

Міністерство охорони здоров'я України

Запорізький державний медичний університет

Кафедра анатомії людини, оперативної хірургії та топографічної анатомії



АНАТОМІЯ ЛЮДИНИ НЕРВОВА СИСТЕМА ТА ОРГАНИ ЧУТТЯ

КРОК-1. МЕДИЦИНА

Збірник тестових завдань з поясненнями для підготовки
студентів медичних факультетів 1-2 курсів
(6 років навчання)

**Запоріжжя
2019**

*Затверджено на засіданні Центральної методичної Ради ЗДМУ
та рекомендовано для використання в освітньому процесі
(протокол № _____ від _____ 2019 р.)*

Укладачі: Григор'єва О.А., Лебединець М.Г., Штанько І.Ф., Світлицький А.О.,
Артюх О.В., Чугін С.В., Щербаков М.С., Тополенко Т.А., Грінівецька Н.В.,
Абросімов Ю.Ю., Чернявський А.В., Таланова О.С., Апт О.А., Вовченко М.Б.,
Лазарик О.Л., Зінич О.Л., Матвейшина Т.М., Сирота В.О., Якімова Н.Ю.



**АНАТОМІЯ ЛЮДИНИ
НЕРВОВА СИСТЕМА ТА ОРГАНИ ЧУТТЯ**

КРОК-1. МЕДИЦИНА

Збірник тестових завдань з поясненнями для підготовки
студентів медичних факультетів 1-2 курсів
(6 років навчання)

**Запоріжжя
2019**

УДК 611.8(075.8)

А 64

*Затверджено на засіданні Центральної методичної Ради ЗДМУ
(протокол № _____ від «__» _____ 2019 р.)
та рекомендовано для використання в освітньому процесі.*

Укладачі:

Григор'єва О.А., Лебединець М.Г., Штанько І.Ф., Світлицький А.О., Артюх О.В., Чугін С.В., Щербаков М.С., Тополенко Т.А., Грінівецька Н.В., Абросімов Ю.Ю., Чернявський А.В., Таланова О.С., Апт О.А., Вовченко М.Б., Лазарик О.Л., Сірота В.О., Зінич О.Л., Матвейшина Т.М., Якімова Н.Ю.

Рецензенти:

В. К. Сирцов - завідувач кафедри гістології, цитології та ембріології ЗДМУ доктор медичних наук, професор;

Е. Р. Скаковський - доцент кафедри анатомії людини, оперативної хірургії і топографічної анатомії, кандидат медичних наук, доцент.

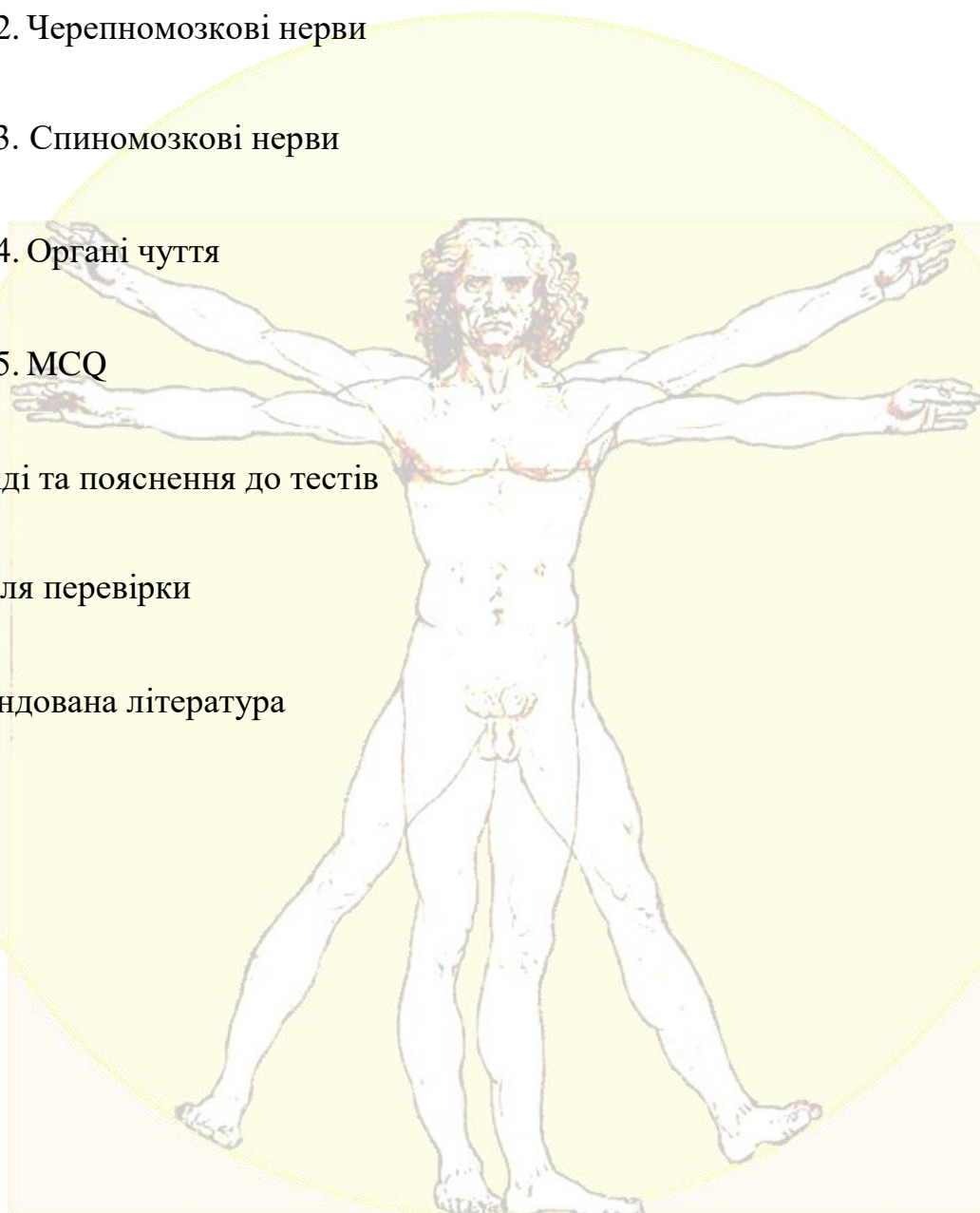
Анатомія людини. Нервова система та органи чуття. Крок-1.
А 64 Медицина: Збірник тестових завдань з поясненнями з анатомії людини для студентів 1-2 курсів медичних факультетів / О. А. Григор'єва, М. Г. Лебединець, Світлицький А.О. та [ін.]. – Запоріжжя : ЗДМУ, 2019. – 173 с.

Збірник тестових завдань з поясненнями з анатомії людини «Анатомія людини. Опорно-руховий апарат. Крок-1. Медицина» містить матеріал для самостійної підготовки до тестового екзамену «Крок-1. Загальна лікарська підготовка». Розраховано на студентів 1-2 курсів медичних факультетів, що навчаються протягом 6 років у медичних закладах вищої освіти згідно з робочою програмою з анатомії людини.

УДК 611.8(075.8)

ЗМІСТ

Вступ	5
Розділ 1. Центральна нервова система	6
Розділ 2. Черепномозкові нерви	20
Розділ 3. Спиномозкові нерви	40
Розділ 4. Органи чуття	61
Розділ 5. MCQ	70
Відповіді та пояснення до тестів	76
Ключ для перевірки	169
Рекомендована література	170



ВСТУП

«Крок 1» – іспит із загально наукових дисциплін, який складається після вивчення основних фундаментальних дисциплін, що входять до складу тестового екзамену «Крок 1». Тестовий екзамен складається на 3-му курсі (майбутні лікарі, лікарі-стоматологи) або на 4-му курсі (фармацевти, клінічні фармацевти).

Всім студентам, які одержали на тестових екзаменах «Крок 1» результат «не склав», дозволяється повторне складання екзамену «Крок 1» не більше двох разів до найближчої сесії у терміни, затвержені МОЗ України. У разі неперескладання екзамену «Крок 1» студент не допускається до наступної екзаменаційної сесії та відраховується з вищого навчального закладу як такий, що не виконав навчальний план.

Тестові завдання іспиту КРОК 1 належать до тестових завдань з вибором однієї правильної відповіді!

Посібники для самостійної підготовки до тестового екзамену «Крок-1. Загальна лікарська підготовка» були розроблені кафедрою анатомії людини, оперативної хірургії та топографічної анатомії Запорізького державного медичного університету відповідно до робочої програми з анатомії людини для полегшення підготовки студентів до ліцензованого тестового екзамену «Крок-1. Загальна лікарська підготовка».

Посібник містить приклади тестових завдань з анатомії людини з п'ятьма варіантами відповідей, серед яких треба вибрати одну вірну. Усі тестові завдання відібрані з бази тестів КРОК-1 за попередні роки. До кожного тестового завдання надається коментар, який пояснює правильний варіант відповіді. В останнім розділі наведені приклади англійських тестів (MCQ), які зараз в умовах євроінтеграції, також можуть бути запропановані студентам в складі питань для іспиту КРОК-1. В кінці посібника наведена таблиця яка містить правильні відповіді для самоконтролю.

РОЗДІЛ 1. ЦЕНТРАЛЬНА НЕРВОВА СИСТЕМА.

Тест 1

У хворого, що надійшов в клініку, відзначаються: сильний головний біль, ригідність м'язів потилиці, повторна блювота, біль при перкусії черепа, підвищена чутливість до світлових подразників. Встановлено діагноз - менінгіт. Показана спинномозкова пункція. Вкажіть між якими хребцями її слід провести?

- A. Між 3 і 4 поперековими хребцями
- B. Між 1 і 2 поперековими хребцями
- C. Між 12 грудним і 1 поперековим хребцями
- D. Між 5 поперековим і підставою крижів
- E. Між 11 і 12 грудними хребцями

Тест 2

При блокаді лікворних шляхів на рівні серединного і бічних отворів IV шлуночка розвивається оклюзивний синдром. В яку порожнину утруднений відтік ліквору при цій патології через ці простору:

- A. Бічні шлуночки
- B. Субарахноїдальний простір
- C. Водопровід мозку
- D. III шлуночок
- E. IV шлуночок

Тест 3

Дитина 5-ти років доставлений в клініку з підозрою на менінгоенцефаліт. Вкажіть місце спино-мозкової пункції.

- A. Між 1-2 поперекових хребців
- B. Між 2-3 поперекових хребців
- C. Між 3-4 поперекових хребців
- D. Між 11-12 грудними хребцями

Е. Між 4-5 поперекових хребців

Тест 4

Хвора М., 41 рік, потрапила в інфекційне відділення лікарні з високою температурою тіла. Об'єктивно виражені менінгеальні симптоми. Проведена спинномозкова пункція. Яке анатомічне утворення було пропунктувати?

- A. spatium subarachnoideum
- B. spatium subdurale
- C. spatium epidurale
- D. cavum trigeminale
- E. cisterna cerebellomedullaris posterior

Тест 5

Внаслідок інсульту (крововилив в головний мозок) у хворого відсутні вольові рухи м'язів голови і шиї. Слідство інсульту (крововилив в головний мозок) у хворого відсутні вольові рухи м'язів голови і шиї. Обстеження головного мозку за допомогою ЯМР показало, що гематома знаходиться в коліні внутрішньої капсули. Який провідний шлях пошкоджено у хворого?

- A. Tr. cortico-spinalis.
- B. Tr. cortico-thalamicus.
- C. Tr. cortico-fronto-pontinus.
- D. Tr. cortico-nuclearis
- E. Tr. thalamo-corticalis.

Тест 6

При обстеженні хворого, виявлено новоутворення в білій речовині півкуль великого мозку з локалізацією в коліні і передньому відділі задньої ніжки

внутрішньої капсули. Волокна якого провідного шляху мозку будуть зруйновані?

- A. Tr. pyramidalis
- B. Tr. frontothalamicus
- C. Tr. thalamocorticalis
- D. Tr. frontopontinus
- E. Tr. Parietooccipitopontinus

Тест 7

У хворого пухлиною пошкоджені піраміди довгастого мозку. В якому з провідних шляхів порушиться проведення нервових імпульсів?

- A. Tr. corticospinalis
- B. Tr. corticonuclearis
- C. Tr. corticopontinus
- D. Tr. dentatorubralis
- E. Tr. Spinocerebellaris

Тест 8

Під час проведення комп'ютерної томографії головного мозку у хворого виявлено крововилив у ділянці коліна внутрішньої капсули. Який із зазначених провідних шляхів постраждає?

- A. Radiationes thalamicae anteriores
- B. tractus corticospinalis
- C. Radiatio acustica
- D. Radiatio optica
- E. tractus corticonuclearis

Тест 9

В результаті дорожньо-транспортної пригоди хворий доставлений в травмпункт з травмою хребта. При обстеженні виявлено правобічний

параліч нижньої кінцівки з підвищенням тону м'язів. Яка частина центральної нервової системи пошкоджена в результаті травми?

- A. Передній ріг спинного мозку
- B. Правий корково-спинномозковий шлях
- C. Задній ріг спинного мозку
- D. Передній канатик спинного мозку
- E. Довгастий мозок

Тест 10

У хворого в результаті геморагічного інсульту уражено коліно внутрішньої капсули. Який провідний шлях був пошкоджений при цьому?

- A. Корково-спинномозкової
- B. Больовий і температурної чутливості
- C. Корково-ядерний
- D. Стереогнозу
- E. Зорового аналізатора

Тест 11

В результаті перенесеної травми хребта у хворого відсутня пропріоцептивна чутливість нижньої половини тіла і нижніх кінцівок. Пошкодження якого проводить тракту може бути?

- A. Fasciculus gracilis (Голля).
- B. Tr. spino-thalamicus lateralis
- C. Tr. spino-thalamicus anterior
- D. Fasciculus cuneatus (Бурдаха)
- E. Tr. spino-cerebellaris ventralis (Говерса)

Тест 12

У хворого стався крововилив у задній відділ задньої ніжки внутрішньої капсули. Функції яких шляхів постраждають при цьому?

- A. Коруково-таламичний і лобно-мостовий
- B. Лобно-мостовий і коруково-ядерний
- C. Центральні слуховий і зоровий тракти
- D. Коруково-ядерний і коруково-спинномозкової
- E. Коруково-ядерний і центральний слуховий

Тест 13

Після виробничої травми потерпілий доставлений в лікарню з ушкодженням хребта. Виявлено ураження задніх канатиків спинного мозку на рівні 1-го грудного хребця. Які провідні шляхи постраждали при цьому?

- A. Больової і температурної чутливості
- B. Спинномозочковий
- C. Коруково-спинномозкові
- D. Екстрапірамідні
- E. Пропріоцептивної чутливості

Тест 14

У хворого, внаслідок тривалого хронічного захворювання головного мозку, виникли мимовільні рухи, порушився тонус м'язів тулуба. На порушення якого провідного шляху вказують ці симптоми?

- A. Tractus rubrospinalis.
- B. Tractus corticospinalis.
- C. Tractus corticonuclearis.
- D. Tractus spinothalamicus.
- E. Tractus tectospinalis.

Тест 15

У лівих вентральних аферентних спиноталамічних шляхах брак інформації від протилежної частини тіла певного сегмента. Нейрони якого ядра заднього рогу спинного мозку вражені:

- A. Губчастого ядра
- B. Желатінозної субстанції
- C. Грудного ядра Кларка
- D. Вентрального ядра
- E. Власного ядра

Тест 16

У хворого спостерігається втрата загальної чутливості на окремих ділянках тіла. Яка з звивин великих півкуль головного мозку уражена?

- A. Верхня скронева.
- B. Постцентральна
- C. Середня скронева.
- D. Нижня скронева.
- E. Прецентральна

Тест 17

У жінки виявлене порушення відчуття дотику. Яка ділянка мозку пошкоджений?

- A. Довгастий мозок.
- B. Мозочок.
- C. Задня центральна звивина кори.
- D. Передня центральна звивина кори.
- E. Скронева ділянка кори.

Тест 18

У хворого виявлена посттравматична субарахноїдальна гематома тім'яної області. Оглядом встановлена втрата загальної чутливості. Яка звивина здавлена?

- A. Прецентральна
- B. Постцентральна
- C. Верхня скронева
- D. Кутова
- E. Верхня тім'яна

Тест 19

У пацієнта внаслідок черепно-мозкової травми знижена шкірна чутливість. Яка ділянка кори великого мозку може бути ураженою?

- A. Задня центральна звивина
- B. Потилична ділянка
- C. Поясна звивина
- D. Лобна ділянка кори
- E. Передня центральна звивина

Тест 20

У хворого спостерігається параліч м'язів верхньої та нижньої кінцівок зліва. Яка з звивин великих півкуль головного мозку уражена?

- A. Прецентральна.
- B. Середня лобова.
- C. Нижня лобова.
- D. Верхня лобова.
- E. Зацентральна.

Тест 21

У хворі спостерігається параліч м'язів правих верхньої та нижньої кінцівок. Центр кори якого півкулі головного мозку постраждав?

- A. Руховий центр лівої півкулі
- B. Руховий центр правої півкулі
- C. Центр одночасного повороту голови і очей в протилежну сторону правої півкулі
- D. Центр цілеспрямованих рухів лівої півкулі
- E. Центр стереогнозу лівої півкулі

Тест 22

У людини параліч правої половини тіла. Яка звивина головного мозку вражена?

- A. Gyrus postcentralis dexter
- B. Gyrus frontalis medius
- C. Gyrus precentralis sinister
- D. Gyrus temporalis superior
- E. Gyrus supramarginalis

Тест 23

У хворого 26 років після оперативного втручання пропала здатність читати, складати з букв слова і фрази. В якій ділянці кори головного пошкодження?

- A. Cuneus
- B. Sulcus calcarinus
- C. Gyrus parietalis superior
- D. Gyrus supramarginalis
- E. Gyrus angularis

Тест 24

У хворої М., 62 р, в ділянці gyrus angularis утворилася гематома. Хвора не може читати і розуміти написане (алексія), але зорова функція не порушена. Ядро якого аналізатора було уражено?

- A. ядро зорового аналізатора письмової мови
- B. ядро рухового аналізатора письмової мови
- C. ядро слухового аналізатора усної мови
- D. ядро зорового аналізатора
- E. ядро рухового аналізатора усного мовлення

Тест 25

Хворий втратив здатність читати (алексія). В якій частині головного мозку ураження?

- A. Середня лобова звивина лобової частки великого мозку
- B. Зацентральна звивина тім'яної частки великого мозку
- C. Прецентральна звивина лобової частки великого мозку
- D. Верхня скронева звивина скроневої частки великого мозку
- E. Кутова звивина тім'яної частки великого мозку

Тест 26

Хворий після порушення кровопостачання головного мозку втратив здатність до написання букв і цифр. У якій частці мозку виникла патологія?

- A. Lobus occipitalis
- B. Lobus frontalis
- C. Lobus temporalis
- D. Lobus parietalis
- E. insula

Тест 27

Пацієнт (правша) скаржиться на втрату здатності виконувати тонкі руху, необхідні для написання букв, слів і знаків (аграфія). Яка область кори головного мозку вражена?

- A. Середня частина прецентральної звивини зліва
- B. Задній відділ середньої лобової звивини справа
- C. Задній відділ середньої лобової звивини в лівій півкулі
- D. Середня частина прецентральної звивини справа
- E. Кутова звивина і шпорна борозна в обох півкулях

Тест 28

Хворий не може розмовляти, але розуміє звернену до неї мову. Про пошкодження яких структур головного мозку йде мова?

- A. gyrus frontalis superior
- B. gyrus frontalis inferior
- C. gyrus precentralis
- D. gyrus postcentralis
- E. gyrus temporalis superior

Тест 29

Хворий, який три місяці тому отримав травму голови, чує мову, розуміє її, але не може правильно назвати предмет. Яка звивина пошкоджена?

- A. Нижня лобова
- B. Верхня лобова
- C. Верхня скронева
- D. Середня лобова
- E. Середня скронева

Тест 30

Після крововиливу в мозок (геморагічний інсульт) хворий з великим зусиллям став вимовляти слова, тобто виникла моторна афазія. Яка звивина мозку при цьому пошкоджена?

- A. Нижня лобова
- B. Верхня лобова
- C. Середня лобова
- D. Верхня скронева
- E. Нижня скронева

Тест 31

Хворий 45 років переніс тяжке порушення мозкового кровообігу. Після стабілізації загального стану, спостерігається втрата можливості чітко вимовляти слова. Ураження якої ділянки кори головного мозку викликало порушення мовно-рухового центру? Gyrgus:

- A. Frontalis inferior.
- B. Angularis.
- C. Supramarginalis.
- D. Precentralis.
- E. Temporalis superior.

Тест 32

Хворий Б. вступив до нейрохірургічного відділення після автомобільної катастрофи з черепно-мозковою травмою. Визначено ураження кори задньої частини нижньої лобової звивини зліва. Функція центру якого аналізатора порушена при цьому?

- A. Рухового
- B. Рухового аналізатора артикуляції мови
- C. Шкірного аналізатора

D. Рухового аналізатора письмової мови

E. Слухового аналізатора

Тест 33

Хворий втратив здатність впізнавати предмети за характерними для них звуками (годинник, дзвін, музика). Яка частка мозку пошкоджена?

A. Lobus occipitalis

B. Lobus frontalis

C. Lobus temporalis

D. Lobus parietalis

E. insula

Тест 34

У хворого сенсорна афазія. Де локалізовано ураження нервової системи?

A. Верхня скронева звивина

B. Середня скронева звивина

C. Нижня лобова звивина

D. Завитковий нерв.

E. Середня лобова звивина

Тест 35

У чоловіка 35 років з перенесеним менінгоенцефалітом відмічається різке зниження слуху. Обстеження виключає патологію звукопровідного і звуковосприймаючого апаратів органу слуху. В якій звивині кори великого мозку патологічні зміни?

A. Середньої скроневої

B. Верхньої лобової

C. Надкрайову

D. Верхній скроневої

E. Кутовий

Тест 36

Хворий 63 років звернувся до невропатолога зі скаргою на те, що протягом трьох місяців не може виконувати столярні роботи, які потребують точності виконання, так як права рука робить багато не цілеспрямовано рухів. При дослідженні виявлено, що у хворого пошкоджена:

- A. Gyrus supramarginalis.
- B. Gyrus precentralis.
- C. Gyrus postcentralis.
- D. Gyrus temporalis superior.
- E. Gyrus angularis.

Тест 37

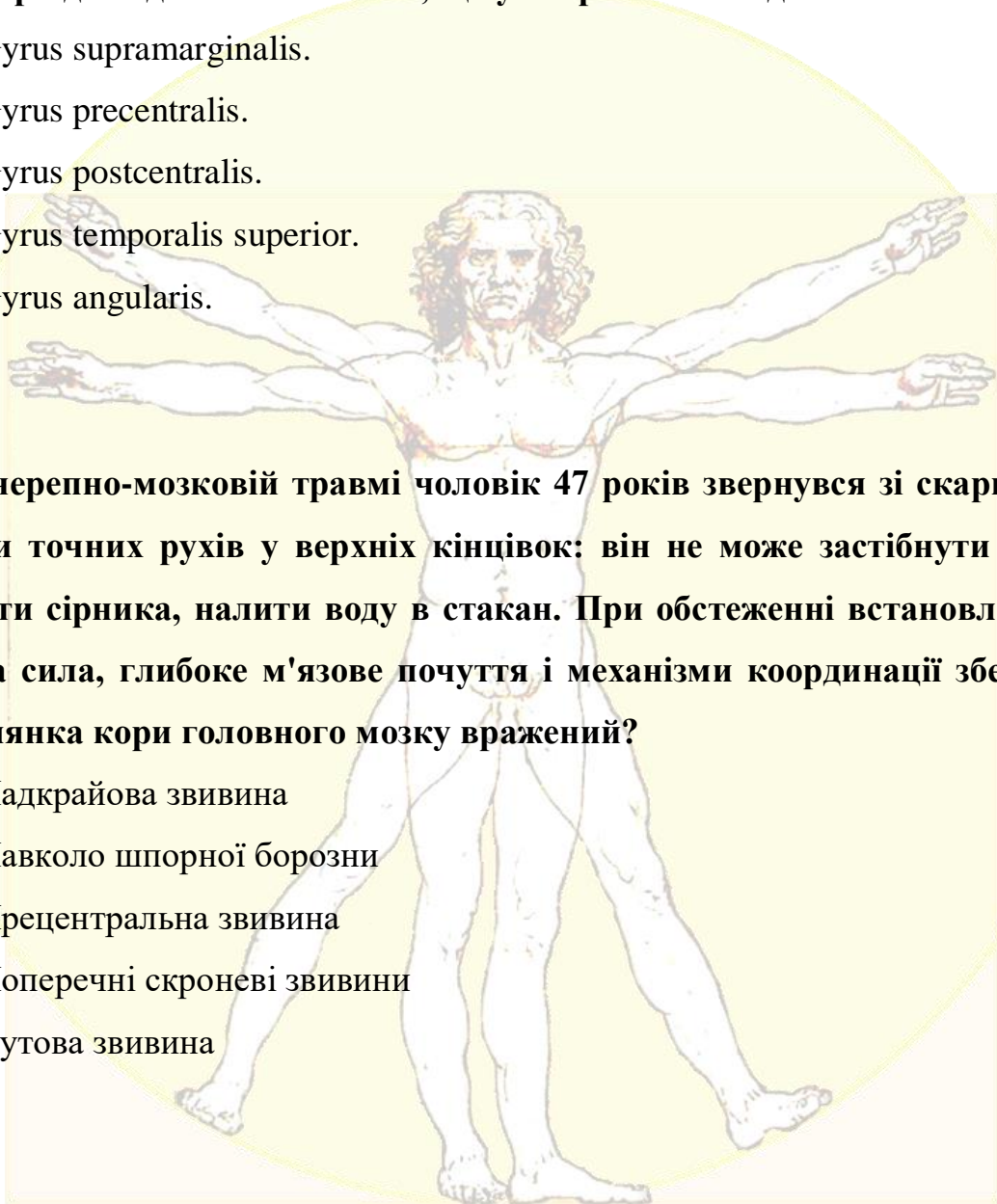
Після черепно-мозковій травмі чоловік 47 років звернувся зі скаргами на розлади точних рухів у верхніх кінцівок: він не може застібнути гудзик, запалити сірника, налити воду в стакан. При обстеженні встановлено, що м'язова сила, глибоке м'язове почуття і механізми координації збережені. Яка ділянка кори головного мозку вражений?

- A. Надкрайова звивина
- B. Навколо шпорної борозни
- C. Прецентральна звивина
- D. Поперечні скроневі звивини
- E. Кутова звивина

Тест 38

У хворого стався крововилив у потиличну ділянку, в зоні шпорної борозни. Які функції організму при цьому постраждали?

- A. Відсутній слух
- B. Відсутній нюх
- C. Відсутність руху



D. Відсутня чутливість

E. Відсутній зір

Тест 39

Пацієнт при роботі швидко втомлюється. У положенні стоячи із заплющеними очима похитується, втрачає рівновагу. Тонус скелетних м'язів знижений. Яка з наведених структур мозку найбільш імовірно вражена у цієї людини?

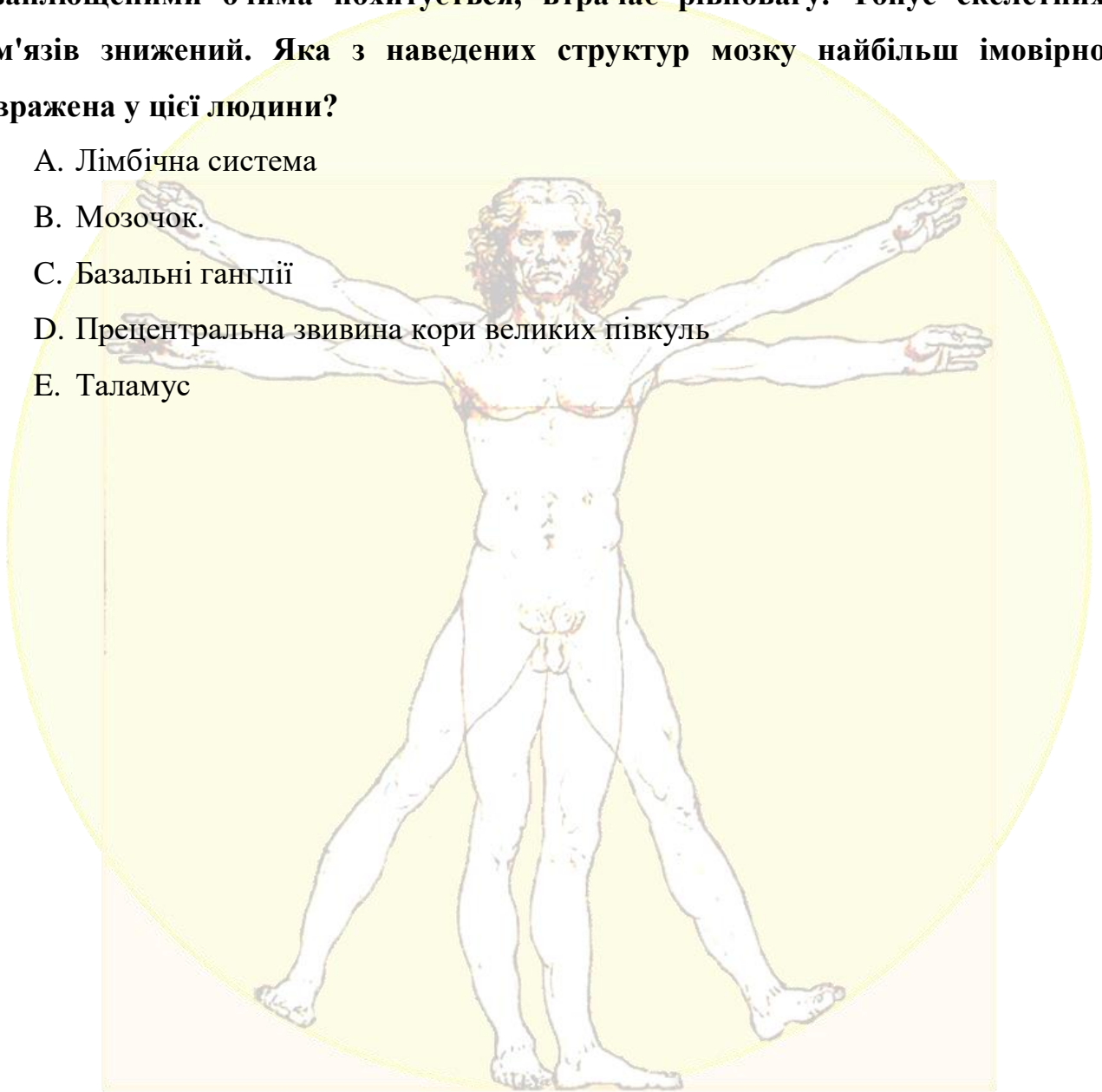
A. Лімбічна система

B. Мозочок.

C. Базальні ганглії

D. Прецентральна звивина кори великих півкуль

E. Таламус



РОЗДІЛ 2. ЧЕРЕПНОМОЗКОВІ НЕРВИ.

Тест 40

У хворого звужені зіниці, при зменшенні освітлення не розширюються. В якому місці ураження центральної нервової системи?

- A. Покришка ніжки середнього мозку на рівні верхніх горбків його покоришки.
- B. Бічний ріг сірої речовини спинного мозку на рівні C_{VIII} - Th_I.
- C. Основа ніжки середнього мозку на рівні нижніх горбків його покоришки.
- D. Бічне колінчасте тіло проміжного мозку.
- E. Верхні горбки покоришки середнього мозку.

Тест 41

В результаті патологічного процесу порушена функція центральної ланки еферентної частини симпатичного відділу вегетативної нервової системи.

Вказати, де можлива локалізація процесу в спинному мозку?

- A. Дорзальне ядро задніх рогів
- B. Медіальне проміжне ядро бічних рогів
- C. Латеральне проміжне ядро бічних рогів
- D. Власне ядро задніх рогів
- E. Ядро передніх рогів

Тест 42

У потерпілого при автокатастрофі виявлено перелом остистого відростка і дуги XI грудного хребця. Які сегменти спинного мозку пошкоджені?

- A. Шийні
- B. Грудні
- C. Крижові
- D. Куприкові
- E. Поперекові

Тест 43

У хворого порушений зір у бічних половинах полів зору обох очей (бітемпоральна геміанопсія). Яка нервова структура пошкоджена?

- A. Лівий зоровий тракт.
- B. Зоровий перехрест.
- C. Правий зоровий тракт.
- D. Сітківка ока.
- E. Зорові нерви.

Тест 44

При пошкодженні якого відділу провідного шляху зорового аналізатора виникне відсутність чутливості до світлових подразників медіальної половини сітківки обох сторін.

- A. Лівий зоровий нерв.
- B. Правий зоровий тракт.
- C. Лівий зоровий тракт.
- D. Правий зоровий нерв.
- E. Зоровий перехрест.

Тест 45

У хворого випадіння медіального поля зору справа та латерального поля зору зліва. Яка частина зорового аналізатора пошкоджена?

- A. Лівий зоровий тракт
- B. Правий зоровий тракт
- C. Зоровий перехрест
- D. Правий зоровий нерв
- E. Лівий зоровий нерв

Тест 46

Хвора А, 75 р, доставлена в офтальмологічне відділення лікарні зі скаргами на погіршення зору. При об'єктивному дослідженні встановлено наявність пухлини мозку, розташованої в ділянці лівого зорового тракту. Які порушення зору будуть спостерігатися у хворой?

- A. Випадіння зору в лівих половинах сітківки обох очей
- B. Випадіння зору в правих половинах сітківки обох очей
- C. Випадіння зору в обох половинах лівого ока
- D. Випадіння зору в обох половинах правого ока
- E. Випадіння зору в сітківці обох очей

Тест 47

У жінки 60 років пухлина головного мозку викликала руйнування лівого зорового тракту. Від яких ділянок сітківки не будуть проводитися імпульси до кіркового аналізатора органу?

- A. Від медіальної половини сітківки правого ока і латеральної половини лівого ока
- B. Від медіальної половини сітківки правого і лівого ока
- C. Від латеральної половини сітківки правого і лівого ока
- D. Від медіальної половини сітківки лівого ока і латеральної половини правого ока
- E. Від усієї сітківки лівого ока

Тест 48

При обстеженні у хворого виявлено відсутність зору в медіальних половинах полів зору обох очей. Яка частина зорового шляху, найімовірніше, пошкоджена?

- A. N. opticus.
- B. Chiasma opticum
- C. Tractus opticus.
- D. Sulcus calcarinus.
- E. Corpus geniculatum laterale

Тест 49

В офтальмологічне відділення надійшла хвора зі скаргами на часткову втрату зору. При обстеженні виявлено випадіння однойменних половин поля зору з боку обох очей (гомонімна геміанопсія). На якому рівні відбулося пошкодження волокон зорового нерва?

- A. На рівні стовбура правого зорового нерва
- B. На рівні стовбура лівого зорового нерва
- C. На рівні одного з зорових шляхів
- D. На рівні перехресту зорових нервів
- E. На рівні обох зорових шляхів

Тест 50

У хворого збіжна косоокість. Який м'яз очного яблука пошкоджено?

- A. Musculus rectus oculi lateralis
- B. Musculus rectus oculi medialis
- C. Musculus rectus oculi superior
- D. Musculus rectus oculi inferior
- E. Musculus obliquus oculi superior

Тест 51

Дитині 2-х років поставлений діагноз - розбіжна косоокість. Який м'яз очного яблука вражено?

- A. Нижній косий
- B. Медіальний прямий
- C. Латеральний прямий
- D. Верхній прямий
- E. Медіальний прямий

Тест 52

Хворий звернувся зі скаргами на порушення зору, яке супроводжується опущеними повіками, неможливістю повернути око вгору і до середини. При огляді у хворого відмічено, що око відведене назовні, зіниця розширена і не реагує на світло, хворий не бачить близько. Який нерв пошкоджений?

- A. Блоковий
- B. Окоруховий
- C. Відвідний
- D. Зоровий
- E. Трійчастий

Тест 53

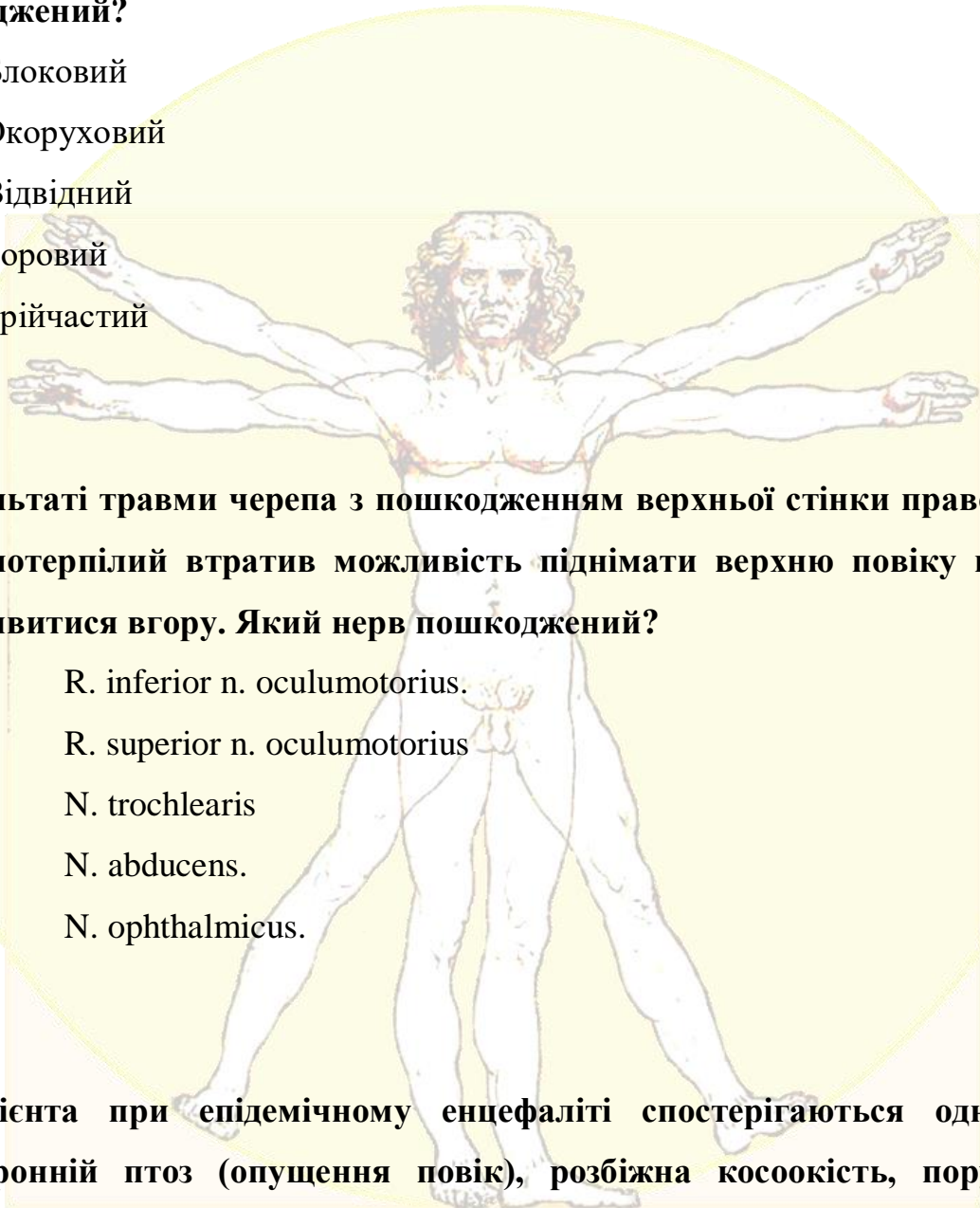
В результаті травми черепа з пошкодженням верхньої стінки правої очної ямки потерпілий втратив можливість піднімати верхню повіку правого ока і дивитися вгору. Який нерв пошкоджений?

- A. R. inferior n. oculomotorius.
- B. R. superior n. oculomotorius
- C. N. trochlearis
- D. N. abducens.
- E. N. ophthalmicus.

Тест 54

У пацієнта при епідемічному енцефаліті спостерігаються одно- або двосторонній птоз (опущення повік), розбіжна косоокість, порушення акомодатції. Зіниці розширені. Ядра якої пари черепно-мозкових нервів вражені?

- A. V
- B. IV
- C. III



D.VI

E.VII

Тест 55

В результаті травми голови утворилася гематома з локалізацією в районі середньої черепної ямки зліва. Внаслідок цього на стороні ураження виникло розширення зіниці. Який нерв пошкоджений?

- A. N. opticus
- B. N. abducens
- C. N. oculomotorius
- D. N. trochlearis
- E. N. trigeminus

Тест 56

При перевірці зіничного рефлексу у хворого спостерігаються уповільнення реакції на світло за лівим типом. Функція якого ядра порушена?

- A. Ядро окорухового нерва
- B. Ядро блокового нерва
- C. Ядро відвідного нерва
- D. Ядра верхніх горбків покришки
- E. Додаткове ядро окорухового нерва

Тест 57

При обстеженні хворий виявлено опущення верхньої повіки, розбіжна косоокість, розширена зіниця, обмеження рухливості очного яблука. Який нерв пошкоджений?

- A. Очний
- B. Блоковий
- C. Окоруховий
- D. Відвідний

Тест 58

Хворий А. скаржить на виниклі опущення верхньої повіки. Який нерв уражений?

- A. Зоровий
- B. Відвідний
- C. Блоковий
- D. Окоруховий
- E. Очний

Тест 59

У лікарню звернулася хвора К. 38 років зі скаргами на те, що після перенесеного гострого вірусного респіраторного захворювання вона втратила відчуття дотику їжі до передніх 2/3 язика, а також відчуття болю і температури (обпекла язик гарячим чаєм). Вкажіть яка з гілок якого нерва при цьому була пошкоджена.

- A. Язикові гілки язикоглоткового нерва
- B. Язиковий нерв нижньощелепного нерва трійчастого нерва
- C. Язикові гілки під'язикового нерва
- D. Барабанна струна лицевого нерва
- E. Верхній гортанний нерв блукаючого нерва

Тест 60

До лікаря-невропатолога звернулася хвора Л. 52 років зі скаргами на втрату чутливості шкіри правої половини обличчя в ділянці нижньої повіки, спинки носа і верхньої губи. Вкажіть яка гілка якого нерва при цьому пошкоджена.

- A. Барабанна струна лицевого нерва
- B. Великий кам'янистий нерв лицевого нерва

- C. Очний нерв трійчастого нерва
- D. Нижньощелепний нерв трійчастого нерва
- E. Верхньощелепної нерв трійчастого нерва

Тест 61

У хворого після простудного захворювання з'явилося порушення больової і температурної чутливості передніх 2/3 язика. Який з нервів при цьому постраждав?

- A. Под'язичний
- B. Трійчастого
- C. Діафрагмальний
- D. Блукаючий
- E. Барабанна струна

Тест 62

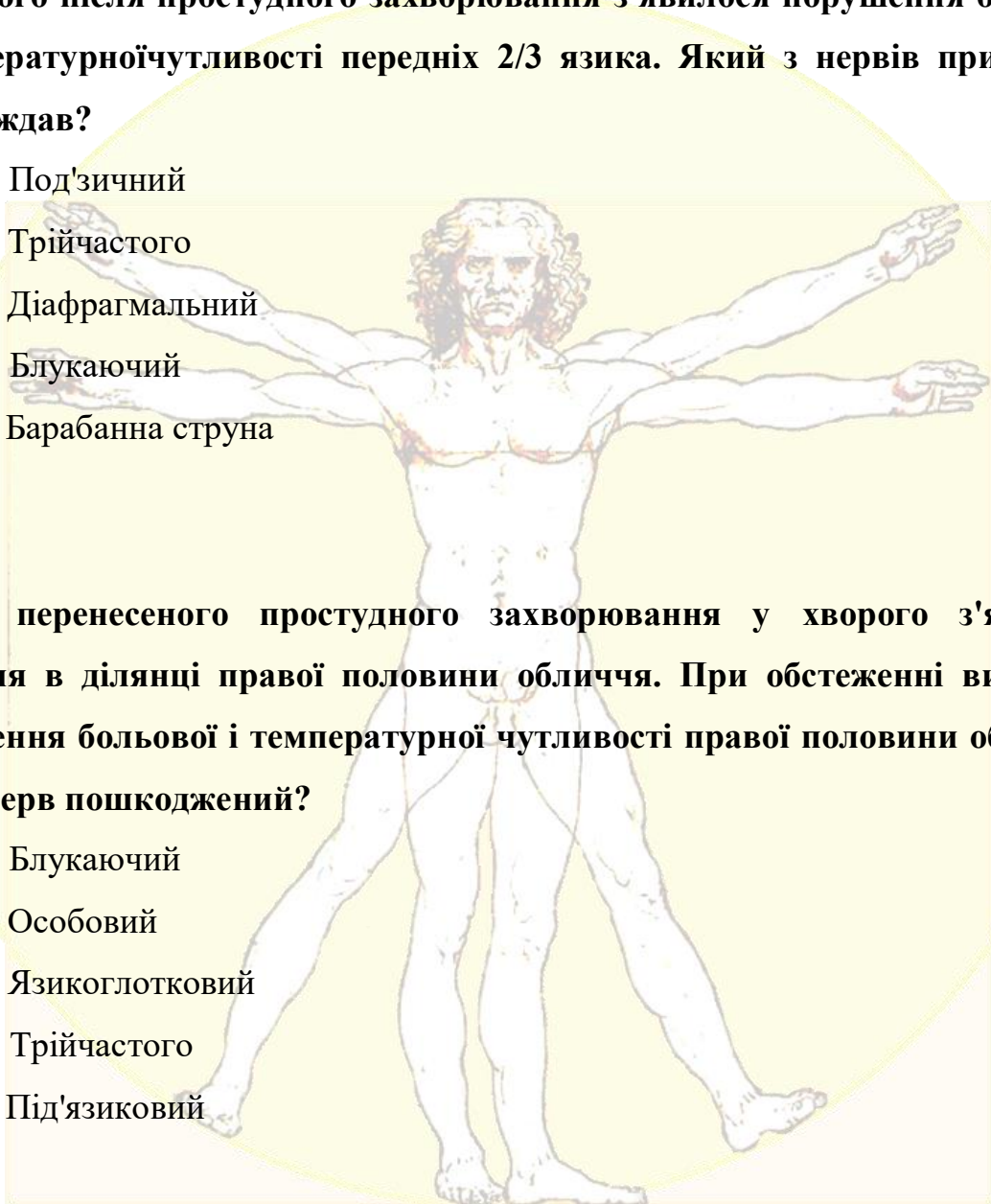
Після перенесеного простудного захворювання у хворого з'явилося оніміння в ділянці правої половини обличчя. При обстеженні виявлено порушення больової і температурної чутливості правої половини обличчя. Який нерв пошкоджений?

- A. Блукаючий
- B. Особовий
- C. Язикоглотковий
- D. Трійчастого
- E. Під'язиковий

Тест 63

У хворого відзначається різка біль шкіри в ділянці обличчя. Який нерв уражений?

- A. Язикоглотковий
- B. Особовий



- C. Окороховий
- D. Блукаючий
- E. Трійчастого

Тест 64

Хворий звернувся до лікаря зі скаргою на утруднення при жуванні. При обстеженні виявлена атрофія правих скроневої і жувальної м'язів. При відкриванні рота щелепа відхиляється вліво. Який нерв уражений?

- A. Особовий
- B. Рухова частина нижньощелепного
- C. Нижній альвеолярний
- D. Верхньощелепної
- E. Щелепно-під'язиковий

Тест 65

Хворий А. поступив в неврологічне відділення зі скаргами на болі в правій половині обличчя. При обстеженні виявлено зниження чутливості шкіри в цій області, болючість при натисканні в над- і підчюномковим точках, підборідді. Який нерв уражений?

- A. Додатковий
- B. Особовий
- C. Під'язиковий
- D. Трійчастого
- E. Шкірні гілки плечового сплетення

Тест 66

При обстеженні у хворої встановлено поразку дорсальній частині моста, порушена функція жування. Ядро якого нерва уражена?

- A. Подвійне ядро блукаючого нерва
- B. Рухове ядро лицевого нерва

- C. Мостове ядро трійчастого нерва
- D. Ядро під'язикового нерва
- E. Рухове ядро трійчастого нерва

Тест 67

Хворий К. скаржиться на болі в областях нижньої щелепи і підборіддя, іррадируючі в область скроні і зовнішнього слухового проходу. Наголошується хворобливість при натисненні в області підборіддя отвори. Який нерв постраждав?

- A. Нижньощелепний
- B. Очний
- C. Верхньощелепний
- D. Особовий
- E. Додатковий

Тест 68

У хворого 36 років при обстеженні невропатологом була виявлена втрата чутливості шкіри і біль надбрівних областей чола, виличної дуги і підборіддя справа. Функція якого нерва порушена?

- A. N. trochlearis
- B. N. facialis
- C. N. oculomotorius
- D. N. trigeminus
- E. N. abducens

Тест 69

У нейрохірургічне відділення надійшов 54-річний чоловік зі скаргами на відсутність чутливості шкіри нижньої повіки, латеральної зовнішньої поверхні носа, верхньої губи. Лікар при огляді встановлює запалення

другої гілки трійчастого нерва. Через який отвір виходить з черепа ця гілка?

- A. Рваний отвір
- B. Круглий отвір
- C. Овальний отвір
- D. Остистий отвір
- E. Верхня очна щілина

Тест 70

При первинному обстеженні у хворого встановлена відсутність загальної чутливості передніх 2/3 язика. Смакова чутливість збережена. Який нерв уражений?

- A. Язикоглотковий нерв.
- B. Під'язиковий нерв.
- C. Язикова гілка трійчастого нерва після її з'єднання з барабанною струною.
- D. Барабанна струна лицевого нерва.
- E. Язикова гілка трійчастого нерва до її з'єднання з барабанною струною.

Тест 71

При первинному обстеженні у хворого встановлена відсутність смакової чутливості передніх 2/3 язика. Загальна чутливість збережена. Який нерв уражений?

- A. Язикова гілка трійчастого нерва після її з'єднання з барабанної струною.
- B. Під'язиковий нерв.
- C. Барабанна струна лицевого нерва.
- D. Язикова гілка трійчастого нерва до її з'єднання з барабанної струною.
- E. Язикоглотковий нерв.

Тест 72

При первинному обстеженні у хворого встановлена відсутність загальної та смакової чутливості передніх 2/3 язика. Який нерв уражений?

- A. Під'язиковий нерв.
- B. Язикова гілка трійчастого нерва після її з'єднання з барабанної струною
- C. Язикова гілка трійчастого нерва до її з'єднання з барабанної струною.
- D. Барабанна струна лицевого нерва.
- E. Язикоглотковий нерв.

Тест 73

У хворого порушилася робота жувальних м'язів. Який нерв уражений?

- A. Щічний нерв
- B. Язиковий нерв
- C. Вушно-скроневий нерв
- D. Нижньощелепний нерв
- E. Верхньощелепний нерв

Тест 74

У хворого ускладнене щільне змикання щелеп при жуванні. Лікарем визначена часткова атрофія жувальних м'язів, які розташовані нижче виличної дуги. Гілки якого з названих нервів іннервують зазначені м'язи?

- A. N. infraorbitalis
- B. N. maxillaris
- C. N. alveolaris inferior
- D. Nn. alveolares superiores
- E. N. mandibularis

Тест 75

При ковтанні їжі хворий зазначив труднощі, пов'язані з паралічем м'якого піднебіння. Який нерв пошкоджений?

- A. Під'язиковий нерв.
- B. Лицевий нерв.

- C. I гілка трійчастого нерва.
- D. II гілка трійчастого нерва.
- E. III гілка трійчастого нерва.

Тест 76

При огляді хворого виявлено збіжну косоокість, відхилення очного яблука досередини і неможливість відвести очне яблуко назовні. Який нерв уражений?

- A. Очний
- B. Окоруховий
- C. Відвідний
- D. Блоковий
- E. Зоровий

Тест 77

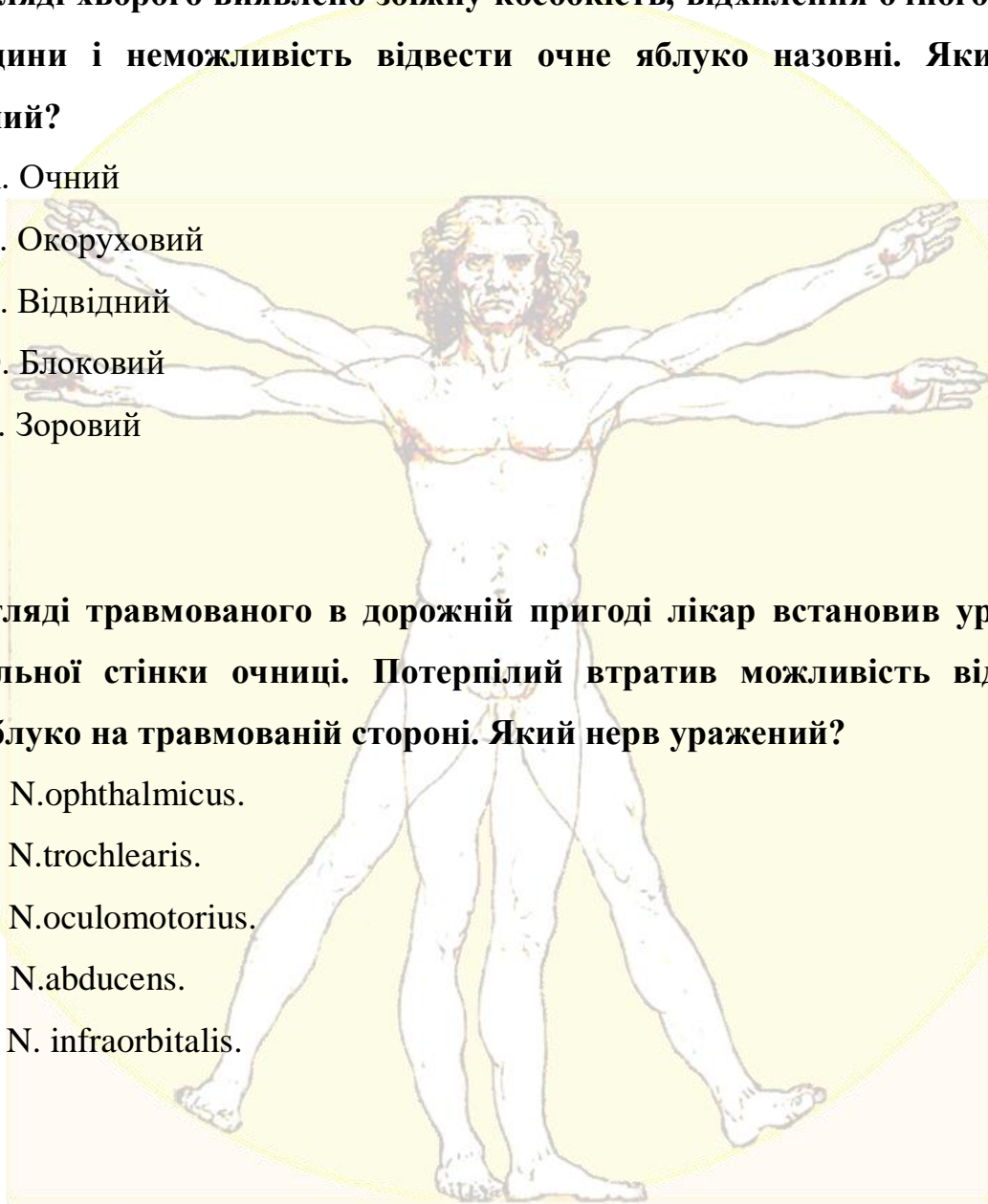
При огляді травмованого в дорожній пригоді лікар встановив ураження латеральної стінки очниці. Потерпілий втратив можливість відводити очне яблуко на травмованій стороні. Який нерв уражений?

- A. N.ophthalmicus.
- B. N.trochlearis.
- C. N.oculomotorius.
- D. N.abducens.
- E. N. infraorbitalis.

Тест 78

Після перенесеного запального захворювання у хворого спостерігається неповне відведення очного яблука латерально. Який нерв пошкоджений?

- A. Особовий
- B. Окоруховий
- C. Блоковий



D. Зоровий

E. Відвідний

Тест 79

Хворий не може на одній половині обличчя підняти брову, закрити повністю око, оголити зуби. Який нерв уражений?

A. Очний

B. Лицевий нерв

C. Верхньощелепний

D. Нижньощелепний

E. Окоруховий

Тест 80

У хворого 52 років раптово з'явилася асиметрія обличчя. Вся уражена половина обличчя непорушна, носо-губна складка згладжена, очна щілина розширена; око не закривається, кут рота опущений. Зазначений синдром викликаний ураженням наступного нерва:

A. Трійчастого

B. Язикоглоткового

C. Лицевого.

D. Додаткового.

E. Під'язикового

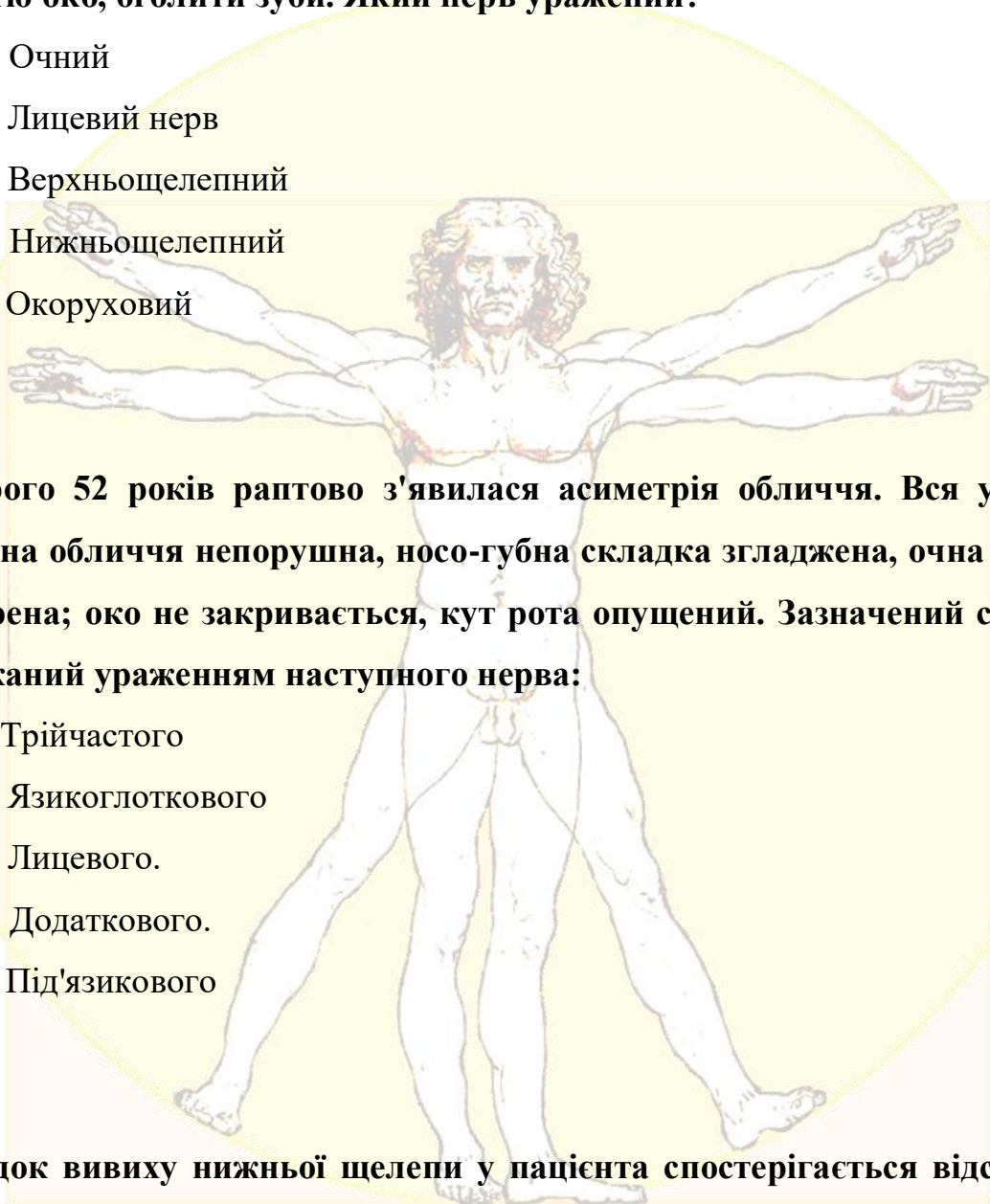
Тест 81

Внаслідок вивиху нижньої щелепи у пацієнта спостерігається відсутність відчуття смаку передньою частиною язика і сльозовиділення. Подразненням якого нерва це викликано?

A. Барабанного.

B. Під'язикового

C. Нижньощелепного



D. Блукаючого.

E. Лицевого

Тест 82

Який нерв уражений, якщо у хворого праворуч носогубна складка розгладжена, розширена права очна щілина (її не вдається закрити під час зажмурювання, так як повіки не замикаються), виникають труднощі під час розмови і прийому їжі (їжа застрягає між щогою і зубами)?

A. N. glossopharyngeus sinister.

B. N. abduceus dexter.

C. N. facialis dexter.

D. N. vagus dexter.

E. N. trigeminus dexter.

Тест 83

При обстеженні хворого, який звернувся в неврологічне відділення, виявлено згладження лобових складок, неможливість примружити очі, кут рота опущений, "парусить" щока. Який нерв пошкоджений?

A. Додатковий

B. Окоруховий

C. Трійчастий

D. Блукаючий

E. Лицевий

Тест 84

У хворого діагностовано ураження лицевого нерва. На якому рівні пошкоджений нерв, якщо у хворого спостерігається таке з'єднання клінічних симптомів: параліч мимічних м'язів, порушення смакової

чутливості передньої частини язика, сухість у роті (зменшення слиновиділення)? Зниження слъзовиділення немає.

- A. У каналі лицевого нерва нижче коліна, після відходження великого кам'янистого нерва.
- B. На основі мозку.
- C. У каналі лицевого нерва, біля відходження великого кам'янистого нерва.
- D. Після виходу нерва з каналу.
- E. У привушній залозі.

Тест 85

Хворий втратив смакові відчуття передньої частини двох третин язика. Порухення функції якого нерва можна припустити?

- A. Язикоглоткового нерва
- B. Барабанної струни
- C. Блукаючого нерва
- D. Під'язикового нерва
- E. Додаткового нерва

Тест 86

У хворого після застудного захворювання виникло порушення слъзовиділення. Який вегетативний вузол найбільше при цьому постраждав?

- A. Піднижньощелепний
- B. Війковий
- C. Вушний
- D. Крилопіднебінний
- E. Під'язиковий

Тест 87

Хворий з гнійним запаленням середнього вуха скаржиться на розлади смаку на передній 2/3 язика, і порушення слиновиділення. Який нерв уражений?

- A. Барабанний
- B. Барабанна струна
- C. Великий кам'янистий
- D. Малий кам'янистий
- E. Язиковий

Тест 88

У хворого спостерігається асиметрія лиця, особливо при спробах провести активне скорочення м'язів обличчя. Функція якого нерва порушена?

- A. Під'язикового
- B. Трійчастого - I гілки.
- C. Трійчастого - II гілки.
- D. Трійчастого - III гілки.
- E. Лицевого (його рухової порції).

Тест 89

У хворого при інфекційному паротиті спостерігається параліч м'язів, опущення правого кута рота. Яке ускладнення спостерігається?

- A. Лівий неврит трійчастого нерва
- B. Лівий неврит лицевого нерва
- C. Правосторонній неврит трійчастого нерва
- D. Правосторонній неврит лицевого нерва
- E. Правосторонній неврит окорухового нерва

Тест 90

В клініку звернувся чоловік 45 років зі скаргами на втрату чутливості в ділянці задньої 1/3 язика. Функція якої пари черепно-мозкових нервів порушена?

- A. IX
- B. X
- C. VIII
- D. V
- E. XII

Тест 91

У хворого з анеризмою правої підключичної артерії спостерігається осиплість голосу. З подразненням якого нерва це може бути пов'язано?

- A. N. laryngeus superior dexter
- B. N. laryngeus recurrens dexter
- C. N. laryngeus recurrens sinister
- D. N. laryngeus superior sinister
- E. N. laryngeus inferior sinister

Тест 92

Хворому проведена субтотальна субфасціальна резекція щитоподібної залози. В післяопераційному періоді тривалий час зберігається охриплість голосу. Який нерв пошкоджений в ході операції?

- A. Верхній гортанний нерв
- B. Під'язиковий нерв
- C. Поворотний гортанний нерв
- D. Язиковий нерв
- E. Нижньощелепний нерв

Тест 93

При огляді хворого спостерігається атрофія грудино-ключично-соскоподібного і верхнього краю трапецієподібного м'язів. Ускладнений поворот голови в протилежну сторону. Який нерв уражений?

- A. Додатковий
- B. Блукаючий
- C. Міжреберні
- D. Плечове сплетення
- E. Під'язиковий

Тест 94

У хворого при висуванні язика спостерігається відхилення його верхівки вліво. Рухова іннервація якого черепного нерва порушена в цьому випадку?

- A. N. glossopharyngeus dexter.
- B. N. vagus dexter.
- C. N. trigeminus sinister.
- D. N. hypoglossus dexter.
- E. N. facialis sinister

Тест 95

У хворого, що надійшов до неврологічного відділення, при обстеженні виявлено відхилення язика убік при висовуванні, атрофічні зміни половини язика, порушення мови, ускладнене ковтання. Який нерв пошкоджено?

- A. Під'язиковий
- B. Язиковий
- C. Барабанна струна
- D. Язикоглотковий
- E. Блукаючий

Тест 96

Хворому 60 років важко формувати і ковтати харчову грудку, це заважає процесу харчування. При цьому язик нерухомий, його неможливо підняти.

Причиною цього могло стати пошкодження:

- A. Під'язикового нерва
- B. Додаткового нерва
- C. Язико-глоткового нерва
- D. Трійчастого нерва
- E. Лицевого нерва

Тест 97

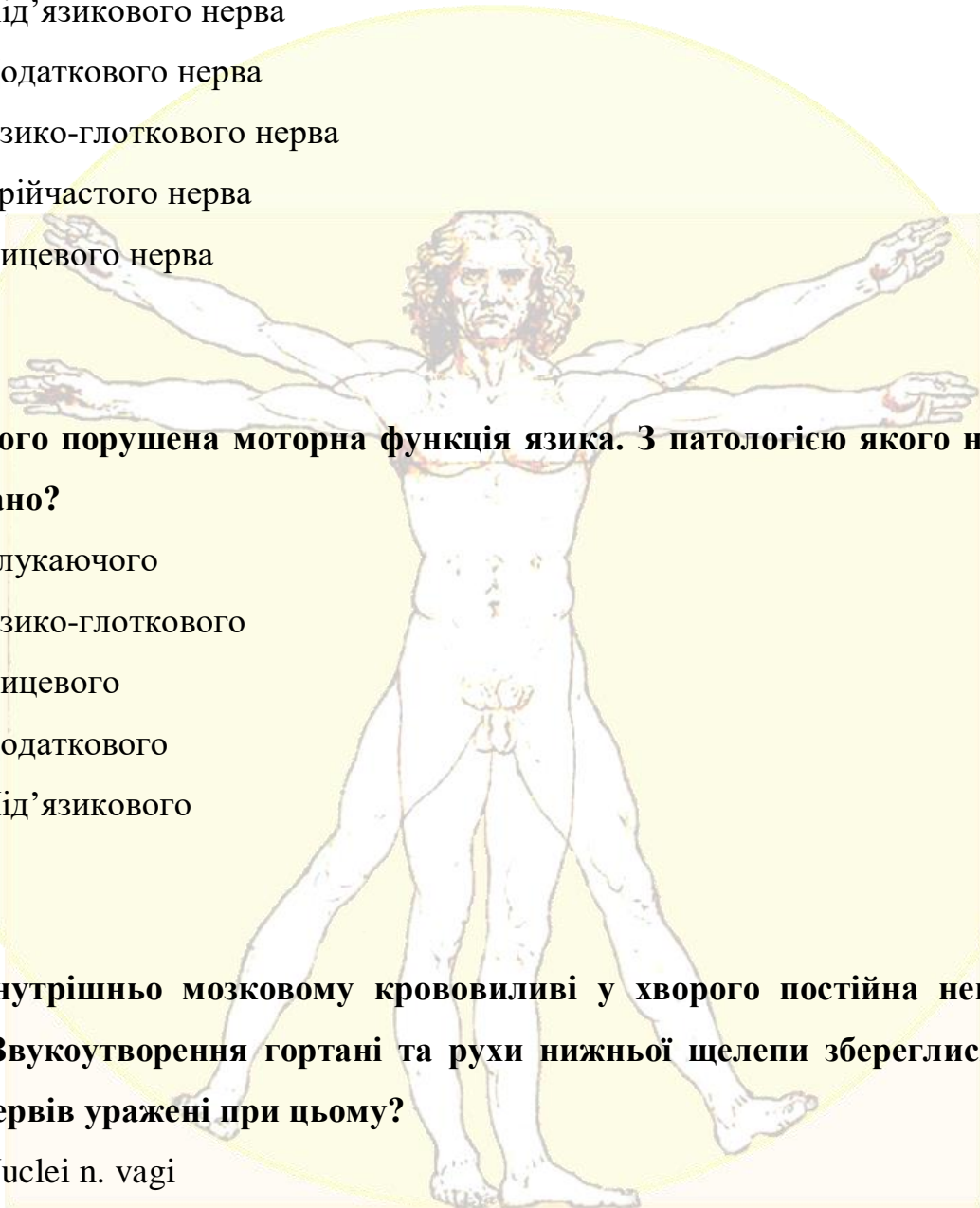
У хворого порушена моторна функція язика. З патологією якого нерва це пов'язано?

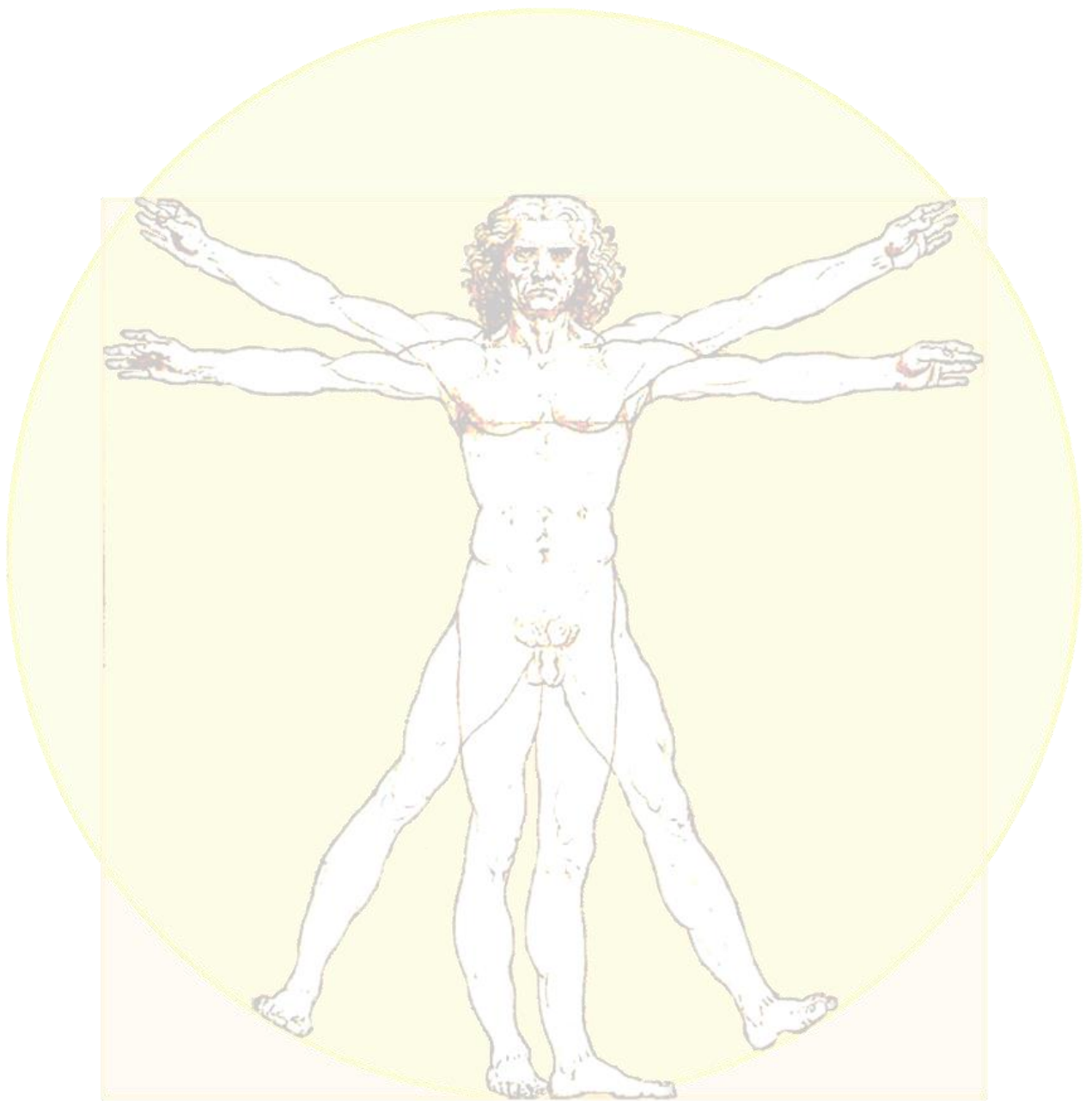
- A. Блукаючого
- B. Язико-глоткового
- C. Лицевого
- D. Додаткового
- E. Під'язикового

Тест 98

При внутрішньо мозковому крововиливі у хворого постійна невиразна мова. Звукоутворення гортані та рухи нижньої щелепи збереглися. Ядра яких нервів уражені при цьому?

- A. Nuclei n. vagi
- B. Nuclei n. hypoglossi
- C. Nuclei n. accessorii
- D. Nuclei n. facialis
- E. Nuclei n. glossopharyngeus





РОЗДІЛ 3. СПИНОМОЗКОВІ НЕРВИ.

Тест 99

У потерпілого – різана рана шиї, яка знаходиться уздовж заднього краю м. sternocleidomastoideus, послаблена чутливість шкіри задньої поверхні вушної раковини. Який нерв може бути ушкодженим?

- A. R. auricularis nervi vagi
- B. Nn. auriculares anteriores
- C. N. auricularis magnus
- D. N. auriculotemporalis
- E. N. auricularis posterior

Тест 100

У оперованого чоловіка 36 років, спостерігалися судомні скорочення діафрагми. Блокаду якого нерва необхідно зробити, щоб ліквідувати це ускладнення?

- A. N. frenicus
- B. N. vagus
- C. N. splanchnicus major
- D. N. accessorius
- E. Tr. sympathicus

Тест 101

У хворого відсутня чутливість в передньому трикутнику шиї. Який нерв із шийного сплетіння пошкоджено?

- A. Великий вушний
- B. Малий потиличний
- C. Поперечний шийний
- D. Надключичний
- E. Шийна петля

Тест 102

До лікаря звернувся хворий зі скаргами на неможливість відведення правої руки після раніше перенесеної травми. При обстеженні пасивні рухи не обмежені. Виявлена атрофія дельтоподібного м'яза. Який нерв пошкоджено?

- A. Променевий
- B. Ліктювий
- C. Серединний
- D. Надлопатковий
- E. Пахвовий

Тест 103

У хворого після перелому верхньої третини плечової кістки розвинувся параліч задньої групи м'язів плеча та передпліччя. Який нерв пошкоджений?

- A. Ліктювий
- B. Променевий
- C. Серединний
- D. М'язово-шкірний
- E. Пахвовий

Тест 104

При обстеженні пацієнта з ножовим пораненням правої руки встановлена втрата шкірної чутливості бічної половини тильної поверхні кисті і проксимальних фаланг I, II і частково III пальців. Який нерв пошкоджений?

- A. Ліктювий
- B. Серединний
- C. Променевий
- D. М'язово-шкірний

Е. Бічний шкірний передпліччя

Тест 105

Після перенесеної травми в ділянці плеча хворий не може розігнути кисть. При огляді відзначено також зниження больової і температурної чутливості в областях 2,5 пальців тильної поверхні кисті з боку великого пальця. Який нерв пошкоджений внаслідок травми?

- А. Серединний
- В. Променевий
- С. Ліктювий
- Д. Пахвовий
- Е. М'язово-шкірний

Тест 106

У хворого 30 років з різаною раною передпліччя виникло порушення розгинання пальців кисті. Про пошкодження якого нерва це свідчить?

- А. М'язово-шкірний
- В. Ліктювий
- С. Медіальний шкірний нерв передпліччя
- Д. Серединний
- Е. Променевий

Тест 107

У хворого після перелому верхньої третини плечової кістки розвинувся параліч задньої групи м'язів плеча і передпліччя. Який нерв пошкоджено?

- А. Променевий
- В. Ліктювий
- С. Серединний
- Д. М'язово-шкірний
- Е. Пахвовий

Тест 108

При обстеженні пацієнта з ножовими ранами правої руки встановлено втрату чутливості шкіри бічної половини тильної поверхні кисті та проксимальних фаланг 1-го, 2-го і частково 3-го пальців. Який нерв пошкоджено?

- A. Серединний
- B. Ліктювий
- C. М'язово-шкірний
- D. Променевий
- E. Бічний шкірний передпліччя

Тест 109

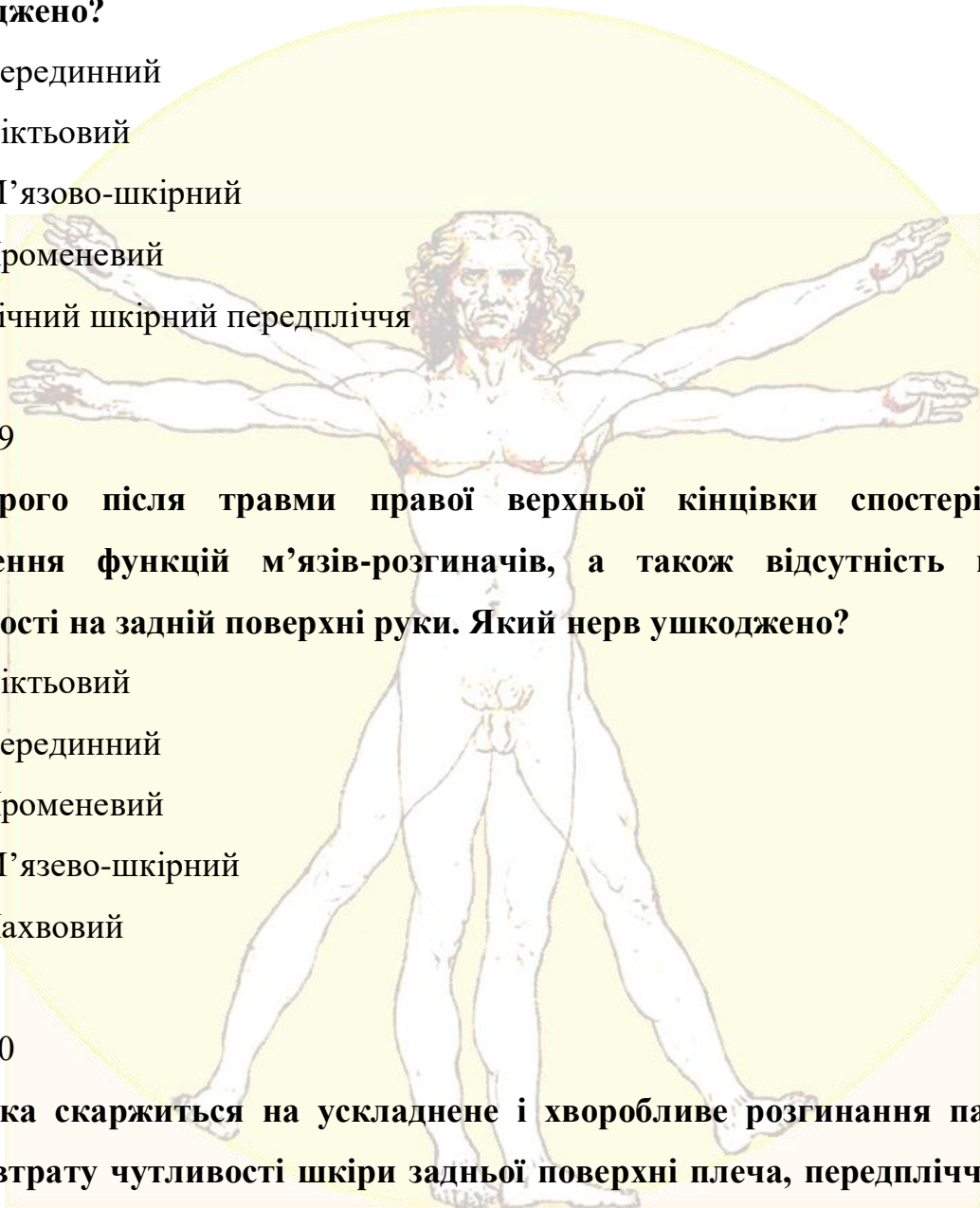
У хворого після травми правої верхньої кінцівки спостерігається порушення функцій м'язів-розгиначів, а також відсутність шкірної чутливості на задній поверхні руки. Який нерв ушкоджено?

- A. Ліктювий
- B. Серединний
- C. Променевий
- D. М'язово-шкірний
- E. Пахвовий

Тест 110

Дівчинка скаржить на ускладнене і хворобливе розгинання пальців і кисті, втрату чутливості шкіри задньої поверхні плеча, передпліччя і I-III пальців кисті. Який нерв уражений?

- A. Променевий
- B. Шкірний латеральний нерв передпліччя
- C. М'язовошкірний
- D. Ліктювий



Е. Серединний

Тест 111

Після перенесеної травми в ділянці плеча хворий не може розігнути кисть. При огляді відмічено також зниження больової і температурної чутливості в ділянці 2,5 пальців тильної сторони кисті з боку великого пальця. Який нерв пошкоджено внаслідок травми?

- А. Серединний
- В. Ліктювий
- С. Аксилярний
- Д. Променевий
- Е. Всі вищезгадані

Тест 112

У потерпілого перелом тіла плечової кістки. Який нерв може бути пошкоджений?

- А. М'язово-шкірний
- В. Ліктювий
- С. Медіальний шкірний нерв плеча
- Д. Серединний
- Е. Променевий

Тест 113

У травматологічне відділення надійшов чоловік 35 років з травмою в ділянці правого плеча. При огляді встановлено перелом діафіза правої плечової кістки в середній третині зі зміщенням уламків; пальці правої кисті не розгинаються. Який нерв ушкоджено?

- А. Променевий
- В. Ліктювий
- С. Серединний

D. М'язово-шкірний

E. Пахвовий

Тест 114

У хворого діагностовано тріщину задньої поверхні тіла плечової кістки. Наявні симптоми ураження променевого нерва в ділянці *canalis humeromuscularis*. Чим обмежений цей канал?

A. Задньою поверхнею плечової кістки і *m. triceps humeri*

B. Передньою поверхнею плечової кістки і *m. biceps brachii*

C. Передньою поверхнею плечової кістки і *m. coracobrachialis*

D. Передньою поверхнею плечової кістки і *m. brachialis*

E. Задньою поверхнею плечової кістки і *m. anconeus*

Тест 115

У хворого відсутня чутливість шкіри мізинця. Який нерв уражений?

A. Серединний

B. Ліктьовий

C. Променевий

D. М'язово-шкірний

E. Медіальний шкірний нерв передпліччя

Тест 116

Випадково вдарившись ліктем об стіл, хворий відчув пекучість і поколювання на внутрішній поверхні передпліччя. Який нерв був травмований в цьому випадку?

A. N. ulnaris

B. N. radialis

C. N. medianus

D. N. axillaris

E. N. musculocutaneus

Тест 117

У хворого після травми помічено зниження больової і температурної чутливості в ділянці 1,5 пальців на долонній поверхні і 2,5 пальців на тильній поверхні зі сторони мізинця. Який нерв пошкоджено внаслідок травми?

- A. Променевий
- B. Серединний
- C. Ліктювий
- D. М'язово-шкірний
- E. Присередній шкірний нерв передпліччя

Тест 118

У потерпілого травма ліктювого суглоба з відривом медіального надвиростка плечової кістки. Який нерв може бути пошкоджений при цій травмі?

- A. Променевий
- B. Серединний
- C. М'язово-шкірний
- D. Медіальний шкірний нерв передпліччя
- E. Ліктювий

Тест 119

Хворий скаржить на порушення чутливості шкіри в медіальній частині тильної та долонної поверхонь кисті. Який з нервів ушкоджений?

- A. N. radialis
- B. N. medianus
- C. N. musculocutaneus
- D. N. ulnaris
- E. N. cutaneus antebrachii medialis

Тест 120

У хворого після травми в ділянці ліктьового суглоба з'явилося ускладнення при згинанні 4 і 5 пальців кисті, зменшився в розмірах виступ мізинця. При огляді помічено також зниження больової і температурної чутливості в ділянці 4 і 5 пальців на долонній поверхні і 2,5 пальця на тильній поверхні зі сторони мізинця. Який нерв пошкодженівнаслідок травми?

- A. Ліктьовий
- B. Променевий
- C. Серединний
- D. М'язово-шкірний
- E. Присередній шкірний нерв передпліччя

Тест 121

У хворого відсутня чутливість шкіри мізинця. Який нерв постраждав?

- A. Серединний
- B. Променевий
- C. Ліктьовий
- D. М'язово-шкірний
- E. Присередній шкірний передпліччя

Тест 122

В травматологічне відділення доставили підлітка, якому під час гри дверима притиснули руку вище ліктьового суглоба. При огляді лікар встановив втрату шкірної чутливості на переднє медіальній поверхні плеча. Вкажіть, з пошкодженням якого нерва пов'язана втрата чутливості шкіри вказаної ділянки?

- A. N. axillaris
- B. N. radialis

- C. N. musculocutaneus
- D. N. ulnaris
- E. N. cutaneus brachii mediaiis

Тест 123

У хворого “кігтеподібна” кисть. Який нерв уражений?

- A. Ліктьовий нерв
- B. Променевий
- C. Серединний
- D. М'язово-шкірний
- E. Пахвовий

Тест 124

Після перенесеного запального процесу хворий скаржиться на відчуття слабкості при згинанні кисті в ділянці I, II, III і IV пальців, зменшення об'єму м'язів підвищення великого пальця. При обстеженні виявлено порушення больової і температурної чутливості на долонній поверхні I, II, III пальців і променевої поверхні IV пальця. Який нерв пошкоджений?

- A. М'язово-шкірний
- B. Променевий
- C. Ліктьовий
- D. Серединний
- E. Медіальний шкірний нерв передпліччя

Тест 125

При обстеженні хворого невропатолог виявив підвищену больову чутливість шкіри на долонній поверхні I, II, III і променевої поверхні IV пальців, середній частині долоні і підвищення великого пальця. Функція якого нерва порушена?

- A. Серединного

- В. Медіального шкірного нерва передпліччя
- С. Ліктювого
- Д. Променевого
- Е. М'язово-шкірного

Тест 126

Після перенесеного запального процесу хворий став помічати слабкість при згинанні кисті в ділянці 1, 2, 3 і 4 пальців, зменшення об'єму м'яза, підвищення великого пальця. При обстеженні виявлено порушення больової і температурної чутливості в ділянці поверхні долоні 1, 2, 3 і променевої поверхні четвертого пальців. Який із нервів уражений?

- А. Променевий
- В. Серединний
- С. Ліктювий
- Д. М'язово-шкірний
- Е. Присередній шкірний нерв передпліччя

Тест 127

Після травми передньої поверхні верхньої третини передпліччя у хворого порушена пронація, ослаблене долонне згинання кисті і порушена чутливість шкіри 1,2,3-го та променевої сторони 4-го пальців долонної поверхні та шкіри нігтьової і серединної фаланг тильної поверхні 2,3,4 пальців. Який нерв уражений при порушенні вказаних функцій?

- А. Ліктювий нерв
- В. Променевий нерв
- С. Серединний нерв
- Д. М'язово-шкірний нерв
- Е. Присередній шкірний нерв передпліччя

Тест 128

Після травми передньої поверхні верхньої третини передпліччя у хворого затруднення пронації, послаблення долонного згинання кисті і порушення чутливості шкіри 1-3 пальців на долоні. Який нерв ушкоджено?

- A. N. medianus
- B. N. musculocutaneus
- C. N. ulnaris
- D. N. cutaneus antebrachii medialis
- E. N. radialis

Тест 129

При обстеженні хворого невропатолог виявив підвищену больову чутливість шкіри на долонній поверхні I, II, III і променевої сторони IV-го пальців, середньої частини долоні та підвищення I-го пальця. Функція якого нерва пошкоджена?

- A. Присередній шкірний нерв передпліччя
- B. Ліктьовий нерв
- C. Променевий нерв
- D. Серединний нерв
- E. М'язово-шкірний нерв

Тест 130

У постраждалого виявлено рану верхньої частини передньої ділянки плеча. При обстеженні встановлена втрата активного згинання в ліктьовому суглобі і чутливості шкіри передньо-бічної поверхні передпліччя. Порушення якого нерва має місце?

- A. М'язово-шкірного
- B. Променевого
- C. Серединного

D. Ліктьового

E. Пахвового

Тест 131

При запаленні глибоких лімфатичних вузлів пахвових областей хірург повинен був розкрити глибоко розміщений гнійник. Після операції хворий втратив здатність згинати передпліччя в ліктьовому суглобі та порушилася шкірна чутливість бічної поверхні передпліччя. Який нерв було ушкоджено при оперативному втручанні?

A. N. radialis

B. N. ulnaris

C. N. musculocutaneus

D. N. medianus

E. N. axillaris

Тест 132

При запаленні глибоких лімфатичних вузлів пахвової ділянки хірург вимушений був розкрити глибоко розміщений гнійник. Однак, після операції у хворого виникло ускладнення: втратилась здатність згинати передпліччя в ліктьовому суглобі і порушилась шкірна чутливість передньо-латеральної поверхні передпліччя. Поранення якого нерва плечового сплетення відбулось при оперативному втручанні?

A. Ліктьового нерва

B. М'язово-шкірного нерва

C. Променевого нерва

D. Бічного шкірного нерва плеча

E. Присереднього шкірний нерв плеча

Тест 133

У пацієнта спостерігається обмеження згинання у ліктьовому суглобі, зниження тонусу двоголового м'язу плеча та втрата чутливості шкіри на передньо-латеральній поверхні передпліччя. Функція якого нерва постраждала?

- A. N. axillaris
- B. N. medianus
- C. N. ulnaris
- D. N. radialis
- E. N. musculocutaneus

Тест 134

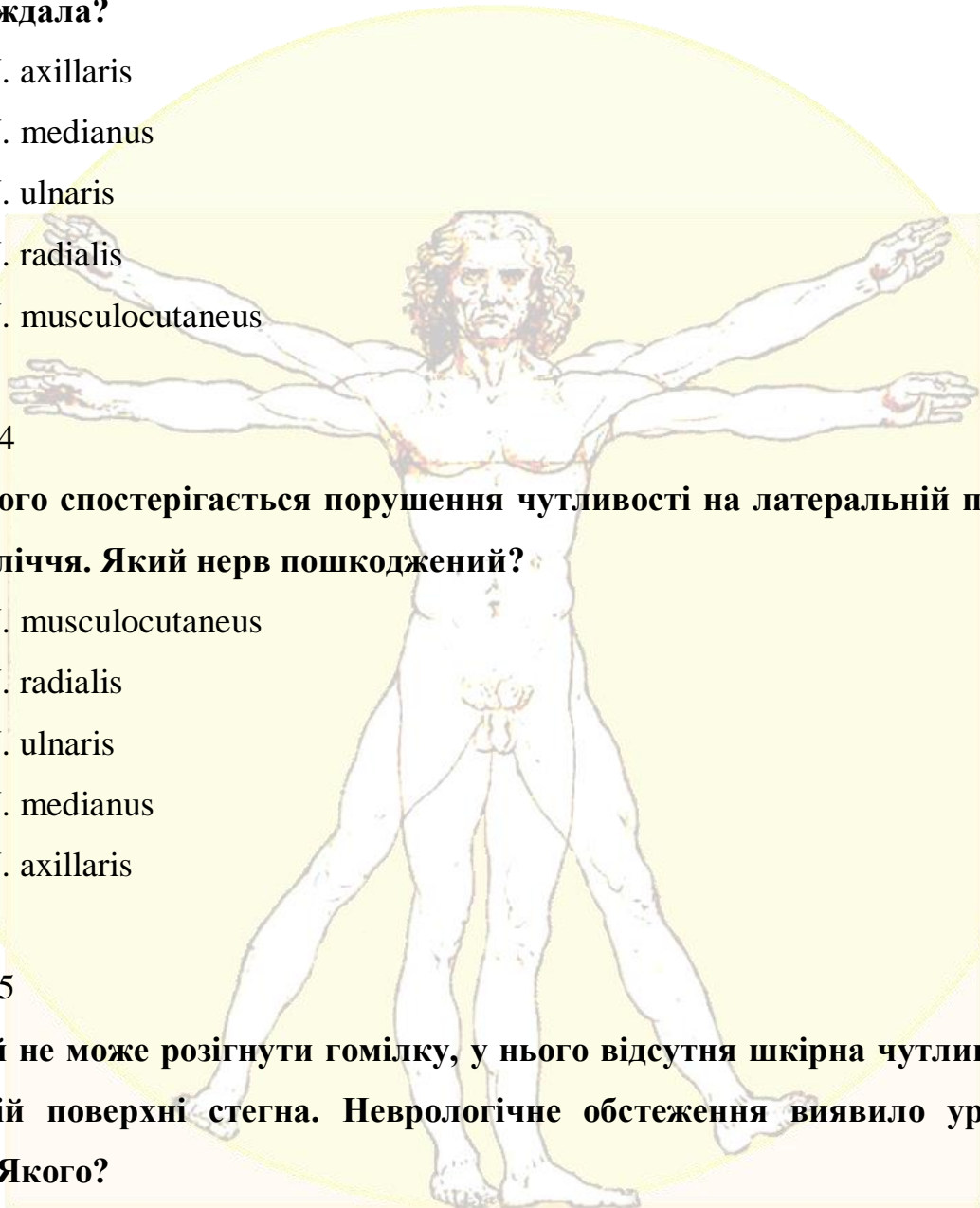
У хворого спостерігається порушення чутливості на латеральній поверхні передпліччя. Який нерв пошкоджений?

- A. N. musculocutaneus
- B. N. radialis
- C. N. ulnaris
- D. N. medianus
- E. N. axillaris

Тест 135

Хворий не може розігнути гомілку, у нього відсутня шкірна чутливість на передній поверхні стегна. Неврологічне обстеження виявило ураження нерва. Якого?

- A. Стегнового
- B. Затульного
- C. Сідничного
- D. Верхнього сідничного
- E. Статевостегновий



Тест 136

В травматологічний пункт доставлений хворий з пораненням великого поперекового м'яза. Хворий втратив можливість розгинати гомілку в колінному суглобі. Який нерв ушкоджений в даному випадку?

- A. Клубово-підчеревний
- B. Клубово-пахвинний
- C. Стегновий нерв
- D. Статено-стегновий
- E. Затульний нерв

Тест 137

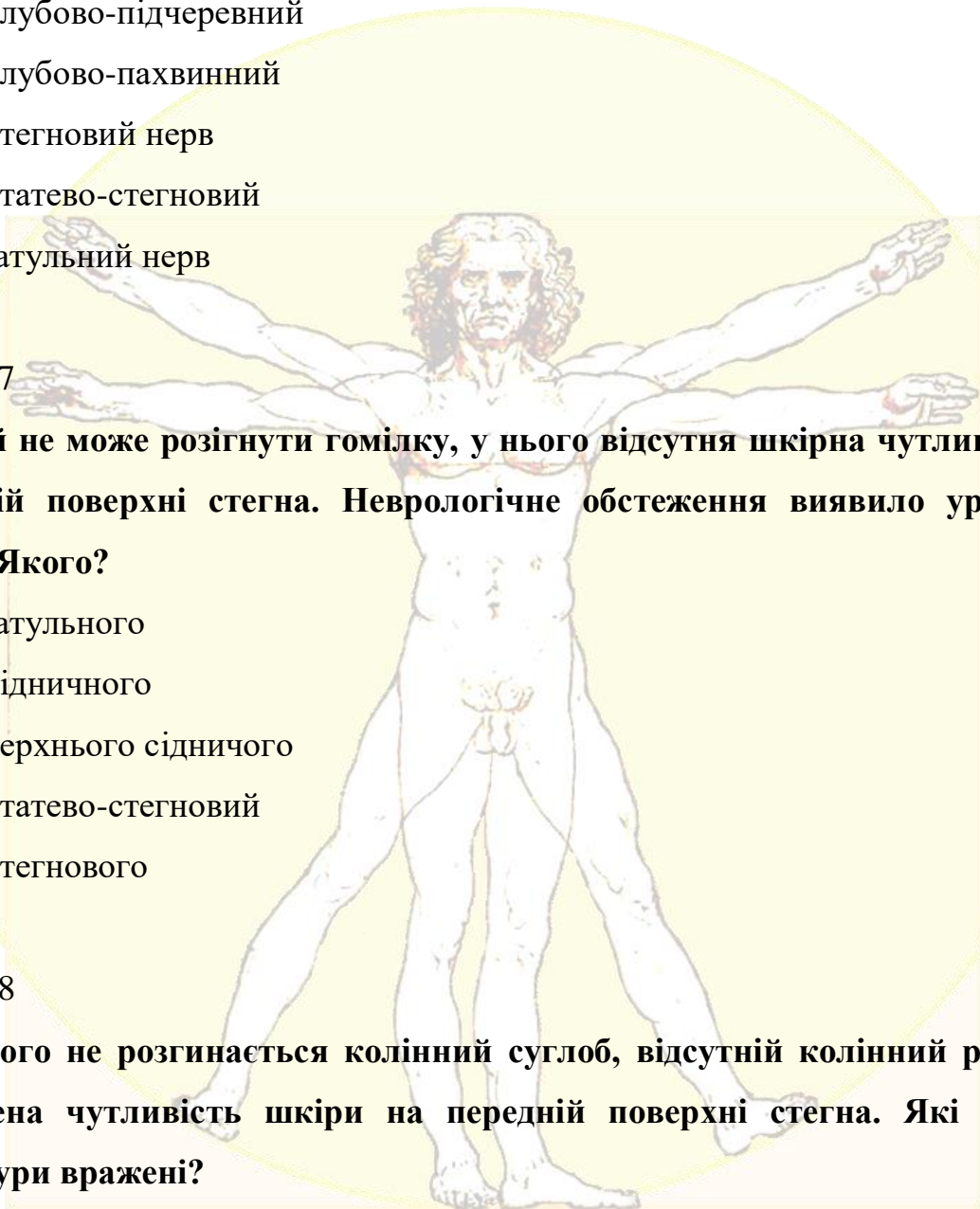
Хворий не може розігнути гомілку, у нього відсутня шкірна чутливість на передній поверхні стегна. Неврологічне обстеження виявило ураження нерва. Якого?

- A. Затульного
- B. Сідничного
- C. Верхнього сідничного
- D. Статено-стегновий
- E. Стегнового

Тест 138

У хворого не розгинається колінний суглоб, відсутній колінний рефлекс, порушена чутливість шкіри на передній поверхні стегна. Які нервові структури вражені?

- A. Верхній сідничний нерв
- B. Великий малогомілковий нерв
- C. Затульний нерв
- D. Стегновий нерв
- E. Нижній сідничний нерв



Тест 139

Хвора 40 років звернулась до дільничого лікаря зі скаргою на те, що шкіра на медіальній поверхні правої гомілки мало чутлива і мерзне більш, ніж на лівій нозі. При обстеженні встановлено пошкодження...

- A. Підшкірного нерва.
- B. Великогомількового нерва.
- C. Малогомількового загального нерва.
- D. Литкового нерва.
- E. Поверхневої гілки малогомількового нерва.

Тест 140

При обстеженні хворого невропатолог виявив наступний симптомокомплекс: згасання кремастерного рефлекса (скорочення m. cremaster), пошкодження чутливості шкіри на передній і внутрішній поверхні верхньої третини стегна та калитки. Про пошкодження якого нерва йде мова?

- A. Клубово-пахвинний нерв
- B. Сідничний нерв
- C. Стегново-статевий нерв
- D. Стегновий нерв
- E. Затульний нерв

Тест 141

При обстеженні пацієнта з різаною раною в ділянці підколінної ямки виявлена відсутність чутливості присередньої частини задньої поверхні шкіри гомілки. Який нерв пошкоджено?

- A. Присередній шкірний
- B. Бічний шкірний нерв литки
- C. Великогомільковий нерв

D. Малогомілковий нерв

E. Литковий нерв

Тест 142

Внаслідок поранення пахвинної ділянки хворий втратив чутливість шкіри в нижньому відділі присередньої сторони стегна і можливість приведення стегна. Який з нервів при цьому пошкоджено?

A. N. femoralis

B. N. genitofemoralis

C. N. ilio-inguinalis

D. N. obturatorius

E. Ramus femoralis n.genitofemoralis

Тест 143

У хворого спостерігається характерні зміни ходи, так звана “качина” хода: під час ходьби хворий хитається в боки. Крім того, неможливе приведення стегна. Ураження якого нерва має місце?

A. Нижнього сідничого

B. Затульного

C. Стегнового

D. Великогомілкового

E. Верхнього сідничого

Тест 144

Внаслідок травми гребеня клубової кістки у постраждалого відсутня чутливість шкіри в ділянці пупкового кільця й нижче. Який з названих нервів вірогідно ушкоджений?

A. N. iliohypogastricus

B. N. ilio-inguinalis

C. N. cutaneus femoris lateralis

D. N. obturatorius

E. N. genitofemoralis

Тест 145

Після падіння на сідниці під час ходіння по льоду хворий, 67 років, звернувся до невропатолога зі скаргами на біль в м'язах задньої поверхні стегна, втрату чутливості шкіри цієї зони. Функція якого нерва порушилася?

A. N. cutaneus femoris posterior

B. N. tibialis

C. N. ischiadicus

D. N. peroneus communis

E. N. gluteus inferior

Тест 146

Після ін'єкції в зовнішній верхній квадрант сідничної ділянки у хворого з'явилась болючість при відведенні стегна. Який нерв пошкоджений при введенні голки в сідничну ділянку?

A. Внутрішній затульний нерв

B. Нижній сідничний нерв

C. Статевий нерв

D. Верхній сідничний нерв

E. Сідничний нерв

Тест 147

У хворого атрофія задньої групи м'язів гомілки. Який нерв уражений?

A. Великогомілковий

B. Стегновий

C. Глибокий малогомілковий

D. Поверхневий малогомілковий

Тест 148

У хворого “п’яткова стопа”. Який нерв уражений?

- A. Глибокий малогомілковий
- B. Великогомілковий
- C. Поверхневий малогомілковий
- D. Сідничий
- E. Нижній сідничий

Тест 149

Хворий 18 років звернувся до невропатолога зі скаргами на неможливість ставати на носок. При обстеженні була виявлена атрофія литкового м’яза, порушення чутливості шкіри в області підошви. Функції якого нерва ноги порушені?

- A. N. fibularis
- B. N. femoralis
- C. N. cutaneus femoris lateralis
- D. N. tibialis
- E. N. saphenus

Тест 150

Жінка 40 років звернулася із скаргами на неможливість розгинати стопу і пальці, що створює труднощі при ходьбі. Об’єктивно: ступня звисає, дещо повернена всередину, пальці її зігнуті (“кінська стопа”), чутливість втрачена на зовнішній поверхні гомілки і тильній поверхні стопи. Який нерв уражений?

- A. Спільний малогомілковий нерв
- B. Великогомілковий нерв
- C. Сідничий нерв

- D. Стегновий нерв
- E. Підшкірний нерв

Тест 151

Юнак з ножовим пораненням зовнішньої поверхні правого колінного суглоба нижче голівки малогомілкової кістки скаржить на неможливість підняти праву ногу, незачепивши підлогу. Під час огляду: стопа звисає, пальці зігнуті, тильне згинання неможливе, ступає спочатку кінчиками пальців, потім зовнішнім краєм стопи і потім підошвою. Виявлено порушення чутливості на латеральній поверхні гомілки і стопи. Який нерв ушкоджено?

- A. Nervus tibialis
- B. Nervus cutaneus surae lateralis
- C. Nervus peroneus communis
- D. Nervus peroneus superficialis
- E. Nervus peroneus profundus

Тест 152

При обстеженні хворого з різаною раною в нижній третині передньої ділянки правої гомілки встановлено, відсутність розгинальних рухів в правому гомілковостопному суглобі. М'язи не пошкоджені. Цілісність якого нерва порушена?

- A. Глибокого малогомілкового
- B. Загального малогомілкового
- C. Поверхневого малогомілкового
- D. Підшкірного
- E. Великогомілкового

Тест 153

Хворий після поранення лівої гомілки втратив здатність утримувати стопу в пронованому положенні. Який нерв пошкоджено?

- A. Глибокий малогомілковий
- B. Великогомілковий
- C. Сідничний
- D. Поверхневий малогомілковий
- E. Загальний малогомілковий

Тест 154

Хворий 30 років звернувся до лікаря – невропатолога зі скаргою на втрату чутливості шкіри задньої ділянки гомілки середньої і нижньої її третини. Ураження якого нерва встановив лікар?

- A. Задньої шкірної гілки крижового сплетення
- B. Литкового нерва
- C. Прихованого нерву
- D. Гілки затульного нерва
- E. Великогомілкового нерва

Тест 155

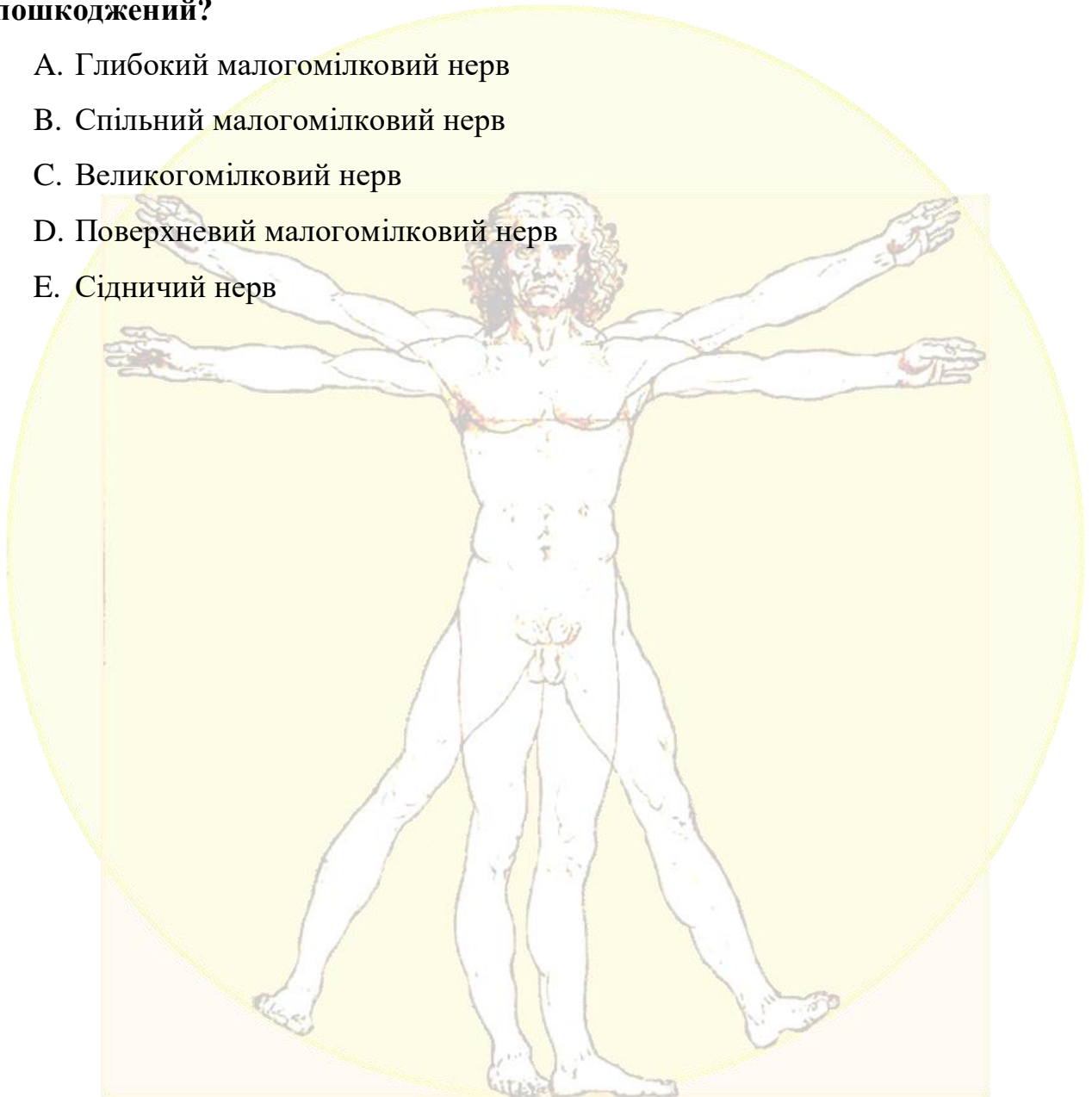
При обстеженні хворого з різаною раною в нижній третині передньої області правої гомілки встановлено відсутність розгинальних рухів в правому гомілковостопному суглобі. М'язи не пошкоджені. Цілісність якого нерва порушена?

- A. Підшкірного
- B. Спільного малоберцового
- C. Поверхневого малоберцового
- D. Глибокого малогомілкового
- E. Стегнового

Тест 156

В дорожньо-транспортній пригоді у потерпілого пошкоджена нижня кінцівка, на рівні верхньої третини гомілки. Після чого на травмованій кінцівці стало неможливим тильне розгинання стопи. Який нерв пошкоджений?

- A. Глибокий малогомілковий нерв
- B. Спільний малогомілковий нерв
- C. Великомілковий нерв
- D. Поверхневий малогомілковий нерв
- E. Сідничий нерв



РОЗДІЛ 4. ОРГАНІ ЧУТТЯ

Тест 157

В офтальмологічне відділення доставлений електрозварник, який отримав опік очного яблука. Які з перерахованих нижче структур пошкоджено?

- A. Camera anterior bulbi (humor).
- B. Camera posterior bulbi (humor).
- C. Cornea.
- D. Lens.
- E. Corpus vitreum.

Тест 158

Внаслідок травми у хворого спостерігається різний діаметр зіниць (анізокорія). Функція якого м'яза порушена?

- A. Musculus sphincter pupillae
- B. Musculus ciliaris
- C. Musculus rectus lateralis
- D. Musculus rectus superior
- E. Musculus rectus inferior

Тест 159

Після травми ока виникло нагноєння м'яких тканин орбіти. Через яке анатомічне утворення гнійний процес може поширитися в крилопіднебінну ямку?

- A. Через круглий отвір
- B. Через крилопіднебінний отвір
- C. Через верхню очну щілину
- D. Через нижню очноямкову щілину
- E. Через очний отвір

Тест 160

Під час обстеження у хворого виявлено абсцес крилопіднебінної ямки. Куди може поширитися інфекція при несвоєчасному наданні мед. допомоги?

- A. Міжкрилоподібний простір.
- B. Лобну пазуху.
- C. Підапоневротичний скроневий простір
- D. Барабанну порожнину
- E. Орбіту.

Тест 161

У хворого порушений процес акомодатії ока. Який м'яз пошкоджений?

- A. Musculus sphincter pupillae
- B. Musculus ciliaris
- C. Musculus dilatator pupillae
- D. Musculus rectus superior
- E. Musculus rectus inferior

Тест 162

У пацієнта з глаукомою порушений відтік водянистої вологи з передньої камери ока в венозне сплетіння через дренажну систему. Яке анатомічне утворення пошкоджено?

- A. Кришталик
- B. Війчастий м'яз
- C. М'язи райдужної оболонки
- D. Шлеммів канал
- E. Цинновой зв'язки

Тест 163

Під час хірургічного втручання лікар проводить маніпуляції на внутрішній стінці барабанної порожнини. Руйнування якого каналу скроневої кістки можливо в даному випадку?

- A. Лицевого.
- B. М'язово-трубного.
- C. Барабанного.
- D. Канальців барабанної струни.
- E. Сонного.

Тест 164

Запалення барабанної порожнини (гнійний отит) у хворого ускладнилося запаленням камер соскоподібного відростка. Через яку стінку барабанної порожнини проник гній?

- A. Передню
- B. Медіальну
- C. Латеральну
- D. Верхню
- E. Задню

Тест 165

У дитини віком 5 років при гнійному запаленні внутрішнього вуха з'явилися симптоми запалення твердої мозкової оболонки. Через яку структуру проникла інфекція?

- A. Каналець завитки
- B. Вікно присінку.
- C. Вікно завитка.
- D. Водопровід присінка.
- E. Барабанний каналець.

Тест 166

Дитина 3-х років поступила в клініку з діагнозом – середній отит. Є ймовірність поширення гною з барабанної порожнини. Куди, найімовірніше, може потрапити гній?

- A. У внутрішнє вухо
- B. У слухову трубу
- C. У соскоподібну порожнину
- D. У зовнішній слуховий прохід
- E. У задню черепну ямку

Тест 167

Дитина 5 років поступила в ЛОР-відділення клінічної лікарні з діагнозом: гнійне запалення середнього вуха. Захворювання почалося з запалення носоглотки. Через який канал скроневої кістки інфекція потрапила в барабанну порожнину?

- A. Барабанний каналець.
- B. М'язово-трубний канал.
- C. Сонний канал.
- D. Каналець барабанної струни.
- E. Сонно-барабанні каналці

Тест 168

У дитини 8 років з гнійним середнім отитом інфекція з барабанної порожнини поширилася на цибулину яремної вени. Таке ускладнення розвивається за умови порушення розвитку однієї зі стінок барабанної порожнини. Якої саме?

- A. Нижньої
- B. Верхньої
- C. Медіальній
- D. Латеральної

Е. Передньої

Тест 169

При гнійному отиті гноєм пошкоджена верхня стінка барабанної порожнини. В яку ямку черепа поширився гній з барабанної порожнини?

- А. У задню черепну ямку
- В. У передню черепну ямку
- С. У середню черепну ямку
- Д. У очну ямку
- Е. У крило-піднебінну ямку

Тест 170

Хворий 18 років, звернувся до лікарні зі скаргами на шум та больові відчуття у вусі. Об'єктивно - у хворого гостре респіраторне захворювання, риніт. Через який отвір глотки інфекція потрапила в барабанну порожнину і викликала її запалення?

- А. Барабанний отвір слухової труби
- В. Глотковий отвір слухової труби
- С. Хоани
- Д. Зів
- Е. Вхід в гортань

Тест 171

До лікаря звернулася жінка 54-х років зі скаргами на запаморочення, блювоту, порушення рівноваги після падіння і травми голови. Порушення функції якої структури внутрішнього вуха було найімовірніше?

- A. Labyrinthus osseus
- B. Organum spirale
- C. Membrana tympani
- D. Organum vestibulare
- E. Canalis longitudinalis modioli

Тест 172

У хворого знижений слух. При огляді виявлено сірчані пробки. В якій частині органу слуху можливі зміни?

- A. У внутрішньому вусі
- B. У зовнішньому вусі
- C. У середньому вусі
- D. У барабанній перетинці
- E. У слуховій трубі

Тест 173

У хворого звужено зіницю, при зменшенні освітлення не розширюється. В якому місці ураження центральної нервової системи?

- A. Покришка ніжки середнього мозку на рівні верхніх горбків його покрівлі.
- B. Основа ніжки середнього мозку на рівні нижніх горбків його покрівлі.
- C. Бічний колінчасте тіло проміжного мозку.
- D. Бічний ріг сірої речовини спинного мозку на рівні CVIII - LI.
- E. Верхні горбки покрівлі середнього мозку.

Тест 174

В результаті патологічного процесу порушена функція центральної ланки еферентної частини симпатичного відділу вегетативної нервової системи.

Вказати, де можлива локалізація процесу в спинному мозку?

- A. Власне ядро задніх рогів

- В. Дорзальне ядро задніх рогів
- С. Ядро передніх рогів
- Д. Латеральное проміжне ядро бічних рогів
- Е. Медіальне проміжне ядро бічних рогів

Тест 175

У потерпілого при автокатастрофі виявлено перелом остистого відростка і дуги XI грудного хребця. Які сегменти спинного мозку пошкоджені?

- А. Поперекові
- В. Грудні
- С. Крижові
- Д. Куприкові
- Е. Шийні

Тест 176

При обстеженні у хворого виявлено відсутність зору в медіальних половинах полів зору обох очей. Яка частина зорового шляху, найімовірніше, пошкоджена?

- А. N. opticus.
- В. Tractus opticus.
- С. Chiasma opticus
- Д. Sulcus calcarinus.
- Е. Corpus geniculatum laterale

Тест 177

В офтальмологічне відділення поступила хвора зі скаргами на часткову втрату зору. При обстеженні виявлено випадання однойменних половин поля зору з боку обох очей (гомонімна геміанопсія). На якому рівні відбулося пошкодження волокон зорового нерва?

- А. На рівні стовбура лівого зорового нерва

- B. На рівні стовбура правого зорового нерва
- C. На рівні одного з зорових шляхів
- D. На рівні перехрещення зорових нервів
- E. На рівні обох зорових шляхів

Тест 178

У хворого збіжна косоокість. Який м'яз очного яблука пошкоджений?

- A. Musculus rectus oculi medialis
- B. Musculus rectus oculi lateralis
- C. Musculus rectus oculi superior
- D. Musculus rectus oculi inferior
- E. Musculus obliquus oculi superior

Тест 179

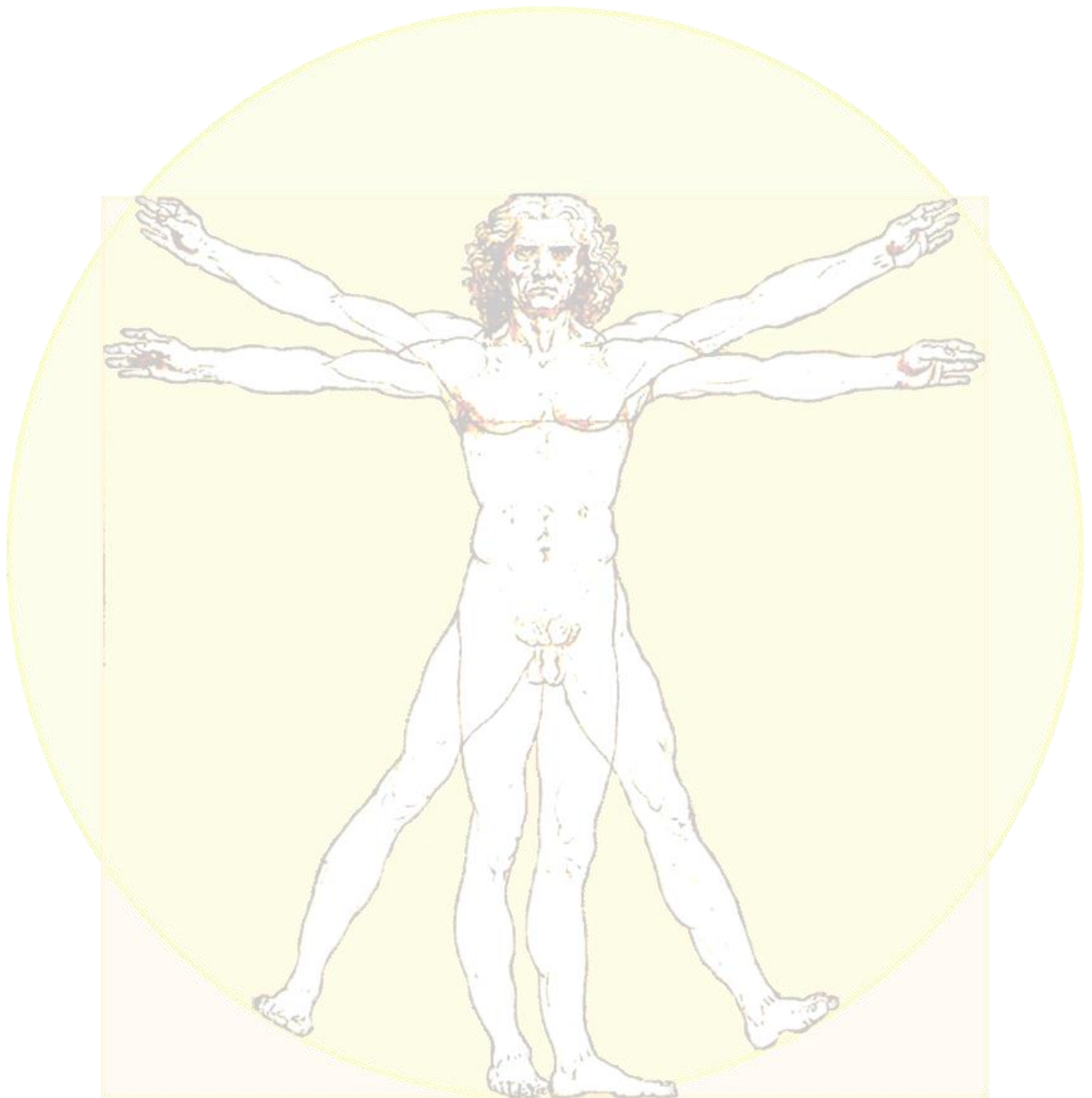
Хворий звернувся зі скаргами на порушення зору, яке супроводжується опущеними повіками, неможливістю повернути око вгору і до середини. При огляді у хворого виявлено, що око відведено назовні, зіниця розширена і не реагує на світло, хворий не бачить близько. Який нерв пошкоджений?

- A. Окоруховий
- B. Блоковий
- C. Відвідний
- D. Зоровий
- E. Трійчастий

Тест 180

При перевірці зіничного рефлексу у хворого спостерігаються уповільнення реакції зіниці на світло. Функція якого ядра порушена?

- A. Ядро блокового нерва
- B. Ядро відвідного нерва
- C. Ядра верхніх горбків середнього мозку
- D. Ядро окорухового нерва
- E. Додаткове ядро окорухового нерва



РОЗДІЛ 5. Multiple Choice Tests

CENTRAL NERVOUS SYSTEM

Test 1.

Electrical activity of neurons is being measured. They fire prior to and at the beginning of inhalation. Where are these neurons situated?

- A. Diencephalon
- B. Mesencephalon
- C. Medulla oblongata
- D. Spinal cord
- E. Cerebral cortex

Test 2.

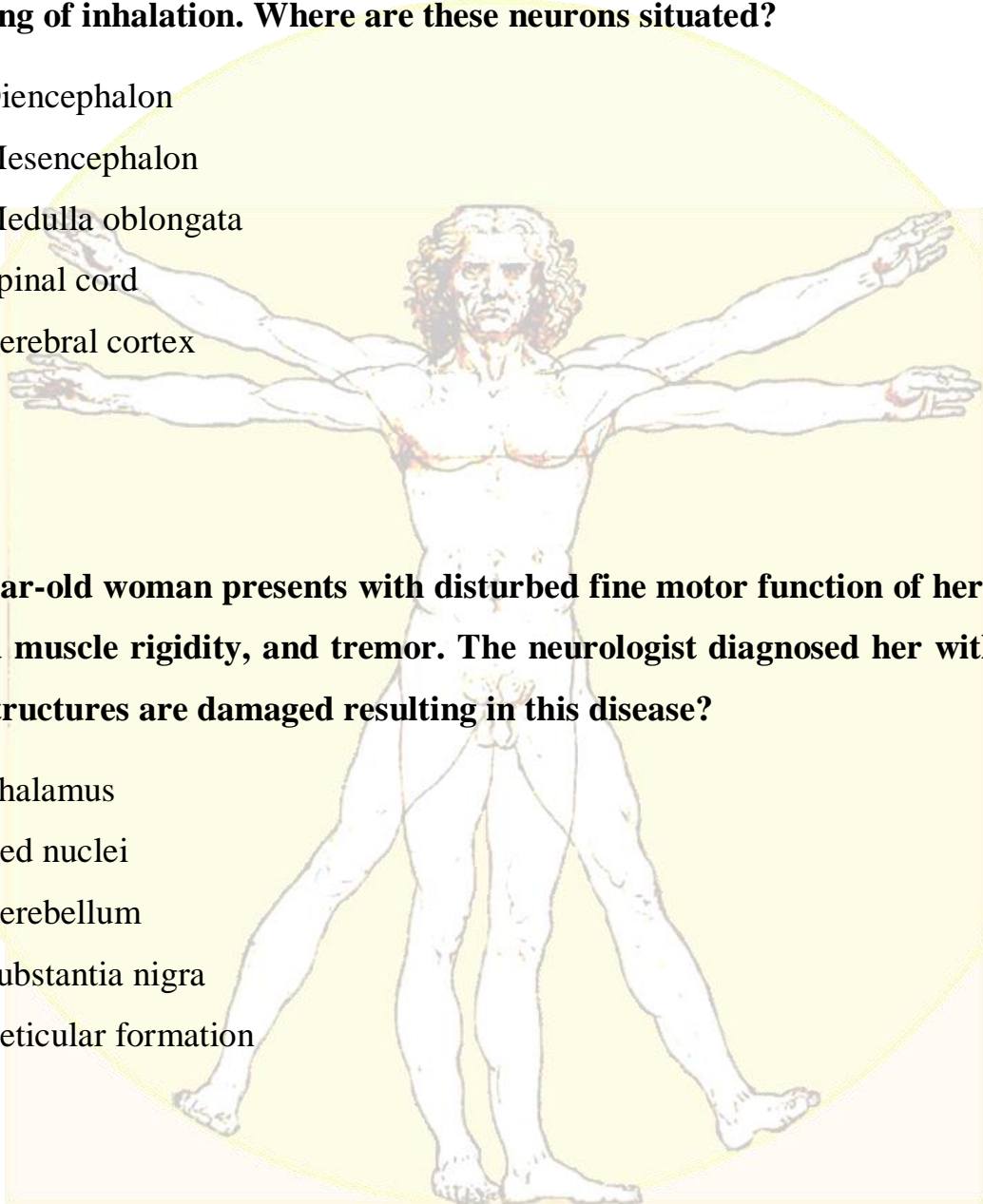
A 64-year-old woman presents with disturbed fine motor function of her fingers, marked muscle rigidity, and tremor. The neurologist diagnosed her with. What brain structures are damaged resulting in this disease?

- A. Thalamus
- B. Red nuclei
- C. Cerebellum
- D. Substantia nigra
- E. Reticular formation

Test 3.

Parkinson's disease is caused by disruption of dopamine synthesis. What brain structure synthesizes this neurotransmitter?

- A. Globus pallidus
- B. Substantia nigra



- C. Corpora quadrigemina
- D. Red nucleus
- E. Hypothalamus

Test 4.

After a craniocerebral injury a patient has lost the ability to recognize shapes of objects by touch (stereognosis). What area of cerebral cortex normally contains the relevant center?

- A. Superior parietal lobule
- B. Inferior parietal lobule
- C. Supramarginal gyrus
- D. Postcentral gyrus
- E. Angular gyrus

Test 5.

A patient has a tumor of the eyesocket tissues behind the eyeball. Disruption of accommodation and pupil constriction is observed. What anatomical structure is damaged?

- A. Ganglion ciliare
- B. N. nasociliaris
- C. N. lacrimalis
- D. N. opticus
- E. N. trochlearis

Test 6.

As a result of a continuous chronic encephalopathy a patient has developed spontaneous motions and disorder of torso musculature. These are the symptoms of the disorder of the following conduction tract:

- A. Tractus corticospinalis
- B. Tractus corticonuclearis
- C. Tractus spinothalamicus
- D. Tractus rubrospinalis
- E. Tractus tectospinalis

Test 7.

A patient has damaged spinal cord white matter in the middle area of the posterior white column, disrupted proprioceptive sensibility of the lower limb joints and muscles. What fibers are affected?

- A. Tr.spinothalamicus lateralis
- B. Tr.spinocerebellaris anterior
- C. Tr.spinocerebellaris posterior
- D. Fasciculus gracilis
- E. Fasciculus cuneatus

Test 8.

The patient's pyramids of the medulla oblongata are damaged by tumor growth. As a result the conduction of nervous impulses will be impaired in the following pathway:

- A. Tr. Corticonuclearis
- B. Tr. Corticopontinus
- C. Tr. Corticospinalis
- D. Tr. Dentatorubralis

E. Tr. Spinocerebellaris

Test 9.

A patient had a trauma that caused dysfunction of motor centers regulating activity of head muscles. These centers can normally be located in the following area of the cerebral cortex:

- A. Superior part of the precentral gyrus
- B. Inferior part of the precentral gyrus
- C. Supramarginal gyrus
- D. Superior parietal lobule
- E. Angular gyrus

Test 10.

After a traffic accident a 36-year-old patient has developed muscle paralysis of the extremities on the right, lost pain and thermal sensitivity on the left, and partially lost tactile sensitivity on both sides. What part of the brain is the most likely to be damaged?

- A. Right-hand side of the spinal cord
- B. Motor cortex on the left
- C. Left-hand side of the spinal cord
- D. Anterior horn of the spinal cord
- E. Posterior horn of the spinal cord

Test 11.

A patient with injury sustained to a part of the central nervous system demonstrates disrupted coordination and movement amplitude, muscle tremor

during volitional movements, poor muscle tone. What part of the central nervous system was injured?

- A. Medulla oblongata
- B. Diencephalon
- C. Cerebellum
- D. Mesencephalon
- E. Prosencephalon

ORGANS OF SENSES

Test 12.

A patient demonstrates functional loss of nasal halves of the retinas. What area of

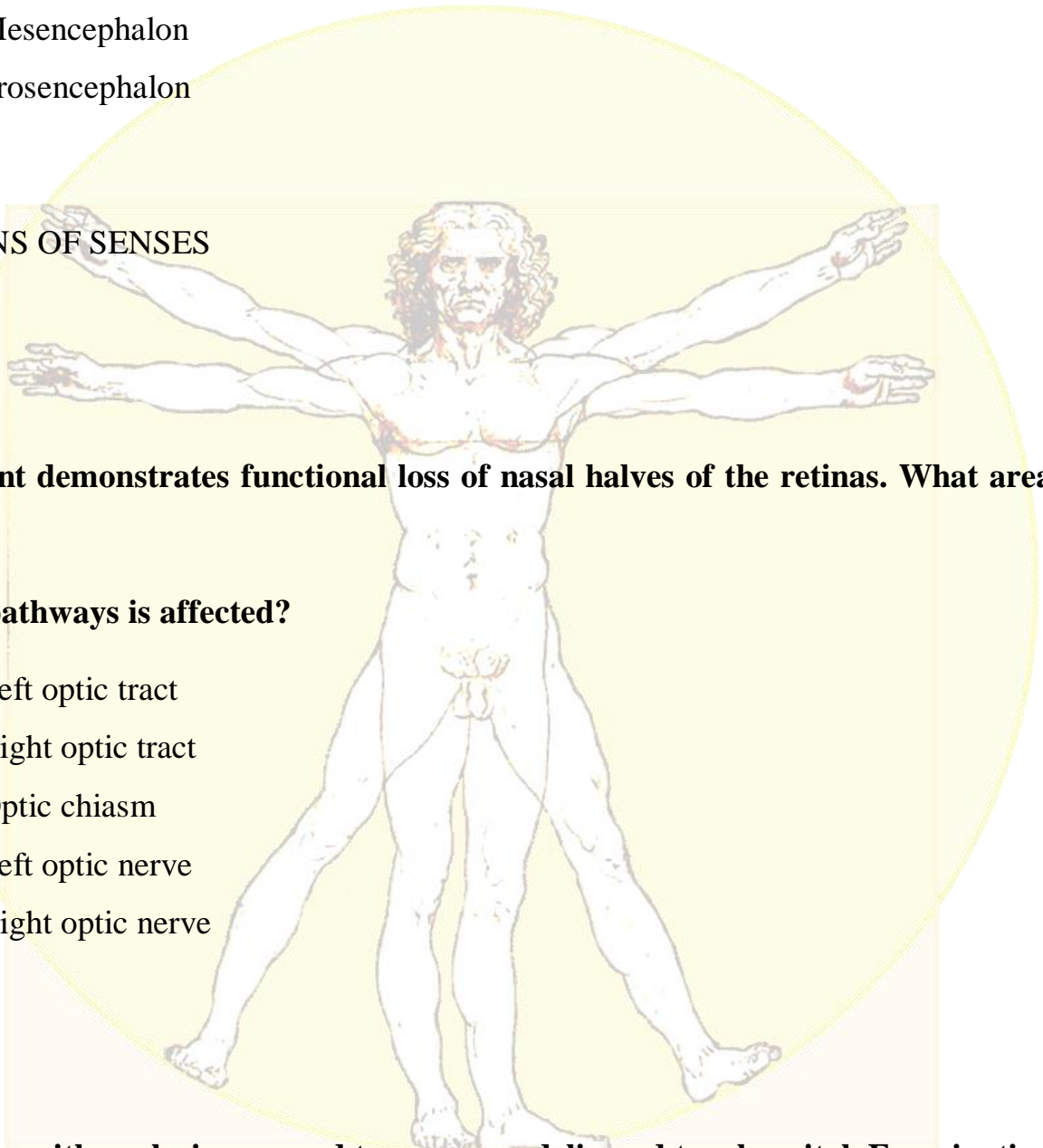
visual pathways is affected?

- A. Left optic tract
- B. Right optic tract
- C. Optic chiasm
- D. Left optic nerve
- E. Right optic nerve

Test 13.

A soldier with explosion-caused trauma was delivered to a hospital. Examination revealed his tympanic membrane to be intact. What defense reflex prevented the tympanic membrane from rupturing?

- A. Relaxation of m. tensor tympani
- B. Contraction of m. auricularis anterior



- C. Contraction of m. tensor tympani
- D. Relaxation of m. auricularis anterior
- E. Relaxation of m. stapedius

CRANIAL NERVES

Test 14.

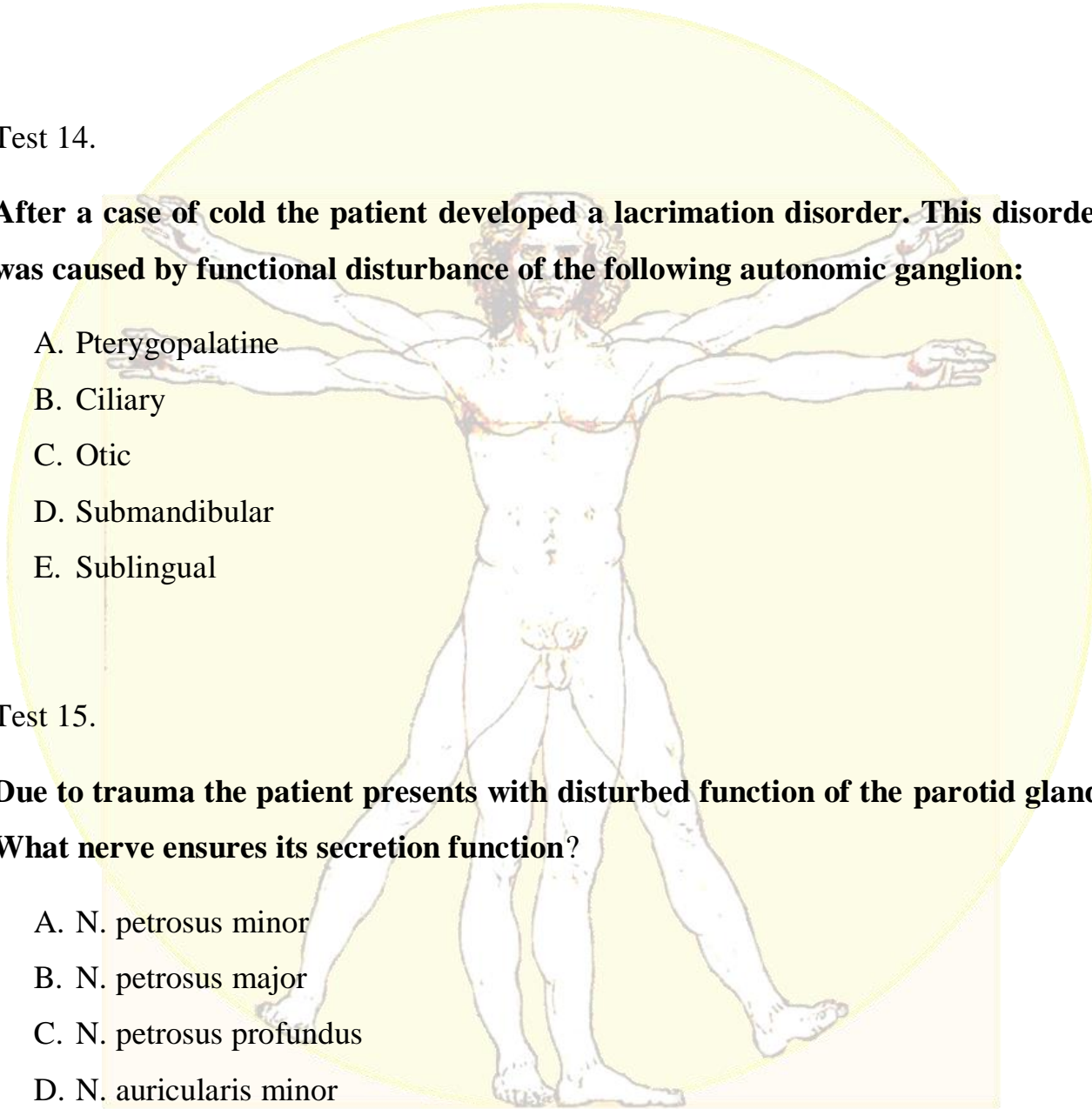
After a case of cold the patient developed a lacrimation disorder. This disorder was caused by functional disturbance of the following autonomic ganglion:

- A. Pterygopalatine
- B. Ciliary
- C. Otic
- D. Submandibular
- E. Sublingual

Test 15.

Due to trauma the patient presents with disturbed function of the parotid gland. What nerve ensures its secretion function?

- A. N. petrosus minor
- B. N. petrosus major
- C. N. petrosus profundus
- D. N. auricularis minor
- E. N. auricularis major



ВІДПОВІДІ ТА ПОЯСНЕННЯ ДО ТЕСТІВ

Пояснення до розділу 1:

Тест 1. Вірна відповідь А. (Анатомія людини /Ковешніков В.Г., Бобрик І.І., Головацький А.С. та ін.; за ред. В.Г. Ковешнікова – Луганськ: Віртуальна реальність, 2008. – Т.3. – 400 с.). Той факт, що спинний мозок закінчується на рівні верхнього краю II поперекового хребця, має велике практичне значення. Між III і IV поперековими хребцями роблять пункції хребтового каналу, не боючись пошкодити спинний мозок.

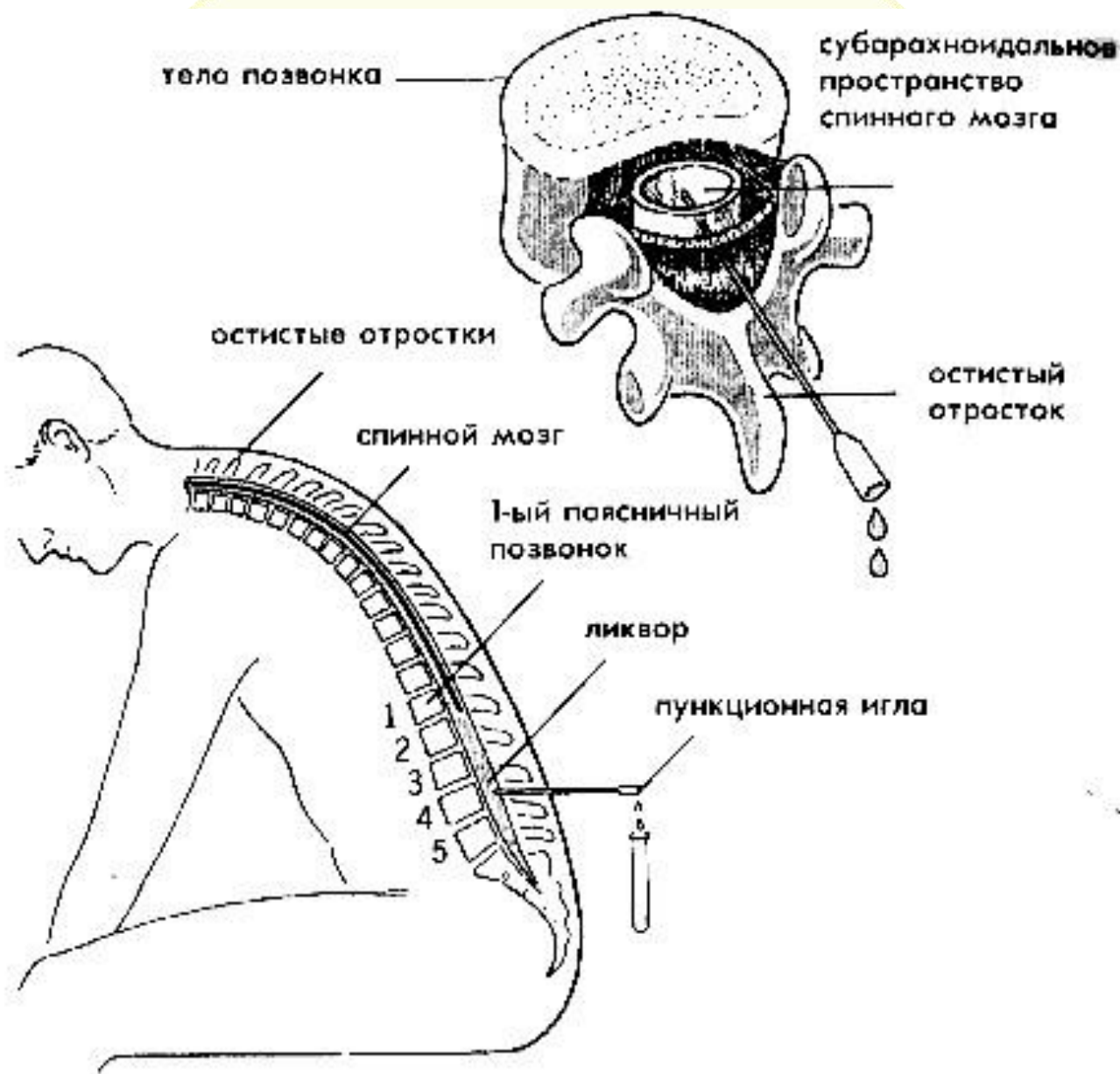


Рис. 1 Люмбальна спиномозкова пункція (з сайту *будь-здоров-не-кашляй.рф*)

Тест 2. Вірна відповідь В. (Анатомія людини /Ковешніков В.Г., Бобрик І.І., Головацький А.С. та ін.; за ред. В.Г. Ковешнікова – Луганськ: Віртуальна

реальність, 2008. – Т.3. – 400 с.). При менінгіті виконують пункцію субарахноїдального простору між 3 і 4 поперековими хребцями.

Тест 3. Вірна відповідь С. (Анатомія людини /Ковешніков В.Г., Бобрик І.І., Головацький А.С. та ін.; за ред. В.Г. Ковешнікова – Луганськ: Віртуальна реальність, 2008. – Т.3. – 400 с.). Той факт, що спинний мозок закінчується на рівні верхнього краю II поперекового хребця, має велике практичне значення. Між III і IV поперековими хребцями роблять пункції хребтового каналу, не боючись пошкодити спинний мозок.

Тест 4. Вірна відповідь А. (Анатомія людини /Ковешніков В.Г., Бобрик І.І., Головацький А.С. та ін.; за ред. В.Г. Ковешнікова – Луганськ: Віртуальна реальність, 2008. – Т.3. – 400 с.). При менінгіті виконують пункцію субарахноїдального простору між 3 і 4 поперековими хребцями.

Тест 5. Вірна відповідь D. (Анатомія людини /Ковешніков В.Г., Бобрик І.І., Головацький А.С. та ін.; за ред. В.Г. Ковешнікова – Луганськ: Віртуальна реальність, 2008. – Т.3. – 400 с.). У коліні і передньому відділі задньої ніжки внутрішньої капсули локалізовані волокна пірамідних шляхів, зокрема, в коліні – Tr.cortico-nuclearis (корково-ядерний шлях), що відповідає за усвідомлені рухи м'язів голови і шиї.

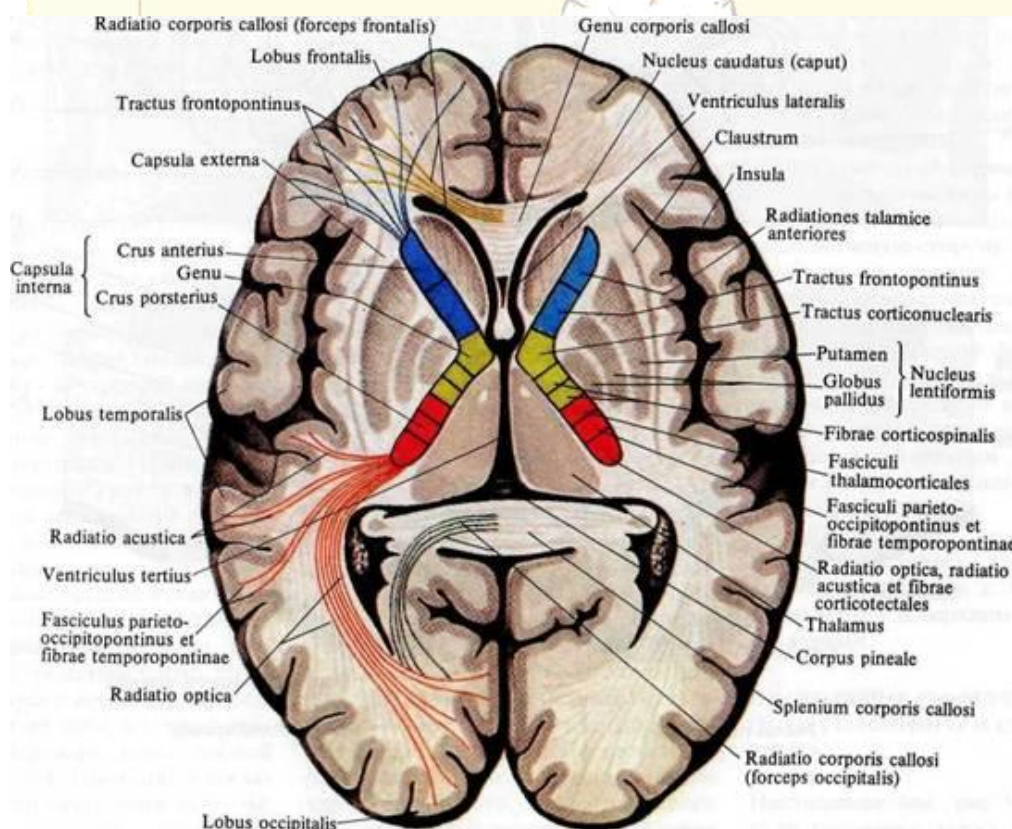


Рис. 2 Внутрішня капсула (з сайту en.ppt-online.org)

Тест 6. Вірна відповідь А. (Анатомія людини /Ковешніков В.Г., Бобрик І.І., Головацький А.С. та ін.; за ред. В.Г. Ковешнікова – Луганськ: Віртуальна реальність, 2008. – Т.3. – 400 с.). У коліні і передньому відділі задньої ніжки внутрішньої капсули локалізовані волокна пірамідних шляхів, зокрема, в коліні – Tr.cortico-nuclearis (корково-ядерний шлях), що відповідає за усвідомлені рухи м'язів голови і шиї.

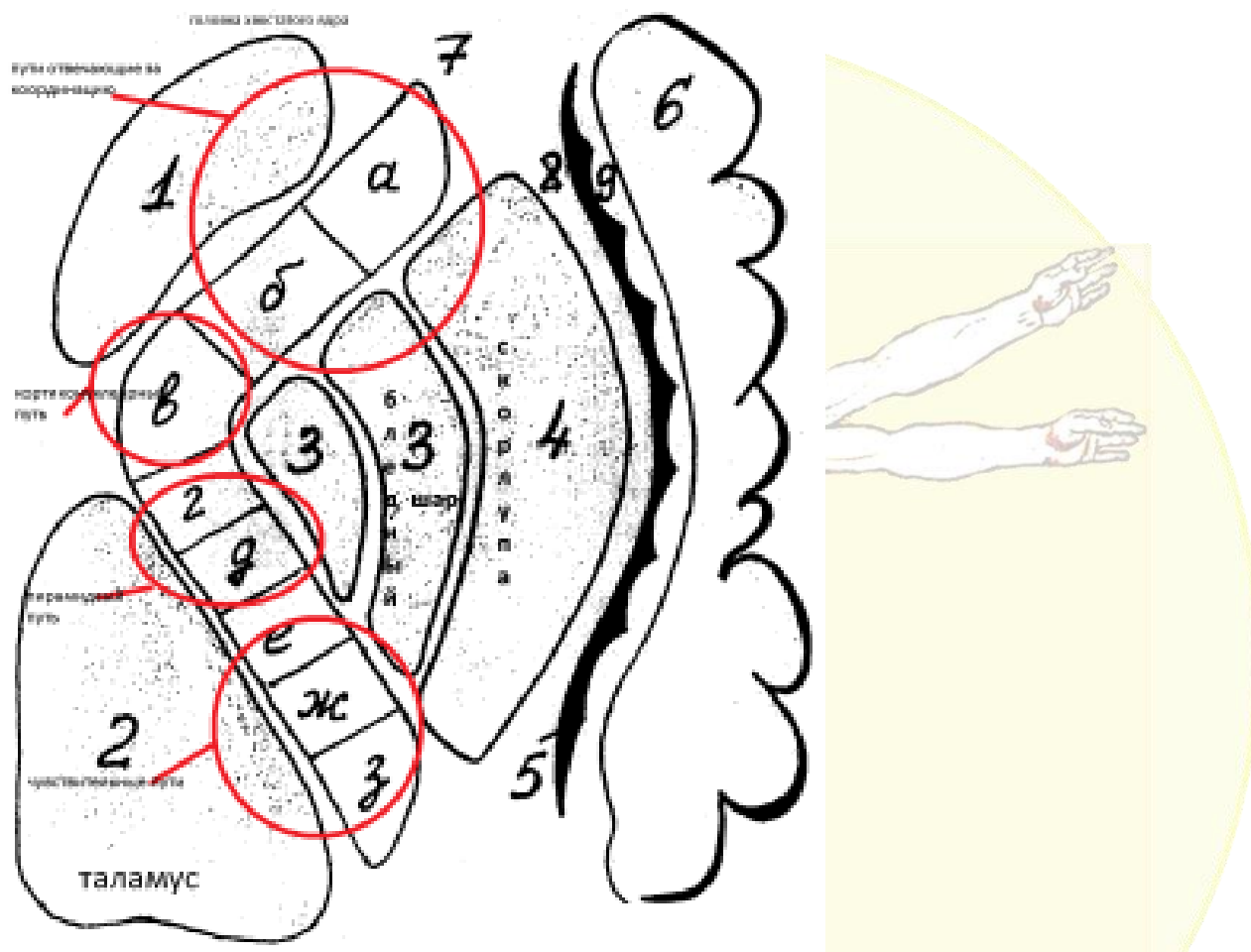


Рис. 3 Внутрішня капсула (з сайту en.ppt-online.org)

1 – Nucl. Caudatus (Хвостатое ядро). 2 – Thalamus (Таламус). 3 – Globus pallidus (Чечевицеобразное ядро). 4 – Putamen (Скорлупа). 5 – Claustrum (Ограда). 6 – Insula (Островок). 7 – Capsula interna (Внутренняя капсула). 8 – Capsula externa (Наружная капсула). 9 – Capsula extrema (Наружная капсула). а. Tr. Frontothalamicus (Лобно-таламический путь). б. Tr. Frontorontinus (Лобно-мостовой путь). в. Tr. corticonuclearis (Корково-ядерный путь). г. Tr. corticospinalis (Корково-спинномозговой путь). д. Fibrae thalamoparietalis (Спино-таламический путь). е. Tr. occipitotemporoontinus (Корково-таламический путь). ж. Radiatio acustica (Слуховая лучистость). з. Radiatio optica (Зрительная лучистость)

Тест 7. Вірна відповідь А. (Анатомія людини /Ковешніков В.Г., Бобрик І.І., Головацький А.С. та ін.; за ред. В.Г. Ковешнікова – Луганськ: Віртуальна реальність, 2008. – Т.3. – 400 с.). У пірамідах довгастого мозку локалізований Tr. corticospinalis.

Тест 8. Вірна відповідь Е. (Анатомія людини /Ковешніков В.Г., Бобрик І.І., Головацький А.С. та ін.; за ред. В.Г. Ковешнікова – Луганськ: Віртуальна реальність, 2008. – Т.3. – 400 с.). У коліні і передньому відділі задньої ніжки внутрішньої капсули локалізовані волокна пірамідних шляхів, зокрема, в коліні – Tr.cortico-nuclearis (корково-ядерний шлях), що відповідає за усвідомлені рухи м'язів голови і шиї.

Тест 9. Вірна відповідь В. (Анатомія людини /Ковешніков В.Г., Бобрик І.І., Головацький А.С. та ін.; за ред. В.Г. Ковешнікова – Луганськ: Віртуальна реальність, 2008. – Т.3. – 400 с.). Латеральний корково-спинномозкової шлях іде в боковому канатику до м'язів однойменної половини тіла.

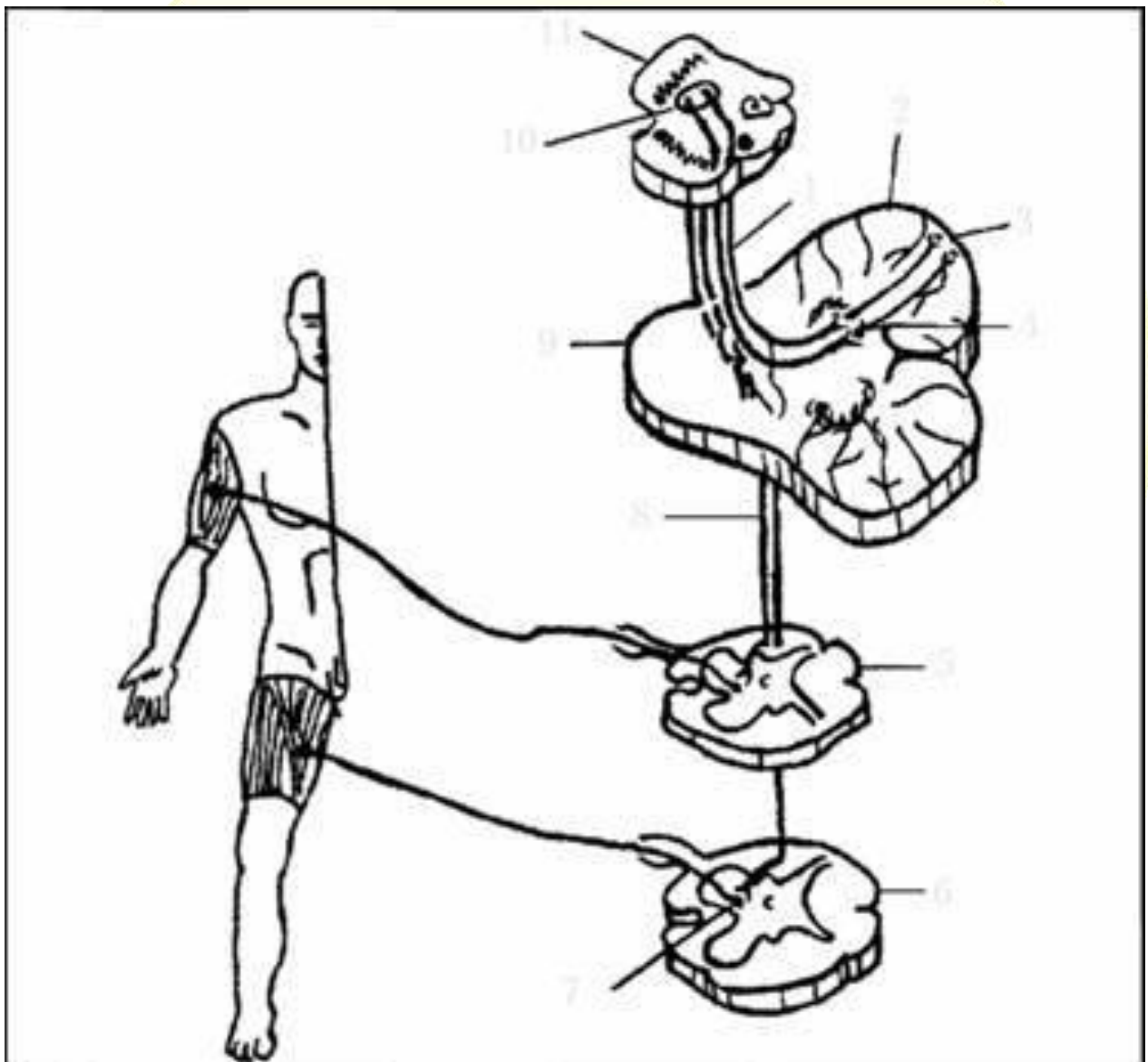


Рис. 4 Латеральний корково-спинномозкової шлях (з сайту *stud.com.ua*)

Тест 10. Вірна відповідь С. (Анатомія людини /Ковешніков В.Г., Бобрик І.І., Головацький А.С. та ін.; за ред. В.Г. Ковешнікова – Луганськ: Віртуальна

реальність, 2008. – Т.3. – 400 с.). У коліні і передньому відділі задньої ніжки внутрішньої капсули локалізовані волокна пірамідних шляхів, зокрема, в коліні – Tr.cortico-nuclearis (корково-ядерний шлях), що відповідає за усвідомлені рухи м'язів голови і шиї.

Тест 11. Вірна відповідь А. (Анатомія людини /Ковешніков В.Г., Бобрик І.І., Головацький А.С. та ін.; за ред. В.Г. Ковешнікова – Луганськ: Віртуальна реальність, 2008. – Т.3. – 400 с.). Пропріоцептивну чутливість нижньої половини тіла забезпечує Fasciculus gracilis.

Ascending Tracts: Fasciculus Gracilis

Function:

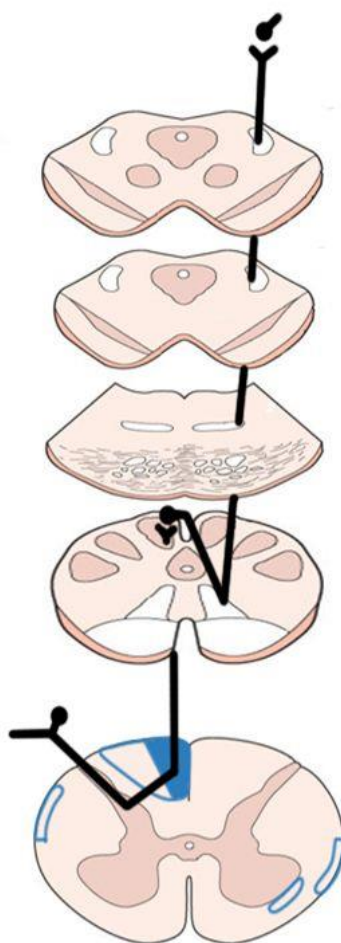
- **Fine touch**
- "Conscious" proprioception
- **Below T6**

Brain stem tracts @ risk in:

- **Medial Medullary Syndrome** (from occlusion of Vertebral a./lower Basilar a.)

Cord tracts @ risk in:

- **Tabes Dorsalis** (from Neurosyphilis)
- **Direct injury:** stabbing, iatrogenic.
- Vascular injury?: 2 x posterior spinal arteries supply posterior 1/3 of cord.



@ Thalamus:

- Synapse in **Ventral Posterior Lateral Nucleus** + ascends to contralateral cortex

@ Midbrain:

- Ascends in **Medial Lemniscus**

@ Pons:

- Ascends in **Medial Lemniscus**

@ Medulla:

- Synapses in **Nucleus Gracilis**
- **Decussates** to ascend contralateral to stimulus

@ Spinal Level (below T6)

- Via dorsal root ganglia
- Enters + ascends ipsilateral to stimulus in **Fasciculus Gracilis** in Dorsal Columns

Рис. 5 Fasciculus gracilis (з сайту *slideplayer.com*)

Тест 12. Вірна відповідь С. (Анатомія людини /Ковешніков В.Г., Бобрик І.І., Головацький А.С. та ін.; за ред. В.Г. Ковешнікова – Луганськ: Віртуальна реальність, 2008. – Т.3. – 400 с.). У задньому відділі задньої ніжки знаходяться центральні слуховий і зоровий тракти.

Тест 13. Вірна відповідь Е. (Анатомія людини /Ковешніков В.Г., Бобрик І.І., Головацький А.С. та ін.; за ред. В.Г. Ковешнікова – Луганськ: Віртуальна реальність, 2008. – Т.3. – 400 с.). У задніх канатиках спинного мозку заходяться пропріоцептивні шляхи.

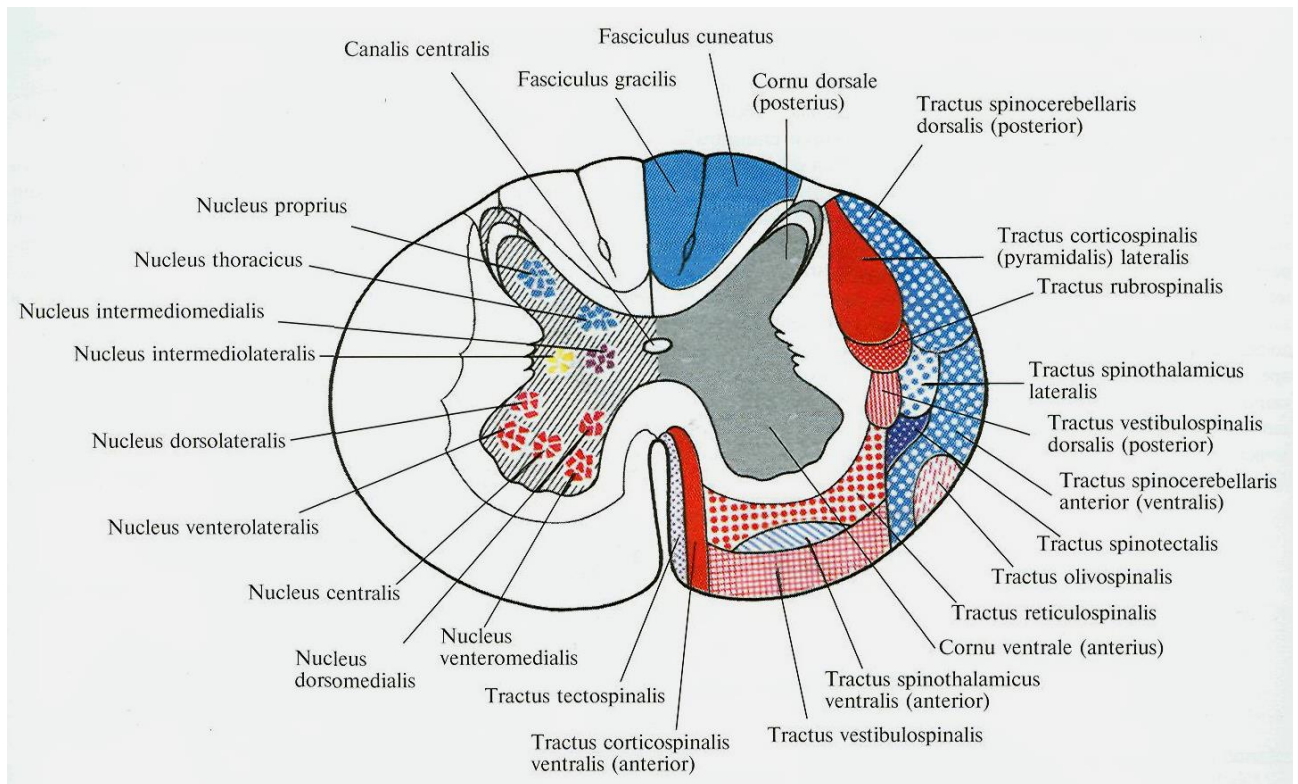


Рис. 6 Будова сірої та білої речовини спинного мозку (з сайту *sr.wikipedia.org*)

Тест 14. Вірна відповідь А. (Анатомія людини /Ковешніков В.Г., Бобрик І.І., Головацький А.С. та ін.; за ред. В.Г. Ковешнікова – Луганськ: Віртуальна реальність, 2008. – Т.3. – 400 с.). Tractus rubrospinalis є одним з основних шляхів екстрапірамідної системи, що корегує свідомі рухи та тонус м'язів .

Тест 15. Вірна відповідь Е. (Анатомія людини /Ковешніков В.Г., Бобрик І.І., Головацький А.С. та ін.; за ред. В.Г. Ковешнікова – Луганськ: Віртуальна реальність, 2008. – Т.3. – 400 с.). Власне ядро задніх рогів спинного мозку отримує імпульси від екстероцептивних рецепторів.

Тест 16. Вірна відповідь В. (Анатомія людини /Ковешніков В.Г., Бобрик І.І., Головацький А.С. та ін.; за ред. В.Г. Ковешнікова – Луганськ: Віртуальна реальність, 2008. – Т.3. – 400 с.). У постцетральній звивині локалізований центр загальної чутливості.

СХЕМА ЛОКАЛИЗАЦИИ ФУНКЦИЙ В КОРЕ БОЛЬШИХ ПОЛУШАРИЙ

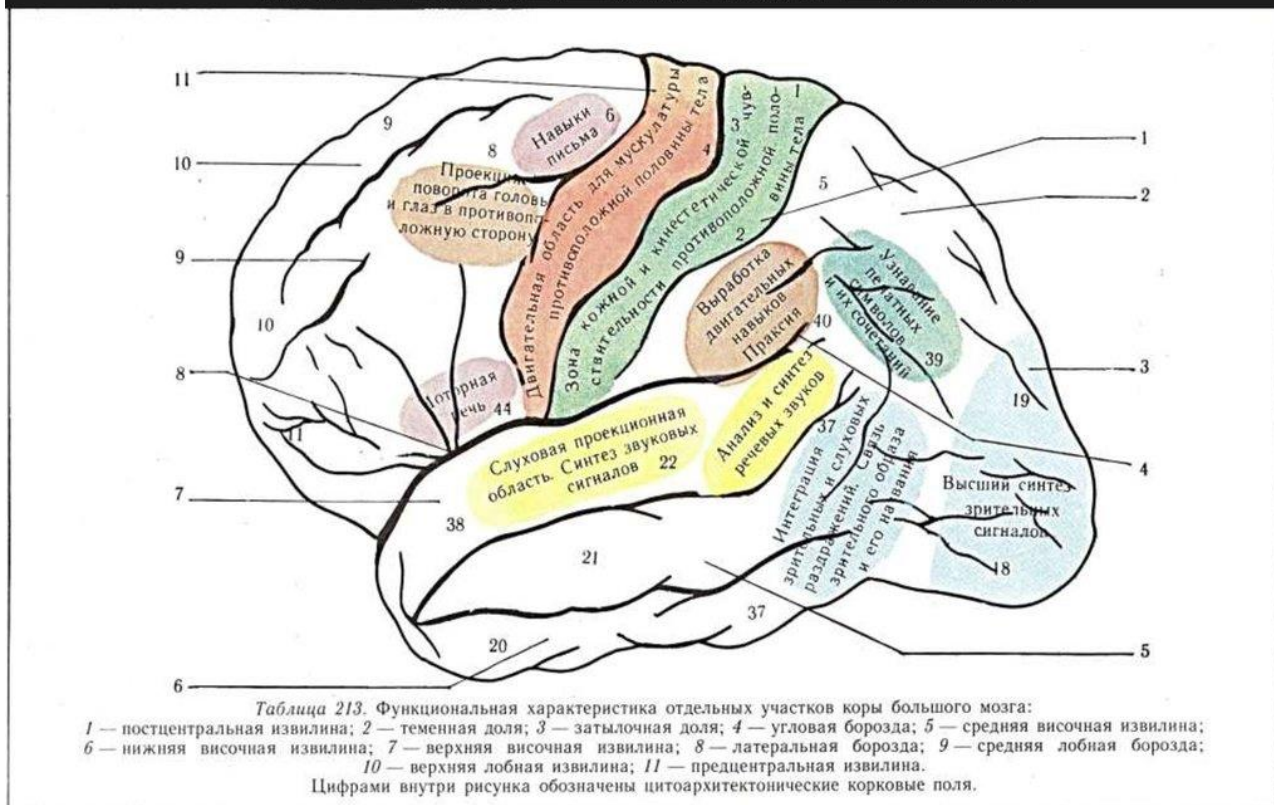


Рис. 7 Локалізація сенсорних та моторних зон кори (з сайту sr.wikipedia.org)

Тест 17. Вірна відповідь С. (Анатомія людини /Ковешніков В.Г., Бобрик І.І., Головацький А.С. та ін.; за ред. В.Г. Ковешнікова – Луганськ: Віртуальна реальність, 2008. – Т.3. – 400 с.). У постцентральній звивині локалізований центр загальної чутливості.

Тест 18. Вірна відповідь В. (Анатомія людини /Ковешніков В.Г., Бобрик І.І., Головацький А.С. та ін.; за ред. В.Г. Ковешнікова – Луганськ: Віртуальна реальність, 2008. – Т.3. – 400 с.). У постцентральній звивині локалізований центр загальної чутливості.

Тест 19. Вірна відповідь А. (Анатомія людини /Ковешніков В.Г., Бобрик І.І., Головацький А.С. та ін.; за ред. В.Г. Ковешнікова – Луганськ: Віртуальна реальність, 2008. – Т.3. – 400 с.). У постцентральній звивині локалізований центр загальної чутливості.

Тест 20. Вірна відповідь А. (Анатомія людини /Ковешніков В.Г., Бобрик І.І., Головацький А.С. та ін.; за ред. В.Г. Ковешнікова – Луганськ: Віртуальна реальність, 2008. – Т.3. – 400 с.). У Gyrus precentralis знаходиться руховий центр, який відповідає за довільні рухи м'язів контрлатеральної половини тіла.

Тест 21. Вірна відповідь А. (Анатомія людини /Ковешніков В.Г., Бобрик І.І., Головацький А.С. та ін.; за ред. В.Г. Ковешнікова – Луганськ: Віртуальна реальність, 2008. – Т.3. – 400 с.). У Gyrus precentralis знаходиться руховий центр, який відповідає за довільні рухи м'язів контрлатеральної половини тіла.

Тест 22. Вірна відповідь С. (Анатомія людини /Ковешніков В.Г., Бобрик І.І., Головацький А.С. та ін.; за ред. В.Г. Ковешнікова – Луганськ: Віртуальна реальність, 2008. – Т.3. – 400 с.). У Gyrus precentralis знаходиться руховий центр, який відповідає за довільні рухи м'язів контрлатеральної половини тіла.

Тест 23. Вірна відповідь Е. (Анатомія людини /Ковешніков В.Г., Бобрик І.І., Головацький А.С. та ін.; за ред. В.Г. Ковешнікова – Луганськ: Віртуальна реальність, 2008. – Т.3. – 400 с.). У Gyrus angularis локалізована центр читання (зорового аналізатора письмової мови). При його пошкодженні виникає алексія (нездатність читати і розуміти написане).

Тест 24. Вірна відповідь А. (Анатомія людини /Ковешніков В.Г., Бобрик І.І., Головацький А.С. та ін.; за ред. В.Г. Ковешнікова – Луганськ: Віртуальна реальність, 2008. – Т.3. – 400 с.). У Gyrus angularis локалізована центр читання (зорового аналізатора письмової мови). При його пошкодженні виникає алексія (нездатність читати і розуміти написане).

Тест 25. Вірна відповідь Е. (Анатомія людини /Ковешніков В.Г., Бобрик І.І., Головацький А.С. та ін.; за ред. В.Г. Ковешнікова – Луганськ: Віртуальна реальність, 2008. – Т.3. – 400 с.). У Gyrus angularis локалізована центр читання (зорового аналізатора письмової мови). При його пошкодженні виникає алексія (нездатність читати і розуміти написане).

Тест 26. Вірна відповідь В. (Анатомія людини /Ковешніков В.Г., Бобрик І.І., Головацький А.С. та ін.; за ред. В.Г. Ковешнікова – Луганськ: Віртуальна реальність, 2008. – Т.3. – 400 с.). Центр рухового аналізатора письмової мови знаходиться в задньому відділі середньої лобової звивини (для правшів - в лівій півкулі, і навпаки). При його ураженні - втрата здатності виконувати тонкі руху, необхідні для написання букв, слів і знаків (аграфія).

Тест 27. Вірна відповідь С. (Анатомія людини /Ковешніков В.Г., Бобрик І.І., Головацький А.С. та ін.; за ред. В.Г. Ковешнікова – Луганськ: Віртуальна реальність, 2008. – Т.3. – 400 с.). Центр рухового аналізатора письмової мови знаходиться в задньому відділі середньої лобової звивини (для правшів - в лівій півкулі, і навпаки). При його ураженні - втрата здатності виконувати тонкі руху, необхідні для написання букв, слів і знаків (аграфія).

Тест 28. Вірна відповідь В. (Анатомія людини /Ковешніков В.Г., Бобрик І.І., Головацький А.С. та ін.; за ред. В.Г. Ковешнікова – Луганськ: Віртуальна реальність, 2008. – Т.3. – 400 с.). Мовно-руховий центр локалізована в *Gyrus frontalis inferior*. При ураженні - моторна афазія.

Тест 29. Вірна відповідь А. (Анатомія людини /Ковешніков В.Г., Бобрик І.І., Головацький А.С. та ін.; за ред. В.Г. Ковешнікова – Луганськ: Віртуальна реальність, 2008. – Т.3. – 400 с.).Мовно-руховий центр локалізована в *Gyrus frontalis inferior*. При ураженні - моторна афазія.

Тест 30. Вірна відповідь А. (Анатомія людини /Ковешніков В.Г., Бобрик І.І., Головацький А.С. та ін.; за ред. В.Г. Ковешнікова – Луганськ: Віртуальна реальність, 2008. – Т.3. – 400 с.). Мовно-руховий центр локалізована в *Gyrus frontalis inferior*. При ураженні - моторна афазія.

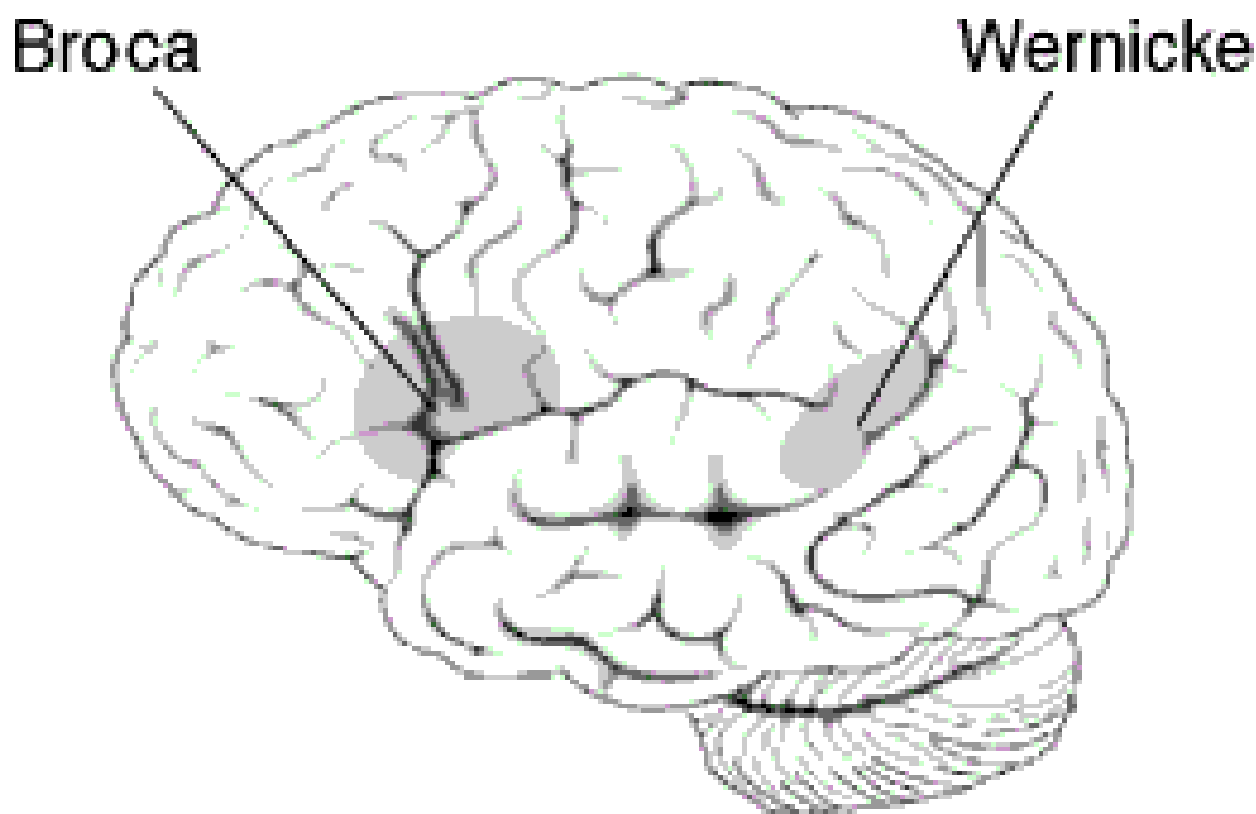


Рис. 8 Локалізація сенсорних (Верніке) та моторних (Брока) центрів мови людини (з сайту *trampie.net*)

Тест 31. Вірна відповідь А. (Анатомія людини /Ковешніков В.Г., Бобрик І.І., Головацький А.С. та ін.; за ред. В.Г. Ковешнікова – Луганськ: Віртуальна реальність, 2008. – Т.3. – 400 с.). Мовно-руховий центр локалізована в *Gyrus frontalis inferior*. При ураженні - моторна афазія.

Тест 32. Вірна відповідь В. (Анатомія людини /Ковешніков В.Г., Бобрик І.І., Головацький А.С. та ін.; за ред. В.Г. Ковешнікова – Луганськ: Віртуальна реальність, 2008. – Т.3. – 400 с.). Мовно-руховий центр локалізована в *Gyrus frontalis inferior*. При ураженні - моторна афазія.

Тест 33. Вірна відповідь С. (Анатомія людини /Ковешніков В.Г., Бобрик І.І., Головацький А.С. та ін.; за ред. В.Г. Ковешнікова – Луганськ: Віртуальна реальність, 2008. – Т.3. – 400 с.). Центр слуху локалізований у верхній скроневої звивині.

Тест 34. Вірна відповідь А. (Анатомія людини /Ковешніков В.Г., Бобрик І.І., Головацький А.С. та ін.; за ред. В.Г. Ковешнікова – Луганськ: Віртуальна реальність, 2008. – Т.3. – 400 с.). Центр слуху локалізований у верхній скроневої звивині.

Тест 35. Вірна відповідь D. (Анатомія людини /Ковешніков В.Г., Бобрик І.І., Головацький А.С. та ін.; за ред. В.Г. Ковешнікова – Луганськ: Віртуальна реальність, 2008. – Т.3. – 400 с.). Центр слуху локалізований у верхній скроневої звивині.

Тест 36. Вірна відповідь А. (Анатомія людини /Ковешніков В.Г., Бобрик І.І., Головацький А.С. та ін.; за ред. В.Г. Ковешнікова – Луганськ: Віртуальна реальність, 2008. – Т.3. – 400 с.). Надкрайова звивина (*Gyrus supramarginalis*) – локалізація центру точних цілеспрямованих рухів (центр ПРАКСИСУ).

Тест 37. Вірна відповідь А. (Анатомія людини /Ковешніков В.Г., Бобрик І.І., Головацький А.С. та ін.; за ред. В.Г. Ковешнікова – Луганськ: Віртуальна реальність, 2008. – Т.3. – 400 с.). Надкрайова звивина (*Gyrus supramarginalis*) - локалізація центру точних цілеспрямованих рухів (центр ПРАКСИСУ).

Тест 38. Вірна відповідь Е. (Анатомія людини /Ковешніков В.Г., Бобрик І.І., Головацький А.С. та ін.; за ред. В.Г. Ковешнікова – Луганськ: Віртуальна реальність, 2008. – Т.3. – 400 с.). Корковий центр зорового аналізатора розташований в області шпорної борозни.

Тест 39. Вірна відповідь В. (Анатомія людини /Ковешніков В.Г., Бобрик І.І., Головацький А.С. та ін.; за ред. В.Г. Ковешнікова – Луганськ: Віртуальна реальність, 2008. – Т.3. – 400 с.). Мозочок відповідає за координацію рухів, рівновагу.

Пояснення для розділу 2:

Тест 40. Вірна відповідь В. (Анатомія людини: підручник: у 3 т. Т. 2 / А.С. Головацький, В. Г. Черкасов, М.Р. Сапін [та ін.] Вид.6 доопр. - Вінниця: Нова книга, 2018. - 456 с.: іл.) Скорочення радіальних м'язових волокон райдужної оболонки, що утворюють дилітатор, викликає розширення зіниці. Сфінктер зіниці іннервується парасимпатичними волокнами окорухового нерва, а дилітатор зіниці – симпатичним нервом. Центри симпатичної системи знаходяться в бічних рогах спинного мозку.



Рис. 9 Локалізація симпатичних центрів спинного мозку людини (з сайту ru.wikipedia.org)

Тест 41. Вірна відповідь С. (Анатомія людини: підручник: у 3 т. Т. 2 / А.С. Головацький, В. Г. Черкасов, М.Р. Сапін [та ін.] Вид.6 доопр. - Вінниця: Нова книга, 2018. - 456 с.: іл.) Центри симпатичної системи знаходяться в бічних рогах спинного мозку!

Тест 42. Вірна відповідь Е. (Анатомія людини: підручник: у 3 т. Т. 2 / А.С. Головацький, В. Г. Черкасов, М.Р. Сапін [та ін.] Вид.6 доопр. - Вінниця: Нова книга, 2018. - 456 с.: іл.). Верхні шийні сегменти спинного мозку (C1 - C4) розташовані на рівні «своїх» хребців; нижні шийні сегменти (C5 - C8) і верхні грудні (Th1 -Th4) розташовані на один хребець вище; середні грудні сегменти (Th5-Th8) розташовані на два хребці вище; нижні грудні сегменти (Th9-Th12) розташовані на три хребці вище; всі поперекові сегменти розташовані на рівні десятого і одинадцятого грудних хребців; всі крижові і куприковий сегмент лежать на рівні дванадцятого грудного і першого поперекового хребців.

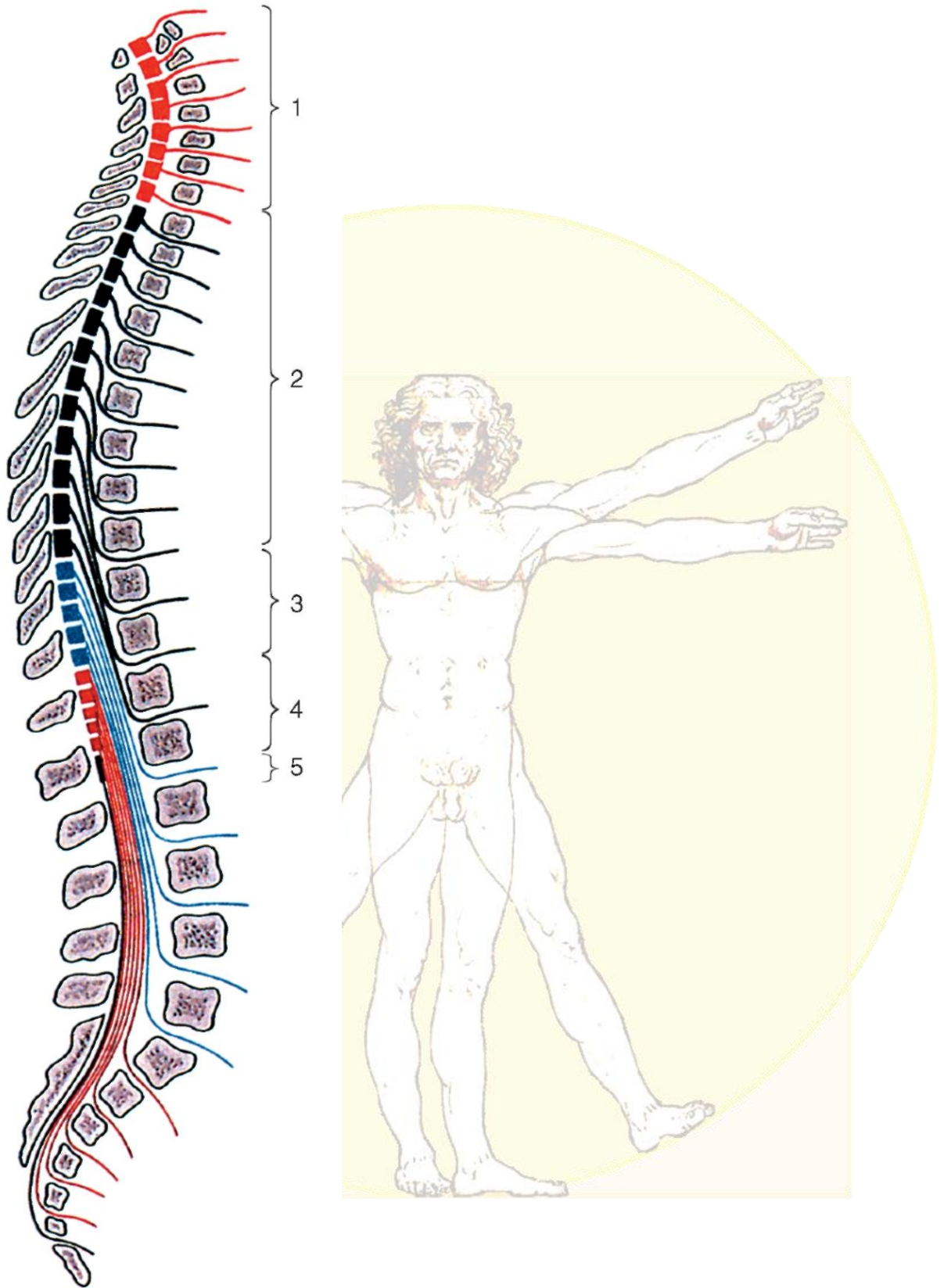
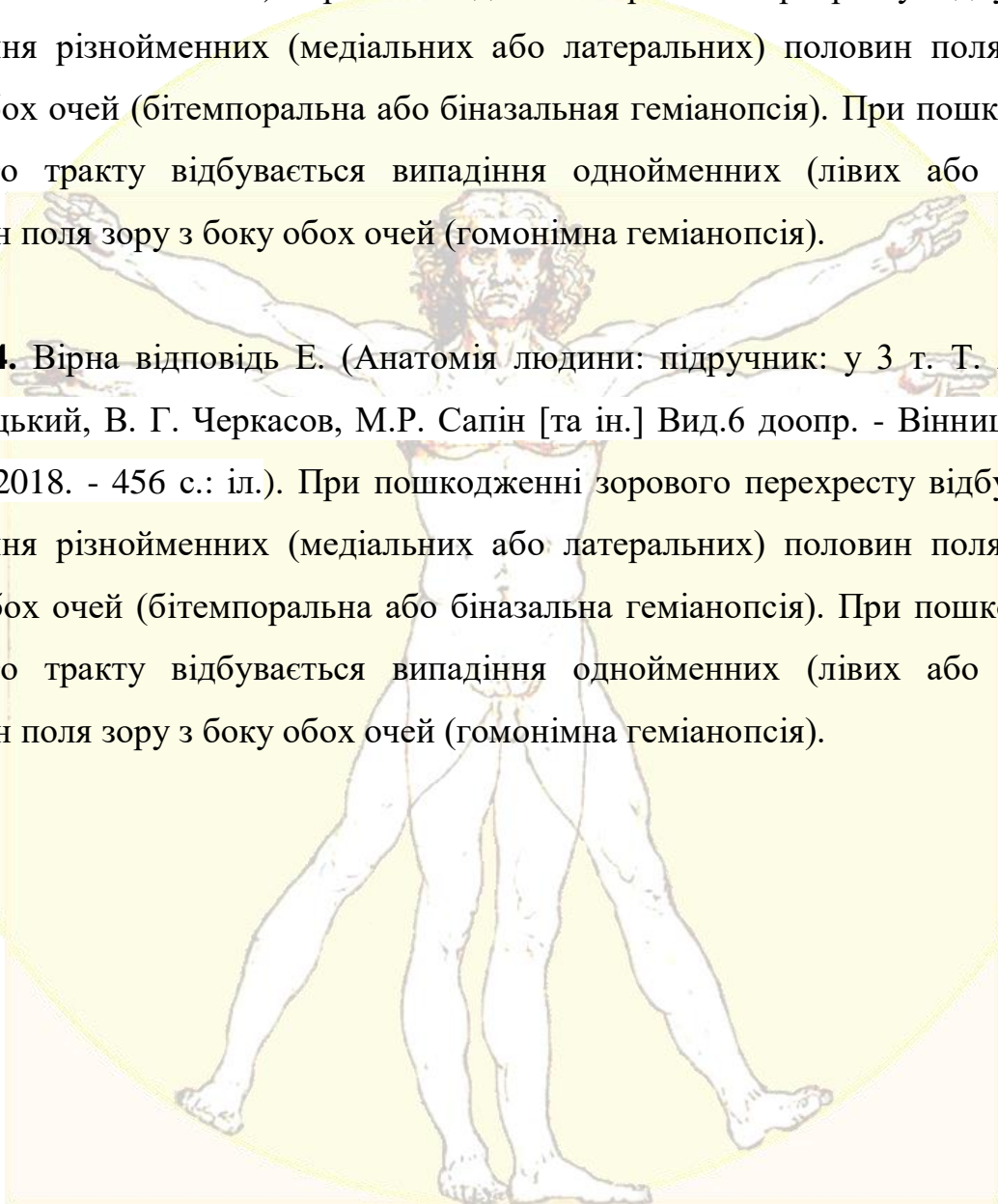


Рис. 10 Топография сегментов спинного мозга: 1 - шейные сегменты (C1-C8); 2 - грудные сегменты (Th1-Th12); 3 - поясничные сегменты (L1-L5); 4 -

крестцовые сегменты (S1-S5); 5 - копчиковые сегменты (Co1 - Co3) (з сайту *studopedia.org*)

Тест 43. Вірна відповідь В. (Анатомія людини: підручник: у 3 т. Т. 2 / А.С. Головацький, В. Г. Черкасов, М.Р. Сапін [та ін.] Вид.6 доопр. - Вінниця: Нова книга, 2018. - 456 с.: іл.). При пошкодженні зорового перехресту відбувається випадіння різнойменних (медіальних або латеральних) половин поля зору з боку обох очей (бітемпоральна або біназальна геміанопсія). При пошкодженні зорового тракту відбувається випадіння однойменних (лівих або правих) половин поля зору з боку обох очей (гомонімна геміанопсія).

Тест 44. Вірна відповідь Е. (Анатомія людини: підручник: у 3 т. Т. 2 / А.С. Головацький, В. Г. Черкасов, М.Р. Сапін [та ін.] Вид.6 доопр. - Вінниця: Нова книга, 2018. - 456 с.: іл.). При пошкодженні зорового перехресту відбувається випадіння різнойменних (медіальних або латеральних) половин поля зору з боку обох очей (бітемпоральна або біназальна геміанопсія). При пошкодженні зорового тракту відбувається випадіння однойменних (лівих або правих) половин поля зору з боку обох очей (гомонімна геміанопсія).



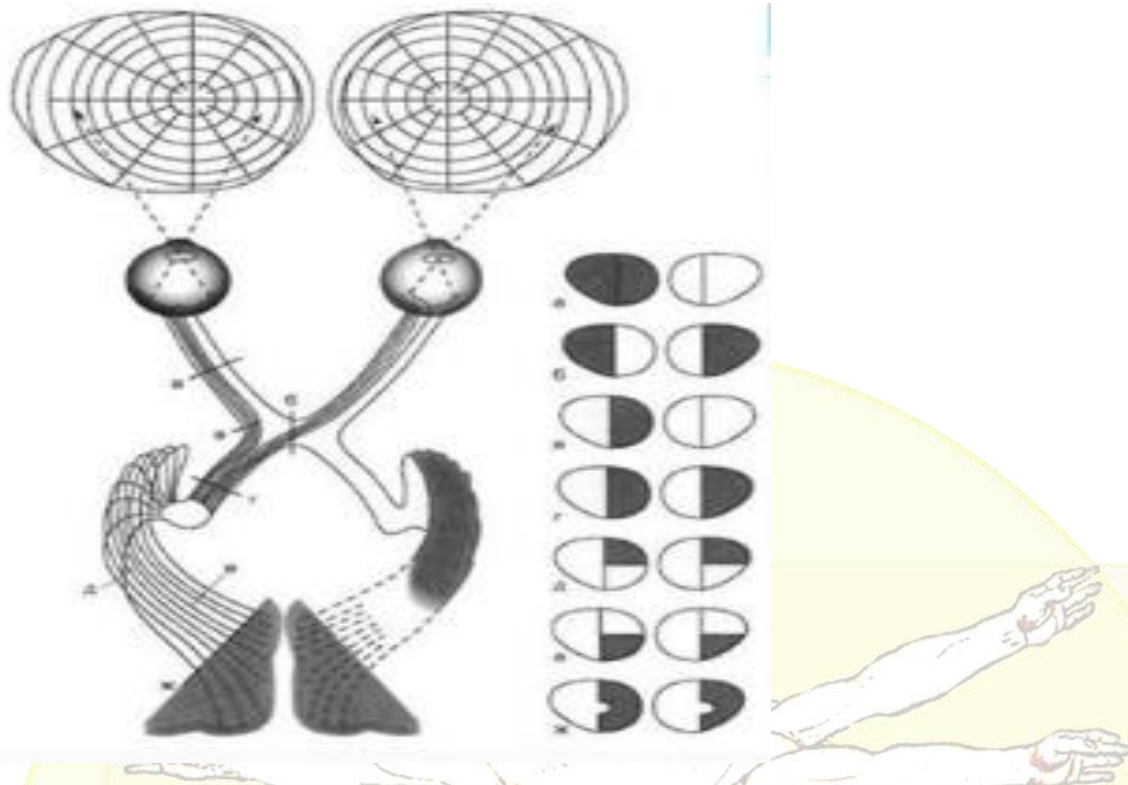


Рис. 11 Зоровий перехрест та його пошкодження (з сайту *myneuro.ru*)

Тест 45. Вірна відповідь А. (Анатомія людини: підручник: у 3 т. Т. 2 / А.С. Головацький, В. Г. Черкасов, М.Р. Сапін [та ін.] Вид.6 доопр. - Вінниця: Нова книга, 2018. - 456 с.: іл.). При пошкодженні зорового перехресту відбувається випадіння різнойменних (медіальних або латеральних) половин поля зору з боку обох очей (бітемпоральна або біназальна геміанопсія). При пошкодженні зорового тракту відбувається випадіння однойменних (лівих або правих) половин поля зору з боку обох очей (гомонімна геміанопсія).

Тест 46. Вірна відповідь А. (Анатомія людини: підручник: у 3 т. Т. 2 / А.С. Головацький, В. Г. Черкасов, М.Р. Сапін [та ін.] Вид.6 доопр. - Вінниця: Нова книга, 2018. - 456 с.: іл.). При пошкодженні зорового перехресту відбувається випадіння різнойменних (медіальних або латеральних) половин поля зору з боку обох очей (бітемпоральна або біназальна геміанопсія). При пошкодженні зорового тракту відбувається випадіння однойменних (лівих або правих) половин поля зору з боку обох очей (гомонімна геміанопсія).

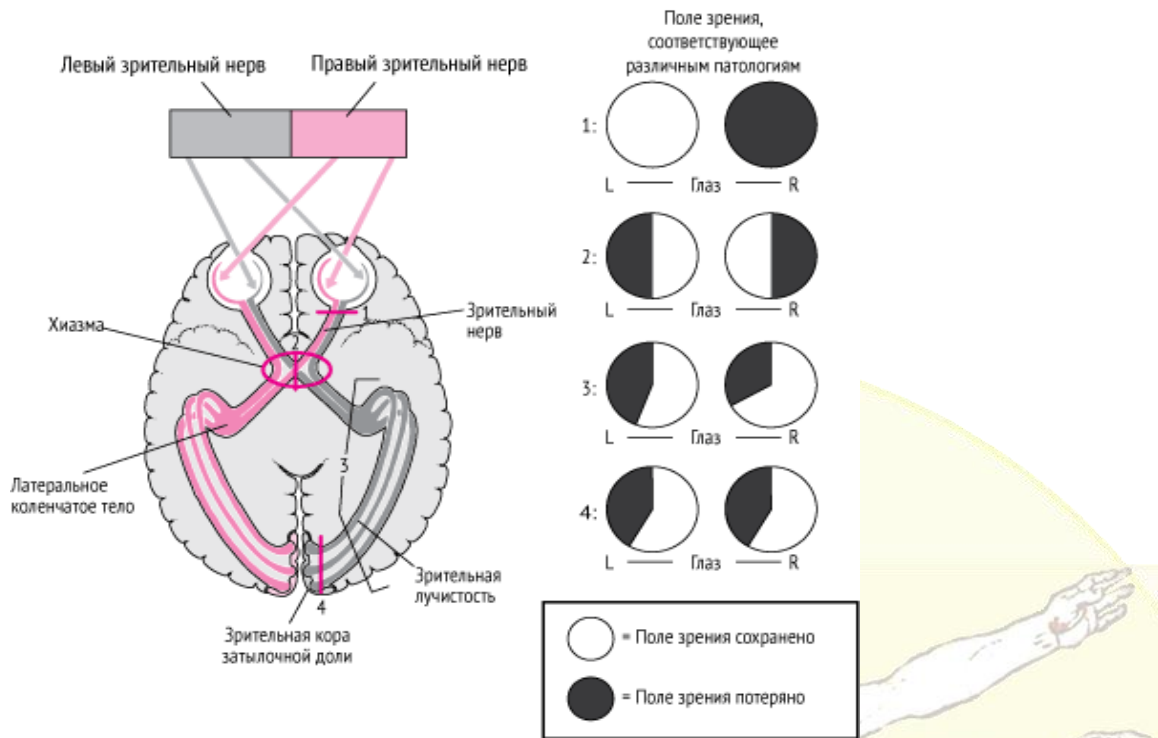


Рис. 12 Зоровий перехрест та його пошкодження (з сайту www.msmanuals.com)

Тест 47. Вірна відповідь А. (Анатомія людини: підручник: у 3 т. Т. 2 / А.С. Головацький, В. Г. Черкасов, М.Р. Сапін [та ін.] Вид.6 доопр. - Вінниця: Нова книга, 2018. - 456 с.: іл.). При пошкодженні зорового перехресту відбувається випадіння різнойменних (медіальних або латеральних) половин поля зору з боку обох очей (бітемпоральна або біназальна геміанопсія). При пошкодженні зорового тракту відбувається випадіння однойменних (лівих або правих) половин поля зору з боку обох очей (гомонімна геміанопсія).

Тест 48. Вірна відповідь В. (Анатомія людини: підручник: у 3 т. Т. 2 / А.С. Головацький, В. Г. Черкасов, М.Р. Сапін [та ін.] Вид.6 доопр. - Вінниця: Нова книга, 2018. - 456 с.: іл.). При пошкодженні зорового перехресту відбувається випадіння різнойменних (медіальних або латеральних) половин поля зору з боку обох очей (бітемпоральна або біназальна геміанопсія). При пошкодженні зорового тракту відбувається випадіння однойменних (лівих або правих) половин поля зору з боку обох очей (гомонімна геміанопсія).

Тест 49. Вірна відповідь С. (Анатомія людини: підручник: у 3 т. Т. 2 / А.С. Головацький, В. Г. Черкасов, М.Р. Сапін [та ін.] Вид.6 доопр. - Вінниця: Нова книга, 2018. - 456 с.: іл.). При пошкодженні зорового перехресту відбувається випадіння різнойменних (медіальних або латеральних) половин поля зору з боку обох очей (бітемпоральна або біназальна геміанопсія). При пошкодженні зорового тракту відбувається випадіння однойменних (лівих або правих) половин поля зору з боку обох очей (гомонімна геміанопсія).

Тест 50. Вірна відповідь В. (Анатомія людини: підручник: у 3 т. Т. 2 / А.С. Головацький, В. Г. Черкасов, М.Р. Сапін [та ін.] Вид.6 доопр. - Вінниця: Нова книга, 2018. - 456 с.: іл.). Окоруховий нерв іннервує всі м'язи ока: верхній прямий м'яз, нижній прямий м'яз, медіальний прямий м'яз, сфінктер зіниці та війковий м'яз, крім латерального прямого і верхнього косоного.

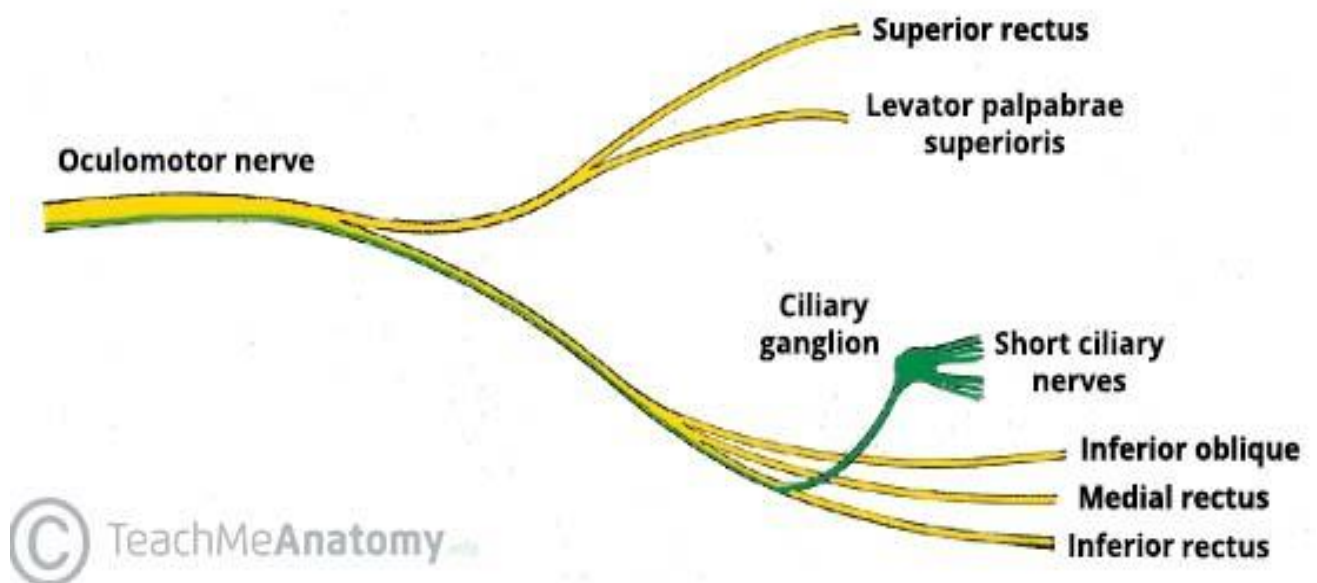


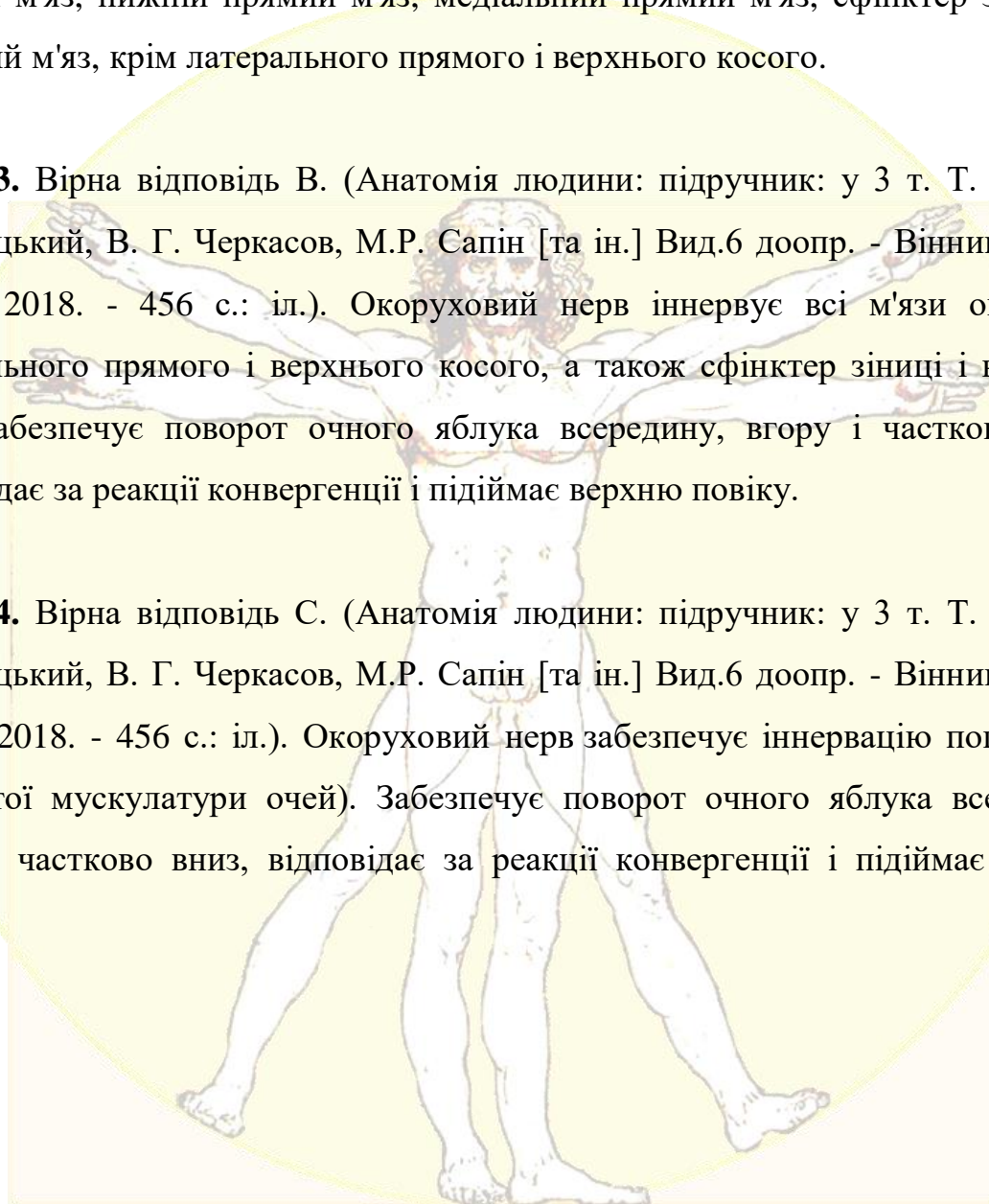
Рис. 13 Окоруховий нерв (з сайту teachmeanatomy.info)

Тест 51. Вірна відповідь Е. (Анатомія людини: підручник: у 3 т. Т. 2 / А.С. Головацький, В. Г. Черкасов, М.Р. Сапін [та ін.] Вид.6 доопр. - Вінниця: Нова книга, 2018. - 456 с.: іл.). Окоруховий нерв іннервує всі м'язи ока: верхній прямий м'яз, нижній прямий м'яз, медіальний прямий м'яз, сфінктер зіниці та війковий м'яз, крім латерального прямого і верхнього косоного.

Тест 52. Вірна відповідь В. (Анатомія людини: підручник: у 3 т. Т. 2 / А.С. Головацький, В. Г. Черкасов, М.Р. Сапін [та ін.] Вид.6 доопр. - Вінниця: Нова книга, 2018. - 456 с.: іл.). Окоруховий нерв іннервує всі м'язи ока: верхній прямий м'яз, нижній прямий м'яз, медіальний прямий м'яз, сфінктер зіниці та війковий м'яз, крім латерального прямого і верхнього косого.

Тест 53. Вірна відповідь В. (Анатомія людини: підручник: у 3 т. Т. 2 / А.С. Головацький, В. Г. Черкасов, М.Р. Сапін [та ін.] Вид.6 доопр. - Вінниця: Нова книга, 2018. - 456 с.: іл.). Окоруховий нерв іннервує всі м'язи ока, крім латерального прямого і верхнього косого, а також сфінктер зіниці і війковий м'яз. Забезпечує поворот очного яблука всередину, вгору і частково вниз, відповідає за реакції конвергенції і підіймає верхню повіку.

Тест 54. Вірна відповідь С. (Анатомія людини: підручник: у 3 т. Т. 2 / А.С. Головацький, В. Г. Черкасов, М.Р. Сапін [та ін.] Вид.6 доопр. - Вінниця: Нова книга, 2018. - 456 с.: іл.). Окоруховий нерв забезпечує іннервацію поперечно-смугастої мускулатури очей). Забезпечує поворот очного яблука всередину, вгору і частково вниз, відповідає за реакції конвергенції і підіймає верхню повіку.



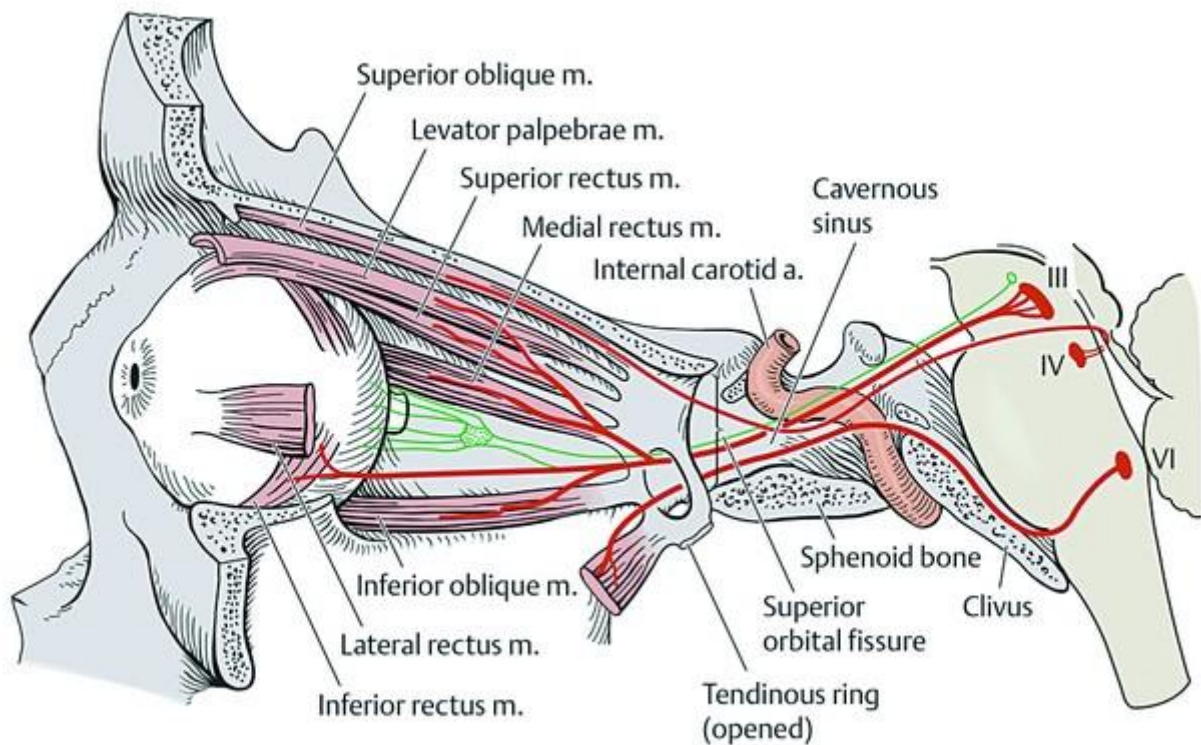
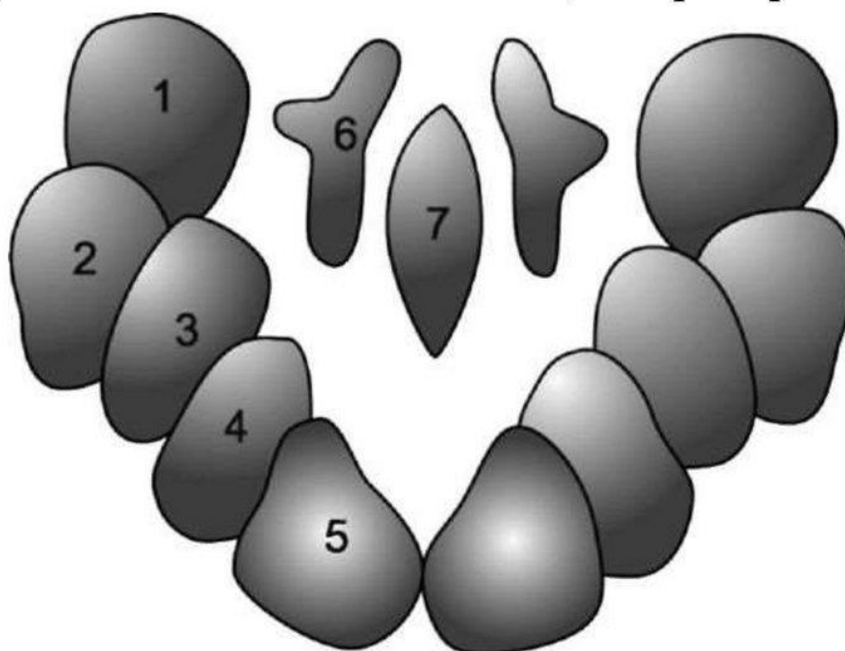


Рис. 14 Іннервація м'язів очного яблука (з сайту *medstudia.com*)

Тест 55. Вірна відповідь С. (Анатомія людини: підручник: у 3 т. Т. 2 / А.С. Головацький, В. Г. Черкасов, М.Р. Сапін [та ін.] Вид.6 доопр. - Вінниця: Нова книга, 2018. - 456 с.: іл.). Окоруховий нерв іннервують всі м'язи ока, крім латерального прямого і верхнього косоного, а також сфінктер зіниці і війковий м'яз.

Тест 56. Вірна відповідь Е. (Анатомія людини: підручник: у 3 т. Т. 2 / А.С. Головацький, В. Г. Черкасов, М.Р. Сапін [та ін.] Вид.6 доопр. - Вінниця: Нова книга, 2018. - 456 с.: іл.). Окоруховий нерв іннервують всі м'язи ока, крім латерального прямого і верхнього косоного, а також сфінктер зіниці і війковий м'яз. Дрібноклітинні ядра (додаткові ядра Якубовича-Едінгера-Вестфалія). Забезпечують парасимпатичну іннервацію м'яза, що звужує зіницю. Непарне парасимпатичне ядро Перлія (іннервує *m. ciliaris*), забезпечує акомодацию.

ГЛАЗОДВИГАТЕЛЬНЫЙ НЕРВ (III пара черепных нервов)



Расположение ядер глазодвигательного (III) нерва [По Л.О. Даркшевичу].

- 1 - ядро для мышцы поднимающей верхнее веко (*m. levator palpebrae*);
- 2 - ядро для верхней прямой мышцы (*m. rectus superior*);
- 3 - ядро для нижней прямой мышцы (*m. rectus inferior*);
- 4 - ядро для нижней косой мышцы (*m. obliquus inferior*);
- 5 - ядро для медиальной прямой мышцы глаза (*m. rectus medialis*);
- 6 - ядро для мышцы, суживающей зрачок (*m. sphincter pupillae*, ядро Якубовича-Эдингера-Вестфала);
- 7- ядро аккомодации (ядро Перлиа).

Рис. 15 Ядра окорухового нерва (з сайта en.ppt-online.org)

Тест 57. Вірна відповідь С. (Анатомія людини: підручник: у 3 т. Т. 2 / А.С. Головацький, В. Г. Черкасов, М.Р. Сапін [та ін.] Вид.6 доопр. - Вінниця: Нова книга, 2018. - 456 с.: іл.). Окоруховий нерв іннервують всі м'язи ока, крім латерального прямого і верхнього косого, а також сфінктер зіниці і війковий м'яз.

Тест 58. Вірна відповідь D. (Анатомія людини: підручник: у 3 т. Т. 2 / А.С. Головацький, В. Г. Черкасов, М.Р. Сапін [та ін.] Вид.6 доопр. - Вінниця: Нова книга, 2018. - 456 с.: іл.). Окоруховий нерв іннервують всі м'язи ока, крім латерального прямого і верхнього косого, а також сфінктер зіниці і війковий м'яз.

Тест 59. Вірна відповідь В. (Анатомія людини: підручник: у 3 т. Т. 2 / А.С. Головацький, В. Г. Черкасов, М.Р. Сапін [та ін.] Вид.6 доопр. - Вінниця: Нова книга, 2018. - 456 с.: іл.). Язиковий нерв проходить між внутрішньою поверхнею нижньої щелепи та присереднім крилоподібним м'язом над піднижньощелепною залозою, по зовнішній поверхні під'язиково-язикового м'яза в складці слизової оболонки до бічної поверхні язика. Між волокнами під'язиково-язикового та підборідно-язикового м'язів нерв розпадається на кінцеві гілки. За ходом нерва формуються сполучні гілки з нижнім комірковим і під'язиковим нервами, а також з піднижньощелепним вузлом. У порожнині рота від язикового нерва відходять такі гілки: до перешийка зівя - до слизової оболонки зівя й заднього відділу дна порожнини рота, ясен та під'язикової залози, які проходять через м'язи язика й закінчуються в слизовій оболонці передніх двох третин язика, несучи також смакові волокна від сосочків язика.

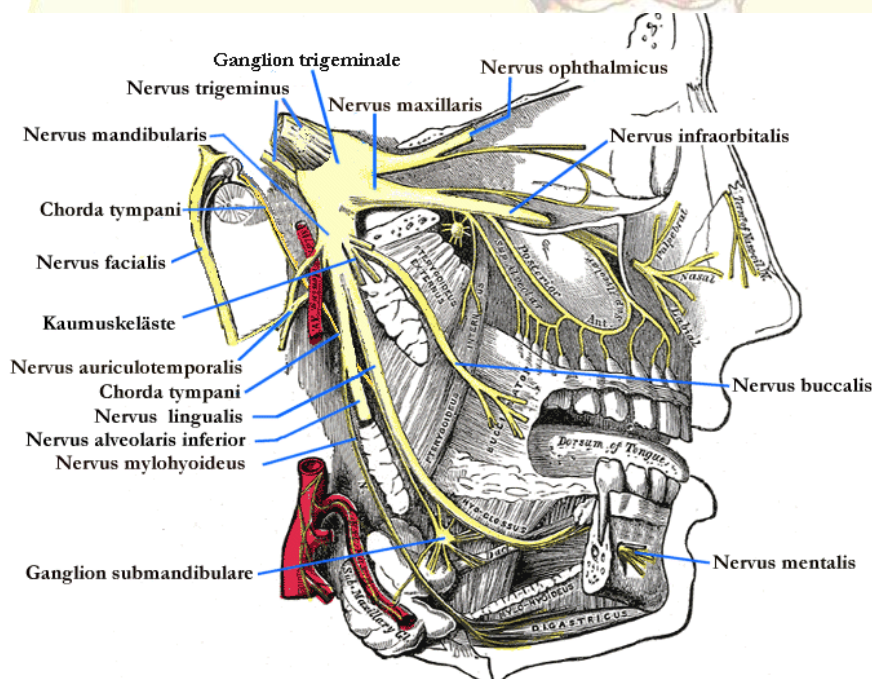


Рис. 16 Язиковий нерв (з сайту en.wikipedia.org)

Тест 60. Вірна відповідь Е. (Анатомія людини: підручник: у 3 т. Т. 2 / А.С. Головацький, В. Г. Черкасов, М.Р. Сапін [та ін.] Вид.6 доопр. - Вінниця: Нова книга, 2018. - 456 с.: іл.). Найбільшою гілкою верхньощелепного нерва є (n. Infraorbitalis. В ньому виділяють: нижні повікові гілки (rr. Palpebrales inferiores)

– іннервують шкіру нижньої повіки; зовнішні носові гілки (rr. Nasales externi) – іннервують шкіру зовнішньої поверхні крила носа; внутрішні носові гілки (rr. Nasales interni) – іннервують шкіру та слизову оболонку присінка носа; верхні губні гілки (rr. Labiales superiores) – іннервують шкіру та слизову оболонку верхньої губи.

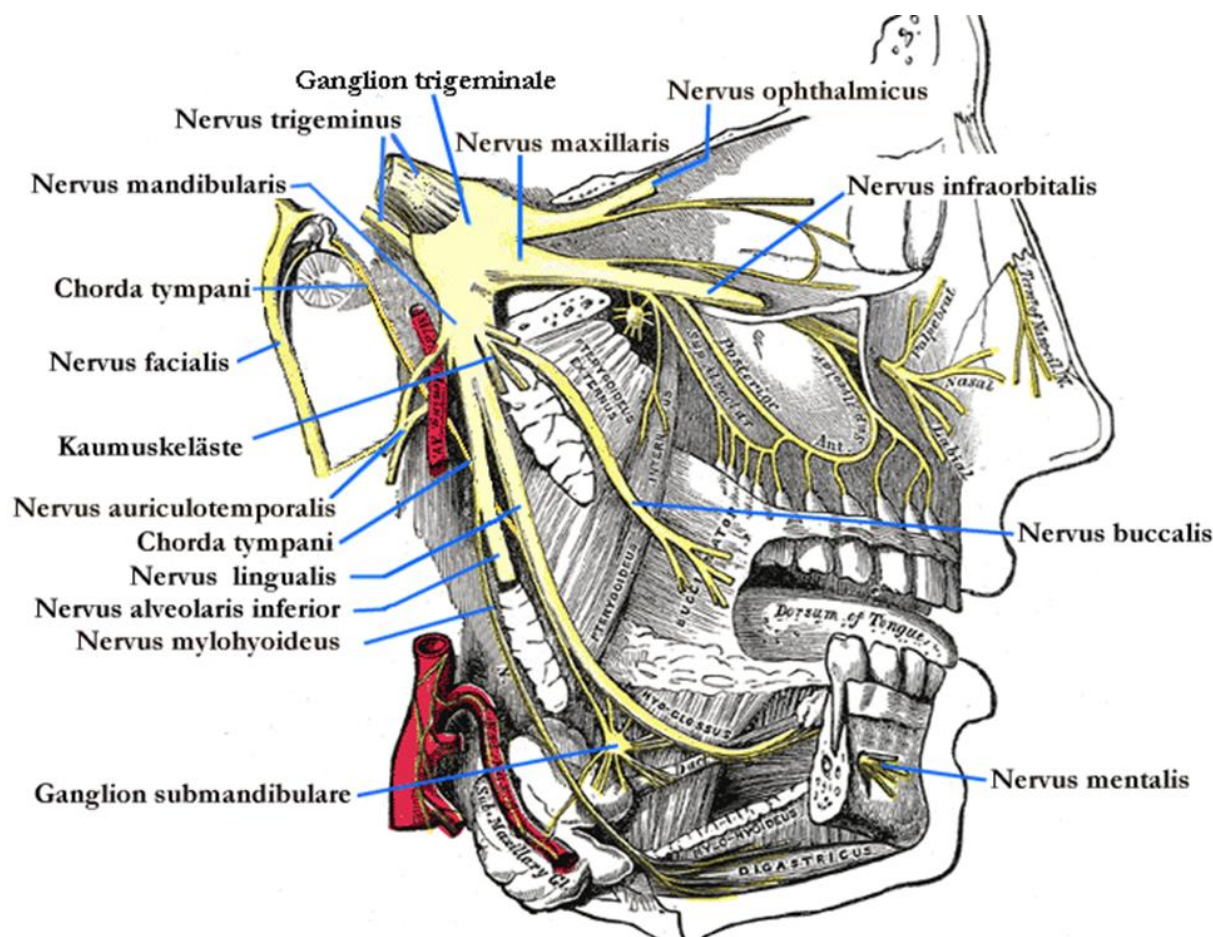


Рис. 17 N. infraorbitalis (з сайту en.wikipedia.org)

Тест 61. Вірна відповідь В. (Анатомія людини: підручник: у 3 т. Т. 2 / А.С. Головацький, В. Г. Черкасов, М.Р. Сапін [та ін.] Вид.6 доопр. - Вінниця: Нова книга, 2018. - 456 с.: іл.). Язиковий нерв який є гілкою нижньощелепного нерва проходить між внутрішньою поверхнею нижньої щелепи та присереднім крилоподібним м'язом над піднижньощелепною залозою. Волокна самого п. lingualis є провідниками загальної чутливості (дотику, болю, температурної чутливості).

Тест 62. Вірна відповідь D. (Анатомія людини: підручник: у 3 т. Т. 2 / А.С. Головацький, В. Г. Черкасов, М.Р. Сапін [та ін.] Вид.6 доопр. - Вінниця: Нова книга, 2018. - 456 с.: іл.). Трійчастий нерв відповідає за больову, тактильну і температурну чутливість шкіри і слизових областей обличчя, передніх 2/3 язика (язиковий нерв), а також рухову іннервацію жувальних м'язів. Вилично-лицева гілка (r. zygomaticofacialis) з'являється через однойменний отвір на бічній поверхні os zygomaticum і розгалужується у шкірі виличної ділянки, яку іннервує.

Тест 63. Вірна відповідь D. (Анатомія людини: підручник: у 3 т. Т. 2 / А.С. Головацький, В. Г. Черкасов, М.Р. Сапін [та ін.] Вид.6 доопр. - Вінниця: Нова книга, 2018. - 456 с.: іл.). Трійчастий нерв відповідає за больову, тактильну і температурну чутливість шкіри і слизових областей обличчя, передніх 2/3 язика (язиковий нерв), а також рухову іннервацію жувальних м'язів.

Тест 64. Вірна відповідь B. (Анатомія людини: підручник: у 3 т. Т. 2 / А.С. Головацький, В. Г. Черкасов, М.Р. Сапін [та ін.] Вид.6 доопр. - Вінниця: Нова книга, 2018. - 456 с.: іл.). Трійчастий нерв відповідає за больову, тактильну і температурну чутливість шкіри і слизових областей обличчя, передніх 2/3 язика (язиковий нерв), а також рухову іннервацію жувальних м'язів.

Тест 65. Вірна відповідь D. (Анатомія людини: підручник: у 3 т. Т. 2 / А.С. Головацький, В. Г. Черкасов, М.Р. Сапін [та ін.] Вид.6 доопр. - Вінниця: Нова книга, 2018. - 456 с.: іл.). Трійчастий нерв відповідає за больову, тактильну і температурну чутливість шкіри і слизових областей обличчя, передніх 2/3 язика (язиковий нерв), а також рухову іннервацію жувальних м'язів.

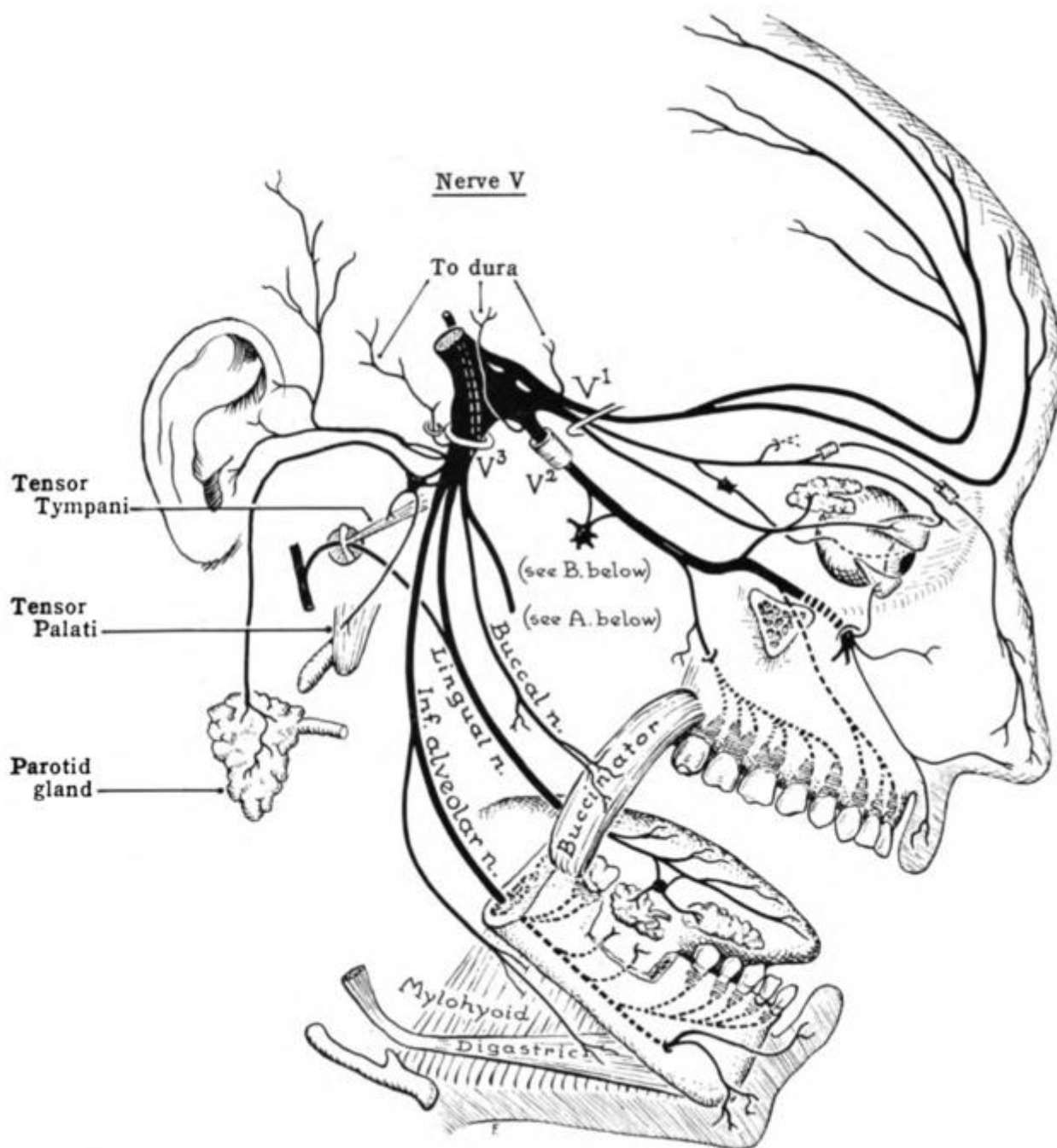


Рис. 18 N. trigeminus, його зони іннервації (з сайту en.wikipedia.org)

Тест 66. Вірна відповідь Е. (Анатомія людини: підручник: у 3 т. Т. 2 / А.С. Головацький, В. Г. Черкасов, М.Р. Сапін [та ін.] Вид.6 доопр. - Вінниця: Нова книга, 2018. - 456 с.: іл.). Трійчастий нерв відповідає за больову, тактильну і температурну чутливість шкіри і слизових областей обличчя, передніх 2/3 язика (язиковий нерв), а також рухову іннервацію жувальних м'язів.

Тест 67. Вірна відповідь А. (Анатомія людини: підручник: у 3 т. Т. 2 / А.С. Головацький, В. Г. Черкасов, М.Р. Сапін [та ін.] Вид.6 доопр. - Вінниця: Нова книга, 2018. - 456 с.: іл.). Трійчастий нерв відповідає за больову, тактильну і температурну чутливість шкіри і слизових областей обличчя, передніх 2/3 язика (язиковий нерв), а також рухову іннервацію жувальних м'язів.

Тест 68. Вірна відповідь D. (Анатомія людини: підручник: у 3 т. Т. 2 / А.С. Головацький, В. Г. Черкасов, М.Р. Сапін [та ін.] Вид.6 доопр. - Вінниця: Нова книга, 2018. - 456 с.: іл.). Трійчастий нерв відповідає за больову, тактильну і температурну чутливість шкіри і слизових областей обличчя, передніх 2/3 язика (язиковий нерв), а також рухову іннервацію жувальних м'язів.

Тест 69. Вірна відповідь В. (Анатомія людини: підручник: у 3 т. Т. 2 / А.С. Головацький, В. Г. Черкасов, М.Р. Сапін [та ін.] Вид.6 доопр. - Вінниця: Нова книга, 2018. - 456 с.: іл.). Верхньощелепний нерв виходить з черепу крізь круглий отвір.

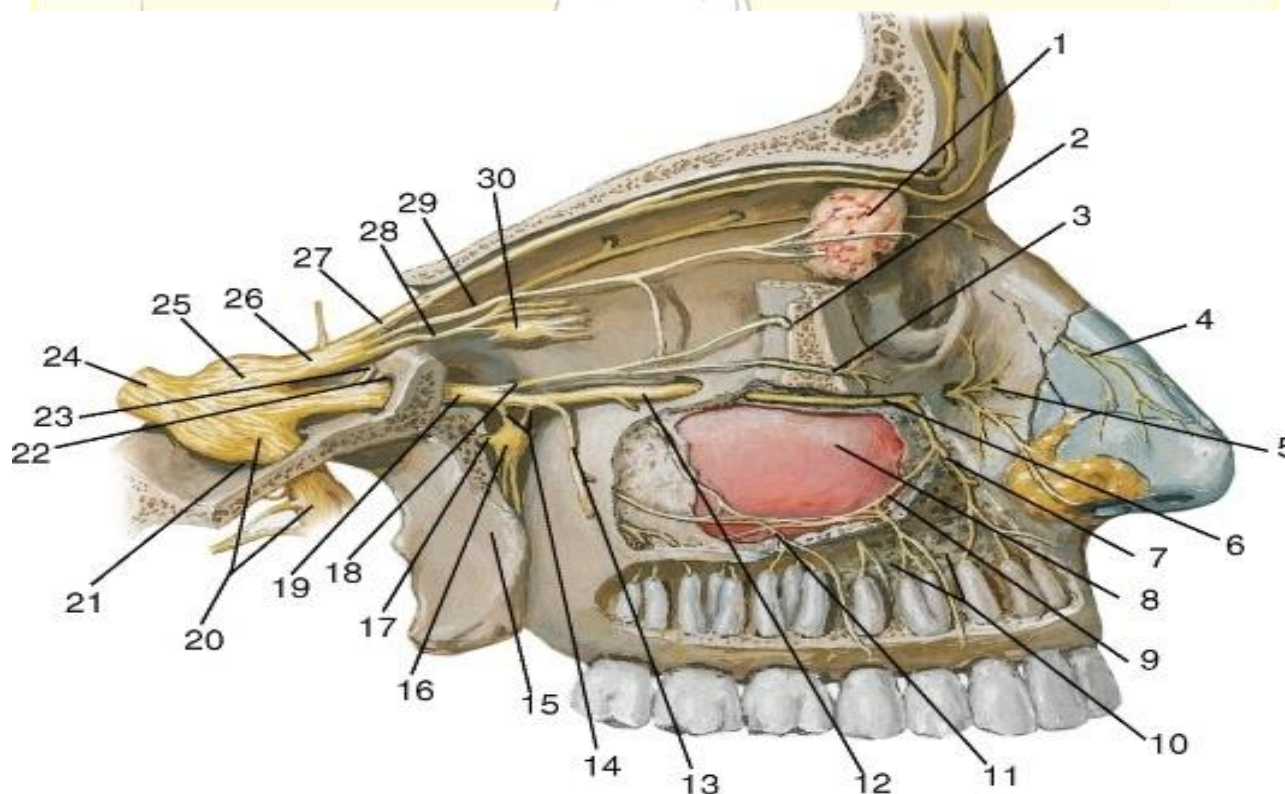


Рис. 19 N. maxillaris (з сайту en.wikipedia.org)

Тест 70. Вірна відповідь Е. (Анатомія людини: підручник: у 3 т. Т. 2 / А.С. Головацький, В. Г. Черкасов, М.Р. Сапін [та ін.] Вид.6 доопр. - Вінниця: Нова книга, 2018. - 456 с.: іл.). Барабанна струна іннервує смакові рецептори 2/3 язика. Язиковий нерв відповідає за загальну чутливість цієї ж ділянки.

Тест 71. Вірна відповідь С. (Анатомія людини: підручник: у 3 т. Т. 2 / А.С. Головацький, В. Г. Черкасов, М.Р. Сапін [та ін.] Вид.6 доопр. - Вінниця: Нова книга, 2018. - 456 с.: іл.). Барабанна струна іннервує смакові рецептори 2/3 язика. Язиковий нерв відповідає за загальну чутливість цієї ж ділянки.

Тест 72. Вірна відповідь В. (Анатомія людини: підручник: у 3 т. Т. 2 / А.С. Головацький, В. Г. Черкасов, М.Р. Сапін [та ін.] Вид.6 доопр. - Вінниця: Нова книга, 2018. - 456 с.: іл.). Барабанна струна іннервує смакові рецептори 2/3 язика. Язиковий нерв відповідає за загальну чутливість цієї ж ділянки.

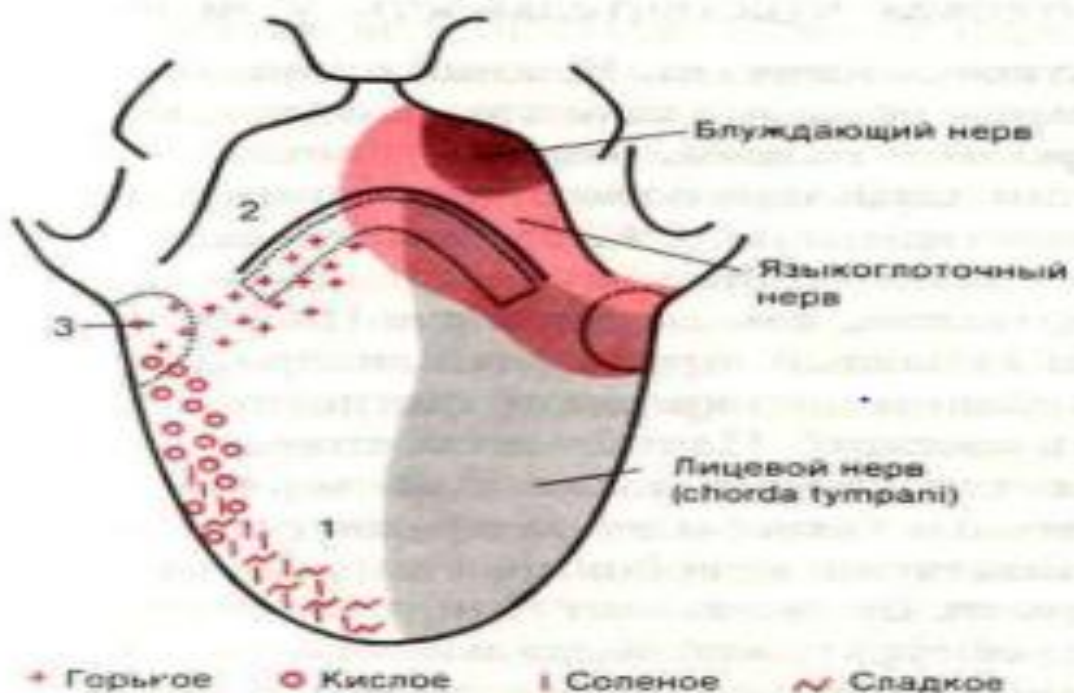


Рис. 20 Смакова іннервація язика (з сайту ppt-online.org)

Тест 73. Вірна відповідь D. (Анатомія людини: підручник: у 3 т. Т. 2 / А.С. Головацький, В. Г. Черкасов, М.Р. Сапін [та ін.] Вид.6 доопр. - Вінниця: Нова книга, 2018. - 456 с.: іл.). Трійчастий нерв відповідає за больову, тактильну і

температурну чутливість шкіри і слизових областей обличчя, передніх 2/3 язика (язиковий нерв), а також рухову іннервацію жувальних м'язів.

Тест 74. Вірна відповідь Е. (Анатомія людини: підручник: у 3 т. Т. 2 / А.С. Головацький, В. Г. Черкасов, М.Р. Сапін [та ін.] Вид.6 доопр. - Вінниця: Нова книга, 2018. - 456 с.: іл.). Трійчастий нерв відповідає за больову, тактильну і температурну чутливість шкіри і слизових областей обличчя, передніх 2/3 язика (язиковий нерв), а також рухову іннервацію жувальних м'язів.

Тест 75. Вірна відповідь Е. (Анатомія людини: підручник: у 3 т. Т. 2 / А.С. Головацький, В. Г. Черкасов, М.Р. Сапін [та ін.] Вид.6 доопр. - Вінниця: Нова книга, 2018. - 456 с.: іл.). Трійчастий нерв відповідає за больову, тактильну і температурну чутливість шкіри і слизових областей обличчя, передніх 2/3 язика (язиковий нерв), а також рухову іннервацію жувальних м'язів.

Тест 76. Вірна відповідь С. (Анатомія людини: підручник: у 3 т. Т. 2 / А.С. Головацький, В. Г. Черкасов, М.Р. Сапін [та ін.] Вид.6 доопр. - Вінниця: Нова книга, 2018. - 456 с.: іл.). Латеральний прямий м'яз іннервує N. abducens . При ураженні N.abducens спостерігається збіжна косоокість.

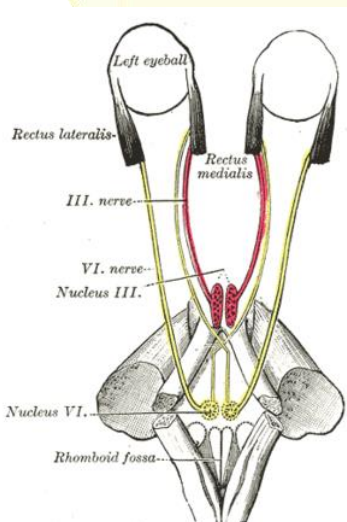


Рис. 21 N. abducens (з сайту en.wikipedia.org)

Тест 77. Вірна відповідь D. (Анатомія людини: підручник: у 3 т. Т. 2 / А.С. Головацький, В. Г. Черкасов, М.Р. Сапін [та ін.] Вид.6 доопр. - Вінниця: Нова книга, 2018. - 456 с.: іл.). Латеральний прямий м'яз іннервує N. abducens . При ураженні N.abducens спостерігається збіжна косоокість.

Тест 78. Вірна відповідь E. (Анатомія людини: підручник: у 3 т. Т. 2 / А.С. Головацький, В. Г. Черкасов, М.Р. Сапін [та ін.] Вид.6 доопр. - Вінниця: Нова книга, 2018. - 456 с.: іл.). Латеральний прямий м'яз іннервує N. abducens, він забезпечує відведення очного яблука латерально.

Тест 79. Вірна відповідь B. (Анатомія людини: підручник: у 3 т. Т. 2 / А.С. Головацький, В. Г. Черкасов, М.Р. Сапін [та ін.] Вид.6 доопр. - Вінниця: Нова книга, 2018. - 456 с.: іл.). Лицевий нерв (VII пара) відповідає за іннервацію мимічної мускулатури.

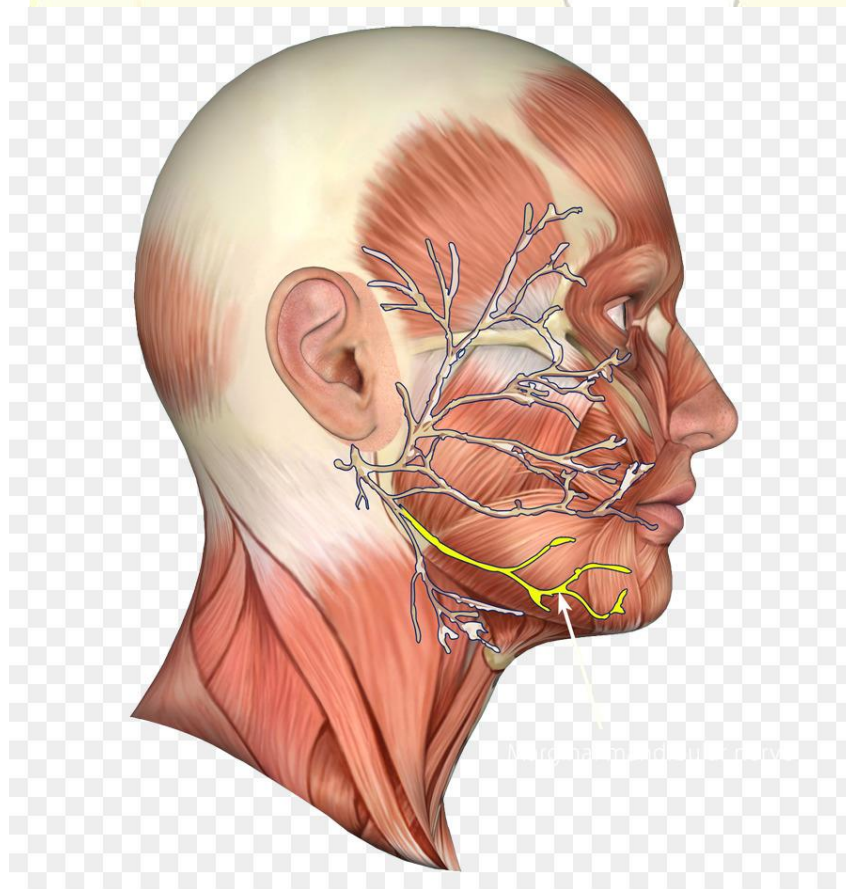


Рис. 22 Лицевий нерв (VII пара) (з сайту www.freepng.ru)

Тест 80. Вірна відповідь В. (Анатомія людини: підручник: у 3 т. Т. 2 / А.С. Головацький, В. Г. Черкасов, М.Р. Сапін [та ін.] Вид.6 доопр. - Вінниця: Нова книга, 2018. - 456 с.: іл.). Лицевий нерв (VII пара) відповідає за іннервацію мимічної мускулатури.

Тест 81. Вірна відповідь Е. (Анатомія людини: підручник: у 3 т. Т. 2 / А.С. Головацький, В. Г. Черкасов, М.Р. Сапін [та ін.] Вид.6 доопр. - Вінниця: Нова книга, 2018. - 456 с.: іл.). Лицевий нерв (VII пара) відповідає за іннервацію мимічної мускулатури, під'язикової і підщелепної слинних залоз (барабанна струна), слізної залози (великий кам'янистий нерв, крилопіднебінний вузол), смакову іннервацію передніх 2/3 язика (барабанна струна).

Тест 82. Вірна відповідь С. (Анатомія людини: підручник: у 3 т. Т. 2 / А.С. Головацький, В. Г. Черкасов, М.Р. Сапін [та ін.] Вид.6 доопр. - Вінниця: Нова книга, 2018. - 456 с.: іл.). Лицевий нерв (VII пара) відповідає за іннервацію мимічної мускулатури, під'язикової і підщелепної слинних залоз (барабанна струна), слізної залози (великий кам'янистий нерв, крилопіднебінний вузол), смакову іннервацію передніх 2/3 язика (барабанна струна).

Тест 83. Вірна відповідь Е. (Анатомія людини: підручник: у 3 т. Т. 2 / А.С. Головацький, В. Г. Черкасов, М.Р. Сапін [та ін.] Вид.6 доопр. - Вінниця: Нова книга, 2018. - 456 с.: іл.). Лицевий нерв (VII пара) відповідає за іннервацію мимічної мускулатури.

Тест 84. Вірна відповідь А. (Анатомія людини: підручник: у 3 т. Т. 2 / А.С. Головацький, В. Г. Черкасов, М.Р. Сапін [та ін.] Вид.6 доопр. - Вінниця: Нова книга, 2018. - 456 с.: іл.). Лицевий нерв (VII пара) відповідає за іннервацію мимічної мускулатури, під'язикової і підщелепної слинних залоз (барабанна струна), слізної залози (великий кам'янистий нерв, крилопіднебінної вузол), смакову іннервацію передніх 2/3 язика (барабанна струна).

Тест 85. Вірна відповідь В. (Анатомія людини: підручник: у 3 т. Т. 2 / А.С. Головацький, В. Г. Черкасов, М.Р. Сапін [та ін.] Вид.6 доопр. - Вінниця: Нова книга, 2018. - 456 с.: іл.). Лицевий нерв (VII пара) відповідає за іннервацію мимічної мускулатури, під'язикової і підщелепної слинних залоз (барабанна струна), слізної залози (великий кам'янистий нерв, крилопіднебінної вузол), смакову іннервацію передніх 2/3 язика (барабанна струна).

Тест 86. Вірна відповідь D. (Анатомія людини: підручник: у 3 т. Т. 2 / А.С. Головацький, В. Г. Черкасов, М.Р. Сапін [та ін.] Вид.6 доопр. - Вінниця: Нова книга, 2018. - 456 с.: іл.). Лицевий нерв (VII пара) відповідає за іннервацію мимічної мускулатури, під'язикової і підщелепної слинних залоз (барабанна струна), слізної залози (великий кам'янистий нерв, крилопіднебінної вузол), смакову іннервацію передніх 2/3 язика (барабанна струна).

Тест 87. Вірна відповідь В. (Анатомія людини: підручник: у 3 т. Т. 2 / А.С. Головацький, В. Г. Черкасов, М.Р. Сапін [та ін.] Вид.6 доопр. - Вінниця: Нова книга, 2018. - 456 с.: іл.). Лицевий нерв (VII пара) відповідає за іннервацію мимічної мускулатури, під'язикової і підщелепної слинних залоз (барабанна струна), слізної залози (великий кам'янистий нерв, крилопіднебінної вузол), смакову іннервацію передніх 2/3 язика (барабанна струна).

Тест 88. Вірна відповідь Е. (Анатомія людини: підручник: у 3 т. Т. 2 / А.С. Головацький, В. Г. Черкасов, М.Р. Сапін [та ін.] Вид.6 доопр. - Вінниця: Нова книга, 2018. - 456 с.: іл.). Лицевий нерв (VII пара) відповідає за іннервацію мимічної мускулатури, під'язикової і підщелепної слинних залоз (барабанна струна), слізної залози (великий кам'янистий нерв, крилопіднебінної вузол), смакову іннервацію передніх 2/3 язика (барабанна струна).

Тест 89. Вірна відповідь D. (Анатомія людини: підручник: у 3 т. Т. 2 / А.С. Головацький, В. Г. Черкасов, М.Р. Сапін [та ін.] Вид.6 доопр. - Вінниця: Нова книга, 2018. - 456 с.: іл.) Лицьовий нерв відповідає за іннервацію мимічної мускулатури, під'язикової і підщелепної слинних залоз (барабанна струна), слізної залози (великий кам'янистий нерв, крилопіднебінної вузол), смакову іннервацію передніх 2/3 язика (барабанна струна).

Тест 90. Вірна відповідь А. (Анатомія людини. В трьох томах. Том 3 / Під ред. В.Г. Ковешнікова. — Луганськ: вид-во «Шико» ТОВ «Віртуальна реальність», 2008. — 400 с., іл.) Язико-глотковий нерв відповідає за тактильну і смакову чутливість задньої третини язика, а також за іннервацію привушної слинної залози (за рахунок N. petrosus minor). Rr. linguales, язикові гілки, йдуть до слизової оболонки задньої третини язика. Крім волокон загальної чутливості, вони містять смакові волокна, що прямують від смакових бруньок *papillae vallatae*.

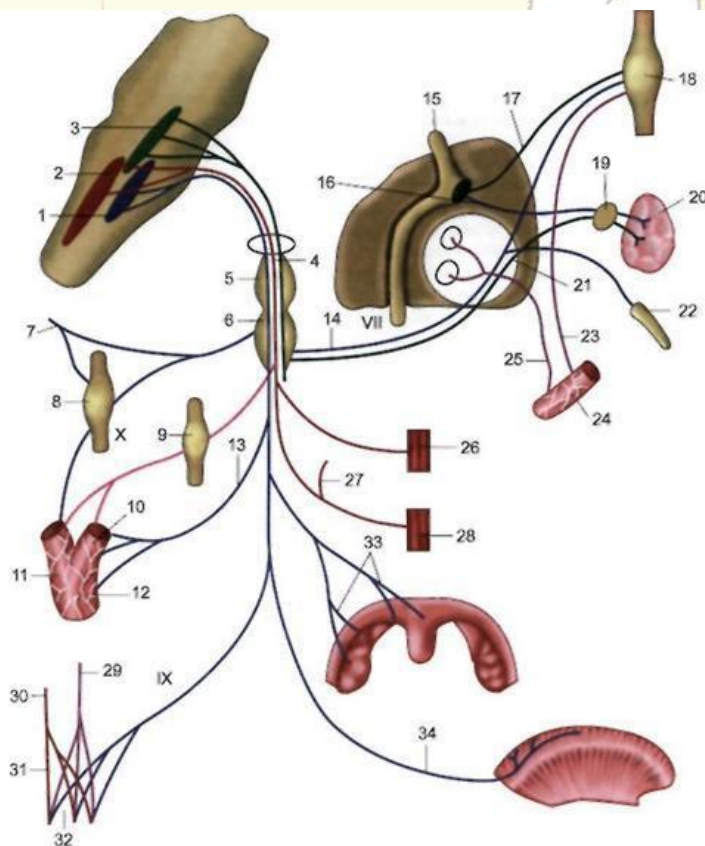


Рис. 23 Язико-глотковий нерв (з сайту *studfiles.net*)

1 - ядро одиночного шляху; 2 - подвійне ядро; 3 - нижнє слиновидільне ядро; 4 - яремний отвір; 5 - верхній вузол язикоглоткового нерва; 6 - нижній вузол язикоглоткового нерва; 7 - сполучна гілка з вушною гілкою блукаючого нерва; 8 - нижній вузол блукаючого нерва; 9 - верхній шийний симпатичний вузол; 10 - тільця каротидного синуса; 11 - каротидний синус і його сплетення; 12 - загальна сонна артерія; 13 - синусова гілка; 14 - барабанний нерв; 15 -лицевий нерв; 16 - колінце; 17 –твеликий кам'янистий нерв; 18 -крилопіднебінний вузол; 19 вушний вузол; 20 -привушна залоза; 21 -малий кам'янистий нерв; 22 - слухова труба; 23 -глибокий кам'янистий нерв; 24 -внутрішня сонна артерія; 25 -сонно-барабанні нерви; 26 –шило-язиковий м'яз; 27 -сполучна гілка з лицевим нервом; 28 -шилоглотковий м'яз; 29 -симпатичне сплетення; 30 -рухові гілки блукаючого нерва; 31 –глоткове сплетення; 32 –відгалудження до м'язів і слизової оболонки глотки і м'якого піднебіння; 33 -чутливі гілки до м'якого піднебіння і мигдалків; 34 -смакові й чутливі гілки до задньої третини язика.

Тест 91. Вірна відповідь В. (Анатомія людини. В трьох томах. Том 3 / Під ред. В.Г. Ковешнікова. — Луганськ: вид-во «Шико» ТОВ «Віртуальна реальність», 2008. — 400 с., іл). Поворотний гортанний нерв у своєму складі має всі три види волокон блукаючого нерва, він віддає гілки до трахеї (rr. tracheales), стравоходу (rr. oesophagei), а його кінцева гілка, досягає гортані, де іннервує всі м'язи гортані (крім m. cricothyroideus) і слизову оболонку нижче голосової щілини. Обидва гортанні нерви іннервують також щитоподібну залозу (чутлива і секреторна іннервація).

Тест 92. Вірна відповідь С. (Анатомія людини. В трьох томах. Том 3 / Під ред. В.Г. Ковешнікова. — Луганськ: вид-во «Шико» ТОВ «Віртуальна реальність», 2008. — 400 с., іл). Поворотний гортанний нерв (n.laryngeus recurrens) іннервує м'язи гортані (крім m. cricothyroideus). Нижній гортанний нерв проходить позаду бічних часток щитоподібної залози, тому під час операцій на ній

необхідно бути обережним. При ушкодженні нерва втрачається голос внаслідок паралічу м'язів гортані.

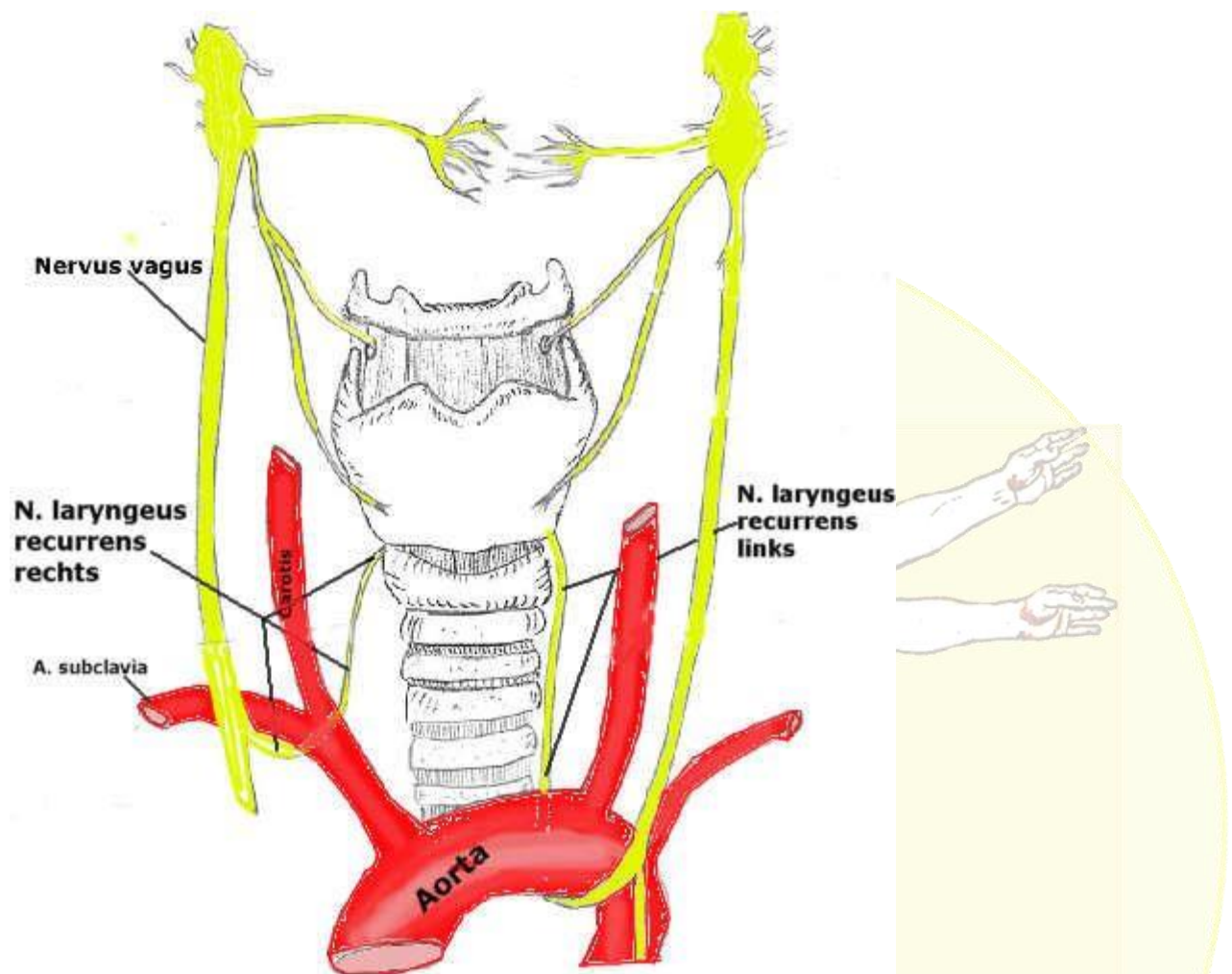


Рис. 24 N. laryngeus recurrens (з сайту www.pinterest.com)

Тест 93. Вірна відповідь А. (Анатомія людини. В трьох томах. Том 3 / Під ред. В.Г. Ковешнікова. — Луганськ: вид-во «Шико» ТОВ «Віртуальна реальність», 2008. — 400 с., іл). Волокна, які виходять з **nucl. ambiguus**, пройшовши частину відстані у складі додаткового нерва, відділяються від нього і приєднуються до блукаючого нерва. Далі вони йдуть через верхній гортанний нерв до м'язів гортані. Волокна, які починаються із спинного мозку, іннервують трапецієподібний і груднинно-ключично-соскоподібний м'язи.

Тест 94. Вірна відповідь D. (Анатомія людини. В трьох томах. Том 3 / Під ред. В.Г. Ковешнікова. — Луганськ: вид-во «Шико» ТОВ «Віртуальна реальність»,

2008. — 400 с., іл). Під'язиковий нерв містить лише волокна для м'язів язика. Ці волокна починаються з його ядра, nucleus n. hypoglossi, яке розташоване в довгастому мозку в ділянці під'язикового трикутника. З мозку нерв виходить численними корінцями між пірамідою і оливою довгастого мозку, з черепа він виходить через *канал під'язикового нерва*, canalis n. hypoglossi, на шию, де утворює дугу, яка опуклістю обернена вниз. Прямуючи до язика, нерв віялоподібно розсипається на *язикові гілки*, гг. linguales, які іннервують всі м'язи язика.

Тест 95. Вірна відповідь А. (Анатомія людини. В трьох томах. Том 3 / Під ред. В.Г. Ковешнікова. — Луганськ: вид-во «Шико» ТОВ «Віртуальна реальність», 2008. — 400 с., іл). Під'язиковий нерв містить лише волокна для м'язів язика. Ці волокна починаються з його ядра, nucleus n. hypoglossi, яке розташоване в довгастому мозку в ділянці під'язикового трикутника. З мозку нерв виходить численними корінцями між пірамідою і оливою довгастого мозку, з черепа він виходить через *канал під'язикового нерва*, canalis n. hypoglossi, на шию, де утворює дугу, яка опуклістю обернена вниз. Прямуючи до язика, нерв віялоподібно розсипається на *язикові гілки*, гг. linguales, які іннервують всі м'язи язика.

Тест 96. Вірна відповідь А. (Анатомія людини. В трьох томах. Том 3 / Під ред. В.Г. Ковешнікова. — Луганськ: вид-во «Шико» ТОВ «Віртуальна реальність», 2008. — 400 с., іл). Під'язиковий нерв містить лише волокна для м'язів язика. Ці волокна починаються з його ядра, nucleus n. hypoglossi, яке розташоване в довгастому мозку в ділянці під'язикового трикутника. З мозку нерв виходить численними корінцями між пірамідою і оливою довгастого мозку, з черепа він виходить через *канал під'язикового нерва*, canalis n. hypoglossi, на шию, де утворює дугу, яка опуклістю обернена вниз. Прямуючи до язика, нерв віялоподібно розсипається на *язикові гілки*, гг. linguales, які іннервують всі м'язи язика.

Тест 97. Вірна відповідь Е. (Анатомія людини. В трьох томах. Том 3 / Під ред. В.Г. Ковешнікова. — Луганськ: вид-во «Шико» ТОВ «Віртуальна реальність», 2008. — 400 с., іл). Під'язиковий нерв містить лише волокна для м'язів язика. Ці волокна починаються з його ядра, nucleus n. hypoglossi, яке розташоване в довгастому мозку в ділянці під'язикового трикутника. З мозку нерв виходить численними корінцями між пірамідою і оливою довгастого мозку, з черепа він виходить через *канал під'язикового нерва, canalis n. hypoglossi*, на шию, де утворює дугу, яка опуклістю обернена вниз. Прямуючи до язика, нерв віялоподібно розсипається на *язикові гілки, gg. linguales*, які іннервують всі м'язи язика.

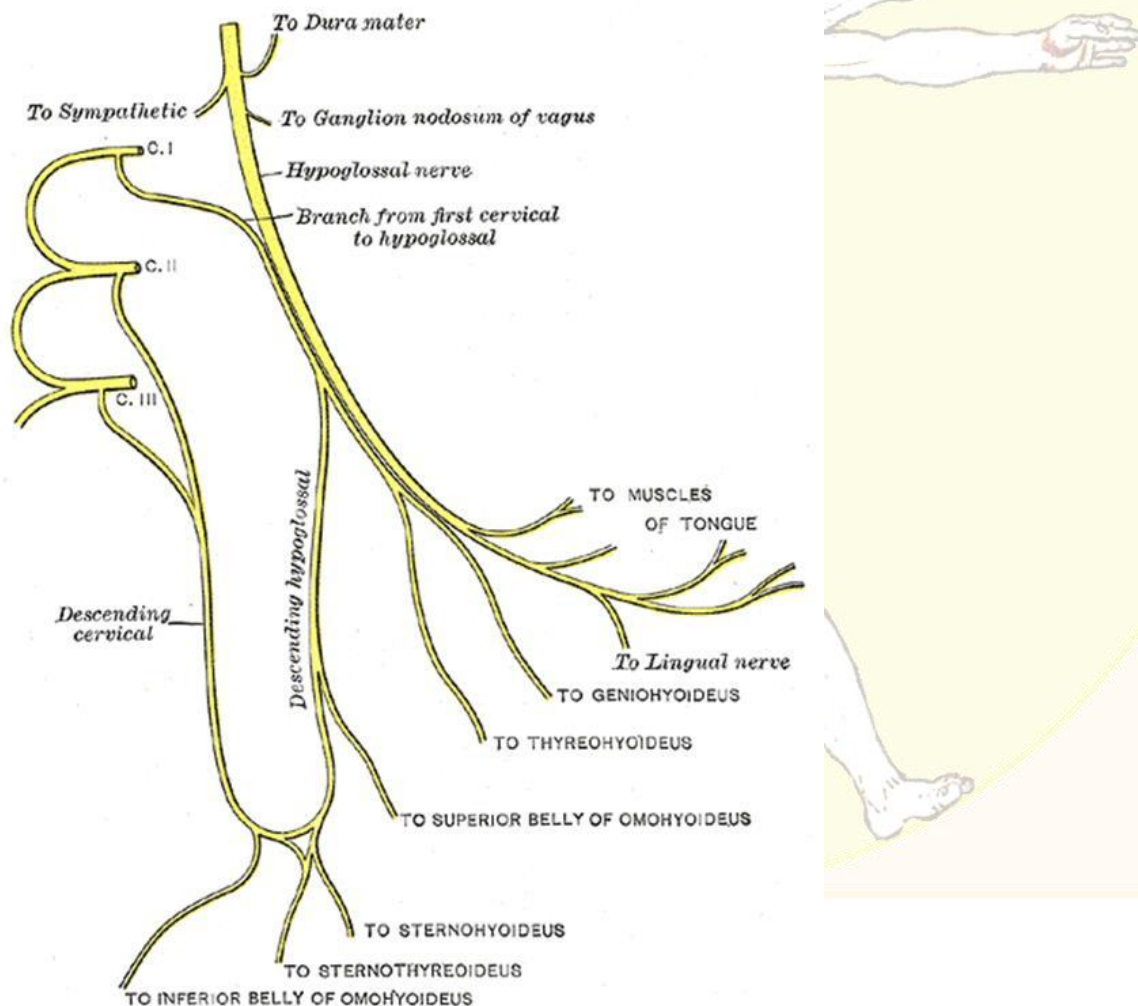
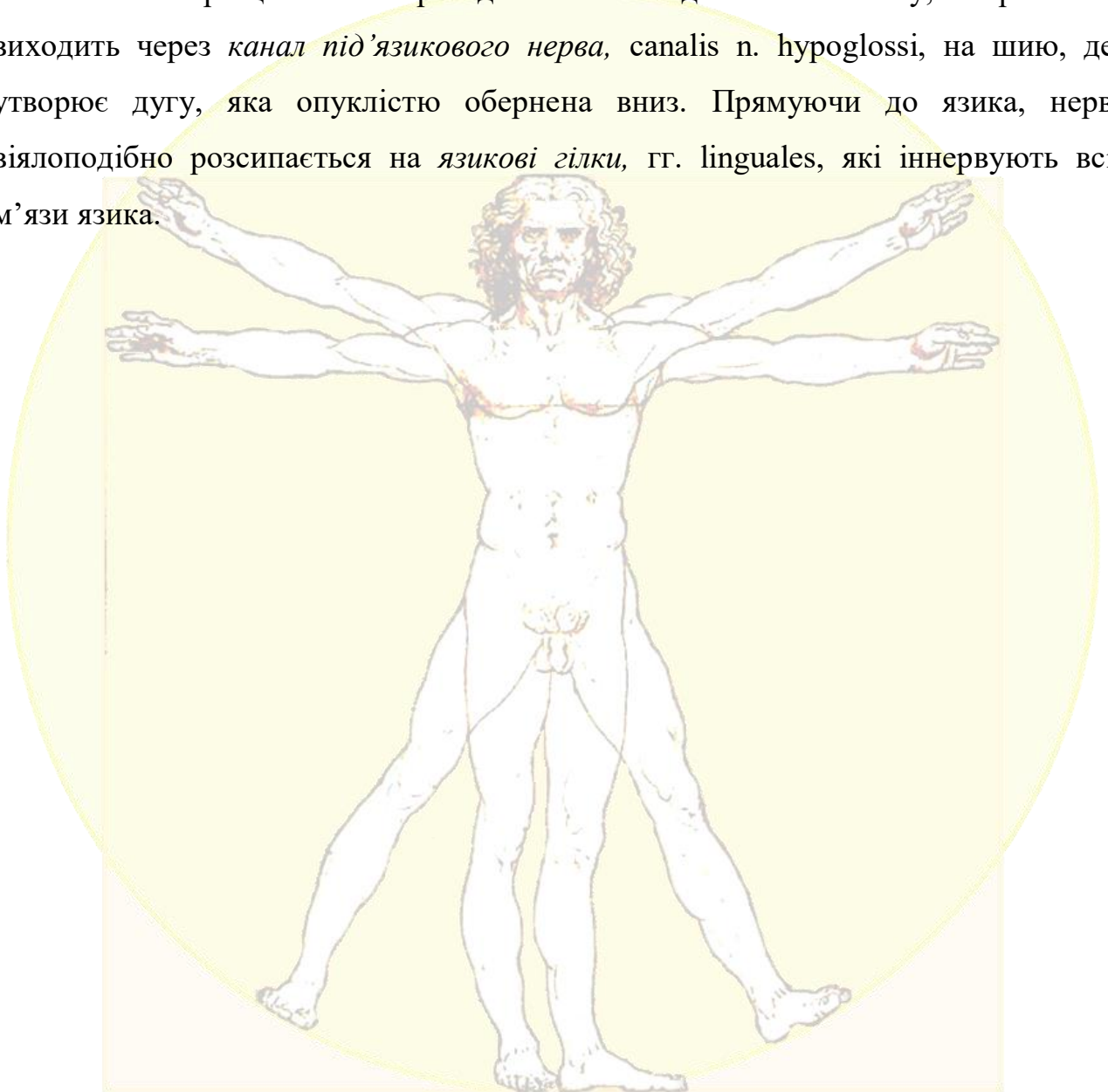


Рис. 25 Під'язиковий нерв (з сайту intranet.tdmi.edu.ua)

Тест 98. Вірна відповідь В. (Анатомія людини. В трьох томах. Том 3 / Під ред. В.Г. Ковешнікова. — Луганськ: вид-во «Шико» ТОВ «Віртуальна реальність», 2008. — 400 с., іл). Під'язиковий нерв містить лише волокна для м'язів язика. Ці волокна починаються з його ядра, *nucleus n. hypoglossi*, яке розташоване в довгастому мозку в ділянці під'язикового трикутника. З мозку нерв виходить численними корінцями між пірамідою і оливою довгастого мозку, з черепа він виходить через *канал під'язикового нерва*, *canalis n. hypoglossi*, на шию, де утворює дугу, яка опуклістю обернена вниз. Прямуючи до язика, нерв віялоподібно розсипається на *язикові гілки*, *гг. linguales*, які іннервують всі м'язи язика.



Пояснення для розділу 3:

Тест 99. Вірна відповідь С. (Анатомія людини. В трьох томах. Том 3 / Під ред. В.Г. Ковешнікова. — Луганськ: вид-во «Шико» ТОВ «Віртуальна реальність», 2008. — 400 с., іл). **N. auricularis magnus**, великий вушний нерв, йде вгору та вперед по груднинно-ключично-соскоподібному м'язу і, досягнувши вушної раковини, іннервує її шкіру, а також шкіру зовнішнього слухового ходу.

Тест 100. Вірна відповідь А. (Анатомія людини. В трьох томах. Том 3 / Під ред. В.Г. Ковешнікова. — Луганськ: вид-во «Шико» ТОВ «Віртуальна реальність», 2008. — 400 с., іл). **Діафрагмовий нерв, n. phrenicus**, змішаний, найбільший нерв шийного сплетення. Він прямує вниз, розташовуючись на *передньому драбинчастому м'язі, ш. scalenus anterior*. Правий діафрагмовий нерв проходить у грудну порожнину між підключичною артерією і однойменною веною, лежить попереду кореня легені між плеврою і осердям. Лівий діафрагмовий нерв спускається в грудну порожнину позаду підключичної вени, паралельно до підключичної артерії, перетинає спереду дугу аорти, йде по бічній стінці осердя косо вперед і вліво, досягаючи діафрагми. Розгалужуючись у діафрагмі, обидва нерви забезпечують її руховими гілками (C_{IV} — C_V).

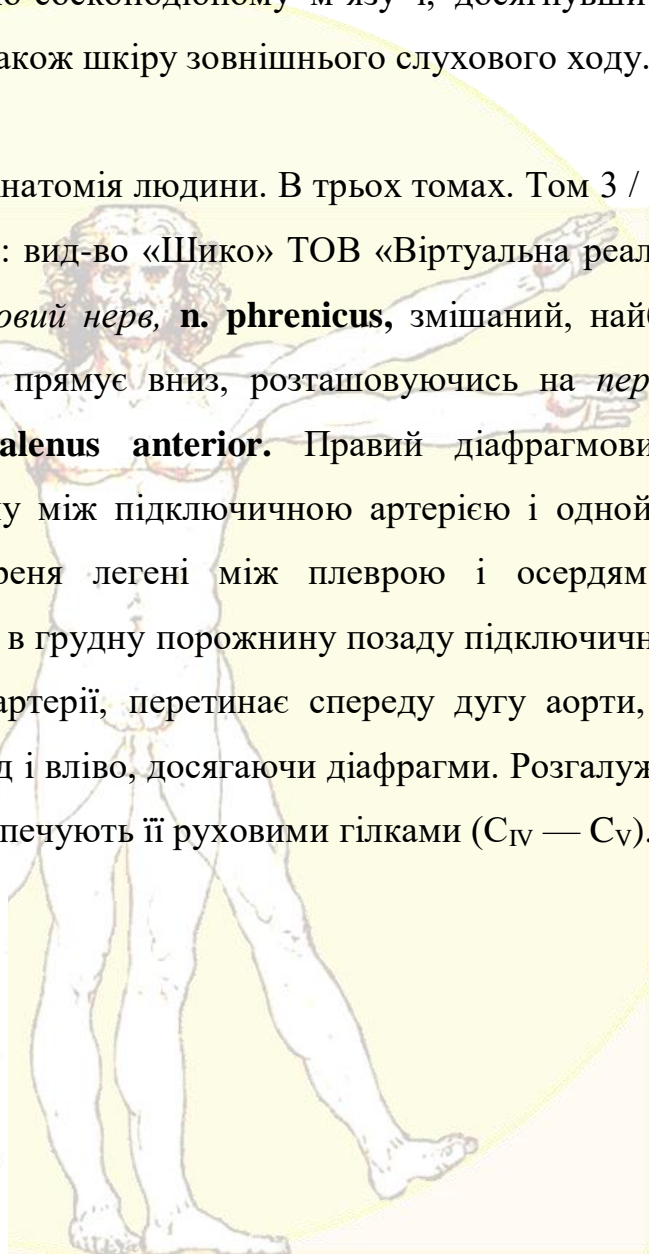
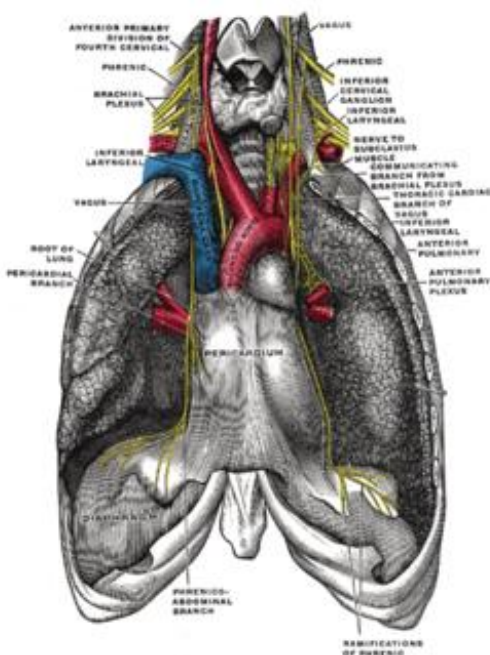


Рис. 26 Діафрагмовий нерв, **n. phrenicus** (з сайту en.wikipedia.org)

Тест 101. Вірна відповідь С. (Анатомія людини. В трьох томах. Том 3 / Під ред. В.Г. Ковешнікова. — Луганськ: вид-во «Шико» ТОВ «Віртуальна реальність», 2008. — 400 с., іл). **N. transversus colli**, *шийний поперечний нерв*, проходить у поперечному напрямку та розгалужується в шкірі передньої та бічної ділянок шиї.

Тест 102. Вірна відповідь Е. (Анатомія людини. В трьох томах. Том 3 / Під ред. В.Г. Ковешнікова. — Луганськ: вид-во «Шико» ТОВ «Віртуальна реальність», 2008. — 400 с., іл). **N. axillaris**, *пахвовий нерв*, найбільший із коротких гілок сплетення. Виходить із заднього пучка, йде назад через **foramen quadrilaterum**, огинає хірургічну шийку плечової кістки і проникає на задню поверхню плеча, де іннервує *дельтоподібний м'яз*, **m. deltoideus**, та *малий круглий м'яз*, **m. teres minor**. Крім того, він віддає гілки до капсули плечового суглоба і шкіри верхнього відділу задньо-бічної поверхні плеча.

Тест 103. Вірна відповідь В. (Анатомія людини. В трьох томах. Том 3 / Під ред. В.Г. Ковешнікова. — Луганськ: вид-во «Шико» ТОВ «Віртуальна реальність», 2008. — 400 с., іл). Променевий нерв досить великий, починається із заднього пучка плечового сплетення. На плечі він проходить у *каналі променевого нерва*, **canalis n. radialis seu canalis humeromuscularis**, разом з глибокою артерією плеча, огинаючи ззаду плечову кістку по ходу **sulcus n. radialis**. Тут нерв прикривається *триголовим м'язом плеча*, **m. triceps brachii**. З каналу він виходить в нижній частині плеча з латерального боку між *плечовим*, **m. brachialis**, та *течо-променевим*, **m. brachioradialis**, *м'язами* і прямує в ліктьову ямку, де на рівні головки променевої кістки ділиться на поверхневу і глибоку гілки:

- **r. profundus**, *глибока гілка*, більша, йде під **m. supinator** і, вийшовши на задню поверхню передпліччя, розгалужується на численні м'язові гілки, серед яких найдовшим є *задній міжкістковий нерв передпліччя*, **n. interosseus**

antebrachii posterior. Він проходить по міжкістковій перетинці передпліччя досягаючи капсули променево-зап'ясткового суглоба;

- **г. superficialis**, *поверхнева гілка*, йде по променевій борозні передпліччя разом з променевою артерією, потім проходить між променевою кісткою і плечо-променевим м'язом і прямує на тил кисті, де ділиться на *тильні пальцеві нерви*, **nn. digitales dorsales.**

Тест 104. Вірна відповідь С. (Анатомія людини. В трьох томах. Том 3 / Під ред. В.Г. Ковешнікова. — Луганськ: вид-во «Шико» ТОВ «Віртуальна реальність», 2008. — 400 с., іл). Променевий нерв досить великий, починається із заднього пучка плечового сплетення. На плечі він проходить у *каналі променевого нерва*, **canalis n. radialis seu canalis humeromuscularis**, разом з глибокою артерією плеча, огинаючи ззаду плечову кістку по ходу **sulcus n. radialis**. Тут нерв прикривається *триголовим м'язом плеча*, **m. triceps brachii**. З каналу він виходить в нижній частині плеча з латерального боку між *плечовим*, **m. brachialis**, та *плечо-променевим*, **m. brachioradialis**, м'язами і прямує в ліктьову ямку, де на рівні головки променевої кістки ділиться на поверхневу і глибоку гілки:

- **г. profundus**, *глибока гілка*, більша, йде під **m. supinator** і, вийшовши на задню поверхню передпліччя, розгалужується на численні м'язові гілки, серед яких найдовшим є *задній міжкістковий нерв передпліччя*, **n. interosseus antebrachii posterior**. Він проходить по міжкістковій перетинці передпліччя досягаючи капсули променево-зап'ясткового суглоба;

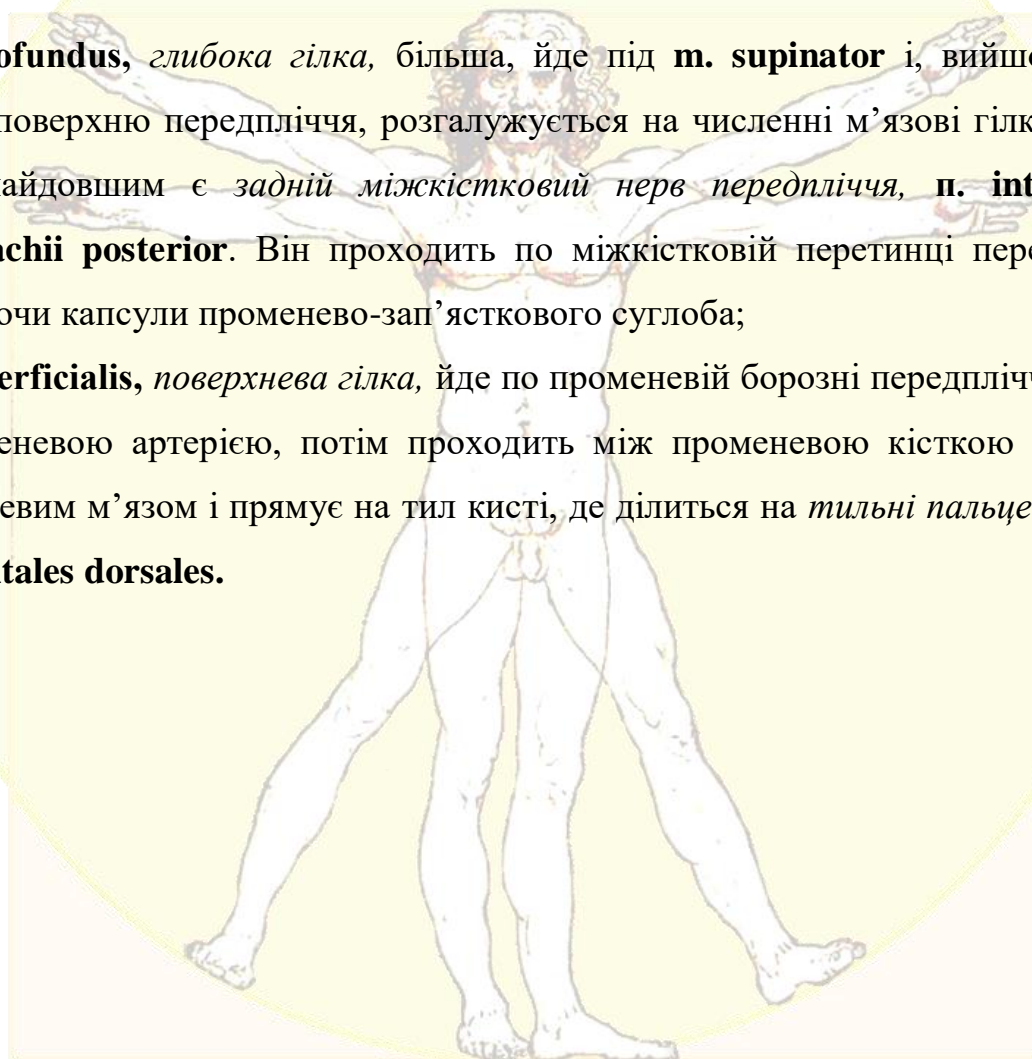
- **г. superficialis**, *поверхнева гілка*, йде по променевій борозні передпліччя разом з променевою артерією, потім проходить між променевою кісткою і плечо-променевим м'язом і прямує на тил кисті, де ділиться на *тильні пальцеві нерви*, **nn. digitales dorsales.**

Тест 105. Вірна відповідь В. (Анатомія людини. В трьох томах. Том 3 / Під ред. В.Г. Ковешнікова. — Луганськ: вид-во «Шико» ТОВ «Віртуальна реальність»,

2008. — 400 с., іл). Променевий нерв досить великий, починається із заднього пучка плечового сплетення. На плечі він проходить у *каналі променевого нерва, canalis n. radialis seu canalis humeromuscularis*, разом з глибокою артерією плеча, огинаючи ззаду плечову кістку по ходу *sulcus n. radialis*. Тут нерв прикривається *триголовим м'язом плеча, m. triceps brachii*. З каналу він виходить в нижній частині плеча з латерального боку між *плечовим, m. brachialis*, та *течо-променевим, m. brachioradialis*, м'язами і прямує в ліктьову ямку, де на рівні головки променевої кістки ділиться на поверхневу і глибоку гілки:

- **r. profundus**, *глибока гілка*, більша, йде під **m. supinator** і, вийшовши на задню поверхню передпліччя, розгалужується на численні м'язові гілки, серед яких найдовшим є *задній міжкістковий нерв передпліччя, n. interosseus antebrachii posterior*. Він проходить по міжкістковій перетинці передпліччя досягаючи капсули променево-зап'ясткового суглоба;

- **r. superficialis**, *поверхнева гілка*, йде по променевій борозні передпліччя разом з променевою артерією, потім проходить між променевою кісткою і плечо-променевим м'язом і прямує на тил кисті, де ділиться на *тильні пальцеві нерви, nn. digitales dorsales*.



Radial Nerve Anatomy

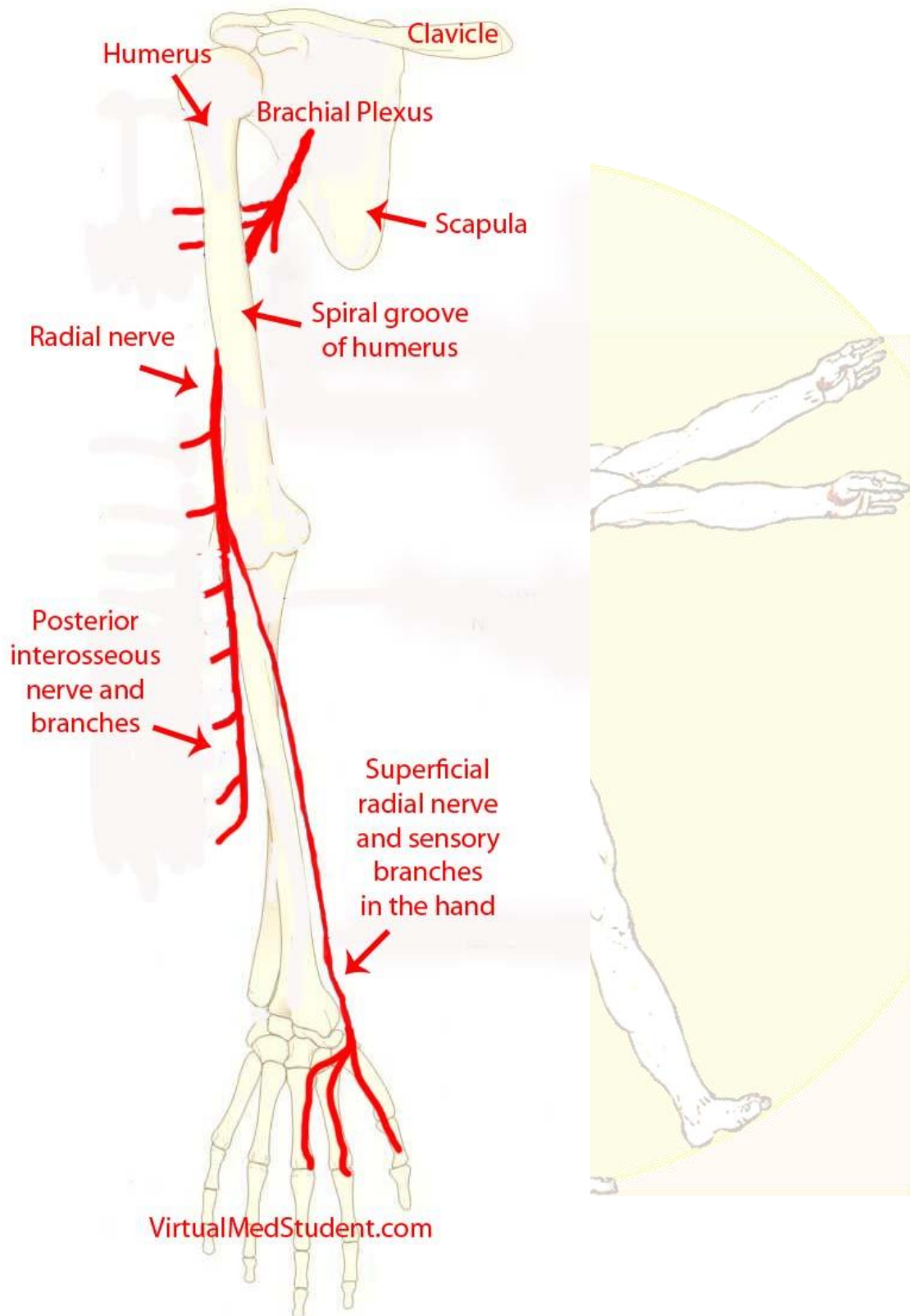


Рис. 27 Променевий нерв (з сайту *virtualmedstudent.com*)

Тест 106. Вірна відповідь Е. (Анатомія людини. В трьох томах. Том 3 / Під ред. В.Г. Ковешнікова. — Луганськ: вид-во «Шико» ТОВ «Віртуальна реальність», 2008. — 400 с., іл). Променевий нерв досить великий, починається із заднього пучка плечового сплетення. На плечі він проходить у *каналі променевого нерва, canalis n. radialis seu canalis humeromuscularis*, разом з глибокою артерією плеча, огинаючи ззаду плечову кістку по ходу *sulcus n. radialis*. Тут нерв прикривається *триголовим м'язом плеча, m. triceps brachii*. З каналу він виходить в нижній частині плеча з латерального боку між *плечовим, m. brachialis*, та *течо-променевим, m. brachioradialis*, м'язами і прямує в ліктьову ямку, де на рівні головки променевої кістки ділиться на поверхневу і глибоку гілки:

- **r. profundus**, *глибока гілка*, більша, йде під **m. supinator** і, вийшовши на задню поверхню передпліччя, розгалужується на численні м'язові гілки, серед яких найдовшим є *задній міжкістковий нерв передпліччя, n. interosseus antebrachii posterior*. Він проходить по міжкістковій перетинці передпліччя досягаючи капсули променево-зап'ясткового суглоба;
- **r. superficialis**, *поверхнева гілка*, йде по променевій борозні передпліччя разом з променевою артерією, потім проходить між променевою кісткою і плечо-променевим м'язом і прямує на тил кисті, де ділиться на *тильні пальцеві нерви, nn. digitales dorsales*.

Тест 107. Вірна відповідь А. (Анатомія людини. В трьох томах. Том 3 / Під ред. В.Г. Ковешнікова. — Луганськ: вид-во «Шико» ТОВ «Віртуальна реальність», 2008. — 400 с., іл). Променевий нерв досить великий, починається із заднього пучка плечового сплетення. На плечі він проходить у *каналі променевого нерва, canalis n. radialis seu canalis humeromuscularis*, разом з глибокою артерією плеча, огинаючи ззаду плечову кістку по ходу *sulcus n. radialis*. Тут нерв прикривається *триголовим м'язом плеча, m. triceps brachii*. З каналу він виходить в нижній частині плеча з латерального боку між *плечовим, m.*

brachialis, та *течо-променевим*, **ш. brachioradialis**, м'язами і прямує в ліктьову ямку, де на рівні головки променевої кістки ділиться на поверхневу і глибоку гілки:

- **r. profundus**, *глибока гілка*, більша, йде під **m. supinator** і, вийшовши на задню поверхню передпліччя, розгалужується на численні м'язові гілки, серед яких найдовшим є *задній міжкістковий нерв передпліччя*, **п. interosseus antebrachii posterior**. Він проходить по міжкістковій перетинці передпліччя досягаючи капсули променево-зап'ясткового суглоба;

- **r. superficialis**, *поверхнева гілка*, йде по променевій борозні передпліччя разом з променевою артерією, потім проходить між променевою кісткою і плечо-променевим м'язом і прямує на тил кисті, де ділиться на *тильні пальцеві нерви*, **nn. digitales dorsales**.

Тест 108. Вірна відповідь D. (Анатомія людини. В трьох томах. Том 3 / Під ред. В.Г. Ковешнікова. — Луганськ: вид-во «Шико» ТОВ «Віртуальна реальність», 2008. — 400 с., іл). Променевий нерв досить великий, починається із заднього пучка плечового сплетення. На плечі він проходить у *каналі променевого нерва*, **canalis n. radialis seu canalis humeromuscularis**, разом з глибокою артерією плеча, огинаючи ззаду плечову кістку по ходу **sulcus n. radialis**. Тут нерв прикривається *триголовим м'язом плеча*, **m. triceps brachii**. З каналу він виходить в нижній частині плеча з латерального боку між *плечовим*, **m. brachialis**, та *течо-променевим*, **ш. brachioradialis**, м'язами і прямує в ліктьову ямку, де на рівні головки променевої кістки ділиться на поверхневу і глибоку гілки:

- **r. profundus**, *глибока гілка*, більша, йде під **m. supinator** і, вийшовши на задню поверхню передпліччя, розгалужується на численні м'язові гілки, серед яких найдовшим є *задній міжкістковий нерв передпліччя*, **п. interosseus antebrachii posterior**. Він проходить по міжкістковій перетинці передпліччя досягаючи капсули променево-зап'ясткового суглоба;

• **г. superficialis**, *поверхнева гілка*, йде по променевої борозні передпліччя разом з променевою артерією, потім проходить між променевою кісткою і плечо-променевим м'язом і прямує на тил кисті, де ділиться на *тильні пальцеві нерви*, **nn. digitales dorsales**.

Тест 109. Вірна відповідь С. (Анатомія людини. В трьох томах. Том 3 / Під ред. В.Г. Ковешнікова. — Луганськ: вид-во «Шико» ТОВ «Віртуальна реальність», 2008. — 400 с., іл). Променевий нерв досить великий, починається із заднього пучка плечового сплетення. На плечі він проходить у *каналі променевого нерва*, **canalis n. radialis seu canalis humeromuscularis**, разом з глибокою артерією плеча, огинаючи ззаду плечову кістку по ходу **sulcus n. radialis**. Тут нерв прикривається *триголовим м'язом плеча*, **m. triceps brachii**. З каналу він виходить в нижній частині плеча з латерального боку між *плечовим*, **m. brachialis**, та *течо-променевим*, **m. brachioradialis**, м'язами і прямує в ліктьову ямку, де на рівні головки променевої кістки ділиться на поверхневу і глибоку гілки:

• **г. profundus**, *глибока гілка*, більша, йде під **m. supinator** і, вийшовши на задню поверхню передпліччя, розгалужується на численні м'язові гілки, серед яких найдовшим є *задній міжкістковий нерв передпліччя*, **n. interosseus antebrachii posterior**. Він проходить по міжкістковій перетинці передпліччя досягаючи капсули променево-зап'ясткового суглоба;

• **г. superficialis**, *поверхнева гілка*, йде по променевої борозні передпліччя разом з променевою артерією, потім проходить між променевою кісткою і плечо-променевим м'язом і прямує на тил кисті, де ділиться на *тильні пальцеві нерви*, **nn. digitales dorsales**.

Тест 110. Вірна відповідь А. (Анатомія людини. В трьох томах. Том 3 / Під ред. В.Г. Ковешнікова. — Луганськ: вид-во «Шико» ТОВ «Віртуальна реальність», 2008. — 400 с., іл). Променевий нерв досить великий, починається із заднього пучка плечового сплетення. На плечі він проходить у *каналі променевого нерва*,

canalis n. radialis seu canalis humeromuscularis, разом з глибокою артерією плеча, огинаючи ззаду плечову кістку по ходу **sulcus n. radialis**. Тут нерв прикривається *триголовим м'язом плеча*, **m. triceps brachii**. З каналу він виходить в нижній частині плеча з латерального боку між *плечовим*, **m. brachialis**, та *течо-променевим*, **m. brachioradialis**, м'язами і прямує в ліктьову ямку, де на рівні головки променевої кістки ділиться на поверхневу і глибоку гілки:

- **r. profundus**, *глибока гілка*, більша, йде під **m. supinator** і, вийшовши на задню поверхню передпліччя, розгалужується на численні м'язові гілки, серед яких найдовшим є *задній міжкістковий нерв передпліччя*, **n. interosseus antebrachii posterior**. Він проходить по міжкістковій перетинці передпліччя досягаючи капсули променево-зап'ясткового суглоба;

- **r. superficialis**, *поверхнева гілка*, йде по променевої борозні передпліччя разом з променевою артерією, потім проходить між променевою кісткою і плечо-променевим м'язом і прямує на тил кисті, де ділиться на *тильні пальцеві нерви*, **nn. digitales dorsales**.

Тест 111. Вірна відповідь D. (Анатомія людини. В трьох томах. Том 3 / Під ред. В.Г. Ковешнікова. — Луганськ: вид-во «Шико» ТОВ «Віртуальна реальність», 2008. — 400 с., іл). Променевий нерв досить великий, починається із заднього пучка плечового сплетення. На плечі він проходить у *каналі променевого нерва*, **canalis n. radialis seu canalis humeromuscularis**, разом з глибокою артерією плеча, огинаючи ззаду плечову кістку по ходу **sulcus n. radialis**. Тут нерв прикривається *триголовим м'язом плеча*, **m. triceps brachii**. З каналу він виходить в нижній частині плеча з латерального боку між *плечовим*, **m. brachialis**, та *течо-променевим*, **m. brachioradialis**, м'язами і прямує в ліктьову ямку, де на рівні головки променевої кістки ділиться на поверхневу і глибоку гілки:

- **r. profundus**, *глибока гілка*, більша, йде під **m. supinator** і, вийшовши на задню поверхню передпліччя, розгалужується на численні м'язові гілки, серед

яких найдовшим є *задній міжкістковий нерв передпліччя*, **п. interosseus antebrachii posterior**. Він проходить по міжкістковій перетинці передпліччя досягаючи капсули променево-зап'ясткового суглоба;

- **г. superficialis**, *поверхнева гілка*, йде по променевій борозні передпліччя разом з променевою артерією, потім проходить між променевою кісткою і плечо-променевим м'язом і прямує на тил кисті, де ділиться на *тильні пальцеві нерви*, **nn. digitales dorsales**.

Тест 112. Вірна відповідь Е. (Анатомія людини. В трьох томах. Том 3 / Під ред. В.Г. Ковешнікова. — Луганськ: вид-во «Шико» ТОВ «Віртуальна реальність», 2008. — 400 с., іл). Променевий нерв досить великий, починається із заднього пучка плечового сплетення. На плечі він проходить у *каналі променевого нерва*, **canalis n. radialis seu canalis humeromuscularis**, разом з глибокою артерією плеча, огинаючи ззаду плечову кістку по ходу **sulcus n. radialis**. Тут нерв прикривається *триголовим м'язом плеча*, **m. triceps brachii**. З каналу він виходить в нижній частині плеча з латерального боку між *плечовим*, **m. brachialis**, та *течо-променевим*, **m. brachioradialis**, м'язами і прямує в ліктьову ямку, де на рівні головки променевої кістки ділиться на поверхневу і глибоку гілки:

- **г. profundus**, *глибока гілка*, більша, йде під **m. supinator** і, вийшовши на задню поверхню передпліччя, розгалужується на численні м'язові гілки, серед яких найдовшим є *задній міжкістковий нерв передпліччя*, **п. interosseus antebrachii posterior**. Він проходить по міжкістковій перетинці передпліччя досягаючи капсули променево-зап'ясткового суглоба;

- **г. superficialis**, *поверхнева гілка*, йде по променевій борозні передпліччя разом з променевою артерією, потім проходить між променевою кісткою і плечо-променевим м'язом і прямує на тил кисті, де ділиться на *тильні пальцеві нерви*, **nn. digitales dorsales**.

Тест 113. Вірна відповідь А. (Анатомія людини. В трьох томах. Том 3 / Під ред. В.Г. Ковешнікова. — Луганськ: вид-во «Шико» ТОВ «Віртуальна реальність», 2008. — 400 с., іл). Променевий нерв досить великий, починається із заднього пучка плечового сплетення. На плечі він проходить у *каналі променевого нерва, canalis n. radialis seu canalis humeromuscularis*, разом з глибокою артерією плеча, огинаючи ззаду плечову кістку по ходу *sulcus n. radialis*. Тут нерв прикривається *триголовим м'язом плеча, m. triceps brachii*. З каналу він виходить в нижній частині плеча з латерального боку між *плечовим, m. brachialis*, та *течо-променевим, m. brachioradialis*, м'язами і прямує в ліктьову ямку, де на рівні головки променевої кістки ділиться на поверхневу і глибоку гілки:

- **r. profundus**, *глибока гілка*, більша, йде під **m. supinator** і, вийшовши на задню поверхню передпліччя, розгалужується на численні м'язові гілки, серед яких найдовшим є *задній міжкістковий нерв передпліччя, n. interosseus antebrachii posterior*. Він проходить по міжкістковій перетинці передпліччя досягаючи капсули променево-зап'ясткового суглоба;
- **r. superficialis**, *поверхнева гілка*, йде по променевій борозні передпліччя разом з променевою артерією, потім проходить між променевою кісткою і плечо-променевим м'язом і прямує на тил кисті, де ділиться на *тильні пальцеві нерви, nn. digitales dorsales*.

Тест 114. Вірна відповідь А. (Анатомія людини. В трьох томах. Том 1 / під ред. В.Г. Ковешнікова. -Луганськ: Вид-во «Шико» ТОВ «Віртуальна реальність», 2005. - 328 с.) *Канал променевого нерва, canalis nervi radialis (canalis humeromuscularis)*, знаходиться позаду плечової кістки. Він обмежений спереду *sulcus n. radialis* плечової кістки, а ззаду — триголовим м'язом плеча. Канал має спіралеподібний напрямок. Вхідний отвір каналу знаходиться з медіального боку плеча між медіальною і латеральною головками **m. tricipitis brachii**, вихідний отвір розташований на латеральному боці плеча між **m. brachialis** і **m. brachioradialis**. В каналі проходять **n. radialis** і **a. profunda brachii**.

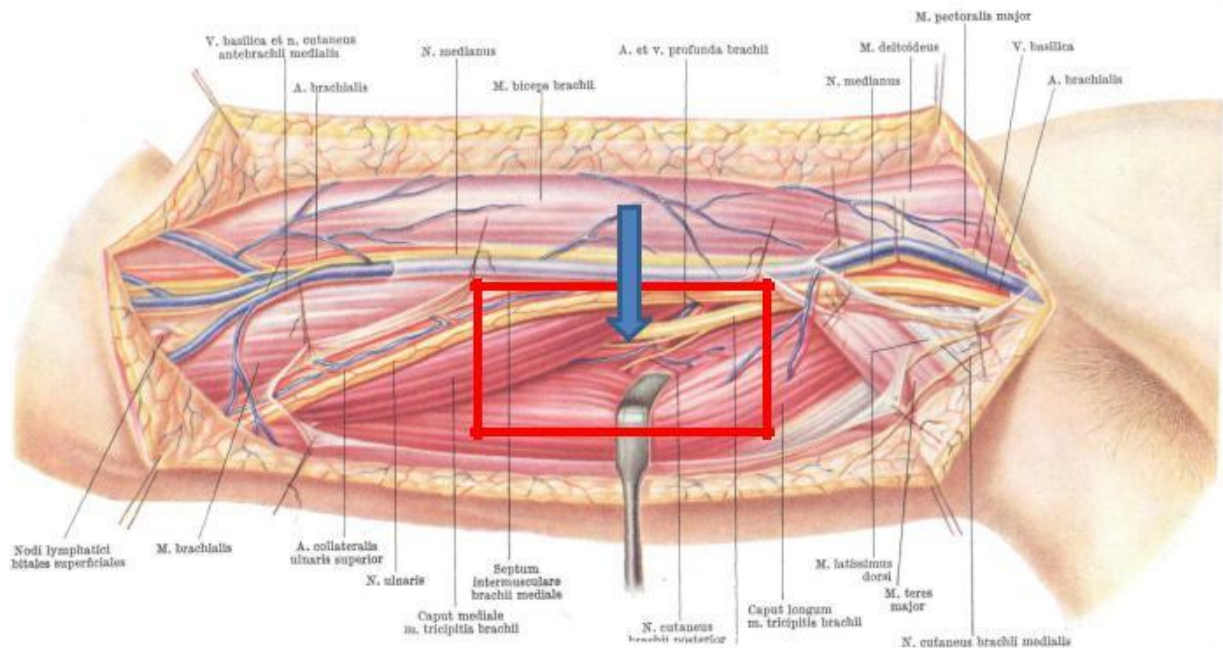


Рис. 28 Канал променевого нерва, *canalis nervi radialis* (з сайту studfiles.net)

Тест 115. Вірна відповідь В. (Анатомія людини. В трьох томах. Том 3 / Під ред. В.Г. Ковешнікова. — Луганськ: вид-во «Шико» ТОВ «Віртуальна реальність», 2008. — 400 с., іл). Ліктювий нерв походить з присереднього пучка плечового сплетення. На плечі він лежить спочатку в **sulcus bicipitalis medialis** у спільному судинно-нервовому пучку. Потім нерв відхиляється медіально і назад, проходить по ліктювій борозні позаду *присереднього надвиростка плеча*, **epicondylus medialis**, де залягає поверхнево під фасцією і шкірою. Переходячи на передпліччя, ліктювий нерв розташовується в **sulcus ulnaris antibrachii** поряд з ліктювою артерією. В нижній третині передпліччя він розділяється на дві гілки — *тильну* (**r. dorsalis**) і *долонну* (**r. palmaris**). На плечі ліктювий нерв гілок не віддає. Перші гілки він посилає до ліктювого суглоба. В ділянці передпліччя і кисті він віддає такі гілки:

- **гг. musculares**, *м'язові гілки*, іннервують м'язи передпліччя — ліктювий м'яз-згинач зап'ястка і половину глибокого м'яза-згинача пальців; **r. dorsalis**, *тильна гілка*, відходить від ліктювого нерва в нижній третині передпліччя,

проходить під сухожилком ліктювого м'яза-згинача зап'ястка на тил кисті, де розділяється спочатку на три, а потім на п'ять тильних пальцевих нервів;

- **nn. digitales dorsales.** Вони іннервують шкіру присередньої частини тила кисті, а також шкіру тильної поверхні V, IV і половини III пальців;
- **r. palmaris**, *долонна гілка*, відходить на одному рівні з тильною гілкою і, разом з ліктювими судинами, проходить через ліктювий канал зап'ястка на долонну поверхню кисті. На рівні горохоподібної кістки вона ділиться на дві гілки — поверхневу і глибоку:
- **r. superficialis**, *поверхнева гілка*, іннервує шкіру підвищення мізинця, **hypothenar**, та шкіру присередньої частини долоні, а також **m. palmaris brevis**. Поділившись на три *власні долонні пальцеві нерви (nn. digitales palmares proprii)*, ця гілка іннервує шкіру долонної поверхні V і половини IV пальців;
- **r. profundus**, *глибока гілка*, проникає глибоко на долоню, повертає латерально і супроводжує глибоку долонну дугу. Вона іннервує всі м'язи мізинця, тильні і долонні міжкісткові м'язи, третій та четвертий червоподібні м'язи, а також два м'язи підвищення великого пальця — **m. adductor pollicis** і глибоку головку **m. flexoris pollicis brevis**.

Тест 116. Вірна відповідь А. (Анатомія людини. В трьох томах. Том 3 / Під ред. В.Г. Ковешнікова. — Луганськ: вид-во «Шико» ТОВ «Віртуальна реальність», 2008. — 400 с., іл). Ліктювий нерв походить з присереднього пучка плечового сплетення. На плечі він лежить спочатку в **sulcus bicipitalis medialis** у спільному судинно-нервовому пучку. Потім нерв відхиляється медіально і назад, проходить по ліктювій борозні позаду *присереднього надвиростка плеча*, **epicondylus medialis**, де залягає поверхнево під фасцією і шкірою. Переходячи на передпліччя, ліктювий нерв розташовується в **sulcus ulnaris antebrachii** поряд з ліктювою артерією. В нижній третині передпліччя він розділяється на дві гілки — *тильну (r. dorsalis)* і *долонну (r. palmaris)*. На

плечі ліктювий нерв гілок не віддає. Перші гілки він посилає до ліктювого суглоба. В ділянці передпліччя і кисті він віддає такі гілки:

- **гг. musculares**, *м'язові гілки*, іннервують м'язи передпліччя — ліктювий м'яз-згинач зап'ястка і половину глибокого м'яза-згинача пальців; **r. dorsalis**, *тильна гілка*, відходить від ліктювого нерва в нижній третині передпліччя, проходить під сухожилком ліктювого м'яза-згинача зап'ястка на тил кисті, де розділяється спочатку на три, а потім на п'ять тильних пальцевих нервів;
- **nn. digitales dorsales**. Вони іннервують шкіру присередньої частини тила кисті, а також шкіру тильної поверхні V, IV і половини III пальців;
- **r. palmaris**, *долонна гілка*, відходить на одному рівні з тильною гілкою і, разом з ліктювими судинами, проходить через ліктювий канал зап'ястка на долонну поверхню кисті. На рівні горохоподібної кістки вона ділиться на дві гілки — поверхневу і глибоку:
- **r. superficialis**, *поверхнева гілка*, іннервує шкіру підвищення мізинця, **hypothenar**, та шкіру присередньої частини долоні, а також **m. palmaris brevis**. Поділившись на три *власні долонні пальцеві нерви (nn. digitales palmares proprii)*, ця гілка іннервує шкіру долонної поверхні V і половини IV пальців;
- **r. profundus**, *глибока гілка*, проникає глибоко на долоню, повертає латерально і супроводжує глибоку долонну дугу. Вона іннервує всі м'язи мізинця, тильні і долонні міжкісткові м'язи, третій та четвертий червоподібні м'язи, а також два м'язи підвищення великого пальця — **m. adductor pollicis** і глибоку головку **m. flexoris pollicis brevis**.

Тест 117. Вірна відповідь С. (Анатомія людини. В трьох томах. Том 3 / Під ред. В.Г. Ковешнікова. — Луганськ: вид-во «Шико» ТОВ «Віртуальна реальність», 2008. — 400 с., іл). Ліктювий нерв походить з присереднього пучка плечового сплетення. На плечі він лежить спочатку в **sulcus bicipitalis medialis** у спільному судинно-нервовому пучку. Потім нерв відхиляється медіально і назад, проходить по ліктювій борозні позаду *присереднього надвиростка*

плеча, **epicondylus medialis**, де залягає поверхнево під фасцією і шкірою. Переходячи на передпліччя, ліктьовий нерв розташовується в **sulcus ulnaris antebrachii** поряд з ліктьовою артерією. В нижній третині передпліччя він розділяється на дві гілки — *тильну* (**r. dorsalis**) і *долонну* (**r. palmaris**). На плечі ліктьовий нерв гілок не віддає. Перші гілки він посилає до ліктьового суглоба. В ділянці передпліччя і кисті він віддає такі гілки:

- **гг. musculares**, *м'язові гілки*, іннервують м'язи передпліччя — ліктьовий м'яз-згинач зап'ястка і половину глибокого м'яза-згинача пальців; **r. dorsalis**, *тильна гілка*, відходить від ліктьового нерва в нижній третині передпліччя, проходить під сухожилком ліктьового м'яза-згинача зап'ястка на тил кисті, де розділяється спочатку на три, а потім на п'ять тильних пальцевих нервів;
- **nn. digitales dorsales**. Вони іннервують шкіру присередньої частини тіла кисті, а також шкіру тильної поверхні V, IV і половини III пальців;
- **r. palmaris**, *долонна гілка*, відходить на одному рівні з тильною гілкою і, разом з ліктьовими судинами, проходить через ліктьовий канал зап'ястка на долонну поверхню кисті. На рівні горохоподібної кістки вона ділиться на дві гілки — поверхневу і глибоку:
- **r. superficialis**, *поверхнева гілка*, іннервує шкіру підвищення мізинця, **hypothenar**, та шкіру присередньої частини долоні, а також **m. palmaris brevis**. Поділившись на три *власні долонні пальцеві нерви* (**nn. digitales palmares proprii**), ця гілка іннервує шкіру долонної поверхні V і половини IV пальців;
- **r. profundus**, *глибока гілка*, проникає глибоко на долоню, повертає латерально і супроводжує глибоку долонну дугу. Вона іннервує всі м'язи мізинця, тильні і долонні міжкісткові м'язи, третій та четвертий червоподібні м'язи, а також два м'язи підвищення великого пальця — **m. adductoris pollicis** і глибоку головку **m. flexoris pollicis brevis**.


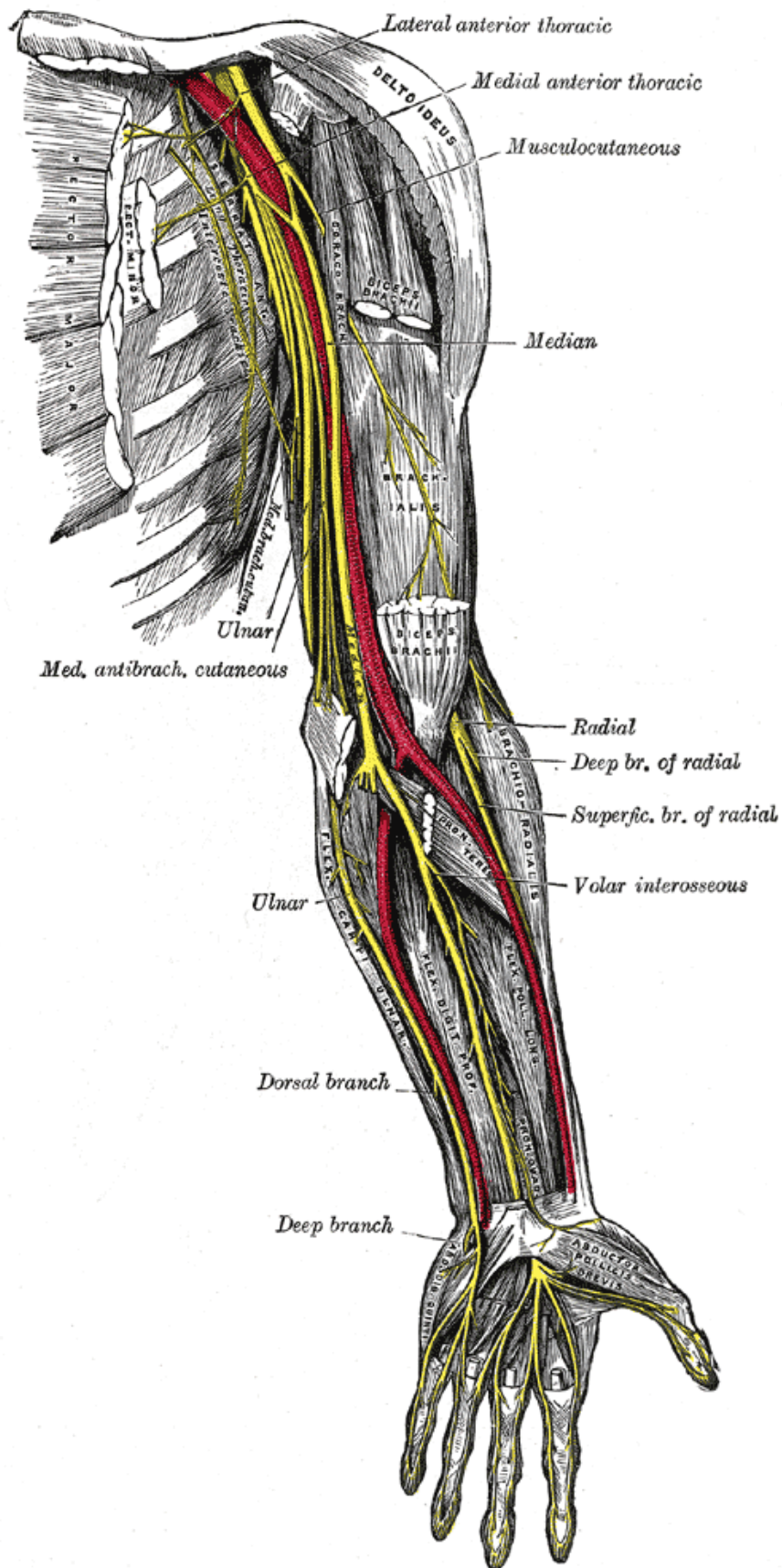


Рис. 29 Ліктвовий нерв (з сайту en.wikipedia.org)

Тест 118. Вірна відповідь Е. (Анатомія людини. В трьох томах. Том 3 / Під ред. В.Г. Ковешнікова. — Луганськ: вид-во «Шико» ТОВ «Віртуальна реальність», 2008. — 400 с., іл). Ліктювий нерв походить з присереднього пучка плечового сплетення. На плечі він лежить спочатку в **sulcus bicipitalis medialis** у спільному судинно-нервовому пучку. Потім нерв відхиляється медіально і назад, проходить по ліктювій борозні позаду *присереднього надвиростка плеча*, **epicondylus medialis**, де залягає поверхнево під фасцією і шкірою. Переходячи на передпліччя, ліктювий нерв розташовується в **sulcus ulnaris antebrachii** поряд з ліктювою артерією. В нижній третині передпліччя він розділяється на дві гілки — *тильну* (**r. dorsalis**) і *долонну* (**r. palmaris**). На плечі ліктювий нерв гілок не віддає. Перші гілки він посилає до ліктювого суглоба. В ділянці передпліччя і кисті він віддає такі гілки:

- **гг. musculares**, *м'язові гілки*, іннервують м'язи передпліччя — ліктювий м'яз-згинач зап'ястка і половину глибокого м'яза-згинача пальців; **r. dorsalis**, *тильна гілка*, відходить від ліктювого нерва в нижній третині передпліччя, проходить під сухожилком ліктювого м'яза-згинача зап'ястка на тил кисті, де розділяється спочатку на три, а потім на п'ять тильних пальцевих нервів;
- **nn. digitales dorsales**. Вони іннервують шкіру присередньої частини тила кисті, а також шкіру тильної поверхні V, IV і половини III пальців;
- **r. palmaris**, *долонна гілка*, відходить на одному рівні з тильною гілкою і, разом з ліктювими судинами, проходить через ліктювий канал зап'ястка на долонну поверхню кисті. На рівні горохоподібної кістки вона ділиться на дві гілки — поверхневу і глибоку:
- **r. superficialis**, *поверхнева гілка*, іннервує шкіру підвищення мізинця, **hypothenar**, та шкіру присередньої частини долоні, а також **m. palmaris brevis**. Поділившись на три *власні долонні пальцеві нерви* (**nn. digitales palmares proprii**), ця гілка іннервує шкіру долонної поверхні V і половини IV пальців;
- **r. profundus**, *глибока гілка*, проникає глибоко на долоню, повертає латерально і супроводжує глибоку долонну дугу. Вона іннервує всі м'язи мізинця, тильні і

долонні міжкісткові м'язи, третій та четвертий червоподібні м'язи, а також два м'язи підвищення великого пальця — **m. adductor pollicis** і глибоку головку **m. flexoris pollicis brevis**.

Тест 119. Вірна відповідь D. (Анатомія людини. В трьох томах. Том 3 / Під ред. В.Г. Ковешнікова. — Луганськ: вид-во «Шико» ТОВ «Віртуальна реальність», 2008. — 400 с., іл). Ліктювий нерв походить з присереднього пучка плечового сплетення. На плечі він лежить спочатку в **sulcus bicipitalis medialis** у спільному судинно-нервовому пучку. Потім нерв відхиляється медіально і назад, проходить по ліктювій борозні позаду *присереднього надвиростка плеча*, **epicondylus medialis**, де залягає поверхнево під фасцією і шкірою. Переходячи на передпліччя, ліктювий нерв розташовується в **sulcus ulnaris antebrachii** поряд з ліктювою артерією. В нижній третині передпліччя він розділяється на дві гілки — *тильну* (**r. dorsalis**) і *долонну* (**r. palmaris**). На плечі ліктювий нерв гілок не віддає. Перші гілки він посилає до ліктювого суглоба. В ділянці передпліччя і кисті він віддає такі гілки:

- **гг. musculares**, *м'язові гілки*, іннервують м'язи передпліччя — ліктювий м'яз-згинач зап'ястка і половину глибокого м'яза-згинача пальців; **r. dorsalis**, *тильна гілка*, відходить від ліктювого нерва в нижній третині передпліччя, проходить під сухожилком ліктювого м'яза-згинача зап'ястка на тил кисті, де розділяється спочатку на три, а потім на п'ять тильних пальцевих нервів;
- **nn. digitales dorsales**. Вони іннервують шкіру присередньої частини тила кисті, а також шкіру тильної поверхні V, IV і половини III пальців;
- **r. palmaris**, *долонна гілка*, відходить на одному рівні з тильною гілкою і, разом з ліктювими судинами, проходить через ліктювий канал зап'ястка на долонну поверхню кисті. На рівні горохоподібної кістки вона ділиться на дві гілки — поверхневу і глибоку:
- **r. superficialis**, *поверхнева гілка*, іннервує шкіру підвищення мізинця, **hypothenar**, та шкіру присередньої частини долоні, а також **m. palmaris brevis**. Поділившись на три *власні долонні пальцеві нерви* (**nn. digitales**

palmares proprii), ця гілка іннервує шкіру долонної поверхні V і половини IV пальців;

- **r. profundus**, *глибока гілка*, проникає глибоко на долоню, повертає латерально і супроводжує глибоку долонну дугу. Вона іннервує всі м'язи мізинця, тильні і долонні міжкісткові м'язи, третій та четвертий червоподібні м'язи, а також два м'язи підвищення великого пальця — **m. adductoris pollicis** і глибоку головку **m. flexoris pollicis brevis**.

Тест 120. Вірна відповідь А. (Анатомія людини. В трьох томах. Том 3 / Під ред. В.Г. Ковешнікова. — Луганськ: вид-во «Шико» ТОВ «Віртуальна реальність», 2008. — 400 с., іл). Ліктювий нерв походить з присереднього пучка плечового сплетення. На плечі він лежить спочатку в **sulcus bicipitalis medialis** у спільному судинно-нервовому пучку. Потім нерв відхиляється медіально і назад, проходить по ліктювій борозні позаду *присереднього надвиростка плеча*, **epicondylus medialis**, де залягає поверхнево під фасцією і шкірою. Переходячи на передпліччя, ліктювий нерв розташовується в **sulcus ulnaris antebrachii** поряд з ліктювою артерією. В нижній третині передпліччя він розділяється на дві гілки — *тильну* (**r. dorsalis**) і *долонну* (**r. palmaris**). На плечі ліктювий нерв гілок не віддає. Перші гілки він посилає до ліктювого суглоба. В ділянці передпліччя і кисті він віддає такі гілки:

- **гг. musculares**, *м'язові гілки*, іннервують м'язи передпліччя — ліктювий м'яз-згинач зап'ястка і половину глибокого м'яза-згинача пальців; **r. dorsalis**, *тильна гілка*, відходить від ліктювого нерва в нижній третині передпліччя, проходить під сухожилком ліктювого м'яза-згинача зап'ястка на тил кисті, де розділяється спочатку на три, а потім на п'ять тильних пальцевих нервів;
- **nn. digitales dorsales**. Вони іннервують шкіру присередньої частини тіла кисті, а також шкіру тильної поверхні V, IV і половини III пальців;
- **r. palmaris**, *долонна гілка*, відходить на одному рівні з тильною гілкою і, разом з ліктювими судинами, проходить через ліктювий канал зап'ястка на долонну

поверхню кисті. На рівні горохоподібної кістки вона ділиться на дві гілки — поверхневу і глибоку:

- **r. superficialis**, *поверхнева гілка*, іннервує шкіру підвищення мізинця, **hypothenar**, та шкіру присередньої частини долоні, а також **m. palmaris brevis**. Поділившись на три *власні долонні пальцеві нерви (nn. digitales palmares proprii)*, ця гілка іннервує шкіру долонної поверхні V і половини IV пальців;
- **r. profundus**, *глибока гілка*, проникає глибоко на долоню, повертає латерально і супроводжує глибоку долонну дугу. Вона іннервує всі м'язи мізинця, тильні і долонні міжкісткові м'язи, третій та четвертий червоподібні м'язи, а також два м'язи підвищення великого пальця — **m. adductor pollicis** і глибоку головку **m. flexoris pollicis brevis**.

Тест 121. Вірна відповідь С. (Анатомія людини. В трьох томах. Том 3 / Під ред. В.Г. Ковешнікова. — Луганськ: вид-во «Шико» ТОВ «Віртуальна реальність», 2008. — 400 с., іл). Ліктювий нерв походить з присереднього пучка плечового сплетення. На плечі він лежить спочатку в **sulcus bicipitalis medialis** у спільному судинно-нервовому пучку. Потім нерв відхиляється медіально і назад, проходить по ліктювій борозні позаду *присереднього надвиростка плеча*, **epicondylus medialis**, де залягає поверхнево під фасцією і шкірою. Переходячи на передпліччя, ліктювий нерв розташовується в **sulcus ulnaris antebrachii** поряд з ліктювою артерією. В нижній третині передпліччя він розділяється на дві гілки — *тильну (r. dorsalis)* і *долонну (r. palmaris)*. На плечі ліктювий нерв гілок не віддає. Перші гілки він посилає до ліктювого суглоба. В ділянці передпліччя і кисті він віддає такі гілки:

- **гг. musculares**, *м'язові гілки*, іннервують м'язи передпліччя — ліктювий м'яз-згинач зап'ястка і половину глибокого м'яза-згинача пальців; **r. dorsalis**, *тильна гілка*, відходить від ліктювого нерва в нижній третині передпліччя, проходить під сухожилком ліктювого м'яза-згинача зап'ястка на тил кисті, де розділяється спочатку на три, а потім на п'ять тильних пальцевих нервів;

- **nn. digitales dorsales.** Вони іннервують шкіру присередньої частини тіла кисті, а також шкіру тильної поверхні V, IV і половини III пальців;
- **r. palmaris**, *долонна гілка*, відходить на одному рівні з тильною гілкою і, разом з ліктювими судинами, проходить через ліктювий канал зап'ястка на долонну поверхню кисті. На рівні горохоподібної кістки вона ділиться на дві гілки — поверхневу і глибоку:
- **r. superficialis**, *поверхнева гілка*, іннервує шкіру підвищення мізинця, **hypothenar**, та шкіру присередньої частини долоні, а також **m. palmaris brevis**. Поділившись на три *власні долонні пальцеві нерви (nn. digitales palmares proprii)*, ця гілка іннервує шкіру долонної поверхні V і половини IV пальців;
- **r. profundus**, *глибока гілка*, проникає глибоко на долоню, повертає латерально і супроводжує глибоку долонну дугу. Вона іннервує всі м'язи мізинця, тильні і долонні міжкісткові м'язи, третій та четвертий червоподібні м'язи, а також два м'язи підвищення великого пальця — **m. adductoris pollicis** і глибоку головку **m. flexoris pollicis brevis**.

Тест 122. Вірна відповідь Е. (Анатомія людини. В трьох томах. Том 3 / Під ред. В.Г. Ковешнікова. — Луганськ: вид-во «Шико» ТОВ «Віртуальна реальність», 2008. — 400 с., іл). З підключичної частини плечового сплетення від трьох пучків відходять довгі гілки, які розгалужуються в ділянці вільної верхньої кінцівки. Однією з них є **N. cutaneus brachii medialis**, *присередній шкірний нерв плеча*. Він тонкий, виходить з присереднього пучка і розгалужується в шкірі присередньої поверхні плеча.

Тест 123. Вірна відповідь С. (Анатомія людини. В трьох томах. Том 3 / Під ред. В.Г. Ковешнікова. — Луганськ: вид-во «Шико» ТОВ «Віртуальна реальність», 2008. — 400 с., іл). Серединний нерв починається двома корінцями з присереднього та бічного пучків плечового сплетення. На плечі нерв лежить у **sulcus bicipitalis medialis**, у спільному судинно-нервовому пучку. На

передпліччя він проходить через ліктьову ямку, пронизує **m. pronator teres** і лягає між *поверхневим та глибоким м'язами-згиначами пальців*, **mm. flexores digitorum superficialis et profundus**. В нижньому відділі передпліччя нерв проходить по **sulcus medianus** і через *канал зап'ястка*, **canalis carpi**, проникає на долоню. Тут, під долонним апоневрозом, серединний нерв ділиться на три кінцеві гілки — **nn. digitales palmares communes** (*спільні долонні пальцеві нерви*), які в свою чергу віддають сім *власних долонних пальцевих нервів*, **nn. digitales palmares proprii**. Вони прямують до обох сторін I, II, III пальців і до променевої сторони IV пальця. На плечі серединний нерв гілок не віддає. Перші гілки посилає до ліктьового суглоба. На передпліччі серединний нерв іннервує обидва *м'язи-привертачі*, **mm. pronatores teres et quadratus**, та всі м'язи-згиначі, крім **m. Flexor carpi ulnaris** і половини *глибокого м'яза-згинача пальців*, **mm. Flexor digitorum profundus**. До глибоких м'язів передпліччя серединний нерв віддає *передній міжкістковий нерв передпліччя*, **n. interosseus antebrachii anterior**, який проходить по передній поверхні міжкісткової перетинки. Він закінчується в капсулі променево-зап'ясткового суглоба. На кисті рухові волокна серединного нерва іннервують м'язи великого пальця, крім **m. adductor pollicis** і глибокої голівки **m. flexoris pollicis brevis**, а також два (бічні) червоподібні м'язи, **mm. lumbricales**. Його шкірні гілки іннервують шкіру підвищення великого пальця (**thenar**), середини долоні і шкіру долонної поверхні I, II, III та половини IV пальця. Крім того, серединний нерв віддає гілочки до шкіри тильної поверхні дистальних фаланг II, III і половини IV пальця. При ураженні серединного нерва страждає пронація передпліччя, зменшується долонне згинання кисті і пальців, стає неможливим протиставлення великого пальця. Виникає атрофія м'язів, особливо в ділянці **thenar**, що надає кисті вигляду мав'ячої лапи. При цьому випадає чутливість шкіри тих ділянок, які іннервуються серединним нервом.


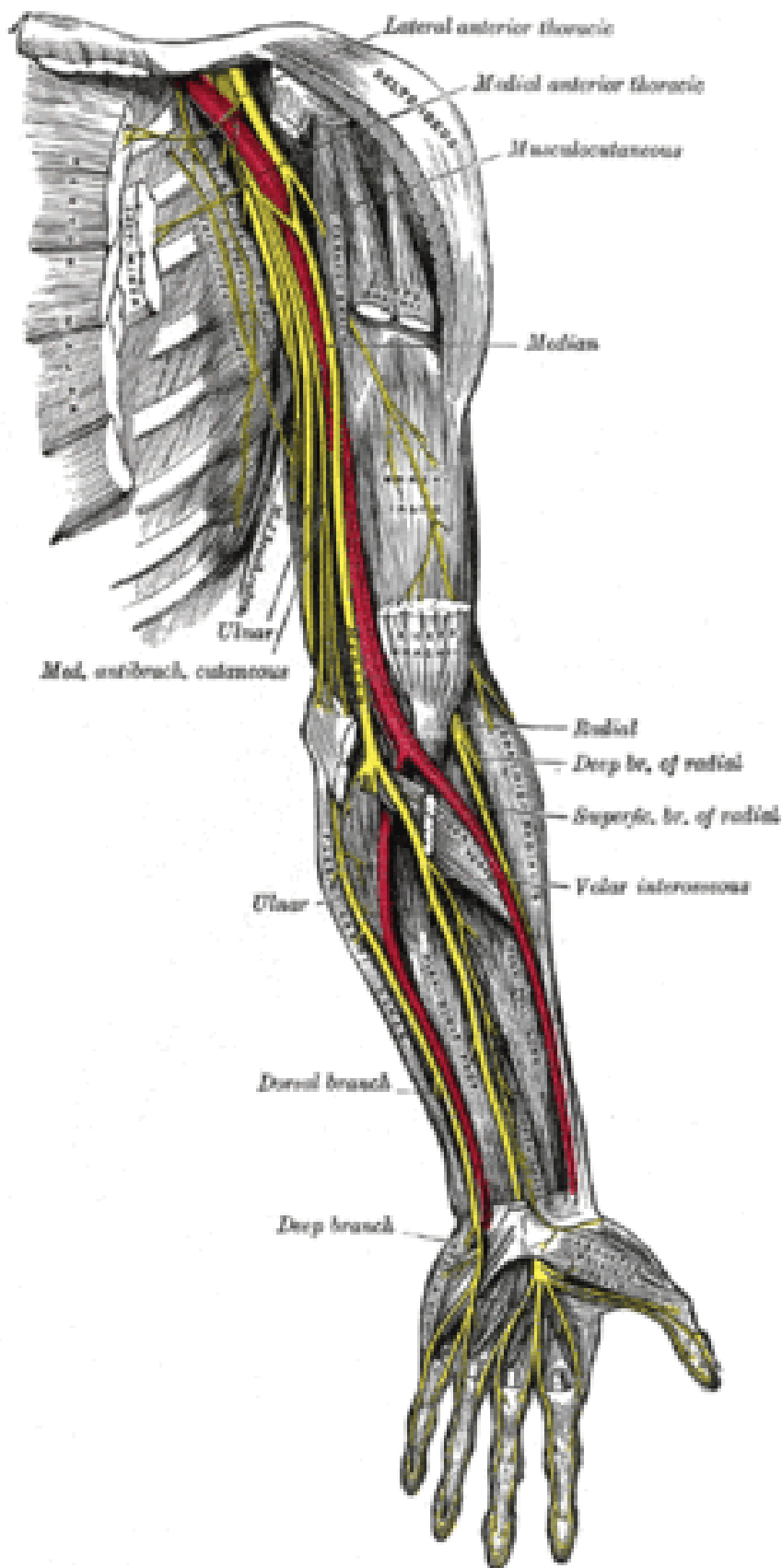


Рис. 30 Серединний нерв (з сайту en.wikipedia.org)

Тест 124. Вірна відповідь D. (Анатомія людини. В трьох томах. Том 3 / Під ред. В.Г. Ковешнікова. — Луганськ: вид-во «Шико» ТОВ «Віртуальна реальність», 2008. — 400 с., іл). Серединний нерв починається двома корінцями з присереднього та бічного пучків плечового сплетення. На плечі нерв лежить у **sulcus bicipitalis medialis**, у спільному судинно-нервовому пучку. На передпліччя він проходить через ліктьову ямку, пронизує **m. pronator teres** і лягає між *поверхневим та глибоким м'язами-згиначами пальців*, **mm. flexores digitorum superficialis et profundus**. В нижньому відділі передпліччя нерв проходить по **sulcus medianus** і через *канал зап'ястка*, **canalis carpi**, проникає на долоню. Тут, під долонним апоневрозом, серединний нерв ділиться на три кінцеві гілки — **nn. digitales palmares communes** (*спільні долонні пальцеві нерви*), які в свою чергу віддають сім *власних долонних пальцевих нервів*, **nn. digitales palmares proprii**. Вони прямують до обох сторін I, II, III пальців і до променевої сторони IV пальця. На плечі серединний нерв гілок не віддає. Перші гілки посилає до ліктьового суглоба. На передпліччі серединний нерв іннервує обидва *м'язи-привертачі*, **mm. pronatores teres et quadratus**, та всі м'язи-згиначі, крім **m. Flexor carpi ulnaris** і половини *глибокого м'яза-згинача пальців*, **mm. Flexor digitorum profundus**. До глибоких м'язів передпліччя серединний нерв віддає *передній міжкістковий нерв передпліччя*, **n. interosseus antebrachii anterior**, який проходить по передній поверхні міжкісткової перетинки. Він закінчується в капсулі променево-зап'ясткового суглоба. На кисті рухові волокна серединного нерва іннервують м'язи великого пальця, крім **m. adductor pollicis** і глибокої голівки **m. flexoris pollicis brevis**, а також два (бічні) червоподібні м'язи, **mm. lumbricales**. Його шкірні гілки іннервують шкіру підвищення великого пальця (**thenar**), середини долоні і шкіру долонної поверхні I, II, III та половини IV пальця. Крім того, серединний нерв віддає гілочки до шкіри тильної поверхні дистальних фаланг II, III і половини IV пальця. При ураженні серединного нерва страждає пронація передпліччя, зменшується долонне згинання кисті і пальців, стає неможливим протиставлення великого пальця. Виникає атрофія м'язів, особливо в ділянці

thenar, що надає кисті вигляду мавп'ячої лапи. При цьому випадає чутливість шкіри тих ділянок, які іннервуються серединним нервом.

Тест 125. Вірна відповідь А. (Анатомія людини. В трьох томах. Том 3 / Під ред. В.Г. Ковешнікова. — Луганськ: вид-во «Шико» ТОВ «Віртуальна реальність», 2008. — 400 с., іл). Серединний нерв починається двома корінцями з присереднього та бічного пучків плечового сплетення. На плечі нерв лежить у **sulcus bicipitalis medialis**, у спільному судинно-нервовому пучку. На передпліччя він проходить через ліктьову ямку, пронизує **m. pronator teres** і лягає між *поверхневим та глибоким м'язами-згиначами пальців*, **mm. flexores digitorum superficialis et profundus**. В нижньому відділі передпліччя нерв проходить по **sulcus medianus** і через *канал зап'ястка*, **canalis carpi**, проникає на долоню. Тут, під долонним апоневрозом, серединний нерв ділиться на три кінцеві гілки — **nn. digitales palmares communes** (*спільні долонні пальцеві нерви*), які в свою чергу віддають сім *власних долонних пальцевих нервів*, **nn. digitales palmares proprii**. Вони прямують до обох сторін I, II, III пальців і до променевої сторони IV пальця. На плечі серединний нерв гілок не віддає. Перші гілки посилає до ліктьового суглоба. На передпліччі серединний нерв іннервує обидва *м'язи-привертачі*, **mm. pronatores teres et quadratus**, та всі м'язи-згиначі, крім **m. Flexor carpi ulnaris** і половини *глибокого м'яза-згинача пальців*, **mm. Flexor digitorum profundus**. До глибоких м'язів передпліччя серединний нерв віддає *передній міжкістковий нерв передпліччя*, **n. interosseus antebrachii anterior**, який проходить по передній поверхні міжкісткової перетинки. Він закінчується в капсулі променево-зап'ясткового суглоба. На кисті рухові волокна серединного нерва іннервують м'язи великого пальця, крім **m. adductor pollicis** і глибокої голівки **m. flexoris pollicis brevis**, а також два (бічні) червоподібні м'язи, **mm. lumbricales**. Його шкірні гілки іннервують шкіру підвищення великого пальця (**thenar**), середини долоні і шкіру долонної поверхні I, II, III та половини IV пальця. Крім того, серединний нерв віддає гілочки до шкіри тильної поверхні дистальних фаланг II, III і половини IV

пальця. При ураженні серединного нерва страждає пронація передпліччя, зменшується долонне згинання кисті і пальців, стає неможливим протиставлення великого пальця. Виникає атрофія м'язів, особливо в ділянці **thenar**, що надає кисті вигляду мавп'ячої лапи. При цьому випадає чутливість шкіри тих ділянок, які іннервуються серединним нервом.

Тест 126. Вірна відповідь В. (Анатомія людини. В трьох томах. Том 3 / Під ред. В.Г. Ковешнікова. — Луганськ: вид-во «Шико» ТОВ «Віртуальна реальність», 2008. — 400 с., іл). Серединний нерв починається двома корінцями з присереднього та бічного пучків плечового сплетення. На плечі нерв лежить у **sulcus bicipitalis medialis**, у спільному судинно-нервовому пучку. На передпліччя він проходить через ліктьову ямку, пронизує **m. pronator teres** і лягає між *поверхневим та глибоким м'язами-згиначами пальців*, **mm. flexores digitorum superficialis et profundus**. В нижньому відділі передпліччя нерв проходить по **sulcus medianus** і через *канал зап'ястка*, **canalis carpi**, проникає на долоню. Тут, під долонним апоневрозом, серединний нерв ділиться на три кінцеві гілки — **nn. digitales palmares communes** (*спільні долонні пальцеві нерви*), які в свою чергу віддають сім *власних долонних пальцевих нервів*, **nn. digitales palmares proprii**. Вони прямують до обох сторін I, II, III пальців і до променевої сторони IV пальця. На плечі серединний нерв гілок не віддає. Перші гілки посилає до ліктьового суглоба. На передпліччі серединний нерв іннервує обидва *м'язи-привертачі*, **mm. pronatores teres et quadratus**, та всі м'язи-згиначі, крім **m. Flexor carpi ulnaris** і половини *глибокого м'яза-згинача пальців*, **mm. Flexor digitorum profundus**. До глибоких м'язів передпліччя серединний нерв віддає *передній міжкістковий нерв передпліччя*, **n. interosseus antebrachii anterior**, який проходить по передній поверхні міжкісткової перетинки. Він закінчується в капсулі променево-зап'ясткового суглоба. На кисті рухові волокна серединного нерва іннервують м'язи великого пальця, крім **m. adductor pollicis** і глибокої голівки **m. flexoris pollicis brevis**, а також два (бічні) червоподібні м'язи, **mm. lumbricales**. Його шкірні гілки іннервують

шкіру підвищення великого пальця (**thenar**), середини долоні і шкіру долонної поверхні I, II, III та половини IV пальця. Крім того, серединний нерв віддає гілочки до шкіри тильної поверхні дистальних фаланг II, III і половини IV пальця. При ураженні серединного нерва страждає пронація передпліччя, зменшується долонне згинання кисті і пальців, стає неможливим протиставлення великого пальця. Виникає атрофія м'язів, особливо в ділянці **thenar**, що надає кисті вигляду мавп'ячої лапи. При цьому випадає чутливість шкіри тих ділянок, які іннервуються серединним нервом.

Тест 127. Вірна відповідь С. (Анатомія людини. В трьох томах. Том 3 / Під ред. В.Г. Ковешнікова. — Луганськ: вид-во «Шико» ТОВ «Віртуальна реальність», 2008. — 400 с., іл). Серединний нерв починається двома корінцями з присереднього та бічного пучків плечового сплетення. На плечі нерв лежить у **sulcus bicipitalis medialis**, у спільному судинно-нервовому пучку. На передпліччя він проходить через ліктьову ямку, пронизує **m. pronator teres** і лягає між *поверхневим та глибоким м'язами-згиначами пальців*, **mm. flexores digitorum superficialis et profundus**. В нижньому відділі передпліччя нерв проходить по **sulcus medianus** і через *канал зап'ястка*, **canalis carpi**, проникає на долоню. Тут, під долонним апоневрозом, серединний нерв ділиться на три кінцеві гілки — **nn. digitales palmares communes** (*спільні долонні пальцеві нерви*), які в свою чергу віддають сім *власних долонних пальцевих нервів*, **nn. digitales palmares proprii**. Вони прямують до обох сторін I, II, III пальців і до променевої сторони IV пальця. На плечі серединний нерв гілок не віддає. Перші гілки посилає до ліктьового суглоба. На передпліччі серединний нерв іннервує обидва *м'язи-привертачі*, **mm. pronatores teres et quadratus**, та всі м'язи-згиначі, крім **m. Flexor carpi ulnaris** і половини *глибокого м'яза-згинача пальців*, **mm. Flexor digitorum profundus**. До глибоких м'язів передпліччя серединний нерв віддає *передній міжкістковий нерв передпліччя*, **n. interosseus antebrachii anterior**, який проходить по передній поверхні міжкісткової перетинки. Він закінчується в капсулі променево-зап'ясткового суглоба. На

кисті рухові волокна серединного нерва іннервують м'язи великого пальця, крім **m. adductor pollicis** і глибокої голівки **m. flexoris pollicis brevis**, а також два (бічні) червоподібні м'язи, **mm. lumbricales**. Його шкірні гілки іннервують шкіру підвищення великого пальця (**thenar**), середини долоні і шкіру долонної поверхні I, II, III та половини IV пальця. Крім того, серединний нерв віддає гілочки до шкіри тильної поверхні дистальних фаланг II, III і половини IV пальця. При ураженні серединного нерва страждає пронація передпліччя, зменшується долонне згинання кисті і пальців, стає неможливим протиставлення великого пальця. Виникає атрофія м'язів, особливо в ділянці **thenar**, що надає кисті вигляду мавп'ячої лапи. При цьому випадає чутливість шкіри тих ділянок, які іннервуються серединним нервом.

Тест 128. Вірна відповідь А. (Анатомія людини. В трьох томах. Том 3 / Під ред. В.Г. Ковешнікова. — Луганськ: вид-во «Шико» ТОВ «Віртуальна реальність», 2008. — 400 с., іл). Серединний нерв починається двома корінцями з присереднього та бічного пучків плечового сплетення. На плечі нерв лежить у **sulcus bicipitalis medialis**, у спільному судинно-нервовому пучку. На передпліччя він проходить через ліктьову ямку, пронизує **m. pronator teres** і лягає між *поверхневим та глибоким м'язами-згиначами пальців*, **mm. flexores digitorum superficialis et profundus**. В нижньому відділі передпліччя нерв проходить по **sulcus medianus** і через *канал зап'ястка*, **canalis carpi**, проникає на долоню. Тут, під долонним апоневрозом, серединний нерв ділиться на три кінцеві гілки — **nn. digitales palmares communes** (*спільні долонні пальцеві нерви*), які в свою чергу віддають сім *власних долонних пальцевих нервів*, **nn. digitales palmares proprii**. Вони прямують до обох сторін I, II, III пальців і до променевої сторони IV пальця. На плечі серединний нерв гілок не віддає. Перші гілки посилає до ліктьового суглоба. На передпліччі серединний нерв іннервує обидва *м'язи-привертачі*, **mm. pronatores teres et quadratus**, та всі м'язи-згиначі, крім **m. Flexor carpi ulnaris** і половини *глибокого м'яза-згинача пальців*, **mm. Flexor digitorum profundus**. До глибоких м'язів передпліччя

серединний нерв віддає *передній міжкістковий нерв передпліччя*, **n. interosseus antebrachii anterior**, який проходить по передній поверхні міжкісткової перетинки. Він закінчується в капсулі променево-зап'ясткового суглоба. На кисті рухові волокна серединного нерва іннервують м'язи великого пальця, крім **m. adductor pollicis** і глибокої голівки **m. flexoris pollicis brevis**, а також два (бічні) червоподібні м'язи, **mm. lumbricales**. Його шкірні гілки іннервують шкіру підвищення великого пальця (**thenar**), середини долоні і шкіру долонної поверхні I, II, III та половини IV пальця. Крім того, серединний нерв віддає гілочки до шкіри тильної поверхні дистальних фаланг II, III і половини IV пальця. При ураженні серединного нерва страждає пронація передпліччя, зменшується долонне згинання кисті і пальців, стає неможливим протиставлення великого пальця. Виникає атрофія м'язів, особливо в ділянці **thenar**, що надає кисті вигляду мавп'ячої лапи. При цьому випадає чутливість шкіри тих ділянок, які іннервуються серединним нервом.

Тест 129. Вірна відповідь D. (Анатомія людини. В трьох томах. Том 3 / Під ред. В.Г. Ковешнікова. — Луганськ: вид-во «Шико» ТОВ «Віртуальна реальність», 2008. — 400 с., іл). Серединний нерв починається двома корінцями з присереднього та бічного пучків плечового сплетення. На плечі нерв лежить у **sulcus bicipitalis medialis**, у спільному судинно-нервовому пучку. На передпліччя він проходить через ліктвову ямку, пронизує **m. pronator teres** і лягає між *поверхневим та глибоким м'язами-згиначами пальців*, **mm. flexores digitorum superficialis et profundus**. В нижньому відділі передпліччя нерв проходить по **sulcus medianus** і через *канал зап'ястка*, **canalis carpi**, проникає на долоню. Тут, під долонним апоневрозом, серединний нерв ділиться на три кінцеві гілки — **nn. digitales palmares communes** (*спільні долонні пальцеві нерви*), які в свою чергу віддають сім *власних долонних пальцевих нервів*, **nn. digitales palmares proprii**. Вони прямують до обох сторін I, II, III пальців і до променевої сторони IV пальця. На плечі серединний нерв гілок не віддає. Перші гілки посилає до ліктвового суглоба. На передпліччі серединний нерв іннервує

обидва м'язи-привертачі, **mm. pronatores teres et quadratus**, та всі м'язи-згиначі, крім **m. Flexor carpi ulnaris** і половини *глибокого м'яза-згинача пальців*, **mm. Flexor digitorum profundus**. До глибоких м'язів передпліччя серединний нерв віддає *передній міжкістковий нерв передпліччя*, **n. interosseus antebrachii anterior**, який проходить по передній поверхні міжкісткової перетинки. Він закінчується в капсулі променево-зап'ясткового суглоба. На кисті рухові волокна серединного нерва іннервують м'язи великого пальця, крім **m. adductor pollicis** і глибокої голівки **m. flexoris pollicis brevis**, а також два (бічні) червоподібні м'язи, **mm. lumbricales**. Його шкірні гілки іннервують шкіру підвищення великого пальця (**thenar**), середини долоні і шкіру долонної поверхні I, II, III та половини IV пальця. Крім того, серединний нерв віддає гілочки до шкіри тильної поверхні дистальних фаланг II, III і половини IV пальця. При ураженні серединного нерва страждає пронація передпліччя, зменшується долонне згинання кисті і пальців, стає неможливим протиставлення великого пальця. Виникає атрофія м'язів, особливо в ділянці **thenar**, що надає кисті вигляду мавп'ячої лапи. При цьому випадає чутливість шкіри тих ділянок, які іннервуються серединним нервом.

Тест 130. Вірна відповідь А. (Анатомія людини. В трьох томах. Том 3 / Під ред. В.Г. Ковешнікова. — Луганськ: вид-во «Шико» ТОВ «Віртуальна реальність», 2008. — 400 с., іл). **N. musculocutaneus**, *м'язово-шкірний нерв*, виходить з бічного пучка, пронизує **m. coracobrachialis** і розташовується між *двоголовим м'язом плеча*, **m. biceps brachii**, і *плечовим м'язом*, **m. brachialis**. Він віддає гілки до всіх м'язів передньої групи плеча (**mm. biceps brachii, brachialis, coracobrachialis**). Його шкірна гілка — *бічний шкірний нерв передпліччя* (**n. cutaneus antebrachii lateralis**) виходить з-під бічного краю двоголового м'яза плеча, пронизує фасцію і розгалужується в шкірі передньо-бічної ділянки передпліччя.

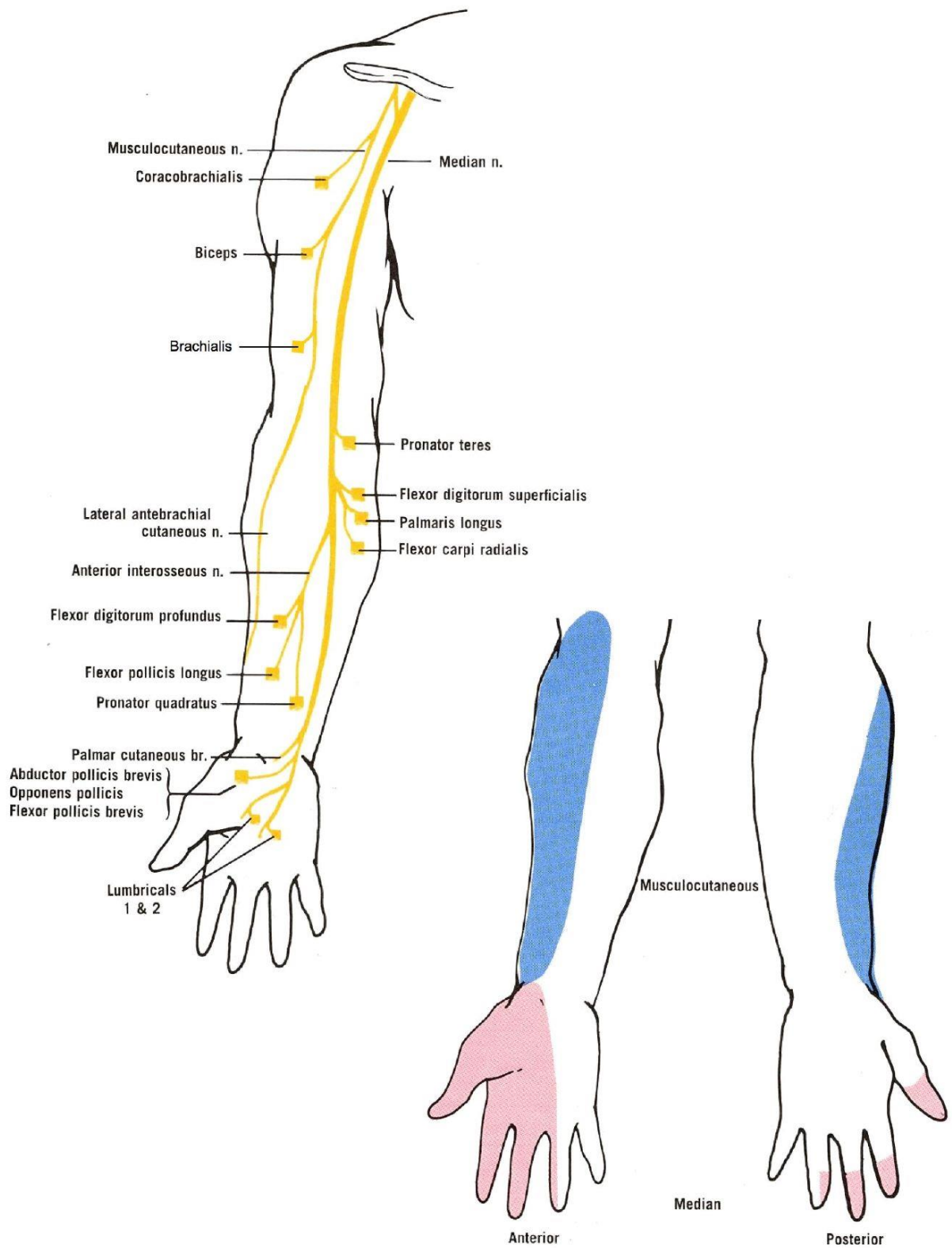


Рис.31 N. musculocutaneus, м'язово-шкірний нерв (з сайту *en.wikipedia.org*)

Тест 131. Вірна відповідь С. (Анатомія людини. В трьох томах. Том 3 / Під ред. В.Г. Ковешнікова. — Луганськ: вид-во «Шико» ТОВ «Віртуальна реальність»,

2008. — 400 с., іл). N. musculocutaneus, *м'язово-шкірний нерв*, виходить з бічного пучка, пронизує m. coracobrachialis і розташовується між *двоголовим м'язом плеча*, m. biceps brachii, і *плечовим м'язом*, m. brachialis. Він віддає гілки до всіх м'язів передньої групи плеча (mm. biceps brachii, brachialis, coracobrachialis). Його шкірна гілка — *бічний шкірний нерв передпліччя* (n. cutaneus antebrachii lateralis) виходить з-під бічного краю двоголового м'яза плеча, пронизує фасцію і розгалужується в шкірі передньо-бічної ділянки передпліччя.

Тест 132. Вірна відповідь В. (Анатомія людини. В трьох томах. Том 3 / Під ред. В.Г. Ковешнікова. — Луганськ: вид-во «Шико» ТОВ «Віртуальна реальність», 2008. — 400 с., іл). N. musculocutaneus, *м'язово-шкірний нерв*, виходить з бічного пучка, пронизує m. coracobrachialis і розташовується між *двоголовим м'язом плеча*, m. biceps brachii, і *плечовим м'язом*, m. brachialis. Він віддає гілки до всіх м'язів передньої групи плеча (mm. biceps brachii, brachialis, coracobrachialis). Його шкірна гілка — *бічний шкірний нерв передпліччя* (n. cutaneus antebrachii lateralis) виходить з-під бічного краю двоголового м'яза плеча, пронизує фасцію і розгалужується в шкірі передньо-бічної ділянки передпліччя.

Тест 133. Вірна відповідь Е. (Анатомія людини. В трьох томах. Том 3 / Під ред. В.Г. Ковешнікова. — Луганськ: вид-во «Шико» ТОВ «Віртуальна реальність», 2008. — 400 с., іл). N. musculocutaneus, *м'язово-шкірний нерв*, виходить з бічного пучка, пронизує m. coracobrachialis і розташовується між *двоголовим м'язом плеча*, m. biceps brachii, і *плечовим м'язом*, m. brachialis. Він віддає гілки до всіх м'язів передньої групи плеча (mm. biceps brachii, brachialis, coracobrachialis). Його шкірна гілка — *бічний шкірний нерв передпліччя* (n. cutaneus antebrachii lateralis) виходить з-під бічного краю двоголового м'яза плеча, пронизує фасцію і розгалужується в шкірі передньо-бічної ділянки передпліччя.

Тест 134. Вірна відповідь А. (Анатомія людини. В трьох томах. Том 3 / Під ред. В.Г. Ковешнікова. — Луганськ: вид-во «Шико» ТОВ «Віртуальна реальність», 2008. — 400 с., іл). *N. musculocutaneus*, *м'язово-шкірний нерв*, виходить з бічного пучка, пронизує *m. coracobrachialis* і розташовується між *двоголовим м'язом плеча*, *m. biceps brachii*, і *плечовим м'язом*, *m. brachialis*. Він віддає гілки до всіх м'язів передньої групи плеча (*mm. biceps brachii, brachialis, coracobrachialis*). Його шкірна гілка — *бічний шкірний нерв передпліччя* (*n. cutaneus antebrachii lateralis*) виходить з-під бічного краю двоголового м'яза плеча, пронизує фасцію і розгалужується в шкірі передньо-бічної ділянки передпліччя.

Тест 135. Вірна відповідь А. (Анатомія людини. В трьох томах. Том 3 / Під ред. В.Г. Ковешнікова. — Луганськ: вид-во «Шико» ТОВ «Віртуальна реальність», 2008. — 400 с., іл). *Стегновий нерв*, *n. femoralis*, є найбільшим нервом поперекового сплетення. Нерв виходить з-під бічного краю великого поперекового м'яза і через *lacuna musculorum* проходить на стегно, де лежить у стегновому трикутнику, латерально від стегнової артерії. В стегновому трикутнику нерв віялоподібно розгалужується на численні гілки:

- *гг. musculares*, *м'язові гілки*, іннервують чотириголовий, кравецький і гребінний м'язи стегна;
- *гг. cutanei anteriores*, *передні шкірні гілки* (3-4), виходять з-під фасції і розгалужуються в шкірі передньо-медіальної поверхні стегна;
- *n. saphenus*, *підшкірний нерв*, найдовший, він прямує в *canalis adductorius* разом із стегновими артерією і веною. З каналу нерв виходить через його передній отвір в *lamina vastoadductoria*. Пройшовши під кравецьким м'язом, він тягнеться уздовж присередньої поверхні гомілки та стопи, супроводжуючи *v. saphena magna*, і досягає великого пальця. На стегні він гілок не віддає. Перша гілка відходить від нього на рівні колінного суглоба — *г. infrapatellaris*. Вона іннервує шкіру в ділянці наколінка і на медіальній поверхні колінного суглоба.

Підшкірний нерв іннервує також шкіру медіальної поверхні голінки і медіального краю стопи до великого пальця. При ураженні стегнового нерва спостерігається параліч чотириголового м'яза стегна, стає неможливим розгинання ноги в колінному суглобі. Під час ходіння нога сильно викидається вперед і стопа хлопає всією підошвою. При ураженні затульного нерва утруднені такі рухи, як приведення стегна і закидання однієї ноги на другу.

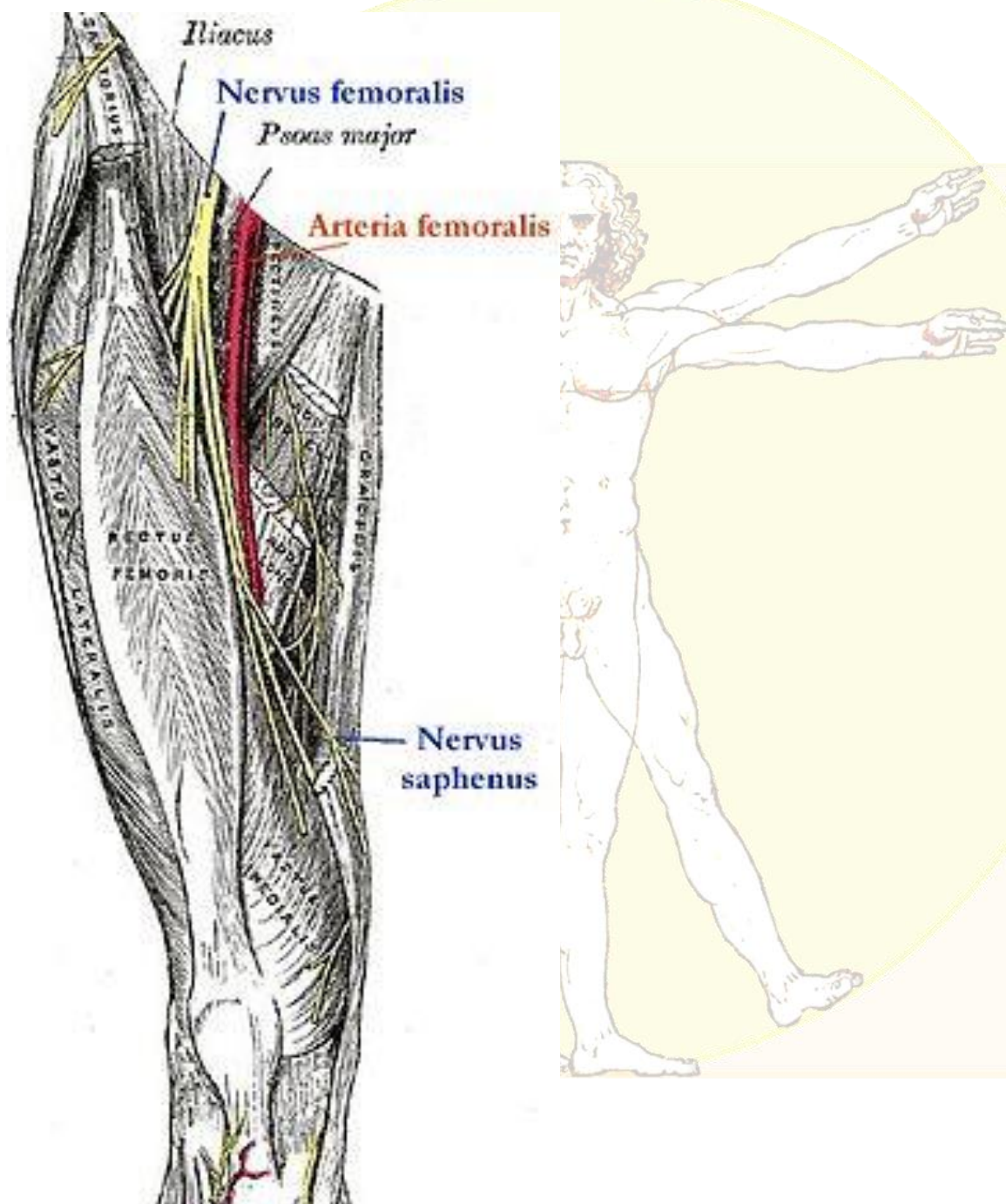


Рис. 32 Стегновий нерв, n. femoralis (з сайту en.wikipedia.org)

Тест 136. Вірна відповідь С. (Анатомія людини. В трьох томах. Том 3 / Під ред. В.Г. Ковешнікова. — Луганськ: вид-во «Шико» ТОВ «Віртуальна реальність», 2008. — 400 с., іл). *Стегновий нерв*, n. femoralis, є найбільшим нервом поперекового сплетення. Нерв виходить з-під бічного краю великого поперекового м'яза і через *lacuna musculorum* проходить на стегно, де лежить у стегновому трикутнику, латерально від стегнової артерії. В стегновому трикутнику нерв віялоподібно розгалужується на численні гілки:

- *гг. musculares*, *м'язові гілки*, іннервують чотириголовий, кравецький і гребінний м'язи стегна;
- *гг. cutanei anteriores*, *передні шкірні гілки* (3-4), виходять з-під фасції і розгалужуються в шкірі передньо-медіальної поверхні стегна;
- *n. saphenus*, *підшкірний нерв*, найдовший, він прямує в *canalis adductorius* разом із стегновими артерією і веною. З каналу нерв виходить через його передній отвір в *lamina vastoadductoria*. Проїшовши під кравецьким м'язом, він тягнеться уздовж присередньої поверхні гомілки та стопи, супроводжуючи *v. saphena magna*, і досягає великого пальця. На стегні він гілок не віддає. Перша гілка відходить від нього на рівні колінного суглоба — *г. infrapatellaris*. Вона іннервує шкіру в ділянці наколінка і на медіальній поверхні колінного суглоба. Підшкірний нерв іннервує також шкіру медіальної поверхні голінки і медіального краю стопи до великого пальця. При ураженні стегнового нерва спостерігається параліч чотириголового м'яза стегна, стає неможливим розгинання ноги в колінному суглобі. Під час ходіння нога сильно викидається вперед і стопа хлопає всією підошвою. При ураженні затульного нерва утруднені такі рухи, як приведення стегна і закидання однієї ноги на другу.

Тест 137. Вірна відповідь Е. (Анатомія людини. В трьох томах. Том 3 / Під ред. В.Г. Ковешнікова. — Луганськ: вид-во «Шико» ТОВ «Віртуальна реальність», 2008. — 400 с., іл). *Стегновий нерв*, n. femoralis, є найбільшим нервом поперекового сплетення. Нерв виходить з-під бічного краю великого поперекового м'яза і через *lacuna musculorum* проходить на стегно, де лежить у

стегновому трикутнику, латерально від стегнової артерії. В стегновому трикутнику нерв віялоподібно розгалужується на численні гілки:

- гг. musculares, *м'язові гілки*, іннервують чотириголовий, кравецький і гребінний м'язи стегна;
- гг. cutanei anteriores, *передні шкірні гілки* (3-4), виходять з-під фасції і розгалужуються в шкірі передньо-медіальної поверхні стегна;
- п. saphenus, *підшкірний нерв*, найдовший, він прямує в canalis adductorius разом із стегновими артерією і веною. З каналу нерв виходить через його передній отвір в lamina vastoadductoria. Пройшовши під кравецьким м'язом, він тягнеться уздовж присередньої поверхні гомілки та стопи, супроводжуючи v. saphena magna, і досягає великого пальця. На стегні він гілок не віддає. Перша гілка відходить від нього на рівні колінного суглоба — г. infrapatellaris. Вона іннервує шкіру в ділянці наколінка і на медіальній поверхні колінного суглоба. Підшкірний нерв іннервує також шкіру медіальної поверхні голінки і медіального краю стопи до великого пальця. При ураженні стегнового нерва спостерігається параліч чотириголового м'яза стегна, стає неможливим розгинання ноги в колінному суглобі. Під час ходіння нога сильно викидається вперед і стопа хлопає всією підошвою. При ураженні затульного нерва утруднені такі рухи, як приведення стегна і закидання однієї ноги на другу.

Тест 138. Вірна відповідь D. (Анатомія людини. В трьох томах. Том 3 / Під ред. В.Г. Ковешнікова. — Луганськ: вид-во «Шико» ТОВ «Віртуальна реальність», 2008. — 400 с., іл). *Стегновий нерв*, п. femoralis, є найбільшим нервом поперекового сплетення. Нерв виходить з-під бічного краю великого поперекового м'яза і через lacuna musculorum проходить на стегно, де лежить у стегновому трикутнику, латерально від стегнової артерії. В стегновому трикутнику нерв віялоподібно розгалужується на численні гілки:

- гг. musculares, *м'язові гілки*, іннервують чотириголовий, кравецький і гребінний м'язи стегна;

- *rr. cutanei anteriores*, *передні шкірні гілки* (3-4), виходять з-під фасції і розгалужуються в шкірі передньо-медіальної поверхні стегна;
- *n. saphenus*, *підшкірний нерв*, найдовший, він прямує в *canalis adductorius* разом із стегновими артерією і веною. З каналу нерв виходить через його передній отвір в *lamina vastoadductoria*. Пройшовши під кравецьким м'язом, він тягнеться уздовж присередньої поверхні гомілки та стопи, супроводжуючи *v. saphena magna*, і досягає великого пальця. На стегні він гілок не віддає. Перша гілка відходить від нього на рівні колінного суглоба — *r. infrapatellaris*. Вона іннервує шкіру в ділянці наколінка і на медіальній поверхні колінного суглоба. Підшкірний нерв іннервує також шкіру медіальної поверхні голінки і медіального краю стопи до великого пальця. При ураженні стегнового нерва спостерігається параліч чотириголового м'яза стегна, стає неможливим розгинання ноги в колінному суглобі. Під час ходіння нога сильно викидається вперед і стопа хлопає всією підошвою. При ураженні затульного нерва утруднені такі рухи, як приведення стегна і закидання однієї ноги на другу.

Тест 139. Вірна відповідь А. (Анатомія людини. В трьох томах. Том 3 / Під ред. В.Г. Ковешнікова. — Луганськ: вид-во «Шико» ТОВ «Віртуальна реальність», 2008. — 400 с., іл). *Стегновий нерв*, *n. femoralis*, є найбільшим нервом поперекового сплетення. Нерв виходить з-під бічного краю великого поперекового м'яза і через *lacuna musculorum* проходить на стегно, де лежить у стегновому трикутнику, латерально від стегнової артерії. В стегновому трикутнику нерв віялоподібно розгалужується на численні гілки:

- *rr. musculares*, *м'язові гілки*, іннервують чотириголовий, кравецький і гребінний м'язи стегна;
- *rr. cutanei anteriores*, *передні шкірні гілки* (3-4), виходять з-під фасції і розгалужуються в шкірі передньо-медіальної поверхні стегна;
- *n. saphenus*, *підшкірний нерв*, найдовший, він прямує в *canalis adductorius* разом із стегновими артерією і веною.

Стегновий нерв іннервує передні м'язи та передню поверхню шкіри стегна. Його кінцева гілка - підшкірний нерв - продовжується на медіальну поверхню гомілки.

Тест 140. Вірна відповідь С. (Анатомія людини. В трьох томах. Том 3 / Під ред. В.Г. Ковешнікова. — Луганськ: вид-во «Шико» ТОВ «Віртуальна реальність», 2008. — 400 с., іл). N. genitofemoralis, *статево-стегновий нерв*, пронизує m. psoas major і проходить по його передній поверхні, де ділиться на *статеву* (r. genitalis) і *стегнову* (r. femoralis) *гілки*. Перша з них прямує в пахвинний канал, де проходить позаду від сім'яного канатика або круглої зв'язки матки, іннервуючи ш. cremaster, tunica dartos і шкіру калитки (або шкіру великої соромітної губи), а також шкіру верхньо-медіальної поверхні стегна; друга гілка (r. femoralis) проходить під пахвинною зв'язкою через судинну затоку на стегно, де іннервує невелику ділянку шкіри (в верхній частині стегового трикутника).

Тест 141. Вірна відповідь А. (Анатомія людини. В трьох томах. Том 3 / Під ред. В.Г. Ковешнікова. — Луганськ: вид-во «Шико» ТОВ «Віртуальна реальність», 2008. — 400 с., іл). N. cutaneus femoris lateralis, *бічшкірний нерв стегна*, виходить з-під бічного краю великого поперекового м'яза і прямує косо до spina iliaca anterior superior, де виходить на стегно і розгалужується в шкірі його бічної поверхні.

Тест 142. Вірна відповідь D. (Анатомія людини. В трьох томах. Том 3 / Під ред. В.Г. Ковешнікова. — Луганськ: вид-во «Шико» ТОВ «Віртуальна реальність», 2008. — 400 с., іл). *Затульний нерв*, n. obturatorius, це значна гілка поперекового сплетення. Він виходить з присередньої сторони великого поперекового м'яза і по бічній стінці малого таза підходить до затульного каналу, через який проникає на стегно. На стегні затульний нерв лежить між привідними м'язами і ділиться на передню та задню гілки, які іннервують ці м'язи, а також m.

pectineus, т . gracilis, ш. obturatorius externus і капсулу кульшового суглоба. Крім того, його шкірна гілка іннервує шкіру присередньої поверхні стегна над колінним суглобом.

Тест 143. Вірна відповідь В. (Анатомія людини. В трьох томах. Том 3 / Під ред. В.Г. Ковешнікова. — Луганськ: вид-во «Шико» ТОВ «Віртуальна реальність», 2008. — 400 с., іл). *Затульний нерв*, n. obturatorius, це значна гілка поперекового сплетення. Він виходить з присередньої сторони великого поперекового м'яза і по бічній стінці малого таза підходить до затульного каналу, через який проникає на стегно. На стегні затульний нерв лежить між привідними м'язами і ділиться на передню та задню гілки, які іннервують ці м'язи, а також т. pectineus, т . gracilis, ш. obturatorius externus і капсулу кульшового суглоба. Крім того, його шкірна гілка іннервує шкіру присередньої поверхні стегна над колінним суглобом.

Тест 144. Вірна відповідь А. (Анатомія людини. В трьох томах. Том 3 / Під ред. В.Г. Ковешнікова. — Луганськ: вид-во «Шико» ТОВ «Віртуальна реальність», 2008. — 400 с., іл). N. iliohypogastricus, *клубово-підчеревний нерв*, виходить з-під латерального краю великого поперекового м'яза, проходить між поперечним та внутрішнім косим м'язами живота й іннервує всі м'язи живота, шкіру підчеревної ділянки та верхньо-латеральної частини сідничної ділянки.

Тест 145. Вірна відповідь С. (Анатомія людини. В трьох томах. Том 3 / Під ред. В.Г. Ковешнікова. — Луганськ: вид-во «Шико» ТОВ «Віртуальна реальність», 2008. — 400 с., іл). Сідничний нерв є найбільшим нервом тіла. До його складу входять волокна майже від усіх передніх гілок, які беруть участь в утворенні крижового сплетення. Нерв виходить з таза через foramen infrapiriforme, розташовуючись під великим сідничним м'язом. Потім він проходить посередині між сідничним горбом і великим вертлюгом стегнової кістки, лягає на квадратний м'яз стегна і виходить з-під нижнього краю великого сідничного

м'яза. На стегні нерв залягає глибоко між м'язами. Біля верхнього краю підколінної ямки сідничий нерв ділиться на свої дві кінцеві гілки — великогомілковий і загальний малоогомілковий нерви. Часто спостерігається високий поділ сідничого нерва на два стовбура, які йдуть поруч. Від основного стовбура сідничого нерва відходять м'язові гілки до задньої групи м'язів стегна (півсухожилкового, півперетинчастого м'язів і довгої головки двоголового м'яза стегна). Внаслідок переохолодження (простуда) нерідко виникає неврит сідничого нерва (ішіас). При цьому спостерігаються болі в сідничній ділянці і в задній частині стегна. Можуть бути розлади чутливості і рухів. Сідничий нерв іннервує м'язи задньої поверхні стегна. При виконанні внутрішньом'язових ін'єкцій слід запобігати пошкодження цього нерву.

Тест 146. Вірна відповідь D. (Анатомія людини. В трьох томах. Том 3 / Під ред. В.Г. Ковешнікова. — Луганськ: вид-во «Шико» ТОВ «Віртуальна реальність», 2008. — 400 с., іл). N. gluteus superior, верхній сідничий нерв, виходить через надгрушоподібний отвір до середнього і малого сідничних м'язів і m. tensor fasciae latae. У зовнішньо-верхньому квадраті сідниці знаходиться проекція верхнього сідничного нерву.

Тест 147. Вірна відповідь А. (Анатомія людини. В трьох томах. Том 3 / Під ред. В.Г. Ковешнікова. — Луганськ: вид-во «Шико» ТОВ «Віртуальна реальність», 2008. — 400 с., іл). Великоогомілковий нерв є продовженням сідничого нерва і прямує вертикально вниз. В підколінній ямці він лежить поруч з підколінною артерією і веною, розміщуючись найбільш поверхнево. З підколінної ямки нерв спускається на гомілку, де проходить в canalis cruroropliteus (між глибокими м'язами задньої поверхні гомілки і камбалоподібним м'язом). Вийшовши з каналу, великогомілковий нерв огинає заду присередню кісточку, де віддає гг. calcanei mediales і гілки до капсули надп'яtkово-гомілкового суглоба, і під retinaculum mm. flexorum ділиться на дві кінцеві гілки — присередній та бічний підошвові нерви. Від великогомілкового нерва відходять такі гілки:

- гг. musculares, *м'язові гілки*, йдуть до всіх м'язів задньої групи гомілки (литкового, камбалоподібного, підошовного, підколінного і глибоких м'язів);
- n. cutaneus surae medialis, *присередній шкірний нерв литки*, відходить у підколінній ямці. Він прямує латерально і з'єднується з бічним шкірним нервом литки (який відходить від загального малогомілкового нерва), утворюючи литковий нерв. *Литковий нерв*, n. suralis, спускається під фасцією і шкірою посередині гомілки, супроводжуючи v. saphena parva, огинає бічну кісточку, де віддає гг. calcanei laterales, далі йде по бічному краю тила стопи під назвою *бічний тильний шкірний нерв*, n. cutaneus dorsalis lateralis (Рис. 48). Литковий нерв іннервує шкіру задньо-бічної поверхні гомілки і бічного краю стопи, включаючи бічну поверхню V пальця. *Присередній підошовний нерв*, n. plantaris medialis, лежить в однойменній борозні разом з однойменною артерією. На середині підошовної поверхні стопи він ділиться на *спільні підошовні пальцеві нерви* (nn. Digitales plantares communes), які в свою чергу розгалужуються на *власні підошовні пальцеві нерви* (nn. digitales plantares proprii). Вони іннервують шкіру присередньої сторони підовіви та шкіру I, II, III і половини IV пальців. М'язові гілки присереднього підошовного нерва йдуть до m. flexor digitorum brevis, м'язів великого пальця (крім ш. adductor hallucis і латеральної голівки m. flexor hallucis brevis) і до двох червоподібних м'язів (I та II). *Бічний підошовний нерв*, n. plantaris lateralis, проходить по однойменній борозні і ділиться на *поверхневу* (r. superficialis) і *глибоку* (r. profundus) *гілки*. Поверхнева гілка розгалужується на спільний і власні підошовні пальцеві нерви, які іннервують шкіру бічної частини підошви, а також шкіру V і половини IV пальців. Глибока гілка йде до м'язів мізинця, всіх міжкісткових м'язів, двох червоподібних м'язів, до m. adductor hallucis, m. quadratus plantae і латеральної головки m. flexor hallucis brevis. При ураженні великогомілкового нерва розвивається параліч м'язів-згиначів стопи і пальців. Внаслідок превалюючої функції розгиначів стопа перебуває в положенні тильного згинання. П'ята при цьому сильно виступає, а пальці мають вигляд кігтів.

Тест 148. Вірна відповідь В. (Анатомія людини. В трьох томах. Том 3 / Під ред. В.Г. Ковешнікова. — Луганськ: вид-во «Шико» ТОВ «Віртуальна реальність», 2008. — 400 с., іл). Великогомілковий нерв є продовженням сідничого нерва і прямує вертикально вниз. В підколінній ямці він лежить поруч з підколінною артерією і веною, розміщуючись найбільш поверхнево. З підколінної ямки нерв спускається на гомілку, де проходить в *canalis sciuropliteus* (між глибокими м'язами задньої поверхні гомілки і камбалоподібним м'язом). Вийшовши з каналу, великогомілковий нерв огинає заду присередню кісточку, де віддає гг. *calcanei mediales* і гілки до капсули надп'яtkово-гомілкового суглоба, і під *retinaculum mm. flexorum* ділиться на дві кінцеві гілки — присередній та бічний підошові нерви. Від великогомілкового нерва відходять такі гілки:

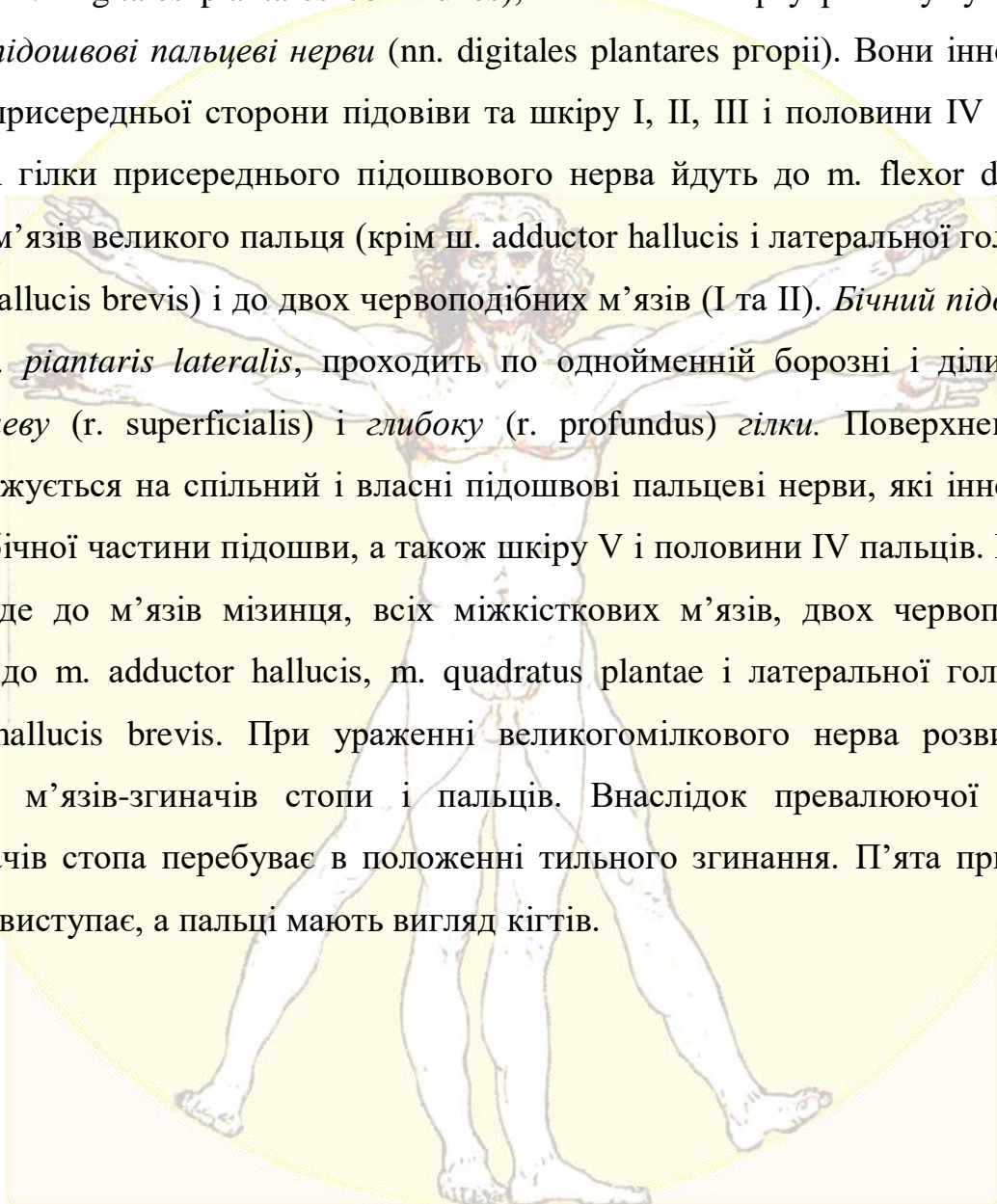
- гг. *musculares*, *м'язові гілки*, йдуть до всіх м'язів задньої групи гомілки (литкового, камбалоподібного, підошового, підколінного і глибоких м'язів);
- *n. cutaneus surae medialis*, *присередній шкірний нерв литки*, відходить у підколінній ямці. Він прямує латерально і з'єднується з бічним шкірним нервом литки (який відходить від загального малогомілкового нерва), утворюючи литковий нерв. *Литковий нерв*, *n. suralis*, спускається під фасцією і шкірою посередині гомілки, супроводжуючи *v. saphena parva*, огинає бічну кісточку, де віддає гг. *calcanei laterales*, далі йде по бічному краю тила стопи під назвою *бічний тильний шкірний нерв*, *n. cutaneus dorsalis lateralis* (Рис. 48). Литковий нерв іннервує шкіру задньо-бічної поверхні гомілки і бічного краю стопи, включаючи бічну поверхню V пальця. *Присередній підошовий нерв*, *n. plantaris medialis*, лежить в однойменній борозні разом з однойменною артерією. На середині підошової поверхні стопи він ділиться на *спільні підошові пальцеві нерви* (*nn. Digitales plantares communes*), які в свою чергу розгалужуються на *власні підошові пальцеві нерви* (*nn. digitales plantares proprii*). Вони іннервують шкіру присередньої сторони підовіви та шкіру I, II, III і половини IV пальців. М'язові гілки присереднього підошового нерва йдуть до *m. flexor digitorum brevis*, м'язів великого пальця (крім ш. *adductor hallucis* і латеральної голівки *m. flexor hallucis brevis*) і до двох червоподібних м'язів (I та II). *Бічний підошовий*

нерв, *n. plantaris lateralis*, проходить по однойменній борозні і ділиться на *поверхневу* (*r. superficialis*) і *глибоку* (*r. profundus*) *гілки*. Поверхнева гілка розгалужується на спільний і власні підшвові пальцеві нерви, які іннервують шкіру бічної частини підшви, а також шкіру V і половини IV пальців. Глибока гілка йде до м'язів мизинця, всіх міжкісткових м'язів, двох червоподібних м'язів, до *m. adductor hallucis*, *m. quadratus plantae* і латеральної головки *m. flexor hallucis brevis*. При ураженні великогомілкового нерва розвивається параліч м'язів-згиначів стопи і пальців. Внаслідок превалюючої функції розгиначів стопа перебуває в положенні тильного згинання. П'ята при цьому сильно виступає, а пальці мають вигляд кігтів.

Тест 149. Вірна відповідь D. (Анатомія людини. В трьох томах. Том 3 / Під ред. В.Г. Ковешнікова. — Луганськ: вид-во «Шико» ТОВ «Віртуальна реальність», 2008. — 400 с., іл). Великомілковий нерв є продовженням сідничого нерва і прямує вертикально вниз. В підколінній ямці він лежить поруч з підколінною артерією і веною, розміщуючись найбільш поверхнево. З підколінної ямки нерв спускається на гомілку, де проходить в *canalis sciuroperliteus* (між глибокими м'язами задньої поверхні гомілки і камбалоподібним м'язом). Вийшовши з каналу, великогомілковий нерв огинає заду присередню кісточку, де віддає гг. *calcanei mediales* і гілки до капсули надп'яtkово-гомілкового суглоба, і під *retinaculum mm. flexorum* ділиться на дві кінцеві гілки — присередній та бічний підшвові нерви. Від великогомілкового нерва відходять такі гілки:

- гг. *musculares*, *м'язові гілки*, йдуть до всіх м'язів задньої групи гомілки (литкового, камбалоподібного, підшвового, підколінного і глибоких м'язів);
- *n. cutaneus surae medialis*, *присередній шкірний нерв литки*, відходить у підколінній ямці. Він прямує латерально і з'єднується з бічним шкірним нервом литки (який відходить від загального малогомілкового нерва), утворюючи литковий нерв. *Литковий нерв*, *n. suralis*, спускається під фасцією і шкірою посередині гомілки, супроводжуючи *v. saphena parva*, огинає бічну кісточку, де віддає гг. *calcanei laterales*, далі йде по бічному краю тила стопи під назвою

бічний тильний шкірний нерв, n. cutaneus dorsalis lateralis (Рис. 48). Литковий нерв іннервує шкіру задньо-бічної поверхні гомілки і бічного краю стопи, включаючи бічну поверхню V пальця. *Присередній підошовий нерв, n. plantaris medialis*, лежить в однойменній борозні разом з однойменною артерією. На середині підошової поверхні стопи він ділиться на *спільні підошові пальцеві нерви* (nn. Digitales plantares communes), які в свою чергу розгалужуються на *власні підошові пальцеві нерви* (nn. digitales plantares proprii). Вони іннервують шкіру присередньої сторони підовіви та шкіру I, II, III і половини IV пальців. М'язові гілки присереднього підошового нерва йдуть до m. flexor digitorum brevis, м'язів великого пальця (крім ш. adductor hallucis і латеральної голівки m. flexor hallucis brevis) і до двох червоподібних м'язів (I та II). *Бічний підошовий нерв, n. plantaris lateralis*, проходить по однойменній борозні і ділиться на *поверхневу* (r. superficialis) і *глибоку* (r. profundus) гілки. Поверхнева гілка розгалужується на спільний і власні підошові пальцеві нерви, які іннервують шкіру бічної частини підошви, а також шкіру V і половини IV пальців. Глибока гілка йде до м'язів мізинця, всіх міжкісткових м'язів, двох червоподібних м'язів, до m. adductor hallucis, m. quadratus plantae і латеральної голівки m. flexor hallucis brevis. При ураженні великогомілкового нерва розвивається параліч м'язів-згиначів стопи і пальців. Внаслідок превалюючої функції розгиначів стопа перебуває в положенні тильного згинання. П'ята при цьому сильно виступає, а пальці мають вигляд кігтів.



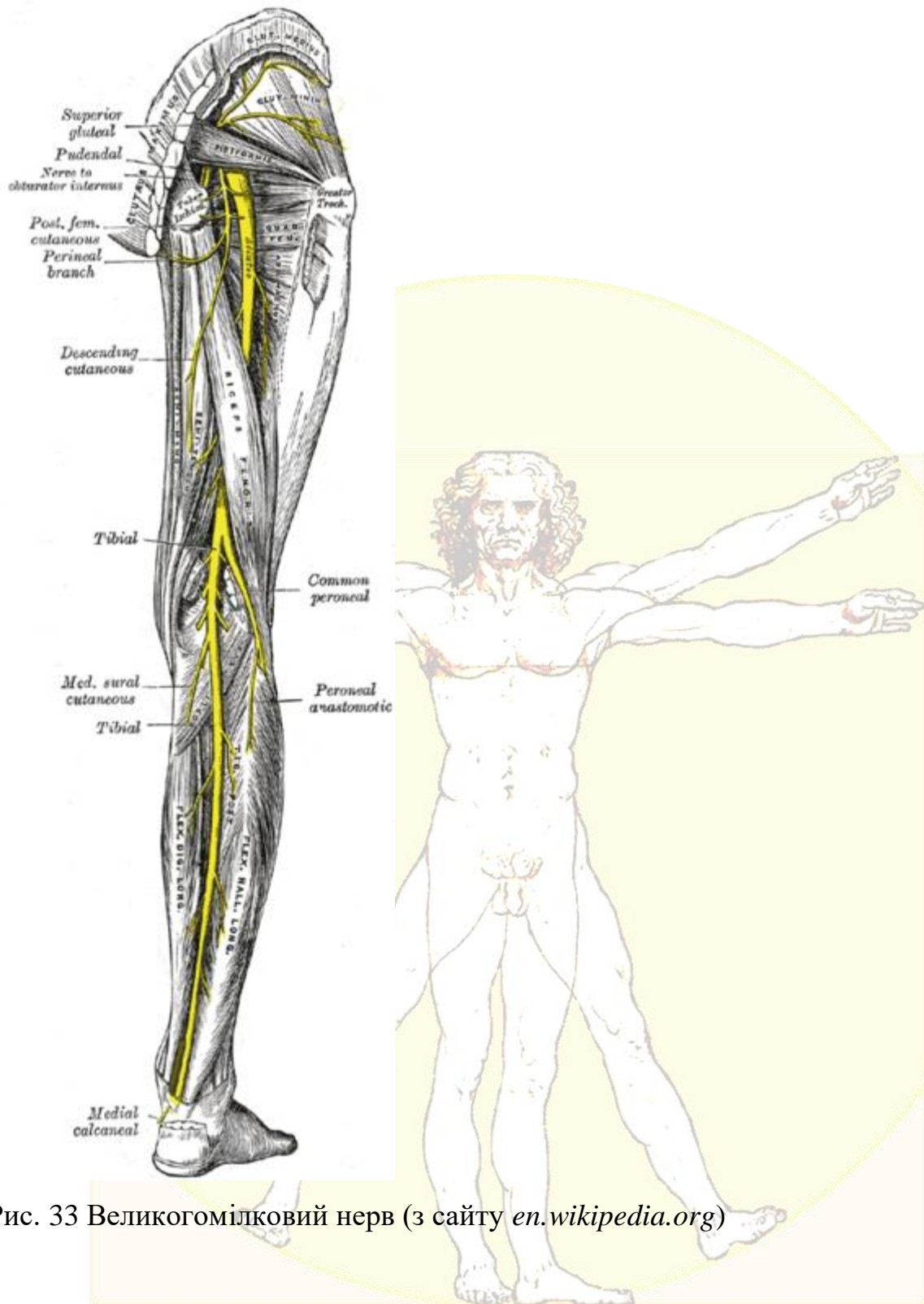


Рис. 33 Великогомільковий нерв (з сайту en.wikipedia.org)

Тест 150. Вірна відповідь А. (Анатомія людини. В трьох томах. Том 3 / Під ред. В.Г. Ковешнікова. — Луганськ: вид-во «Шико» ТОВ «Віртуальна реальність», 2008. — 400 с., іл). N. peroneus communis в підколінній ямці віддає бічний шкірний нерв литки (n. cutaneus surae lateralis), який іннервує шкіру бічної поверхні гомілки і з'єднується з присереднім шкірним нервом литки,

формує литковий нерв. Нерідко обидва нерви з'єднуються лише в нижній третині гомілки, або йдуть окремо.

Тест 151. Вірна відповідь С. (Анатомія людини. В трьох томах. Том 3 / Під ред. В.Г. Ковешнікова. — Луганськ: вид-во «Шико» ТОВ «Віртуальна реальність», 2008. — 400 с., іл). *N. peroneus communis* в підколінній ямці віддає бічний шкірний нерв литки (*n. cutaneus surae lateralis*), який іннервує шкіру бічної поверхні гомілки і з'єднується з присереднім шкірним нервом литки, формує литковий нерв. Нерідко обидва нерви з'єднуються лише в нижній третині гомілки, або йдуть окремо.

Тест 152. Вірна відповідь А. (Анатомія людини. В трьох томах. Том 3 / Під ред. В.Г. Ковешнікова. — Луганськ: вид-во «Шико» ТОВ «Віртуальна реальність», 2008. — 400 с., іл). *Глибокий малогомілковий нерв*, *n. fibularis profundus*, проходить між передніми м'язами гомілки на міжкістковій перетинці разом з *a. tibialis anterior* і з нею продовжується на тил стопи, де іннервує невелику ділянку шкіри між I і II пальцями. На гомілці від глибокого малогомілкового нерва відходять м'язові гілки, *gg. musculares*, до м'язів передньої групи гомілки (переднього великогомілкового, довгого м'яза-розгинача пальців і довгого м'яза-розгинача великого пальця); він іннервує також над'яtkово-гомілковий суглоб.

Тест 153. Вірна відповідь D. (Анатомія людини. В трьох томах. Том 3 / Під ред. В.Г. Ковешнікова. — Луганськ: вид-во «Шико» ТОВ «Віртуальна реальність», 2008. — 400 с., іл). *Поверхневий малогомілковий нерв*, *n. fibularis superficialis*, проходить у верхньому м'язово-гомілковому каналі (між довгим малогомілковим м'язом і кісткою), на середині гомілки він виходить під фасцію, пронизує її і по передній поверхні гомілки спускається під шкірою на тил стопи, де ділиться на *присередній* (*n. cutaneus dorsalis medialis*) і *проміжний* (*n. cutaneus dorsalis intermedius*) дорсальні шкірні нерви стопи. Вони іннервують

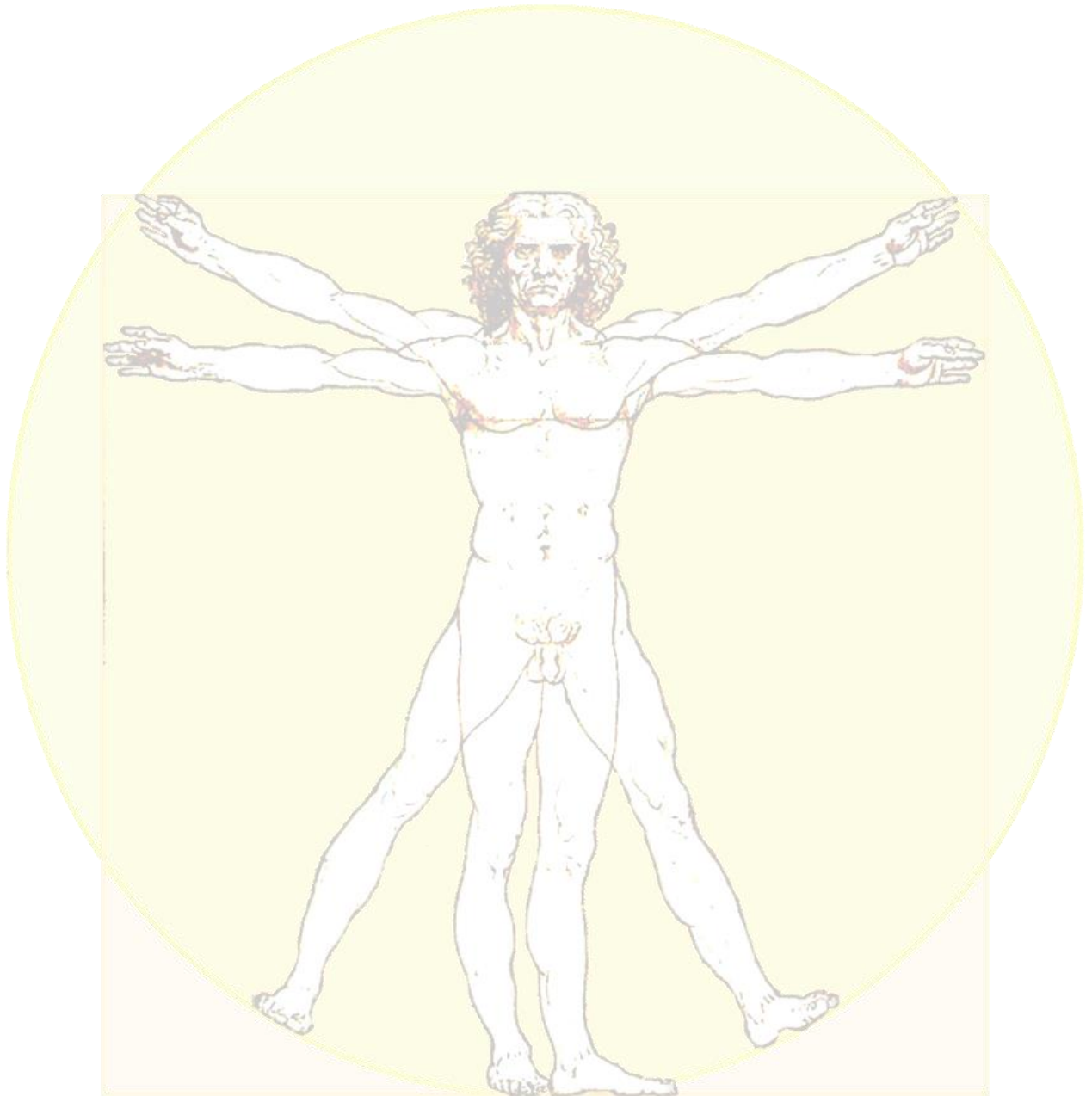
шкіру тил стопи й пальців. Проходячи між довгим і коротким малогомілковими м'язами, поверхневий малогомілковий нерв посилає до них *м'язові гілки*, гг. *musculares*.

Тест 154. Вірна відповідь В. (Анатомія людини. В трьох томах. Том 3 / Під ред. В.Г. Ковешнікова. — Луганськ: вид-во «Шико» ТОВ «Віртуальна реальність», 2008. — 400 с., іл). *Литковий нерв*, n. *suralis*, спускається під фасцією і шкірою посередині гомілки, супроводжуючи v. *saphena parva*, огинає бічну кісточку, де віддає гг. *calcanei laterales*, далі йде по бічному краю тила стопи під назвою *бічний тильний шкірний нерв*, n. *cutaneus dorsalis lateralis*. Литковий нерв іннервує шкіру задньо-бічної поверхні гомілки і бічного краю стопи, включаючи бічну поверхню V пальця.

Тест 155. Вірна відповідь D. (Анатомія людини. В трьох томах. Том 3 / Під ред. В.Г. Ковешнікова. — Луганськ: вид-во «Шико» ТОВ «Віртуальна реальність», 2008. — 400 с., іл). *Глибокий малогомілковий нерв*, n. *fibularis profundus*, проходить між передніми м'язами гомілки на міжкістковій перетинці разом з a. *tibialis anterior* і з нею продовжується на тил стопи, де іннервує невелику ділянку шкіри між I і II пальцями. На гомілці від глибокого малогомілкового нерва відходять м'язові гілки, гг. *musculares*, до м'язів передньої групи гомілки (переднього великогомілкового, довгого м'яза-розгинача пальців і довгого м'яза-розгинача великого пальця); він іннервує також надп'яtkово-гомілковий суглоб.

Тест 156. Вірна відповідь А. (Анатомія людини. В трьох томах. Том 3 / Під ред. В.Г. Ковешнікова. — Луганськ: вид-во «Шико» ТОВ «Віртуальна реальність», 2008. — 400 с., іл). *Глибокий малогомілковий нерв*, n. *fibularis profundus*, проходить між передніми м'язами гомілки на міжкістковій перетинці разом з a. *tibialis anterior* і з нею продовжується на тил стопи, де іннервує невелику ділянку шкіри між I і II пальцями. На гомілці від глибокого малогомілкового

нерва відходять м'язові гілки, гр. *musculares*, до м'язів передньої групи гомілки (переднього великогомілкового, довгого м'яза-розгинача пальців і довгого м'яза-розгинача великого пальця); він іннервує також надп'яtkово-гомілковий суглоб.



Пояснення до розділу 4:

Тест 157. Вірна відповідь С. (Анатомія людини / [Ковешніков В.Г., Бобрик І.І., Головацький А.С. та ін.]; за ред. В.Г. Ковешнікова – Луганськ: Віртуальна реальність, 2008. – Т.3. – 400 с.) Рогівка, cornea - це передня опукла і прозора частина фіброзної оболонки, тому саме вона страждає першою при опіках. Вона складається із щільної і сполучної тканини, яка не має кровоносних судин.

Тест 158. Вірна відповідь А. (Анатомія людини / [Ковешніков В.Г., Бобрик І.І., Головацький А.С. та ін.]; за ред. В.Г. Ковешнікова – Луганськ: Віртуальна реальність, 2008. – Т.3. – 400 с.) M. sphincter pupillae, м'яз-звужувач зіниці, являє собою циркулярні м'язові волокна, які лежать навколо зіниці в райдужці, вони звужують зіницю (єдиний з перелічених м'язів, що має відношення до зіниці).

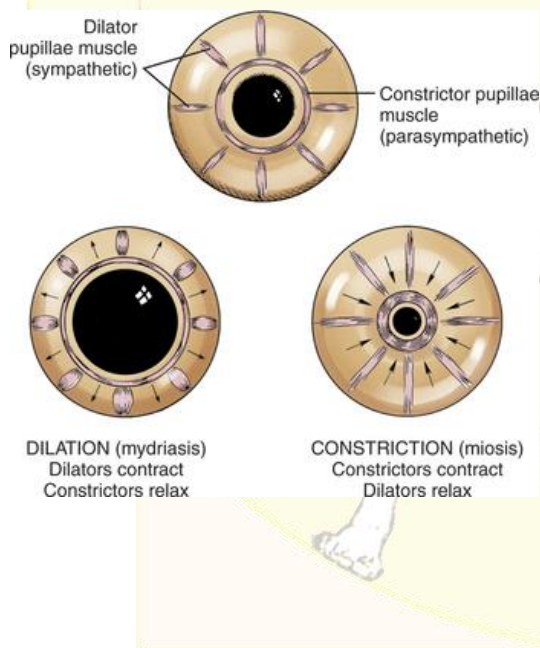


Рис. 34 М'яз-звужувач зіниці (з сайту *veteriankey.com*)

Тест 159. Вірна відповідь D. (Анатомія людини / [Бобрик І.І., Ковешніков В.Г., Лузін В.І., Роменський О.Ю.] за ред. В.Г.Ковешнікова. – Луганськ: Віртуальна реальність, 2005. – Т. 1 – 328 с.) Крилопіднебінна ямка, fossa pterygopalatina,

сполучається з орбітою через нижню очноямкову щілину, *fissura orbitalis inferior*.

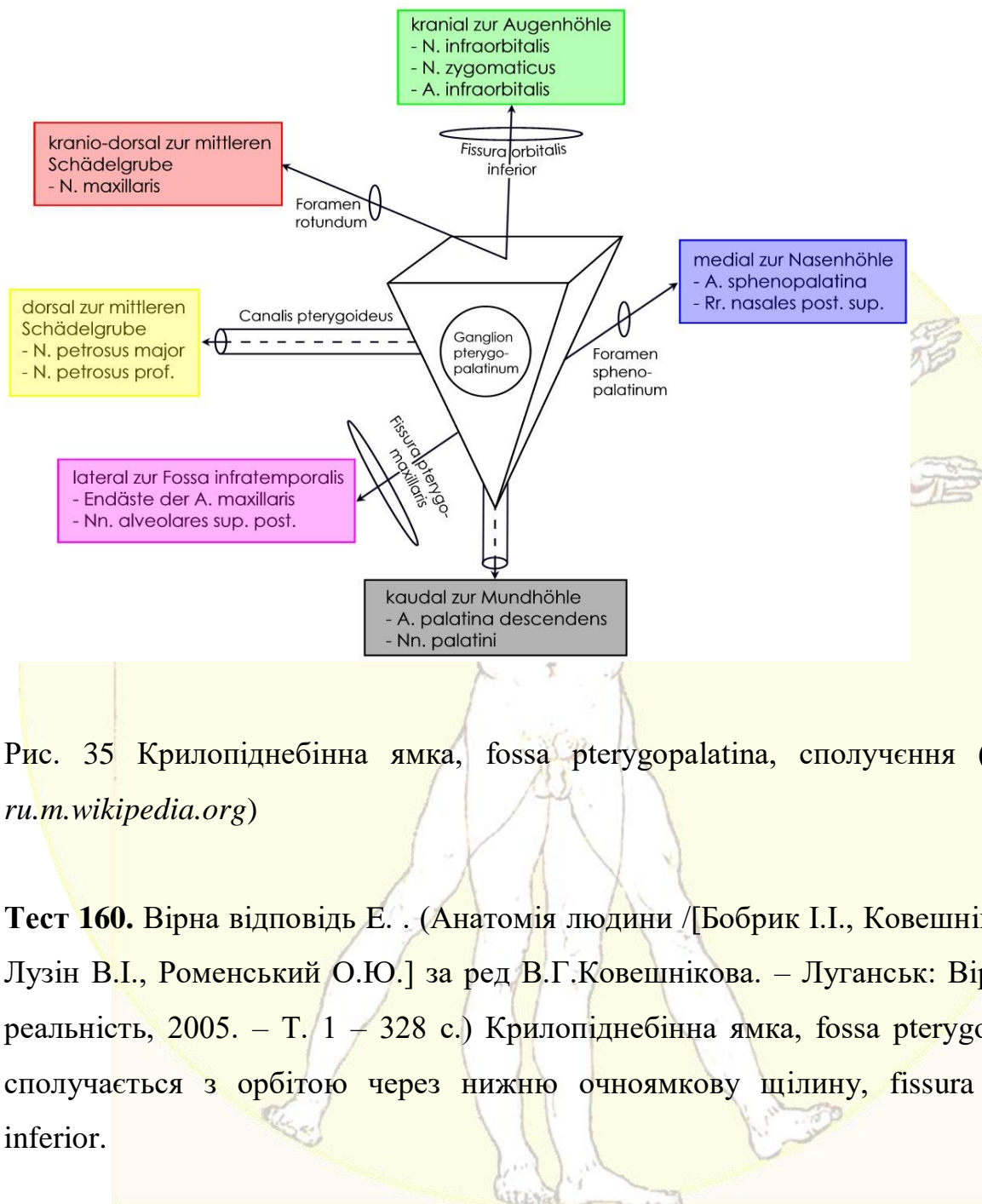


Рис. 35 Крилопіднебінна ямка, *fossa pterygopalatina*, сполучення (з сайту ru.m.wikipedia.org)

Тест 160. Вірна відповідь Е. . (Анатомія людини / [Бобрик І.І., Ковешніков В.Г., Лузін В.І., Роменський О.Ю.] за ред В.Г.Ковешнікова. – Луганськ: Віртуальна реальність, 2005. – Т. 1 – 328 с.) Крилопіднебінна ямка, *fossa pterygopalatina*, сполучається з орбітою через нижню очноямкову щілину, *fissura orbitalis inferior*.

Тест 161. Вірна відповідь В. (Анатомія людини / [Ковешніков В.Г., Бобрик І.І., Головацький А.С. та ін.]; за ред. В.Г. Ковешнікова – Луганськ: Віртуальна реальність, 2008. – Т.3. – 400 с.) *Musculus ciliaris*, війковий м'яз, складається з гладких м'язових волокон, які мають циркулярний, радіальний і меридіональний напрямки, він є акомодативним м'язом. Під час розглядання

предметів, які знаходяться далеко, війковий м'яз розслабляється, що призводить до натягування капсули кришталика, і він стає більш плоским. Під час розглядання предметів, які знаходяться близько, відбувається скорочення м. ciliaris, натягування zonula ciliaris зменшується, розслаблюється капсула кришталика і він, внаслідок своєї пружності, стає опуклим.

Тест 162. Вірна відповідь D. (Анатомія людини / [Ковешніков В.Г., Бобрик І.І., Головацький А.С. та ін.]; за ред. В.Г. Ковешнікова – Луганськ: Віртуальна реальність, 2008. – Т.3. – 400 с.) Відтік водянистої вологи з передньої камери ока в венозне сплетіння відбувається в ділянці *angulus iridocornealis* через фонтанові простори в *sinus venosus sclerae* (шлемів канал). Ця пазуха має зв'язок з венами склери. За рахунок цього механізму підтримується певний і постійний тиск в камерах ока (очний тиск).

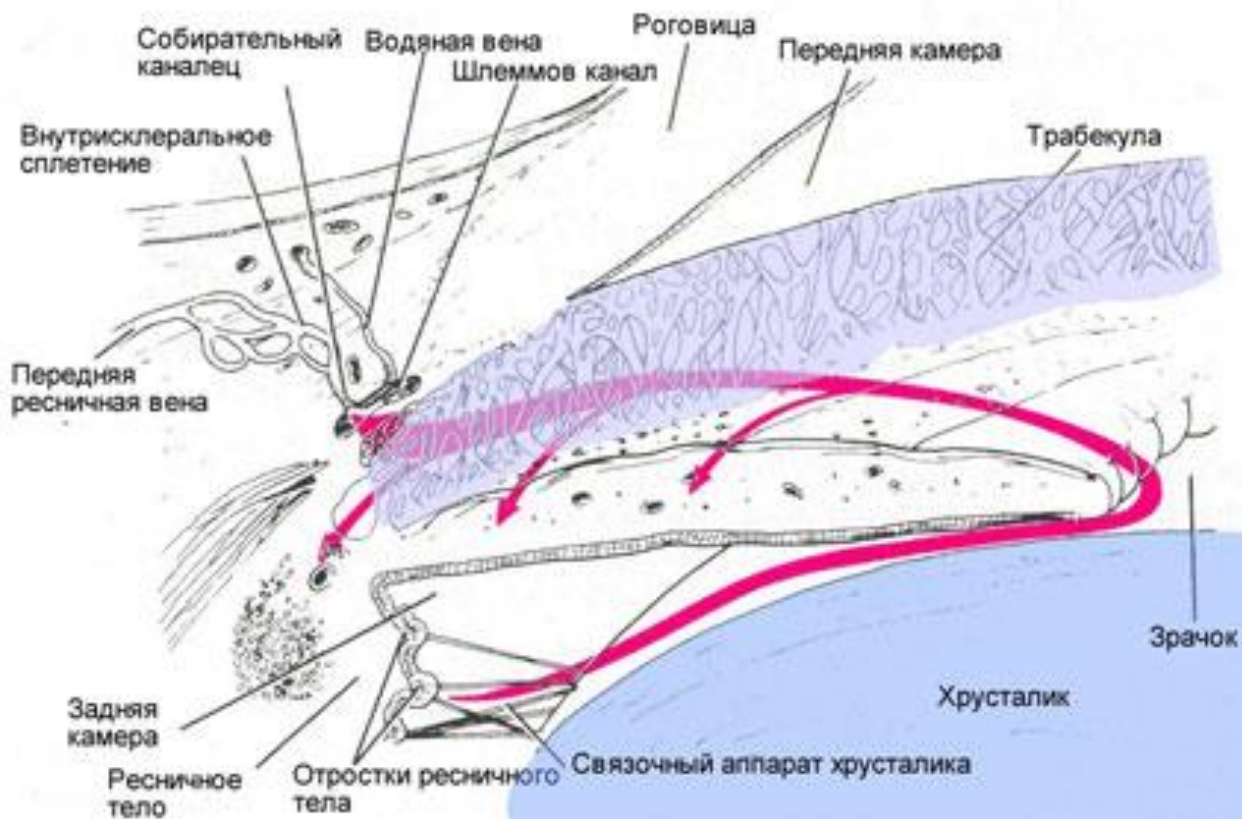

Рис. 36 Відтік водянистої вологи (з сайту ubvyborg.ru)

Тест 163. Вірна відповідь А. (Анатомія людини / [Ковешніков В.Г., Бобрик І.І., Головацький А.С. та ін.]; за ред. В.Г. Ковешнікова – Луганськ: Віртуальна

реальність, 2008. – Т.3. – 400 с.) В каналі лицевий нерв іде спочатку вперед і латерально, потім утворює згин, який називається колінцем (*geniculum*) і повертає назад, проходячи по присередній стінці барабанної порожнини.

Тест 164. Вірна відповідь Е. (Анатомія людини / [Ковешніков В.Г., Бобрик І.І., Головацький А.С. та ін.]; за ред. В.Г. Ковешнікова – Луганськ: Віртуальна реальність, 2008. – Т.3. – 400 с.) *Paries mastoideus*, соскоподібна стінка — задня, утворена соскоподібним відростком, тут є отвір, через який в печеру (*antrum mastoideum*) і в комірці соскоподібного відростка може поширюватись гній при запаленні середнього вуха.

Тест 165. Вірна відповідь D. (Анатомія людини / [Ковешніков В.Г., Бобрик І.І., Головацький А.С. та ін.]; за ред. В.Г. Ковешнікова – Луганськ: Віртуальна реальність, 2008. – Т.3. – 400 с.) Водопровід присінка закінчується сліпим розширенням, яке міститься у товщі твердої мозкової оболони на задній поверхні піраміди. У водопроводі присінка проходить *ductus endolymphaticus*, ендолімфатична протока, яка служить для відтоку ендолімфи з перетинчастого лабіринту.

Тест 166. Вірна відповідь С. (Анатомія людини / [Ковешніков В.Г., Бобрик І.І., Головацький А.С. та ін.]; за ред. В.Г. Ковешнікова – Луганськ: Віртуальна реальність, 2008. – Т.3. – 400 с.) *Paries mastoideus*, соскоподібна стінка — задня, утворена соскоподібним відростком, тут є отвір, через який в печеру (*antrum mastoideum*) і в комірці соскоподібного відростка може поширюватись гній при запаленні середнього вуха.

Тест 167. Вірна відповідь В. (Анатомія людини / [Ковешніков В.Г., Бобрик І.І., Головацький А.С. та ін.]; за ред. В.Г. Ковешнікова – Луганськ: Віртуальна реальність, 2008. – Т.3. – 400 с.) В однойменному півканалі м'язово-трубного

каналу розташована pars ossea, кісткова частина, що становить латеральну 1/3 слухової труби, яка сполучає барабанну порожнину з носоглоткою.

Тест 168. Вірна відповідь А. (Анатомія людини / [Ковешніков В.Г., Бобрик І.І., Головацький А.С. та ін.]; за ред. В.Г. Ковешнікова – Луганськ: Віртуальна реальність, 2008. – Т.3. – 400 с.) Нижня стінка барабанної порожнини називається *paries jugularis* та утворена дном *fossa jugularis*.

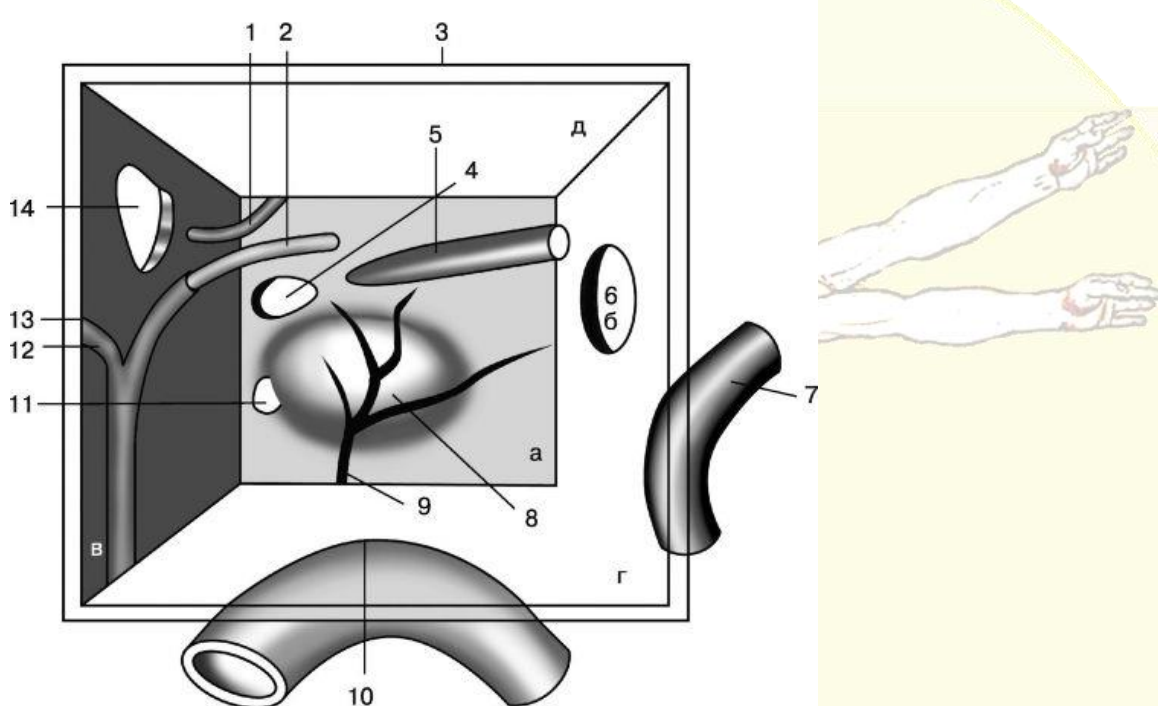


Рис. 37 Стінки барабанної порожнини (з сайту lektsii.org)

Схематичное изображение барабанной полости (наружная стенка отсутствует): а - внутренняя стенка; б - передняя стенка; в - задняя стенка; г - нижняя стенка; д - верхняя стенка; 1 - латеральный полукружный канал; 2 - лицевой канал; 3 - крыша барабанной полости; 4 - окно преддверия; 5 - полуканал мышцы, напрягающий барабанную перепонку; 6 - барабанное отверстие слуховой трубы; 7 - канал сонной артерии; 8 - мыс; 9 - барабанный нерв; 10 - луковица внутренней яремной вены; 11 - окно улитки; 12 - барабанная струна; 13 - пирамидальное возвышение; 14 - вход в пещеру

Тест 169. Вірна відповідь С. (Анатомія людини / [Ковешніков В.Г., Бобрик І.І., Головацький А.С. та ін.]; за ред. В.Г. Ковешнікова – Луганськ: Віртуальна реальність, 2008. – Т.3. – 400 с.) Верхня стінка барабанної порожнини

називається *paries tegmentalis*, покрівельна стінка, утворена кістковою пластинкою піраміди скроневої кістки, *tegmen tympani* та межує з середньою черепною ямкою.

Тест 170. Вірна відповідь В. (Анатомія людини [Волошин М.А., Ковешніков В.Г., Костиленко Ю.П. та ін.] за ред. В.Г.Ковешнікова. – Луганськ: Віртуальна реальність, 2007. – Т. 2 – 260 с.) *Ostium pharyngeum tubae auditivae*, глотковий отвір слухової (євстахієвої) труби, парний, знаходиться на бокових стінках глотки на рівні нижньої носової раковини. Слухова труба з'єднує глотку з барабанною порожниною.

Тест 171. Вірна відповідь D. (Анатомія людини / [Ковешніков В.Г., Бобрик І.І., Головацький А.С.та ін.]; за ред. В.Г. Ковешнікова – Луганськ: Віртуальна реальність, 2008. – Т.3. – 400 с.) За рівновагу відповідає вестибулярний аналізатор. Подразнення рецепторних клітин присінкового аналізатора відбувається під час зміни положення голови, її поворотах і прямолінійному прискоренні. При цьому переміщується ендолімфа, зміщує куполи гребенів і статоконії, що призводить до збудження рецепторів. Імпульси передаються в центральну нервову систему, де відбувається її автоматична обробка.

Тест 172. Вірна відповідь В. (Анатомія людини / [Ковешніков В.Г., Бобрик І.І., Головацький А.С.та ін.]; за ред. В.Г. Ковешнікова – Луганськ: Віртуальна реальність, 2008. – Т.3. – 400 с.) До зовнішнього вуха відносяться вушна раковина та зовнішній слухових прохід, *meatus acusticus externus*, який складається з хрящової (1/3) і кісткової (2/3) частин, має довжину 30-32 мм, діаметром 0,6-0,9 см. Зсередини він вистелений шкірою, яка містить волосся і залози.

Тест 173. Вірна відповідь D. (Анатомія людини / [Ковешніков В.Г., Бобрик І.І., Головацький А.С.та ін.]; за ред. В.Г. Ковешнікова – Луганськ: Віртуальна

реальність, 2008. – Т.3. – 400 с.) Симпатичні центри розташовані в бічних стовпах сірої речовини спинного мозку (nucl. intermediolateralis) на протязі VIII шийного, всіх грудних і верхніх двох поперекових сегментів (CVIII — LI).

Тест 174. Вірна відповідь D. (Анатомія людини / [Ковешніков В.Г., Бобрик І.І., Головацький А.С. та ін.]; за ред. В.Г. Ковешнікова – Луганськ: Віртуальна реальність, 2008. – Т.3. – 400 с.) Симпатичні центри розташовані в бічних стовпах сірої речовини спинного мозку (nucl. intermediolateralis) на протязі VIII шийного, всіх грудних і верхніх двох поперекових сегментів (CVIII — LI).

Тест 175. Вірна відповідь А. (Анатомія людини / [Ковешніков В.Г., Бобрик І.І., Головацький А.С. та ін.]; за ред. В.Г. Ковешнікова – Луганськ: Віртуальна реальність, 2008. – Т.3. – 400 с.) Верхні шийні сегменти спинного мозку (С1 - С4) розташовані на рівні «своїх» хребців; нижні шийні сегменти (С5 - С8) і верхні грудні (Th1 -Th4) розташовані на один хребець вище; середні грудні сегменти (Th5-Th8) розташовані на два хребці вище; нижні грудні сегменти (Th9-Th12) розташовані на три хребці вище; всі поперекові сегменти розташовані на рівні десятого і одинадцятого грудних хребців; все крижові і куприкова сегмент лежать на рівні дванадцятого грудного і першого поперекового хребців.

Тест 176. Вірна відповідь С. (Анатомія людини / [Ковешніков В.Г., Бобрик І.І., Головацький А.С. та ін.]; за ред. В.Г. Ковешнікова – Луганськ: Віртуальна реальність, 2008. – Т.3. – 400 с.) Chiasma opticus, зорове перехрестя, є неповним, тому що перехрещуються лише ті волокна, які йдуть від медіальних половин сітківки; волокна від її латеральних половин прямують в зоровий шлях своєї сторони. При пошкоджені зорового перехрещення відбувається випадання різнойменних (медіальних або латеральних) половин поля зору з боку обох очей.

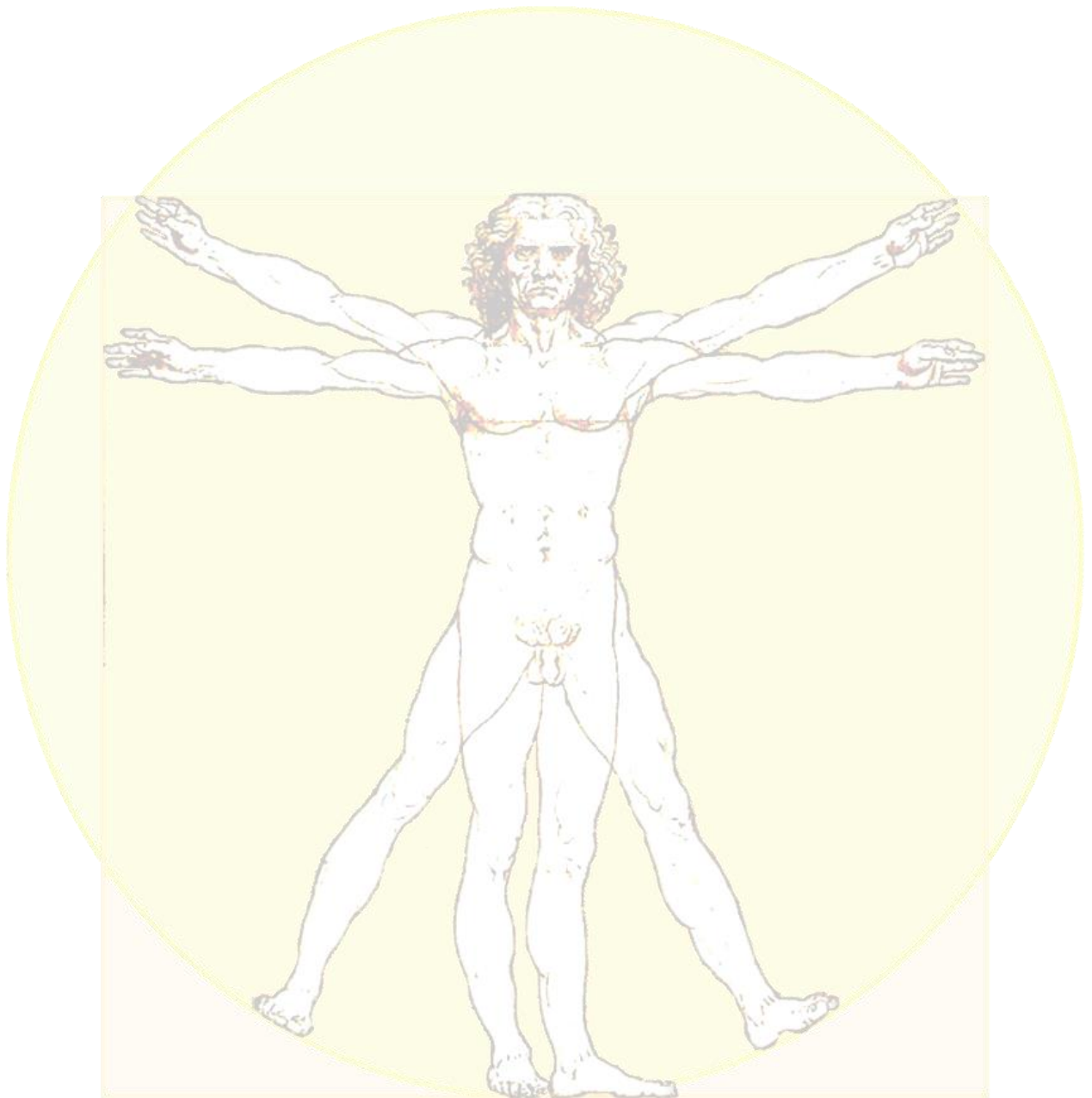
Тест 177. Вірна відповідь С. (Анатомія людини / [Ковешніков В.Г., Бобрик І.І., Головацький А.С. та ін.]; за ред. В.Г. Ковешнікова – Луганськ: Віртуальна реальність, 2008. – Т.3. – 400 с.) Tractus opticus, зоровий шлях, розташований позаду перехрестя, він містить волокна від латеральної половини сітківки своєї сторони і медіальної половини сітківки протилежної сторони. При пошкодженні зорового тракту відбувається випадання однойменних (лівих або правих) половин поля зору з боку обох очей (гомонімна геміанопсія).

Тест 178. Вірна відповідь В. (Анатомія людини / [Ковешніков В.Г., Бобрик І.І., Головацький А.С. та ін.]; за ред. В.Г. Ковешнікова – Луганськ: Віртуальна реальність, 2008. – Т.3. – 400 с.) При пошкодженні латерального прямого м'яза очного яблука, *musculus rectus oculi lateralis*, превалюватиме тонус його антагоніста - медіального прямого м'яза очного яблука, *musculus rectus oculi medialis*, який обертає очне яблуко присередньо.

Тест 179. Вірна відповідь А. (Анатомія людини / [Ковешніков В.Г., Бобрик І.І., Головацький А.С. та ін.]; за ред. В.Г. Ковешнікова – Луганськ: Віртуальна реальність, 2008. – Т.3. – 400 с.) Рухові волокна око рухового нерва, *n. oculomotorius*, поділяються на верхню (*r. superior*) та нижню (*r. inferior*) гілки. Верхня гілка іннервує верхній прямий м'яз очного яблука і м'яз-підіймач верхньої повіки. Нижня гілка іннервує нижній та присередній прями і нижній косий м'язи очного яблука. У складі око рухового нерва також проходять парасимпатичні волокна, які іннервують війковий м'яз та м'яз-звужувач зіниці.

Тест 180. Вірна відповідь Е. (Анатомія людини / [Ковешніков В.Г., Бобрик І.І., Головацький А.С. та ін.]; за ред. В.Г. Ковешнікова – Луганськ: Віртуальна реальність, 2008. – Т.3. – 400 с.) У складі око рухового нерва проходять передвузлові парасимпатичні волокна з *nucl. accessorius n. oculomotorii*. В очній ямці ці волокна відокремлюються від нижньої гілки нерва і підходять до війкового вузла, *ganglion ciliare*, від якого відходять післявузлові нервові

волокна у складі коротких війкових нервів (*nn. ciliares breves*), які іннервують війковий м'яз та м'яз-звужувач зіниці.



ANSWERS:

Test 1. Correct answer is C. (Koveshnikov V.G. Human anatomy. In three volumes. Vol. 2/- Textbook. - Lugansk, 2006. - 328 p.) Respiratory center is located in medulla oblongata.

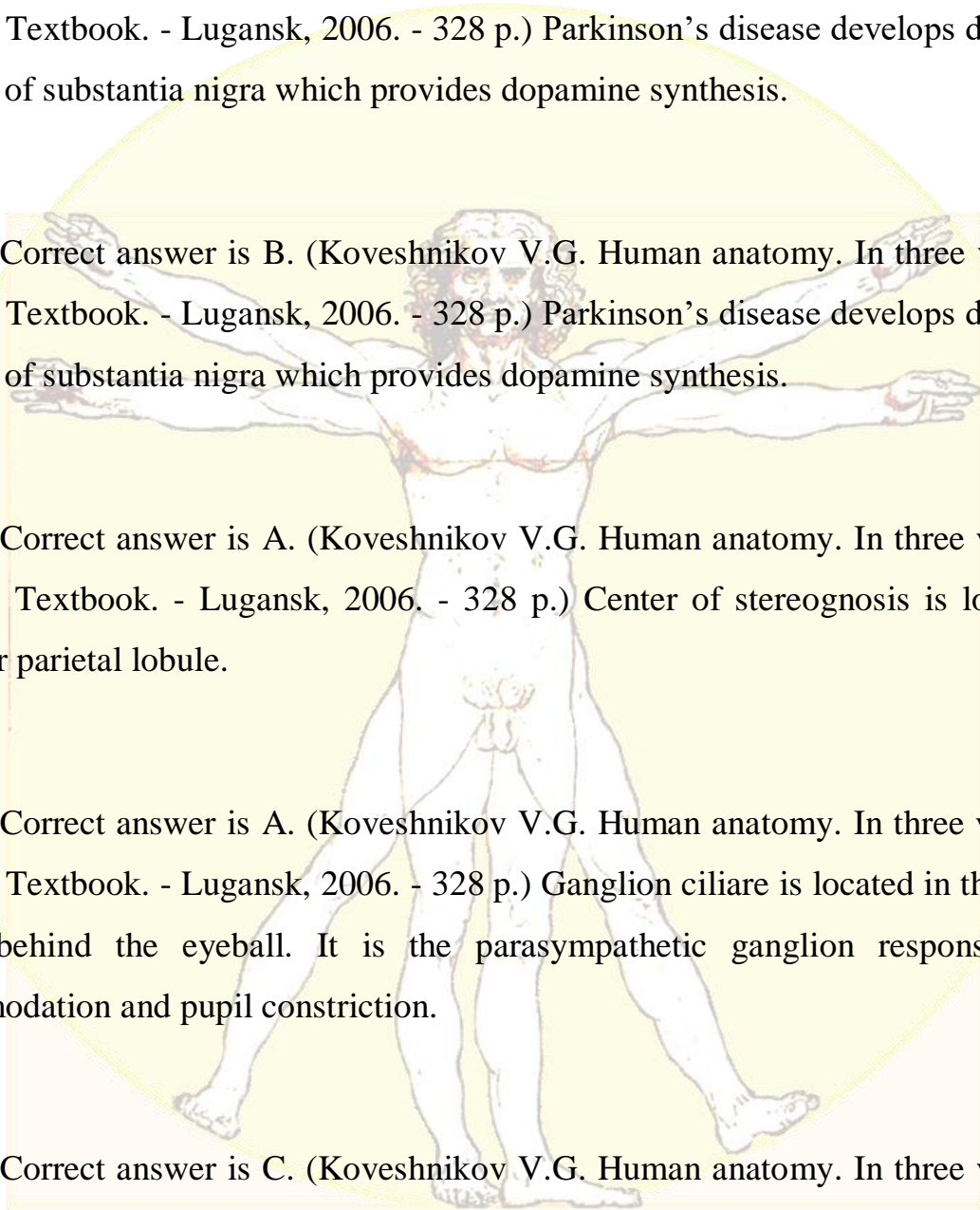
Test 2. Correct answer is D. (Koveshnikov V.G. Human anatomy. In three volumes. Vol. 2/- Textbook. - Lugansk, 2006. - 328 p.) Parkinson's disease develops due to the damage of substantia nigra which provides dopamine synthesis.

Test 3. Correct answer is B. (Koveshnikov V.G. Human anatomy. In three volumes. Vol. 2/- Textbook. - Lugansk, 2006. - 328 p.) Parkinson's disease develops due to the damage of substantia nigra which provides dopamine synthesis.

Test 4. Correct answer is A. (Koveshnikov V.G. Human anatomy. In three volumes. Vol. 2/- Textbook. - Lugansk, 2006. - 328 p.) Center of stereognosis is located in Superior parietal lobule.

Test 5. Correct answer is A. (Koveshnikov V.G. Human anatomy. In three volumes. Vol. 2/- Textbook. - Lugansk, 2006. - 328 p.) Ganglion ciliare is located in the orbital cavity behind the eyeball. It is the parasympathetic ganglion responsible for accommodation and pupil constriction.

Test 6. Correct answer is C. (Koveshnikov V.G. Human anatomy. In three volumes. Vol. 2/- Textbook. - Lugansk, 2006. - 328 p.) Tractus rubrospinalis is responsible for torso musculature.



Test 7. Correct answer is D. (Koveshnikov V.G. Human anatomy. In three volumes. Vol. 2/- Textbook. - Lugansk, 2006. - 328 p.) Fasciculus gracilis is present in the middle area of the posterior white column. It is responsible for proprioceptive sensibility of the lower limb joints and muscles.

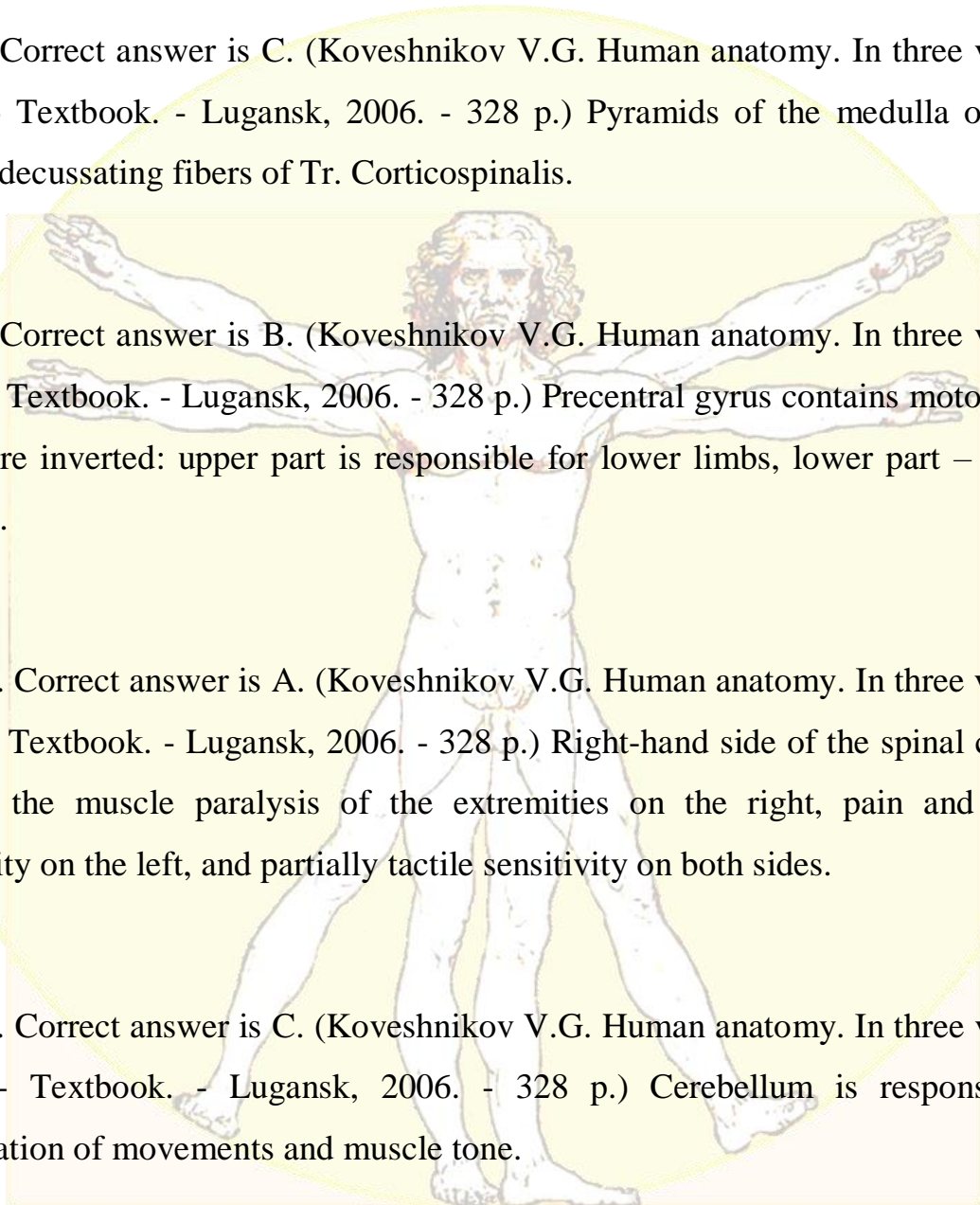
Test 8. Correct answer is C. (Koveshnikov V.G. Human anatomy. In three volumes. Vol. 2/- Textbook. - Lugansk, 2006. - 328 p.) Pyramids of the medulla oblongata contain decussating fibers of Tr. Corticospinalis.

Test 9. Correct answer is B. (Koveshnikov V.G. Human anatomy. In three volumes. Vol. 2/- Textbook. - Lugansk, 2006. - 328 p.) Precentral gyrus contains motor centers which are inverted: upper part is responsible for lower limbs, lower part – for head muscles.

Test 10. Correct answer is A. (Koveshnikov V.G. Human anatomy. In three volumes. Vol. 2/- Textbook. - Lugansk, 2006. - 328 p.) Right-hand side of the spinal cord will lead to the muscle paralysis of the extremities on the right, pain and thermal sensitivity on the left, and partially tactile sensitivity on both sides.

Test 11. Correct answer is C. (Koveshnikov V.G. Human anatomy. In three volumes. Vol. 2/- Textbook. - Lugansk, 2006. - 328 p.) Cerebellum is responsible for coordination of movements and muscle tone.

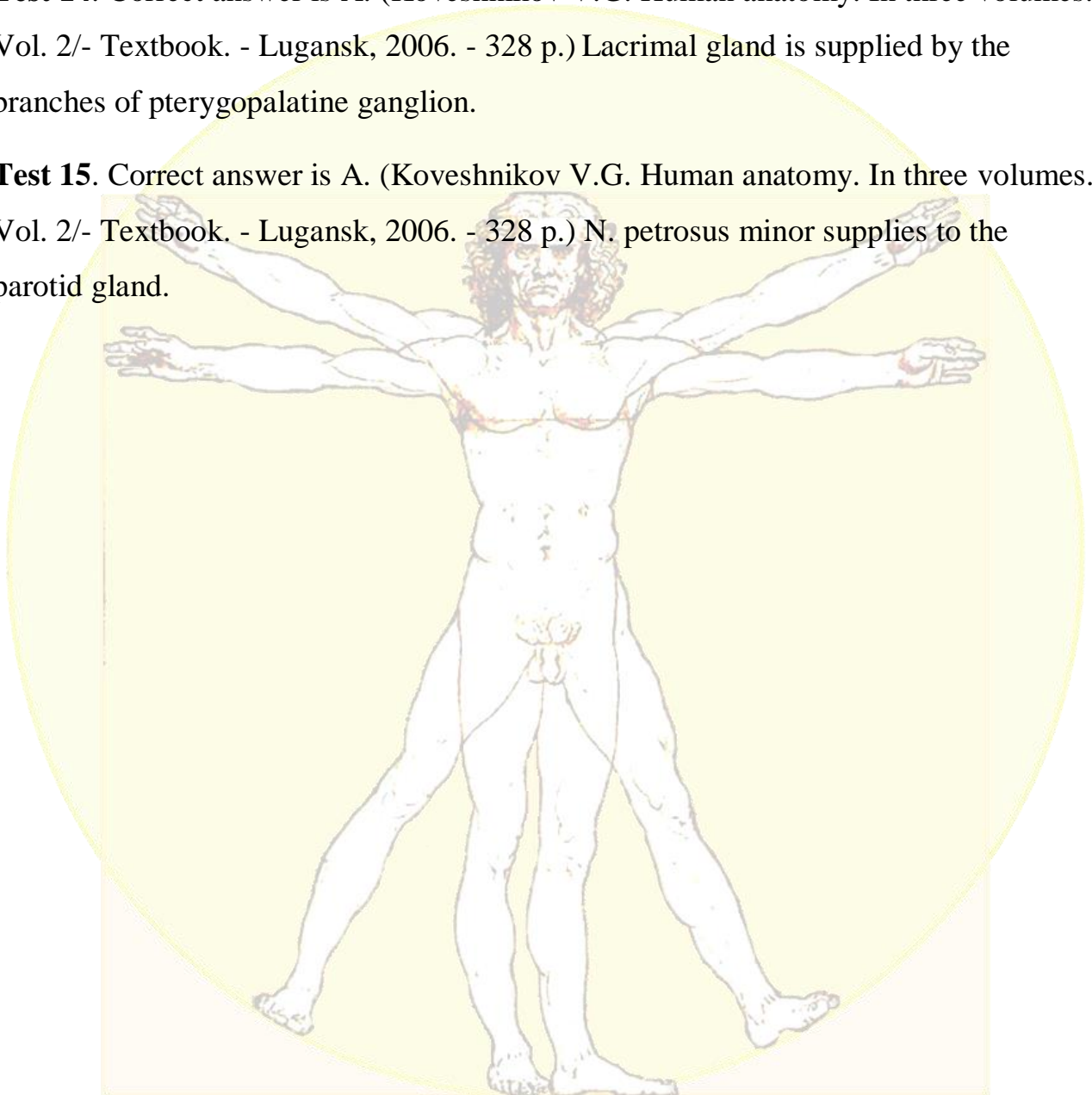
Test 12. Correct answer is C. (Koveshnikov V.G. Human anatomy. In three volumes. Vol. 2/- Textbook. - Lugansk, 2006. - 328 p.) Pathways from the nasal halves of the retinas crosses in the optic chiasm.



Test 13. Correct answer is C. (Koveshnikov V.G. Human anatomy. In three volumes. Vol. 2/- Textbook. - Lugansk, 2006. - 328 p.) Contraction of m. tensor tympani prevents the tympanic membrane from rupturing.

Test 14. Correct answer is A. (Koveshnikov V.G. Human anatomy. In three volumes. Vol. 2/- Textbook. - Lugansk, 2006. - 328 p.) Lacrimal gland is supplied by the branches of pterygopalatine ganglion.

Test 15. Correct answer is A. (Koveshnikov V.G. Human anatomy. In three volumes. Vol. 2/- Textbook. - Lugansk, 2006. - 328 p.) N. petrosus minor supplies to the parotid gland.



Ключ для перевірки

1.	A	31.	A	61.	B	91.	B	121.	C	151.	C
2.	B	32.	B	62.	D	92.	C	122.	E	152.	A
3.	C	33.	C	63.	D	93.	A	123.	C	153.	D
4.	A	34.	A	64.	B	94.	D	124.	D	154.	B
5.	D	35.	D	65.	D	95.	A	125.	A	155.	D
6.	A	36.	A	66.	E	96.	A	126.	B	156.	A
7.	A	37.	A	67.	A	97.	E	127.	C	157.	C
8.	E	38.	E	68.	D	98.	B	128.	A	158.	A
9.	B	39.	B	69.	B	99.	C	129.	D	159.	D
10.	C	40.	B	70.	E	100.	A	130.	A	160.	E
11.	A	41.	C	71.	C	101.	C	131.	C	161.	B
12.	C	42.	E	72.	B	102.	E	132.	B	162.	D
13.	E	43.	B	73.	D	103.	B	133.	E	163.	A
14.	A	44.	E	74.	E	104.	C	134.	A	164.	E
15.	E	45.	A	75.	E	105.	B	135.	A	165.	D
16.	B	46.	A	76.	C	106.	E	136.	C	166.	C
17.	C	47.	A	77.	D	107.	A	137.	E	167.	B
18.	B	48.	B	78.	E	108.	D	138.	D	168.	A
19.	A	49.	C	79.	B	109.	C	139.	A	169.	C
20.	A	50.	B	80.	B	110.	A	140.	C	170.	B
21.	A	51.	E	81.	E	111.	D	141.	A	171.	D
22.	C	52.	B	82.	C	112.	E	142.	D	172.	B
23.	E	53.	B	83.	E	113.	A	143.	B	173.	D
24.	A	54.	C	84.	A	114.	A	144.	A	174.	D
25.	E	55.	C	85.	B	115.	B	145.	C	175.	A
26.	B	56.	E	86.	D	116.	A	146.	D	176.	C
27.	C	57.	C	87.	B	117.	C	147.	A	177.	C
28.	B	58.	D	88.	E	118.	E	148.	B	178.	B
29.	A	59.	B	89.	D	119.	D	149.	D	179.	A
30.	A	60.	E	90.	A	120.	A	150.	A	180.	E

Рекомендована література

Основна:

1. Ковешніков В. Г. Анатомія людини. В 2 т. / В. Г. Ковешніков. – Луганськ: Шико, 2005. - 400 с.
2. Анатомія людини: підручник. У 3-х т. Т. 1 / А. С. Головацький [та ін.]. - 7-ме вид. - К.: Медицина, 2018. - 368 с.
3. Анатомія людини: підручник. У 3-х т.. Т. 2 / А. С. Головацький [та ін.]. - 6-те вид. - К.: Медицина, 2018. - 456 с.
4. Анатомія людини: підручник. У 3-х т. Т. 3 / А. С. Головацький [та ін.]. - 5-те вид. - К.: Медицина, 2018. - 376 с.
5. Міжнародна гістологічна та ембріологічна номенклатура / А. И. Іванова, Ю. Б. Чайковський, О. Д. Луцик. - Львів: Львів. мед. ін-т, 1993. - 176 с.
6. Атлас анатомії людини / Неттер Ф. - Львів: Наутілус, 2004. – 592 с.
7. Human Anatomy : textbook. In 3 vol. Vol. 1 / ed. by.: V. G. Koveshnikov. - Lugansk : "Шико" ТОВ "Віртуальна реальність", 2006. - 328 р.

Додаткова:

1. Оперативна хірургія та топографічна анатомія: підручник (ВНЗ IV р. а.) / Ю. Т. Ахтемійчук, Ю. М. Вовк, С. В. Дорошенко [та ін.]; за ред. М.П. Ковальського. - 4-е вид., випр. – К.: Медицина, 2018. – 504 с.
2. Черкасов В. Г. Анатомія человека: учеб. пособ. / В. Г. Черкасов, С. Ю. Кравчук. – Винница.- Нова книга, 2014. – 584 с.
3. Анатомія людини : підручник: У 2 ч. Ч. 1. / К. А. Дюбенко, А. К. Коломійцев, Ю. Б. Чайковський. - Київ : б. в., 2004. - 690 с.
4. Словник-довідник з клінічної анатомії - російсько-українсько-латинський / уклад. Р. М. Портус. - Запоріжжя: Поліграф, 2005. - 560 с.