

МІНІСТЕРСТВО ОХОРОНИ ЗДОРОВ'Я УКРАЇНИ
ЗАПОРІЗЬКИЙ ДЕРЖАВНИЙ МЕДИЧНИЙ УНІВЕРСИТЕТ
Кафедра урології, променевої діагностики і терапії

Н.В.Туманська, К.С.Барська

МЕТОДИ ПРОМЕНЕВОЇ
ДІАГНОСТИКИ

Навчальний посібник
для студентів

Запоріжжя

2017

УДК 616-073.75(075.8)

ББК 53.6 я73

ТМ - 54

Укладачі:

Туманська Н. В. – кандидат медичних наук, доцент, доцент кафедри урології, променевої діагностики і терапії Запорізького державного медичного університету.

Барська К.С. – асистент кафедри урології, променевої діагностики і терапії Запорізького державного медичного університету.

Методи променевої діагностики : навчальний посібник для студентів / уклад. Н. В. Туманська, К. С. Барська. – Запоріжжя : [ЗДМУ], 2017. – 143 с.

У навчальному посібнику представлені історія розвитку сучасних методів променевої діагностики, фізичні основи кожного з методів променевої діагностики, принципи отримання зображення при всіх методах променевого дослідження, показання до застосування різних методів візуалізації, методики променевого дослідження різних органів і систем. В кінці кожного розділу пропонуються тестові та контрольні питання. Цей навчальний посібник призначений для студентів медичних ВНЗів.

Зміст

Вступ.....	
Розділ 1. Променева діагностика.....	
1.1. Біологічна дія випромінювань.....	
1.2. Радіочутливість.....	
Розділ 2. Рентгенологічне дослідження.....	
2.1. Історія відкриття рентгенівських променів.....	
2.2. Властивості рентгенівських променів.....	
2.3. Формування рентгенівського зображення.....	
2.4. Принципи природнього і штучного контрастування.....	
2.5. Методи рентгенологічного дослідження.....	
2.6. Томографія.....	
Розділ 3. Комп'ютерна томографія.....	
3.1. Історія створення комп'ютерної томографії.....	
3.2. Фізичні основи рентгенівської комп'ютерної томографії.....	
3.3. Переваги комп'ютерної томографії.....	
3.4. Штучне контрастування в комп'ютерній томографії.....	
Розділ 4. Ультразвукова діагностика.....	
4.1. Історія відкриття ультразвукової діагностики.....	
4.2. Формування ультрасонографічного зображення.....	
4.3. Режими ультразвукового дослідження.....	
Розділ 5. Магнітно-резонансна томографія.....	
5.1. Історія створення магнітно-резонансної томографії.....	
5.2. Фізичні основи магнітно-резонансної томографії і формування МР- зображення.....	
5.3. Магнітно-резонансна томографія зі штучним контрастуванням.....	
Розділ 6. Радіонуклідна діагностика.....	
6.1. Історія виникнення радіонуклідної діагностики.....	

- 6.2. Фізичні основи радіонуклідної діагностики.....
- 6.3. Радіофармацевтичні препарати.....
- 6.4. Види радіонуклідних досліджень.....

Розділ 7. Основні терміни, які використовуються в променевій

діагностиці.....

 Питання для самоконтролю.....

 Тестові завдання.....

Перелік скорочень.....

Список літератури.....

Вступ

Останнім часом значний прогрес у діагностиці та своєчасному лікуванні багатьох захворювань пов'язаний з впровадженням у медичну практику методів візуалізації, що дозволяють одержувати зображення внутрішньої структури та функціонування практично всіх органів і навіть тканин людського організму без інвазивного втручання.

В даний час променева діагностика - основна діагностична дисципліна клінічної медицини. Сучасна променева діагностика являє собою комплекс основного рентгенологічного методу та нові візуалізуючі діагностичні технології, які активно розвиваються. Сьогодні рутинне рентгенівське дослідження переходить на цифрові методи отримання зображень. З впровадженням комп'ютерних технологій з'явилася та бурхливо вдосконалюється комп'ютерна томографія (КТ). Були відкриті методи візуалізації, які не використовують в своїй основі іонізуюче випромінювання. Магнітно-резонансна томографія (МРТ) у багатьох клінічних ситуаціях дає лікареві вирішальну діагностичну інформацію. Ультразвуковий метод дослідження (УЗД), у зв'язку з неінвазивністю і безболісністю, простотою та доступністю, відсутністю променевого навантаження та відмінною візуалізацією багатьох органів, став лідером скринінгової діагностики. Не втратили своєї актуальності і радіонуклідні методи, які поповнилися новітнім унікальним методом - позитронно-емісійною томографією (ПЕТ), що дозволяє не тільки отримувати зображення, а й вивчати функцію та метаболізм внутрішніх органів. ПЕТ вирішує питання діагностики захворювання на початковому етапі, до того, як воно може бути виявлене за допомогою УЗД, КТ, МРТ, і до появи клінічних проявів. Винайдено комбіновані апарати, що поєднують різні методи візуалізації: радіоізотопні та КТ, що підвищують рівень отримання діагностичної інформації. На перетині променевої діагностики та хірургії

народився новий напрям в медицині - інтервенційна радіологія. У повсякденну практику лікаря впровадилися малоінвазивні діагностичні та лікувальні маніпуляції під контролем різних променевих технологій, що підвищили якість діагностики та лікування.

В даний час променеві методи дослідження важко назвати допоміжними. Вони вирішують багато основних завдань:

- раннього (у ряді випадків доклінічного) виявлення захворювання;
- неінвазивного визначення патологічних змін структури та функції органів і тканин, їх ступені та стадії;
- диференціальної діагностики виявлених патологічних змін;
- оцінки найближчих та віддалених результатів різних видів лікування.

Променева діагностика базується на фундаментальних медичних і фізико-математичних дисциплінах. Вона відображає базисні інтегровані знання нормальної, топографічної, патологічної анатомії та фізіології, біологічної фізики та хімії, отримані студентами до моменту початкового вивчення променевої діагностики. Роль кожного методу променевої діагностики велика, але вона набуває більш вагомого значення, коли поєднується з клінічними та лабораторними даними. Для ретельного розуміння й аналізу отриманої променевої інформації променева діагностика вивчається студентами паралельно з клінічними дисциплінами, з якими вона нерозривно пов'язана: терапією, хірургією, онкологією, кардіологією, пульмонологією, ендокринологією, неврологією, гінекологією, урологією та багатьма іншими.

Кожен з методів променевого дослідження використовує різні види проникаючих іонізуючих та неіонізуючих випромінювань, характеризується своєрідністю зображення, діагностичними можливостями та доступністю. Рішення кожного із завдань променевої діагностики стосовно конкретного

клінічного випадку вимагає використання різних променевих методик та їх поєднання.

У зв'язку з цими різноманітними аспектами перед студентами вищих медичних навчальних закладів, які вивчають променеву діагностику, стоять важливі завдання.

Перш за все, це вивчення принципів генерації та фізичних характеристик рентгенівських променів, ультразвукових хвиль, явищ ядерно-магнітного резонансу та фізико-біологічних характеристик різних радіонуклідів, механізму біологічної дії іонізуючих та неіонізуючих видів випромінювань.

Методичні рекомендації допоможуть зрозуміти принципи отримання інформації за допомогою рентгенологічних, радіоізотопних, ультразвукових методів дослідження, магнітно-резонансної томографії та контрастних методик дослідження. Викладені основи нормальної променевої анатомії та променеві ознаки патологічних процесів дозволять навчитися аналізувати променеві зображення та порівнювати їх з даними клінічних, лабораторних та інших обстежень. Для ефективного використання кожного з безлічі сучасних методів променевого дослідження в діагностиці конкретного захворювання майбутньому лікарю необхідно визначити призначення цих методів дослідження, показання та протипоказання до них і навчитися вибирати оптимальний для певної клінічної ситуації. При цьому, для отримання максимально швидкого й ефективного діагностичного результату, слід враховувати здатність методу забезпечити лікаря найбільш повною інформацією про морфологічний і функціональний стан різних органів, біологічну дію випромінювань, що застосовуються при цьому методі, а також доступність й економічність.

Основна мета і завдання занять з променевої діагностики:

1. Висвітлити історію розвитку різних методів променевої діагностики.

2. Освоїти принципи формування зображення при різних методах променевої діагностики.
3. Вивчити основні терміни, які використовуються в променевій діагностиці.
4. Показати діагностичне значення променевих методів дослідження.
5. Навчити студентів орієнтуватися у виборі променевого методу дослідження того чи іншого органу чи системи органів в залежності від даних анамнезу та візуального обстеження.
6. Побудувати алгоритм послідовного променевого дослідження того чи іншого органу чи системи органів в залежності від локалізації та перебігу патологічного процесу.
7. Навчити студентів оцінці та аналізу отриманих діагностичних зображень при різноманітних патологічних процесах.

РОЗДІЛ 1. ПРОМЕНЕВА ДІАГНОСТИКА

Променева діагностика - наука про застосування випромінювань для вивчення будови, функції нормальних і патологічно змінених органів, систем людини з метою профілактики та діагностики захворювань.

ВИПРОМІНЮВАННЯ,
що використовуються в променевій діагностиці

неіонізуючі:

теплове (інфрачервоне)
резонансне
ультразвукові хвилі

іонізуючі:

рентгенівське
радіоактивні елементи

Їх відмінності:

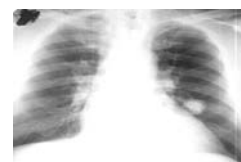Не викликають іонізації атомів

Викликають іонізацію атомів

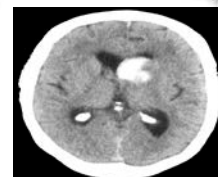(розпад на протилежно заряджені частки-іони)

Склад променевої діагностики:

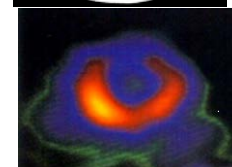
1. рентгенодіагностика



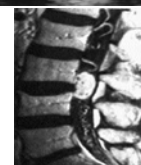
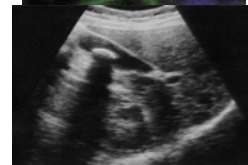2. рентгенівська комп'ютерна томографія



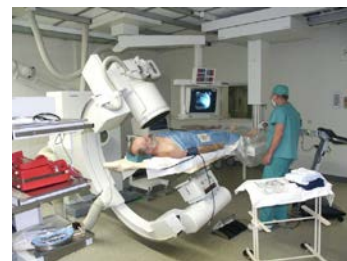3. радіонуклідна діагностика



4. ультразвукова діагностика



5. магнітно-резонансна томографія



6. інтервенційна радіологія

Інтервенційна радіологія включає виконання діагностичних і лікувальних малоінвазивних хірургічних втручань із застосуванням променевих діагностичних досліджень.

1.1. Біологічна дія випромінювань.

Всі випромінювання, як неіонізуючі, так й іонізуючі, характеризуються біологічною дією, оскільки здатні викликати зміни в живих організмах. Однак енергія ультразвукових хвиль й електромагнітних коливань, що використовуються в діагностиці, значно нижче енергії, яка супроводжується механічною і хімічною реакцією тканин. До теперішнього часу шкідливих впливів ультразвуку, стабільного магнітного поля і високочастотних радіохвиль на організм біологічних істот, у тому числі й людини, не зареєстровано, тому їх вважають практично нешкідливими, але питання про їх біологічну дію продовжує вивчатися.

Біологічна дія іонізуючих випромінювань відома з кінця XIX століття, коли в 1895 р. німецький фізик К.В. Рентген відкрив новий вид невидимого випромінювання, здатного проникати в глибину тканин та клітин, а в 1896 р. А. Беккерель встановив, що уран здатний випускати промені, за властивостями схожі на відкриті Рентгеном. Незнання шкідливих властивостей іонізуючих випромінювань призвело до ураження десятків та сотень людей. У 1895 р. асистент Рентгена Вільям Грубе отримав

радіаційний опік рук. Сильний вплив випромінювань радіо випробував сам Анрі Беккерель. Пробірка з радієм, що знаходилася в кишені жилета Анрі Беккереля, викликала почервоніння шкіри живота з подальшою появою виразок.

У дії іонізуючих випромінювань на біологічний об'єкт виділяють кілька стадій:

1. Фізична стадія - у процесі якої відбувається поглинання енергії випромінювання опроміненим середовищем, при якому виникають збуджені й іонізовані молекули (білки, вуглеводи, жири, нуклеїнові кислоти, вода, різні низькомолекулярні органічні та неорганічні сполуки).

2. Фізико-хімічна стадія - в цю стадію поглинена енергія мігрує по макромолекулярним структурам і перерозподіляється між збудженими й іонізованими молекулами, викликаючи руйнування хімічних зв'язків там, де ці зв'язки менш міцні, а в мікрооточенні з'являються нові іони, сольватовані електрони та вільні радикали.

3. Хімічна стадія - протягом цієї стадії іони, що утворилися, та вільні радикали взаємодіють між собою та з оточуючими молекулами. В результаті утворюються нові продукти - супероксидний аніон, гідропероксид, пероксид водню, атомарний та синглетний кисень, що є сильними окислювачами органічних речовин біосубстрату. При впливі продуктів радіолізу води на амінокислоти, білки, вуглеводи, нуклеотиди, фосфоліпіди, ДНК утворюються органічні вільні радикали. Виникають основні структурні пошкодження, при цьому найбільше значення для подальшої долі опроміненої клітини мають процеси, що відбуваються в молекулах ДНК, білків і фосфоліпідів. У білкових макромолекулах дія іонізуючого випромінювання призводить до порушення первинної структури: розриву дисульфідних містків, водневих зв'язків, пептидного ланцюга; утворення зшивок між пептидними ланцюгами, окислення сульфгідрильних груп й ароматичних амінокислот. Результатом цих процесів є зміна вторинної та третинної структури білків, що веде, в

свою чергу, до порушення їх біологічних властивостей, у тому числі ферментативної, гормональної, рецепторної активності. Змінюється відносний хімічний склад фосфоліпідів мембран, їх в'язкість, проникність, багато фізико-хімічних характеристик з наступним порушенням життєво необхідних для клітини функцій - бар'єрної, рецепторно-сигнальної, регуляторної, транспортної тощо. Ураження мембран мітохондрій, мікросом, лізосом, ендоплазматичного ретикулуму викликає порушення структури та функції цих утворень і клітин в цілому. Пошкодження мембран лізосом і вихід за їх межі протеаз сприяють в ранні терміни після опромінення активації процесів протеолізу. Розвиваються ушкодження ядерної ДНК: одностричкові розриви, пошкодження основ, двостричкові або подвійні розриви, порушення вторинної структури та надмолекулярної організації, що призводять до порушень структури та функцій клітини. Спостерігається гальмування росту та поділу клітин, дистрофічні зміни, аж до загибелі.

4. Біологічна стадія - формування ушкоджень на клітинному, тканинному, органному та організменному рівнях, формування віддалених наслідків опромінення. Зміни в хромосомному апараті клітини позначаються на її спадкових властивостях: ведуть до радіаційної мутації, в соматичних клітинах – до появи клітин з новими якостями, тобто клітин - джерел пухлинних захворювань. Мутації в статевих клітинах виявляються в наступних поколіннях, що веде до зростання спадкових хвороб.

Однак дія іонізуючих випромінювань на різні біологічні об'єкти неоднакова. Кожному виду клітин і тканин властива своя радіочутливість або радіорезистентність - міра чутливості або стійкості до дії іонізуючих випромінювань.

1.2. Радіочутливість.

Радіочутливість тканин прямо пропорційна проліферативній активності та обернено пропорційна ступеню диференційованості складових її клітин

(правило Бергоньє-Трибондо). Найбільш радіочутливим в організмі є тканини, що містять малодиференційовані клітини, які активно розмножуються.

За ступенем радіочутливості, від найбільш радіочутливих до найбільш радіорезистентних, тканини організму розташовуються таким чином:

- мієлоїдна, лімфоїдна,
- епітелій: гермінативний, кишковий і покривний,
- м'язова, нервова, хрящова та кісткова тканини.

Також радіочутливість клітини, тканини та органу залежить від виду випромінювання, яке на них впливає, стадії мітотичного циклу клітини, ступеня оксигенації, функціонального стану (зазвичай посилюється при підвищенні функцій), а також від зовнішніх факторів: температури, вмісту кисню та води.

Таким чином, будь-яке застосування іонізуючих випромінювань в медичних цілях вимагає обов'язкового обґрунтування, дотримання правил радіаційної безпеки, протипроменевого захисту пацієнтів та медичного персоналу.

Розділ 2. Рентгенологічне дослідження

Рентгенологічне дослідження - метод променевої діагностики, при якому для отримання діагностичних зображень використовують рентгенівські промені.

2.1. Історія відкриття рентгенівських променів.

Людство знайоме з рентгенівськими променями, названими на честь вченого, який відкрив їх, з кінця XIX століття.

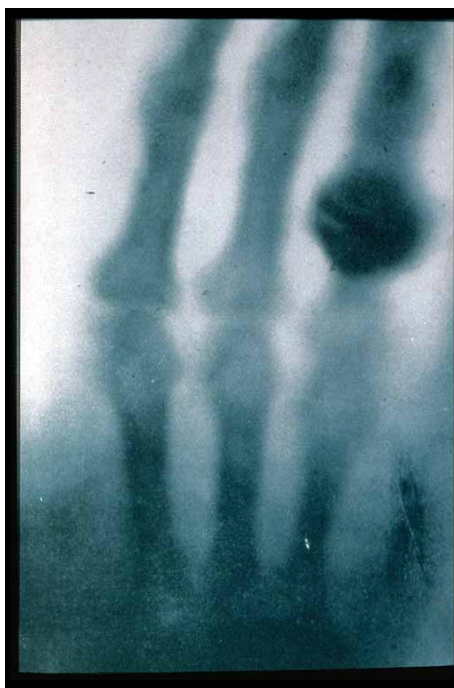8 листопада 1895 професор фізики Вюрцбурзького університету Вільгельм Конрад Рентген (1845-1923), будучи активним фізиком-експериментатором, вивчаючи у своїй лабораторії роботу електровакуумної (катодної) трубки, помітив, що при подачі струму високої напруги на її електроди з'являється зеленувате світіння, яке знаходилося на значній відстані від люмінесціюючої речовини - платиносинеродистого барію (мал.1).



Мал.1. Вільгельм Конрад Рентген

В. К. Рентген щільно обернув катодну трубку чорним картоном, повторив дослід в темній кімнаті для виключення потрапляння на екран випромінювання світлового спектру і знову отримав світіння флюоресцентного екрану. Вчений почав відсувати платиносинеродистий барій від працюючої катодної трубки, але світіння екрана зберігалось.

Рентген прийшов до висновку, що в трубці виникають якісь невідомі науці промені, що мають здатність проникати крізь тверді тіла і поширюватися в повітрі на відстані, що вимірюється метрами. В. К. Рентген повторював експеримент багато разів і встановив, що виявлений феномен не був пов'язаний ні з відображенням звичайного світла, ні з катодними променями, оскільки вони не проникають через повітря на великі відстані. Після багаторазових дослідів він попросив свою дружину БERTU дозволити йому сфотографувати її руку за допомогою нових променів, і 22 грудня 1895 р. була отримана перша в світі рентгенограма людини (мал.2).



Мал.2. Рентгенограма госпожи Рентген (зроблена 22 грудня 1895 року)

28 грудня 1895 В.К. Рентген здав до друку своє повідомлення «Про новий вигляд променів. Перше повідомлення», опубліковане в «Звітах про засідання Фізико-медичного товариства Вюрцбурга». 23 січня 1896 р. В.К. Рентген виклав свою роботу в доповіді на засіданні Фізико-математичного товариства Вюрцбурга.

Це відкриття справило світову сенсацію. В суспільстві навіть ходили чутки, що за допомогою нових променів можна отримати не тільки зображення органів людини, але й читати її думки.

Відкритий В.К. Рентгеном новий вид випромінювання назвали Х-променями. Рентген першим серед фізиків в 1901 р. за своє відкриття був удостоєний Нобелівської премії, яка була вручена йому в 1909 р. Рішенням міжнародного з'їзду з рентгенології в 1906 р. Х-промені названі рентгенівськими. Так народилася нова медична спеціальність - променева діагностика.

2.2. Властивості рентгенівських променів

Рентгенівські промені мають такі властивості:

- ✓ проникають крізь непрозорі тіла;
- ✓ зумовлюють світіння деяких хімічних з'єднань;
- ✓ розкладають галоїдні з'єднання срібла;
- ✓ змінюють електропровідність напівпровідникових пластин;
- ✓ утворюють іони.

Ці властивості широко використовуються при одержанні медичного зображення. Рентгенівські промені виникають в рентгенівській трубці, яка являє собою скляний балон з великим ступенем вакууму всередині нього. В порожнині трубки знаходяться два електроди: катод та анод. На катоді виникають електрони, які прискорюються в просторі між катодом та анодом. Прискорені електроди гальмуються на аноді ,в зв'язку з чим виникають рентгенівські промені.

Рентгенівська трубка є складовою частиною апарата, що має штатив, на якому утримується рентгенівська трубка, є місце для розміщення хворого, є трансформатор, який постачає в апарат струм високої та низької напруги, пульт керування, екранно-з'йомний пристрій.

Рентгенологічний метод дослідження - це спосіб вивчення будови і функції різних органів, що базується на кількісному і якісному аналізі пучка рентгенівських променів, які проникли крізь тіло людини.

2.3. Формування рентгенівського зображення

Принципова схема одержання зображення складається з:

- генерації променів в рентгенівській трубці;
- спрямування променів на хворого;
- одержання невидимого рентгенівського зображення після різного поглинання та розсіювання променів при проходженні крізь об'єкт;
- одержання видимого зображення.

Формування рентгенівського зображення досліджуваного органу ґрунтується на неоднорідному поглинанні випромінювання тканинами, а в результаті - послаблення пучка рентгенівських променів при проходженні їх через тканини різної щільності. Неоднорідне послаблене випромінювання потрапляє на сприймаючу систему - флуоресцентний екран або рентгенівську плівку.

За допомогою будь-яких методів медичної візуалізації отримують діагностичні променеві зображення:

Аналогові:

Рентгенограми

Сцинтиграми

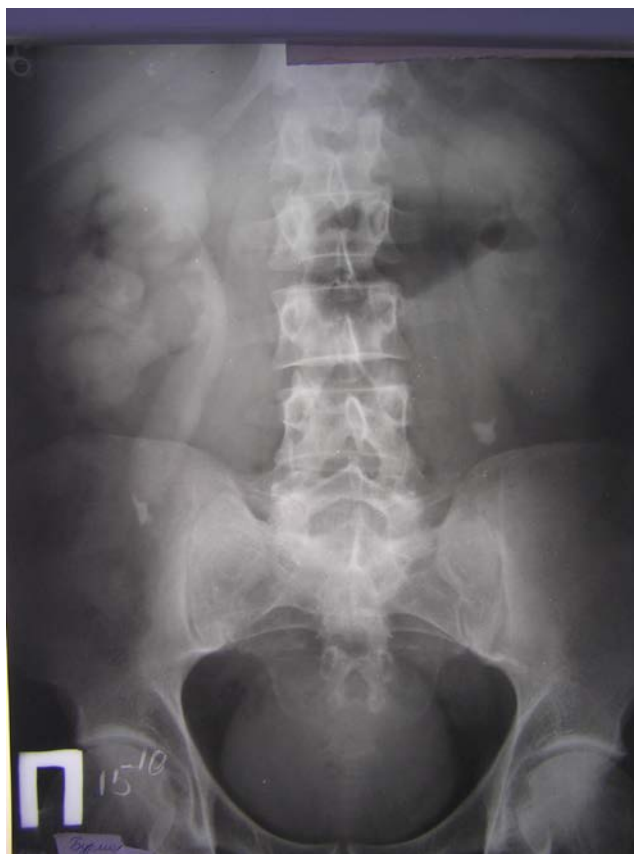Термограми

Цифрові:

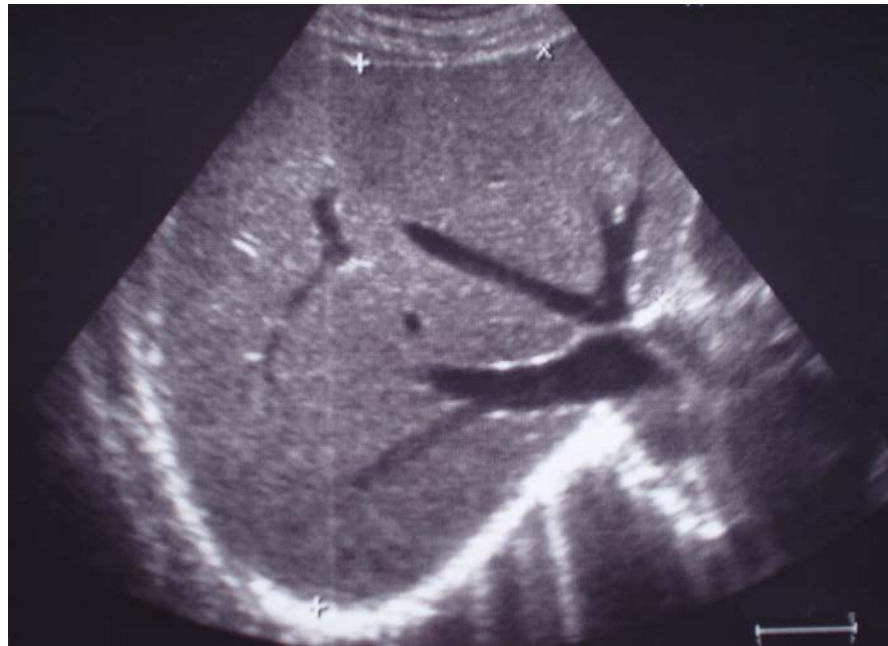Одержані за допомогою комп'ютера

Аналогові зображення несуть інформацію безперервного характеру.

Аналогові рентгенівські зображення отримують за допомогою методів класичної рентгенодіагностики (рентгенографії, рентгеноскопії, флюорографії) на флуоресціюючих екранах або на спеціальній рентгенографічній плівці – рентгенограмі (мал.3,4).

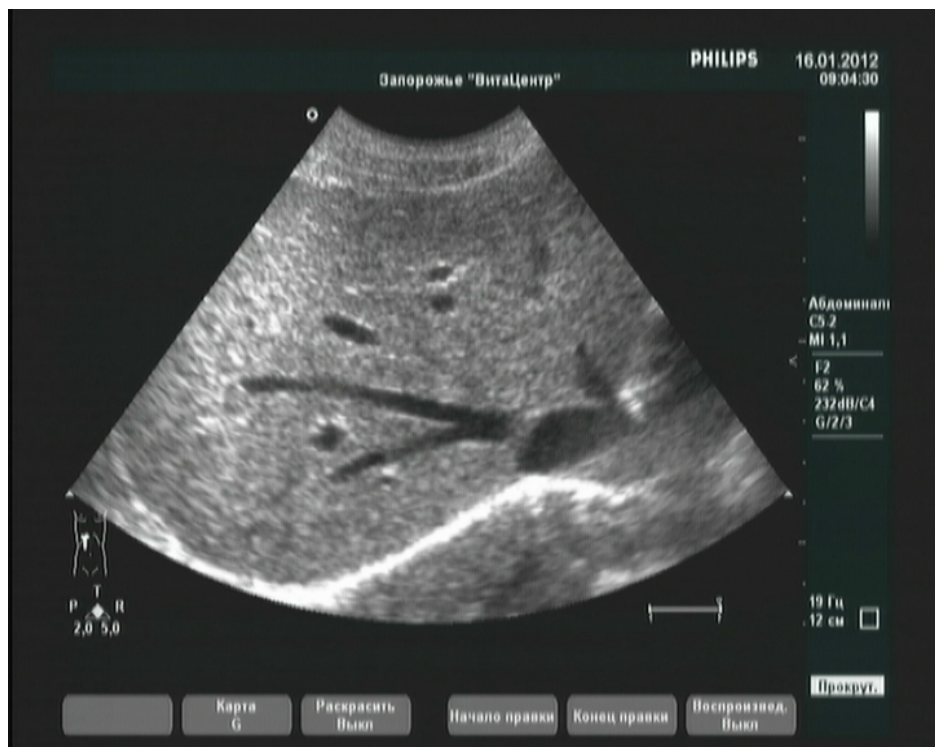


Мал. 3. Аналогова рентгенограма – екскреторна урограма (фото рентгенівської плівки на негатоскопі).



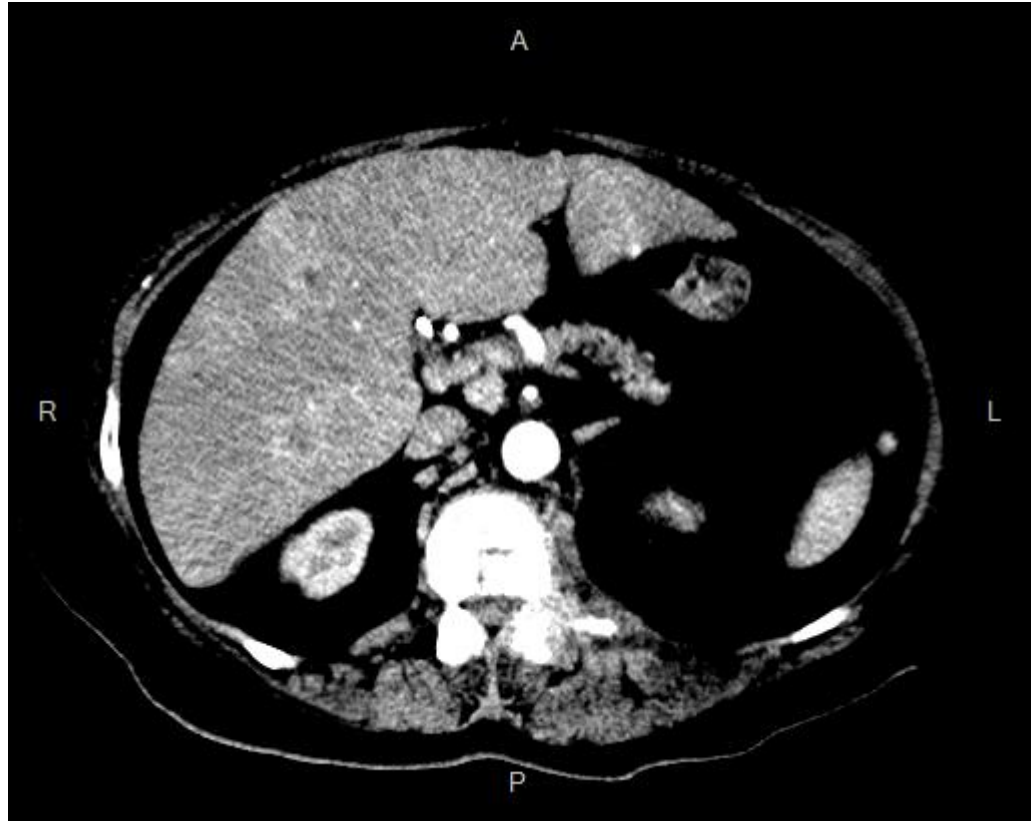
Мал.4. Аналогова сонограма печінки (фото сонограми, зробленої на термопапірі).

Цифрове зображення отримують за допомогою комп'ютера. Ці зображення одержані при комп'ютерній та магнітно-резонансній томографії, ультразвуковому скануванні, цифровій рентгенографії (мал.5,6,7).

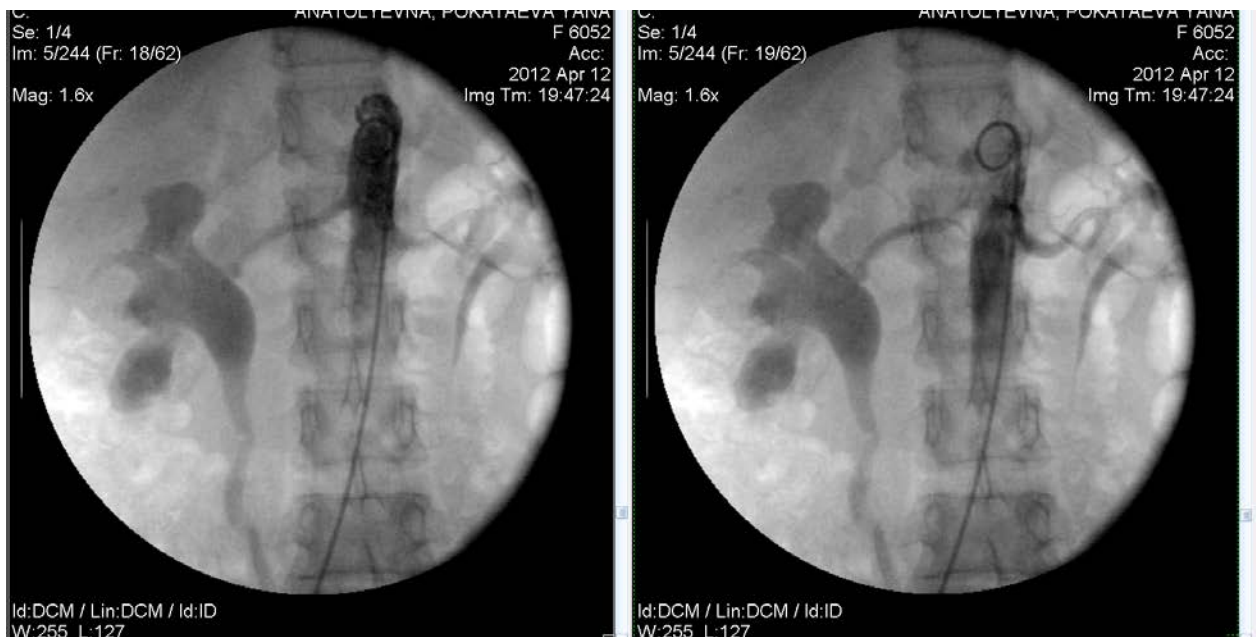

Мал.5. Цифрова сонограма печінки.

До них відносяться дигітальна рентгенографія та рентгеноскопія, флюорографія та відеозапис за допомогою електронно-оптичного перетворювача.



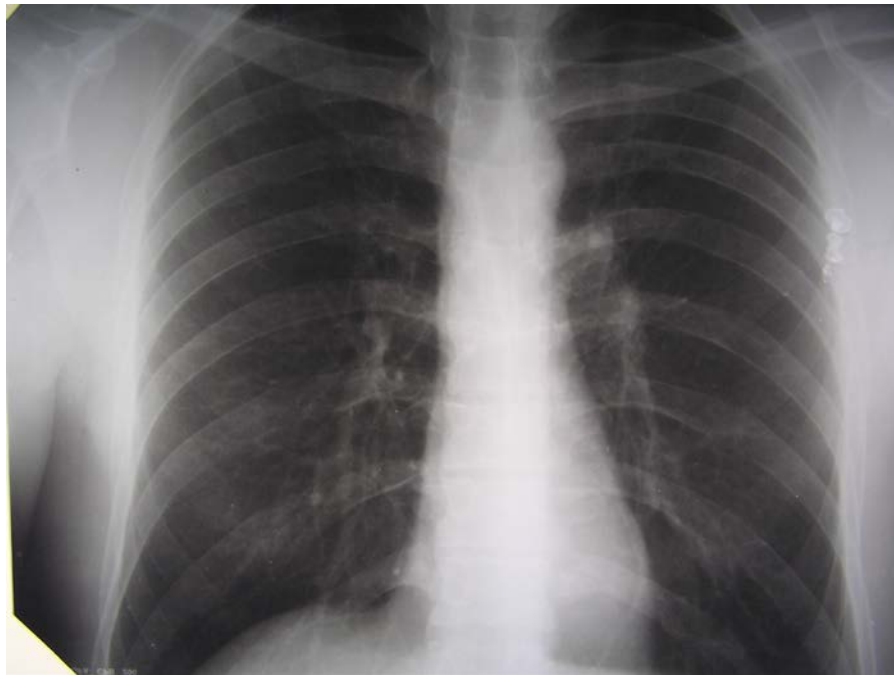
Мал.6. Цифрова комп'ютерна томограма (метастази в печінці).



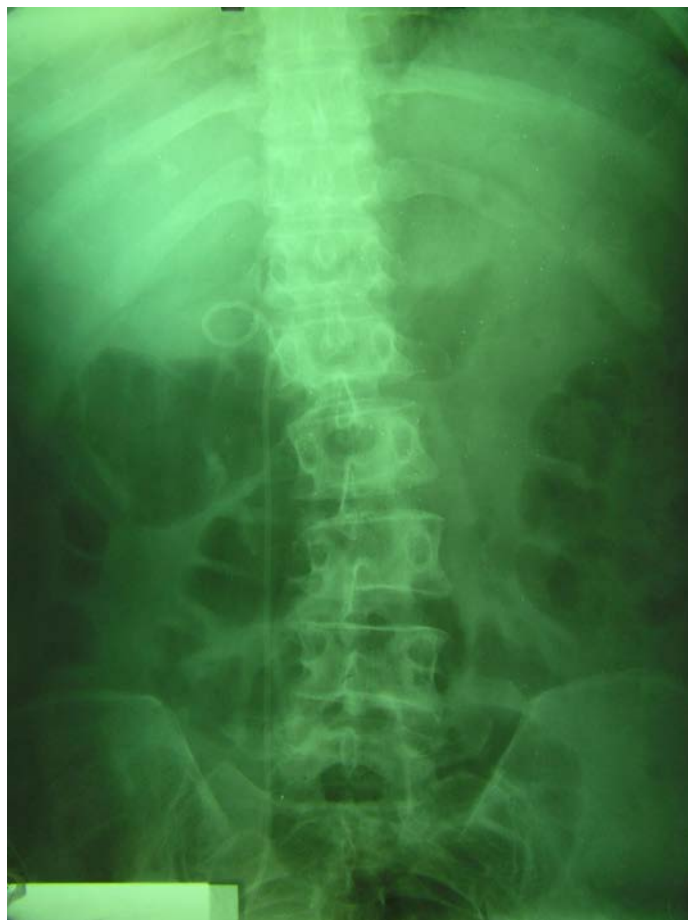Мал.7. Цифрова ангиограма ниркових артерій.

При проходженні крізь тіло людини пучок рентгенівських фотонів послаблюється в результаті поглинання його тканинами. При рівній товщині шару тканини, крізь який вони проходять, сильніше всього фотони поглинаються в кістковій тканині. Вдвічі слабше вони затримуються в паренхіматозних органах, м'язах, різних середовищах організму. Менше поглинаються рентгенівські промені в жировій клітковині і дуже мало в газах легень, шлунка, кишечника. Чим сильніше поглинаються рентгенівські промені в досліджувальній тканині, тим інтенсивніша тінь, яку вона утворює на рентгенівському флюоресцюючому екрані при проведенні рентгеноскопії, і тим менше його світіння. Зображення кісток, серця на флюоресцюючому екрані — чорне, легень — біле. Таке зображення отримало назву — прямого, позитивного.

Принципи природнього та штучного контрастування. Отримання рентгенівського зображення органів можливе завдяки природньому контрастуванню, якщо органи тіла поглинають рентгенівське випромінювання в різному ступені (значно більше або менше), ніж навколишні тканини. Кістки в значній мірі поглинають й інтенсивно послаблюють рентгенівські промені, легені, як повітряне середовище, пропускають промені і не послаблюють рентгенівське випромінювання, а м'які тканини займають проміжне положення між щільними та повітряними структурами за ступенем послаблення рентгенівського випромінювання. Завдяки природній контрастності отримують зображення органів грудної клітки та кісткового скелету (мал.8).

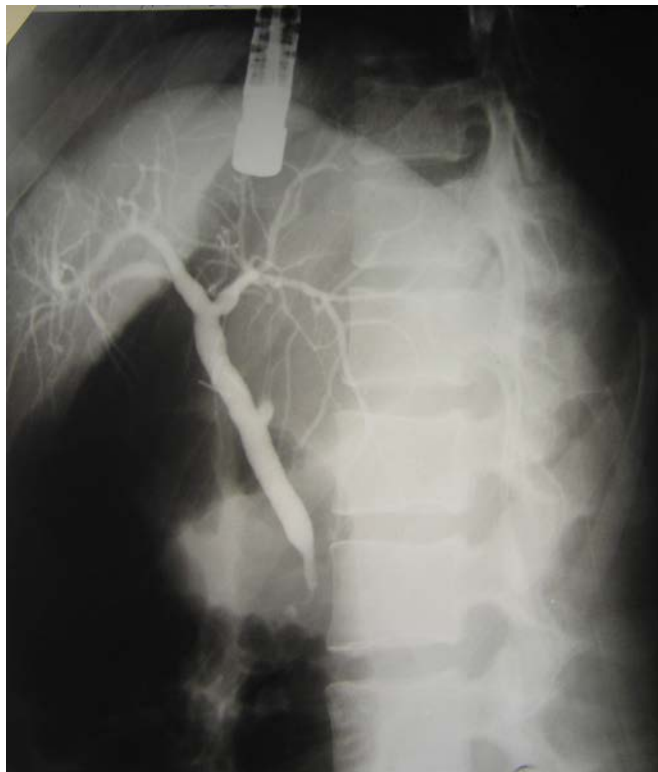


Мал. 8. Рентгенограма органів грудної клітки
Деякі органи і тканини організму поглинають рентгенівське випромінювання практично в однаковій мірі (мал.9).



Мал.9. Рентгенограма органів черевної порожнини і сечовидільної системи.

Для отримання зображення таких органів, які не мають природнього контрастування, застосовують спеціальні методики, які ґрунтуються на штучній зміні прозорості досліджуваних органів і тканин для рентгенівського випромінювання. Це явище називають штучним контрастуванням. Наприклад, органи, які не мають природнього контрастування (органи шлунково-кишкового тракту, жовчовиділення та сечовиділення), потребують штучного контрастування (мал. 10).



Мал. 10. Рентгенограма жовчовивідних шляхів після їх штучного контрастування

2.1. Методи рентгенологічного дослідження

Загальні:

рентгенографія

рентгеноскопія

флюорографія

Спеціальні:

мамографія

ортопантомографія

методики із застосуванням

Рентгенографія - це метод променевого рентгенологічного дослідження, результатом якого є отримання статичних, аналогових, діагностичних зображень на рентгенівських плівках – рентгенограмах.



Мал.11. Рентгенівський діагностичний апарат.

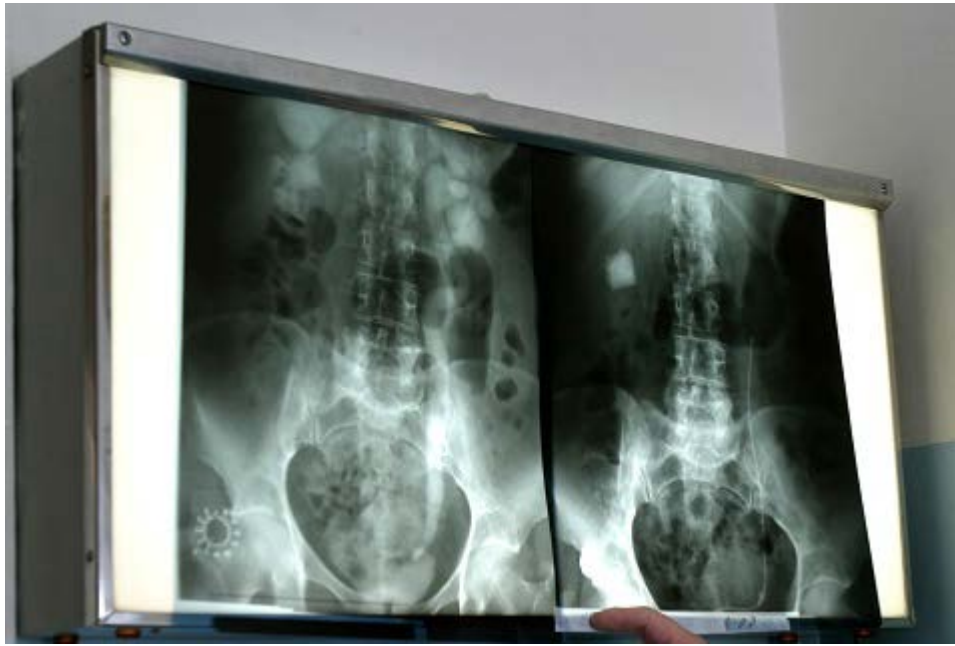В процесі рентгенографії рентгенівські промені, проходячи через тіло пацієнта, нерівномірно послаблюються і засвічують рентгенографічну плівку, в результаті чого і виходить діагностичне зображення (мал.11).

Рентгенівська плівка з двох боків покрита спеціальною емульсією, чутливою до фотонів у широкому спектрі електромагнітних випромінювань (рентгенівському, ультрафіолетовому, видимому). Рентгенівську плівку для запобігання засвічування розташовують у спеціальних касетах. У касетах плівка знаходиться між двома флуоресцентними «підсилюючими» екранами,

які при дії на них рентгенівських променів починають випромінювати світло видимого спектру, що приводить до більш інтенсивного засвічування плівки. Застосування флуоресціюючих екранів при проведенні рентгенографії знижує інтенсивність опромінення пацієнтів у десятки разів, що дозволяє в значній мірі уникнути негативних біологічних ефектів рентгенівського випромінювання.

Рентгенівські промені поширюються прямолінійно, тому рентгенівське зображення завжди повторює форму досліджуваного органу. Спочатку однорідний пучок рентгенівського випромінювання при проходженні через тіло пацієнта набуває неоднорідності, яка фіксується плівкою.

Рентгенограма - зображення органів і тканин, виконане в чорно-білих тонах. У практичній роботі отримують зображення на рентгенівській плівці. Зображення, отримане на рентгенівській плівці, складається з чорних ділянок—просвітлень і білих (прозорих) ділянок — затемнень. Чорні ділянки виникають в результат відновлення атомів срібла із галоїдного срібла, яке міститься в емульсійному шарі рентгенівської плівки. Чим менша щільність досліджуваних тканин, тим більше на рентгенівську плівку потрапило рентгенівських променів і тим більш чорним буде отримане зображення. У білих прозорих ділянках атомів срібла немає. Воно виведене зі складу емульсійного шару при її хімічній обробці, яка включає в себе проявлення, промивання, фіксування, промивання та висушування. На цей процес витрачається до 40 хвилин. Якщо ж в рентгенівському кабінеті є проявочна машина, то час отримання зображення скорочується до 1,5 хвилин. Це зображення є негативним і називається традиційною, класичною рентгенограмою. Пристрій для розглядання малюнка, отриманого на рентгенівській плівці називається негатоскопом (мал.12).

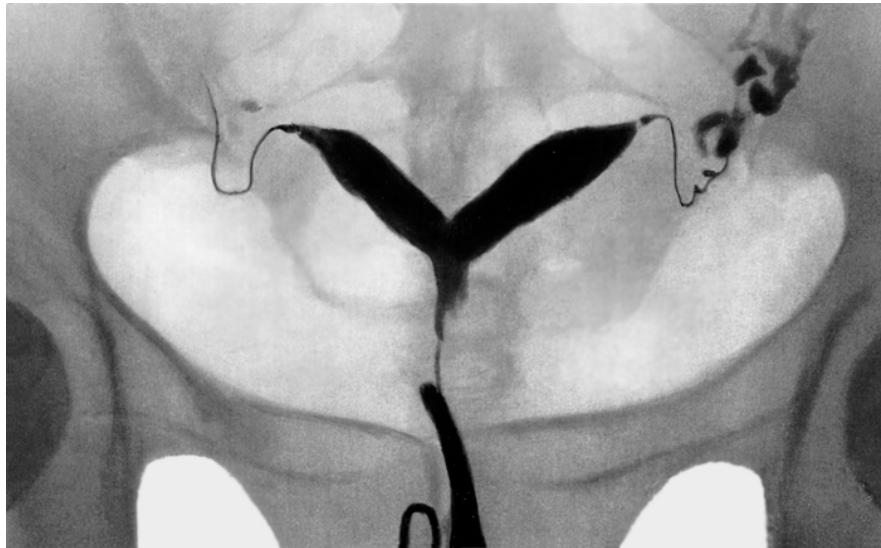


Мал.12. Негатоскоп.

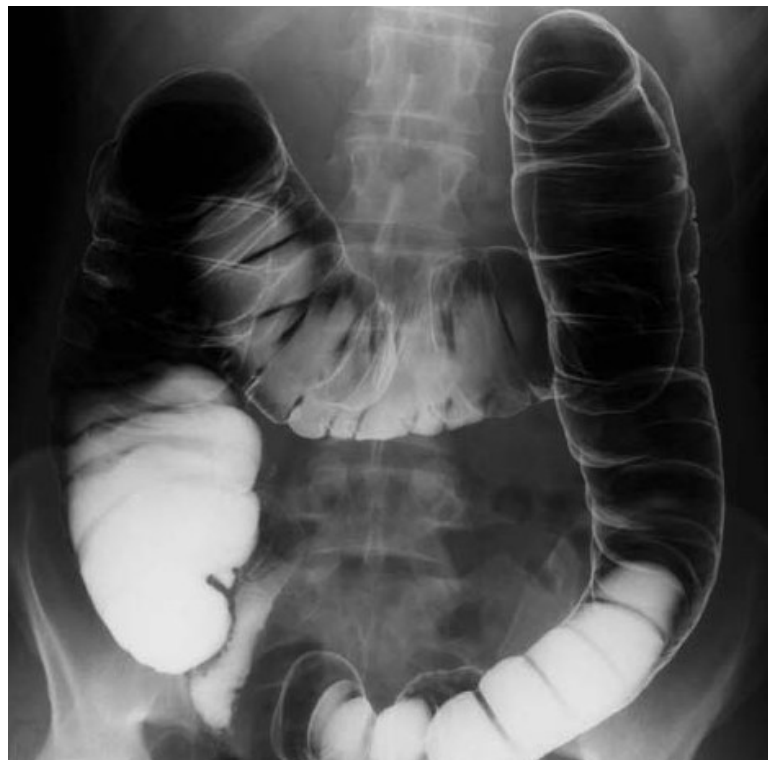Чорним ділянкам на таких негативних рентгенограмах відповідають органи та тканини, які добре пропускають рентгенівські промені, що засвічують рентгенівську плівку. Це органи та тканини, що мають низьку щільність - легені. Білим ділянкам на рентгенограмах відповідають структури, які сильно поглинають рентгенівське випромінювання, тобто органи та тканини з високою щільністю - кістки. При проходженні рентгенівських променів через органи з високою щільністю, більша їх частина поглинається, але енергії рентгенівських променів, що дійшли до рентгенівської плівки, недостатньо для її засвічування, і вона при прояві залишається білою.

Позитивні зображення аналогічні звичайним фотографічним знімкам, їх отримують шляхом інверсії відтінків чорно-білої гами з негативів. Однак при переводі в позитивне зображення подовжується діагностичний процес, подвоюються економічні витрати та втрачається частина деталей, тому позитивні рентгенологічні знімки широкого застосування у променевої діагностиці не знайшли.

Негативне і позитивне зображення одного і того ж об'єкта відрізняються тим, що органи та тканини, які мають високу рентгенівську щільність, на негативних зображеннях - білого кольору, а на позитивних - чорного, і навпаки, органи та тканини, що мають низьку рентгенівську щільність на негативних зображеннях - чорного кольору, а на позитивних – білого (мал.13,14).

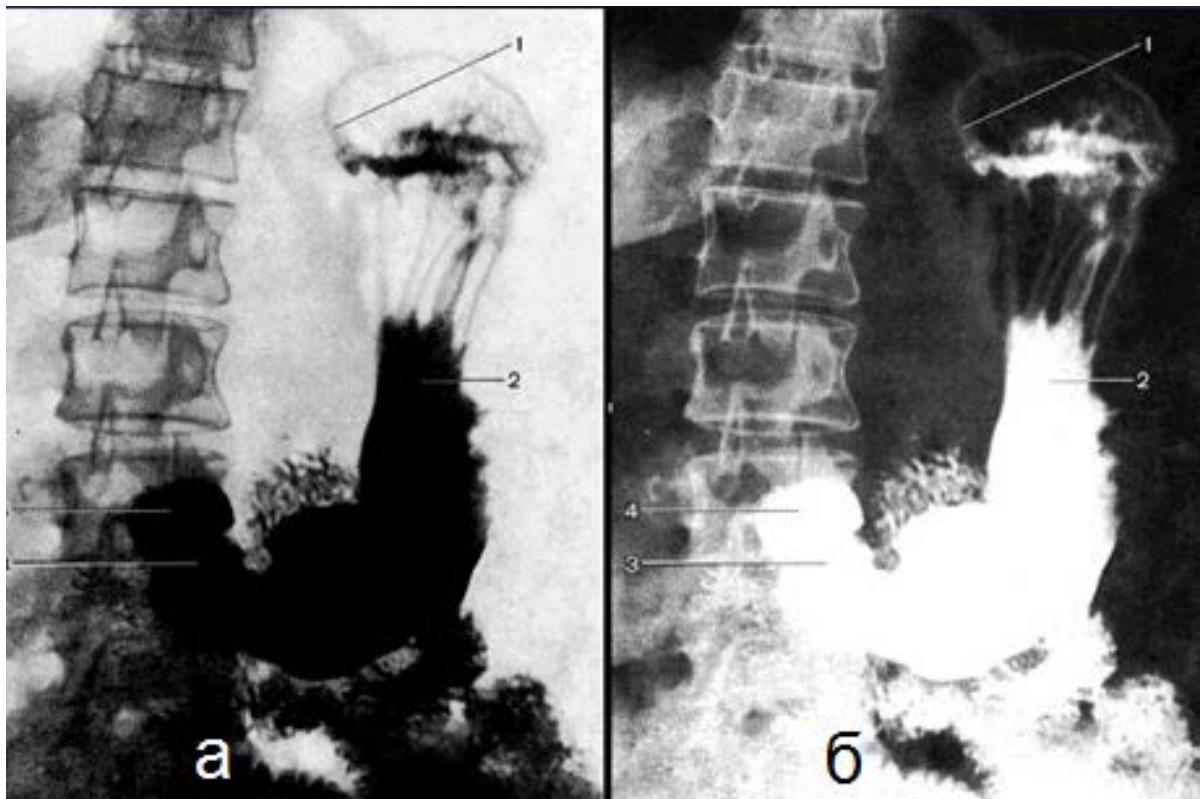


Мал.13. Позитивне зображення (гістеросальпінгограма)



Мал.14. Негативне зображення (іригограма)

На мал. 15 представлено негативне та позитивне зображення одного і того ж об'єкта (шлунка, що контрастується сульфатом барію). Органи та тканини, що мають високу рентгенівську щільність (кістки, контрастна речовина - сульфат барію), на негативних зображеннях - білого кольору, а на позитивних – чорного (мал.15).



Мал. 15. Рентгенограми: позитивне (а) та негативне (б) зображення шлунка, контрастованого сульфатом барію

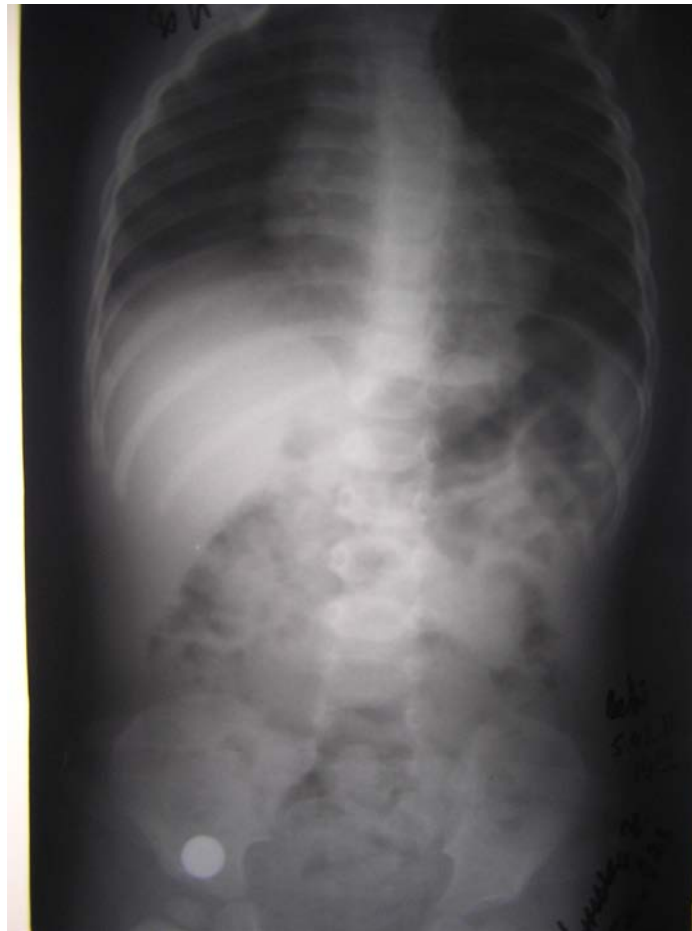Рентгенограми:

1. Оглядові

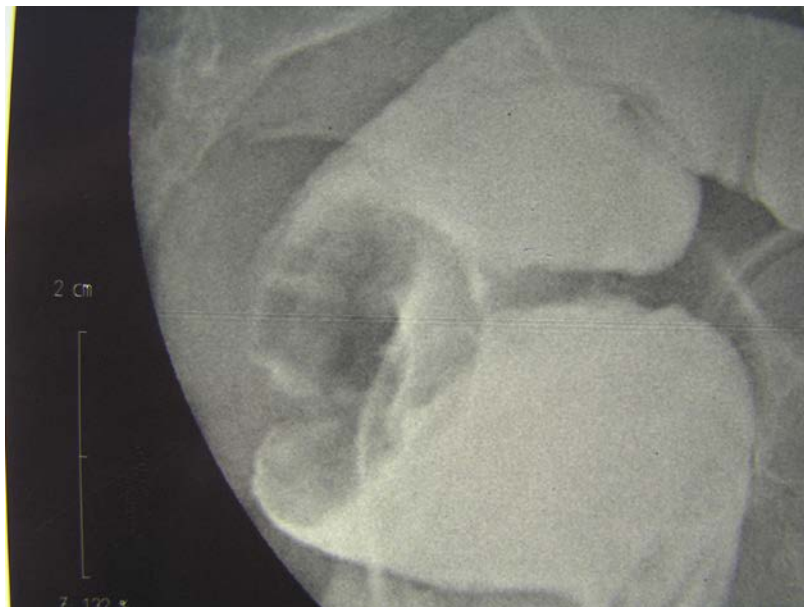Вся анатомічна область –
голова, груди, живіт (мал.16)

2. Прицільні

Зображення невеликої частини
анатомічної області, яка найбільш
цікавить лікаря (мал.17)



Мал. 16. Оглядова рентгенограма органів грудної та черевної порожнини



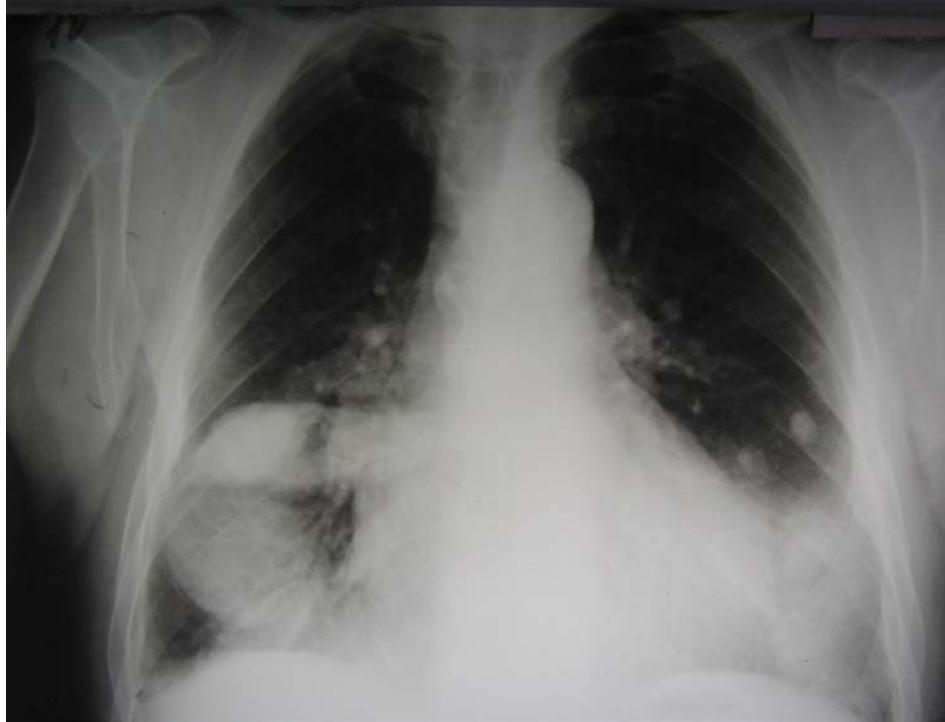Мал. 17. Прицільна рентгенограма частини ободової кишки

Дозволяюча здатність рентгенографії більша ніж рентгеноскопії. При рентгенографії значно менше опромінення пацієнтів.

Різновидом рентгенографії є електрорентгенографія — ксерорадіографія (грецьк. xeros- сухий). Спочатку зображення за допомогою рентгенівських променів отримується на селеновій напівпровідниковій пластині, а потім переноситься на папір, аналогічно тому, як це робиться при ксерокопіюванні. В порівнянні з рентгенографією електрорентгенографія має дві переваги: 1. володіє більшою фотографічною широтою — однаково добре можна бачити як щільні утворення, наприклад, кістки, так і м'які тканини. 2. має окреслення контурів на межі тканин різної щільності, вони здаються ніби підмальованими. Іншими позитивними сторонами електрорентгенографії є економічність та швидкість отримання зображення. Але при електрорентгенографії вдвічі вище опромінення. Це зумовлено тим, що чутливість селенової пластинки в 1,5-2 рази нижча ніж комбінації рентгенівська плівка - підсилюючий екран, тому при з'йомці експозицію збільшують в 2 рази. У зв'язку з цим електрорентгенографію частіше всього застосовують у невідкладній рентгенографії кінцівок.

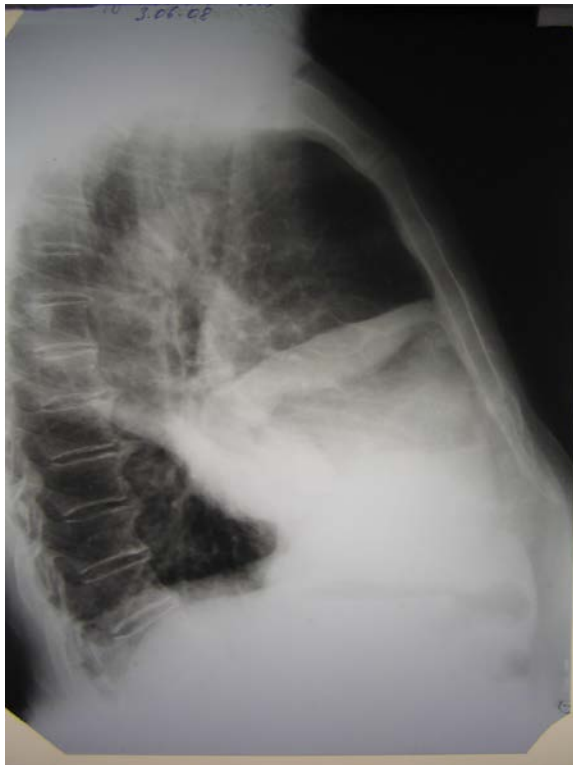На рентгенограмах формується площинне сумаційне негативне зображення у чорно-білих тонах. При аналізі рентгенограм необхідно враховувати наявність сумаційного ефекту. Сумаційний ефект в променевої діагностиці полягає в нашаровуванні зображень одних органів і тканин на інші, ускладнює об'єктивну і якісну діагностику патологічних процесів. У рентгенодіагностиці відбувається нашаровування різних органів, розташованих уздовж проходження пучка рентгенівського випромінювання. Наприклад, на рентгенограмі органів грудної клітки у прямій проекції внаслідок сумаційного ефекту відбувається нашаровування тіней хребтового стовпа, серця, великих судин і грудини, зображення передніх відрізків ребер

місцями накладається на зображення задніх. У результаті цього точно локалізувати певні патологічні зміни дуже складно (мал. 18).



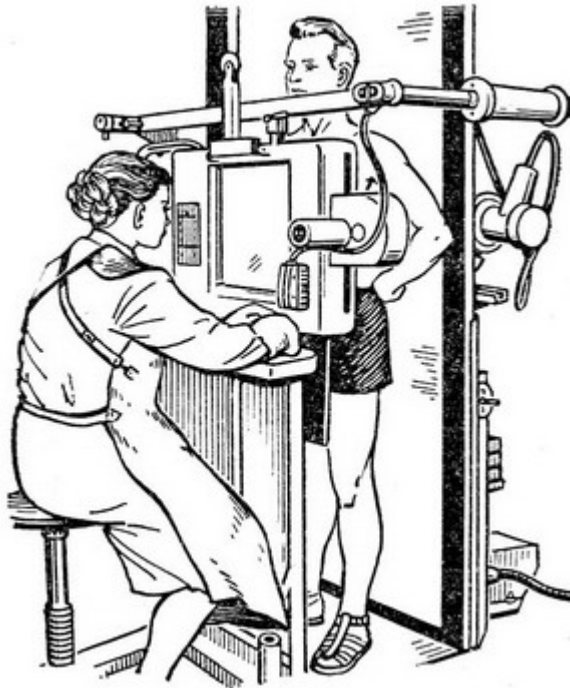
Мал. 18. Рентгенограма органів грудної порожнини в прямій проекції.

Щоб уникнути ускладнень, викликаних ефектом нашаровування, рентгенограми роблять в двох взаємно перпендикулярних проекціях (наприклад, рентгенографію органів грудної клітки виконують у прямій та бічній проекціях) або вдаються до використання томографічних методик - лінійної або комп'ютерної томографії (мал. 19).



Мал.19. Рентгенограма органів грудної порожнини в бічній проекції

Рентгеноскопія - метод рентгенологічного дослідження, при якому зображення органів і тканин пацієнта отримують на флюоресцентному екрані або телевізійному моніторі в реальному масштабі часу (мал.20).



Мал.20. Рентгеноскопічне дослідження.

Флюоресцуючий екран являє собою картон, покритий речовиною, яка при взаємодії з рентгенівськими променями світиться пропорційно кількості потрапивших на нього квантів. З боку лікаря екран вкритий прозорим для видимого світла просвинцьованим склом, воно захищає лікаря від шкідливої дії рентгенівських променів. Світіння екрану слабе, тому рентгеноскопію виконують в затемненому кабінеті, в зв'язку з чим дрібні деталі зображення не відрізняються. При проведенні рентгеноскопії опромінення пацієнта і персоналу найбільше в порівнянні з іншими методиками дослідження.

Під час проведення рентгеноскопії рентгенівські промені, проходячи крізь тіло пацієнта, неоднорідно послаблюються і потрапляють на флуоресцентний екран, викликаючи його нерівномірне світіння. Чим більше рентгенівських променів потрапляє на екран, тим світіння яскравіше. Якщо промені проходять через щільні структури (наприклад, кістки), тим менше променів досягає екрану і світіння менш інтенсивне. Створюється флуоресцентне зображення об'єкта. Традиційна рентгеноскопія призначена для отримання динамічного, тобто рухомого, проєкційного зображення (у режимі «реального часу»), яке лікар-рентгенолог вивчає безпосередньо на флуоресціюючому екрані. Класична рентгеноскопія проводилася в темряві через слабе світіння флуоресцентного екрана. Променеве навантаження при такому дослідженні було високе, зображення на екрані було з погано помітними дрібними деталями.

В даний час застосовують удосконалений метод рентгеноскопії - рентгенотелевізійне просвічування за допомогою підсилювача рентгенівського зображення та електронно-оптичного перетворювача, у результаті чого видиме зображення на флуоресціюючому екрані посилюється, перетворюється в електричний сигнал і відображається на екрані дисплея. Рентгенівське зображення на дисплеї, як і звичайне телевізійне зображення, можна вивчати в освітленому приміщенні.

Сучасні рентгентелевізійні системи дозволяють проводити запис усіх етапів дослідження з фізіологічною руховою активністю органів, що дає можливість оцінити результати цього дослідження різним лікарям, ретроспективного вивчення зображення, зберігання та перевірки з повторними дослідженнями при динамічному спостереженні за хворим. Також зображення може бути передано на монітори, які знаходяться в інших приміщеннях.

При рентгеноскопичному дослідженні формується площинне чорно-біле зображення в реальному масштабі часу з наявністю сумаційного ефекту. Для усунення ефекту нашаровування та отримання більш точної і повної інформації про патологічний процес під час рентгеноскопії застосовують поліпозиційне та поліпроекційне дослідження.

Поліпозиційне дослідження - відбувається переміщення пацієнта щодо рентгенівського випромінювача.

Поліпроекційне - дослідження, під час якого рентгенівський випромінювач переміщується щодо хворого.

Перевагою рентгеноскопії є можливість отримати одночасно уявлення про функціональні та морфологічні показники досліджуваного органа.

Дослідження можна проводити при будь - якому положенні хворого, воно економічне, легко виконується.

Рентгеноскопія найбільш широко використовується в клінічній практиці при дослідженні органів шлунково-кишкового тракту. З появою нових методів променевої діагностики, таких як ультразвукове сканування, доплерографія, магнітно-резонансна та комп'ютерна томографія, рентгеноскопія органів серцево-судинної та дихальної систем в даний час застосовується рідко.

Порівняння основних рентгенологічних методів – рентгенографії та рентгеноскопії між собою:

Переваги рентгеноскопії:

- малі витрати часу на отримання діагностичного зображення (особливо важливо в діагностиці невідкладних станів - кишкової непрохідності, пневмотораксу та ін),
- відсутність матеріальних витрат на плівку, фотореактиви.

Недоліки рентгеноскопії:

- більш високе променеве навантаження (вище, ніж при рентгенографії),
- низький просторовий дозвіл (можливість розглянути дрібні деталі нижче, ніж при рентгенографії),
- відсутність документації (рентгенограм).

Вище перераховані недоліки рентгеноскопії були відкинуті з уведенням в практику дослідження підсилювача рентгенівського зображення, який включає в себе рентгенівський електронно - оптичний перетворювач і телевізійну систему. Отримане за допомогою ПРЗ зображення аналогічне первинному, але в багато разів яскравіше, тому його можна роздивитися при видимому освітленні. Відпала необхідність в адаптації. Променеве навантаження на хворого та персонал при проведенні рентгеноскопії з підсилювачем рентгенівського зображення в багато разів менше, а дозволяюча здатність більша. Всі етапи обстеження можна записати на відеомагнітофон чи отримане зображення направити на фотокамеру, де на фотоплівці отримуються знімки розмірами 70x70 мм чи 100 x 100 мм. Вони називаються підсилювачами рентгенівського зображення — флюорограми, їх можна робити до 6 кадрів в секунду.

Переваги рентгенографії:

- краща роздільна здатність, ніж у рентгеноскопії,
- наявність документа - рентгенограми,
- можливість аналізу рентгенограми кількома лікарями,

- можливість ретроспективного вивчення рентгенограм,
- можливість тривалого зберігання зображення для порівняння з повторними знімками в процесі динамічного спостереження за хворим,
- менше променеве навантаження на пацієнта.

Недоліки рентгенографії:

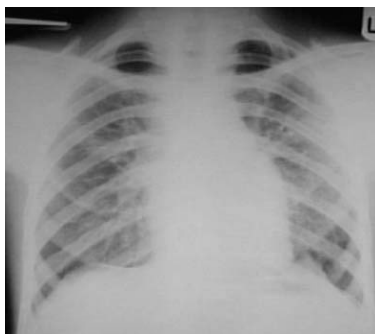
- необхідність матеріальних витрат на плівку, фотореактиви,
- витрати часу на отримання зображення.

В даний час такі рентгенологічні методи, як рентгенографія та рентгеноскопія є найпоширенішими, рутинними та основними променевими методами діагностики захворювань органів дихальної системи, шлунково-кишкового тракту та опорно-рухового апарату.

Способи одержання рентгенівського зображення

- **рентгенографія** — на рентгенівській плівці;
- **електрорентгенографія** — на селеновій напівпровідниковій пластинці, потім переноситься на папір;
- **рентгеноскопія** – зображення одержують на флюоресцуючому екрані;
- **рентготелевізійна рентгеноскопія** — зображення на екрані телевізора за допомогою рентгенівського електронно-оптичного перетворювача;
- **дигітальні засоби рентгенографії та рентгеноскопії** — за допомогою електронно-оптичного і аналого-цифрового перетворювача на екрані телевізора або фотоплівці і папері;
- **комп'ютерна томографія** — за допомогою детекторного датчика (сцинтиляційного, газорозрядного, або напівпровідникового) на екрані телевізора або фотоплівці чи папері.

Флюорографія - рентгенологічний метод дослідження, при якому зображення отримують на рентгенівській плівці малого формату (7х7та10х10 см). Традиційна плівкова флюорографія - це фотографування рентгенівського зображення з флюоресцентного екрану на фотоплівку (мал.21).



Мал. 21. Флюорограма.

В сучасних цифрових флюорографічних апаратах не відбувається фотографування рентгенівського зображення на фотоплівку. Цифрові флюорографічні апарати представляють собою цифрові рентгенографічні апарати для дослідження органів грудної порожнини.

Переваги флюорографії:

- швидкість виконання,
- економічність.

Більшість флюорографічних апаратів компактні, їх можна встановлювати в автомашині, організовуючи пересувний мобільний флюорографічний автокабінет. У зв'язку з цим флюорографія високоефективна та застосовується для проведення масових профілактичних обстежень органів грудної порожнини з метою раннього виявлення туберкульозу органів дихання і злоякісних пухлин легенів.

2.2. Томографія

Томографія - метод отримання пошарових зображень досліджуваних органів та тканин.

Види томографії:

лінійна, рентгенівська комп'ютерна та магнітно-резонансна.

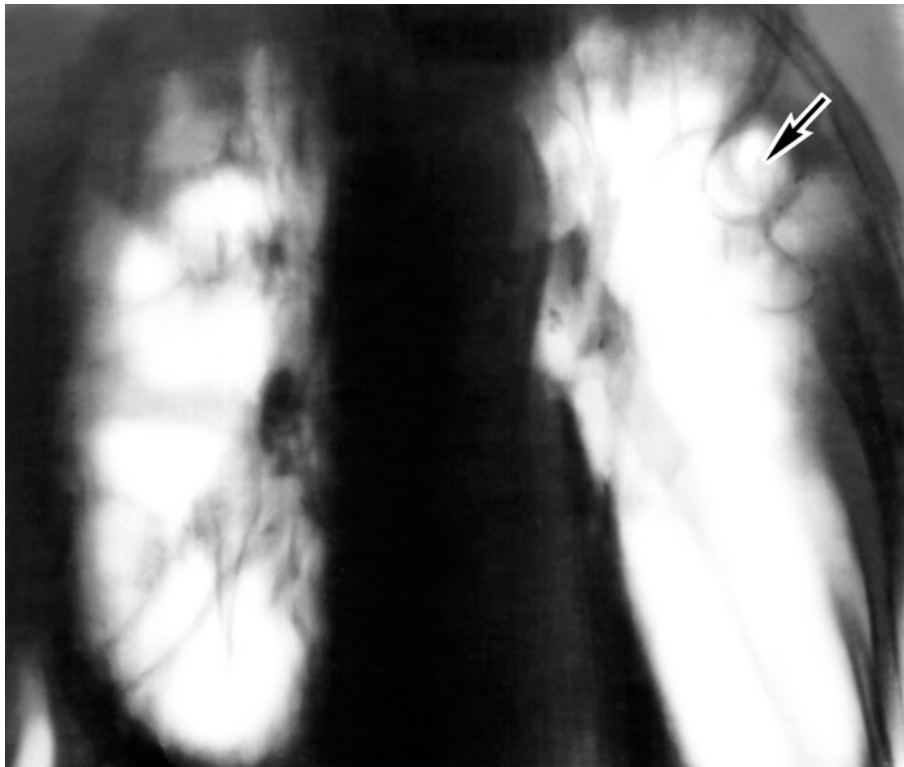
Лінійна томографія - методика рентгенологічного дослідження з отриманням пошарових зображень досліджуваних органів і тканин пацієнта на рентгенівській плівці.

На рентгенограмі виходить сумаційне зображення будь-якої частини тіла. Томографія служить для отримання зображення структур, розташованих в одній площині, на рівні певного шару без ефекту нашаровування одних органів і тканин на інші.

Такий ефект досягається за допомогою особливого технічного підходу: відбувається безперервний рух під час зйомки в різних напрямках рентгенівської трубки, що випромінює пучок променів, та касети з плівкою щодо досліджуваного об'єкта. Цим досягається виділення спеціального томографічного зрізу. Завдяки частковому усуненню сумаційного ефекту, поліпшується якість зображення органів на рівні виділеного шару.

За зовнішнім виглядом лінійна томограма відрізняється від рентгенограми відсутністю візуалізації органів вище та нижче досліджуваного рівня, наявністю нерізкості шарів, розташованих вище та нижче цього рівня і більш чіткою візуалізацією досліджуваного об'єкта в площині томографічного зрізу.

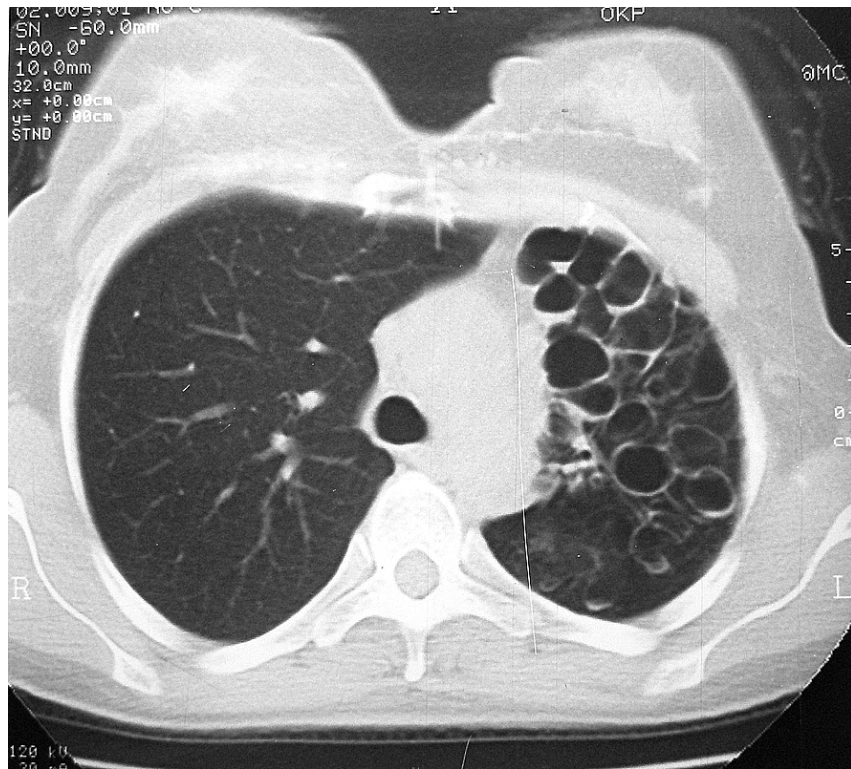
Наприклад, на лінійній томограмі легенів відсутня візуалізація ребер (мал. 22).



Мал.22. Лінійна томограма: кісти легенів

Лінійна томографія допомагає точніше визначити локалізацію, поширеність, характер і структуру патологічного процесу, виявити дрібні патологічні утворення та порожнини.

На відміну від лінійної томографії рентгенівська комп'ютерна та магнітно-резонансна томографія дозволяють практично повністю усунути сумарний ефект, тому в даний час лінійна томографія застосовується рідко, витісняючись цими новими методами (мал. 23).

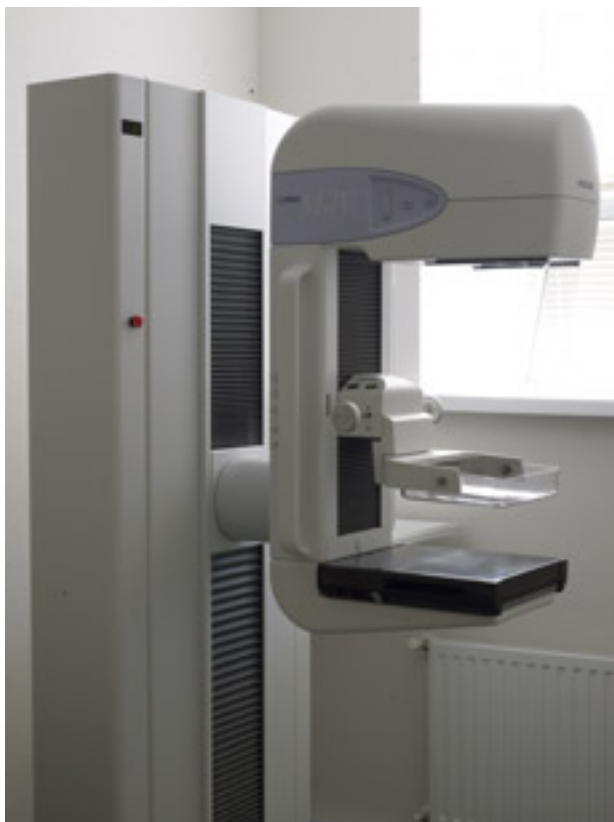

Мал. 23. Комп'ютерна томограма органів грудної порожнини: кісти легені

Спеціальні методи рентгенологічного дослідження без штучного контрастування

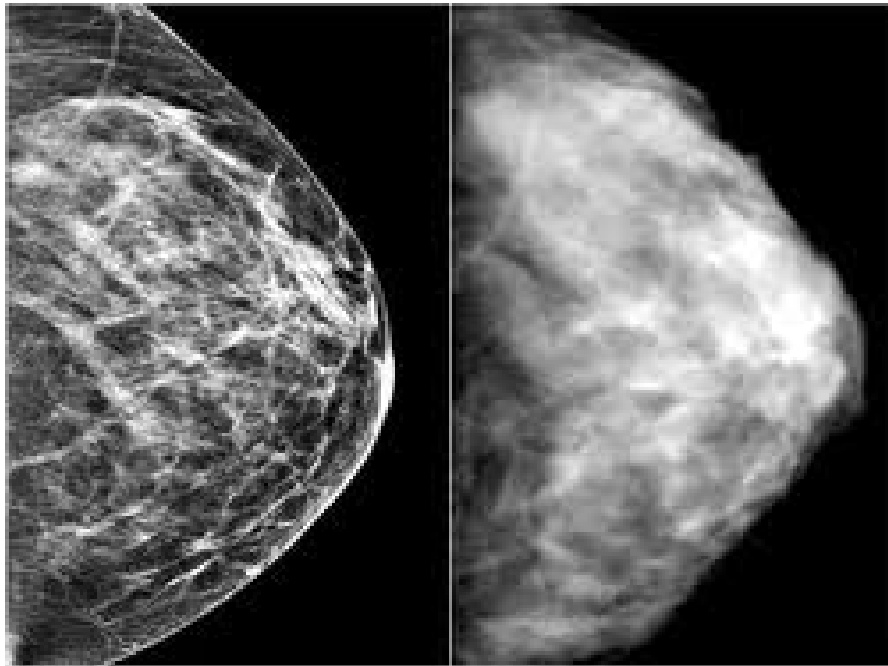
Мамографія - рентгенологічне дослідження молочних залоз, що виконується з використанням спеціальних рентгенівських апаратів – мамографів (мал. 24).

Мамографи обладнані спеціальними штативами для укладання молочної залози, також при мамографії використовують невеликі величини анодної напруги для кращої візуалізації м'якотканинних структур.



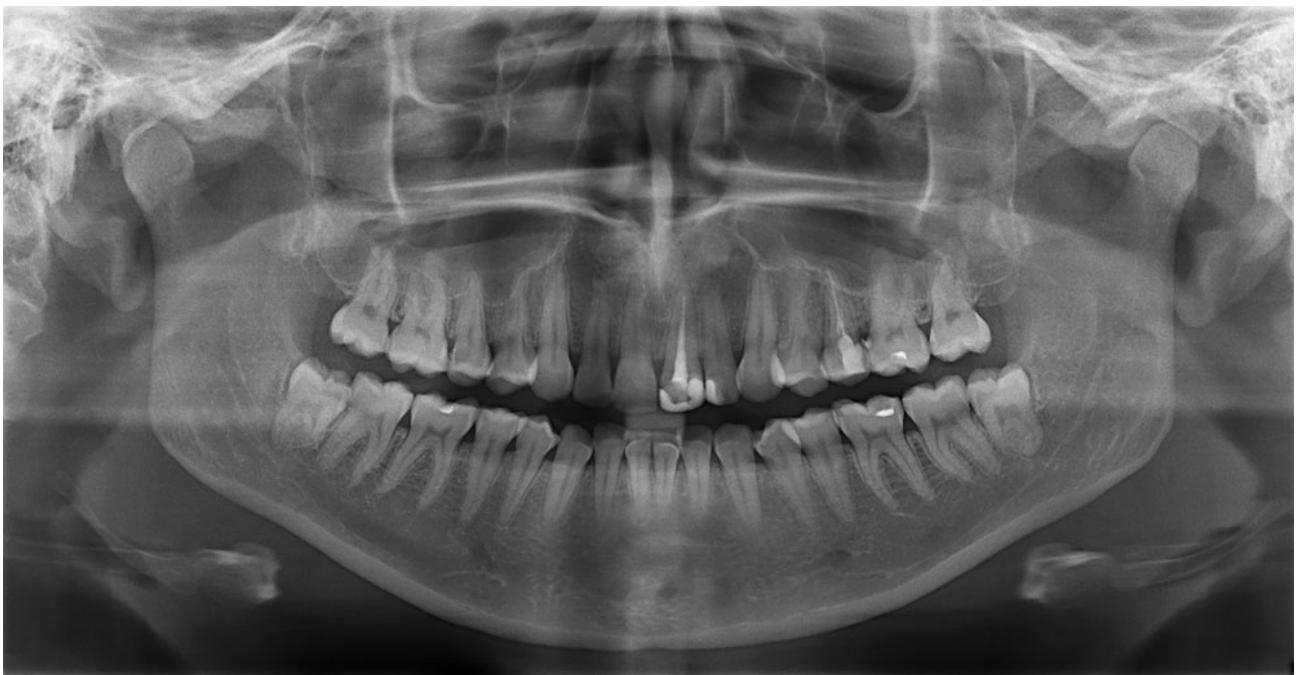Мал.24. Рентгендіагностичний апарат для мамографії.

Мамографія виконується з профілактичною метою для ранньої діагностики злоякісних пухлин молочної залози у жінок віком більше 40-45 років і з діагностичною метою при виявленні в молочній залозі ущільнень (мал. 25).



Мал.25. Мамограма - мамографічне зображення молочних залоз.

Ортопантомографія - рентгенологічне дослідження, що дозволяє отримати розгорнуте зображення всіх зубів верхньої та нижньої щелеп, а також інших відділів лицьового скелета (навколоносових пазух, очниць) (мал.26).



Мал. 26. Ортопантомограмма.

Методики із застосуванням штучного контрастування

Штучне контрастування проводять шляхом введення в організм людини спеціальних рентгеноконтрастних препаратів, що послаблюють рентгенівське випромінювання більшою мірою, ніж навколишні тканини, або, навпаки, практично не послаблюють рентгенівське випромінювання.

Рентгеноконтрастні препарати поділяють на:

1. Які не послаблюють рентгенівське випромінювання:

- вуглекислий газ,
- повітря

2. Які послаблюють рентгенівське випромінювання:

- не містять йод (водонерозчинні) - сульфат барію,
- що містять йод:

а) жиророзчинні,

б) водорозчинні:

- ✓ іонні (урографін, гіпак),
- ✓ неіонні (ультравіст, візіпак).

Методики зі штучним контрастуванням застосовуються для рентгенівських досліджень органів черевної порожнини, зачеревного простору, серцево-судинної системи (мал. 27,28,29,30). В умовах штучного контрастування проводиться дослідження шлунково-кишкового тракту з введенням в порожнини водної суспензії сульфату барію, а в деяких випадках - йодовмісних препаратів (мал. 31,32,33).

Дослідження органів сечовиділення, жовчовиділення здійснюється парентерально або ретроградним введенням йодовмісних рентгеноконтрастних речовин.

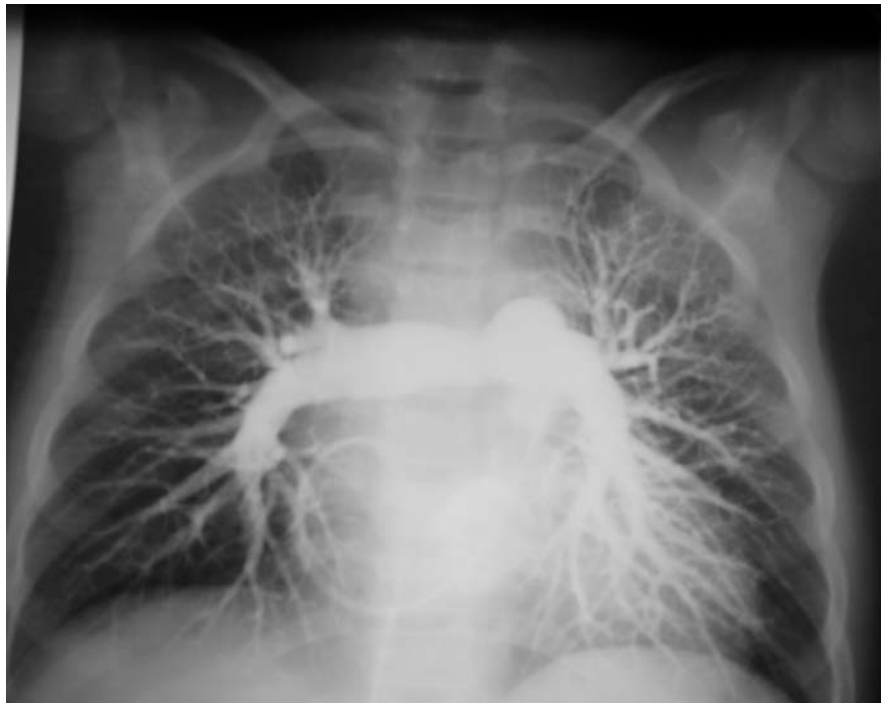Сучасні йодовмісні рентгеноконтрастні препарати діляться на іонні (урографін, гіпак), що утворюють в рідкому середовищі заряджені сполуки, і неіонні (ультравіст, омніпак, візіпак), електрично нейтральні. Іонні рентгеноконтрастні сполуки мають більш високу осмолярність відносно плазми крові.

Йодовмісні рентгеноконтрастні препарати можуть викликати побічні ефекти за рахунок високої осмолярності та хемотоксичності.

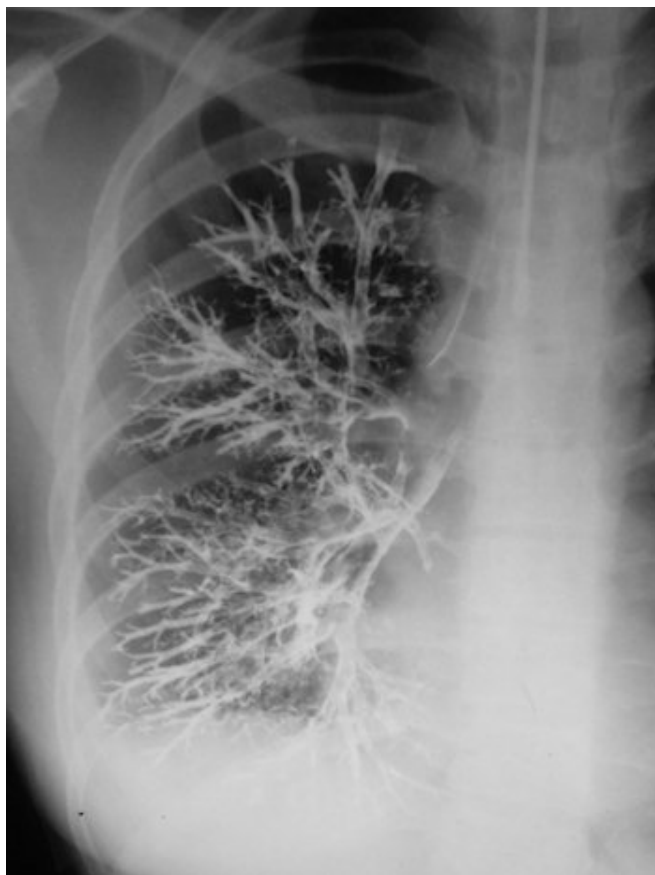Рентгеноконтрастні йодовмісні препарати можуть викликати анафілактоїдні реакції, електролітні порушення і зміни гемодинаміки, порушення агрегації еритроцитів, пошкодження ендотелію судин, порушення функції нирок, тому контрастні дослідження можуть мати протипоказання - алергічна схильність, ниркова недостатність, виражена серцева недостатність, аритмія, порушення функції щитовидної залози, епілепсія.

При виборі йодовмісних контрастних препаратів керуються ступенем їх контрастуючого ефекту та нешкідливістю для пацієнта.

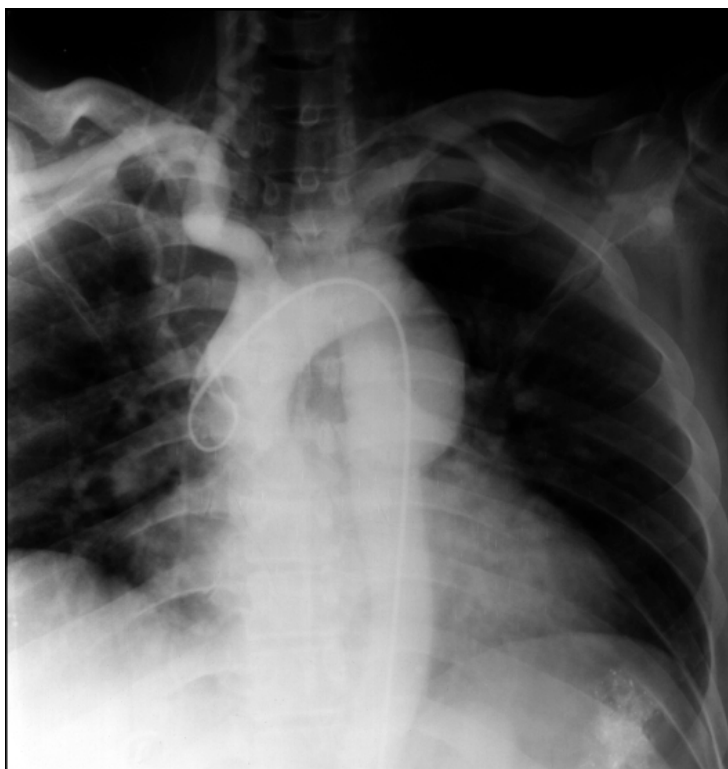Оптимальним є застосування ізоосмолярних плазмі крові неіонних йодовмісних рентгеноконтрастних речовин, які в порівнянні з іонними менш токсичні, надають менш виражений вазодилатаційний ефект, меншою мірою вивільняють гістамін і деформують еритроцити, інгібують активність холінестерази, тобто дозволяють застосовувати методики контрастування з меншим ризиком ускладнень.



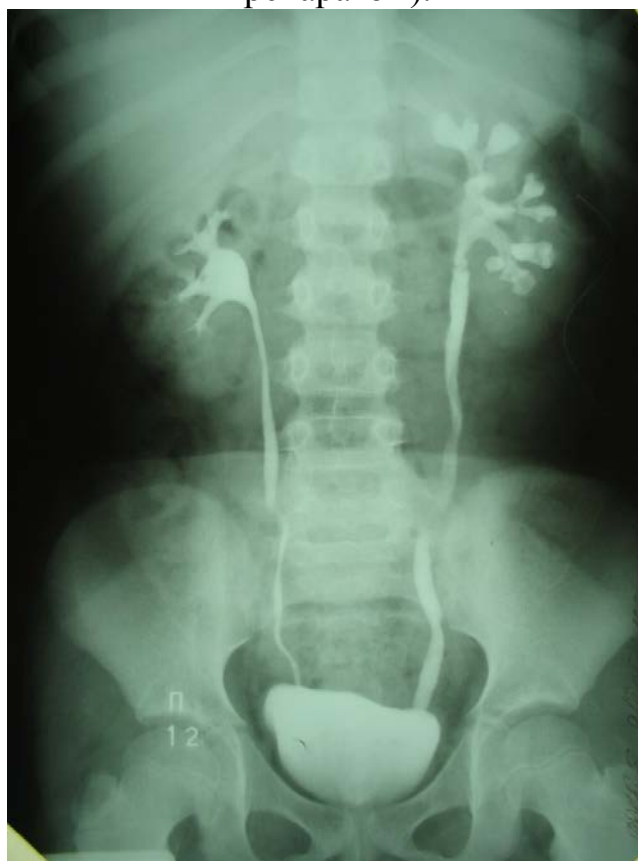Мал. 27. Ангіопульмонограмма (контрастування легеневої артерії і її гілок йодовмісним контрастним препаратом).



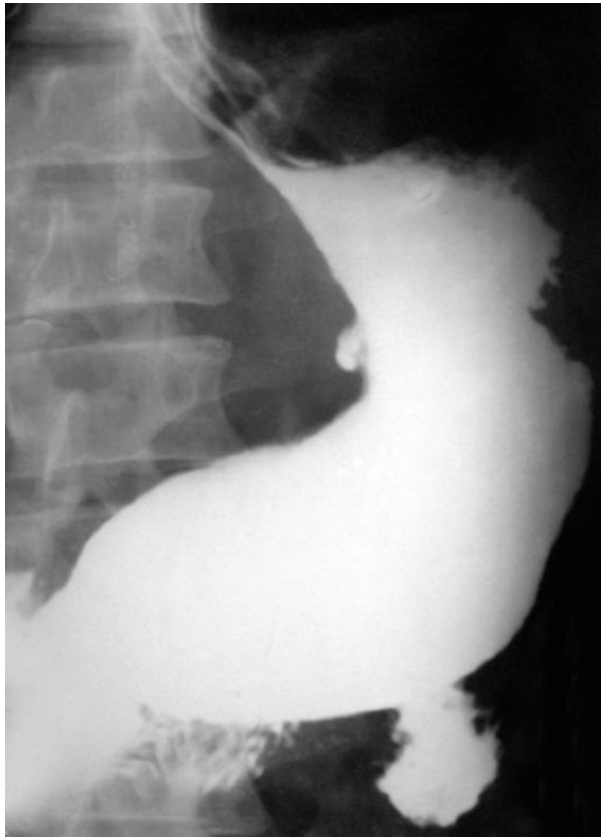Мал. 28. Бронхограмма (контрастування бронхіального дерева йодовмісним контрастним препаратом).



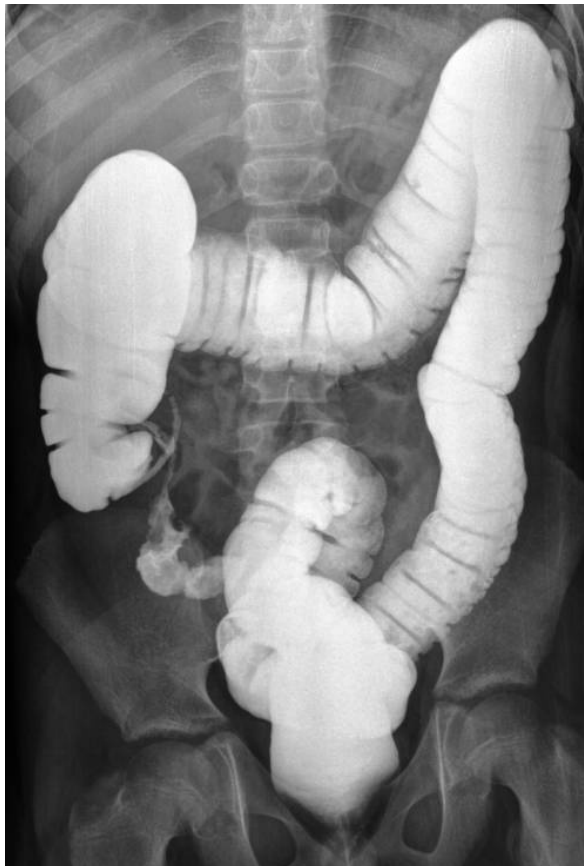
Мал.29. Аортограмма (контрастування аорти йодовмісним контрастним препаратом).



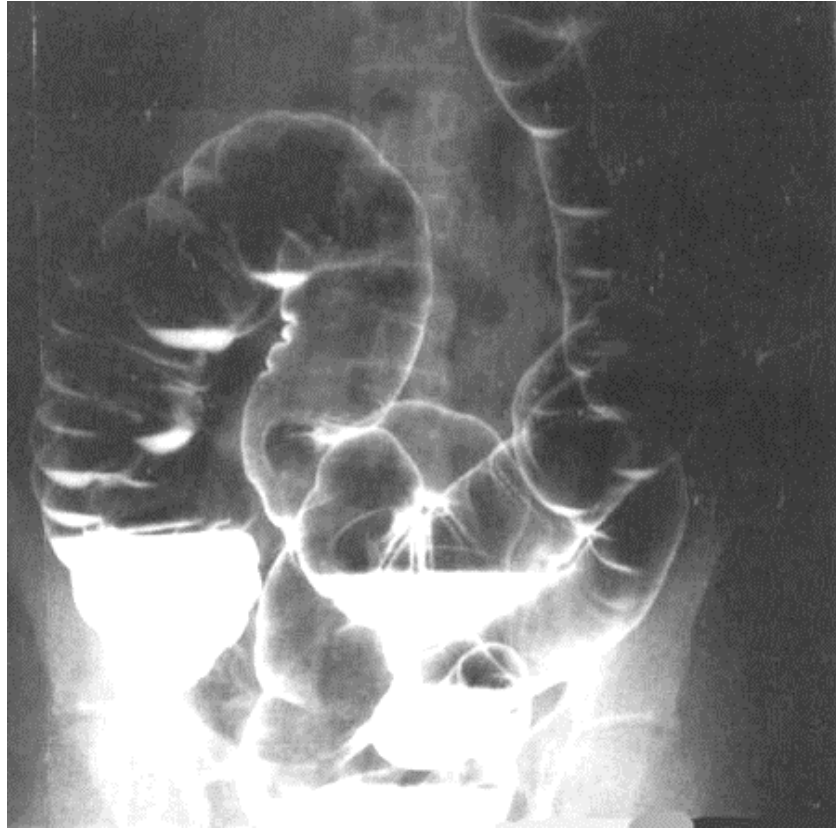Мал. 30. Екскреторна урограмма (контрастування сечовидільної системи йодовмісним контрастним препаратом).



Мал. 31. Рентгенограма шлунка (контрастування сульфатом барія).



Мал. 32. Тригограма (контрастування товстої кишки сульфатом барія).



Мал. 33. Іригограма (подвійне контрастування сульфатом барія і повітрям).

Рентгенівські апарати

Поділяються на:

- універсальні, за допомогою яких можна проводити рентгеноскопію, рентгенографію та лінійну томографію у різних положеннях хворого;
- апарати спеціального призначення, що використовуються у неврології, стоматології, мамології, урології та ангіології;
- пересувні апарати - палатні та операційні;
- для обстеження дітей;
- масових перевіряючих досліджень - флюорографії.

Розділ 3. Комп'ютерна томографія

Комп'ютерна томографія - рентгенологічний метод дослідження, який ґрунтується на комп'ютерній обробці безлічі рентгенівських зображень, з отриманням аксіальних пошарових зрізів досліджуваних органів і тканин пацієнта.

3.1. Історія створення комп'ютерної томографії.

На початку ХХ століття були розроблені математичні розрахунки комп'ютерної томографії, однак застосування їх в медичній практиці стало можливим тільки в другій половині ХХ століття. Вперше можливість використання методів реконструкції тривимірної структури об'єкта з безлічі його проєкцій у медицині були запропоновані фізиком-математиком з ПАР Аланом Мак Кормаком (мал. 34). Перебуваючи в Кейптаунській лікарні Хорті Схюр, він був здивований недосконалістю технології дослідження головного мозку. Він справив математичні розрахунки проходження вузькоспрямованого пучка рентгенівських променів через речовину мозку та в 1963 році опублікував статтю про можливість реконструкції зображення головного мозку. Через 7 років ці матеріали вивчила група інженерів англійської фірми електромозичних інструментів ЕМІ на чолі з Годфрі Хаунсфілдом і зайнялася створенням першого експериментального комп'ютерного томографа для дослідження головного мозку.

Сканування першого об'єкта - анатомічного препарату головного мозку, дозволило отримати зображення його структур, а часу було витрачено 9 годин. У 1972 р. була проведена перша комп'ютерна томографія. Першим дослідженим пацієнтом стала жінка, а на першій комп'ютерній томограмі було отримано зображення пухлинного ураження головного мозку.

У тому ж році, 19 квітня, на конгресі Британського радіологічного інституту Годфрі Хаунсфілд і лікар Дж. Амброус виступили з сенсаційним повідомленням: рентгенологія проникає в мозок.

Перші комп'ютерні томографи почали випускати у 1973 році, апарати активно удосконалювалися.

У 80-90-их роках ХХ століття дослідження головного мозку на більш нових томографах тривало вже не 9 годин, а кілька хвилин. З бурхливим розвитком комп'ютерної томографії з'явилася можливість дослідження не тільки головного мозку, а будь-якої частини тіла, а на початку ХХІ століття сканування однієї області тіла займало вже кілька секунд. У сучасних комп'ютерних томографів росла роздільна здатність, значно знижувалося променеве навантаження на пацієнта.



Мал.34. Алан Кормак



Годфрі Хаунсфілд

У 1979 році за розробку методу рентгенівської комп'ютерної томографії фізику-математику Алану Мак Кормаку та інженеру Годфрі Хаунсфілду була присуджена Нобелівська премія у галузі медицини.

3.2. Фізичні основи рентгенівської КТ.

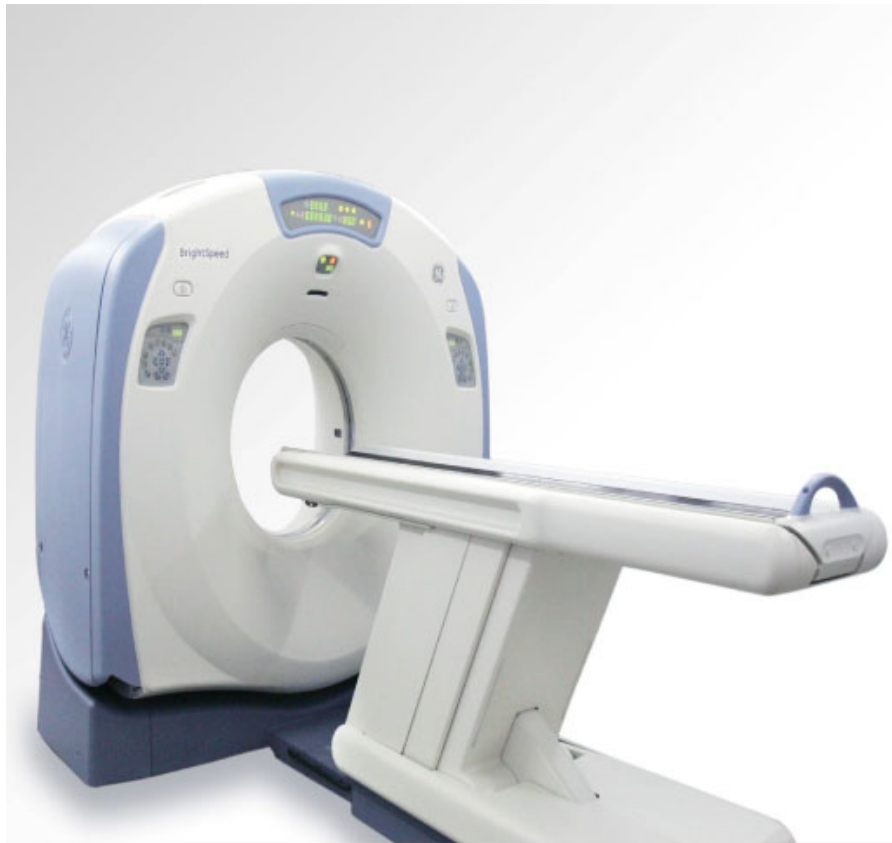У комп'ютерній томографії використовують рентгенівські промені, тому в основі рентгенівської КТ лежить здатність різних органів та тканин людини нерівномірно послаблювати рентгенівське випромінювання (мал. 35). У процесі проходження крізь тканини рентгенівські промені ослаблюються, частково із-за поглинання енергії, частково через розсіювання.

Ослаблення можна описати слідуєчим рівнянням: $I = I_0 e^{-\mu d}$,

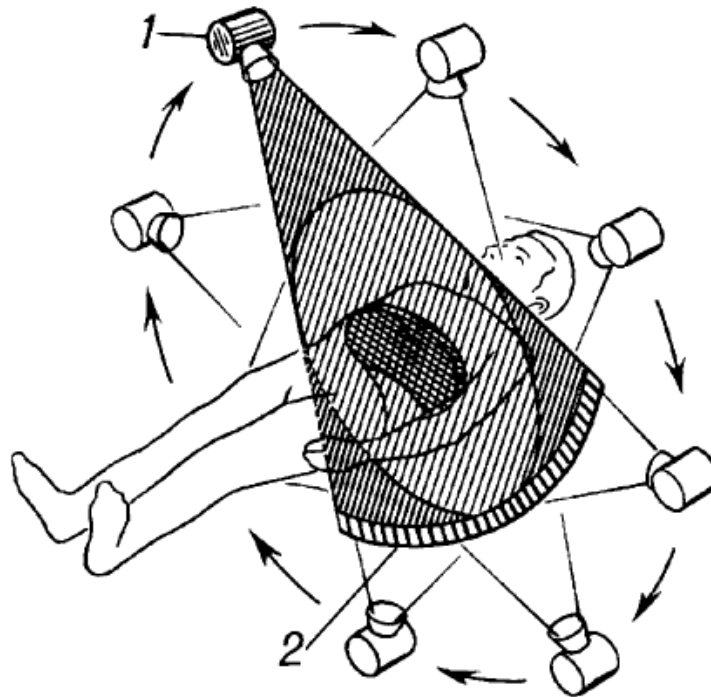
де I - інтенсивність випромінювання, що було пропущено (випромінювання на виході із тканини), I_0 - інтенсивність випромінювання, що падає (на вході в тканини), μ - так званий коефіцієнт повного лінійного ослаблення для тканини, d - це відстань, що пройшло випромінюванням крізь тканину (товщина тканини). Коефіцієнт ослаблення μ обумовлений атомним номером та електронною щільністю тканини. Чим вище атомне число та щільність електронів, тим вище коефіцієнт ослаблення. Таким чином, атомне число та щільність електронів – це два параметри, що зумовлюють якості тканини по ослабленню рентгенівського випромінювання. Необхідно враховувати, що коефіцієнт ослаблення залежить також від енергії рентгенівських променів.

Отже, фізичні основи КТ та рентгенологічних методик ідентичні, а відрізняються ці методи за принципом отримання та обробки діагностичної інформації.

Основою комп'ютерного томографа є рентгенівська трубка, але вона випускає віялоподібний пучок рентгенівського випромінювання, спрямований перпендикулярно довгій осі тіла досліджуваної людини. Рентгенівська трубка обертається навколо пацієнта і повертається до тіла хворого під різними кутами, у загальній складності проходячи 360° .

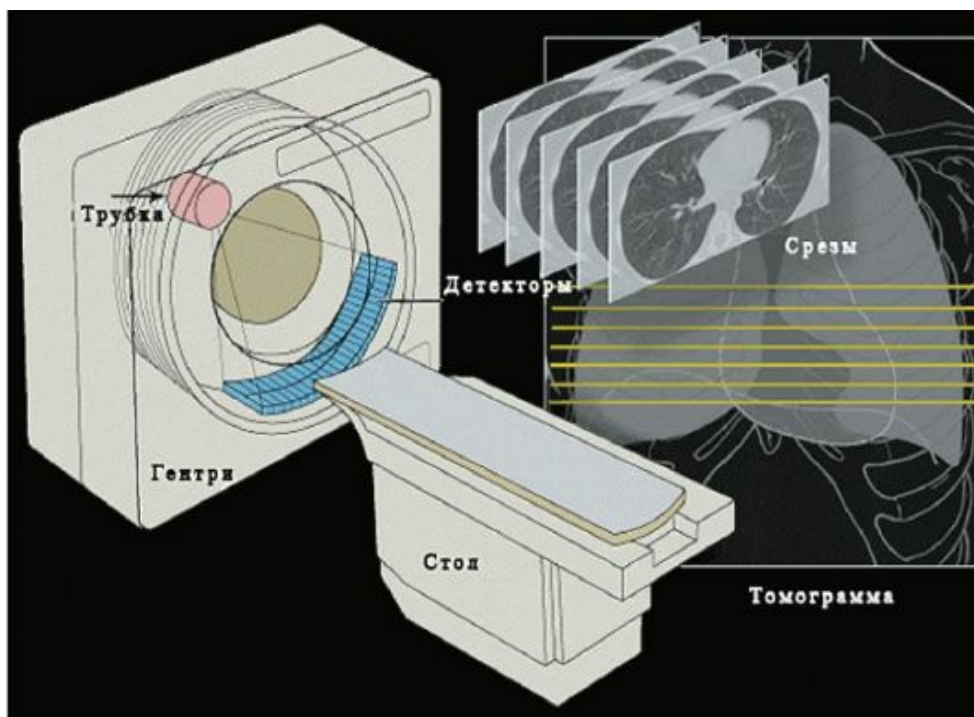


Мал.35. Комп'ютерний томограф.



Мал.36. Схема роботи комп'ютерного томографа.

Рентгенівські промені, проходячи через досліджуваний об'єкт, нерівномірно послаблюються і реєструються системою детекторів (мал. 36). Детектори реєструють ступінь послаблення рентгенівського випромінювання і перетворюють рентгенівське випромінювання в електричні сигнали, які прямо пропорційні енергії рентгенівських фотонів. У пам'яті комп'ютера виявляються зафіксованими всі сигнали від всіх детекторів, на підставі яких внаслідок постпроцесорної обробки будується площинне зображення аксіального зрізу досліджуваного органу - комп'ютерна томограма.



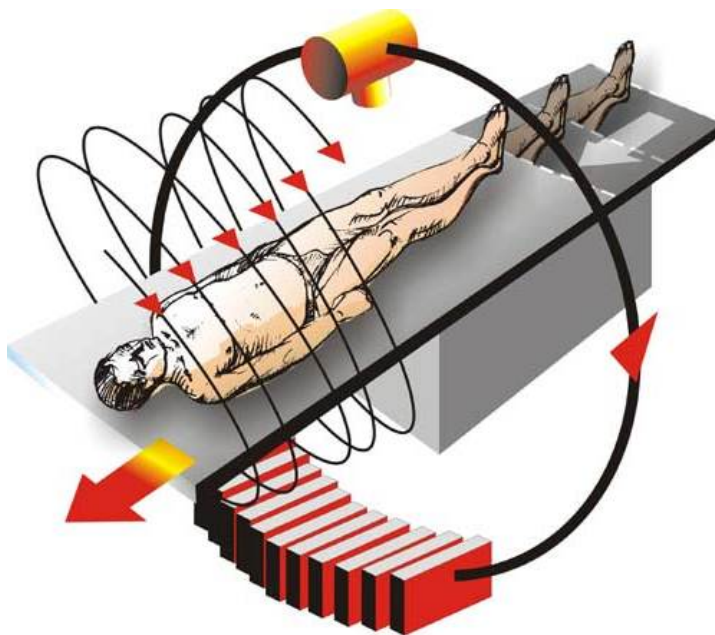
Мал.37. Схематичне зображення комп'ютерного томографа.

Комп'ютерна томограма є в кінцевому підсумку серією аксіальних томографічних зрізів досліджуваного органу та області тіла по типу «пироговських», які і підлягають діагностичного аналізу (мал. 37).

Отримана в результаті КТ картина абсолютно об'єктивна, її можливо оцінювати і вивчати на моніторі приладу, фіксувати на папері або

рентгенівській плівці, проводити порівняння і зіставлення протягом якогось періоду часу, якщо є складний діагностичний випадок.

В сучасних спіральних комп'ютерних томографах обертання рентгенівської трубки і переміщення пацієнта всередині кругової рами, званої гентрі, відбуваються одночасно і безперервно. Результатом цього є спіралеподібний рух віялоподібного рентгенівського променя крізь тіло пацієнта (мал. 38).



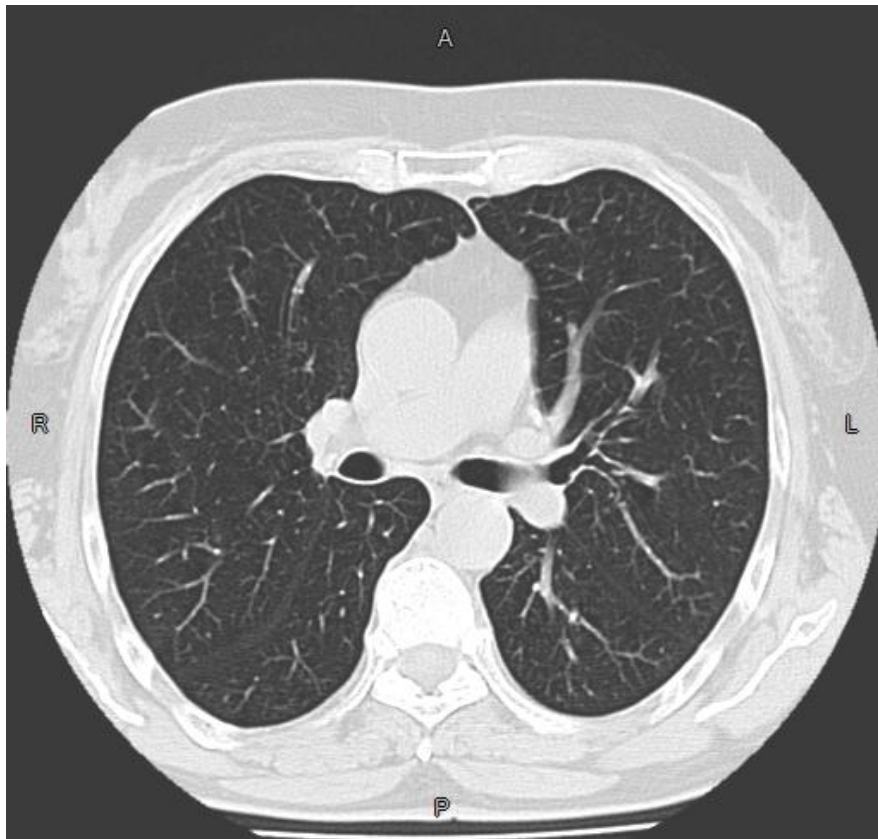Мал. 38. Схема принципу роботи спірального комп'ютерного томографа

Завдяки цьому зменшується час дослідження, знижується променеве навантаження, з'являється можливість отримання реконструктивних зображень в різних зрізах: фронтальних і сагітальних, а також проведення сканування з використанням контрастних методик. Новітні мультислайсні (мультизрізові) комп'ютерні томографи, в яких за одне обертання рентгенівської трубки отримують до 40 зрізів, дозволяють реконструювати високоякісні тривимірні зображення.

3.1. Переваги рентгенівської КТ порівняно з рентгенографією

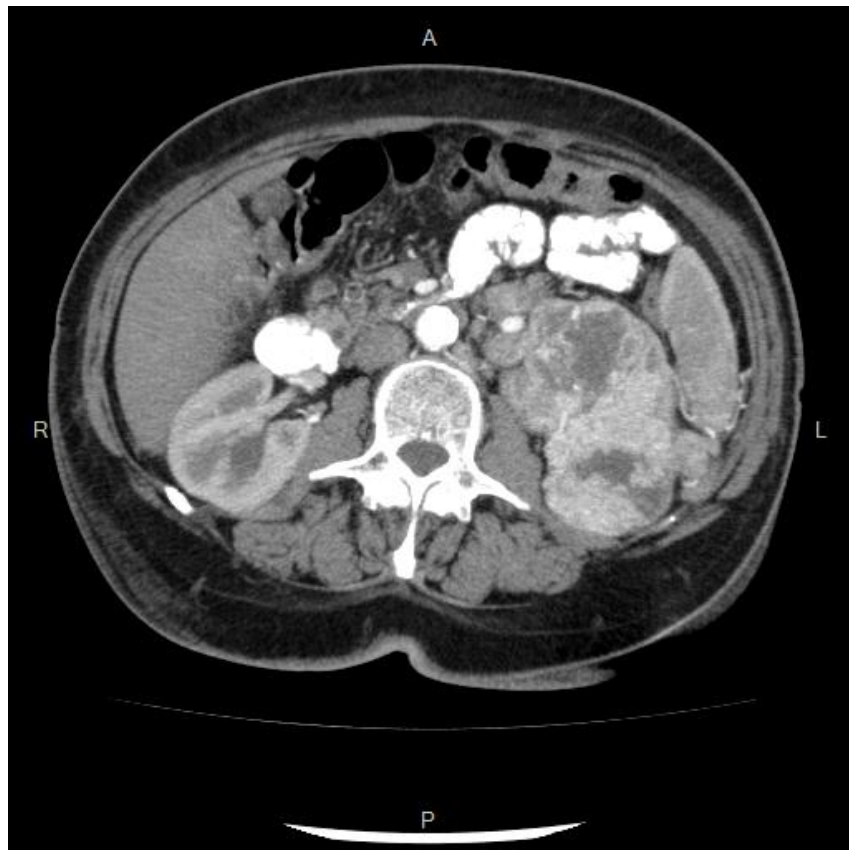
КТ у порівнянні з класичними рентгенографічними методами має ряд переваг, основними з яких є:

- Відсутність сумацийного ефекту: КТ дозволяє отримувати чітке пошарове зображення об'єкта завдяки тому, що режим дослідження відбувається з кутом повороту рентгенівської трубки щодо досліджуваного об'єкта на 360° (мал. 39).



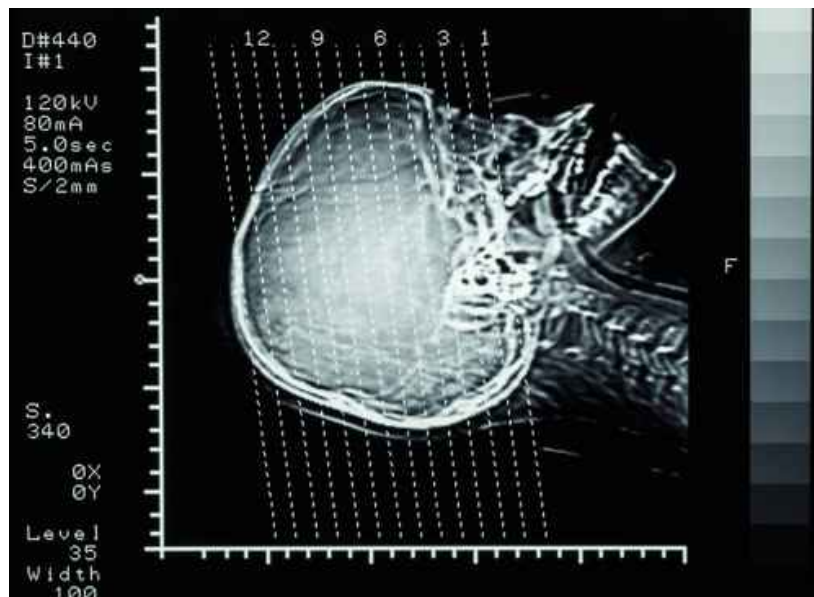
Мал. 39. Аксіальне пошарове зображення органів грудної порожнини.

- Дозволяє судити не тільки про стан органу, що досліджується, але і про взаємовідношення патологічного процесу з органами та тканинами, які розташовані поруч, наприклад, інвазії пухлин в сусідні органи, наявність інших патологічних змін (мал. 40).



Мал.40. Комп'ютерна томограма (пухлина лівої нирки з інвазією).

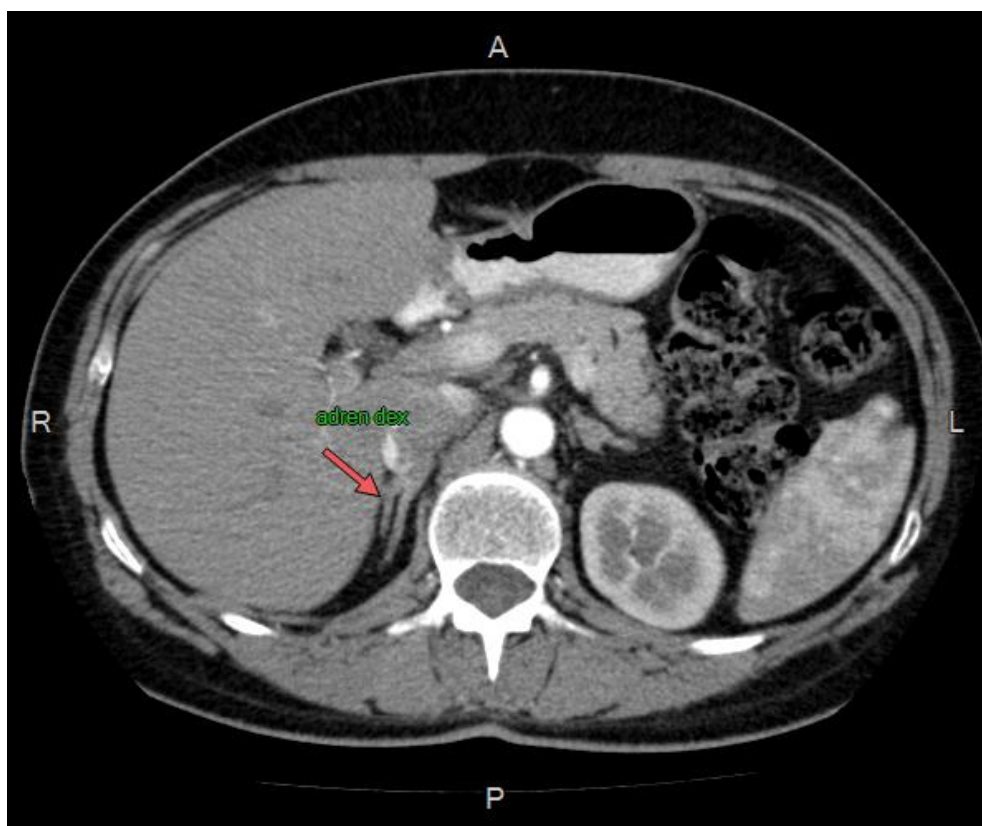
- Дозволяє отримувати топограми, тобто поздовжнє зображення досліджуваної області подібне рентгенівському знімку шляхом переміщення хворого повздовж нерухокої трубки (мал. 41).



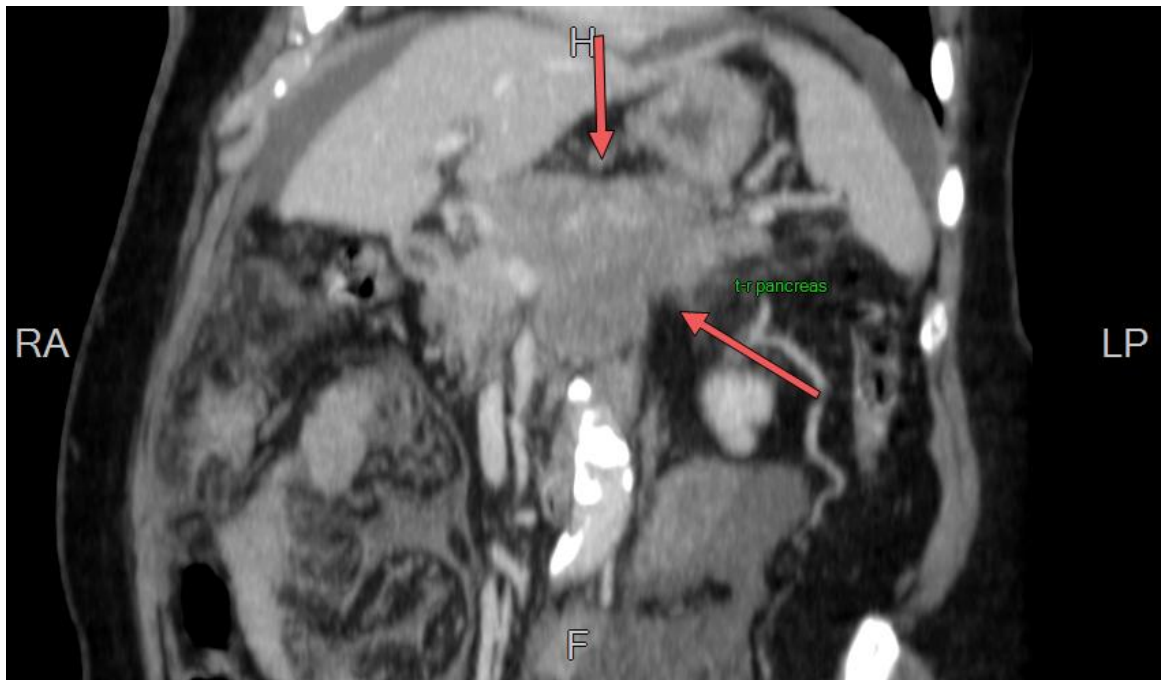Мал.41. Топограма.

Топограми використовують для встановлення довжини патологічного вогнища і визначення кількості зрізів.

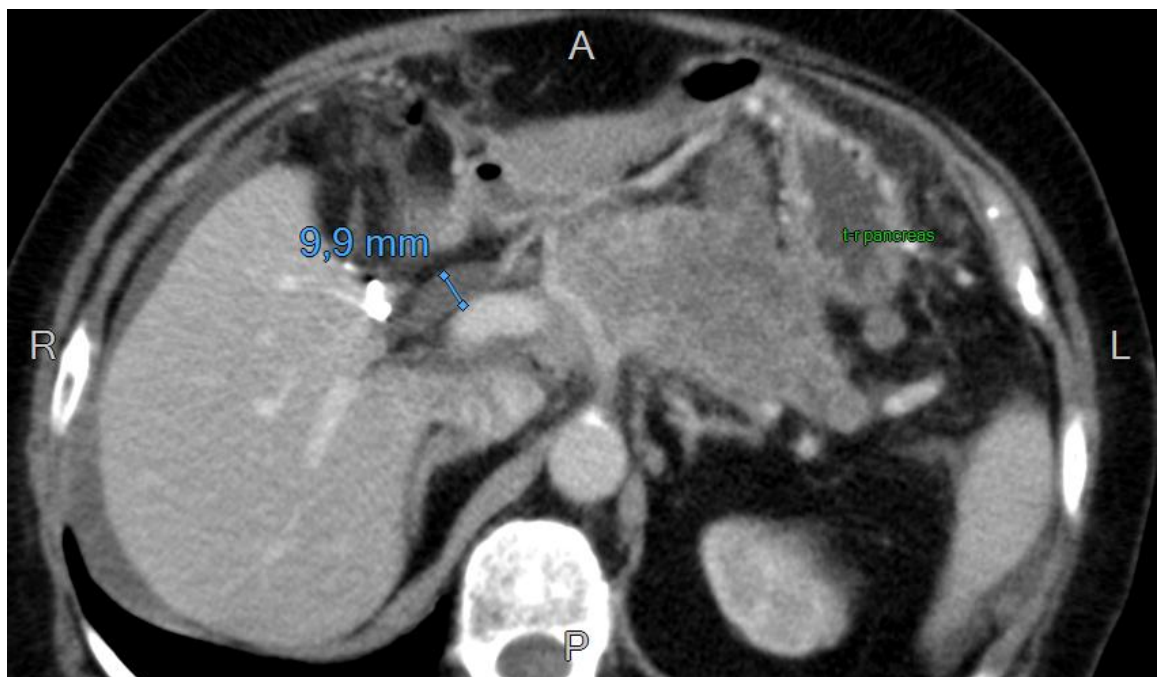
- Висока роздільна здатність - можливість розрізняти більшу кількість деталей в зображенні досліджуваного об'єкта в порівнянні з рентгенографією (мал. 42,43,44). КТ характеризується високою чутливістю, що дозволяє віддиференціювати окремі органи і тканини один від одного по щільності у межах 1-2%, а на томографах 3-4 генерації - до 0,5%. Завдяки високій роздільній здатності і відсутності сумарного ефекту можна візуалізувати структури, які проекційно нашаровуються на зображення інших органів і практично не дають зображення на рутинних рентгенограмах (головний мозок, підшлункова залоза, лімфатичні вузли). Для підвищення роздільної здатності КТ можуть застосовуватися методики контрастного підсилення зображення з використанням водорозчинних неіонних рентгеноконтрастних препаратів (ультравіст, омніпак, візіпак тощо), які вводять per os або парентерально.



Мал.42. Комп'ютерна томограма правого наднирника.



Мал.43. Комп'ютерна томограма – пухлина підшлункової залози.



Мал.44. Комп'ютерна томограма дилатація холедоху протоки при пухлині підшлункової залози.

- Можливість кількісно визначати рентгенівську щільність досліджуваного об'єкта: це дозволяє доповнювати візуальну оцінку комп'ютерно-

томографічної картини аналізом щільності візуалізованих структур. Технологія обробки сигналів від детекторів комп'ютерного томографа дозволяє точно виміряти послаблення рентгенівського випромінювання різними ділянками тканини в числовому значенні за умовною лінійною шкалою від -1000 до +3000 (мал. 45). Це послаблення вимірюється в одиницях Хаунсфілда. За значення «0» за шкалою Хаунсфілда (од.Н) приймається послаблення рентгенівського випромінювання водою, а за -1000 - повітрям.

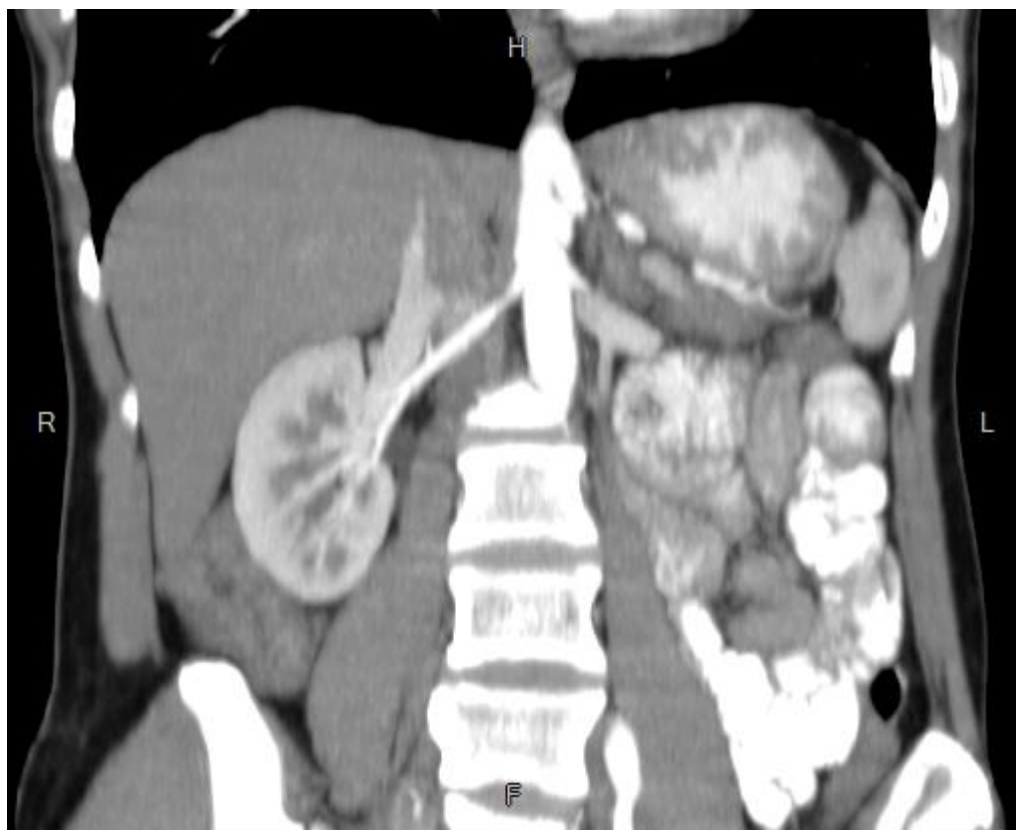

Мал. 45. Шкала Хаунсфілда.

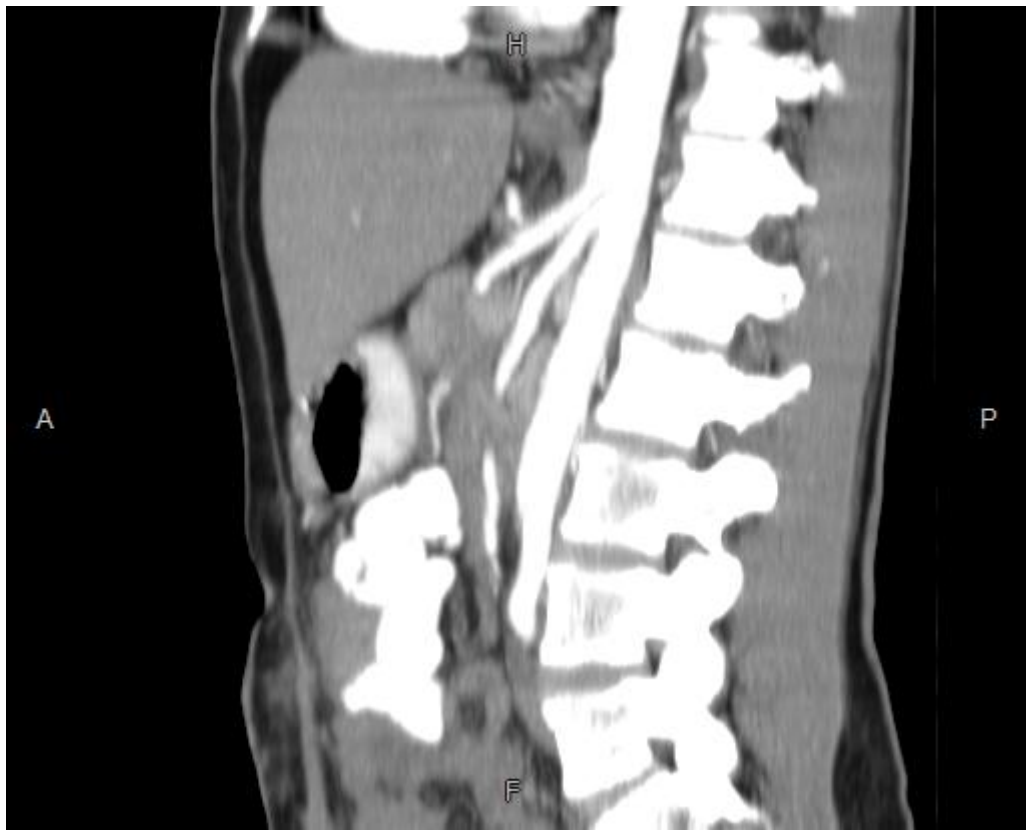Оцінка кількісних значень, виражених в одиницях Хаунсфілда, дозволяє в ряді клінічних ситуацій визначати природу виявлених змін і проводити диференційну діагностику між різними видами патологій, тому що дає можливість розрізнити, наприклад, м'які тканини, рідинні структури, жирову тканину тощо.

- Можливість здійснення реконструкції первинних зображень - отримання зрізів у фронтальній, сагітальній та інших необхідних площинах, а також формування тривимірних (об'ємних) зображень - дозволяє визначати

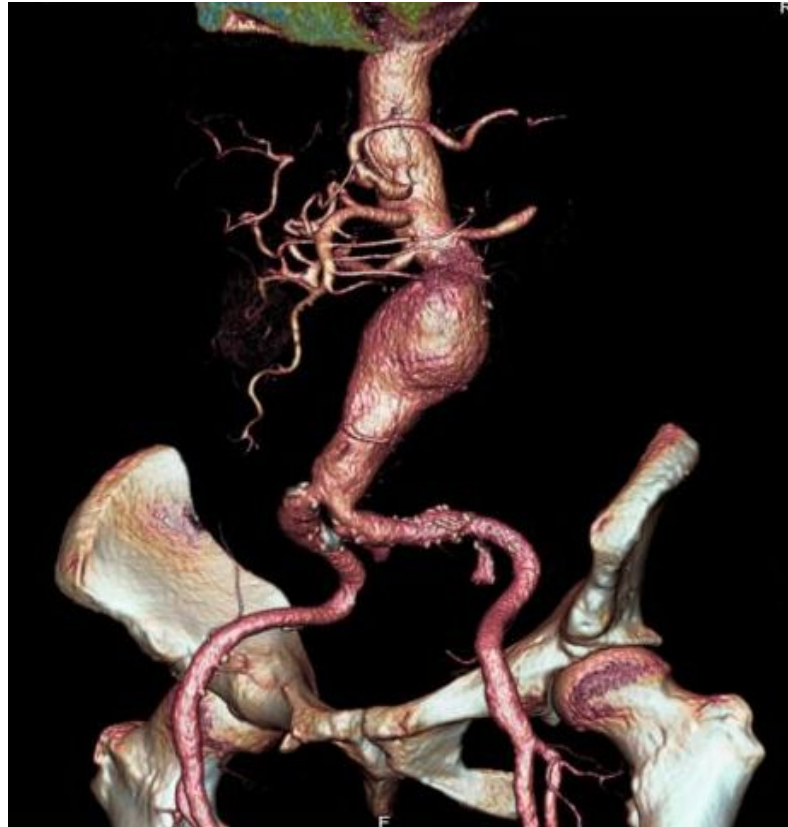точну топографію і взаєморозташування органів і патологічних структур (мал. 46,47,48).



Мал. 46. Комп'ютерна томограма – фронтальна реконструкція.



Мал. 47. Комп'ютерна томограма – сагітальна реконструкція.

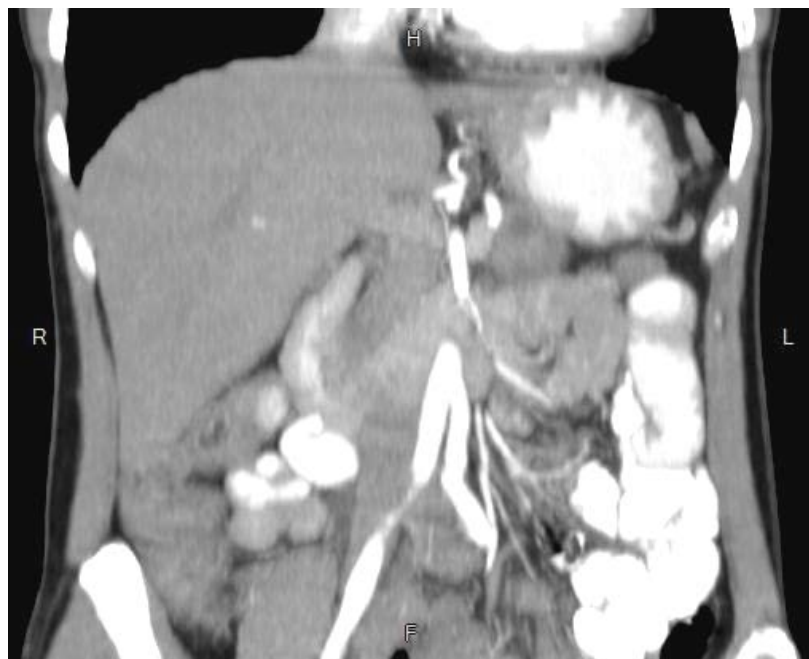

Мал. 48. Комп'ютерна томограма – тривимірна реконструкція.

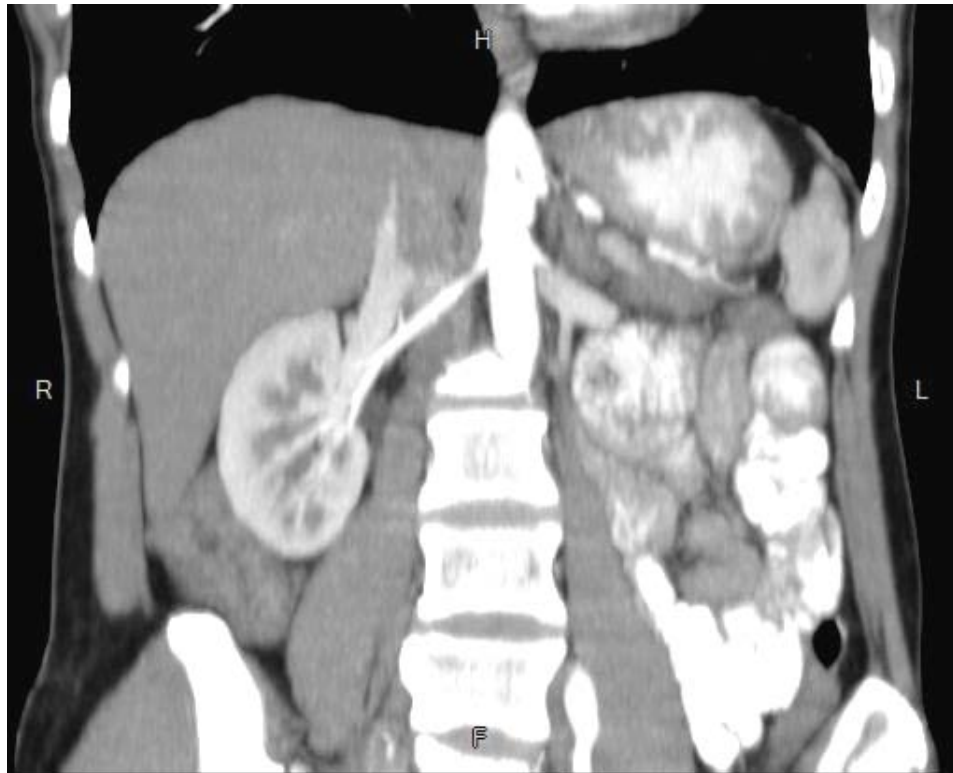• Можливість проведення контрастного пофазного посилення зображень та неінвазивної ангіографії. Рентгеноконтрастні (водорозчинні) речовини вводять парентерально за допомогою звичайного шприца або застосовують болюсне введення. При болюсному способі введення контрастного препарату для забезпечення ефективного пофазного контрастування досліджуваного об'єкта застосовуються автоматичні шприци - інжектори, що забезпечують швидке введення відносно великого об'єму рентгеноконтрастної речовини (близько 100 мл) зі строго заданою швидкістю (3-4 мл/с).

3.2. Штучне контрастування в комп'ютерній томографії

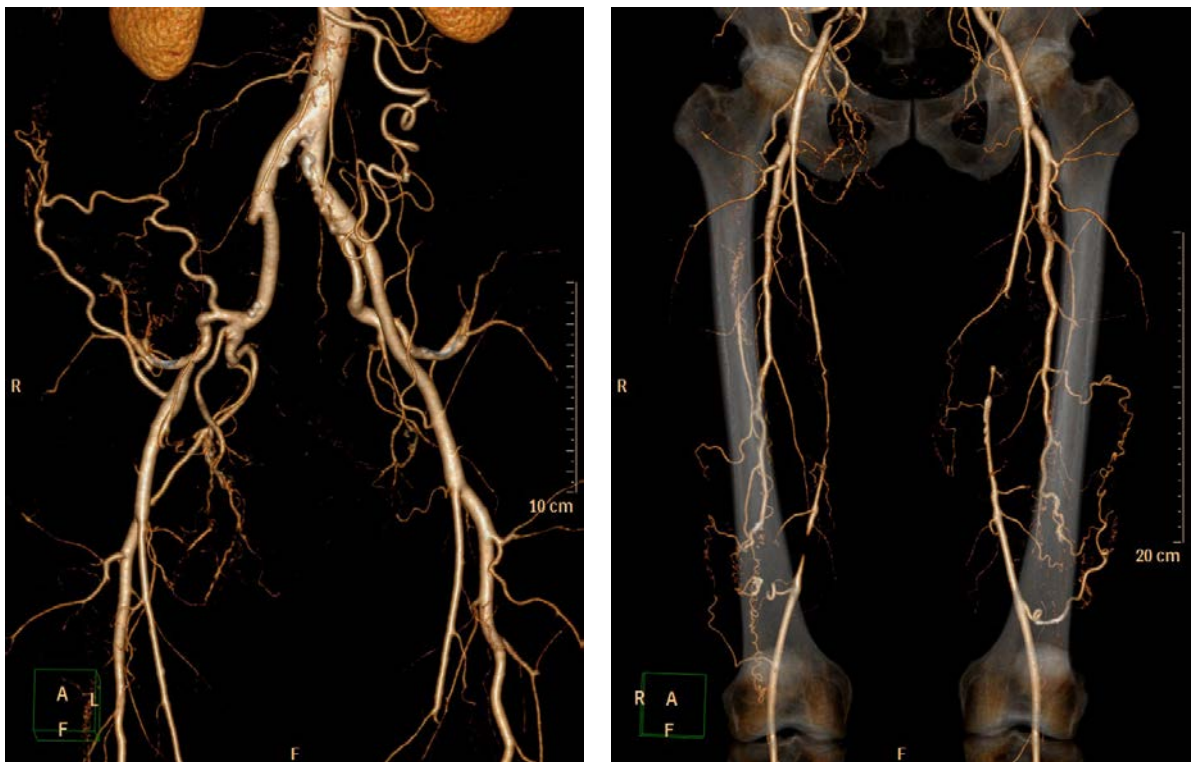КТ-ангіографія - дослідження магістральних судин з попереднім внутрішньовенним контрастуванням, яке проводиться за допомогою катетеризації ліктьової вени та болюсного введення контрастної речовини зі швидкістю 3-4 мл/с за допомогою автоматичного шприца (мал. 49,50,51).



Мал. 49. КТ-ангіограма черевної аорти та її гілок (фронтальна реконструкція).



Мал. 50. КТ-ангіограма ниркових артерій (фронтальна реконструкція).

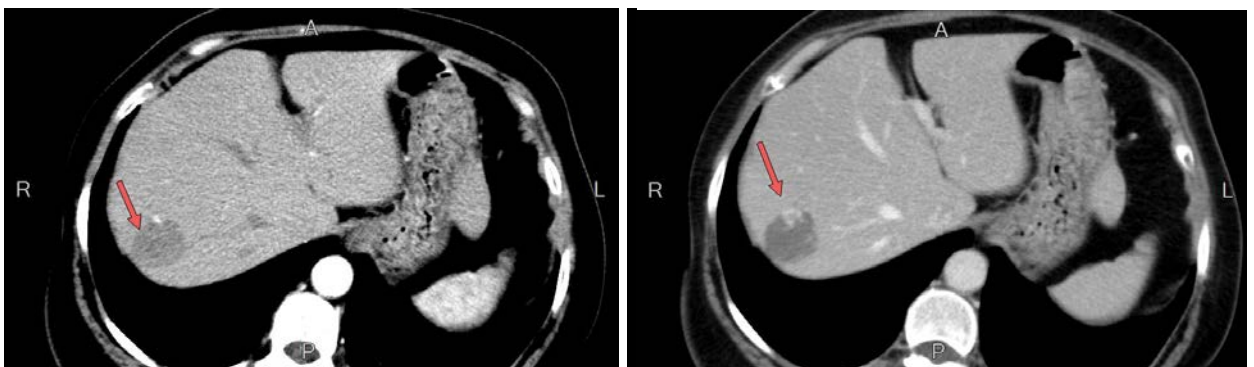


Мал. 51. КТ-ангіограми нижніх кінцівок у хворого з атеросклеротичним ураженням артерій.

Пофазне контрастування - пофазне вивчення досліджуваного органу після попереднього болюсного введення в судинне русло пацієнта рентгеноконтрастної речовини. Внутрішньовенне болюсне (швидке й у великих кількостях) введення рентгеноконтрастного препарату необхідно для створення його високої концентрації на певній ділянці судинного русла.

Дослідження проводиться у три фази - артеріальну (максимальне контрастування артерій), паренхіматозну (контрастування паренхіми органів) та венозну (максимальне контрастування вен) залежно від часу проходження контрастом відповідної ланки судинної мережі (мал.). У кожному клінічному випадку необхідність отримання зображення в певну фазу визначається лікарем рентгенологом в залежності від поставлених перед ним завдань.

Ефект контрастного посилення ґрунтується на різному кровопостачанні нормальної і патологічно зміненої тканини, що обумовлює різний ступінь їх контрастування. Оскільки різні патологічні утворення по-різному контрастуються в залежності від фази дослідження, можна судити про їх природу. Пофазне контрастування необхідно для диференціальної діагностики злоякісних та доброякісних новоутворень (мал. 52).



Мал. 52. Комп'ютерні томограми з контрастуванням: гемангіома печінки в артеріальну фазу (візуалізація артерії) і паренхіматозну фазу (накопичення контрастної речовини) у гемангіомі .

Цілі пофазного контрастування:

1. покращує візуалізацію патологічного утворення;
2. для диференційної діагностики різних патологічних процесів;
3. для оцінки взаємин патологічного вогнища та прилеглих судин;
4. для уточнення поширення процесу.

Розділ 4. Ультразвукова діагностика

Ультразвукова діагностика - метод медичної візуалізації, який ґрунтується на використанні ультразвукових хвиль для отримання зображення органів і тканин пацієнта.

4.1. Історія відкриття ультразвукової діагностики.

Здогад про те, що причиною безпомилкового польоту кажанів в темряві є нечутні людським вухом звукові коливання, висловив ще в кінці XVI-го століття італієць Спаланцані, однак для його практичного підтвердження знадобилося півтора століття.

Офіційна історія вивчення ультразвуку починається в 1880р., коли видатний фізик П'єр Кюрі, працюючи разом з братом Жаком, відкрив явище п'єзоефекту, суть якого полягає в появі електричних зарядів на гранях кварцової пластини при її стисненні.

Через рік це явище, що отримало назву прямого п'єзоефекту, було теоретично обґрунтовано іншим французьким ученим Г.Ліпманом, який також описав і принцип зворотного п'єзоефекту - деформації п'єзоматеріалу під дією різниці електричних потенціалів. Тобто, завдяки цим ефектам електрика здатна перетворюватися в ультразвук і навпаки.

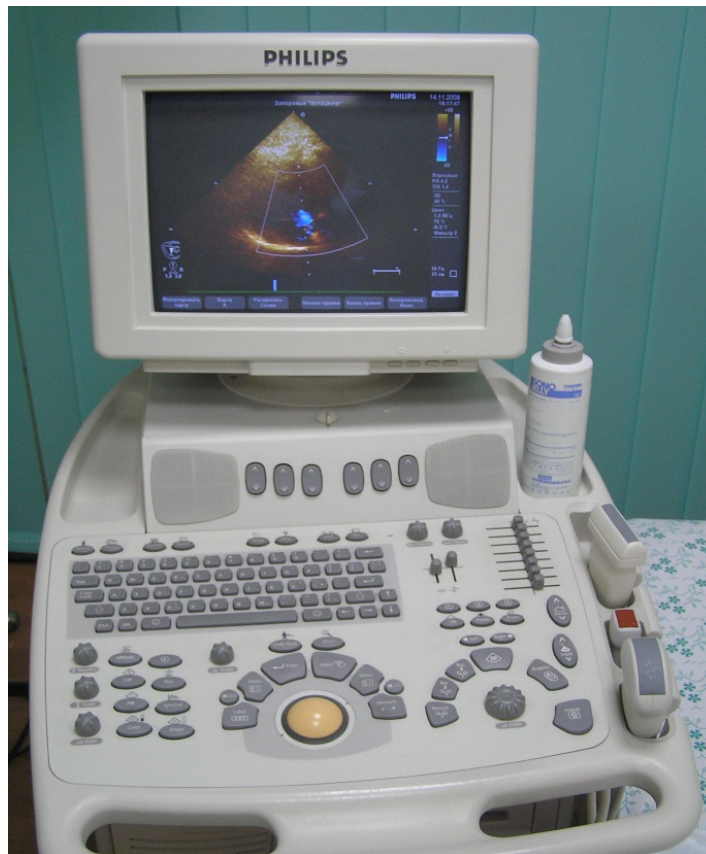Протягом кількох десятиліть ці відкриття не отримували належного визнання і застосування. Потім на основі цього явища був створений ультразвуковий датчик, що генерує і приймає ультразвукові хвилі. Таким чином з'явилася ультразвукова локація, яка дозволяла за часом проходження і ступеня поглинання ультразвукових хвиль визначати відстань до досліджуваних об'єктів та їх структуру.

Лише в 1916р. починається практичне використання ультразвукового пристрою: на французьких та англійських підводних човнах встановлюються перші ультразвукові ехолокатори для виявлення кораблів супротивника.

В основному ультразвукова локація застосовувалася для виявлення дефектів в щільних тілах (за допомогою промислових дефектоскопів), визначення глибини водойм (за допомогою ехолотів) та ін.

Вперше ультразвукове дослідження (УЗД) в клініці застосовано невропатологом К.Th. Dussik в період з 1938 по 1942 р. Проте перші спроби використання ультразвукових технологій не привели тоді до їх впровадження в практичну медицину. Лише в 1954 р. завдяки зусиллям J.G. Holmes після створення ультразвукових приладів з водяною подушкою ультразвуковий метод почав поступово поширюватися в клінічній практиці. У середині 50-х років починається успішне застосування ультразвукового діагностичного методу в медицині, протягом наступних 15-20 років апаратура значно вдосконалюється. Поступово формується образ сучасного ультразвукового діагностичного апарату, оснащеного великою кількістю змінних або перемикаючих датчиків, що має програми для вимірювань і розрахунків різних біологічних параметрів, систему комп'ютерної обробки та запису зображення (мал. 53).

Спочатку УЗД використовувалося для діагностики стану паренхіматозних органів черевної порожнини, нирок, органів малого тазу, в акушерстві та педіатрії, кардіології. В міру вдосконалення апаратури ультразвукове сканування стало проводитися в так званому масштабі реального часу, який дозволяє вивчати стан органів в який-небудь конкретний проміжок часу. Таким чином, стало можливим оцінювати пульсацію серця і судин, дихальну рухливість органів, перистальтику шлунка та кишківника. Поява сканерів, здатних працювати в доплерівському режимі, дозволило визначати швидкість кровотоку в судинах і камерах серця, що значно розширило можливості ультрасонографії в дослідженні серцево-судинної системи.



Мал. 53. Ультразвуковий медичний діагностичний апарат

4.2. Формування ультрасонографічного зображення.

Звук являє собою хвилеподібно поширювальний коливальний рух частинок пружного середовища.

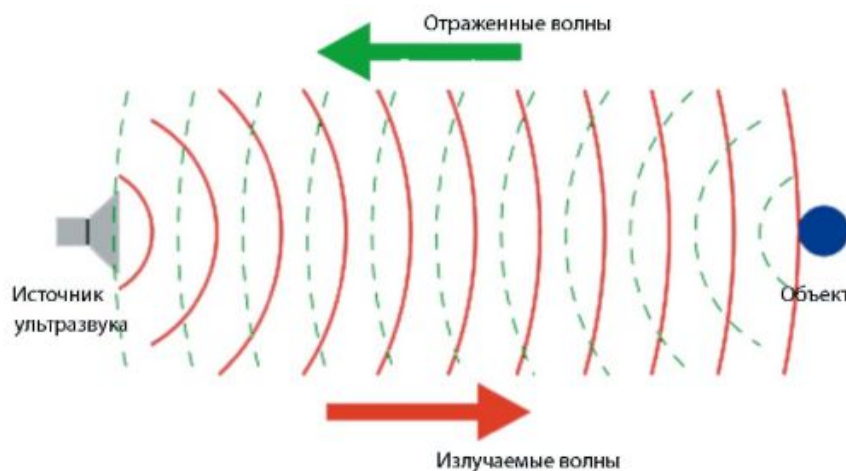
Ультразвуком називаються звукові коливання, що лежать вище порога сприйняття органом слуху людини, що мають частоту більше 20 кГц.

Ультразвукові хвилі, проходячи через тканини людини, відбиваються в різній мірі від середовищ різної щільності та, повертаючись, формують зображення.

Поширення та відображення ультразвуку - два основних принципи, на яких ґрунтується дія всієї діагностичної УЗ-апаратури. Для отримання ультразвукових коливань в медапаратах використовується явище зворотного п'єзоефекту - коливання пластинки з п'єзоматеріала під впливом електричного струму.

Основний елемент датчика являє собою тонку пластинку з п'єзоматеріала. При підведенні до граней такої пластинки різниці потенціалів відбувається її деформація - розширення або стиснення в залежності від полярності електричного заряду (зворотний п'єзоефект). Протягом часу, коли на пластину подається напруга, п'єзоелемент є антеною передавачем: випромінює УЗ-коливання в середину тканин. Ультразвукові хвилі випромінюються датчиком, спочатку йдуть паралельно, а потім починають розходитися.

Характер проходження ультразвуку через середовище залежить від його ультразвукового опору - імпедансу. Імпеданс тканини залежить від її щільності та швидкості поширення ультразвуку. Коли ультразвук проходить через гомогенне середовище, його напрямок являє собою пряму лінію. Досягнувши кордону розділу середовищ з різним імпедансом, частина хвиль відбивається, а інша частина продовжує свій шлях через середовище (мал. 54).



Мал. 54. Схема принципу роботи ультразвукового діагностичного апарату.

Коефіцієнт відображення залежить від різниці опору на межі розділу середовища, при цьому, чим більше різниця, тим сильніше ступінь відображення. Таким чином, відображення на межі розділу «м'яка тканина – повітря» виражено в значно більшому ступені, ніж на межі розділу «м'яка

тканина – рідина». Крім того, ступінь відображення залежить від кута падіння променя на поверхню розділу середовищ: чим більше кут наближається до прямого, тим сильніше ступінь відображення.

Не менше значення для роботи апаратури має принцип прямого п'єзоефекту. Частина енергії УЗ-хвилі відбивається, проходячи через кордони тканин, що мають різні акустичні властивості та повертається до п'єзоелементу, який в цей час знаходиться в стані спокою. Відображена УЗ-хвиля викликає компресію п'єзопластини та появу на її гранях різниці електричних потенціалів - за принципом прямого п'єзоефекту. П'єзоелемент датчика в цей час працює як приймальна антена, а електричний заряд, що з'явився на пластині, і є основною одиницею побудови зображення на екрані.

Ультразвукові датчики

За формою скануючої поверхні

- Секторні (мал. 57),
- Лінійні (мал. 56),
- конвексні (мал. 55).



Мал. 55. Конвексний середньочастотний ультразвуковий датчик.



Мал. 56. Лінійний високочастотний ультразвуковий датчик.



Мал. 57. Секторний середньочастотний ультразвуковий датчик.

За частотою УЗ-коливачь:

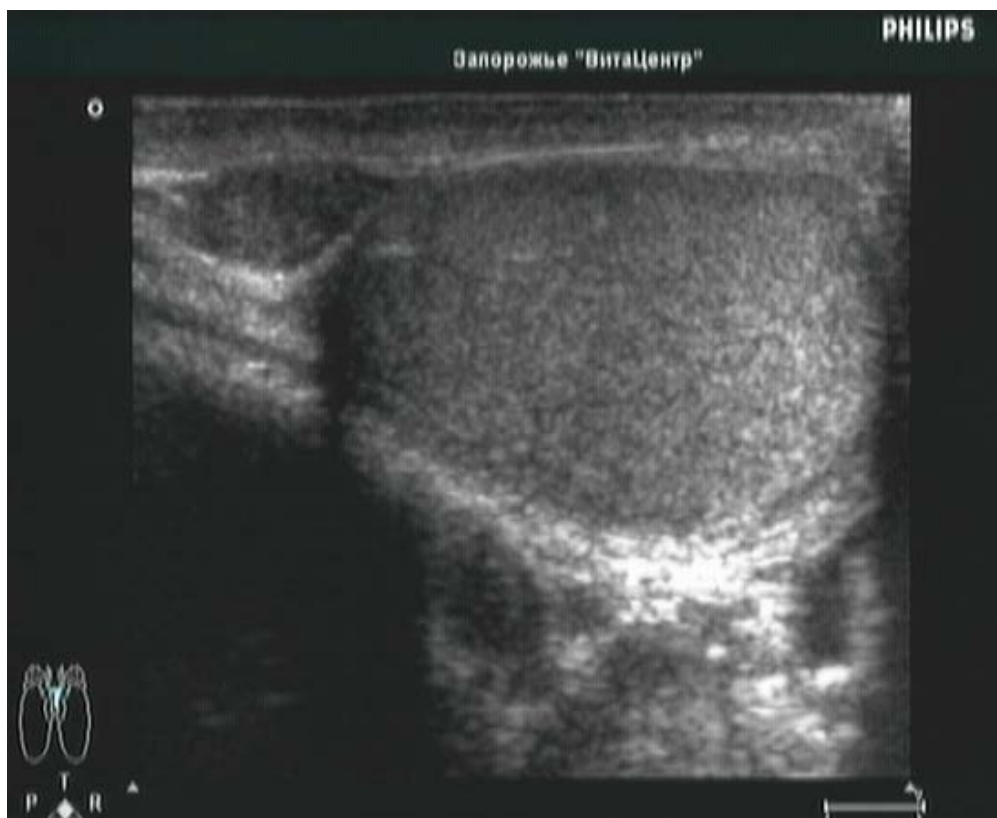- низькочастотні (до 2 МГц),
- середньочастотні (2-5 МГц),
- високочастотні (більше 5 МГц).

- ✓ Для транскутанних досліджень,
- ✓ для внутрішньопорожнинних досліджень (мал. 58),
- ✓ інтраопераційні.

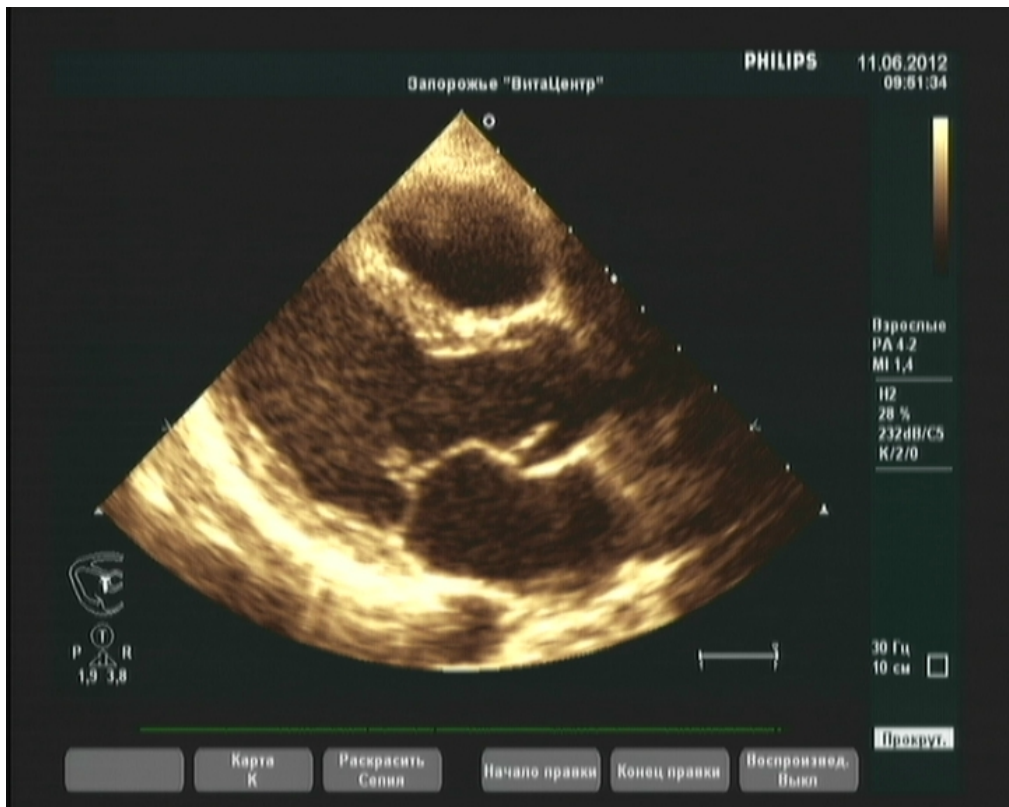


Мал. 58. Датчик для внутрішньопорожнинних досліджень.

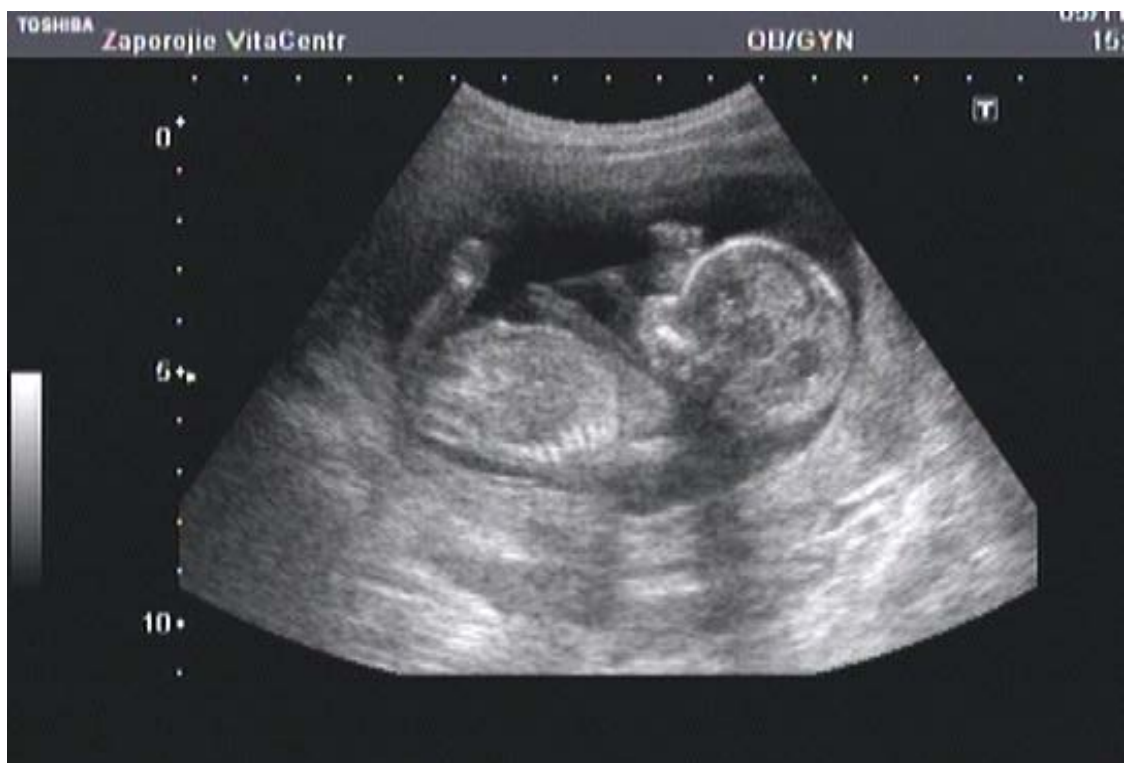Форми зрізів, отриманих при використанні різних датчиків:



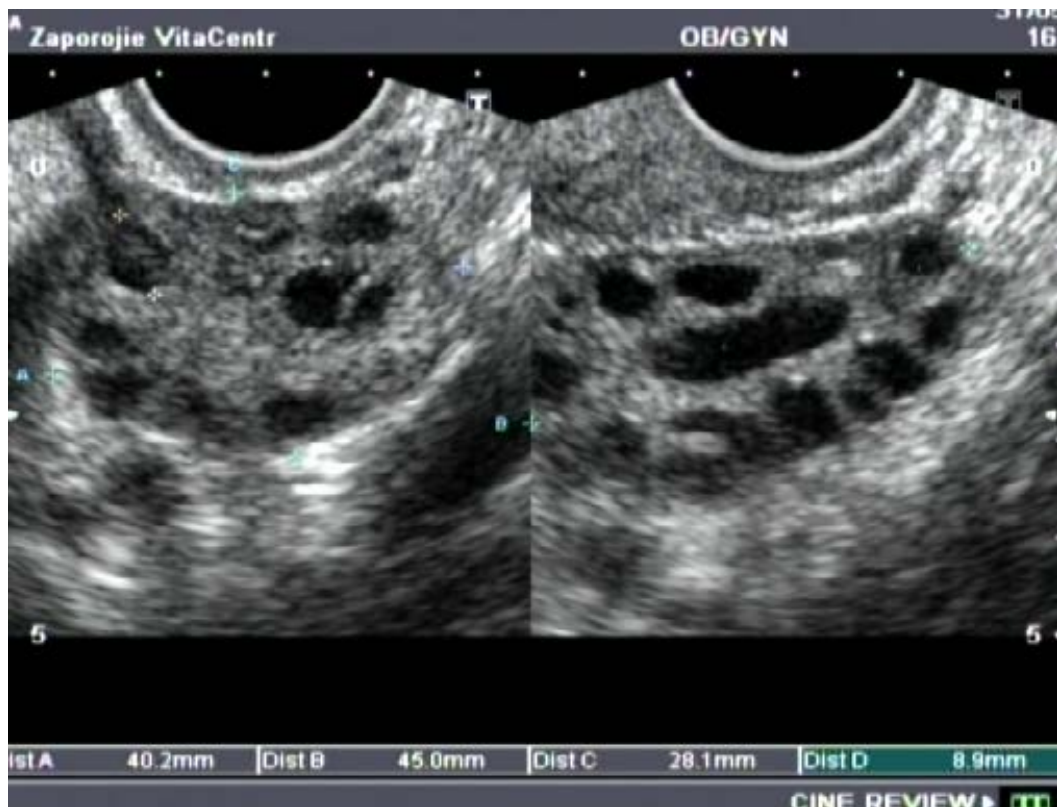Мал. 59. Зріз прямокутної форми, що отримуються при використанні лінійного датчика.



Мал.60. Зріз у вигляді віяла, що отримуються при використанні секторного датчика.



Мал. 61. Широкополосний віялоподібний зріз із широкою вигнутою вершиною від конвексного датчика.

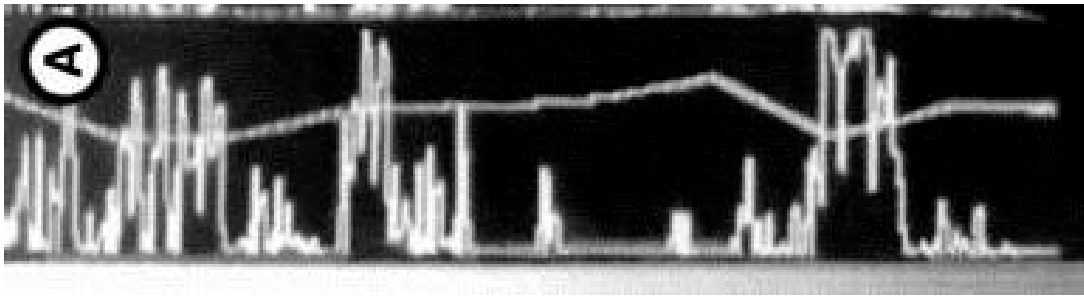


Мал. 62. Зріз , що отримуються при використанні внутрішньопорожнинного датчика.

4.3. Режими ультразвукового дослідження

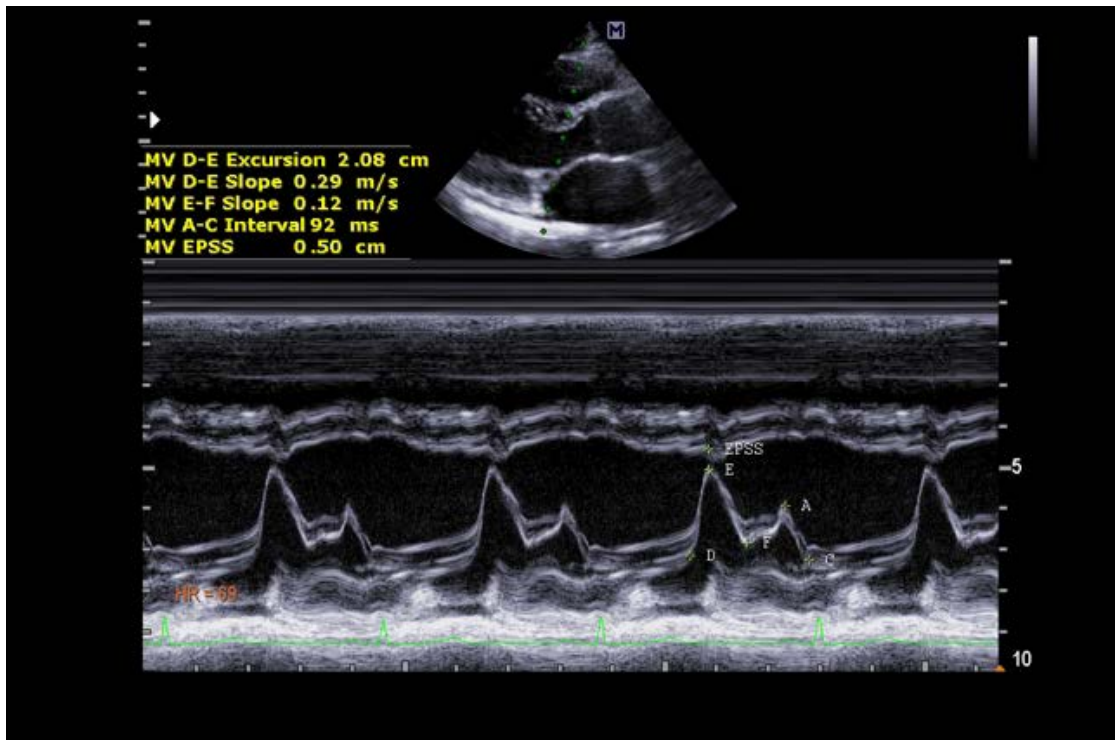
Існує кілька режимів роботи УЗ - апаратів:

А-режим - при роботі в А-режимі відбиті сигнали зображаються у вигляді піків, при цьому можна виміряти відстань між двома різними структурами (мал. 63). Сама структура в цьому режимі не зображається, однак подібний принцип використовується і при отриманні двовимірного зображення.



Мал.63. А-режим.

М-режим (від «motion» - рух) - призначений для дослідження рухомих структур, тому знайшов найбільше застосування в кардіологічній практиці (мал. 64). Коли ультразвуковий промінь з датчика одновимірного апарату проходить через серце, на екрані апарата можна спостерігати переміщення амплітуд сигналів, відбитих від стінок камер та клапанів працюючого серця вправо-вліво в залежності від фази його скорочення. Площина, на яку проєктується зображення, зміщується у часі, подібно рухомому паперу електрокардіографа.



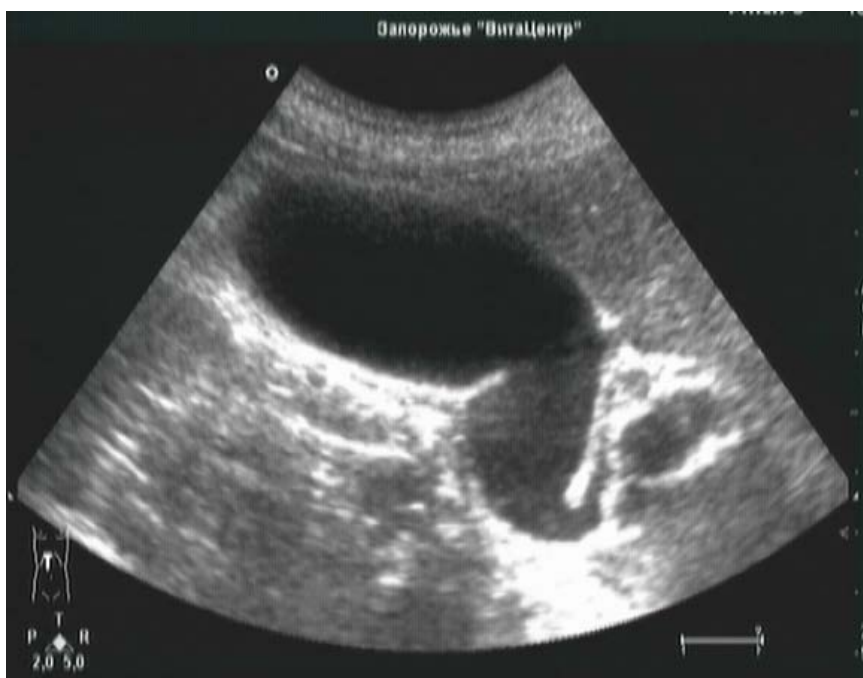Мал.64. Сканограма в М-режимі.

На екрані при цьому відтворюється графік переміщення досліджуваного об'єкта в часі. Зображення може бути зупинено для детального вивчення та вимірювання параметрів.

В-режим (від «brightness» - яскравість) - є найбільш інформативним і вживаним в усіх галузях медицини. Даний режим дозволяє отримувати двомірне зображення, яке являє собою томографічний зріз тіла пацієнта (ехотомографія).

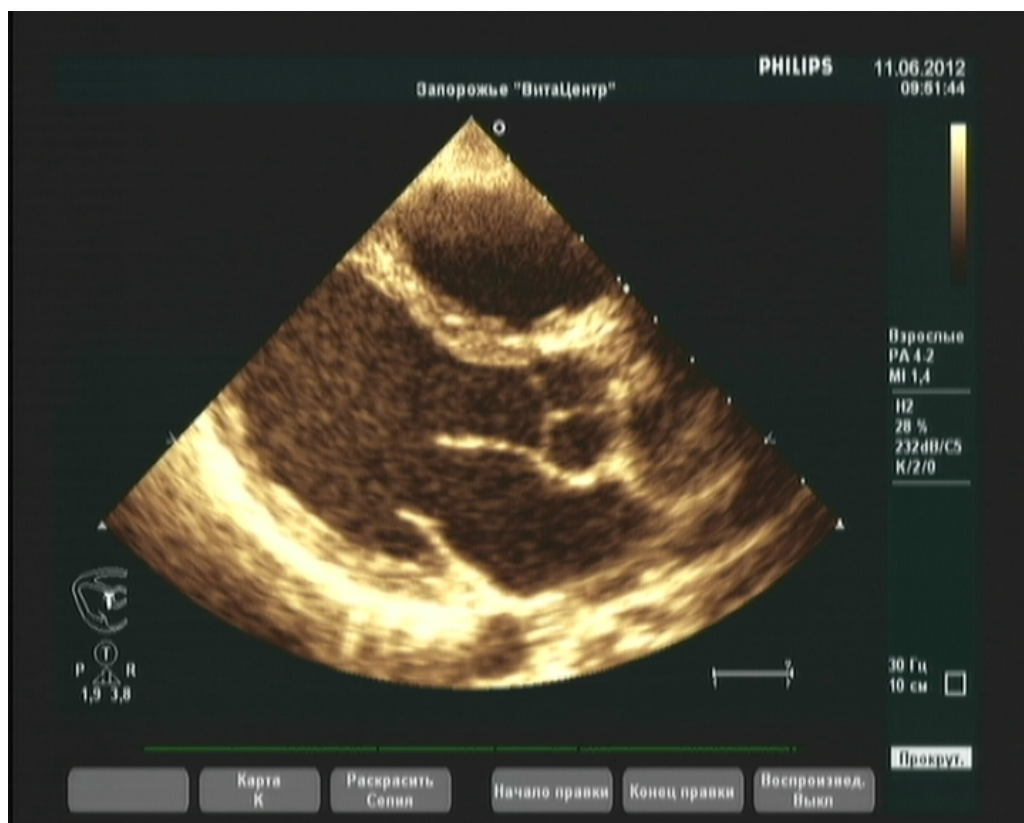
Датчик - це ряд послідовно розташованих п'єзоелементів. Кожен з них відтворює зображення у вигляді крапок, розташування яких на екрані відповідає відстані до зони відображення, а яскравість - амплітуді віддзеркаленого сигналу. Чим більше окремих елементів буде містити датчик і чим менший розмір буде мати кожен елемент, тим якісніше буде зображення на екрані.

За допомогою цього режиму виконується дослідження топографії, розмірів, структури, рухливості органу, зв'язок його із сусідніми структурами (мал. 65, 66).



Мал. 65. Сонограма в В-режимі: ехосигнали отримуються у вигляді яскравих точок, які демонструють положення відбиваючої структури у двовимірному зображенні.

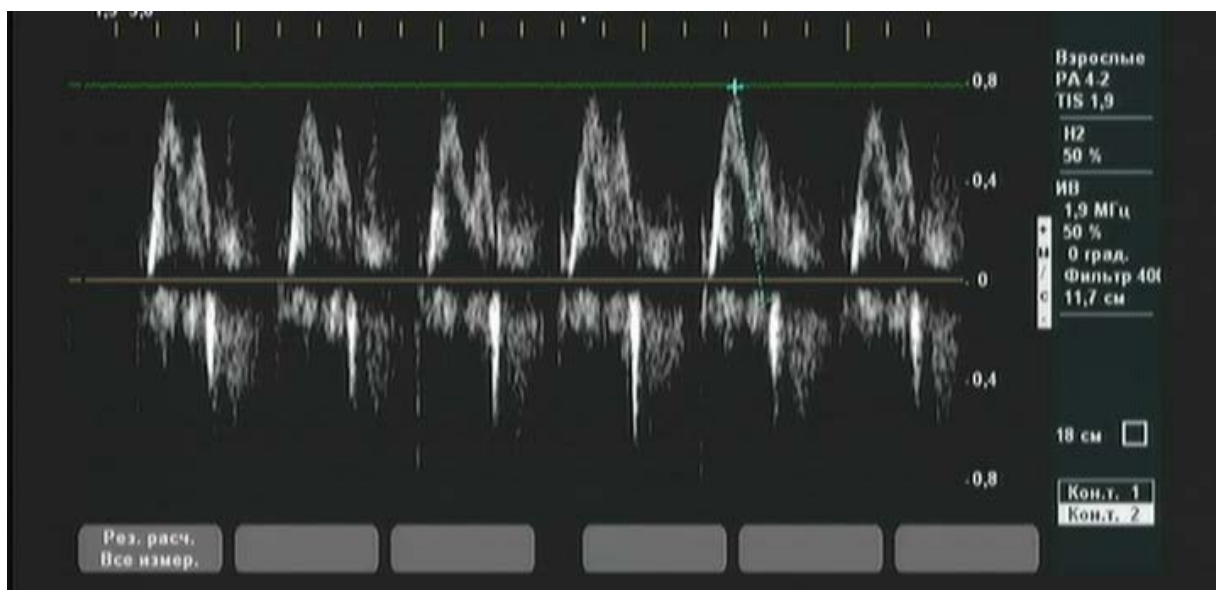
D-режим – ґрунтується на ефекті, відкритому австрійським фізиком К. Допплером у 1842 р.. Суть ефекту Допплера - це зміна частоти та довжини хвилі, що спостерігається при русі джерела хвиль щодо їх приймача. Таким чином, ультразвукова хвиля, відбиваючись від рухомих об'єктів (крові в судинах), змінює свою частоту.



Мал. 66. Сонограма: зображення структур серця у В-режимі

Відображення від перешкоди, що наближається до джерела сигналу, викликає збільшення частоти вихідного колювання, при видаленні - приводить до зниження частоти. Отже, за величиною зміни частоти відлуння ультразвукової хвилі, що генерується датчиком, можливо визначати напрямок та швидкість кровотоку в судині.

Доплерівські системи знайшли широке застосування в кардіології, де з їх допомогою робляться точні кількісні дослідження роботи камер серця й обчислюються об'ємні параметри потоку крові в судинах (мал. 67).



Мал. 67. Сонограма - доплерограма – мітральний потік.

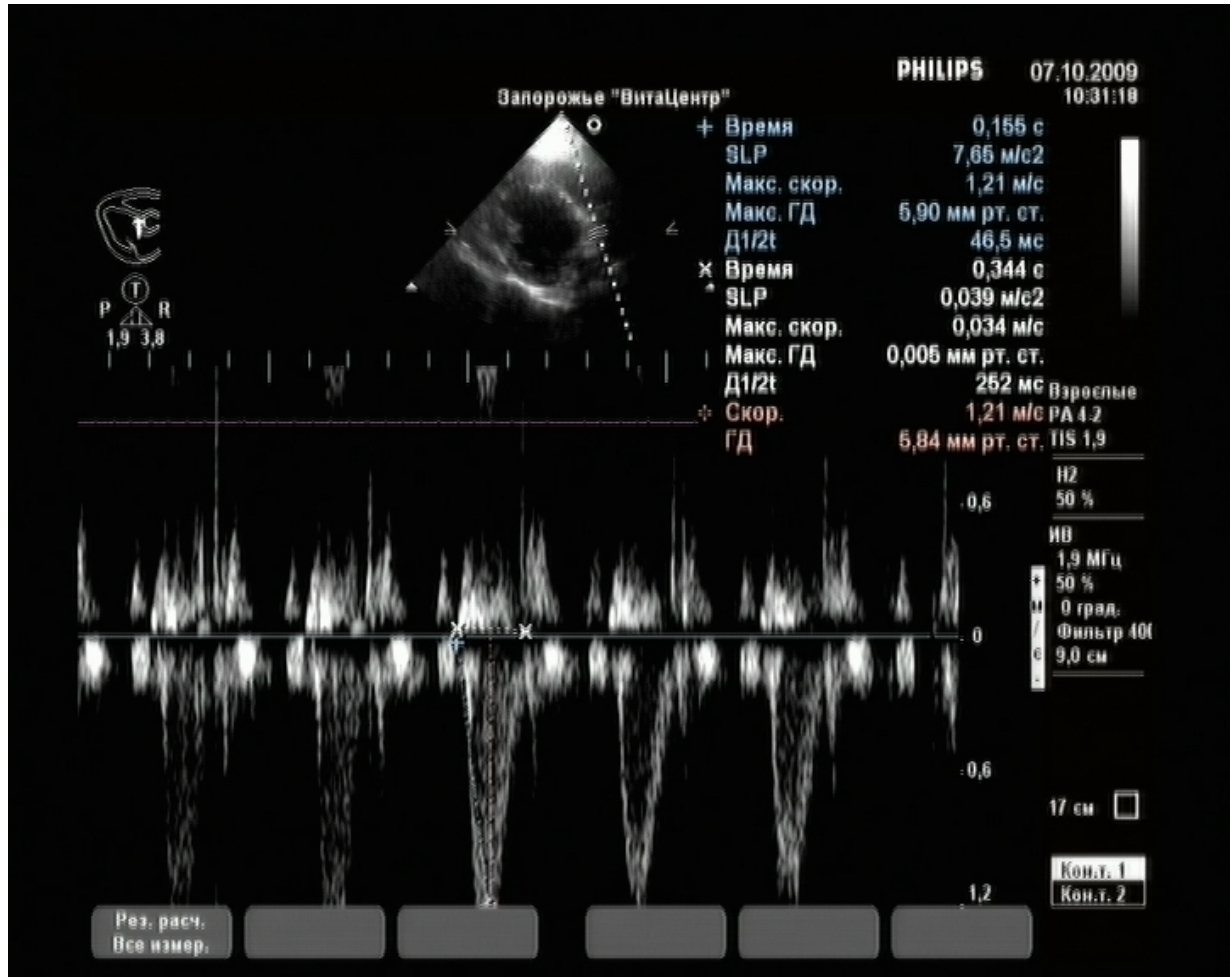
Існує два види доплерографічних досліджень – безперервний (постійнохвильовий) та імпульсний. При першому дослідженні виконується порівняння частот ультразвукових коливань, направлених на хворого та відбитих від нього. По зміщенню частот цих коливань судять про швидкість руху анатомічних структур, які реєструються акустично або за допомогою самописців.

Безперервна доплерографія ефективна при високих швидкостях руху крові в місцях звуження судин. Недолік цього методу криється в зміні частоти відбитого сигналу, не тільки від руху крові в судинах, але також і в результаті будь-яких інших рухомих структур, які зустрічаються на шляху падаючої ультразвукової хвилі, і тому визначається, таким чином, сумарна швидкість руху цих об'єктів.

Імпульсна доплерографія дозволяє визначити швидкість кровотоку на будь-якій ділянці органу невеликого об'єму. Результати дослідження

представлені: у вигляді кількісних показників швидкості кровотоку, у вигляді кривих та аудіально (мал. 68).

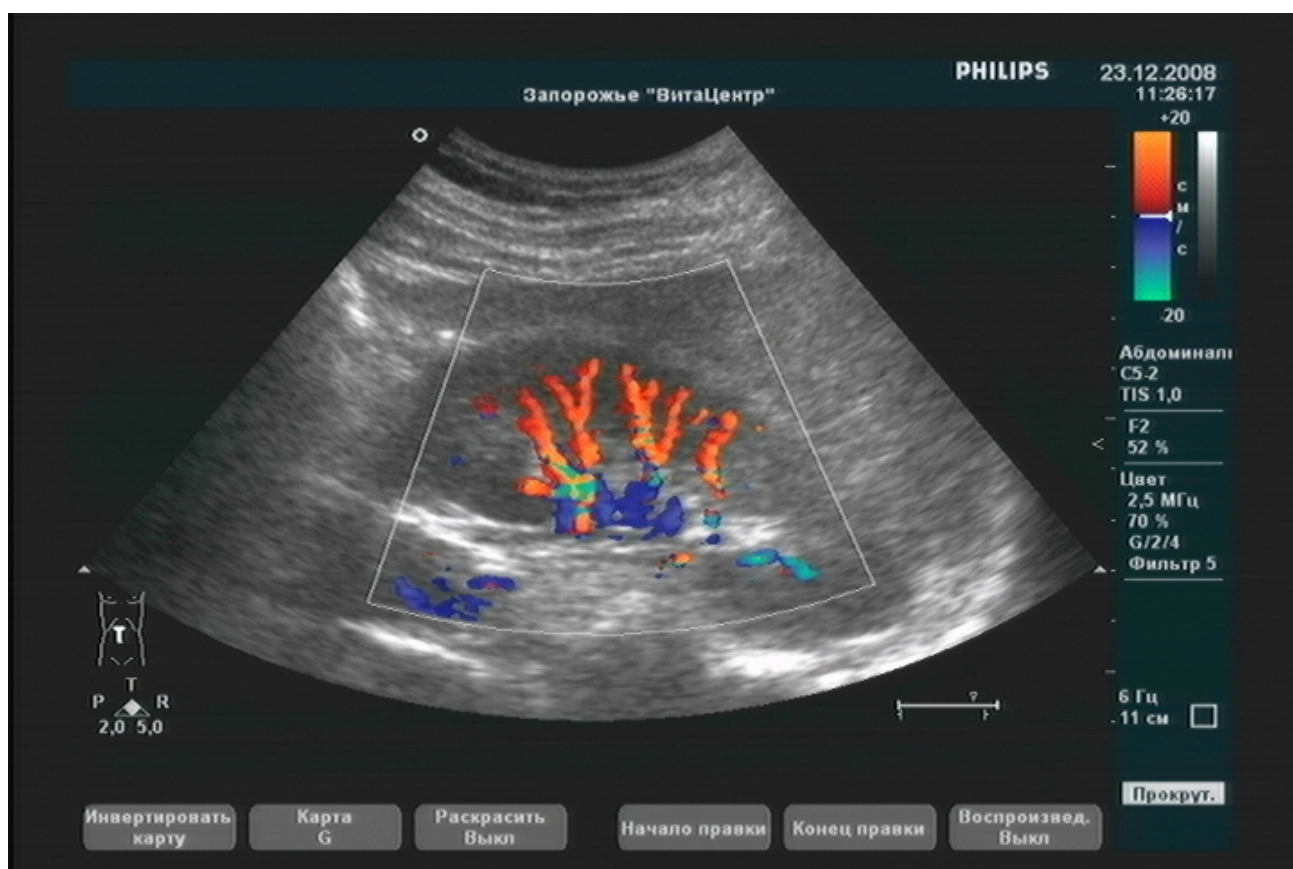
Звукове супроводження дозволяє диференціювати однорідний, правильний, ламінарний рух крові та вихровий турбулентний кровоток в патологічно зміненій судині.



Мал. 68. Доплерограма в імпульсному режимі –потік в легеневої артерії.

CD-режим - кольорове доплерівське картування (КДК). На зазначеній ділянці звичайного двовимірного зображення показується кольором напрямок руху структур, що переміщуються (мал. 69). Зсув у напрямку до датчика кодується червоним кольором, від датчика - синім (ламінарні артеріальний та венозний потоки крові). Ділянки турбулентного руху

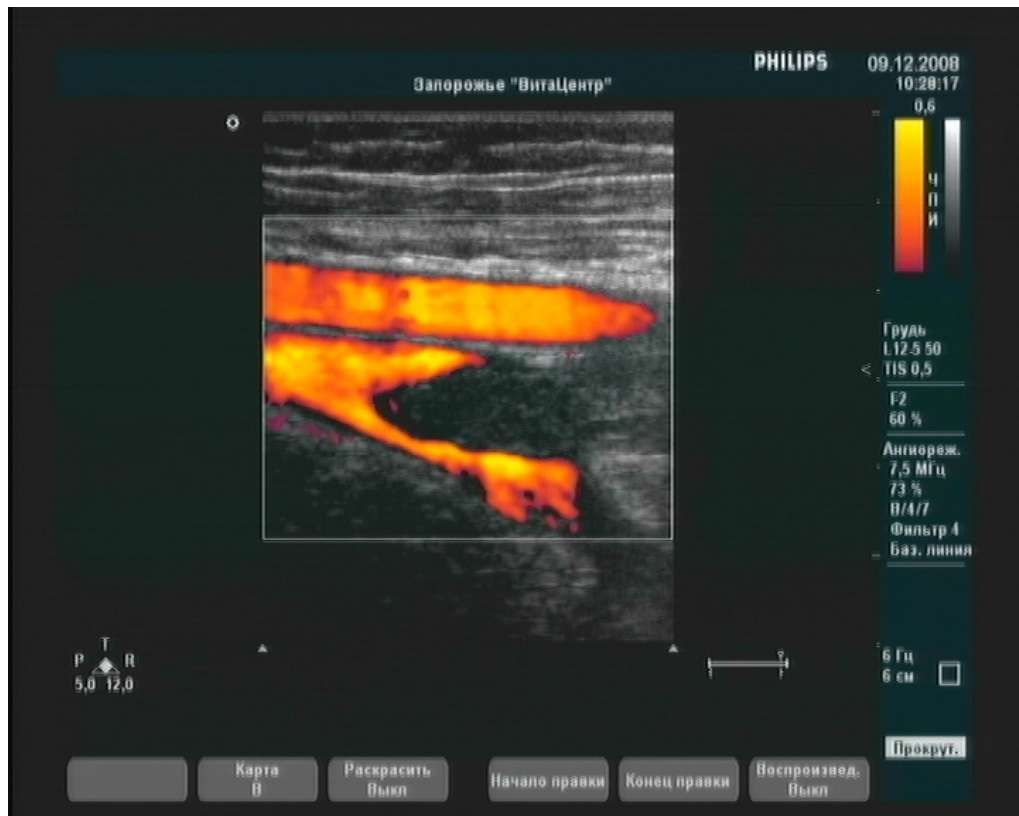
маркуються жовтим або зеленим кольором, а відсутність переміщення крові - чорним.



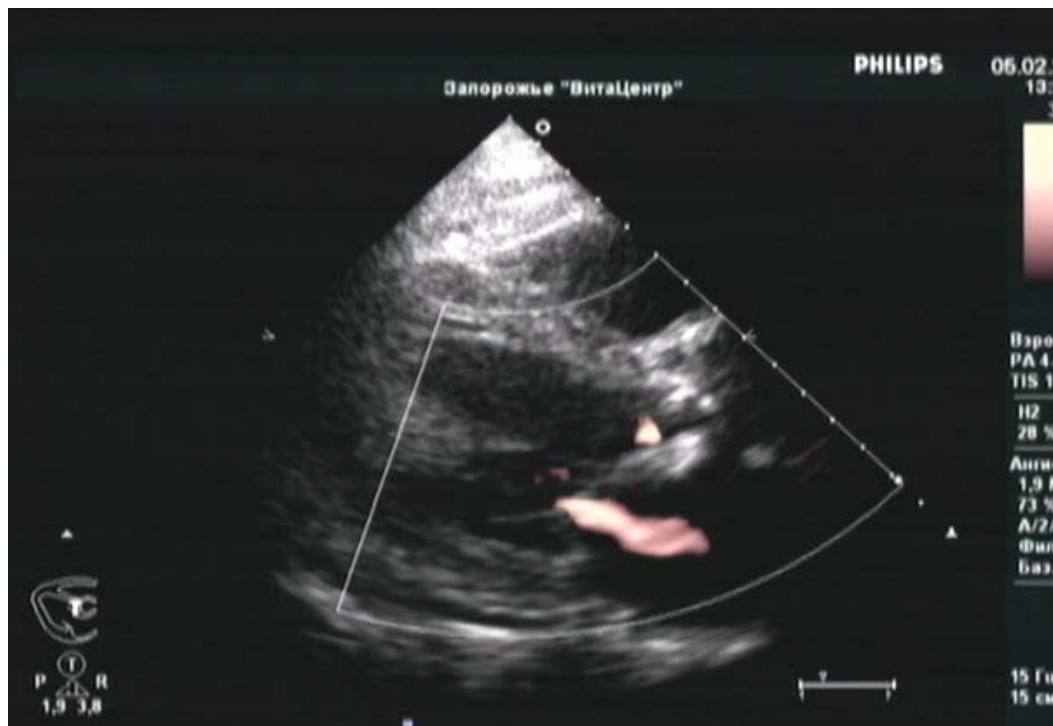Мал. 69. Сонограма нирки у режимі КДК.

За допомогою КДК можна бачити кровообіг на рівні дрібних артеріальних і венозних судин та фіксувати навіть незначні зміни кровотоку (при звуженнях судин, наявності атеросклеротичних бляшок), оцінити ступінь кровопостачання досліджуваних органів, що має велике значення для діагностики гострих запальних процесів, ішемії, пухлин (мал. 69).

Енергетичний доплер дозволяє візуалізувати на тривалій відстані зображення кровоносних судин дуже невеликого діаметру (мал. 70, 71).



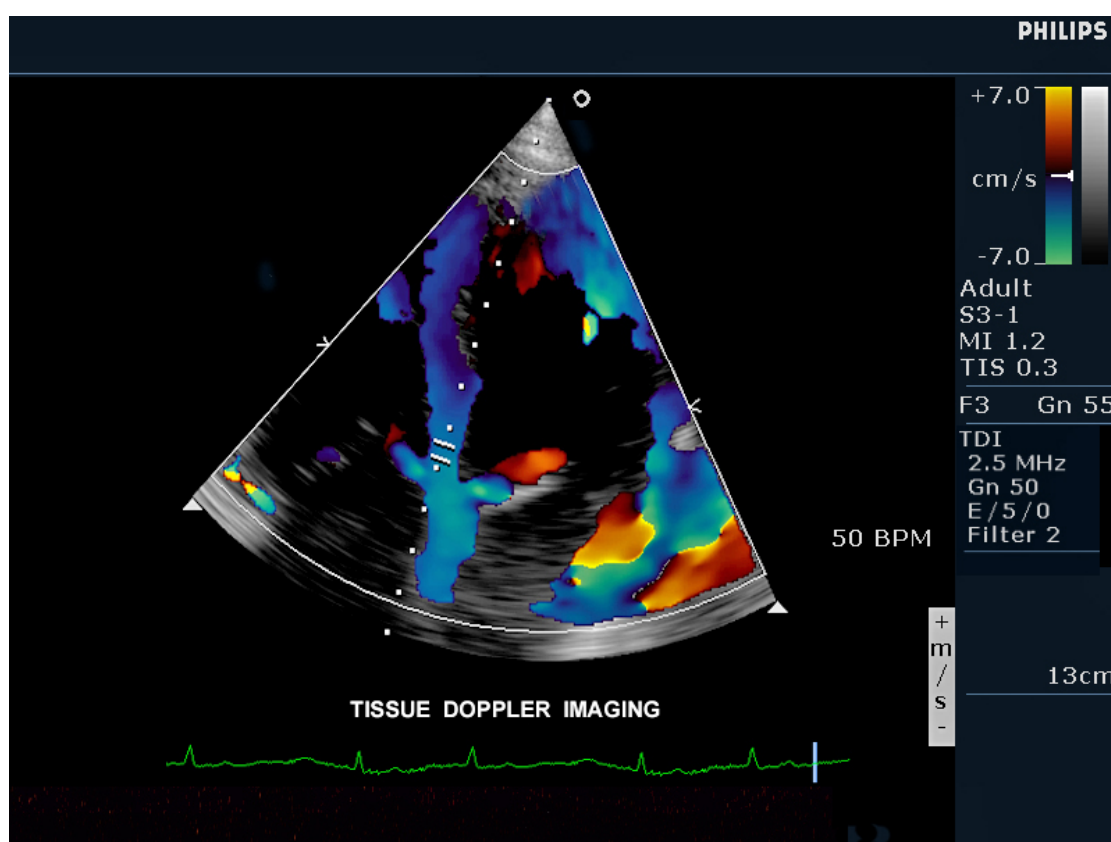
Мал. 70. Сонограма судин стегна у режимі енергетичного доплера. Він відбиває щільність еритроцитів в заданому об'ємі, що дозволяє вивчати дифузні та вогнищеві зміни печінки, нирок, щитовидної залози.



Мал.71. Сонограма мі тральної регургітації у режимі енергетичного доплера.

Тканинний доплер оснований на візуалізації нативних тканинних структур(мал.72).

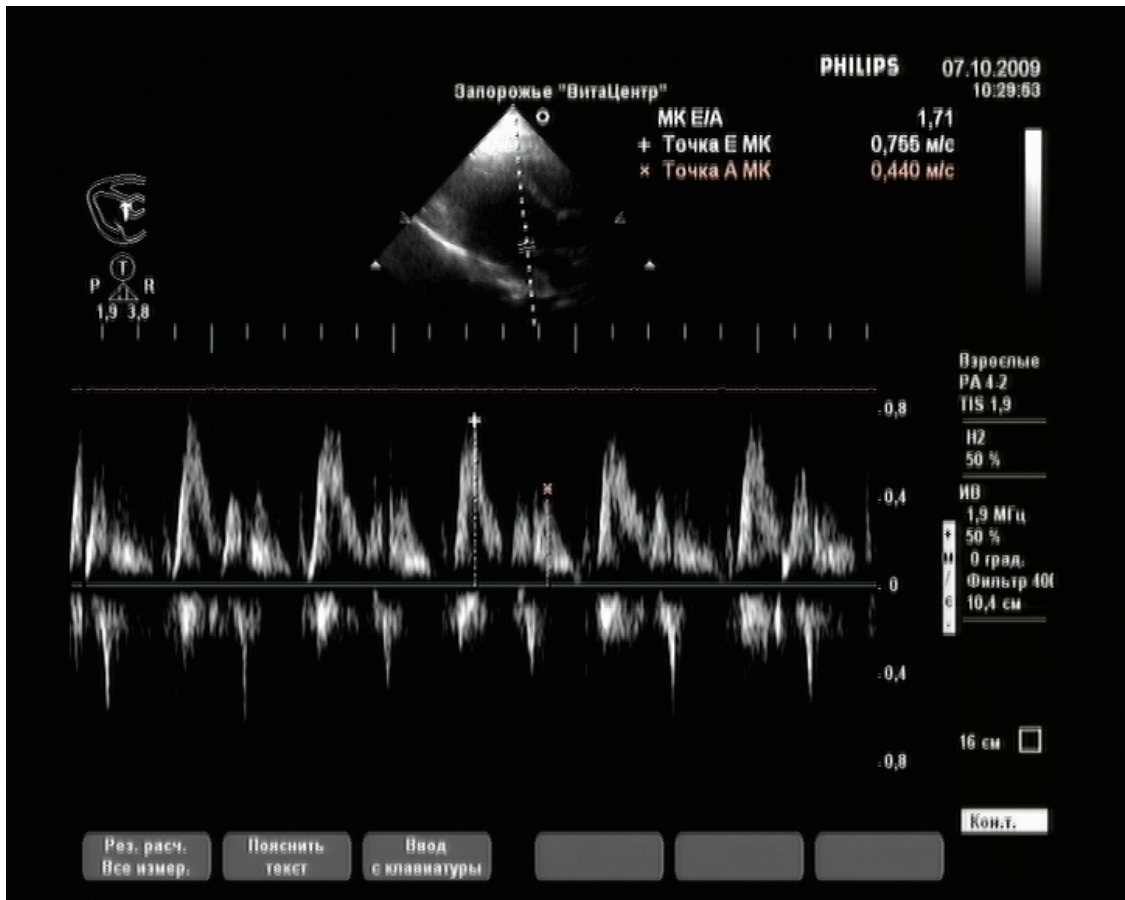
Реєструючи тільки тканинні структури, (без основного сигналу), вдається отримати ізольоване зображення серцевого м'язу без зображення крові, котра міститься в порожнинах серця; що дозволяє неінвазивним шляхом оцінити скорочувальну функцію міокарда.



Мал. 72. Сонограма серця у режимі тканинного доплера.

Дуплексна сонографія – за допомогою неї отримують сочетанне зображення сонограми і доплерограми (мал. 73). Візуалізується зображення судин і запис кривої кровотоку в них. Дозволяє слідкувати за кровонаповненням плаценти, скороченням серця плода, направленням

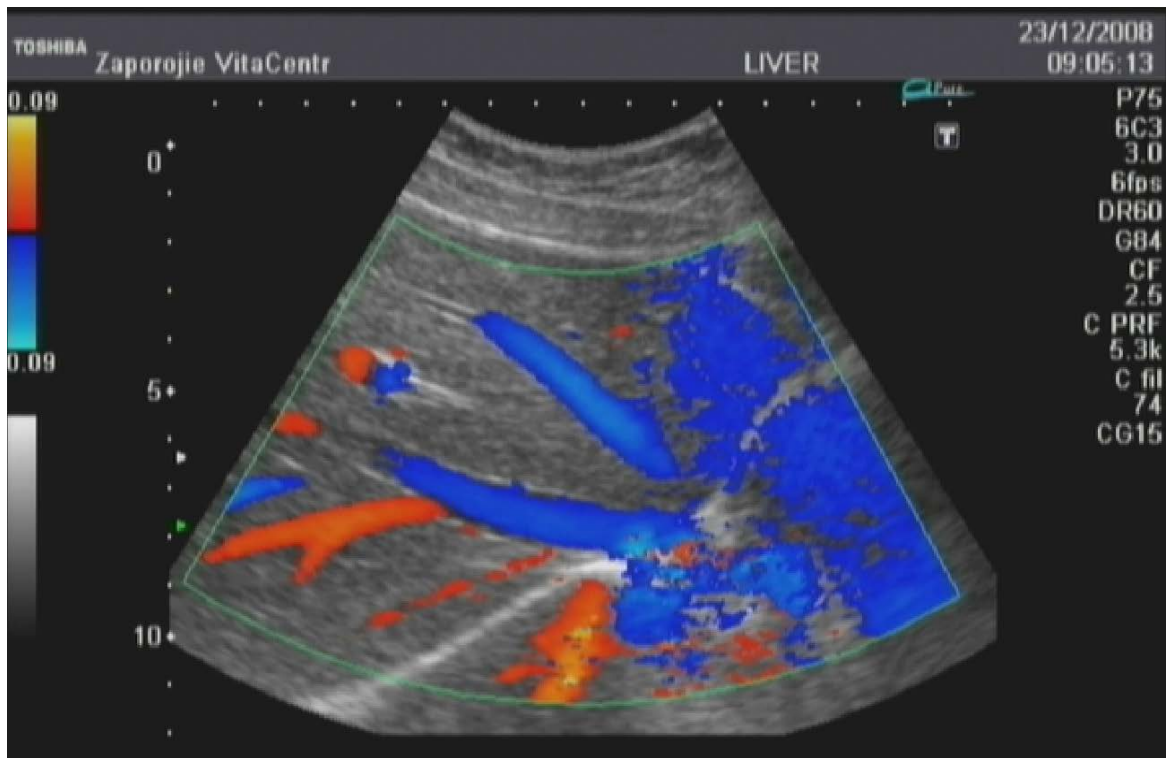
кровотоку в камерах серця, виявляти зворотній струм крові в системі воротньої вени, вирахувати ступінь стенозу судини.



Мал. 73. Дуплексне доплерівське сканування .

У нижній половині представлена крива швидкостей трансмітрального кровотоку. Крива швидкостей носить хвильовий характер у відповідності із серцевим циклом. У верхній половині розверстки представлено зображення в В-режимі, яке демонструє, звідкіля був знятий спектр швидкостей кровотоку.

Ультрасонографічне зображення може бути динамічним (на екрані УЗ-сканера, в масштабі «реального часу») або статичним (на екрані УЗ-сканера та твердих носіях). Статичне зображення називається ехограмою, або сонограмою (мал. 74).



Мал. 74. Сонограма: печінкові вени у CD-режимі

Переваги ультразвукового методу дослідження:


- відсутність негативного променевого впливу, що дозволяє використовувати його в різних вікових групах і в різні періоди життя людини (дослідження плоду, пацієнтки в період вагітності, лактації), а також проводити багаторазові повторні дослідження при необхідності об'єктивного контролю перебігу патологічного процесу та ефективності лікування;

- висока пропускна здатність, може широко застосовуватися при масових профоглядах;

- сонографічне дослідження дозволяє виконати під візуальним контролем прицільну біопсію патологічного вогнища або провести випорожнення порожнини кістки або гематоми, дренажування порожнини абсцесу (мал. 75,76);

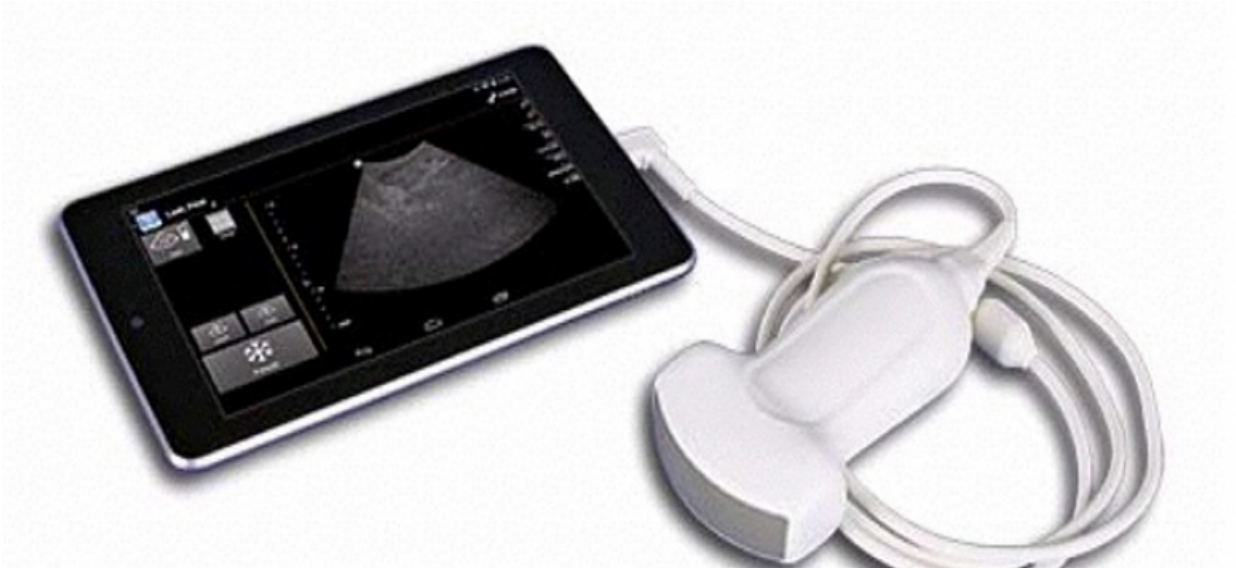

Мал.75. Ультразвуковий датчик для пункційних біопсій.



Мал.76. Насадка для пункційних біопсій.

•мобільність - при використанні переносних ультразвукових сканерів можливість проведення дослідження нетранспортабельним хворим у палатах різних відділень (у тому числі і реанімаційному), в операційній, на дому (мал. 77).



Мал.77. Переносний ультразвуковий діагностичний апарат.

Недоліки ультразвукового методу дослідження:

- погана візуалізація при надмірній вазі пацієнта та метеоризмі;
- неможливість огляду всіх органів (низьку звукопровідність має кісткова тканина, органи, що містять повітря: легені);
- неможливість визначення функцій більшості органів (крім серця).

Розділ 5. Магнітно-резонансна томографія

Магнітно-резонансна томографія - один з наймолодших методів променевої діагностики. МРТ - метод медичної візуалізації, який ґрунтується на фізичному явищі ядерно-магнітного резонансу (ЯМР). Після включення ЯМР в число методів медичної томографії слово "ядерний" було виключено з асоціації з радіоактивністю та променевим навантаженням при проведенні досліджень, оскільки воно в масовій свідомості пов'язане з ядерною зброєю або ядерними електростанціями, з якими ЯМР не має нічого спільного, тому в наші дні використовується термін "магнітно-резонансна томографія". МРТ дозволяє отримувати томографічні зрізи в різних площинах: аксіальній, сагітальній, фронтальній та інших.

4.4. Історія створення магнітно-резонансної томографії

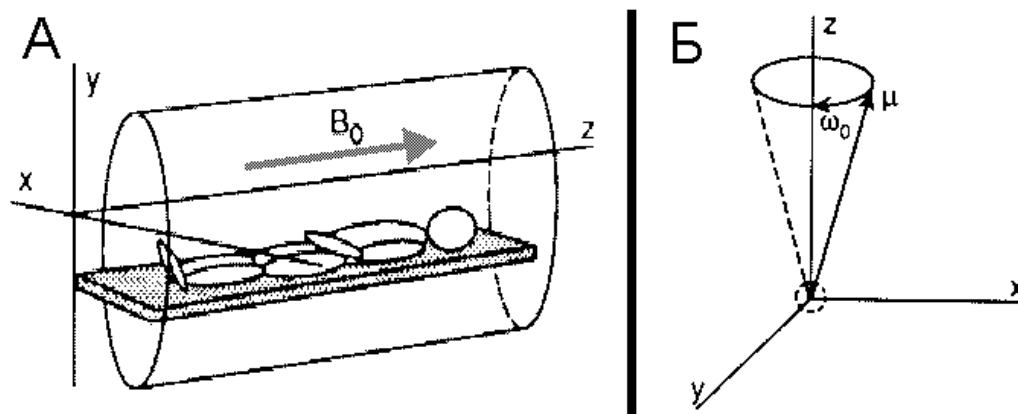
Історія створення МРТ почалася з відкриття явища ядерного магнітного резонансу (ЯМР) для рідин та твердих тіл у 1946 р. дослідниками Стенфордського та Гарвардського університетів, які показали, що деякі ядра, що знаходяться в магнітному полі, індукують електромагнітний сигнал під впливом радіочастотних імпульсів. Згодом Фелікс Блох, який входив до числа першовідкривачів ЯМР, висловив даний феномен у вигляді математичного рівняння, що отримало його ім'я. За відкриття ЯМР американські вчені Фелікс Блох і Едвард Пурсель отримали в 1952 р. Нобелівську премію з фізики.

Спочатку явище ЯМР знайшло практичне застосування в методі ЯМР-спектроскопії, який використовували для спектрального аналізу біологічних структур. Цей метод дозволяв точно визначати хімічний склад аналізованого зразка. Потім, у 1973 р., американський вчений Пол Лотербур, використовуючи явище ЯМР, вперше отримав зображення двох капілярних трубочок, заповнених рідиною, чим заклав основу магнітно-резонансної

томографії. На отримання цього зображення витрачено 4 год 45 хв.. Близько 8 років знадобилося для появи в клініці перших МР-томографів для дослідження всього тіла людини. Перші МР-томограми внутрішніх органів живої людини були продемонстровані у 1982 р. на Міжнародному конгресі радіологів у Парижі. Отримання МР-зображень на перших томографах вимагало дуже тривалого часу. Британський вчений доктор Пітер Менсфілд розробив спеціальні математичні алгоритми обробки одержуваних від досліджуваного об'єкта магнітно-резонансних сигналів, що дозволило значно скоротити час дослідження. У 2003 р. за винахід методу МРТ британцеві серу Пітеру Менсфілду і американцеві Полу Лотербуру була присуджена Нобелівська премія в галузі медицини.

4.5. Фізичні основи МРТ і формування МР-зображення.

В основі МРТ лежить явище ядерно-магнітного резонансу. ЯМР - фізичне явище, що полягає в здатності ядер деяких хімічних елементів, поміщених в постійне магнітне поле, поглинати енергію електромагнітних хвиль на певній частоті, яка називається резонансною (мал. 78).



Мал.78. Схема формування МР-зображення.

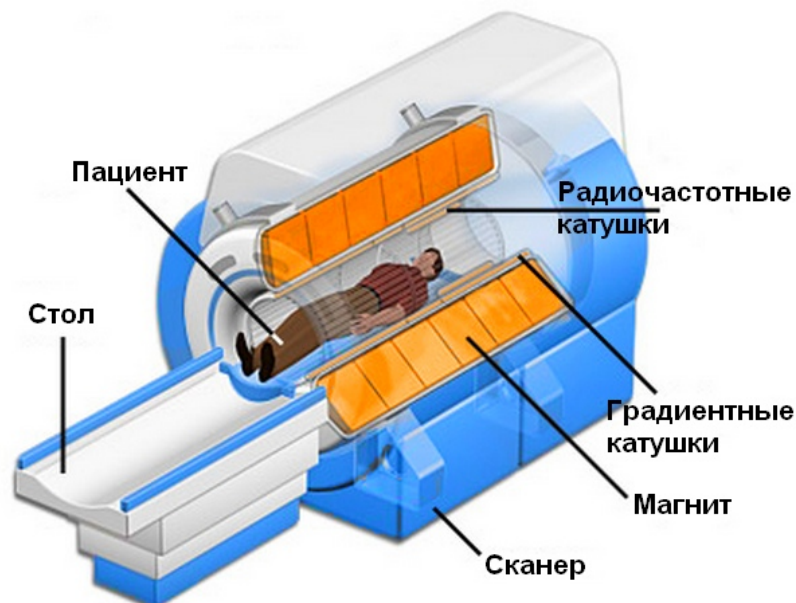
Основними компонентами магнітно-резонансного томографа є:

- магніт у формі кільця, що створює постійне магнітне поле високої напруженості (мал. 79). Цей магніт розміщується в рамі, в котру, як у тунель, розташовується пацієнт під час дослідження;

- радіочастотна котушка, яка генерує і приймає радіочастотні імпульси (мал. 80);

- блок обробки інформації (комп'ютер).

- Організм людини на 4/5 складається з води та приблизно 90% речовини становить водень. В центрі атома водню - протон, а на периферії - електрон. Електрон постійно обертається навколо протона, але одночасно з цим протон обертається навколо власної осі, як дзига, утворюючи конус. Частота обертання протона прямо пропорційна напруженості магнітного поля та називається частотою Лармора. Рух зарядженої частинки формує магнітне поле, вектор якого збігається з напрямком конуса обертання, тобто кожен протон можна представити у вигляді маленького магніта, який має своє власне магнітне поле і полюси - північний та південний. Поза сильним магнітним полем ці маленькі магніти орієнтовані хаотично.



Мал.79. Схема магнітно-резонансного томографа.

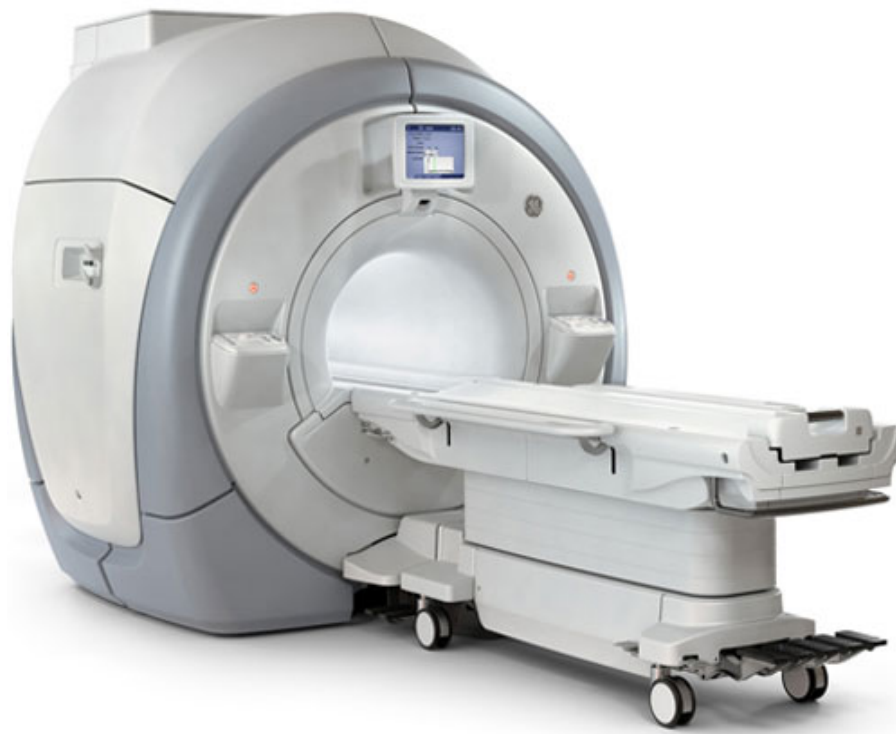Коли тіло пацієнта розміщують всередині магнітного поля МР-томографа, намагніченість всіх протонів орієнтується паралельно напрямку зовнішнього магнітного поля. При цьому велика частина векторів намагніченості протонів орієнтована в тому ж напрямку, що й зовнішнє магнітне поле (тобто в бік «півночі»), а менша частина - в протилежному (в бік «півдня»), тому в організмі пацієнта створюється сумарний магнітний момент, що збігається з напрямком зовнішнього магнітного поля. Його величина залежить, в першу чергу, від щільності протонів (proton density або PD) в різних органах і тканинах. Однак зображення досліджуваного органу визначається не тільки PD в ньому, а й тим, в яких хімічних сполуках знаходиться водень, тому, наприклад, вода та жирова тканина, що містять велику кількість хімічно пов'язаного водню, генерують неоднакові МР-сигнали після зникнення ЯМР.

МР-сигнал являє собою радіохвилю, що генерується протонами після зникнення явища ЯМР протягом певного періоду - часу релаксації. Ця радіохвиля вловлюється радіочастотною котушкою, в якій внаслідок цього індуксується електричний струм, амплітуда якого прямо пропорційна інтенсивності МР-сигналу. Але МР-сигнали, що випускаються протонами різних тканин (наприклад, рідинними утвореннями та жировою тканиною), відрізняються один від одного ще й своєю тривалістю. Це відбувається тому, що в процесі релаксації хімічно сильно пов'язані протони (як у жировій тканині) віддають енергію, що випромінюється радіохвилями, набагато швидше, ніж менш пов'язані (як у воді). Отже, час релаксації води набагато більше, ніж у жиру.

Явище релаксації включає в себе два процеси, що протікають паралельно: повернення вектора намагніченості, створюваного обертанням протонів, у вихідний (до виникнення ЯМР) стан; дефазування. Відповідно до цього, перший процес отримав назву T1-релаксації, другий – T2-релаксації. Час T1-релаксації - це час, необхідний для досягнення 63% від величини

вектора намагніченості протонів, що існує до виникнення явища ЯМР. Час T2-релаксації - це час, необхідний для досягнення стану, коли в процесі дефазування зберігається тільки 37% синхронізованих по фазі протонів від початкового значення.

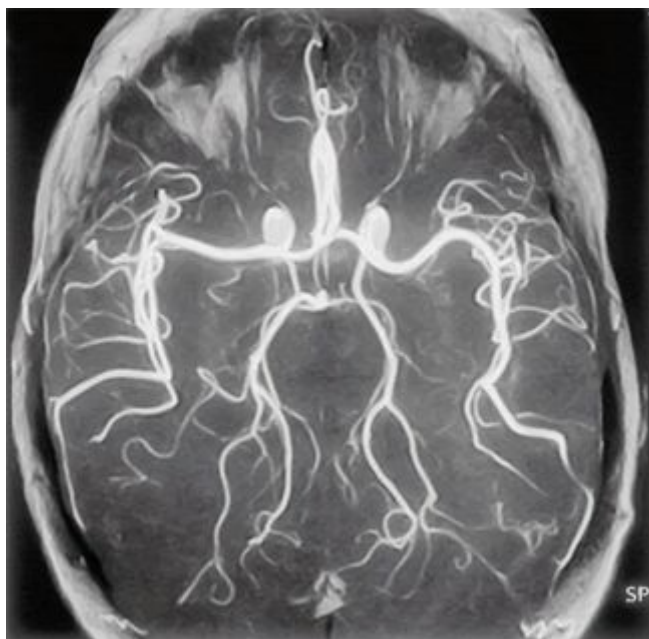Відповідно, на інтенсивність МР-сигналу впливає і PD, і час T1 та T2-релаксації різних органів та тканин. МР-сигнал, отриманий через певний час після зникнення ЯМР від органів та тканин, які мають різні часи релаксації T1 та T2, буде відрізнятися за інтенсивністю.



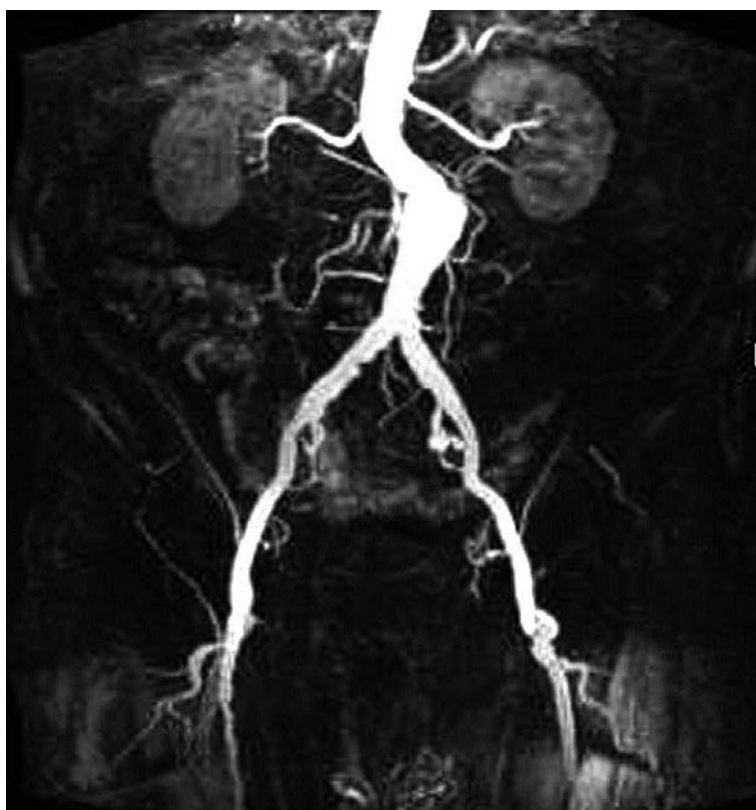Мал. 80. Магнітно-резонансний томограф.

4.6. МРТ зі штучним контрастуванням.

Для поліпшення роздільної здатності МРТ-дослідження застосовують методики контрастного посилення зображення: внутрішньовенно вводять речовини, що змінюють магнітні властивості тканин (мал. 81,82). МР-контрастні речовини змінюють час T1- та T2-релаксації, подовжують або скорочують його.



Мал. 81. МР-ангіограма судин головного мозку.



Мал. 82. МР-ангіограма черевної аорти і її гілок.

Групи контрастних речовин для МРТ:

• парамагнетики - сполуки гадолінію, підвищують інтенсивність МР-сигналу за рахунок скорочення часу T1-релаксації, васкуляризовані утворення стають гіперінтенсивними на T1-зважених зображеннях, при виконанні МР-ангіографії покращують візуалізацію дрібних артерій та вен.

• супермагнетики - сполуки заліза, знижують інтенсивність МР-сигналу за рахунок укорочення часу T2-релаксації, васкуляризовані утворення стають гіпоінтенсивними на T2-зважених зображеннях.

Переваги МРТ:

1. Відсутність променевого навантаження, що дозволяє використовувати його в різних вікових групах і в різні періоди життя людини, а також проводити багаторазові повторні дослідження при необхідності об'єктивного контролю проходження патологічного процесу й ефективності лікування.

2. Отримання висококонтрастного зображення м'якотканинних органів і структур в будь-якій площині.

3. Можливість виконання безконтрастної ангіографії, урографії, холангіопанкреатикографії, мієлографії.

4. Неінвазивне визначення вмісту різних метаболітів *in vivo* за допомогою водневої та фосфорної МР-спектроскопії.

5. Можливість виконання функціональних досліджень головного мозку для візуалізації чутливих і рухових центрів після їх відповідної стимуляції.

Протипоказання до МРТ:

Абсолютні: наявність в тілі пацієнта металевих і феромагнітних структур (металеві чужорідні тіла, кардіостимулятори, імплантовані автоматичні дозатори лікарських засобів, наприклад - інсулінові помпи,

штучні клапани серця, сталеві імпланти, штучні суглоби, апарати металоостеосинтезу, слухові апарати).

Відносні: перший триместр вагітності, клаустрофобія, неусунений судомний синдром, рухова активність пацієнта.

Недоліки МРТ:

1. Висока чутливість до рухових артефактів.
2. Обмеження виконання дослідження у пацієнтів, що потребують апаратної підтримки життєво важливих функцій організму (кардіостимулятори, ШВЛ, імплантовані інсулінові помпи та ін.).
3. Погана візуалізація кісткових структур через низький вміст води.

Показання до застосування цього методу постійно поширюються. Якщо на перших порах основне клінічне застосування МРТ обмежувалося клінікою неврологічних хвороб, то в теперішній час дослідження проводяться пацієнтам з захворюваннями опорно-рухового апарату, серця і великих судин, органів малого тазу, молочних залоз, лор - органів, органів черевної порожнини. Апарати з великою напругою магнітного поля, починаючи з 1,5 Тл, додатково до МРТ виконують програми спектроскопії, що дозволяє вивчати хімічний склад тканин і процеси метаболізму *in vivo*.

Розділ 6. Радіонуклідна діагностика

Радіонуклідна (радіоізотопна) діагностика - розділ медичної радіології, що включає методи медичної візуалізації, в основі яких лежить застосування радіоактивних речовин для отримання діагностичної інформації.

6.1. Історія виникнення радіонуклідної діагностики.

В основі радіонуклідного методу діагностики лежить явище природної радіоактивності, відкрите в кінці XIX століття французьким фізиком Анрі Беккерелем. А.Беккерель експериментував з речовинами, що мають здатність до флуоресценції під впливом світла видимого спектру. Він припускав отримати засвічування фотоплівки, загорнутої в чорний папір при впливі на неї променями, що випускаються флуоресцируючими мінералами. Одним з таких мінералів була руда, що містить солі урану. Однак вчений виявив, що фотоплівка засвічувалася при впливі на неї сполук урану не тільки в моменти, коли вони випускали видиме світло, але і в повній темряві, коли світіння уранових солей не спостерігалось.

Таким чином, А. Беккерель встановив, що уран здатний випускати невидимі промені, які викликають засвічування рентгенівської пластини, тобто за властивостями нагадують ті, що були відкриті В. Рентгеном. 24 лютого 1896 р. А. Беккерель доповів про своє відкриття на засіданні Паризької Академії наук. Подружжя П'єр Кюрі та Марія Склодовська-Кюрі, переробивши близько 8 тон смоляної уранової руди, виділили нові хімічні елементи, здатні виділяти такі ж промені: полоній, названий на честь батьківщини Марії – Польщі, та радій - «променистий». Від «радію» і виник термін «радіоактивність». За пропозицією М. Кюрі, явище назвали природною радіоактивністю (мал. 83). У наступні 20 років були відкриті всі інші природні радіоактивні елементи.



Мал. 83. Марія і П'єр Кюрі.

У 1903 р. шведська королівська академія наук присудила подружжю Кюрі спільно з Анрі Беккерелем Нобелівську премію з фізики «на знак визнання... їх спільних досліджень явищ радіації, відкритих професором Анрі Беккерелем».

Видатний фізик Е. Резерфорд виявив дві складові випромінювання урану: менш проникаючу, названу альфа-випромінюванням, і більш проникаючу, названу бета-випромінюванням.

Третя складова уранової радіації, найбільш проникаюча з усіх, була відкрита пізніше, у 1900р., П. Віллардом і названа за аналогією з резерфордським рядом гамма-випромінюванням.

На підставі експериментальних даних Е. Резерфорд і Ф. Содді в 1903 р. прийшли до припущення про радіоактивний розпад атомів - процес, при

якому відбувається перетворення одних хімічних елементів в інші з випусканням радіоактивних випромінювань. У 1911р. Е. Резерфорд створив планетарну модель будови атома з центрально розташованим ядром й електронами, що обертаються по периферії, а в 1913 р. її уточнив датський фізик Н. Бор. На підставі розробленої ними моделі в 1919 р. вперше була здійснена штучна ядерна реакція, в ході якої з ядра атома азоту при бомбардуванні його альфа-частинками було отримано ядро атома кисню.

У 30-х роках ХХ століття Ірен Кюрі (донька Марії та П'єра Кюрі) та її чоловік Фредерік Жоліо продовжили роботу з ядерними реакціями і виявили, що після припинення обстрілу елементарними частинками ядер деяких хімічних речовин вони стають самостійними джерелами радіоактивних випромінювань. У 1934 р. подружжя Жоліо-Кюрі вперше отримали в лабораторії штучні радіоактивні ізотопи, які з тих пір стали використовувати в променевої діагностиці та променевої терапії разом з рентгенівськими променями. У 1935 р. Ірен і Фредеріку Жоліо-Кюрі була присуджена Нобелівська премія з хімії «за виконаний синтез нових радіоактивних елементів».

6.2. Фізичні основи радіонуклідної діагностики.

Радіоактивність - це мимовільне перетворення ядер атомів нестабільних хімічних елементів в інші, внаслідок якого виділяються певні види іонізуючого випромінювання (корпускулярне або електромагнітне) й енергія.

Хімічні елементи, що мають атомні ядра, які схильні до мимовільного радіоактивного розпаду, називають радіонуклідами. Всі радіоактивні випромінювання – іонізуючі, вони здатні іонізувати атоми і розкласти нейтральні молекули, в тому числі і біологічних об'єктів.

Фізичні властивості іонізуючих випромінювань

- велика енергія;

- велика проникаюча здатність;
- іонізуюча здатність — здатність утворювати багато пар іонів при взаємодії з атомами середовища – використовуються в дозиметрії;
- фотохімічна здатність — здатність активувати молекули броміду срібла або інших хімічних сполук (використовуються в фотодозиметрії);
- люмінесцентна здатність — здатність викликати спалахи світла у люмінофорах;
- теплова дія – здатність енергії іонізуючого випромінювання перетворюватись на тепло;
- сильно виражена біологічна дія – використовується в променевій терапії.

Види випромінювань

корпускулярні:	хвильовий:
АЛЬФА БЕТА	ГАММА

Альфа-випромінювання - потік позитивно заряджених частинок - ядер гелію, що містять два протони та два нейтрони. Має найбільшу іонізуючу і малу проникаючу здатністю. Для захисту від зовнішнього впливу досить захиститися будь-яким тонким шаром (наприклад, листком щільного паперу). Крім того, від зовнішнього альфа-випромінювання людину захищає природний непроникний бар'єр - роговий шар шкіри, що складається з відмерлих клітин епідермісу.

Бета-випромінювання - потік негативно заряджених частинок - електронів або позитивно заряджених - позитронів. Має більшу проникаючу здатність у порівнянні з альфа-променями: пробіг у повітрі складає метри, в біологічній тканині - сантиметри, тому і для захисту від них потрібні більш щільні і товсті екрани (кілька міліметрів алюмінію або кілька метрів повітря).

Гамма-випромінювання - жорсткі електромагнітні коливання, які утворюються при розпаді ядер багатьох радіоактивних елементів. Має меншу енергію і найбільшу проникаючу здатність, тому в сучасній радіонуклідній діагностиці застосовуються препарати, що випромінюють гамма-кванти. Довжина пробігу в повітрі досягає сотень метрів, тому для екранування від них необхідні спеціальні пристрої з матеріалів, здатних добре затримувати ці промені (свинець, бетон, вода). Іонізуючий ефект дії гамма-випромінювання обумовлений в основному як безпосереднім витрачанням власної енергії, так і іонізуючою дією електронів, що вибиваються з опроміненої речовини.

Основні принципи отримання діагностичної інформації.

6.3. Радіофармацевтичні препарати

Радіофармацевтичний препарат (РФП) - це дозволена для введення в організм людини з діагностичною або лікувальною метою хімічна сполука, що складається з фармакологічного препарату, що відображає метаболізм досліджуваного органу та радіоактивного нукліда, який дозволяє простежити розподіл фармпрепарату в досліджуваному органі.

Всі РФП проходять атестацію, подібну до інших ліків та фармацевтичних препаратів. Вони повинні мати відповідну хімічну, радіохімічну, радіонуклідну чистоту і бути стерильними та апірогенними. Хімічна чистота РФП визначається наявністю в ньому інших не радіоактивних речовин, особливо домішок важких металів. Радіохімічна чистота РФП визначається часткою радіонукліда, яка знаходиться в препараті в відповідній хімічній формі. Радіохімічні домішки можуть значно впливати на достовірність отриманої інформації. Радіонуклідна чистота РФП полягає у відсутності домішок радіонуклідів, які можуть створювати небажано високі дози опромінення пацієнта, знизити точність і змінити результати дослідження. Цей вид чистоти контролюється радіо- та спектрометрією. Стерильність досягається стерилізацією одним із 4

способів оброблення парюю, сухим теплом, фільтрацією, опроміненням (радіаційна стерилізація). Апірогенність забезпечується використанням апірогенних реагентів, розчинів, посуду і дотриманням відповідних вимог в процесі виробництва і приготування препаратів. Найбільш важливо, щоб препарат давав корисну діагностичну інформацію, був нешкідливим для пацієнтів і недорогим.

Вимоги, що висувуються до діагностичних РФП:

- 1) відсутність хімічної біотоксичності та радіотоксичності;
- 2) короткий період напіврозпаду;
- 3) виділення гамма-випромінювання (у зв'язку з найбільшою проникаючою здатністю та найменшим біоефектом);
- 4) наявність біологічних властивостей, що визначають участь у метаболізмі досліджуваного органу або системи;
- 5) фармакодинаміка РФП, при якій він швидко виводиться з організму.

Шляхи введення РФП:

1. Ентеральний (per os): РФП всмоктується в кров із шлунково-кишкового тракту та накопичується в досліджуваному органі. Наприклад, всмоктування радіоактивного йоду (неорганічний етап обміну йоду в організмі). Коли ж РФП всмоктується повільніше, ніж накопичується органом, тоді цей шлях лімітується. Наприклад, ми не можемо визначити функцію нирок при пероральному введенні РФП, тому що нирки швидше виводять цей препарат із крові, ніж він всмоктується в кишечнику.

2. Внутрішньовенне введення РФП: використовується для дослідження функції та топографії печінки, нирок, серцево-судинної системи, головного мозку та інших органів. Використовується також внутрішньоартеріальний шлях введення РФП.

3. Підшкірний: для проведення непрямой лімфографії з метою оцінки стану лімфатичних вузлів при діагностиці регіонарних метастазів.

4. Внутрішньошкірний: використовується для оцінки тканинної резорбції при захворюваннях судин.

5. Інгаляційний: для оцінки вентиляційної здатності легень та кровообігу мозку.

6. В лімфатичні судини: для проведення прямої лімфографії.

7. Безпосередньо в тканини: для оцінки м'язового кровообігу.

8. В спино-мозковий канал: для визначення його прохідності.

РФП поділяються на:

Специфічні - з певною вибірковістю накопичення.

Безселективні - без певної вибіркової накопичення.

Органотропні – що вибірково накопичуються в певному органі.

Туморотропні – що вибірково накопичуються в пухлині (переважно в злоякісній).

За здатністю проникати або не проникати крізь гематотканинні й мембранні бар'єри:

- дифундуючі
- недифундуючі

В залежності від характеру накопичення в патологічних осередках радіофармпрепарати поділяються на:

•РФП для позитивної візуалізації патологічних процесів: відбувається патологічна поява або підвищення інтенсивності гамма-випромінювання понад органами, в яких у нормі ці РФП не акумулюються (наприклад, фосфатні комплекси, мічені технецієм (^{99m}Tc), депонуються в зоні інфаркту міокарда або мічені аутологічні лейкоцити у вогнищі запалення).

•РФП для негативної візуалізації патологічних процесів: ці РФП в нормі активно накопичуються в досліджуваному органі, тому відсутність або зниження їх акумуляції в цьому органі розцінюється як патологія (наприклад, при порушенні коронарного кровотоку на сцинтиграмах міокарда

утворюється ділянка відсутності акумуляції ^{201}Tl -хлориду, який в нормі активно акумулюється в міокарді завдяки інтенсивній гемоперфузії.

За періодом напіврозпаду:

- ультракороткоживучі (період напіврозпаду від хвилин до годин);
- короткоживучі (період напіврозпаду від годин до двох тижнів);
- довгоживучі (період напіврозпаду більше двох тижнів).

Основою радіонуклідної діагностики є вимірювання радіоактивності всього тіла або окремих ділянок, тобто органів, тканин та біологічного матеріалу, який ми беремо у пацієнта.

При цьому вивчаються:

1. Розбавлення РФП. Частіше відбувається в рідких середовищах організму людини. Наприклад, за допомогою принципу розбавлення вимірюється об'єм циркулюючої крові (ОЦК). Внутрішньовенно вводиться альбумін сироватки крові, помічений $^{99\text{mTc}}$ -пертехнетатом, який циркулює з кров'ю і не виходить за межі судинного русла. Після його перемішування (через 15-20 хвилин) береться кров і в колодязному лічильнику вимірюється радіоактивність, яка порівнюється з радіоактивністю введеного РФП. Чим більший об'єм циркулюючої крові, тим менша буде концентрація в ній РФП. ОЦК розраховуємо по формулі розбавлення:

2. Швидкість переміщення. Наприклад, визначення швидкості венозного кровообігу нижніх кінцівок. Для цього вводиться у вену ступні РФП, детектор встановлений в ділянці пупартової зв'язки, включається самописець, який записує хронограму. Час появи підйому активності на кривій і буде мірою швидкості кровообігу (сек).

3. Накопичення і виведення. Якщо ми вводимо тропний до органу препарат, то чим кращий кровообіг в ньому, чим краще функціонує орган, тим швидше він захопить цей препарат із крові. Радіоактивність препарата при цьому зменшиться, і тим швидше він виведеться із організму, якщо він

екскретується, наприклад нирками. В інших випадках, коли препарат, наприклад мічений колоїд, не екскретується печінкою фаза екскреції буде відсутньою. Тому на самописці підйом кривої буде високим і крутим. Якщо функція органу знижена, то цей підйом буде низький і пологий, а виведення дози повільним, відповідно більш повільно знижується і прекардіальна крива радіоактивності (крива кліренсу крові). Отримані параметри можуть розраховуватись у відносних або абсолютних величинах, що визначається за допомогою математичного моделювання фізіологічних процесів і дає можливість вивчити функцію органу

4. Розподілення РФП. Цей принцип дає можливість за допомогою органотропного препарату отримати гамма-топограму (сканограму, статичну сцинтиграму, емісійну томограму), вивчити топографію органу (місце розташування, розміри, форму, обриси), виявити вогнищеві і дифузні патологічні зміни завдяки нерівномірному розподіленню РФП в ньому

5. Взаємодія. Принцип використовується частіше при *in vitro* діагностиці, який базується на взаємодії (конкурентному сполученні) шуканих стабільних і аналогічних їм мічених сполук (антигенів) із специфічною сприймаючою системою - з антитілом. Для цього використовують комерційні набори, до складу яких входять: антиген радіоактивний (аналог того, який потрібно визначити), 5 пробірок зі стандартними відомими концентраціями для одержання калібруючої кривої. Ці компоненти вносять в пробірку, в яку додається сироватка крові хворого. Антитіл береться менше, ніж сумарно антигенів, котрі конкурують за зв'язок з антитілами. В такому випадку перевага буде на боці того антигену, якого більше. Після інкубації центрифугуємо і проводимо радіометрію зв'язаних комплексів, що випали в осадок. Якщо у сироватці крові вміст антигену високий, то осад буде менш радіоактивний. А якщо антигену у сироватці мало, то з антитілами зв'яжеться більше радіоактивного тироксину і осад буде більш радіоактивним, наприклад, для кількісного визначення

тироксину, таке ж дослідження провадиться зі стандартними концентраціями нерадіоактивного антигену, наприклад, 30, 60, 90, 120, 150 нмоль/л тироксину. За результатами радіометрії креслимо графік залежності радіоактивності від концентрації, тобто отримується калібровочна крива. Від значення радіоактивності на осі ординат проводимо горизонтальну лінію до перетину з калібровочною кривою, опускаємо перпендикуляр на лінію абсцис і знімаємо показник концентрації тироксину в крові хворого. При оснащенні багатоканального лічильника (наприклад 12-канального Гамма-800), ЕОМ результати радіоімунологічного аналізу (PIA) розраховуються і виводяться на принтер автоматично. Поміченими можуть бути антитіла. В цьому випадку реакцію називають – імунорадіометричний аналіз (IPMA).

Етапи дослідження:

1. Парентеральне введення РФП.
2. Поступаючи в організм людини, РФП включається в фізіологічні або патофізіологічні процеси, що, в свою чергу, визначається локальним кровотоком й активністю метаболічних процесів.
3. Вибіркове поглинання РФП органами, в метаболізмі яких бере участь даний РФП.
4. При цьому досліджуваний орган обов'язково повинен бути хоча б у мінімальному ступені функціонально активним. Нефункціонуючий орган не накопичує РФП! Поглинання РФП дає можливість отримувати діагностичну інформацію про морфологічний та функціональний стан досліджуваного органу або біологічної системи.
5. Реєстрація гамма-випромінювання в органі з вибірковою накопиченням РФП.

Гамма-кванти, що випускаються радіоактивними нуклідами, в тілі пацієнта поширюються прямолінійно у всіх напрямках, передають енергію, в результаті чого виникає світіння - **сцинтиляція**. Гамма-кванти уловлюються

спеціальними детекторами, розташованими поблизу тіла пацієнта. Реєстрація патологічних процесів ґрунтується на вимірюванні рівня радіоактивності над досліджуваним органом щодо навколишніх тканин.

Існує дві групи методів радіонуклідної діагностики:

- *In vivo* діагностика;
- *In vitro* діагностика.

При *invivo* діагностиці РФП вводиться до організму людини різними шляхами і після цього проводиться реєстрація випромінювання. При таких методиках діагностичного дослідження людина опромінюється.

При *invitro* діагностиці процес відбувається в пробірці, в якій знаходиться радіоактивний препарат, а до нього додають певні компоненти біологічних речовин людини: частіше сироватку крові, екстракти тканин, сеча та інші екскрети. На основі їх взаємодії з радіоактивним препаратом отримується важлива діагностична інформація. При такій методиці дослідження опромінення пацієнта відсутнє. Цей метод є різновидом сатураційного аналізу, що базується на "заміщенні" мічених і немічених лігандів речовини, яка підлягає визначенню.

До першої групи методів радіонуклідної діагностики відносяться:

- **радіометрія** (кількість імпульсів за секунду, хвилину);
- **радіографія** (хронографія) - отримується крива зміни радіоактивності в часі;
- **сканування** (сканографія) – вивчається розподіл РФП;
- **сцинтиграфія**: статична чи динамічна;
- **емісійна комп'ютерна одно - і двофотонна томографія**.

6.4. Види радіонуклідних досліджень

Основні види радіонуклідних досліджень:

Динамічні:

з метою вивчення динаміки розподілу РФП в органі.

Статичні:

для оцінки просторового розподілу РФП в тілі або органі хворого.

Статичні дослідження: розраховується ступінь накопичення РФП в тканинах, порівнюються показники ступеня накопичення в різних ділянках органів, оцінюється рівномірність накопичення всередині органу.

Динамічні дослідження: досліджується зміна рівня радіоактивності над досліджуваним органом з наступною побудовою кривих розподілу РФП в залежності від часу (від моменту внутрішньовенної ін'єкції РФП протягом певного часу). Використовуються при дослідженні функції органів: нирок, печінки, жовчовивідних шляхів, щитовидної залози.

Методи радіонуклідної індикації:

Радіометрія

Радіографія

Сцинтиграфія

Радіометрія - один з перших способів радіонуклідної діагностики (відповідно найбільш недосконалий і в даний час не застосовується без доповнення його іншими радіонуклідними методами), що дозволяє отримати інформацію про розподіл РФП в досліджуваному органі у вигляді рядів цифрових значень, розташованих на площині.

Радіометри, які видають інформацію у вигляді імпульсів за хвилину чи за секунду, називаються звичайними **радіометрами** (лічильниками).

Вони можуть бути:

- а) клінічними** - для вимірювання іонізуючого випромінювання людини або частини її тіла;
- б) лабораторними**, які використовуються при методах "in vitro". Вони більш складні, обладнані ЕОМ, аналізують інформацію, що надходить, і видають її

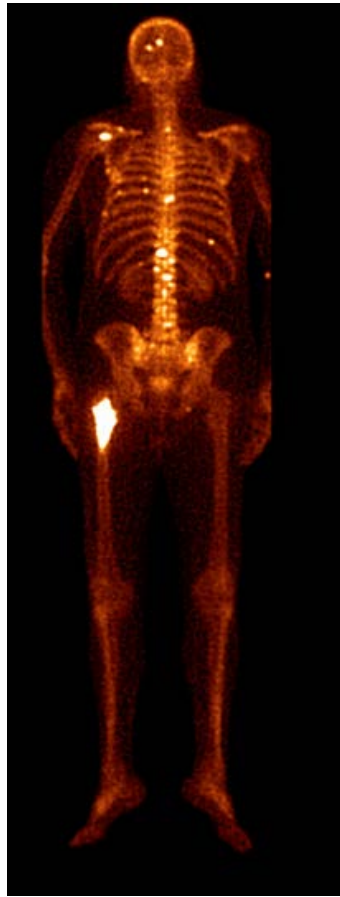
у вигляді цифр (наприклад 50мг тироксину в 1мл крові або інших біологічно активних речовин). Процес вимірювання звичайно триває декілька хвилин.

іонізаційні і сцинтиляційні. Детектор - основна деталь кожного радіометру. Окрім детектора радіометр включає в себе реєстратор імпульсів та блок живлення - це високовольтний стабілізуючий випрямлювач електричного струму. Для детекторів різних конструкцій потрібен постійний струм високої напруги(до 1500-2000Вт)

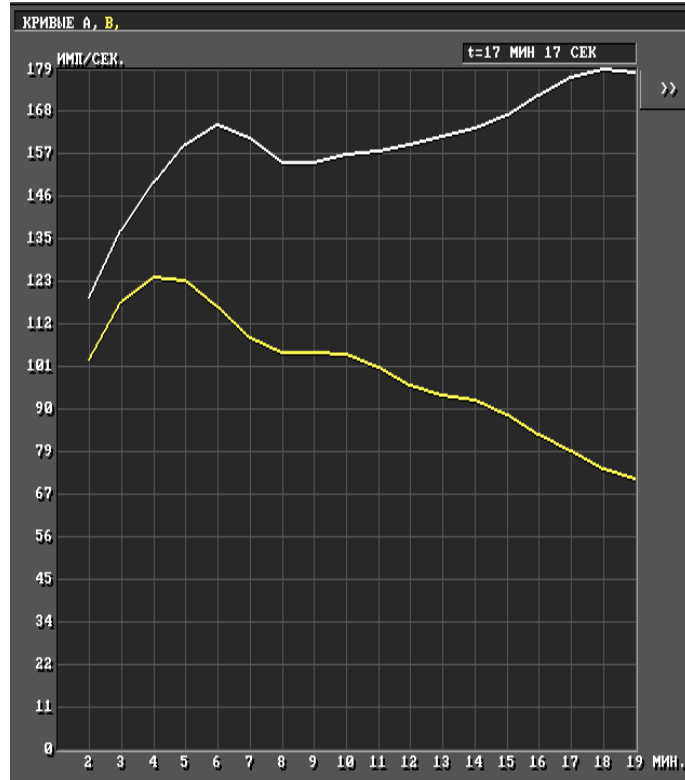
Радіографія - спосіб радіонуклідної діагностики, який ґрунтується на графічній реєстрації рівня радіоактивності над досліджуваним біологічним об'єктом у залежності від часу (крива ренограми, що отримується в процесі динамічної нефросцинтиграфії).

Сцинтиграфія - спосіб радіонуклідної діагностики, що забезпечує отримання зображення органів і тканин за допомогою реєстрації випромінювання на гамма-камері, що випускається інкорпорованим радіонуклідом (мал. 84, 85). Дає інформацію про топографо-анатомічні характеристики і характер розподілу в досліджуваному біологічному об'єкті РФП.

Планарна сцинтиграфія - зображення органів і тканин отримують в певній площині. Головний недолік планарної сцинтиграфії - сумаційний ефект.



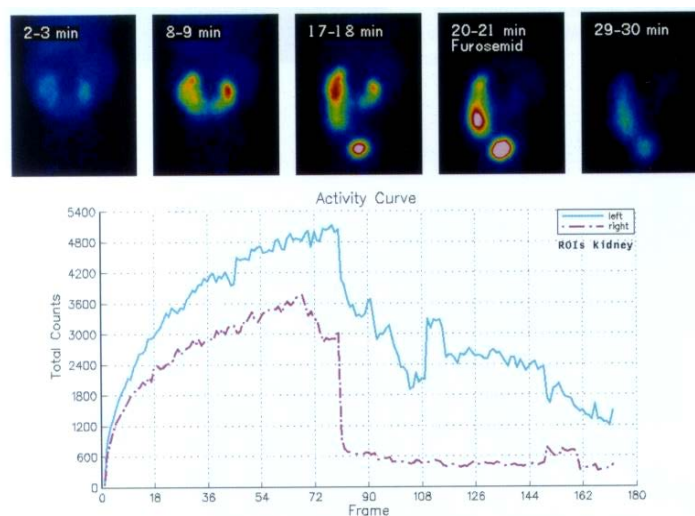
Мал. 84. Статична сцинтиграма скелета.



Мал. 85. Динамічна сцинтиграфія – крива розподілення РФП.

Гамма-топографи - це сканери, планарні гамма-камери, одно- та двохфотонні емісійні томографи, які додають уявлення про розподілення РФП в межах організму або певного органу. Для того щоб "бачити" весь орган, детектор автоматично ступінчато переміщується спочатку в одному напрямку, потім робить крок вниз і далі рухається у зворотному напрямку. Швидкість переміщення детектора та густину штрихів можна регулювати. Цей процес називають скануванням, а подібні радіометри - сканерами. В сучасних гамма-топографах використовується ЕОМ, які аналізують сигнали, опрацьовують інформацію і можуть представити у вигляді двох- чи тривимірною зображення (картинки) або кривої, що характеризує зміни радіоактивності в часі. Для збільшення розрізняльної здатності гамма-камери використовується сильноколімований детектор, в "поле зору" якого потрапляє невелика ділянка.

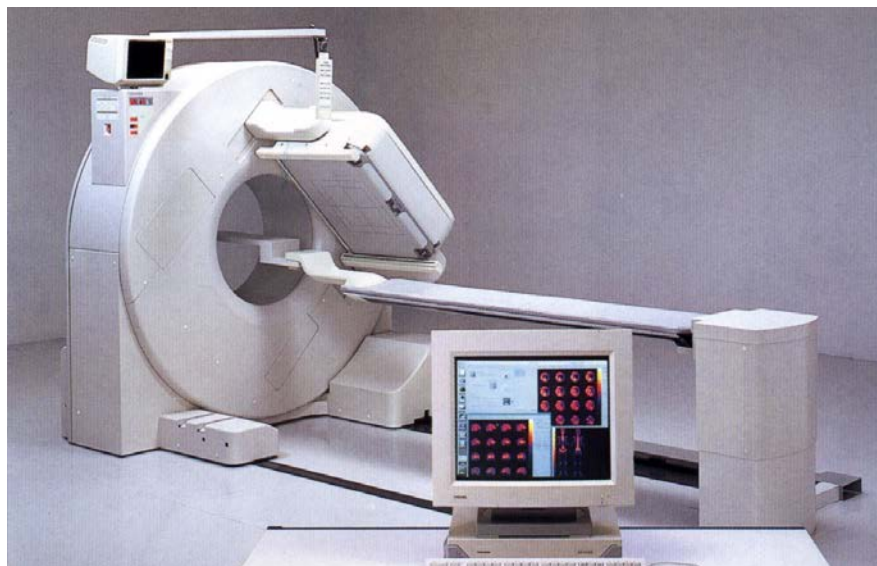
Гамма-камера може працювати в двох режимах: у динамічному і в статичному (мал. 84,85,86). В статичному режимі за певні проміжки часу отримуються гамма-топографи, а при динамічному режимі імпульси струму із всього органу або окремих ділянок ("зон інтересу"), сумуються за кожну секунду (хвилину), і на їх основі викреслюється крива зміни активності за певний час.



Мал. 86. Динамічна сцинтиграма.

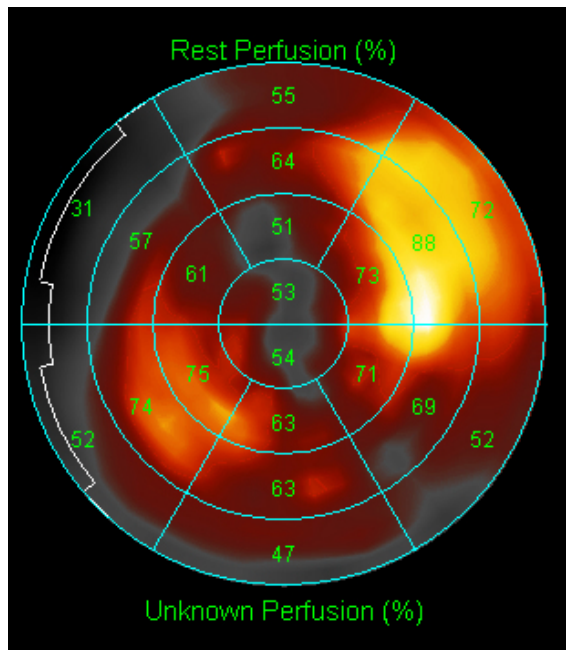
Тобто за одне введення РФП можна вивчати топографію і функцію органу, що значно підвищує діагностичну ефективність методу. Переваги метода також в тому, що зображення можна отримувати за долі секунди. Відпадає також потреба, як при скануванні, переміщувати детектор. Сканограму (статичну сцинтиграму) можна отримати, якщо РФП затримується в об'єкті обстеження більш тривалий час, достатній для обстеження всієї площини органу.

Емісійні томографи дозволяють отримати пошарове зображення (мал. 87).



Мал.87. Емісійний томограф.

Однофотонна емісійна комп'ютерна томографія (ОЕКТ). Ця методика дозволяє отримувати зображення аксіальних зрізів досліджуваного органу завдяки обертанню детектора гамма-камери навколо досліджуваного об'єкта (мал. 88). Таким чином усувається сумаційний ефект.



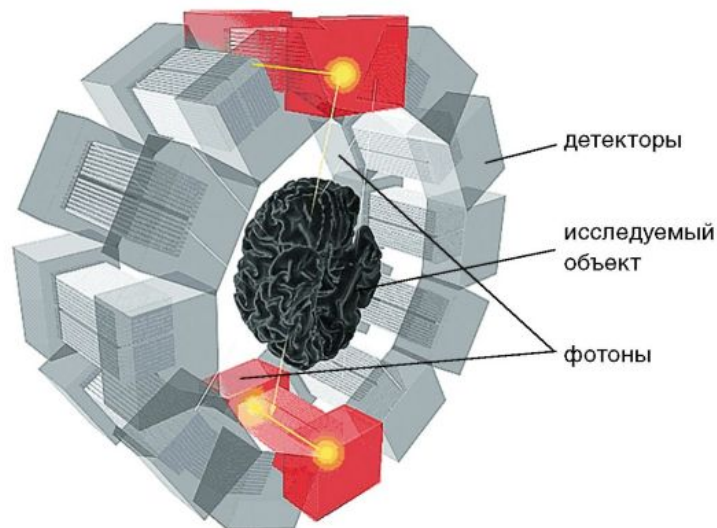
Мал. 88. Аксіальний зріз.

При необхідності аксіальні зрізи реконструюються в зображення в інших площинах. Ще однією перевагою ОЕКТ, в порівнянні з планарною сцинтиграфією, є велика роздільна здатність, тобто, є можливість більш детального вивчення особливостей досліджуваного органу.

Позитронно-емісійна томографія (ПЕТ) - методика, що передбачає введення в організм людини РФП, які випускають випромінювання, або позитрони (мал. 89).

Кожен РФП-позитрон, що випускається, в організмі людини починає взаємодіяти з найближчим електроном. Позитрони та електрони мають однакову масу, але протилежні електричні заряди, тому виникає їх взаємознищення - анігіляція.

При анігіляції відбувається виділення анігіляційних гамма-квантів, що розповсюджуються в протилежних напрямках і уловлюються спеціальними детекторами.



Мал. 89. Схема ПЕТ.

ПЕТ дозволяє проводити точну кількісну оцінку концентрації радіонуклідів у досліджуваному органі і може використовуватися для тонкого вивчення метаболічних процесів, що протікають в ньому. Наприклад, ПЕТ актуальна в діагностиці злоякісних пухлин: в пухлинних клітинах з високим рівнем вуглеводного обміну, які активно метаболізуються, дуже інтенсивно акумулюється ^{18}F -дезоксиглюкоза (метаболічний аналог звичайної глюкози). Активно застосовується ПЕТ і в кардіології: ^{18}F -дезоксиглюкоза добре включається у вуглеводний обмін міокарда та дозволяє визначити ступінь його життєздатності.

В даний час основними напрямками застосування радіонуклідного дослідження є:

1. Діагностика злоякісних пухлин і пошук метастазів (особливо, дрібних, на початкових стадіях їх розвитку).
2. Дослідження функціонального стану різних органів.
3. Пошук вогнищ інфекції при лихоманці невизнаного генезу (перевага - можливість дослідження всього тіла).

4. Діагностика порушень регіонарного кровотоку: виявлення прихованої ішемії, оцінка площі ураження міокарда, оцінка життєздатності міокарда, діагностика початкових стадій інсульту (перші години), транзиторних ішемічних атак.

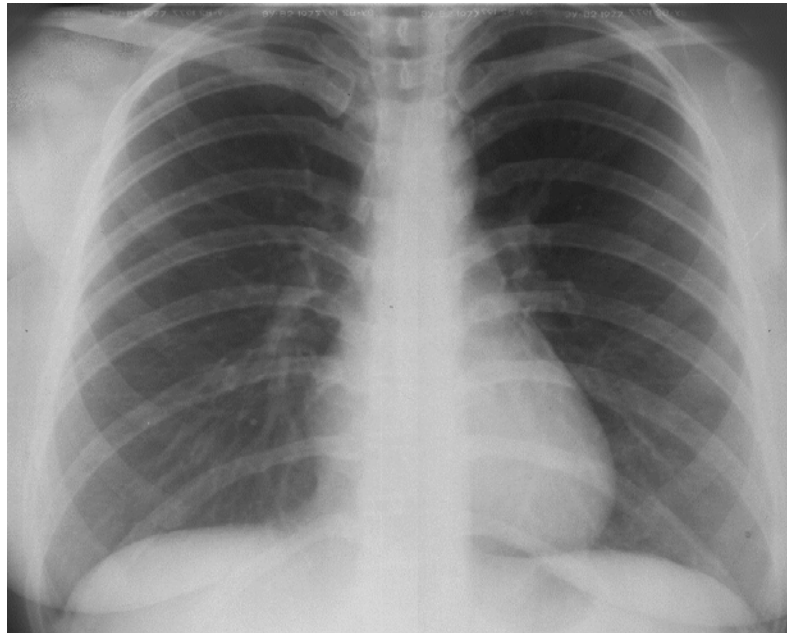
Переваги радіонуклідної діагностики. В основі рентгенологічного методу, КТ, УЗД, МРТ лежить візуалізація морфологічних характеристик досліджуваного органу або системи.

Головна перевага радіонуклідних методів у порівнянні з іншими засобами променевої діагностики - можливість отримувати діагностичну інформацію про функціональний стан досліджуваного органа чи біологічної системи. Ще одна важлива перевага - можливість одномоментного дослідження всього тіла (наприклад, візуалізація всіх метастазів певної пухлини в усіх органах та системах).

Розділ 7. Основні терміни, які використовуються в променевій діагностиці

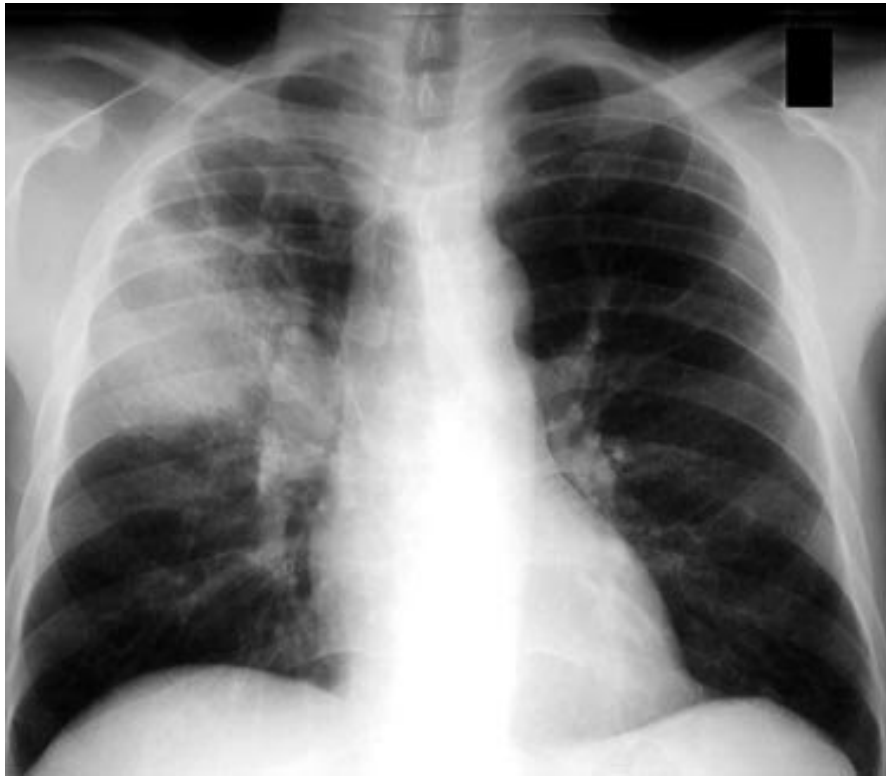
Основні терміни, які використовуються при рентгенологічному дослідженні:

- «затемнення» - ділянка, що має більш високу рентгенівську щільність у порівнянні з навколишньою тканиною та інтенсивніше поглинає рентгенівські промені. Затемнення може бути фізіологічним і патологічним. Фізіологічні затемнення утворюють незмінені органи та тканини організму людини, наприклад серце, великі судини, купола діафрагми (мал. 90,95).

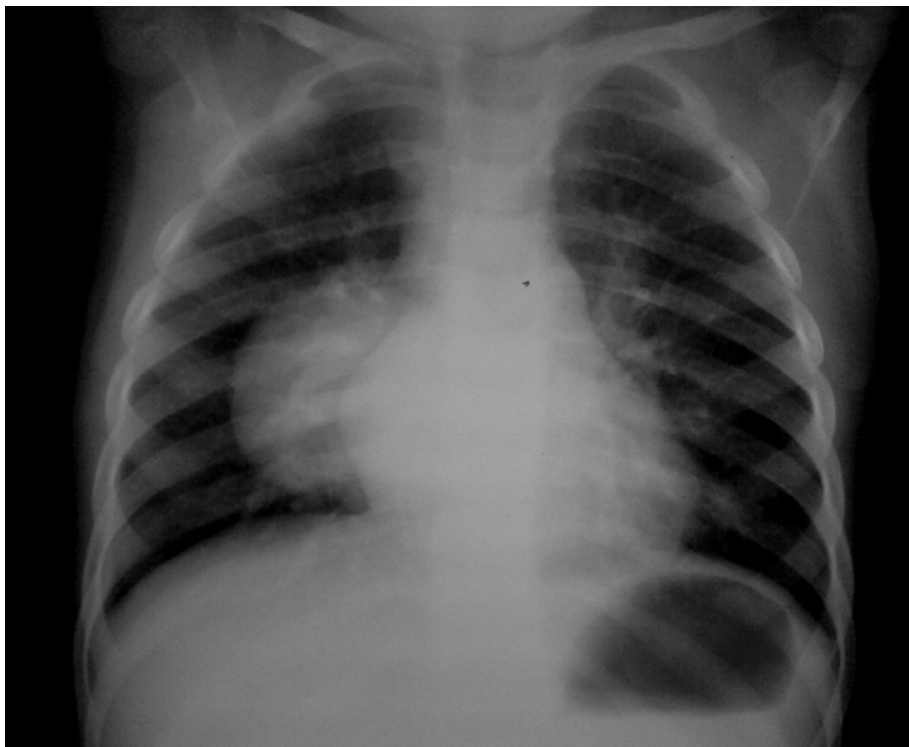

Мал. 90. На рентгенограмі органів грудної порожнини фізіологічними затемненнями є кістки скелету, серце і судини, легеневий малюнок, діафрагма.

Прикладом патологічних затемнень є запалений інфільтрат, пухлина, рідина в плевральній або черевній порожнині тощо (мал. 91,92,95).

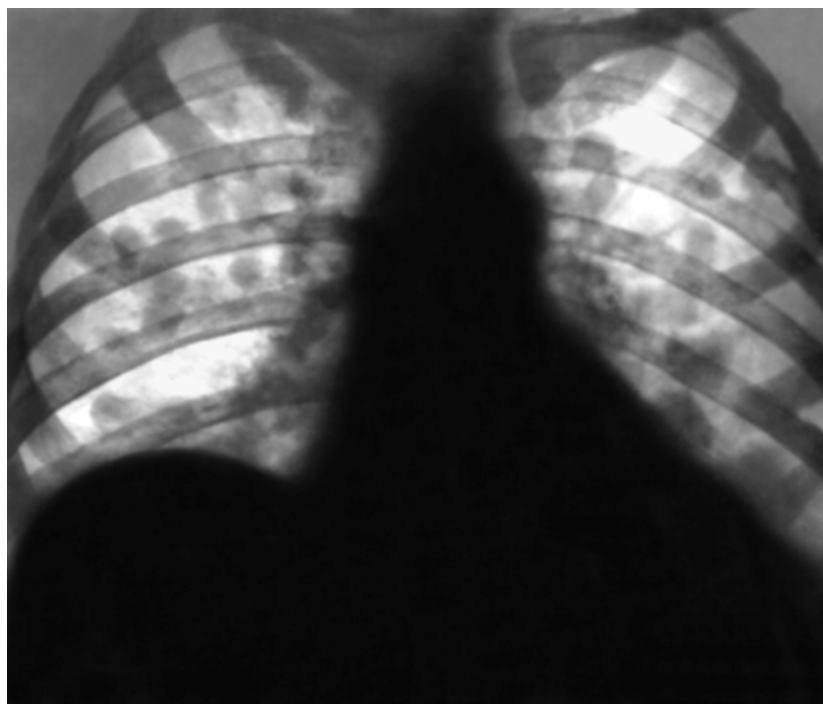


Мал. 91. На рентгенограмі органів грудної порожнини патологічним затемненням є пневмонічна інфільтрація (справа).

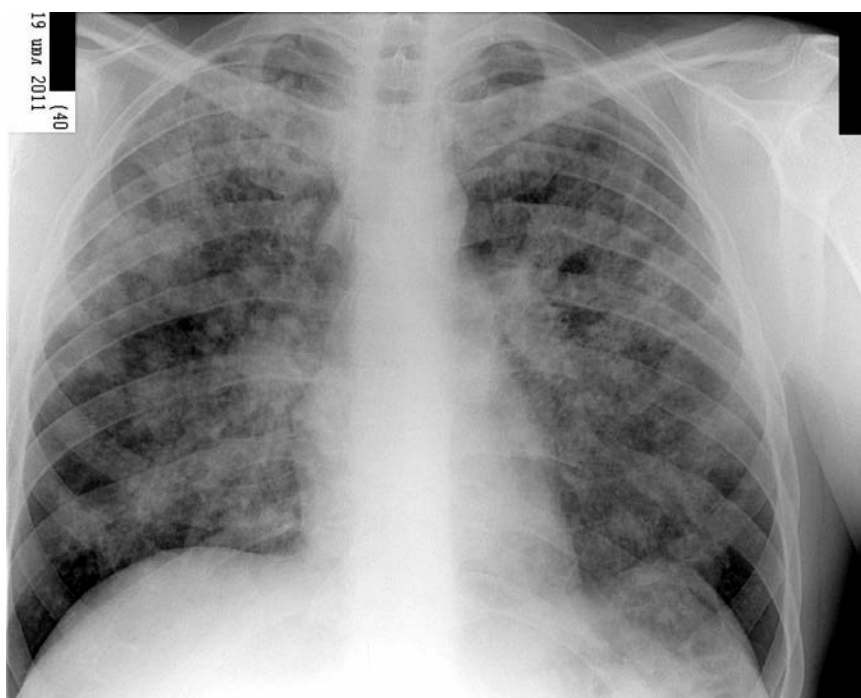


Мал. 92. На рентгенограмі органів грудної порожнини патологічним затемненням є доброякісна пухлина правої легені.

Рентгенівське зображення може бути негативним або позитивним. На рентгенограмах-негативах затемнення виглядає як ділянка білого кольору, на позитивах, навпаки - чорного кольору (мал. 93,94).

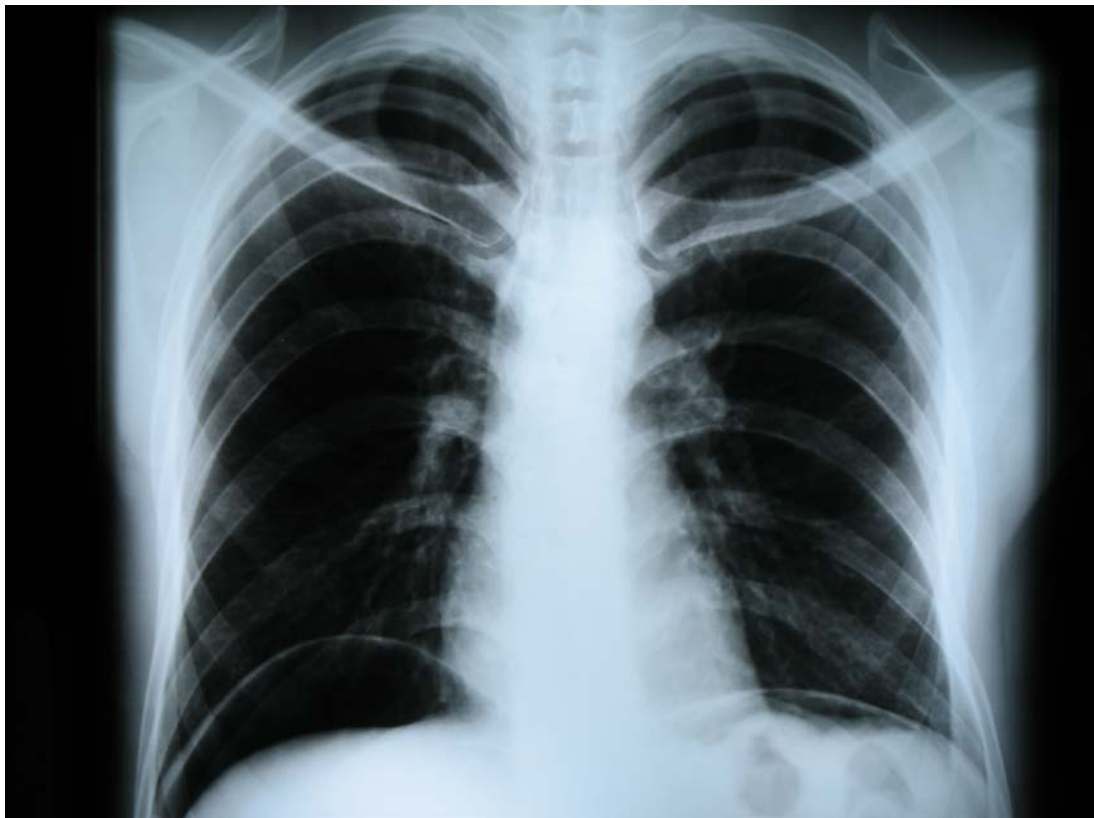


Мал. 93. Рентгенограма-позитив (множинні осередкові затемнення - метастази легень).



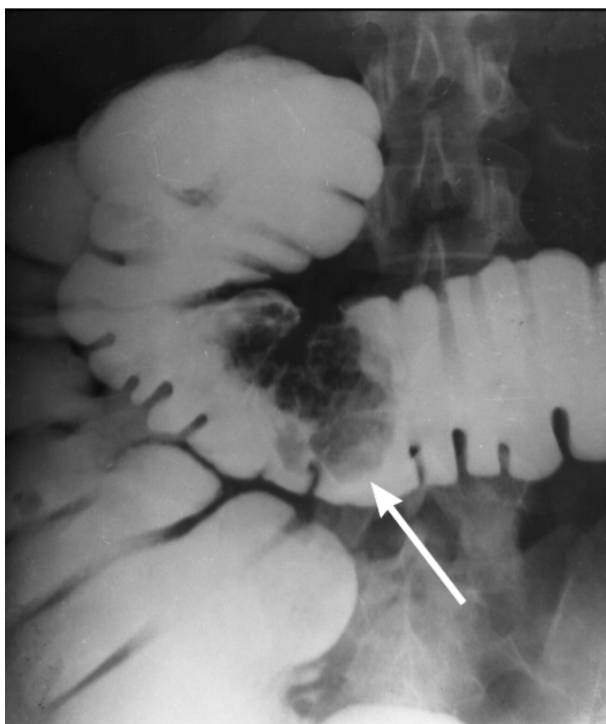
Мал. 94. Рентгенограма-негатив (множинні затемнення при дисемінованому туберкульозі легень).

- «просвітлення» - ділянка, що має більш низьку рентгенівську щільність у порівнянні з навколишніми тканинами та гірше поглинає рентгенівські промені. Просвітлення також може бути фізіологічним та патологічним. Прикладом фізіологічного просвітлення є нормальна легенева тканина, патологічного - кіста легені, емфізема, пневмоторакс. На рентгенограмах-негативах просвітлення виглядає як ділянка чорного кольору, на позитивах, навпаки - білого кольору.



Мал. 95. На рентгенограмі органів грудної порожнини фізіологічним просвітленням є легенева тканина, патологічним просвітленням є газ під діафрагмою при перфорації полого органу черевної порожнини.

- «дефект наповнення» - термін, що застосовується при проведенні рентгенологічних досліджень з контрастуванням (наприклад, в діагностиці патології шлунково-кишкового тракту, судин, сечовидільної системи) (мал. 96) .



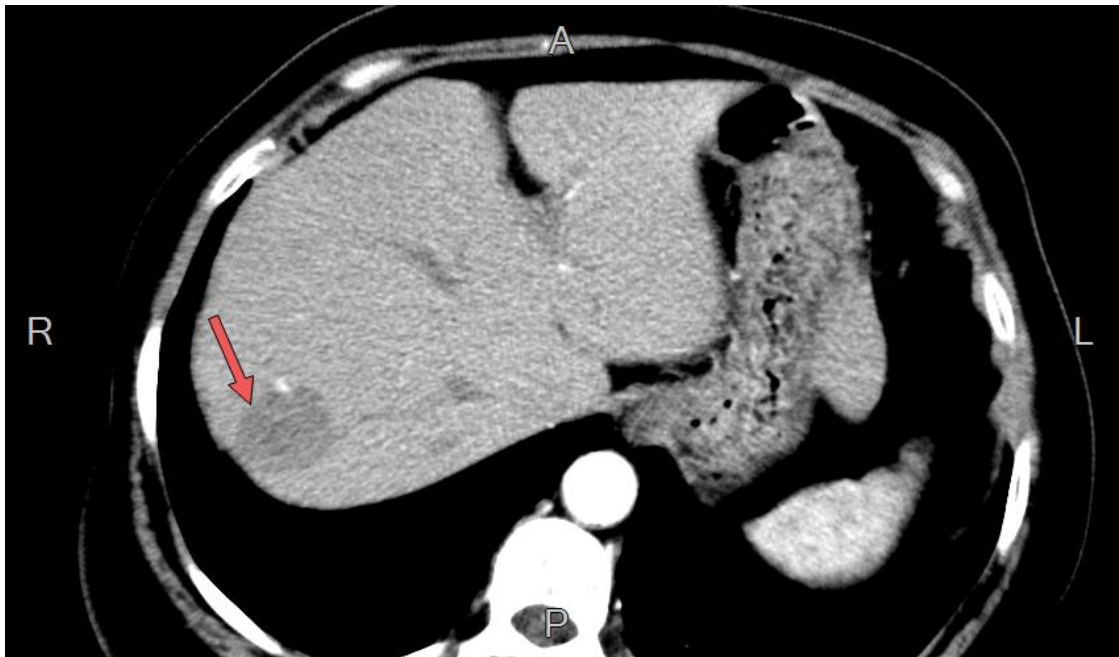
Мал. 96. Дефект наповнення при пухлині товстої кишки.

Дефект наповнення виникає, коли будь-яка патологічна тканина не дозволяє контрастній речовині повністю заповнити просвіт органу (наприклад, пухлина порожнистого органу, атеросклеротичні бляшки судин, конкременти в сечовому міхурі тощо).

Основні терміни, які використовуються при КТ:

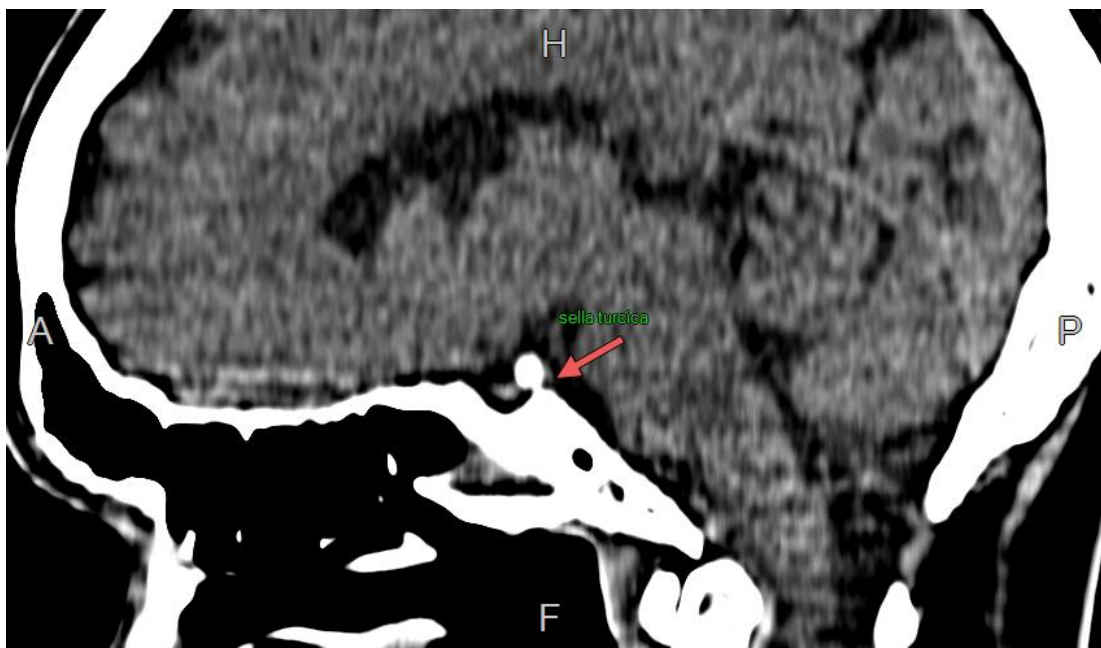
Для характеристики комп'ютерно-томографічних зображень в залежності від величини рентгенівської щільності морфологічного субстрату, що виявляється, використовуються такі терміни:

- «ізоденсне» - зображення однакової щільності з оточуючими тканинами (утворення однакової щільності з паренхіматозними органами, внутрішньомозковий крововилив в підгострий період), на томограмі - різні відтінки сірого (мал. 97,98,99).



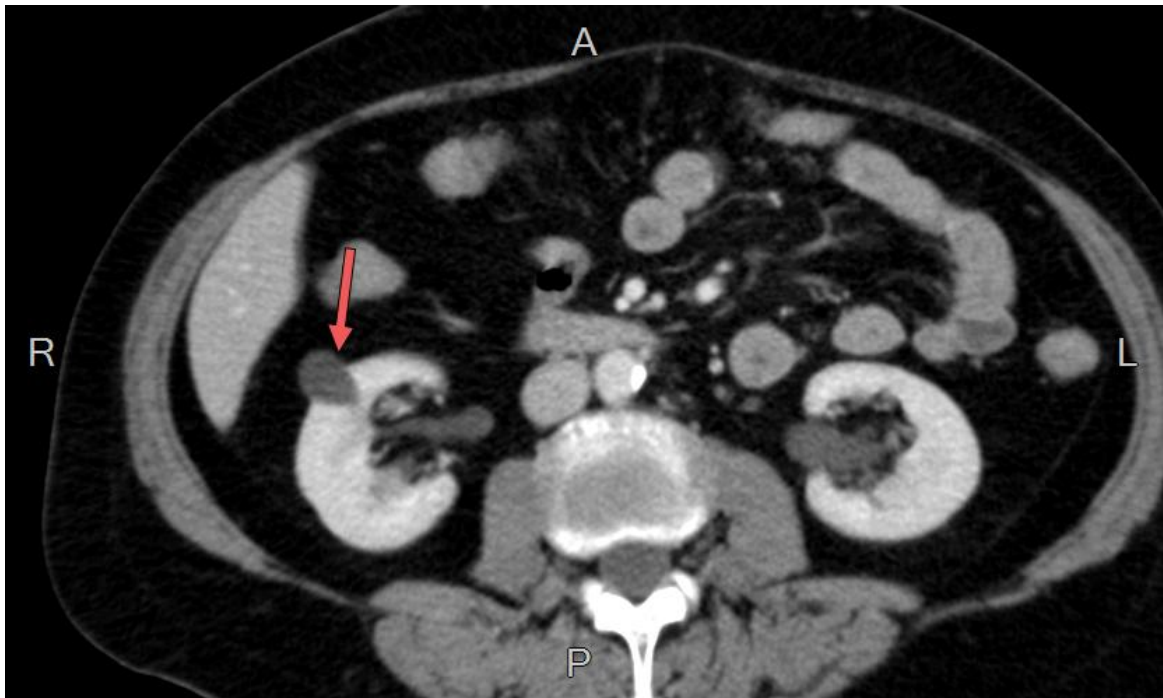
Мал.97. Гіподенсний утвір в паренхімі печінки з наявним лакунарним скупченням контрастної речовини обумовлений гемангіомою.

• «гіперденсне» - високощільні структури: кров (крововилив в гострий період), кістка, рентгеноконтрастна речовина, на томограмі мають білий колір (мал. 98).



Мал. 98. Спинка турецького сідла (кістка)

•«гіподенсне» - низькощільні структури - ліквор, гази, кістозний рідинний вміст, рідина як прояв набряку, мають чорний колір на томограмі (мал. 99).



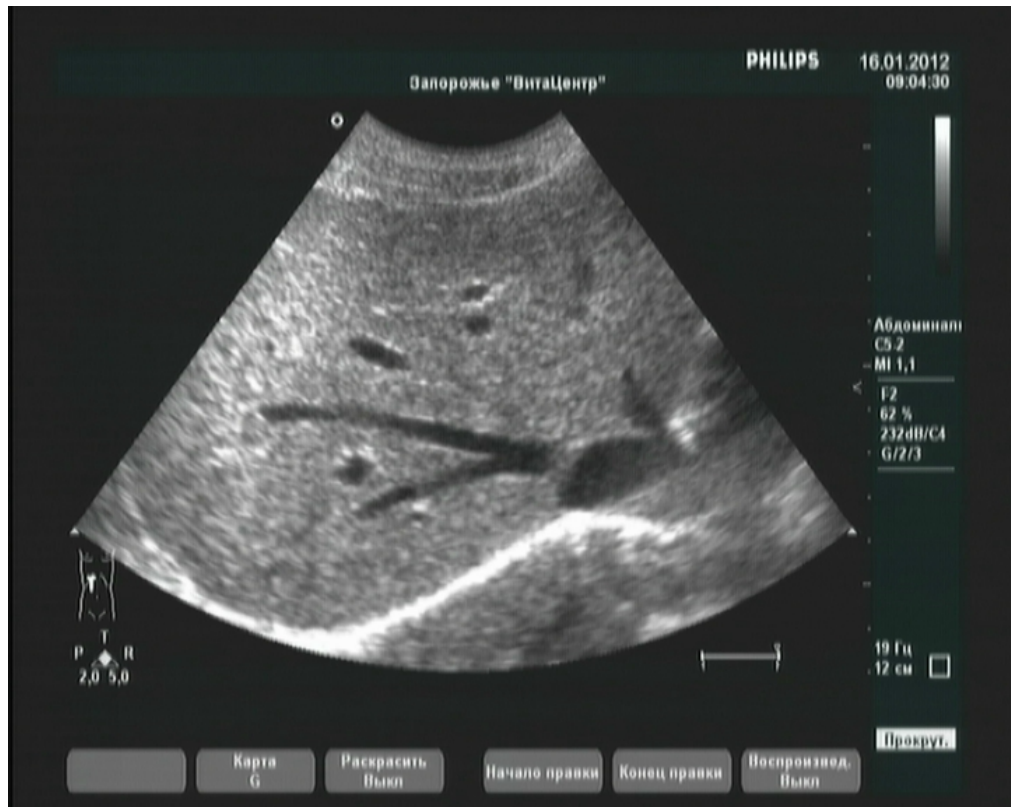
Мал.99. Гіподенсний утвір правої нирки, обумовлений субкапсульною кістою

Об'єктивним показником щільності тканин при проведенні комп'ютерної томографії є одиниця Хаунсфілда(од.Н)

Основні терміни, які використовуються в ультразвуковій діагностиці:

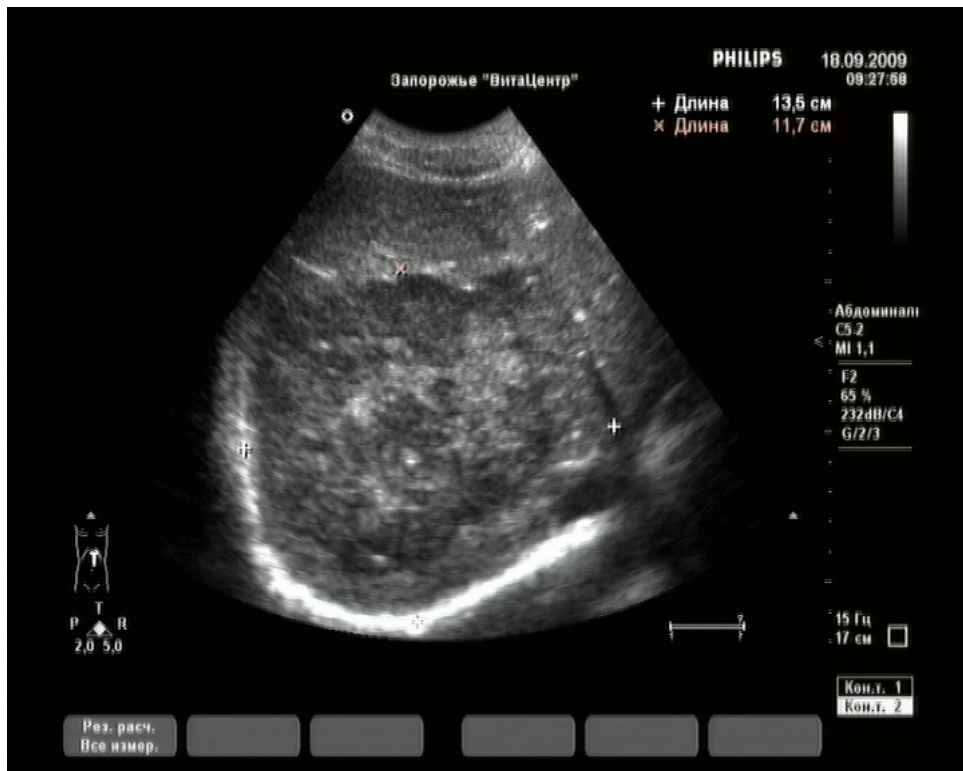
В залежності від акустичного опору тканини організму людини візуалізуються в різних відтінках сірої шкали. Для кожного органу характерна притаманна йому ехогенність - акустична щільність. Поняття «ізоехогенність» застосовується для позначення звичайної, нормальної для даного органу чи тканини ехогенності. Тканина може бути підвищеної ехогенності – гіперехогенною, або зниженої - гіпопоехогенною.

- «ізоехогенні» структури - тканини, які мають середній акустичний опір, непогано проводять ультразвукові хвилі, на екрані сканера або на сонограмі відображені сірим відтінком (мал. 100).

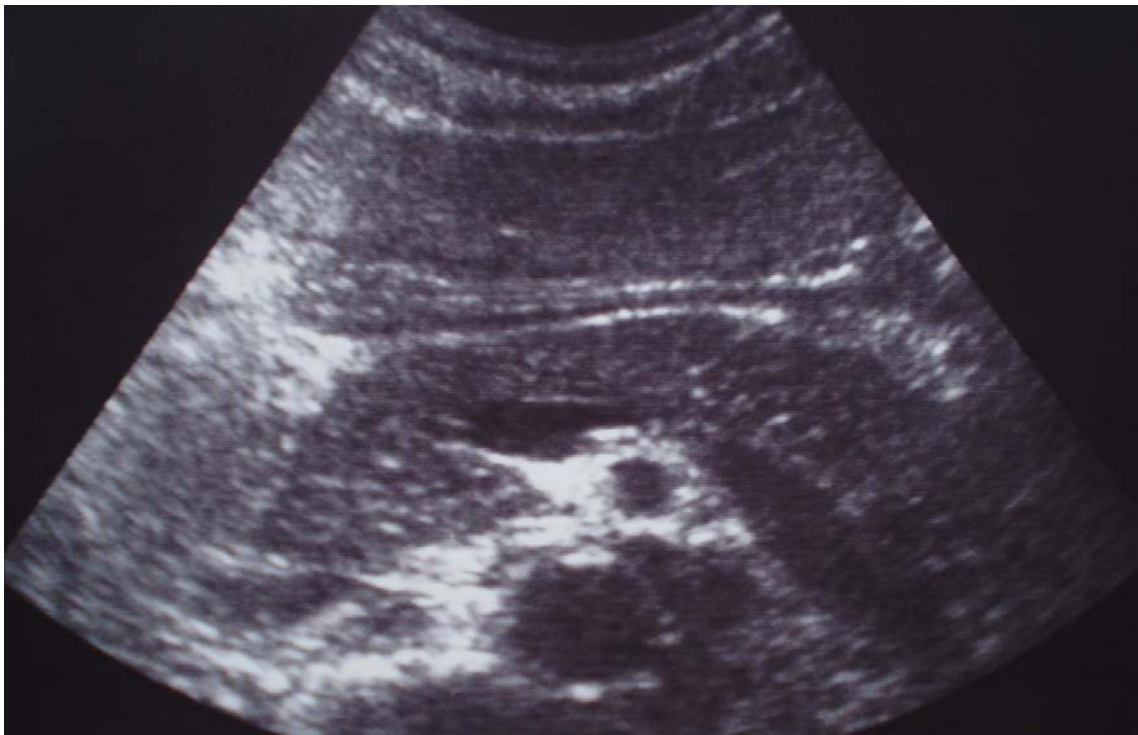

Мал. 100. На сонограмі тканина печінки - ізоехогенна.

- «гіпоехогенні» структури - тканини, які мають низький акустичний опір, добре проводять ультразвукові хвилі, відповідно погано їх віддзеркалюють, на екрані сканера або на сонограмі відображені чорно-сірим відтінком (мал. 101,102) .

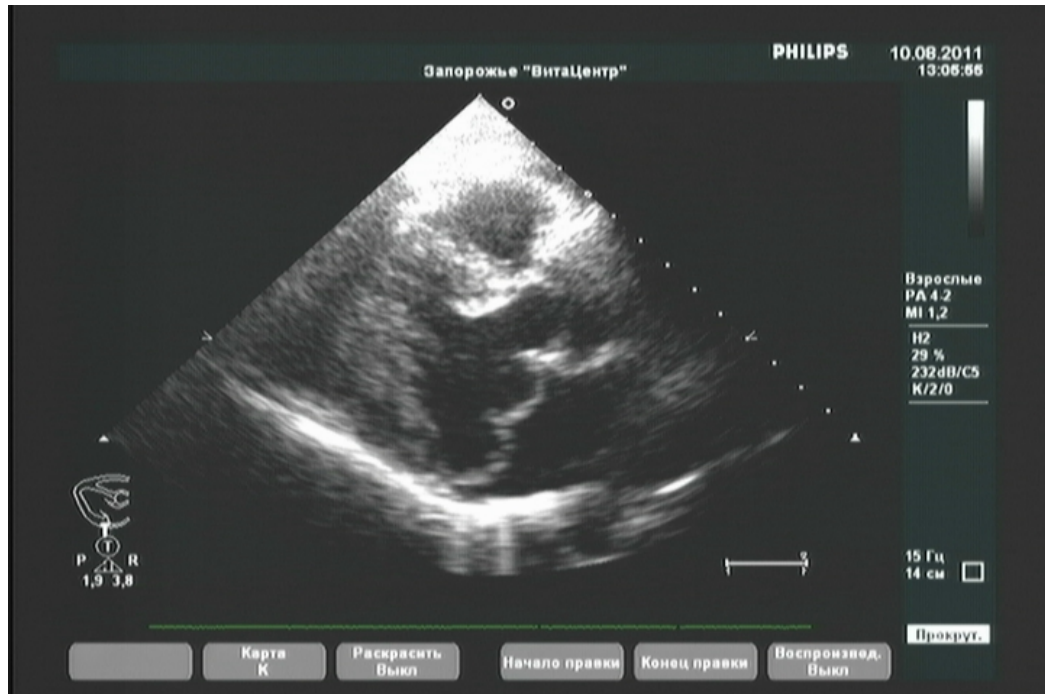


Мал.101. На сонограмі гіпоехогенна пухлина печінки.

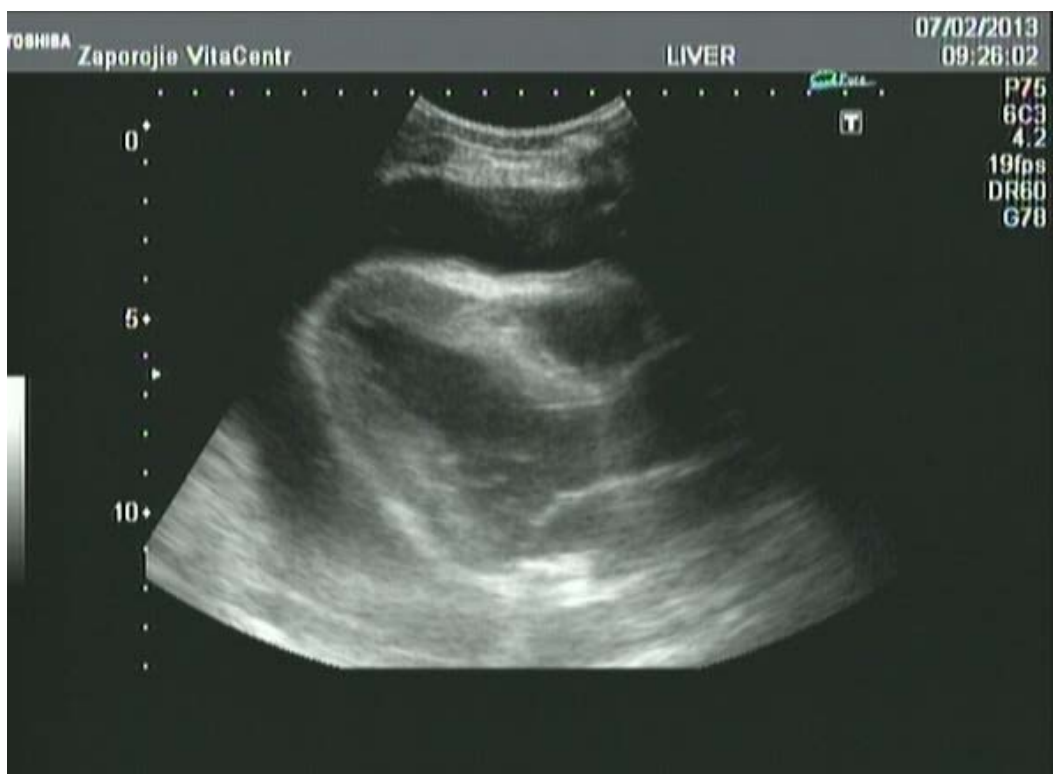

Мал. 102. На сонограмі гіпоехогенна підшлункова залоза при загостренні панкреатиту.

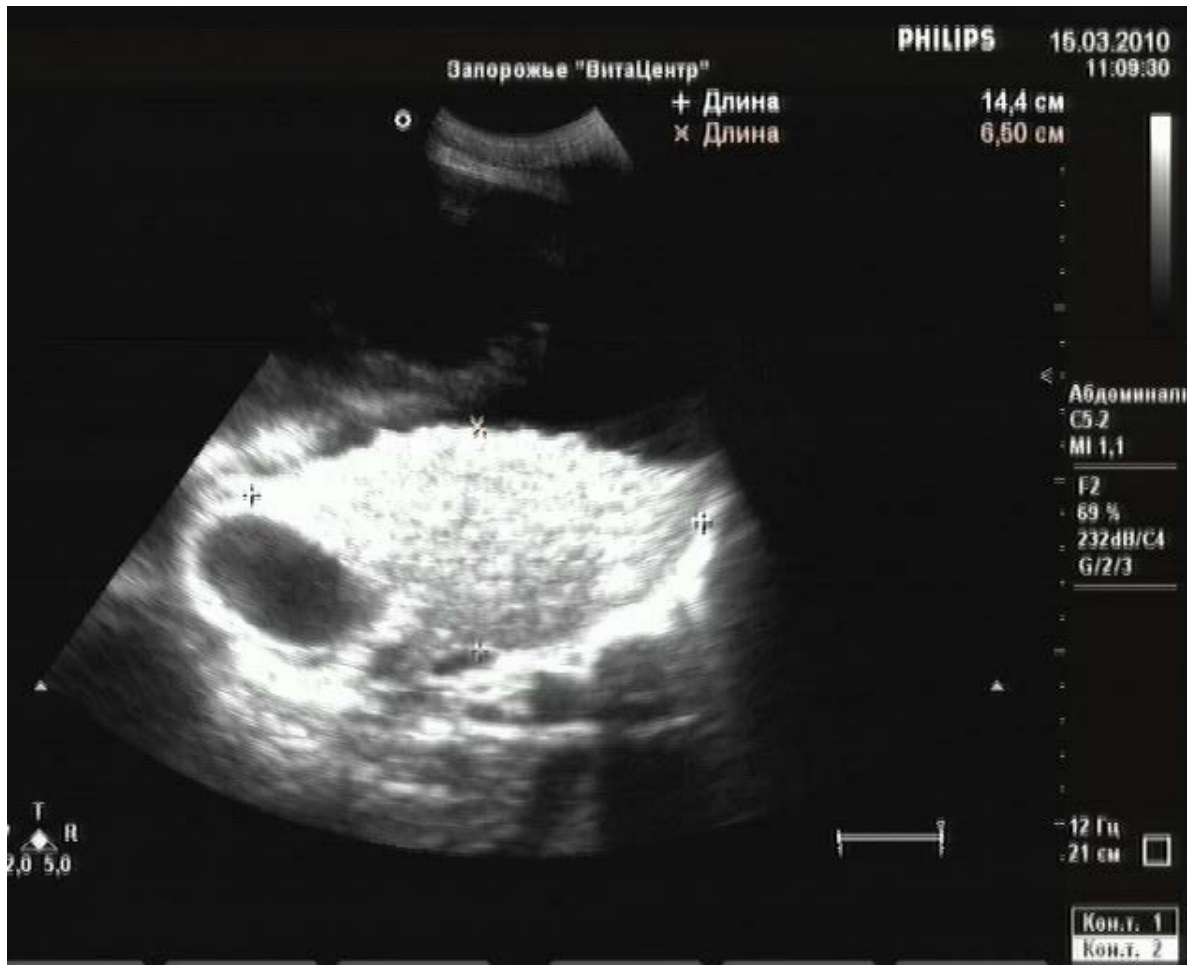• «анехогенні» структури - тканини, що відрізняються високою хвилепровідністю, практично не віддзеркалюють їх - різні рідини (кров, сеча, жовч). На екрані сканера або на сонограмі відображені чорним кольором (мал. 103,104,105).



Мал. 103. На сонограмі анехогенні порожнини серця.

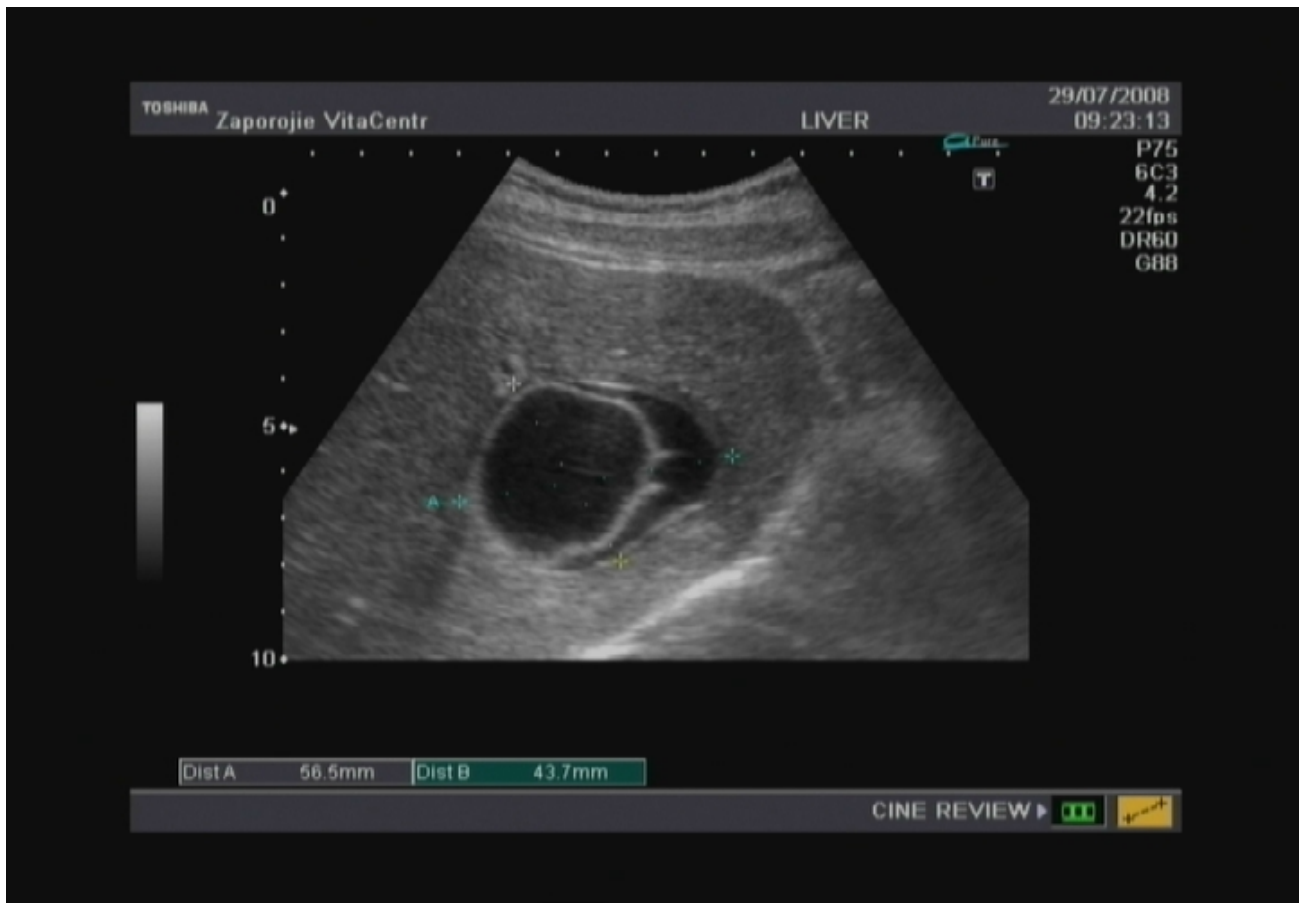


Мал. 104. На сонограмі анехогенна смужка гідроперикарду.



Мал. 105. На сонограмі гіперехогена печінка при цирозі і анехогенна рідина в черевній порожнині.

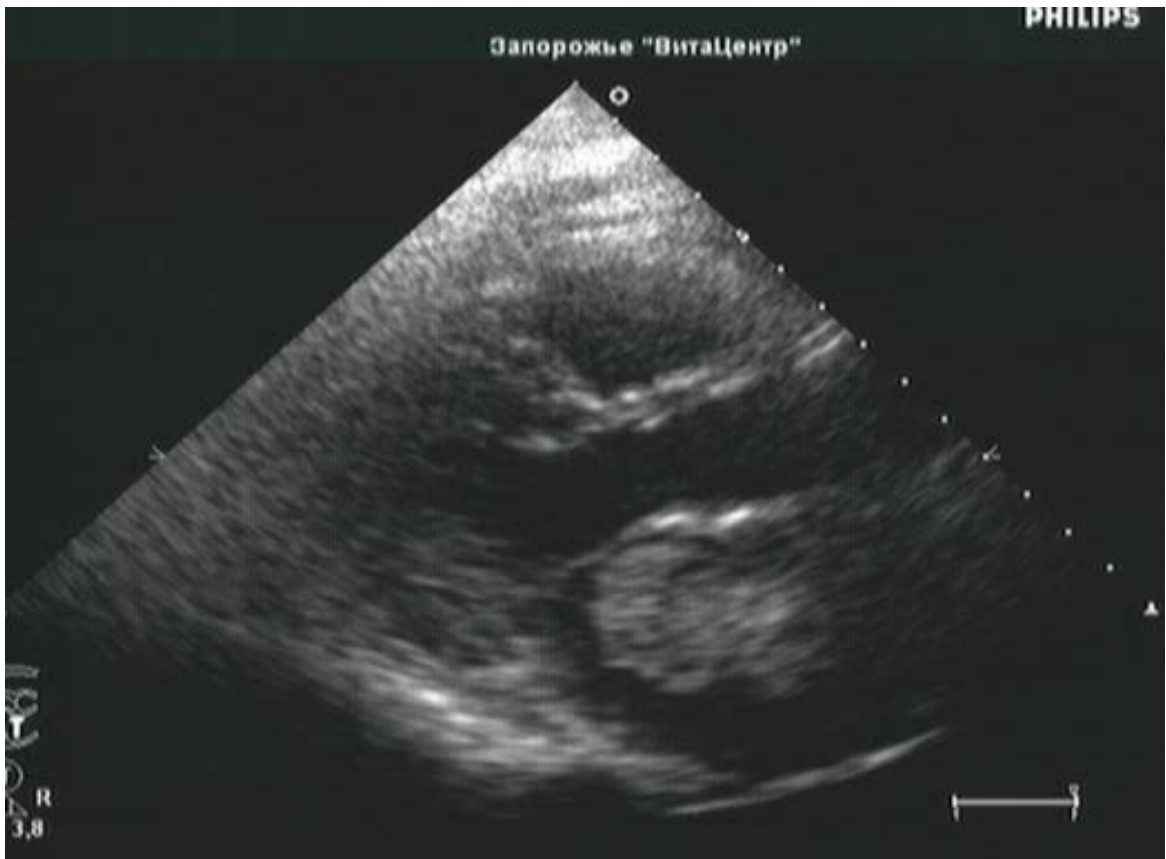За анехогенними об'єктами (наприклад кістою) виникає ефект дистального псевдопосилення ехосигналу - гіперехогенна смужка, спрямована в бік глибше розташованих тканин (мал. 106).



Мал. 106. На сонограмі ефект дистального псевдопосилення ехосигналу за кістою печінки.

Даний ефект виникає внаслідок практично повного проведення ультразвукової хвилі анехогенним утворенням без втрати енергії і більш рівномірним зменшенням енергії ультразвукового сигналу в суміжних тканинах, тому вся енергія ультразвукового сигналу концентрується за анехогенним об'єктом у вигляді дистального псевдопосилення.

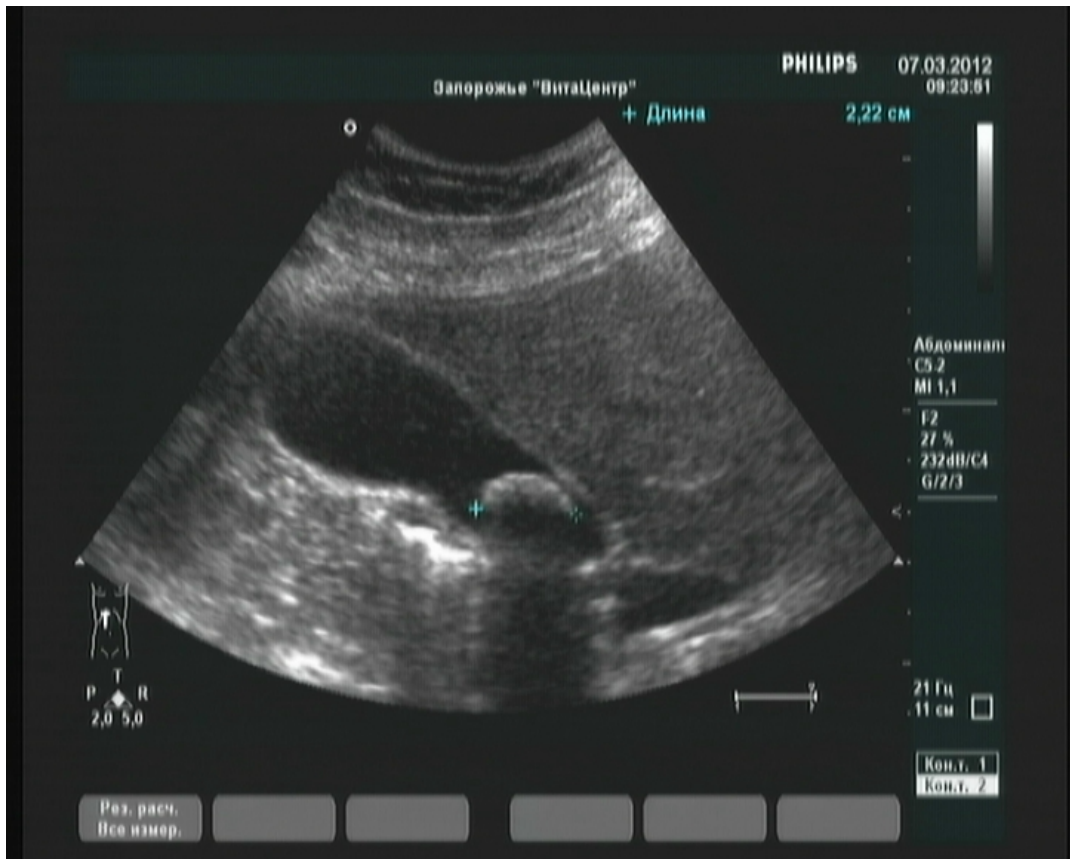
- «гіперехогенні» структури - тканини, які мають високий акустичний опір і добре відбивають ультразвукову хвилю, мають вигляд світлих або яскраво-білих структур (мал. 107).



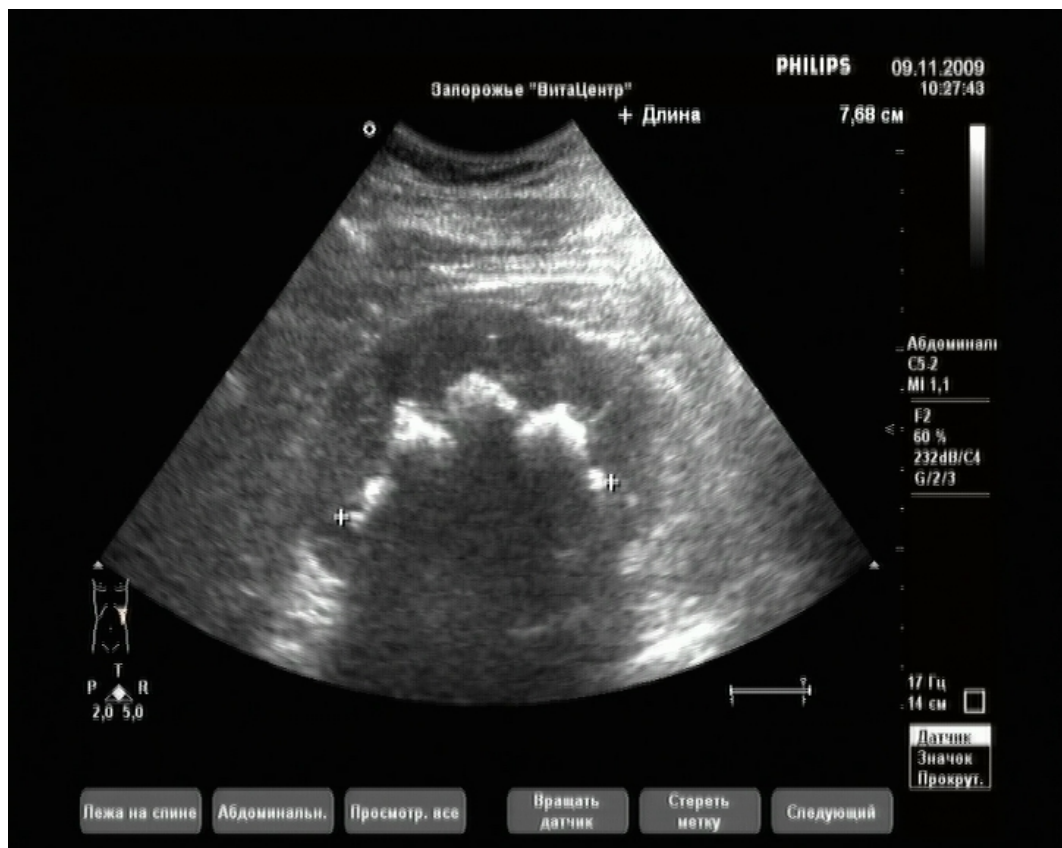
Мал. 107. На сонограмі гіперехогенна міксома лівого передсердя.

Прикладом гіперехогенних утворень є кісткові структури, камені, кальцинати та повітря (мал. 107).

При ультразвуковій візуалізації деяких гіперехогенних об'єктів (наприклад, конкрементів в чашково-мисковій системі нирки і жовчному міхурі) виникає ефект акустичної тіні (мал. 107,108).



Мал. 108. На сонограмі ефект акустичної тіні за каменем у жовчному міхурі.



Мал. 108. На сонограмі ефект акустичної тіні за каменем у нирці.

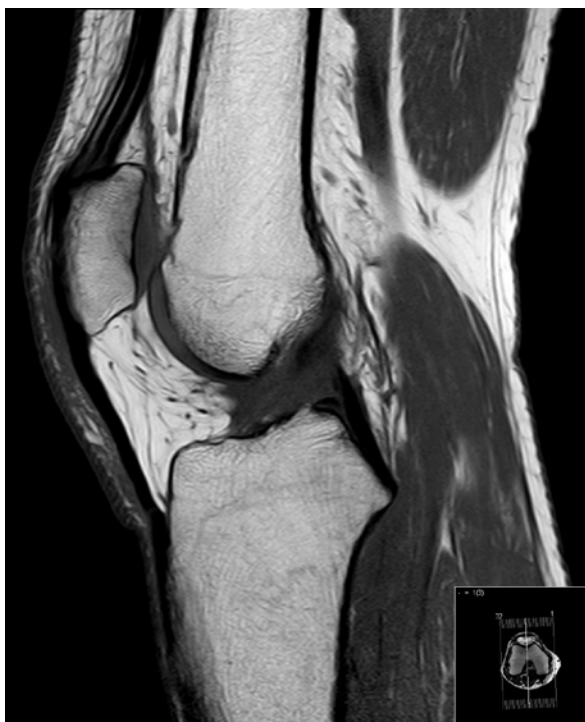Він полягає в тому, що ультразвукова хвиля, дійшовши до гіперехогенного утворення, відбивається від нього практично повністю і майже не проникає в тканини, що лежать глибше, тому за гіперехогенним утворенням виникає спрямована в глибину тканин гіпо- чи анехогенна смуга - акустична тінь.

Основна термінологія, яка використовується при МРТ:

Для характеристики МР-томограм застосовують такі терміни: гіперінтенсивний і гіпоінтенсивний сигнал. Один і той же морфологічний субстрат представляється гіпоінтенсивним на T1-зважених зображеннях та гіперінтенсивним - на T2-зважених.

- гіпоінтенсивний сигнал - компактна кістка, сполучнотканинні структури, гемосидерин, рідина в T1ВІ, на екрані апарату або на томограмах - чорні відтінки (мал. 109).

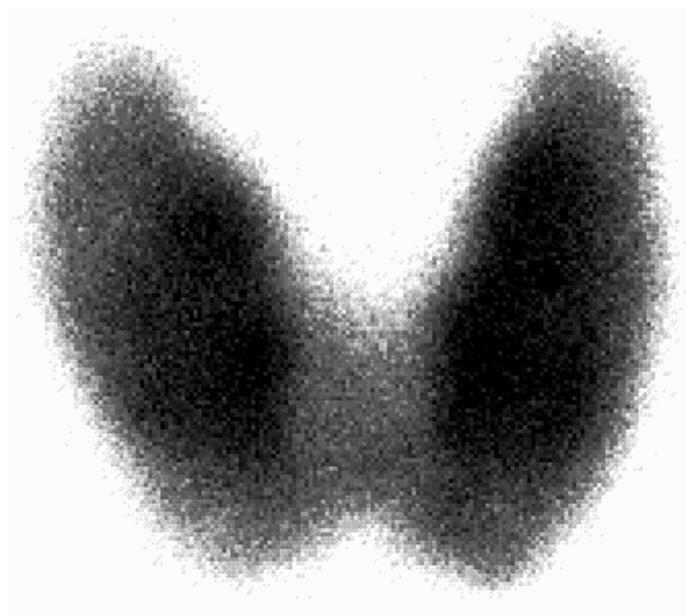
- гіперінтенсивний сигнал - жир, метгемоглобін, рідина в T2ВІ, білі відтінки на екрані апарату або на томограмах (мал. 109).



Мал. 109. МРТ колінного суглоба в сагітальній площині

Основні терміни, які використовуються в радіонуклідній діагностиці:

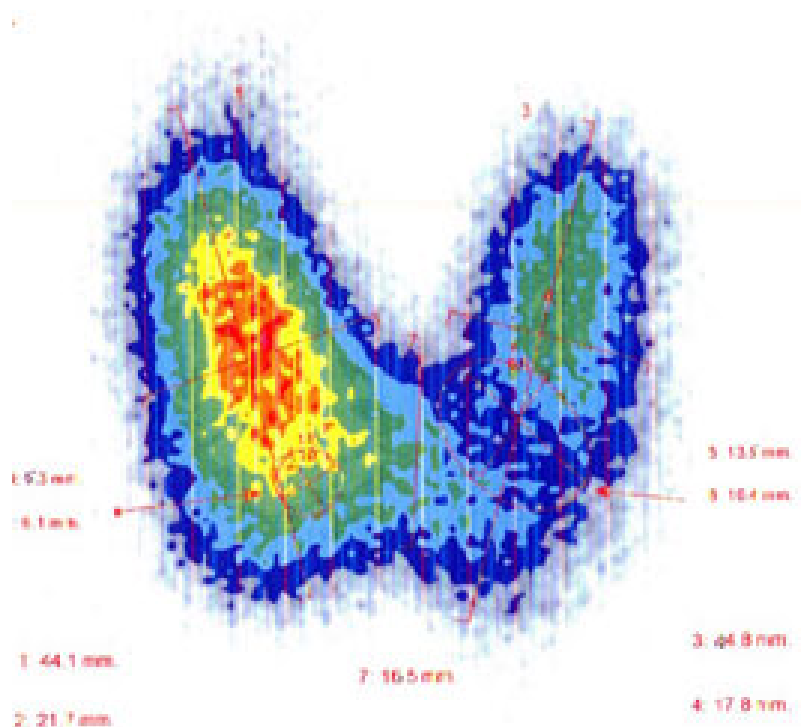
Сцинтиграфічне зображення може бути представлено як в чорно-білому, так і в кольоровому режимах (мал. 111).



Мал. 110. На сцинтиграмі рівномірне накопичення РФП щитоподібною залозою.

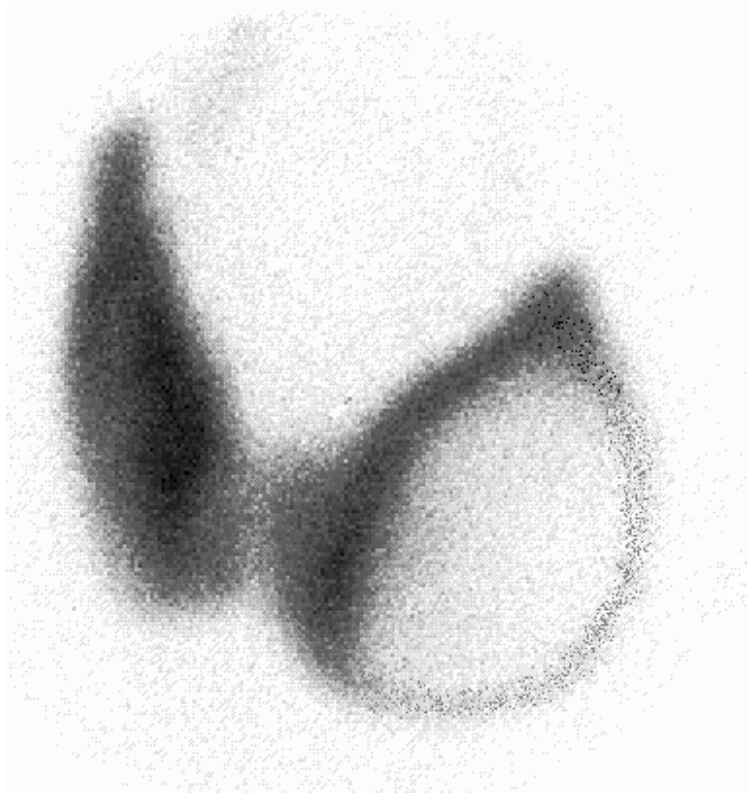
При оцінці отриманих сцинтиграфічних зображень застосовуються терміни, що характеризують ступінь накопичення індикатора (мал. 110).

- «гаряче» вогнище - зона підвищеної акумуляції РФП, гіперфіксації РФП в досліджуваній ділянці (наприклад, підвищене включення остеотропної РФП у новоутворенні кістки) (мал. 111);



Мал.111. На сцинтиграмі гаряче вогнище правої долі щитоподібної залози.

- «холодне» вогнище - зона зниженої акумуляції, гіпофіксації РФП у досліджуваній ділянці (наприклад, зона відсутності накопичення РФП в ділянці кістки щитоподібної залози) (мал. 112).



Мал. 112. На сцинтиграмі холодне вогнище лівої долі щитоподібної залози.

ПИТАННЯ ДЛЯ САМОКОНТРОЛЮ

1. Основні властивості рентгенівського випромінювання.
2. Принципи формування рентгенівського зображення.
3. Природне та штучне контрастування.
4. Види рентгеноконтрастних речовин.
5. Фізичні основи магнітно-резонансної томографії.
6. Принципи отримання зображення при ехографії.
7. Фізичні основи радіонуклідної діагностики.
8. Методи радіонуклідної діагностики.
9. Терміни, які використовуються в рентгенодіагностиці, комп'ютерній томографії.
10. Терміни, які використовуються в магнітно-резонансній томографії, сонографії.

ТЕСТОВІ ЗАВДАННЯ

1. Засідання медико-фізичного товариства, на якому В.К. Рентген доповів про своє відкриття нових променів, відбулося:
 - А) 8 листопада 1805
 - Б) 25 листопада 1995
 - В) 28 грудня 1895
2. Відкриття рентгенівських променів було здійснено:
 - А) у Берліні
 - Б) у Відні
 - В) у Вюрцбурзі
3. Яких властивостей не має рентгенівське випромінювання:
 - А) проникає через тіла та предмети
 - Б) викликає світіння ряду хімічних сполук

В) не викликає розпад нейтральних атомів на позитивно та негативно заряджені частинки

4. У зв'язку з чим рентгенівське випромінювання небайдуже для живих організмів:

А) у зв'язку з тим, що проникає через тіла та предмети, які не пропускають світло

Б) викликає розпад нейтральних атомів на позитивно та негативно заряджені частинки

5. Зображення при комп'ютерній томографії отримують:

А) у результаті неоднорідного послаблення рентгенівського випромінювання різними за щільністю тканинами

Б) у результаті неоднорідного відбивання рентгенівського випромінювання різними за щільністю тканинами

В) у результаті відбивання хвиль від середовищ з різними акустичними властивостями

6. Зображення при УЗД отримують:

А) у результаті відображення ультразвукових хвиль від середовищ з різними акустичними властивостями

Б) у результаті неоднорідного поглинання випромінювання різними за щільністю тканинами

В) у результаті неоднорідного відображення випромінювання різними за щільністю тканинами

7. Перевага сцинтиграфії в тому, що вона

А) дає діагностичну інформацію про функціональний стан органу

Б) краще за інші методи дозволяє візуалізувати анатомічну будову

В) не використовує іонізуючого випромінювання

8. Який з перерахованих методів не відноситься до радіонуклідної діагностики:

А) радіометрія

Б) іригографія

В) сцинтиграфія

9. Який вид випромінювання використовується у формуванні КТ-зображення:

А) ультразвукове

Б) рентгенівське

В) ніяке з перерахованих

10. Прицільний рентгенологічний знімок це -

А) знімок частини тіла або цілого органу

Б) знімок із зображенням частини органу в проекції, яка цікавить лікаря, оптимальній для дослідження тієї чи іншої деталі

В) знімок органів, розташованих в одній порожнини

11. Рентгенологічне дослідження слід проводити:

А) за суворими показаннями

Б) без показань

В) на вимогу пацієнта

12. При рівній інформативності потрібно віддавати перевагу дослідженням:

А) які супроводжуються меншим опроміненням

Б) які не пов'язані з опроміненням хворого

В) ступінь опромінення при дослідженнях не має значення

13. До числа неіонізуючих випромінювань не належить:

А) рентгенівське

Б) резонансне

В) ультразвукові хвилі

14. Не є електромагнітними:

А) інфрачервоні промені

Б) звукові хвилі

В) рентгенівські промені

15. Ультразвук являє собою рух часток пружного середовища, які поширюються хвилеподібно коливальним рухом з частотою:

- А) понад 20 кГц
- Б) від 20 Гц до 20 кГц
- В) менше 20 Гц

16. Проходячи через тканини організму людини, все іонізуюче випромінювання:

- А) відбиває свою енергію від атомів тканин
- Б) передає свою енергію атомам тканин, викликаючи їх збудження й іонізацію
- В) не викликає іонізації атомів середовища

17. Від яких з перелічених тканин найбільше відбивання ультразвуку?

- А) вода - кістки черепа
- Б) кров - нирка
- В) підшлункова залоза - жир

18. До методів променевої діагностики не належить:

- А) сонографія
- Б) бронхоскопія
- В) сцинтиграфія

19. Методика доплерографії використовується для

- А) визначення форми, контурів та структури паренхіматозних органів
- Б) характеристики потоків крові в судинах
- В) диференціальної діагностики захворювань порожнистих органів

20. Чим менше досліджуваний орган поглинає випромінювання,

- А) тим світліше буде його зображення
- Б) тим інтенсивніша його тінь
- В) ступінь поглинання не впливає на формування зображення

21. Від яких параметрів не залежить відбивання ультразвуку:

- А) від кута падіння ультразвукового променя

- Б) від різниці акустичних щільностей середовища
- В) від частоти ультразвуку
22. В доплерографії в якості рухливого об'єкта виступають:
- А) рухомі еритроцити
- Б) коливання стінки судини
- В) скорочення серця
23. Більш чутливі до опромінення
- А) малодиференційовані клітини
- Б) високодиференційовані клітини
- В) диференціація не має значення
24. В якій з перелічених тканин променеві ушкодження будуть максимальні:
- А) хрящова
- Б) жирова
- В) кровотворна
25. При рівній товщині шару якою тканиною найсильніше поглинається випромінювання:
- А) паренхіматозними органами
- Б) кістковою
- В) газом
26. Оглядовий рентгенологічний знімок це
- А) знімок частини тіла або цілого органу
- Б) знімок з зображенням частини органу в проекції, яка цікавить лікаря, оптимальній для дослідження тієї чи іншої деталі
- В) знімок частини органу
27. Найбільше променеве навантаження дає
- А) магнітно-резонансна томографія
- Б) ультразвукове дослідження
- В) рентгенологічне дослідження

28. Рентгенографія - метод рентгенологічного дослідження, при якому зображення об'єкта одержують

А) на світлому екрані

Б) на рентгенівській плівці

29. При рентгеноскопії зображення об'єкта одержують

А) на світлому екрані

Б) на твердому носії

30. Які терміни використовують при МРТ:

А) ізоденсний, гіподенсний

Б) високоінтенсивний, слабоінтенсивний

В) ехонегативний, ехопозитивний

Перелік скорочень

ВНЗ – вищий навчальний заклад

КДК – колірне доплерівське картування

КТ – комп'ютерна томографія

КТ-анатомія – комп'ютерно-томографічна анатомія

КТ-ангіографія – комп'ютерно-томографічна ангіографія

КТ-аортографія – комп'ютерно-томографічна аортографія

МР-анатомія – магнітно-резонансна анатомія

МР-зображення – магнітно-резонансне зображення

МР-сигнал – магнітно-резонансний сигнал

МРТ – магнітно-резонансна томографія

од.Н – одиниці Хаунсфілда

ОЕКТ – однофотонна емісійна комп'ютерна томографія

ПЕТ – позитронно - емісійна томографія

РФП – радіофармакологічний препарат

ТРУЗД – трансректальне ультразвукове дослідження

УЗ-анатомія – ультразвукова анатомія

УЗ-апарат – ультразвуковий апарат

УЗД – ультразвукове дослідження

УЗ-хвилі – ультразвукові хвилі

ЯМР – ядерно-магнітний резонанс

СПИСОК ЛІТЕРАТУРИ

Основна:

1. Арсвольд Д., Верник М. Эмиссионная томография: основы ПЭТ и ОФЭКТ. М.: изд. Техносфера, 2009. — 600 с.
2. Визир В.А., Приходько И.Б. Ультразвуковая диагностика в практике врача-терапевта. Запорожье, 2005. — 415 с.
3. Детская ультразвуковая диагностика / Под общей ред. Пыкова М. И., Ватолина К. В.- М.: Видар, 2001. — 680 с., ил.
4. Линденбрaten Л.Д., Королюк И.П. Медицинская радиология (основы лучевой диагностики и лучевой терапии): Учебник. — 2-е изд., перераб. и доп. — М.: Медицина, 2000.— 672 с.: ил.
5. Линденбрaten Л.Д., Лясс Ф.М. Медицинская радиология. — 3-е изд., перераб. и доп. — М.: Медицина, 1986. — 368 с., ил.
6. Лелюк В.Г., Лелюк С.Э. Ультразвуковая ангиология (издание второе, дополненное и переработанное). — Москва: изд. Реальное время, 2003. — 322 с., ил.
7. «Лучевая диагностика заболеваний печени. (МРТ, КТ, УЗИ, ОФЭКТ и ПЭТ)». Под ред.. Труфанова Г.Е. —М. «ГЭОТАР-Медиа». 2007.
8. Меллер Т. Норма при рентгенологических исследованиях. М.: изд. МЕДпресс-информ, 2009. — 288 с.
9. Меллер Т., Райв Э. Норма при КТ- и МРТ-исследованиях. М.: изд. МЕДпресс-информ, 2008. —256 с.
10. Митьков В.В. Клиническое руководство по ультразвуковой диагностике. Уч.пособие в 5 томах. М., Видар, 2005.
11. Морозов С.П., Насникова И.Ю., Сеницын В.Е. Мультиспиральная компьютерная томография. М.: изд. ГЭОТАР-Медиа, 2009. — 112 с.
12. Радіонуклідна діагностика та променева терапія /за ред.А.П.Лазаря/. — Вінниця: Нова книга, 2006.—200 с.

13. Рентгенодіагностика /за ред.В.І.Мілька/.—Вінниця: Нова книга, 2005. —352с.
14. Рыбакова М.К., Алехин М.Н., Митьков В.В. Практическое руководство по ультразвуковой диагностике. Эхокардиография. М.: изд. Дом Видар – М, 2008. – 512 с., ил.
15. Руководство по ультразвуковой диагностике / Под ред. П.Е.С. Пальмера М: издательство «Медицина», 2000. — 335 с., ил.
16. Ультразвуковое исследование сердца и сосудов. Атьков О.Ю., Балахонова Т.В., Горохова С.Г. /Под ред. О. Ю. Атькова. — 2-е изд., доп. и расшир. — Москва : Эксмо, 2015. — 456 с. : ил.
17. Труфанов Г.Е. Рентгеновская компьютерная томография (Руководство для врачей) / Г.Е. Труфанов, С.Д. Рудь и др. – СПб.: Фолиант. – 2008. – 1195 с.
18. Шипуло М.Г. - Практическое руководство по УЗД. М., Высшая школа. 1995. В 5 томах.

Додаткова:

1. Вовченко А.Я. Путеводитель по ультразвуковому исследованию в травматологии и ортопедии. Суставы. Этюды современной ультразвуковой диагностики. Выпуск 8. /под ред. д-ра мед.наук Я.Б.Куценка - К.: ВБО «Украинский Допплеровский Клуб», 2011. - 152 с: цв. ил.
2. Воронцов А.В. Магнитно-резонансная томография гипоталамо-гипофизарной системы в диагностике эндокринных заболеваний. М.: изд. Альма-матер, 2009. — 127 с.
3. В. Догра, Д.Дж. Рубенс. Секреты ультразвуковой диагностики. -М. «МЕДпресс-информ». 2009.
4. Дергачёв А.И., Котляров П.М. Абдоминальная эхография: справочник. — М.: ЭликсКом, 2005. — 352 с., ил.

5. Детская ультразвуковая диагностика / Под общей ред. Пыкова М. И., Ватолина К. В.- М.: Видар, 2001. – 680 с., ил.
6. Допплерография сосудов шеи и головы. Абдуллаев Р.Я., Калашников В.Й., Марченко В.Г.,М., Видар, 2008, ил.
7. Евдокимов А.Г., Тополянский В.Д. Болезни артерий и вен: Справочное руководство для практического врача. – 2-е изд. – М.: Советский спорт, 2001. – 256 с., ил.
8. Зубарев А.В., Гажонова В.Е. Диагностический ультразвук. Уронефрология. / Практическое руководство. М., Видар, 2002. — 248 с., ил.
9. Зубарев А.Р., Митькова М.Д., Корякин М.В. и др.. Ультразвуковая диагностика заболеваний наружных половых органов у мужчин. М., Видар, 1999. — 96 с.
10. Зубарев А. Р., Неменова Н.А. - Ультразвуковое исследование опорно-двигательного аппарата у взрослых и детей: Пособие для врачей. М., Видар, 2006. – 136 с.
11. Квятковский Е.А., Квятковская Т.А. Ультрасонография и доплерография в диагностике заболеваний почек. — Днепропетровск: Новая идеология, 2005. — 318 с., ил.
12. Лелюк В.Г., Лелюк С.Э. Ультразвуковая ангиология (издание второе, дополненное и переработанное). — Москва: изд. Реальное время, 2003. — 322 с., ил.
13. Медведев М.В., Зыкин Б.И., Хохолин В.Л., Стручкова Н.Ю. Дифференциальная ультразвуковая диагностика в гинекологии. – М.: Видар, 1997. – 192 с.
14. Миронова Г.Т. и соавт. - УЗД опухолей брюшной полости. Атлас. М., Видар. 2001.
15. Пол Л. Аллан, Пол А. Даббніс, Мирон А.Позняк, В. Норман МакДікен Клінічна доплерівська ультрасонографія. Львів: Медицина світу, 2007. – 294 с.

16. Пыков М.И., Соколов Ю.Ю., Никулина И.С. Рентгеноультразвуковая диагностика аномалий развития и заболеваний панкреатобилиарной системы у детей. М.: изд. Видар-М, 2009. — 136 с.
17. Рентгенодиагностика в педиатрии: Руководство для врачей в 2-х томах / Под ред. Баклановой В.Ф., Филиппкина М.А.— М.: Медицина, 1988.— Т. 1.— 448 с., Т. 2. — 368 с.
18. Рыбакова М.К., Алехин М.Н., Митьков В.В. Практическое руководство по ультразвуковой диагностике. Эхокардиография. М.: изд. Дом Видар – М, 2008. – 512 с., ил.
19. Терновой С.К., Паша С. П. Радионуклидная диагностика. /Карманный атлас по лучевой диагностике. М.: изд. ГЭОТАР-Медиа, 2008. — 208 с.
20. Труфанов Г.Е. Лучевая диагностика заболеваний поджелудочной железы.СПб.: изд. ЭЛБИ, 2011. — 288 с.
21. Труфанов Г.Е. МРТ в маммологии. СПб.: изд. ЭЛБИ, 2009. —201 с.
22. Тюрин И.Е. Компьютерная томография органов грудной полости.— ЭЛБ-СПб., 2003.— 371 с.
23. Ультразвуковая диагностика в неотложной детской практике. Васильев А.Ю., Ольхова Е.Б., М., 2010, ил.
24. Ультразвуковая доплеровская диагностика в клинике / Под ред. Никитина Ю.М., Труханова А.И. – Иваново: Издательство МИК, 2004. — 496 с., ил.
25. Ультразвуковое исследование в неотложной медицине. 2-е издание. Джеймс Р.Матигэр, Джон О.Ма, Майкл Блэйвес, М., 2012 .
26. Ультразвуковая диагностика при травме живота. Абдуллаев Р.Я., Ефименко С.Г., Сорокин И.М., Федак Б.С., М., 2008, ил.
27. Ультразвуковые исследования костно-мышечной системы. МакНелли Ю., М., Видар, 2007. – 865с: ил.

28. Ультрасонография тазобедренного и голеностопного суставов / Р.Я.Абдуллаев, Г.В.Дзяк, Т. А. Дудник, Р. В. Бубнов: учеб. пособ. — Харьков: Нове слово, 2010. — 128 с: ил.
29. Хачкурузов С.Г. УЗИ в гинекологии. Симптоматика. Диагностические трудности и ошибки. СПб., Изд. «Элби», 1999. — 656 с. ил.: 1235.
30. Хофер Матиас, Н. Абанадор, Л. Кампер, Х. Раттунде, К. Центаи Рентгенологическое исследование грудной клетки. Практическое руководство/Атлас.: - М.: Мед.лит., 2008. — 224 с., ил.
31. Чуриков Д.А., Кириенко А.И. Ультразвуковая диагностика болезней вен. М.: изд. Литтерра, 2011. — 96 с.
32. Шуракова А.Б., Кармазановский Г.Г. Бесконтрастная магнитно-резонансная ангиография. М.: Видар, 2011. — 64 с.