

Том 7,
№ 1,
2019

Національна медична академія післядипломної освіти імені П.Л. Шупика
Донецький національний медичний університет МОЗ України
Всеукраїнська громадська організація «Асоціація дитячих офтальмологів
і оптометристів України»

АРХІВ ОФТАЛЬМОЛОГІЇ УКРАЇНИ



Джек Канський
(05.08.1939 – 05.01.2019)

Диплом та медаль імені проф. Н.І. Пільман
від Асоціації дитячих офтальмологів. Жовтень 2012 року

Ірина Гут-Радамська

ПАМ'ЯТІ ЛІКАРЯ-ОФТАЛЬМОЛОГА ДЖЕКА КАНСЬКОГО
(Jack J. Kanski, MD, MS, FRCS, FRCOphth (05.08.1939 – 05.01.2019))

(с. 97–99)



Національна медична академія післядипломної освіти імені П.Л. Шупика
Донецький національний медичний університет МОЗ України
Всеукраїнська громадська організація
«Асоціація дитячих офтальмологів і оптометристів України»

**АРХІВ
ОФТАЛЬМОЛОГІЇ
УКРАЇНИ**

**Архів офтальмології України
Архив офтальмологии Украины
Archive Of Ukrainian Ophthalmology
Arhiv oftal'mologії Ukraїni**

**Спеціалізований рецензований науково-практичний журнал
Засновано у лютому 2013 року
Періодичність виходу: до 4 разів на рік**

Том 7, № 1, 2019

Включений в наукометричну базу даних Google Scholar та реферативну базу даних «Україніка наукова». Журнал реферується Інститутом проблем реєстрації інформації НАН України

АРХІВ ОФТАЛЬМОЛОГІЇ УКРАЇНИ

Спеціалізований рецензований
науково-практичний журнал

Том 6, № 3, 2018

ISSN 2309-8147 (print)



Спієзасновники:

Національна медична академія
післядипломної освіти імені П.Л. Шупика,
Донецький національний медичний університет
МОЗ України,

Всеукраїнська громадська організація
«Асоціація дитячих офтальмологів
і оптометристів України»

Адреса редакції:

КМКОЛ, проспект Комарова, 3,
м. Київ, 03065, Україна
“Центр мікрохірургії ока”,
кафедра офтальмології НМАПО ім. П.Л. Шупика,
тел. + 38 044 408 05 36, факс. + 38 044 404 44 85,
моб. + 38 097 944 01 77 (Яковець Антоніна Іванівна)
<http://ophthalm.zaslavsky.com.ua>

З питань публікації статей

archivophthalmukr@gmail.com

Журнал внесено до переліку наукових фахових видань
України з медичних наук: Додаток 8 до Наказу Міні-
стерства освіти і науки України 04.07.2014 № 793.

Рекомендується до друку вченою радою НМАПО
імені П.Л. Шупика від 14.11.2018 року, протокол № 9

Підписано до друку 26.12.2018

Українською, англійською та російською мовами

Свідцтво про державну реєстрацію друкованого
засобу масової інформації: серія КВ № 21406-11206ПР.
Видано Міністерством юстиції України 27.07.2015 р.

Формат: 60×84/8. Ум. друк. арк. 10,7
Зам. 2018-аоч-12. Тираж 1000 прим.

Видавець Заславський О.Ю.
Адреса для листування: а/с 74, м. Київ, 04107
Свідцтво суб'єкта видавничої справи
ДК № 2128 від 13.05.2005

Друк: ТОВ «Ландпрес»
Вул. Алчевських, 2, м. Харків, 61002

Головний редактор
Риков С.О. (Україна)

Заступник головного редактора
Могілевський С.Ю. (Україна)

Редакційна колегія

Барінов Ю.В. (Україна), Бездітко П.А. (Україна),
Варивончик Д.В. (Україна), Венгер Л.В. (Україна),
Веселовська З.Ф. (Україна), Гайдамака Т.Б. (Україна),
Гудзь А.С. (Україна), Дьомін Ю.А. (Україна),
Жабєєдов Г.Д. (Україна), Завгородня Н.Г. (Україна),
Заремба Є.Х. (Україна), Кондратенко П.Г. (Україна),
Кондратенко Ю.М. (Україна), Коробова О.В.
(Україна), Медведовська Н.В. (Україна),
Пенішкевич Я.І. (Україна), Савичук Н.О. (Україна),
Сенякіна А.С. (Україна), Сердюк В.М. (Україна),
Скрипник Р.Л. (Україна), Слабкий Г.О. (Україна),
Чернишова О.Є. (Україна)

Редакційна рада

Вітчизняні члени редакційної ради:

Аліфанова Т.А., Безкоровайна І.М., Биховець І.І.,
Вершиніна М.Д., Видиборець С.В., Герасимова Т.П.,
Гладуш Т.І., Денисюк Л.І., Децик О.З., Ковтун М.І.,
Коритнюк Р.С., Лаврик Н.С., Лагошняк І.Я.,
Луньова Г.Г., Луценко Н.С., Павлюченко А.К.,
Петров В.В. Степаненко А.В., Сук С.А., Турчин М.В.,
Цісельський Ю.В., Черемухіна О.М., Шевколенко М.В.

Зарубіжні члени редакційної ради:

Карло Енріко Траверсо (Італія), Шарль Геласія
(Франція), Домінік Бремонд-Гіньяк (Франція), Ірина
Гут (Велика Британія), Жан-П'єр Розенбаум (Франція),
Кейт Бартон (Велика Британія), Марі-Жозе Тасіньон
(Бельгія), Окіхіро Ніші (Японія), Поль Герасимович
(Канада), Руперт Менапаце (Австрія), Стефан
Серегард (Швеція), Суді Петел (Велика Британія –
Шотландія), Валдіс Валтер (Латвія), Алдашева Н.А.
(Республіка Казахстан), Ботабекова Т.К. (Республіка
Казахстан), Далзит Сінгх (Республіка Індія),
Двалі М.Л. (Грузія), Девица Л.В. (Республіка Білорусь),
Єгоров Є.О. (Російська Федерація), Іджран Намазова
(Азербайджанська Республіка), Імшанецька Т.А.
(Республіка Білорусь), Каранадзе Н.А. (Грузія),
Марченко Л.М. (Республіка Білорусь), Махмут
Каскал-огли (Турецька Республіка), Сидоренко Є.І.
(Російська Федерація), Солomatін А.І. (Латвія), Чингиз
Джарулла-заде (Азербайджанська Республіка),
Юсупов А.А. (Узбекистан)

Відповідальні секретарі:

Петренко О.В., Шаргородська І.В. (Україна)

Редакція не завжди поділяє думку автора публікації. Відповідальність за вірогідність фактів, власних імен та іншої інформації, використаної в публікації, несе автор. Передрук та інше відтворення в якій-небудь формі в цілому або частково статей, ілюстрацій або інших матеріалів дозволені тільки при попередній письмовій згоді редакції та з обов'язковим посиланням на джерело. Усі права захищені.

© Національна медична академія післядипломної освіти імені П.Л. Шупика, 2018

© Донецький національний медичний університет МОЗ України, 2018

© Всеукраїнська громадська організація «Асоціація дитячих офтальмологів і оптометристів України», 2018

© Заславський О.Ю., 2018

АРХІВ ОФТАЛЬМОЛОГІЇ УКРАЇНИ

Arhiv oftal'mologії Ukraïni

Archive Of Ukrainian Ophthalmology

Specialized Reviewed Practical Scientific Journal

Volume 6, № 3, 2018

ISSN 2309-8147 (print)



Co-founders:

Shupyk National Medical Academy of Postgraduate Education,
Donetsk National Medical University of the Ministry
of Public Health of Ukraine

All-Ukrainian Public organization
"Association of pediatric ophthalmologists and optometrists"

Editorial office address:

КМКОЛ, проспект Комарова, 3,
"Центр мікрохірургії ока",
кафедра офтальмології НМАПО ім. П.Л. Шупика,
м. Київ, 03065, Україна
тел. + 38 044 408 05 36, факс. + 38 044 404 44 85,
моб. + 38 097 944 01 77 (Яковець Антоніна Іванівна)
<http://ophthalm.zaslavsky.com.ua>

3 нитань публікації статей

archivophthalmukr@gmail.com

The journal is included in list of scientific medical professional
editions of Ukraine: Attachment 8 to Order of Ministry
of Education and Science of Ukraine N 793 from 04/07/2014

Recommended for publication and circulation via the Internet
on the resolution of Scientific Council of Shupyk National
Medical Academy of Postgraduate Education dated 14/11/2018,
Protocol N 9

Signed for print 26/12/2018

In Ukrainian, Russian and English

Registration certificate KB № 21406-11206ПП.

Issued by State Registration Service of Ukraine 27.07.2015

Folio 60×84/8. Printer's sheet 10,7
Order 2018-aou-12. Circulation 1000

Publisher Zaslavsky O.Yu.

Correspondence address: P.O.B. 74, Kyiv, 04107

Publishing entity certificate ДК № 2128 dated 13/05/2005

Print: Landpress Ltd.

Alchevskykh str., 2, Kharkiv, 61002

Editor-in-Chief
Professor Rykov S.O. (Ukraine)
Deputy Chief Editor
Professor Mogilevskiy S.U. (Ukraine)

Editorial Board

Barinov U.V. (Ukraine), **Bezdetko P.A.** (Ukraine),
Varyvonchik D.V. (Ukraine), **Venger L.V.** (Ukraine),
Veselovska Z.F. (Ukraine), **Gaydamaka T.B.** (Ukraine),
Gudz A.S. (Ukraine), **Zhaboiedov G.D.** (Ukraine),
Dyomin U.A. (Ukraine), **Zavgorodnya N.G.** (Ukraine),
Zaremba Ye.Kh. (Ukraine), **Kondratenko P.G.**
(Ukraine), **Kondratenko U.M.** (Ukraine),
Korobova O.V. (Ukraine), **Medvedovska N.V.**
(Ukraine), **Penishkevych Y.I.** (Ukraine),
Savychuk N.O. (Ukraine), **Senyakina A.S.** (Ukraine),
Sergiyenko M.M. (Ukraine), **Serdyuk V.M.** (Ukraine),
Skrypnyk R.L. (Ukraine), **Slabkyi G.O.** (Ukraine)

Editorial Council

Motherland Members:

Alifanova T.A., **Bezkorovayna I.M.**, **Bykhovets I.I.**,
Vershinina M.D., **Vydyborets S.V.**, **Gerasyмова T.P.**,
Gladush T.I., **Denysyuk L.I.**, **Deťsik O.Z.**, **Kovtun M.I.**,
Korytnyuk R.S., **Lagoshnyak I.Y.**, **Lavryk N.S.**,
Lunyova G.G., **Lutsenko N.S.**, **Pavlyuchenko A.K.**,
Petrov V.V., **Stepanenko A.V.**, **Suk S.A.**,
Turchyn M.V., **Cheremukhina O.M.**, **Tsiselsky U.V.**,
Shevkolenko M.V.

Foreign Members:

Carlo Enrico Traverso (Italy), **Charles Genassia**
(France), **Dominique Bremond-Gignac** (France),
Irina Gout (UK), **Jean-Pierre Rozenbaum** (France),
Keith Barton (UK), **Marie-Jose Tassignon** (Belgium),
Okihiro Nishi (Japan), **Paul Harasymowycz**
(Canada), **Rupert Menapace** (Austria), **Stefan**
Seregard (Sweden), **Sudi Patel** (Scotland, UK), **Valdis**
Valters (Latvia), **N.A. Aldasheva** (The Republic of
Kazakhstan), **T.K. Botabekova** (The Republic of
Kazakhstan), **Daljit Singkh** (The Republic of India),
M.K. Dvaly (Georgia), **L.V. Devitsa** (The Republic
of Belarus), **Ye.O. Yegorov** (Russian Federation),
Idjran Namazova (The Republic of Azerbaijan),
Chingiz Djarullazade (The Republic of Azerbaijan),
N.A. Karanadze (Georgia), **T.A. Imshanetska**
(The Republic of Belarus), **L.M. Marchenko**
(The Republic of Belarus), **Makhmut Kaskalogly**
(The Republic of Turkey), **A.I. Solomatin** (Latvia),
Ye.I. Sydorenko (Russian Federation), **A.A. Usypov**
(Uzbekistan)

Executive Editors:

Professor Petrenko O.V., **professor Shargorodska I.V.**
(Ukraine)

The editorial board not always shares the author's opinion. The author is responsible for the significance of the facts, proper names and other information used in the paper. No part of this publication, pictures or other materials may be reproduced or transmitted in any form or by any means without permission in writing form with reference to the original. All rights reserved.

© Shupyk National Medical Academy of Postgraduate Education, 2018

© Donetsk National Medical University of the Ministry of Public Health of Ukraine, 2018

© All-Ukrainian Public organization "Association of pediatric ophthalmologists and optometrists", 2018

© Zaslavsky O.Yu., 2018

<i>Кацан С.В., Федотова С.Г.</i> Визначення рівня фактора росту ендотелію судин у сльозі недоношених дітей із групи ризиків розвитку ретинопатії недоношених 40	<i>S.V. Katsan, S.G. Fedotova</i> Studying the vascular-endothelial growth factor level in the tears in newborns of the risk group for developing the retinopathy of prematurity 40
<i>Салдан Й.Р., Галінська І.В., Гур'янов В.Г.</i> Статистичне моделювання ризиків прогресування часткової атрофії зорового нерва різної етіології 45	<i>Y.R. Saldan, I.V. Galinska, V.G. Guriyanov</i> Statistical modeling of the risk of progression of partial optic nerve atrophy of various etiologies 45
<i>Сидорова М.В.</i> Эффективность глазных капель Травинор® и Дорзитим® в лечении первичной открытоугольной глаукомы и некоторые биоморфометрические корреляции 51	<i>M.V. Sydorova</i> The effectiveness of Travivor® and Dorzitim® eye drops in the treatment of primary open-angle glaucoma and some biomorphometric correlations 51
<i>Цибульська Т.Є., Завгородня Т.С.</i> Офтальмологічні критерії синдрому недиференційованої дисплазії сполучної тканини у дітей з набутою міопією 58	<i>T.E. Tsybulska, T.S. Zavgorodnya</i> Ophthalmic criteria for syndrome of undifferentiated connective tissue dysplasia in children with acquired myopia 58

Офтальмохірургія

Ophthalmosurgery

<i>Литвиненко Б.В., Литус А.И., Коровин С.И., Василенко С.С., Петренко О.В., Литвиненко В.Е., Баштан В.П.</i> Микрографическая хирургия по Мосу для лечения базальноклеточных карцином высокой степени риска 63	<i>B.V. Lytvynenko, O.I. Litus, S.I. Korovin, S.S. Vasylenko, O.V. Petrenko, V.E. Lytvynenko, V.P. Bashtan</i> Mohs micrographic surgery for high-risk basal cell carcinoma 63
<i>Панченко Ю.О., Могілевський С.Ю.</i> Вплив вітреоретинальних втручань на клінічний перебіг діабетичної макулопатії у хворих на цукровий діабет 2-го типу 68	<i>Iu.O. Panchenko, S.Iu. Mogilevskyy</i> Effects of vitreoretinal operations on clinical picture of diabetic maculopathy in patients with type 2 diabetes mellitus 68

Обмін досвідом

Exchange of Experience

<i>Веснина Н.А., Копань Л.В.</i> Наращивание ресниц: красота или проблема? 74	<i>N.A. Vesnina, L.V. Kopan</i> Eyelash extension: the beauty or the problem? 74
---	--

Офтальмологічні критерії синдрому недиференційованої дисплазії сполучної тканини у дітей з набутою міопією

Резюме. Метою роботи було визначення офтальмологічних критеріїв синдрому недиференційованої дисплазії сполучної тканини у дітей з набутою міопією. Встановлено, що головними офтальмологічними критеріями зорового аналізатора, які дозволяють проводити дискримінацію при набутій міопії між наявністю синдрому недиференційованої дисплазії сполучної тканини та його відсутністю з точками порогової класифікації, є показник заломлюючої сили рогівки $\leq 41,5$ дптр (чутливість 88 %, специфічність 90 %), глибина передньої камери ока $\geq 3,88$ мм (чутливість 87 %, специфічність 78 %), діаметр рогівки $\geq 11,85$ мм (чутливість 90 %, специфічність 87 %).

Ключові слова: міопія; діти; офтальмологічні маркери; дисплазія сполучної тканини; дискримінаційний аналіз

Вступ

За даними літературних джерел, близько 53 % в популяції дитячого населення України мають фенотипові ознаки слабкості сполучної тканини, що не укладаються в жодне диференційоване захворювання і відносяться до проявів синдрому недиференційованої дисплазії сполучної тканини (СНДСТ) [5]. Широко відомі маркери СНДСТ у дітей та підлітків з боку кістково-м'язової, серцево-судинної системи [4, 5, 8]. Значне місце відведене питанням особливостей перебігу захворювань органів дихання, шлунково-кишкового тракту, сечовидільної системи та іншої патології [5, 8, 11]. В літературних джерелах описані офтальмологічні клінічні прояви сполучнотканинної дисплазії, однак вони не мають конкретних діагностичних критеріїв із визначенням чутливості та специфічності [1, 6, 11]. Дослідженнями доведено, що дисплазія сполучної тканини є фактором, що сприяє розвитку міопії, частота поширення якої у дітей з СНДСТ віком 7–16 років

становить від 36,2 до 79,2 % [1, 3, 6]. Тому дане дослідження є актуальним та має практичний інтерес. Адже визначення певних ознак з боку зорового аналізатора, притаманних СНДСТ, дає можливість своєчасно діагностувати цю патологію та забезпечити оптимальну тактику лікування.

Мета роботи: визначити офтальмологічні критерії синдрому недиференційованої дисплазії сполучної тканини у дітей з набутою міопією.

Матеріали та методи

Дослідження зорового аналізатора проведено у дітей з міопією та наявністю синдрому недиференційованої дисплазії сполучної тканини, що становили I групу спостереження (44 дитини, 88 очей), у дітей з міопією та без синдрому недиференційованої дисплазії сполучної тканини (40 пацієнтів, 80 очей) — II група дослідження. Середній вік пацієнтів в групах вірогідно не відрізнявся і становив відповідно $9,70 \pm 0,18$ та

10,20 ± 0,21 року ($p > 0,05$). Також не було значущих відмінностей при дослідженні ступеня міопії, середні значення якої становили $-1,75 \pm 0,8$ дптр у пацієнтів I групи та $-1,64 \pm 0,7$ дптр у пацієнтів II групи ($p > 0,05$). Гострота зору з корекцією у I та II групі пацієнтів дорівнювала 1,0. Офтальмологічне обстеження включало візометрію, авторефрактокератометрію (MRK 3100P (Huvitz)) до та після циклоплегії, біомікроскопію, офтальмоскопію, дослідження на аналізаторі біомеханічних властивостей ока (Ocular Response Analyzer, ORA), пахіметрію (VISANT OCT), оптичну біометрію (апарат IOL-Master 500, Zeiss), оптичну когерентну томографію (CirrusHD-OCT 4000). Оцінку наявності фенотипових ознак дисплазії сполучної тканини проведено згідно з діагностичними критеріями Т. Мілковської-Димитрової і А. Каркашова. В I групі СНДСТ легкого ступеня зустрічався у 24 пацієнтів (56,8 %), середнього ступеня — у 20 пацієнтів (43,2 %).

Для визначення показників, що дозволяють класифікувати пацієнтів за належністю до досліджуваних груп, застосований метод дискримінантного аналізу. Даний метод математичного аналізу має низку переваг: враховується варіабельність параметра, розглядається сукупність всіх показників, взятих зі своїми коефіцієнтами, які відображають питому вагу впливу кожного показника на встановлення діагнозу [9]. Результати дискримінантного аналізу для визначення наявності в обстежених СНДСТ подано у вигляді класифікаційного рівняння множинної логістичної регресії:

$$\text{Група} = a + b_1 \cdot x_1 + b_2 \cdot x_2 + \dots + b_m \cdot x_m,$$

де a є константою, $b_1 \dots b_m$ — функції класифікації, $x_1 \dots x_m$ є показниками змінних.

Для встановлення значень кількісних показників та оцінки їх адекватності проведено ROC-аналіз із визначенням оптимальної точки розподілу (cut-offvalue), площі під ROC-кривою, даними чутливості та специфічності [2, 9].

Статистичну обробку отриманих результатів проводили на персональному комп'ютері в програмі Statistica

6.0 (StatSoft Inc., ліцензія № AXXR712D833214FAN5), а також SPSS 15.0. Для всіх видів аналізу статистично значущими вважали відмінності при $p < 0,05$.

Результати та обговорення

Для визначення значущих для формування діагнозу властивостей було проаналізовано 15 показників, які включали основні анатомо-функціональні дані зорового аналізатора. Подальшим аналізом рангової кореляції Спірмена встановлено певні взаємозв'язки між офтальмологічними показниками та наявністю сполучнотканинної дисплазії. Для вибору найбільш значущих показників, які важливі в діагностиці наявності сполучнотканинної дисплазії, а також для зручності практичного використання застосовували метод покрокового виключення. Таким чином було відібрано 7 факторних ознак, які піддали дискримінантному аналізу. Як відомо, мета останнього полягає в тому, щоб на підставі вимірювання різних характеристик (ознак, параметрів) об'єкта віднести його до однієї з декількох груп [9]. У нашому випадку таких груп дві: 0 — немає сполучнотканинної дисплазії; 1 — СНДСТ. Підсумки аналізу дискримінантних функцій наведено у табл. 1.

Аналізуючи дані табл. 1, можна дійти таких висновків. Статистика лямбда Уїлкса дорівнює 0,28993, що свідчить про хорошу дискримінацію. Головними показниками, що дозволяють проводити дискримінацію між відсутністю та наявністю СНДСТ, є заломлююча сила рогівки, глибина передньої камери, діаметр рогівки, тому що їх приватні статистики лямбди Уїлкса, що характеризують поодинокий внесок відповідної змінної в розділову силу моделі, є найменшими порівняно з іншими змінними (приватна лямбда Уїлкса). Так, показник заломлюючої сили рогівки дорівнював 0,8855, показник глибини передньої камери — 0,8789, показник діаметра рогівки — 0,8570 ($p < 0,05$).

Для того, щоб дізнатися, чи відноситься спостереження до наявності СНДСТ, можна обчислити функції класифікації для кожної групи. Спостереження приписується тій групі, для якої класифікаційна функція має найбільше значення. У табл. 2 наведені коефіцієнти регресії змінних лінійних функцій.

Таблиця 1. Підсумки аналізу дискримінантних функцій

Показник	Лямбда Уїлкса: 0,28993 при бл. $F(7,126) = 44,084$, $P < 0,0000$					
	Уїлкса лямбда	Приватна лямбда	F-виключ. (1,126)	P-рівень	Толер.	1-толерантність (R-кв.)
Заломлююча сила рогівки	0,3002	0,8855	4,5014	0,0156	0,3743	0,6257
Глибина передньої камери	0,3155	0,8789	11,9077	0,0011	0,8254	0,4145
Радіус рогівки	0,2935	0,9875	1,5904	0,2091	0,5066	0,2933
Діаметр рогівки	0,3382	0,8570	21,008	0,0000	0,7462	0,5537
Кореальний гістерезис	0,2919	0,9929	0,8906	0,3471	0,8481	0,1518
Середня товщина шару перипапільярних нервових волокон	0,2988	0,9702	3,8601	0,014	0,8949	0,1150
Аксіальна довжина ока	0,2899	0,9997	0,0025	0,8730	0,5970	0,4030

Таблиця 2. Функції класифікації для відсутності або наявності СНДСТ

Змінна		Функції класифікації	
		Відсутність СНДСТ	СНДСТ
Заломлююча сила рогівки	X1	0,76	-1,558
Глибина передньої камери	X2	232,579	290,2229
Радіус рогівки	X3	0,011	-0,0025
Діаметр рогівки	X4	0,392	1,1019
Середня ТШПНВ	X5	0,802	0,1538
Корнеальний гістерезис	X6	0,544	0,4308
Аксіальна довжина ока	X7	0,534	0,4108
Константа		-8570,71	-8294,17

Примітка: ТШПНВ — товщина шару перипапілярних нервових волокон.

Отже, класифікаційні рівняння логістичної регресії для груп із відсутністю СНДСТ (1) та наявністю СНДСТ (2) мали такий вигляд:

$$\text{Відсутність СНДСТ: } 0,76 \cdot X1 + 232,579 \cdot X2 + 0,011 \cdot X3 + 0,392 \cdot X4 + 0,802 \cdot X5 + 0,544 \cdot X6 + 0,534 \cdot X7 - 8570,71; \tag{1}$$

$$\text{Наявність СНДСТ: } -1,558 \cdot X1 + 290,2229 \cdot X2 - 0,0025 \cdot X3 + 1,1019 \cdot X4 + 0,1538 \cdot X5 + 0,4308 \cdot X6 + 0,4108 \cdot X7 - 8294,17; \tag{2}$$

де X1 — заломлююча сила рогівки, X2 — глибина передньої камери, X3 — радіус рогівки, X4 — діаметр рогівки, X5 — середня товщина шару перипапілярних нервових волокон, X6 — корнеальний гістерезис, X7 — аксіальна довжина ока.

Враховуючи, що заломлююча сила рогівки, глибина передньої камери ока та діаметр рогівки є головними дискримінуючими змінними, для зручності практичного застосування, використовуючи ROC-аналіз, було визначено оптимальні значення величин порогу відсі-

чення відсутності СНДСТ та його наявності (рис. 1–3). Основою даного аналізу є побудова так званої ROC-кривої, що дозволяє отримати кількісну характеристику чутливості досліджуваних діагностичних тестів при заданих рівнях їх специфічності [2].

Оптимальним порогом класифікації, що забезпечує максимум порогу чутливості та специфічності (або мінімум похибок I та II роду), є cut-off для заломлюючої сили рогівки $\leq 41,5$ дптр з чутливістю 88 %, що означає: у вказаного процента пацієнтів з наявністю СНДСТ діагностичний тест буде позитивний. Специфічність величини cut-off становить 90 %, отже, у 90 % пацієнтів, у яких немає СНДСТ, результати тесту будуть негативні (рис. 1). Для показника глибини передньої камери cut-off становить $\geq 3,88$ мм з чутливістю 87 % та специфічністю 78 % (рис. 2). Для показника діаметра рогівки cut-off становить 11,85 мм з чутливістю 90 %, специфічністю 87 % (рис. 3). Показники AUC (площа під кривою) 0,92; 0,82 та 0,97 ($p < 0,0001$) відповідно, що свідчить про високу якість тесту.

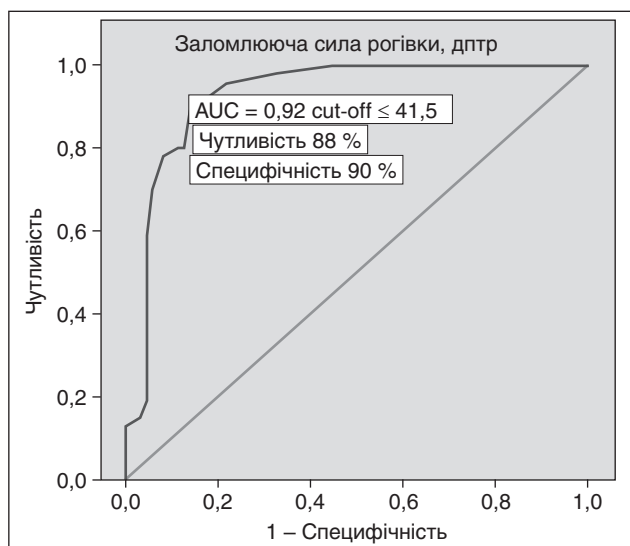


Рисунок 1. ROC-аналіз діагностичної ефективності показника заломлюючої сили рогівки в діагностиці СНДСТ

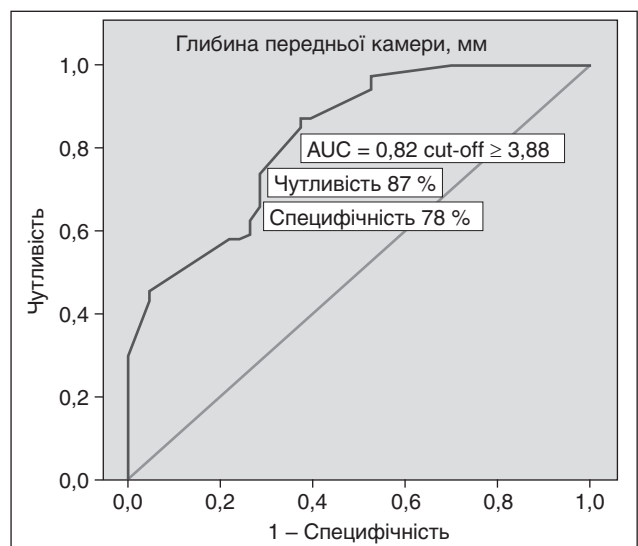


Рисунок 2. ROC-аналіз діагностичної ефективності показника глибини передньої камери в діагностиці СНДСТ

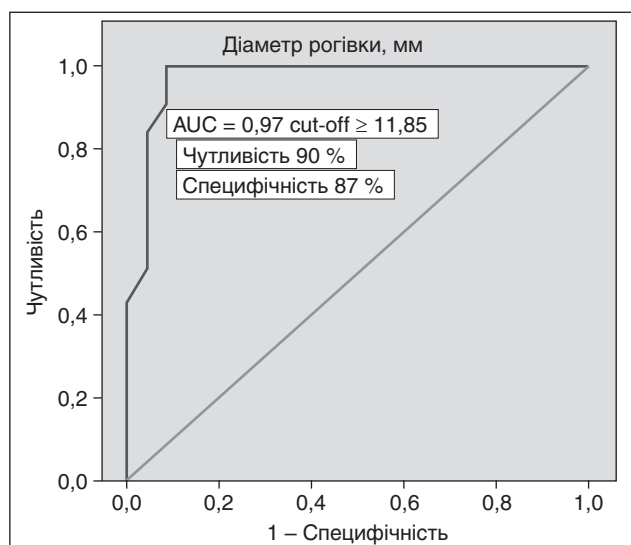


Рисунок 3. ROC-аналіз діагностичної ефективності показника діаметра рогівки в діагностиці СНДСТ

Аналіз наведених даних дозволяє висловити думку, що зоровий аналізатор у дітей з набутою міопією на фоні СНДСТ має певні анатомо-оптичні особливості на відміну від дітей з міопією без СНДСТ, що підтверджується нашими власними дослідженнями та узгоджується з результатами авторів, які проводили оцінку деяких параметрів зорового аналізатора в осіб з клінічними проявами недиференційованої дисплазії сполучної тканини [3, 9]. Так, О.М. Іюмдіна зі співавторами вказують на зниження корнеального гістерезису у дітей з міопією різного ступеня і синдромом гіпермобільності суглобів [3]. Інші дослідники наводять дані морфологічних змін очного дна в осіб з міопією та СНДСТ, які корелюють зі ступенем дисплазії [1, 7]. Торкаючись питання очних проявів сполучнотканинної дисплазії, науковці звертають увагу як на наявність зовнішніх фенотипових ознак (епікант, гіпертелоризм), так і на суто анатомо-оптичні ознаки ока — «плоску» рогівку, збільшений кут передньої камери, однак не визначають конкретні дані діагностичної значимості офтальмологічних показників, їх чутливість та специфічність [4, 11]. Між тим, на наш погляд, визначення таких критеріїв з боку зорового аналізатора при міопії дає змогу вже на етапі первинного огляду офтальмологом запідозрити наявність сполучнотканинної дисплазії та своєчасно вжити заходів щодо подальшого спостереження та лікування дитини.

Висновки

Визначено, що головними офтальмологічними критеріями зорового аналізатора, які дозволяють проводити дискримінацію при набутій міопії між наявністю синдрому недиференційованої дисплазії сполучної тканини та його відсутністю з точками порогу класифікації, є показник заломлюючої сили рогівки $\leq 41,5$ дптр (чутливість 88 %, специфічність 90 %), глибина передньої камери ока $\geq 3,88$ мм (чутливість 87 %, специфічність 78 %), діаметр рогівки $\geq 11,85$ мм (чутливість 90 %, специфічність 87 %).

Отримані дані можуть бути корисними в комплексній оцінці офтальмологічних проявів синдрому недиференційованої дисплазії сполучної тканини, прогнозуванні розвитку міопічного процесу і визначенні індивідуальної тактики лікування.

Конфлікт інтересів. Автори заявляють про відсутність конфлікту інтересів при підготовці даної статті.

Список літератури

1. Будник Т.В. Результаты сопоставления фенотипических и клинических признаков недифференцированной дисплазии соединительной ткани, микроэлементной обеспеченности и офтальмологических данных у детей с прогрессирующей миопией / Т.В. Будник // Перинатология и педиатрия. — 2014. — № 2 (58). — С. 41-45.
2. Власов В.В. Эпидемиология / В.В. Власов. — М.: ГЭОТАР-МЕД, 2004. — 464 с.
3. Июмдина Е.Н. Биомеханические показатели корнеосклеральной оболочки глаза и состояние соединительнотканной системы у детей и подростков с различными формами прогрессирующей миопии / Е.Н. Июмдина, Е.П. Таррута, Г.А. Маркосян и др. // Рос. педиатрич. офтальмология. — 2013. — № 1. — С. 18-23.
4. Калаева Г.Ю. Недифференцированная дисплазия соединительной ткани у подростков / Г.Ю. Калаева, О.И. Хохлова // Российский вестник перинатологии и педиатрии. — 2014. — № 5. — С. 52-58.
5. Леженко Г.О. Синдром недиференційованої дисплазії сполучної тканини у дітей та підлітків (поширеність, особливості діагностики та лікування) / Г.О. Леженко, О.П. Волосовець, С.П. Кривоустов, Є.В. Прохоров, О.Є. Пашкова, О.І. Подліанова. — Запоріжжя: Видавництво Запорізького державного медичного університету, 2006. — 134 с.
6. Ли В.В. Актуальность проблемы миопии у детей школьного возраста с признаками недифференцированной дисплазии соединительной ткани / В.В. Ли, Г.П. Смолякова, В.В. Егоров [и др.] // Офтальмология. — 2018. — № 2S. — С. 58-64.
7. Селезнев А.В. Динамика миопической болезни у лиц с синдромом дисплазии соединительной ткани / А.В. Селезнев, Х. Насу // Офтальмохирургия. — 2012. — № 4. — С. 73-75.
8. Сидорович О.В. Клинический полиморфизм соматической патологии у детей с недифференцированной дисплазией соединительной ткани // Современные проблемы науки и образования. — 2014. — № 3. — С. 34-38.
9. Халафян А.А. STATISTICA 6. Статистический анализ данных. — 3-е изд. / А.А. Халафян. — М.: ООО «Бином-Пресс», 2007. — 512 с.
10. Цибульська Т.Є. Особливості біометричних показників зорового аналізатора у дітей з набутою міопією, асоційованою з синдромом недиференційованої дисплазії сполучної тканини / Т.Є. Цибульська, Н.Г. Завгородня, О.Є. Пашкова // Архів офтальмології України. — 2018. — Т. 6, № 1(10). — С. 56-61.
11. Шабалов Н.П. Детские болезни: Учебник для вузов. — 7-е изд. / Н.П. Шабалов. — СПб.: Питер, 2012. — Т. 2. — 602 с.

Отримано 11.02.2019 ■

Цибульская Т.Е.^{1,3}, Завгородняя Т.С.^{2,3}

¹ Запорожский государственный медицинский университет МЗ Украины, г. Запорожье, Украина

² Национальная медицинская академия последиplomного образования имени П.Л. Шупика МЗ Украины, г. Киев, Украина

³ Медицинский центр «ВИЗУС», г. Запорожье, Украина

Офтальмологические критерии синдрома недифференцированной дисплазии соединительной ткани у детей с приобретенной миопией

Резюме. Целью работы было определение офтальмологических критериев синдрома недифференцированной дисплазии соединительной ткани у детей с приобретенной миопией. Установлено, что главными офтальмологическими критериями зрительного анализатора, которые позволяют проводить дискриминацию при приобретенной миопии между наличием синдрома недифференцированной дисплазии соединительной ткани и его отсутствием с точками порога классифи-

кации, являются показатель преломляющей силы роговицы $\leq 41,5$ дптр (чувствительность 88 %, специфичность 90 %), глубина передней камеры глаза $\geq 3,88$ мм (чувствительность 87 %, специфичность 78 %), диаметр роговицы $\geq 11,85$ мм (чувствительность 90 %, специфичность 87 %).

Ключевые слова: миопия; дети; офтальмологические маркеры; дисплазия соединительной ткани; дискриминантный анализ

T.E. Tsybul'ska^{1,3}, T.S. Zavgorodnya^{2,3}

¹ Zaporizhzhia State Medical University of the Ministry of Health of Ukraine, Zaporizhzhia, Ukraine

² Shupyk National Medical Academy of Postgraduate Education of the Ministry of Health of Ukraine, Kyiv, Ukraine

³ Medical Centre "VIZUS", Zaporizhzhia, Ukraine

Ophthalmic criteria for syndrome of undifferentiated connective tissue dysplasia in children with acquired myopia

Abstract. Background. Dysplasia of connective tissue is a factor contributing to the development of myopia, the incidence of which in children with CNDS at the age of 7–16 years old ranges from 36.2 % to 79.2 %. The purpose of the research is to determine the ophthalmologic criteria for syndrome of undifferentiated connective tissue dysplasia in children with acquired myopia. **Materials and methods.** The ophthalmologic examination was performed on 44 children (88 eyes) with myopia and syndrome of undifferentiated connective tissue dysplasia (group I) and on 40 children (80 eyes) with myopia and without syndrome of undifferentiated connective tissue dysplasia (group II). Groups were representative by age and clinical refraction. The phenotypic signs of connective tissue dysplasia were assessed according to the diagnostic criteria of T. Milkovska-Dimitrova and A. Karkasheva. The method of discriminant analysis was used to determine the variables that allow classify the study groups. **Results.** Among 15 parameters analyzed, which included the main anatomical and functional data of the visual analyzer by the stepwise exclusion method, 7 factors were

selected to be analyzed using a discriminant method, namely refractive corneal force, anterior chamber depth, radius, corneal diameter, coronary hysteresis, average thickness of the layer of peripapillary nerve fibers, axial length of the eye. It has been established, that the main ophthalmologic criteria of the visual analyzer that allow discrimination in acquired myopia between the presence of syndrome of undifferentiated connective tissue dysplasia and its absence with the threshold points, are the corneal refractive index ≤ 41.5 dp (sensitivity 88 %, specificity 90 %), the anterior chamber depth ≥ 3.88 mm (sensitivity 87 %, specificity 78 %), corneal diameter ≥ 11.85 mm (sensitivity 90 %, specificity 87 %). **Conclusions.** The data obtained may be useful in the comprehensive assessment of ophthalmic manifestations of the syndrome of undifferentiated connective tissue dysplasia, in the prognosis of the development of the myopic process and in determining of the individual treatment tactics.

Keywords: myopia; children; ophthalmic markers; dysplasia of the connective tissue; discriminant analysis