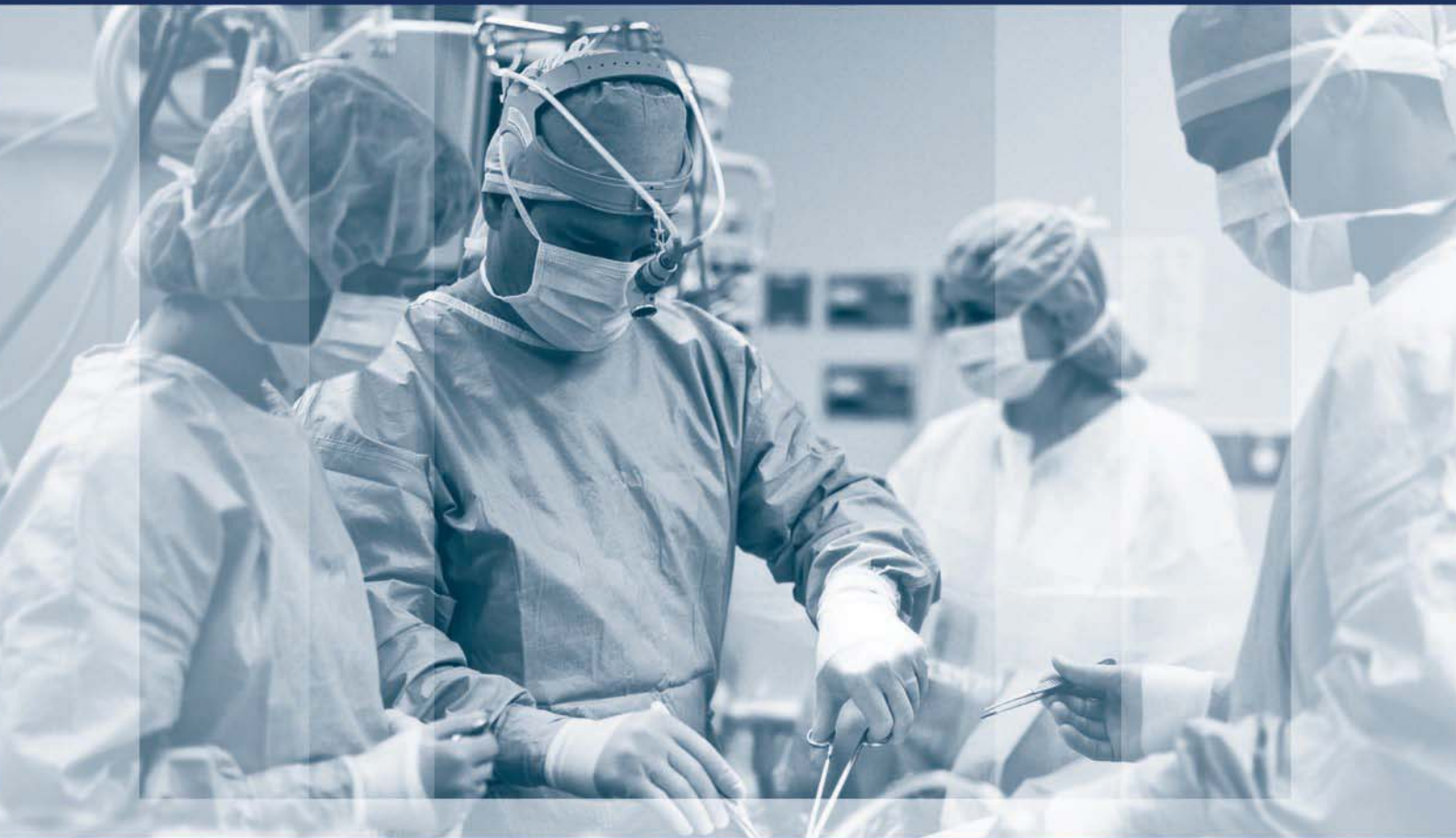



# ХІРУРГІЯ ДИТЯЧОГО ВІКУ

PAEDIATRIC SURGERY. UKRAINE 2018 <sup>3 (60)</sup>

Передплатний індекс 60162



Торакальна хірургія	стор. 11
Абдомінальна хірургія	стор. 51
Урологія та гінекологія	стор. 77
Ортопедія	стор. 88
Загальна хірургія	стор. 94
Огляди	стор. 100
Клінічний випадок	стор. 105
Матеріали конференції	стор. 113

Група компаній  
МедЕксперт  
запрошує  
на навчальні  
семінари лікарів різних  
спеціальностей



Сертифікат  
2 credit units



[https://med-expert.com.ua/seminars\\_for\\_doctors/](https://med-expert.com.ua/seminars_for_doctors/)

## До уваги авторів

Алгоритм реєстрації  
індексу вченого  
ORCID стор. 33

Оновлені правила  
оформлення  
статей стор. 118

- 66 *Переяслов А.А., Борова-Галай О.Є., Никифорук О.М.*  
Можливості ультрасонографії у діагностиці мальротатії кишок: власні спостереження та огляд літератури
- 73 *Аксельров М.А., Комаров А.П., Горохов П.А., Столяр А.В., Емельянова В.А., Кокоталкин А.А., Сатывалдаев М.Н., Сергиенко Т.В., Мальчевский В.А.*  
Хорошая фиксация троакара: так ли это необходимо при эндоскопических операциях?

#### ОРИГІНАЛЬНІ ДОСЛІДЖЕННЯ. УРОЛОГІЯ ТА ГІНЕКОЛОГІЯ

- 77 *Ксьонз І.В., Волошин О.М., Максименко О.С.*  
Шляхи покращення лікування гіпоспадії з використанням сучасних гемостатичних матеріалів
- 80 *Шевчук Д.В.*  
Мініінвазивні оперативні втручання на нижніх сечових шляхах у лікуванні нервово-м'язової дисфункції сечового міхура у дітей
- 85 *Коноплицький В.С., Михальчук Т.І., Димчина Ю.А., Гаврилюк А.В.*  
Аналіз захворюваності на гідронефроз серед дітей Вінницької області

#### ОРИГІНАЛЬНІ ДОСЛІДЖЕННЯ. ОРТОПЕДІЯ

- 88 *Шульга О.В., Данилов О.А., Горелик В.В.*  
Консервативне лікування повздожньої плоскостопості у дітей

#### ОРИГІНАЛЬНІ ДОСЛІДЖЕННЯ. ЗАГАЛЬНА ХІРУРГІЯ

- 94 *Спахі О.В., Пахольчук О.П.*  
Зміни рівнів мікроциркуляції при впливі змінного магнітного поля протягом комплексного лікування гнійних ран у дітей

#### ОГЛЯДИ

- 100 *Аверин В.И., Кандратьева О.В., Забаровский А.В., Сташков А.К.*  
Экстрофия мочевого пузыря: современное состояние проблемы (обзор литературы)

#### КЛІНІЧНИЙ ВИПАДОК

- 105 *Веселий С.В., Юдін О.І., Убоженок М.Д.*  
Випадок ідіопатичного хілоперитонеума у підлітка
- 110 *Малішук В.Д., Овсійчук Т.П., Комаровський С.В., Гаврилюк Ф.О., Ласкавий Б.О.*  
Випадок синдрому Хінмана у дитини віком 7 років

#### МАТЕРІАЛИ КОНФЕРЕНЦІЇ

- 113 Тези конференції

- 66 *Pereyaslov A.A., Borova-Halay O.Y., Nykyforuk O.M.*  
Possibilities of ultrasonography in diagnosis of intestinal malrotation: our own experience and literature review
- 73 *Axelrov M.A., Komarov A.P., Gorokhov P.A., Stolyar A.V., Emelyanova V.A., Kokotalkin A.A., Satyvaldayev M.N., Sergienko T.V., Malchevsky V.A.*  
Good fixation of trocar: is it necessary for endoscopic operations?

#### ORIGINAL ARTICLES. UROLOGY AND GYNECOLOGY

- 77 *Ksonz I.V., Voloshyn O.M., Maksymenko O.S.*  
Ways to improve the treatment of hypospadias using modern haemostatic materials
- 80 *Shevchuk D.V.*  
Mini-invasive surgery on the lower urinary tract for neuromuscular bladder dysfunction in children
- 85 *Konoplitskyi V.S., Mykhalchuk T.I., Dymchyna Y.A., Havryliuk A.V.*  
Analysis of hydronephrosis associated morbidity among children in Vinnytsia region

#### ORIGINAL ARTICLES. ORTHOPEDICS

- 88 *Shulga O.V., Danylov O.A., Gorelyk V.V.*  
Conservative treatment of longitudinal flat feet in children

#### ORIGINAL ARTICLES. GENERAL SURGERY

- 94 *Spakhi O.V., Pacholchuk A.P.*  
Change in microcirculation levels under the influence of alternating magnetic field in the comprehensive treatment of children with suppurative wounds

#### REVIEWS

- 100 *Averin V.I., Kandratyeva O.V., Zabarovsky A.V., Stashkov A.K.*  
Exstrophy of the bladder: status update on the problem (a literature review)

#### CLINICAL CASE

- 105 *Veselyy S.V., Yudin O.I., Ubozhenok M.D.*  
Idiopathic chyloperitoneum in adolescent: a case report
- 110 *Malischuk V.D., Ovsyichuk T.P., Komarovskiy S.V., Gavrilyuk F.O., Laskaviy B.O.*  
Hinman syndrome in 7-year-old child: a clinical case

#### THE CONFERENCE MATERIALS

- 113 Theses of the congress

О.В. Спахі, О.П. Пахольчук

## Зміни рівнів мікроциркуляції при впливі змінного магнітного поля протягом комплексного лікування гнійних ран у дітей

Запорізький державний медичний університет, Україна

PAEDIATRIC SURGERY.UKRAINE.2018.3(60):94-99; DOI 10.15574/PS.2018.60.94

**Мета:** вивчити динаміку рівнів параметрів мікроциркуляції (ПМ) у дітей з гнійними ранами при застосуванні змінного магнітного поля.

**Матеріали і методи.** Проведено дослідження 197 дітей з гнійними ранами за період з 2012-2016 рр. У I групі пацієнтам у якості місцевої терапії щоденно на рану впливали змінним магнітним полем. Хворим II групи проводилося стандартне місцеве лікування гострої гнійної хірургічної інфекції. Для вивчення рівнів мікроциркуляції використовували метод лазерної доплерівської флоуметрії (ЛДФ).

**Результати.** За даними ЛДФ протягом запальної стадії ранового процесу виявлено підвищення показника мікроциркуляції та амплітуд коливань мікросудинного русла в міогенному та нейрогенному діапазонах. У 83 (81,4%) дітей після застосування змінного магнітного поля зменшення ПМ та тону микросудинного русла визначено вже з третьої доби лікування, а у 73 (76,9%) дітей групи порівняння – з п'ятої доби ( $p < 0,05$ ). Зміни мікрокровотоку супроводжувались початком регенеративних процесів рани. Початок репаративних процесів супроводжувався підвищенням ПМ, що протягом третьої стадії поступово зменшувався до показників контрольної ділянки, а показники амплітуди коливань в нейрогенному та міогенному діапазонах суттєво не відрізнялись від неушкодженої ділянки. Ці зміни під впливом змінного магнітного поля визначені у 89 (87,3%) випадків на п'яту добу, а в групі порівняння – у 73 (76,9%) випадках на сьому добу ( $p < 0,05$ ).

**Висновки.** Визначення ПМ гнійної рани може бути використано для об'єктивної оцінки перебігу ранового процесу та ефективності лікування. Лазерна доплерівська флоуметрія є чутливим методом дослідження мікрокровотоку рани, що дозволяє проводити моніторинг перебігу ранового процесу. Лікування гнійних ран з використанням змінного магнітного поля покращує мікроциркуляцію і створює умови для прояву більшої ефективності медикаментозних засобів.

**Ключові слова:** діти, гнійні рани, магнітотерапія, мікроциркуляція, лазерна доплерівська флоуметрія.

### Change in microcirculation levels under the influence of alternating magnetic field in the comprehensive treatment of children with suppurative wounds

O.V. Spakhi, A.P. Pacholchuk

Zaporizhzhia State Medical University, Ukraine

**Objective:** to study changes in the levels of microcirculation parameters (MP) in children with suppurative wounds when applying alternating magnetic field.

**Materials and methods.** In total 197 children with suppurative wounds during the period of 2012-2016 were examined. In the 1st group, the patients were administered the alternating magnetic field as a topical therapy of wound daily. The patients of the 2nd group underwent standard topical treatment for an acute purulent surgical infection. To study the microcirculation levels, the laser Doppler flowmetry (LDF) was used.

**Results.** According to LDF during the inflammatory stage of the wound process, an increase in the microcirculation index and the oscillating amplitude of microvasculature in the myogenic and neurogenic ranges was revealed. In 83 (81.4%) children, after the application of alternating magnetic field, the decrease in MP and the tone of microvasculature was determined as early as the third day of treatment, and in 73 (76.9%) children of the comparison group – the fifth day ( $p < 0.05$ ). Changes in microcirculation were accompanied by the onset of regenerative wound processes. The beginning of the reparative processes was accompanied by the MP increase, which gradually decreased to the reference area during the third stage, and the oscillating amplitude in the neurogenic and myogenic ranges did not differ significantly from the intact area. These changes caused by alternating magnetic field were determined in 89 (87.3%) cases on the fifth day, and in the comparison group in 73 (76.9%) cases on the seventh day ( $p < 0.05$ ).

**Conclusions.** Determining the microcirculation parameters of suppurative wounds may be used for the objective assessments of the wound process and treatment efficiency. Laser Doppler flowmetry is a sensitive method of the wound microcirculation examination and enable monitoring the progress of the

wound process. Treatment of suppurative wounds by using alternating magnetic field improves microcirculation and creates conditions for the manifestation of a greater efficiency of drugs.

**Key words:** children, suppurative wounds, magnetic therapy, microcirculation, laser Doppler flowmetry.

## Изменение уровней микроциркуляции при воздействии переменного магнитного поля при комплексном лечении гнойных ран у детей

**А.В. Спахи, А.П. Пахольчук**

*Запорожский государственный медицинский университет, Украина*

**Цель:** изучить изменения уровней параметров микроциркуляции (ПМ) у детей с гнойными ранами при применении переменного магнитного поля.

**Материалы и методы.** Проведено исследование 197 детей с гнойными ранами за период с 2012-2016 гг. В I группе в качестве местной терапии ежедневно на рану влияли переменным магнитным полем. Больным II группы проводилась стандартная местная терапия острой гнойной хирургической инфекции. Для изучения уровней микроциркуляции использовали метод лазерной доплеровской флоуметрии (ЛДФ).

**Результаты.** По данным ЛДФ течение воспалительной стадии раневого процесса сопровождалось повышением показателя микроциркуляции и амплитуд колебаний микрососудистого русла в миогенном и нейрогенном диапазонах. У 83 (81,4%) детей после применения переменного магнитного поля выявлено уменьшение ПМ и тонуса микрососудистого русла с третьего дня лечения, а у 73 (76,9%) детей группы сравнения – с пятых суток ( $p < 0,05$ ). Изменения микрокровотока сопровождалось началом регенеративных процессов в ране. Начало репаративных процессов сопровождалось повышением ПМ, который в течение третьей стадии постепенно уменьшался до показателей контрольного участка, а амплитуды колебаний в нейрогенном и миогенном диапазонах существенно не отличались от неповрежденного участка. Динамика при воздействии переменного магнитного поля определялась в 89 (87,3%) случаев на пятые сутки, а в группе сравнения в 73 (76,9%) случаях – на седьмые сутки ( $p < 0,05$ ).

**Выводы.** Определение ПМ гнойной раны может быть использовано для объективной оценки течения раневого процесса и эффективности лечения. Лазерная доплеровская флоуметрия является чувствительным методом исследования микрокровотока раны, позволяет проводить мониторинг течения раневого процесса. Лечение гнойных ран с использованием переменного магнитного поля улучшает микроциркуляцию и создает условия для проявления большей эффективности медикаментозных средств.

**Ключевые слова:** дети, гнойные раны, магнитотерапия, микроциркуляция, лазерная доплеровская флоуметрия.

Лікування ранової інфекції залишається однією з актуальних проблем дитячої хірургії [1,4,7,8]. Основним напрямком терапії на сьогодні є запобігання хронізації ранових процесів у дорослих і дітей, а також пошук ефективних методів емпіричного лікування гнійних та інфікованих ран. Перебіг запального процесу зумовлений взаємодією багатьох чинників: об'ємом ушкодження, формою рани, наявністю вірулентної флори, реактивністю організму, впливом методів лікування [1,2,6,8,9]. З іншого боку, запалення є захисною реакцією організму на пошкоджувальні фактори, що контрольовані імунною системою. Але провідними патогенетичними процесами ранового загоєння є трофічні зміни у ділянці ранового пошкодження. Тому зміни кровообігу у ділянці ранового процесу на рівні з етіологічними чинниками впливають на перебіг загоєння рани [4,6,9].

За даними багатьох авторів, одним із напрямків у лікуванні гнійних ран є поєднання декількох методик з використанням полівалентних факторів, що сприяють нормалізації регіонарного кровообігу, а також підвищують імунний захист організму і впливають на біологічні властивості збудника. Це призвело до впровадження в клінічну практику різних методів лікування [4,5,8,10].

Використання змінного та постійного магнітного поля широко використовується в медичній практиці [4,6,8,9]. Останнім часом у літературі зустрічаються дані про застосування магнітотерапії у лікуванні хронічних ран різної етіології у дорослих [4,8]. Це обумовлено регенераційними та стимулюючими властивостями магнітного поля [4,7,8].

Ефективність лікування залежить не тільки від правильно обраної тактики лікування, але й від об'єктивного спостереження за рановим процесом. Так, своєчасне прийняття тактичних рішень у ряді випадків впливає на результат лікування не менше, аніж обрана техніка хірургічного втручання. Тому питання спостереження за рановим процесом набувають першочергового значення у лікуванні гнійних ран у дітей [3,5,7,8,9].

Основними патогенетично обґрунтованими методами діагностики перебігу ранового процесу є дослідження рівнів кровообігу у ділянці ранового пошкодження. Як показали праці останніх десятиліть, система мікроциркуляції є одним з основних чинників, що забезпечують метаболічний гомеостаз у тканинах та відображають динаміку розвитку патологічного процесу [5,9,10].

Незважаючи на значну кількість праць, присвячених вивченню периферичної гемодинаміки, показники мікроциркуляції та судинного тону у дітей недостатньо досліджені. Подальше вивчення стану мікроциркуляції ділянки ранового процесу та впливу на неї різних способів лікування, а також поодинокі дослідження в хірургії дитячого віку з виміру лазерної флоуметрії вказують на актуальність проблеми.

**Мета** дослідження: вивчити зміни рівнів параметрів мікроциркуляції у дітей з гнійними ранами при застосуванні змінного магнітного поля.

## Матеріал і методи дослідження

Проведено дослідження 197 дітей з гнійними ранами, які проходили лікування у клініці дитячої хірур-

## Оригінальні дослідження. Загальна хірургія

гії Запорізького державного медичного університету у 2012–2016 роках. Вік дітей становив від 1 до 17 років. Хлопчиків було 113 (57,3%), дівчаток – 84 (42,7%).

Усі діти були розподілені на дві групи, статистично однорідні за локалізацією патологічного вогнища, статтю та тривалістю захворювання.

У I групі (102 дітей) у якості місцевої терапії щоденно на рану впливали змінним магнітним полем протягом 10 хвилин. Протягом першої стадії ранового процесу на рану впливали магнітним полем з частотою 50 Гц і величиною магнітної індукції 10 мТл, другої та третьої стадії – з частотою 25 Гц і величиною магнітної індукції 10 мТл. Також протягом першої стадії ранового процесу щоденно під час перев'язки в рану вводили свіжоприготований ліпосомальний розчин. Для цього за 30 хвилин до проведення перев'язки змішували 0,5 г ліпосомального препарату з 10 мл 0,9% розчину натрію хлориду і 0,5 г антибактеріального засобу цефалоспоринової групи.

У II групі (95 дітей) застосовувалася стандартна місцева терапія гострої гнійної хірургічної інфекції, спрямована на корекцію порушень гемостазу, елімінацію збудника інфекції, стимулювання процесів репаративної регенерації [3,10].

Обидві групи було розподілено на підгрупи залежно від віку пацієнтів: перша підгрупа – діти 1–9 років, друга підгрупа – діти 10–17 років.

У дослідження включені пацієнти з гнійними ранами після хірургічної обробки абсцесів, флегмон та лімфаденітів. В обох групах пацієнтам відразу після госпіталізації проводили радикальну хірургічну обробку (розкриття гнійного вогнища, висічення некротизованих та нежиттєздатних тканин).

При дослідженні перебігу ранового процесу використовували класифікацію В.І. Стручкова (1975), за якою виділяють наступні стадії перебігу ранового процесу: перша – запалення, яка ділиться на період судинних змін та очищення рани від некротичних тканин, друга – регенерація, формування та дозрівання грануляційної тканини, третя – реорганізація рубця та епітелізація.

Для вивчення змін рівнів параметрів мікроциркуляції у ділянці рани використовували метод лазерної доплерівської флоуметрії за допомогою лазерного аналізатора кровотоку («ЛАКК-02» НПП «Лазма»). Щодня під час перев'язки визначали показники мікроциркуляції у ділянці рани та одночасно у контралатеральній неушкодженій симетричній ділянці та порівнювали їх між собою. Визначали середні параметри мікроциркуляції (ПМ) у перфузійних одиницях (пф. од.), міру приросту параметра мікроциркуляції ( $\Delta$ ПМ, %), що становила співвідно-

шення ПМ ділянок дослідження. Вивчали спектральний аналіз амплітуд кровотоку в міогенному (0,05–0,145 Гц) і нейрогенному (0,02–0,046 Гц) діапазонах (Ам і Ан відповідно), а також показник шунтування (ПШ) у відносних одиницях (відн. од.), що відображає характер стану мікросудинної ланки прекапілярів та венозно-артеріального шунта [2].

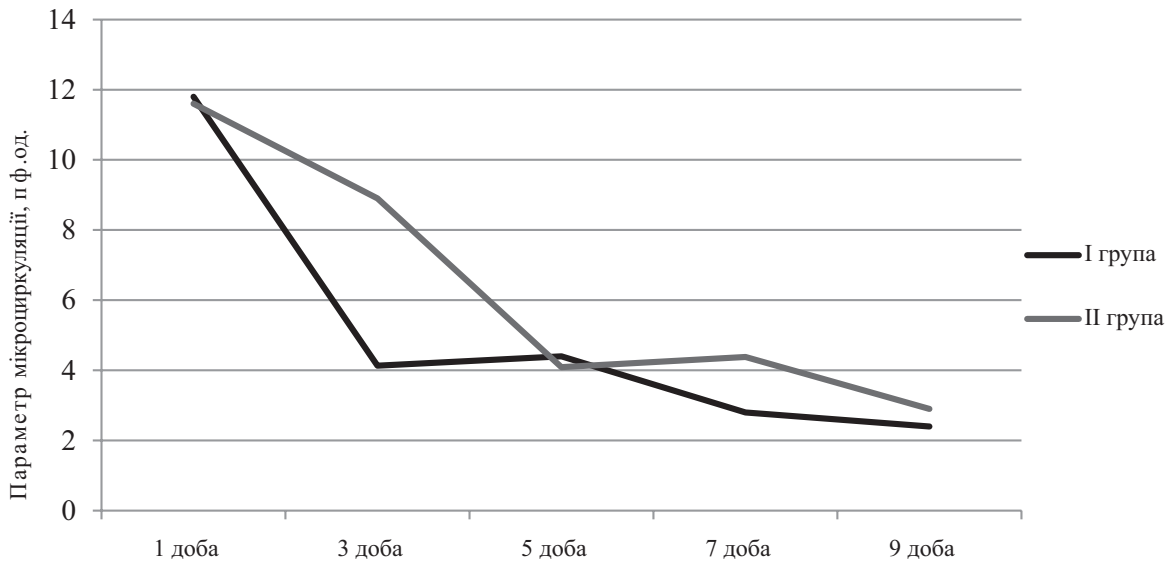
Дослідження виконані відповідно до принципів Гельсінської Декларації. Протокол дослідження ухвалений Локальним етичним комітетом (ЛЕК) установи. На проведення досліджень було отримано поінформовану згоду батьків дітей (або їхніх опікунів).

Статистичну обробку отриманих результатів проводили з використанням пакету прикладних програм Statistica 7.0. Нормальність розподілу параметрів визначали за критерієм Шапіро–Уїлка. За умов ненормального розподілу описову статистику подавали у вигляді медіани та міжквартильного розмаху – Me (Q25;Q75). При порівнянні середніх значень двох вибірок використовувався критерій Стьюдента або критерій Мана–Вітні і критерій Вілкоксона. Достовірність відмінностей вважалася встановленою при  $p < 0,05$ .

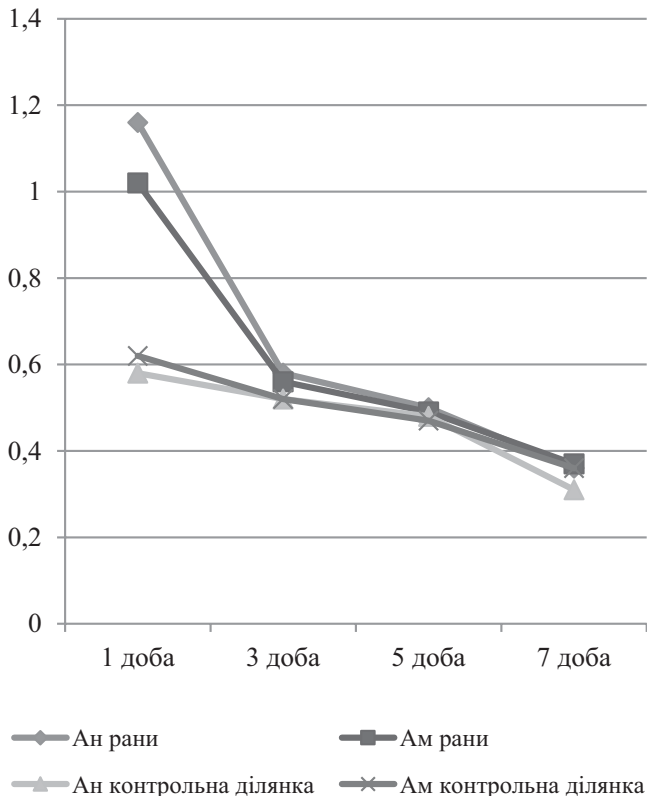
### Результати дослідження та їх обговорення

У першу добу лікування у всіх пацієнтів I групи середній показник ПМ у ділянці рани був значно вищим порівняно з контралатеральною ділянкою та у середньому становив 11,8 (8,5;14,6) пф.од. і 4,13 (3,8;6,74) пф.од. відповідно ( $p < 0,05$ ). У хворих II групи ПМ суттєво не відрізнявся від рівнів I групи ( $p > 0,05$ ). У першій підгрупі обох груп ПМ був дещо вищим, ніж у другій підгрупі. Дослідження показників мікроциркуляції показало, що середній показник ПМ впродовж першої стадії ранового процесу був достовірно вищим, ніж у контралатеральній неушкодженій симетричній ділянці ( $p < 0,05$ ). Рівень приросту показника мікроциркуляції у I групі склав 75,8 (68,3;81,6)%, у II групі – 76,9 (68,1;81,3)%, що не мало статистичних відмінностей ( $p > 0,05$ ).

З початком другої стадії виявлено зменшення рівня ПМ в ділянці рани, що супроводжувалось зменшенням різниці ПМ між ділянками дослідження. Так, рівень ПМ у першій підгрупі I групи становив 5,06 (3,8;6,2) пф.од., а в другій підгрупі – 3,8 (3,4;5,5) пф.од. У II групі показники становили 5,47 (4,2;9,3) пф.од. у першій підгрупі та 4,7 (3,6;6,1) пф.од. у другій підгрупі ( $p > 0,05$ ). Розрахована міра приросту зменшилася порівняно з першою стадією і становила 47,5 (37,1;56,1)% у I групі та 48,3 (42,7;55,0)% у II групі ( $p > 0,05$ ).

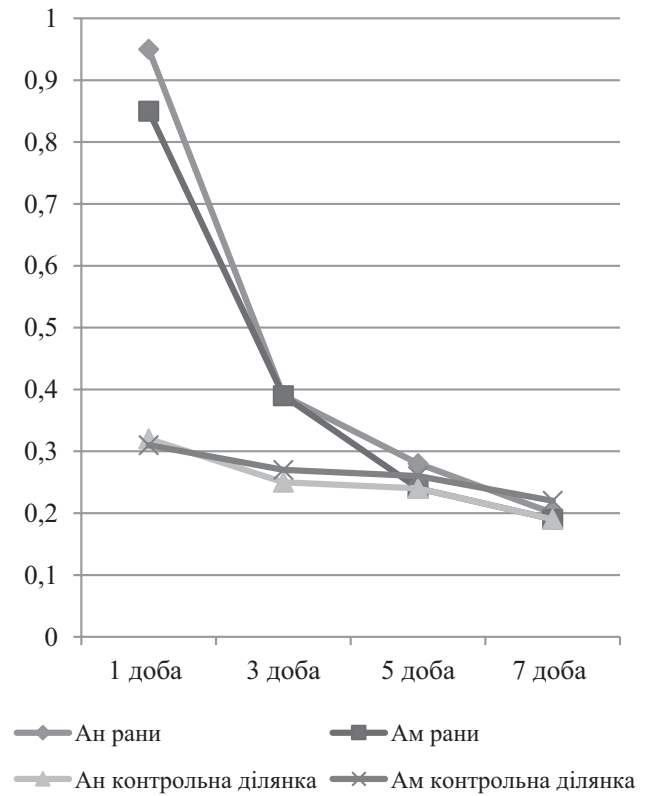


**Рис. 1.** Динаміка показника мікроциркуляції протягом ранового загоєння у пацієнтів обох груп дослідження



**Рис. 2.** Динаміка рівнів амплітуд коливань мікросудинного русла в нейрогенному (Ан) та міогенному (Ам) діапазонах у досліджуваних ділянках у дітей з гнійними ранами (I група)

Аналіз отриманих даних протягом другої стадії ранового процесу виявив, що у 83 (81,3%) дітей I групи та у 22 (23,1%) II групи динаміка параметрів мікроциркуляції відбувалась з третьої доби лікування ( $p < 0,05$ ). У 28 (25,3%) хворих I групи та 73 (71,5%) дітей II групи – з п'ятої доби лікування ( $p < 0,05$ ).



**Рис. 3.** Динаміка рівнів амплітуд коливань мікросудинного русла в нейрогенному (Ан) та міогенному (Ам) діапазонах у досліджуваних ділянках у дітей з гнійними ранами (II група)

З початком репаративних процесів у ділянці рани показник ПМ змінювався, достовірно відрізняючись від показників у другій стадії ранового процесу ( $p < 0,05$ ). У дітей першої підгрупи I групи ПМ у ділянці рани дорівнював 5,3 (4,1:6,0) пф.од., у дітей другої підгрупи I групи – 4,1 (3,6:5,9) пф.од. У першій підгрупі II гру-

## Оригінальні дослідження. Загальна хірургія

пи ПМ становив 5,9 (4,9;7,2) пф.од., у другій підгрупі – 5,0 (4,1;5,9) пф.од ( $p>0,05$ ). Рівень приросту ПМ в обох групах підвищився і становив 52,5 (50,4;51,2)% та 53,3 (50,1;57,8)% відповідно ( $p>0,05$ ). У 89 (87,3%) пацієнтів I групи та 24 (25,3%) хворих II групи визначена динаміка рівнів мікроциркуляції спостерігалась на п'яту добу лікування ( $p<0,05$ ). У решти пацієнтів (у 28 (27,5%) дітей I групи та 73 (76,9%) хворих II групи) зміни спостерігалися лише з початком сьомої доби лікування ( $p<0,05$ ).

Впродовж третьої стадії ранового процесу ПМ у ділянці рани знижувався порівняно з даними попередніх вимірювань. Так, у першій групі I підгрупи ПМ в ділянці рани складав 3,2 (2,4;4,1) пф.од., а в контралатеральній 2,9 (1,9;3,2) пф.од. ( $p>0,05$ ). У пацієнтів другої підгрупи I групи ПМ становив 2,5 (1,4;3,6) пф.од., а в контралатеральній ділянці – 2,1 (1,2;3,1) пф.од. ( $p>0,05$ ). У пацієнтів II групи впродовж третьої стадії ранового процесу виявлено зниження ПМ порівняно з попередніми даними.

Таким чином, впродовж запальної стадії ранового процесу в ділянці рани визначалось збільшення ПМ у відношенні з контралатеральною. При очищенні рани, зменшенні запальних проявів та формуванні грануляційної тканини рівень ПМ у ділянці рани знижувався, що прямо корелювало зі зменшенням міри приросту показника мікроциркуляції. Початок епітелізації рани супроводжувався підвищенням ПМ, який упродовж третьої стадії поступово зменшувався та не відрізнявся у відношенні з показниками симетричної ділянки (рис. 1).

Спектральний аналіз гнійних ран дітей обох груп дослідження виявив підвищення амплітуд коливань мікросудинної стінки в нейрогенному та міогенному діапазонах у ділянці рани щодо показників неушкодженої контралатеральної ділянки ( $p<0,05$ ) протягом запальної стадії ранового процесу. Так, у дітей першої підгрупи I групи середній рівень Ан в ділянці рани склав 1,17 (0,6;1,52) відн.од., а в II підгрупі – 1,10 (0,06;1,78) відн.од. ( $p>0,05$ ). У I підгрупі другої групи Ан становив 0,98 (0,51;1,48) відн. од., а в II підгрупі – 1,02 (0,83;1,78) відн. од. ( $p>0,05$ ). Рівень показника шунтування в обох групах дослідження суттєво не відрізнявся.

Амплітуди коливання мікросудинної стінки в нейрогенному та міогенному діапазонах поступово знижувались зі зменшенням проявів запальних процесів у рані. Визначено, що у 91 (89,2%) дитини I групи рівень Ам знизився на 48% та у 20 (18,0%) хворих цієї ж групи – на 34%. У 90 (88,2%) пацієнтів I групи рівень Ан зменшився на 45%, а у 21 (20,5%) дітей – на 34%. У II групі зміни рівнів Ан

та Ам були схожими за динамікою, що виявлена в I групі. При цьому визначено, що у 84 (82,4%) дітей I групи та у 71 (74,7%) дітей II групи рівні амплітуд коливань в обох діапазонах у ділянці рани протягом регенераторних процесів достовірно не відрізнялись від показників контралатеральної неушкодженої ділянки ( $p>0,05$ ). Тоді як у інших пацієнтів I та II групи показники Ан та Ам у ділянці рани були достовірно вищими від рівнів контралатеральної неушкодженої ділянки. Показник шунтування у ділянці рани також знизився порівняно з даними попередніх вимірювань ( $p<0,05$ ). Динаміка змін амплітуд коливань мікросудинної стінки у 93 (91,2%) пацієнтів I групи, що отримували магнітотерапію, виявлена з третьої доби лікування, тоді як у 74 (77,8%) хворих II групи – з п'ятої доби. У 18 (17,6%) дітей I групи визначені зміни відбувались на п'яту добу лікування, а у 21 (22,1%) пацієнтів II групи – на сьому добу.

Зменшення амплітуд коливання в міогенному та нейрогенному діапазонах у ділянці гнійної рани продовжувалось протягом подальшого ранового загоєння. Так, у 93 (91,2%) пацієнтів I групи на сьому добу застосування магнітотерапії Ан становив 0,36 (0,12;0,54) відн.од., Ам 0,34 (0,23;0,49) відн.од., визначені показники достовірно не відрізнялись від контралатеральної неушкодженої ділянки ( $p>0,05$ ). Виявлена динаміка визначена лише у 31 (32,6%) пацієнтів II групи. У 18 (17,6%) хворих I групи амплітуди мікросудинних коливань в нейрогенному та міогенному діапазонах все ще були вищими, ніж у контрольній ділянці вимірювання, різниця статистично достовірна ( $p<0,05$ ). У групі порівняння на сьому добу лише у 31 (32,6%) пацієнта визначено зниження Ан та Ам, показники достовірно не відрізнялись від рівнів контрольної ділянки ( $p>0,05$ ).

Динаміка амплітуд коливань в міогенному та нейрогенному діапазонах наведена на рис. 2, 3.

Таким чином, протягом першої стадії ранового процесу показник мікроциркуляції був вищим від показників контралатеральної неушкодженої ділянки, міра приросту ПМ становила 75,8 (68,3;81,6)% у I групі та 76,9 (68,1;81,3)% у II групі. Амплітуди коливань мікросудинної стінки різко підвищені. Ці зміни параметрів мікроциркуляції характеризують зменшення швидкості мікрокровотоку, кровонаповнення судин. Протягом лікування та впливу на рановий процес відбувається зменшення набряку тканин і покращання мікрокровотоку завдяки зменшенню артеріо-венозних шунтів, посилення прекапілярного та капілярного кровообігу. З почат-

ком регенеративної стадії різниця ПМ у ділянці рани та контралатеральній ділянці становила менше 50%, Ам та Ан дорівнювали параметрам контралатеральної ділянки. З початком репаративних процесів показник мікроциркуляції підвищувався відносно попередніх вимірювань, а міра приросту ПМ була більшою за 50%, надалі ПМ зменшувався. Тонус мікросудинної стінки зменшувався у ділянці рани та суттєво не відрізнявся від параметрів неушкодженої ділянки.

## Висновки

Визначення параметрів мікроциркуляції гнійної рани може бути використане для об'єктивної оцінки перебігу ранового процесу та ефективності лікування.

Лазерна доплерівська флоуметрія є чутливим методом дослідження мікрокровотоку рани, що дозволяє проводити моніторинг перебігу ранового процесу.

Лікування гнійних ран з використанням змінного магнітного поля покращує мікроциркуляцію і створює умови для прояву більшої ефективності медикаментозних засобів.

*Автори заявляють про відсутність конфлікту інтересів.*

## Література

- Алексеева НТ. (2014). Морфологическая оценка регенерата при заживлении гнойных кожных ран под влиянием различных методов регионального воздействия. Журнал анатомии и гистопатологии. 3;2:14-18.
- Безруков СГ, Григорьева ТС. (2012). Результаты ЛДФ-мониторинга у пациентов после хирургического лечения атером лица. Таврический медико-биологический вестник. 15; 4(60):43-46.
- Глухов АА, Алексеева НТ. (2011). Применение программируемой магнитотерапии в лечении гнойных ран мягких тканей. Международный журнал прикладных и фундаментальных исследований. 9:90-92.
- Шапкин ЮГ, Капралов СВ, Стекольников НЮ. (2011). Лазерная доплеровская флоуметрия в оценке эффективности стандартной медикаментозной терапии глубоких отморожений конечностей. Бюллетень медицинских Интернет-конференций. 1;2:48-53.
- Aziz Z, Flemming K. (2012). Electromagnetic therapy for treating pressure ulcers. Cochrane Database Syst Rev. 12: CD002930. doi 10.1002/14651858. CD002930.pub5
- Choi HMC, Cheing AKK, Ng GYF, Cheing GLY. (2018). Effects of pulsed electromagnetic field (PEMF) on the tensile biomechanical properties of diabetic wounds at different phases of healing. PLoS One. 13(1):e0191074. doi 10.1371/journal.pone.0191074.
- Choi MC, Cheung KK, Li X, Cheing GL. (2016). Pulsed electromagnetic field (PEMF) promotes collagen fibre deposition associated with increased myofibroblast population in the early healing phase of diabetic wound. Arch Dermatol Res. 308(1): 21-29. doi 10.1007/s00403-015-1604-9
- Junka AF, Rakoczy R, Szymczyk P, Bartoszewicz M, Sedghizadeh PP, Fijałkowski K. (2018). Application of Rotating Magnetic Fields Increase the Activity of Antimicrobials Against Wound Biofilm Pathogens. Sci Rep. 8(1):167. doi 10.1038/s41598-017-18557-7.
- Pesce M, Patruno A, Speranza L, Reale M. (2013). Extremely low frequency electromagnetic field and wound healing: implication of cytokines as biological mediators. Eur Cytokine Netw. 24(1):1-10. doi 10.1684/ecn.2013.0332.
- Pilla AA. (2013). Nonthermal electromagnetic fields: from first messenger to therapeutic applications. Electromagn Biol Med. 32(2):123-36. doi 10.3109/15368378.2013.776335.

## Відомості про авторів:

**Спахі Олег Володимирович** – д.мед.н., проф., зав. каф. дитячої хірургії та анестезіології Запорізького державного медичного університету. Адреса: м. Запоріжжя, просп. Соборний, 70.

**Пахольчук Олексій Петрович** – асистент каф. дитячої хірургії та анестезіології Запорізького державного медичного університету. Адреса: м. Запоріжжя, просп. Соборний, 70.

Стаття надійшла до редакції 19.03.2018 р., прийнята до друку 13.09.2018 р.