

Запорожский медицинский журнал



Том 22, № 1(118), январь – февраль 2020 г.

Редакционная коллегия

Главный редактор – проф. Ю.М. Колесник
Зам. гл. редактора – проф. В.А. Визир
Ответственный секретарь – проф. В.В. Сыволап

проф. А.В. Абрамов (Запорожье)
проф. М.Н. Алёхин (Москва, Россия)
академик НАМН Украины, проф. М.А. Андрейчин (Тернополь)
проф. И.Ф. Беленичев (Запорожье)
проф. И.Н. Бондаренко (Днепро)
проф. Маргус Виигимаа (Таллинн, Эстония)
проф. М.Л. Головаха (Запорожье)
проф. М.Н. Долженко (Киев)
проф. Н.Г. Завгородняя (Запорожье)
академик НАМН Украины, проф. В.Н. Запорожан (Одесса)
проф. Луциуш Запрукто (Познань, Польша)
проф. Марек Зентек (Вроцлав, Польша)
проф. А.Г. Каплаушенко (Запорожье)
проф. В.Н. Клименко (Запорожье)
академик НАМН Украины, проф. В.Н. Коваленко (Киев)
проф. С.И. Коваленко (Запорожье)
проф. С.Н. Коваль (Харьков)
проф. А.А. Козёлкин (Запорожье)
проф. Н.А. Корж (Харьков)
чл.-кор. НАН, академик НАМН Украины О.В. Коркушко (Киев)
проф. Г.А. Леженко (Запорожье)
чл.-кор. НАМН Украины, проф. В.Н. Лисовой (Харьков)
проф. И.А. Мазур (Запорожье)
проф. Кшиштоф Наркевич (Гданьск, Польша)
проф. С.Н. Недельская (Запорожье)
чл.-кор. НАМН Украины, проф. В.З. Нетяженко (Киев)
академик НАМН, чл.-кор. НАН Украины, проф. А.С. Никоненко
проф. Петер Нильссон (Мальмё, Швеция)
проф. Дженнаро Пагано (Неаполь, Италия)
проф. А.И. Панасенко (Запорожье)
чл.-кор. НАМН Украины, проф. Т.А. Перцева (Днепро)
проф. Ю.М. Степанов (Днепро)
проф. В.Д. Сыволап (Запорожье)
проф. В.А. Туманский (Запорожье)
проф. Генриетта Фаркаш (Будапешт, Венгрия)
академик НАМН Украины, проф. Ю.И. Фещенко (Киев)
проф. Свапандип Сингх Чимни (Амритсар, Индия)
проф. Яцек Шепетовски (Вроцлав, Польша)

Editorial Board

Editor-in-Chief – Yu.M. Kolesnyk
Deputy Editor-in-Chief – V.A. Vizir
Executive secretary – V.V. Syvolap

A.V. Abramov (Zaporizhzhia, Ukraine)
M.N. Alekhin (Moscow, Russia)
M.A. Andreichyn (Ternopil, Ukraine)
I.F. Bielenichev (Zaporizhzhia, Ukraine)
I.M. Bondarenko (Dnipro, Ukraine)
Swapandeep Singh Chimni (Amritsar, India)
M.N. Dolzhenko (Kyiv, Ukraine)
Henriette Farkas (Budapest, Hungary)
Yu.I. Feshchenko (Kyiv, Ukraine)
M.L. Holovakha (Zaporizhzhia, Ukraine)
A.H. Kaplaushenko (Zaporizhzhia, Ukraine)
V.M. Klymenko (Zaporizhzhia, Ukraine)
O.V. Korkushko (Kyiv, Ukraine)
N.A. Korzh (Kharkiv, Ukraine)
S.M. Koval (Kharkiv, Ukraine)
S.I. Kovalenko (Zaporizhzhia, Ukraine)
V.M. Kovalenko (Kyiv, Ukraine)
O.A. Koziolkin (Zaporizhzhia, Ukraine)
H.O. Lezhenko (Zaporizhzhia, Ukraine)
V.M. Lisovyi (Kharkiv, Ukraine)
I.A. Mazur (Zaporizhzhia, Ukraine)
Krzysztof Narkiewicz (Gdansk, Poland)
S.M. Nedelska (Zaporizhzhia, Ukraine)
V.Z. Netiazhenko (Kyiv, Ukraine)
Peter M. Nilsson (Malmö, Sweden)
O.S. Nykonenko (Zaporizhzhia, Ukraine)
Gennaro Pagano (Naple, Italy)
O.I. Panasenko (Zaporizhzhia, Ukraine)
T.O. Pertseva (Dnipro, Ukraine)
Yu.M. Stepanov (Dnipro, Ukraine)
V.D. Syvolap (Zaporizhzhia, Ukraine)
Jacek Szepietowski (Wroclaw, Poland)
V.O. Tumanskyi (Zaporizhzhia, Ukraine)
Margus Viigimaa (Tallinn, Estonia)
V.M. Zaporozhan (Odesa, Ukraine)
Lucjusz Zaprutko (Poznan, Poland)
N.H. Zavorodnia (Zaporizhzhia, Ukraine)
Marek Ziętek (Wroclaw, Poland)

Научно-практический журнал
Запорожского государственного
медицинского университета

Издаётся с сентября 1999 года.
Периодичность выхода –
1 раз в два месяца.
Свидетельство о регистрации
КВ №20603-10403ПР
от 27.02.2014 г.
Подписной индекс – 90253.

Аттестован как научное
профессиональное издание
Украины категории «А»,
в котором публикуются результаты
диссертаций на соискание учёных
степеней доктора философии,
доктора и кандидата наук.
Область знаний –
охрана здоровья (22);
специальности: медицина – 222,
педиатрия – 228, стоматология –
221, фармация, промышленная
фармация – 226
(приказ МОН Украины
№ 1301 от 15.10.2019 г.)

Журнал включён в

WEB OF SCIENCE™

и другие международные
научометрические базы данных.
Статьи рецензируются
по процедуре Double-blind.

Лицензия Creative Commons



Рекомендован к печати

Учёным советом ЗГМУ,
протокол № 5 от 17.12.2019 г.
Подписан в печать
28.01.2020 г.

Редакция:

Начальник редакционно-
издательского отдела
В. Н. Миклашевский
Литературный редактор
О. С. Савеленко
Технический редактор
Ю. В. Полулан

Адрес редакции и издателя:

Украина, 69035, г. Запорожье,
пр. Маяковского, 26, ЗГМУ,
e-mail: med.jur@zsmu.zp.ua
http://zmj.zsmu.edu.ua

Отпечатан

в типографии ООО «Х-ПРЕСС».
69068, г. Запорожье,
ул. Круговая, д. 165/18,
тел. (061) 220-42-29.
Свидетельство о госрегистрации
АОО №198468 от 01.07.1999 г.
Формат 60x84/8.
☞ Бумага мелованная,
бескислотная. Усл. печат. л. 6.
Тираж 200 экз. Зак. № 1/20.

Zaporozhye Medical Journal

Volume 22 No. 1 January – February 2020

Scientific Medical Journal. Established in September 1999
Zaporizhzhia State Medical University

Submit papers are peer-reviewed

Maiakovskiy Avenue, 26,
Zaporizhzhia, 69035,
UKRAINE
e-mail: med.jur@zsmu.zp.ua
http://zmj.zsmu.edu.ua

© Запорожский медицинский журнал, 2020

Оригинальные исследования

Руденко К. В., Невмержицька Л. О., Дудник О. Ю., Фанта С. М., Данченко П. А., Курпаяніді І. М., Лазоришинець В. В.

Результати алкогольної септальної абляції в пацієнтів із гіпертрофічною кардіоміопатією та артеріальною гіпертензією

Сиволап В. В., Новіков Є. В., Потапенко М. С.

Вплив статинотерапії на показники добового моніторингу артеріального тиску у хворих на гіпертонічну хворобу, що поєднана з субклінічним гіпотиреозом

Немцова В. Д.

Вплив прооксидантно-антиоксидантного дисбалансу на біологічний вік і темпи старіння при артеріальній гіпертензії та цукровому діабеті 2 типу

Петелицька Л. Б., Яременко О. Б.

Клінічне значення визначення маркерів ураження судинної стінки при АНЦА-асоційованих васкулітах і вузликковому поліартеріїті

Кузьміна Г. П., Лазаренко О. М.

Взаємозв'язок між гіперферритинемією та клінічними проявами подагри

Недельська С. М., Кузнєцова О. Д.

Психологічна характеристика дітей, які хворі на бронхіальну астму, залежно від рівня контролю та обсягу терапії

Гордіна М. А., Орловський В. Ф., Жаркова А. В., Руденко Т. М., Левченко Д. В.

Забезпеченість вітаміном D і показники фізичної активності, м'язової сили та маси в осіб старше за 60 років із саркопенією

Земляніцина О. В., Сінайко В. М., Савенков В. І., Кравчун П. П., Кравчун Н. О., Гончарова О. А.

Неінвазивні маркери фіброзу та еластографія в діагностиці тяжкості фіброзу у хворих на цукровий діабет 2 типу та неалкогольну жирову хворобу печінки

Пилипенко Г. С., Сірко А. Г., Ботіков В. В.

Хірургічне лікування бойових вогнепальних поранень дуральних венозних синусів, що поєднані з пошкодженням головного мозку: аналіз серії спостережень

Полковникова К. Ю.

Возрастзависимые особенности параметров специализированных шкал при субарахноидальном кровоизлиянии нетравматического генеза

Онщенко Н. В., Рябоконе Ю. Ю., Абрамов А. В.

Роль інтерлейкіну-10 і вплив поліморфізму гена, що його кодує, на перебіг інфекцій, які викликані вірусом varicella-zoster

Мірчук Б. М., Максимов Я. В.

Біометричний аналіз зубних рядів і положення зубів у пацієнтів із частковими дефектами зубних рядів

Original research

4 Rudenko K. V., Nevmerzhitska L. O., Dudnyk O. Yu., Fanta S. M., Danchenko P. A., Kurpaianidi I. M., Lazoryshynets V. V.

The results of alcohol septal ablation in patients with hypertrophic cardiomyopathy and arterial hypertension

11 Syvolap V. V., Novikov Ye. V., Potapenko M. S.
Influence of statin therapy on 24-hour blood pressure monitoring indices in patients with arterial hypertension combined with subclinical hypothyroidism

19 Nemtsova V. D.
Impact of prooxidant-antioxidant imbalance on the biological age and the rate of aging in arterial hypertension with type 2 diabetes mellitus

25 Petelytska L. B., Yaremenko O. B.
Clinical value of determining the markers of vascular wall damage in patients with ANCA-associated vasculitis and polyarteritis nodosa

31 Kuzmina H. P., Lazarenko O. M.
Relationship between hyperferritinemia and clinical manifestations of gout

35 Nedelska S. M., Kuznietsova O. D.
Psychological characteristics of children with bronchial asthma depending on the level of control and therapeutic strategy

42 Hordina M. A., Orlovskiy V. F., Zharkova A. V., Rudenko T. M., Levchenko D. V.
Vitamin D status and physical performance, muscular strength and mass in older adults with sarcopenia

48 Zemlianitsyna O. V., Sinaiko V. M., Savenkov V. I., Kravchun P. P., Kravchun N. O., Goncharova O. A.
Non-invasive fibrosis markers and elastography in diagnosis of fibrosis severity in patients with type 2 diabetes mellitus and non-alcoholic fatty liver disease

54 Pylypenko H. S., Sirko A. H., Botikov V. V.
Surgical management of battle gunshot injuries to the dural venous sinuses, combined with brain injury: an analysis of series of observations

60 Polkovnikova K. Yu.
Age-dependent characteristics of specialized scale parameters in subarachnoidal hemorrhage of non-traumatic etiology

66 Onishchenko N. V., Riabokon Yu. Yu., Abramov A. V.
The role of interleukin-10 and its encoding gene polymorphism influence on the course of infections caused by varicella-zoster virus

72 Mirchuk B. M., Maksymov Ya. V.
Biometric analysis of the dental arches and teeth position in partially edentulous patients

Оригинальные исследования

**Жабченко І. А., Корнієць Н. Г.,
Тертична-Телюк С. В.**

Гормонально-метаболическі особливості фетоплацентарного комплексу у вагітних-переміщених осіб

Хоміцький М. Є.

Характеристики соціально-комунікативної поведінки пацієнтів з ендогенними психозами у станах ремісії / інтермісії в контексті постманіфестних патоперсоналогічних трансформацій

Белов О. О., Пшук Н. Г.

Гендерні та вікові особливості клініко-психопатологічної феноменології депресивних розладів на сучасному етапі

**Шевяков О. В., Дорошенко Е. Ю., Михалюк Є. Л.,
Приходько В. В., Ляхова І. М., Ніканоров О. К.,
Малахова С. М., Гурєєва А. М.**

Особливості соціально-психологічної реабілітації спортсменів-паралімпійців, які спеціалізуються в пауерліфтингу

Чорний В. М.

Антибактеріальні властивості модифікованого магнієвого сплаву *in vitro* щодо клінічних штамів неферментуючих грамнегативних мікроорганізмів

Носівець Д. С., Мамчур В. Й., Опришко В. І.

Вплив диклофенаку натрію на спонтанну поведінкову активність щурів в умовах остеоартрозу при супутньому гіпотиреозі

**Шевчук О. О., Тодор І. М., Родіонова Н. К., Посохова К. А.,
Ніколаєв В. Г.**

Дослідження мієлопротекторної активності препаратів гранулоцитарного колонієстимулювального фактора та ентеросорбції в щурів із перещепленою карциномою Герена

Обзоры

**Пупін Т. І., Немеш О. М., Гонта З. М., Шилівський І. В.,
Мороз К. А., Бумбар О. І.**

Сучасні аспекти лікування генералізованого пародонтиту в осіб із соматичною патологією

**Чорномидз А. В., Боярчук О. Р., Олещук О. М.,
Чорномидз І. Б.**

Використання бактерійних препаратів у лікуванні алергічних захворювань: аргументи «за» та «проти»

Клинический случай

**Разнатовська О. М., Норейко С. Б., Федорець А. В.,
Потапенко М. С., Грекова Т. А.**

Коморбідність у фтизіатричній практиці: мультирезистентний туберкульоз і рак гортані (2 клінічні випадки)

Original research

**79 Zhabchenko I. A., Korniets N. H.,
Tertychna-Teliuk S. V.**

Hormonal and metabolic features of the placental complex in pregnant women-displaced persons

86 Khomitskyi M. Ye.

Characteristics of the social-communicative behavior of patients with endogenous psychoses with an episodic course in the context of post-manifestation pathopersonological transformations

91 Belov O. O., Pshuk N. H.

Gender and age features of clinical and psychopathological phenomenology of depressive disorders in modern times

**96 Sheviakov O. V., Doroshenko E. Yu., Mykhaliuk Ye. L.,
Prykhodko V. V., Liakhova I. M., Nikanorov O. K.,
Malakhova S. M., Hurieieva A. M.**

Features of social-psychological rehabilitation of sportsmen-paralympians specialized in powerlifting

103 Chornyi V. M.

Antibacterial properties of a modified magnesium alloy *in vitro* with clinical strains of non-fermentative gram-negative microorganisms

107 Nosivets D. S., Mamchur V. Yo., Opryshko V. I.

Diclofenac sodium effects on spontaneous behavioral activity of rats with osteoarthritis and concomitant hypothyroidism

**112 Shevchuk O. O., Todor I. M., Rodionova N. K., Posokhova K. A.,
Nikolaev V. H.**

Myeloprotective activity of granulocyte-colony stimulating factor drugs and enterosorption in rats grafted with Guerin carcinoma

Review

**122 Pupin T. I., Nemesh O. M., Honta Z. M., Shylivskyi I. V.,
Moroz K. A., Bumbar O. I.**

Modern aspects of generalized periodontitis treatment in patients with a somatic pathology

**129 Chornomydz A. V., Boyarchuk O. R., Oleshchuk O. M.,
Chornomydz I. B.**

Use of bacterial drugs for allergic diseases treatment: pros and cons

Case report

**138 Raznatovska O. M., Noreiko S. B., Fedorets A. V.,
Potapenko M. S., Hrekova T. A.**

Comorbidity in phthisiatric practice: multidrug-resistant tuberculosis and laryngeal cancer (2 case reports)

Comorbidity in phthisiatric practice: multidrug-resistant tuberculosis and laryngeal cancer (2 case reports)

O. M. Raznatovska^{*1,A,C,D,F} , S. B. Noreiko^{2,A,C,E} , A. V. Fedorets^{3,B,C} , M. S. Potapenko^{1,C,E}, T. A. Hrekova^{1,D,F} 

¹Zaporizhzhia State Medical University, Ukraine, ²Bogomolets National Medical University, Kyiv, Ukraine, ³Municipal Institution "Zaporizhzhia Regional Tuberculosis Clinical Dispensary", Ukraine

A – research concept and design; B – collection and/or assembly of data; C – data analysis and interpretation; D – writing the article; E – critical revision of the article; F – final approval of the article

Key words:

comorbidity,
multidrug resistant
tuberculosis,
laryngeal cancer.

Zaporizhzhie
medical journal
2020; 22 (1), 138–144

DOI:
10.14739/2310-1210.
2020.1.194665

*E-mail:
raznatovskaya@
gmail.com

One of the factors undermining the effectiveness of treatment for tuberculosis patients is comorbid diseases, especially oncopathology. The study on features of laryngeal cancer and pulmonary multidrug-resistant tuberculosis (MDR-TB) co-existence and diagnosis is relevant in this regard, especially given the fact that patients with laryngeal tuberculosis can be easily misdiagnosed with cancer.

The purpose is to familiarize practitioners with the clinical features and diagnosis of pulmonary MDR-TB comorbid with laryngeal cancer.

Materials and methods. The article describes two clinical cases of pulmonary MDR-TB comorbid with laryngeal cancer based on our own clinical experience.

Results. The course of laryngeal cancer depends on its localization in one of the 3 anatomical sites of the larynx. Thus, in the first case, there was squamous cell cancer of the laryngeal vestibule, characterized by progressive malignancy and aggressive metastasis. Both comorbidities have caused the imminent death in patient after 24 days of diagnosis. Laryngeal squamous cell cancer in the glottic anatomical region, diagnosed in the second case, was characterized by a more favorable course of the comorbidities.

Conclusions. Pulmonary MDR-TB and laryngeal squamous cell carcinoma comorbidity is not only factor undermining the treatment effectiveness but also a cause of mortality in patients. Practitioners should have a high index of suspicion for the timely and differential diagnosis of laryngeal squamous cell carcinoma and laryngeal tuberculosis in MDR-TB patients. In that regard, it is worth noting that in patients (especially with a long-standing history of heavy cigarette smoking) having laryngeal complaints (swallowing difficulty, pain or discomfort in swallowing, hoarseness) and a neck mass, as a minimum, there is a need to perform the following diagnostic maneuvers: laryngoscopy, laryngoscopic biopsy, computed tomography of laryngopharynx (if not possible – conventional laryngeal radiography), fibrobronchoscopy, mycobacterium tuberculosis and atypical cells identification based on the results of sputum and / or bronchial aspirate examination. An otolaryngologist and oncologist consultation is mandatory for these patients.

Ключові слова:

коморбідність,
мультирезистентний
туберкульоз,
рак гортані.

Запорізький
медичний журнал.
2020. Т. 22, № 1(118).
С. 138–144

Коморбідність у фтизіатричній практиці: мультирезистентний туберкульоз і рак гортані (2 клінічні випадки)

О. М. Разнатовська, С. Б. Норейко, А. В. Федорець, М. С. Потапенко, Т. А. Грекова

Одні з чинників неефективного лікування хворих на туберкульоз – коморбідні захворювання, особливо онкологічні. Тому актуальним є вивчення особливостей перебігу та діагностики коморбідного захворювання на мультирезистентний туберкульоз (МР ТБ) легень і рак гортані.

Мета роботи – ознайомлення фахівців-практиків із клінічними особливостями перебігу та діагностики коморбідного захворювання МР ТБ легень і раку гортані.

Матеріали та методи. Навели 2 клінічні випадки власних спостережень перебігу коморбідного захворювання на МР ТБ легень і рак гортані.

Результати. Перебіг раку гортані залежить від його локалізації в одному з трьох анатомічних відділів гортані. Так, у першому випадку це був плоскоклітинний рак вестибулярного відділу гортані, який характеризувався прогресивним злоякісним перебігом і швидким метастазуванням. Обидва захворювання, які конкурують, стали неминучою причиною смерті пацієнта через 24 доби після встановлення діагнозу. У другому випадку виявили плоскоклітинний рак гортані середнього відділу, він позначений сприятливішим перебігом коморбідних захворювань.

Висновки. Коморбідний перебіг МР ТБ легень і плоскоклітинний рак гортані – причина не тільки зниження ефективності лікування, але й смертності. Лікарі-практики повинні мати настороженість щодо своєчасної діагностики плоскоклітинного раку гортані у хворих на МР ТБ легень і здійснити ретельну диференціальну діагностику між цим захворюванням і туберкульозом гортані. Так, якщо в пацієнта (особливо курця з великим стажем) є скарги щодо гортані (утруднене ковтання, біль або дискомфорт під час ковтання, охриплість голосу) та припухлість у ділянці шиї, то щонайменше необхідно виконати такі діагностичні процедури: ларингоскопія з біопсією, комп'ютерна томограма гортаноглотки (за неможливості проведення – звичайна томограма гортані), фіброbronхоскопія, дослідження мокротиння та/або аспірату з бронхів на мікобактерії туберкульозу та атипів клітини. Обов'язкові консультації пацієнта в оториноларинголога, онколога.

Коморбидность во фтизиатрической практике: мультирезистентный туберкулез и рак гортани (2 клинических случая)

Е. Н. Разнатовская, С. Б. Норейко, А. В. Федорец, М. С. Потапенко, Т. А. Грекова

Одними из факторов неэффективного лечения больных туберкулезом являются коморбидные заболевания, особенно онкологические. Поэтому актуальным является изучение особенностей течения и диагностики коморбидного заболевания мультирезистентным туберкулезом (МР ТБ) легких и раком гортани.

Цель работы – ознакомление специалистов-практиков с клиническими особенностями течения и диагностики коморбидного заболевания МР ТБ легких и раком гортани.

Материалы и методы. Описаны 2 клинических случая собственных наблюдений течения коморбидного заболевания МР ТБ легких и раком гортани.

Результаты. Течение рака гортани зависит от его локализации в определенном из трех анатомических отделов гортани. Так, в первом случае имел место плоскоклеточный рак вестибулярного отдела гортани, который характеризовался прогрессирующим злокачественным течением и быстрым метастазированием. Оба конкурирующих заболевания стали неизбежной причиной смерти пациента через 24 дня после установления диагноза. Во втором случае диагностирован плоскоклеточный рак гортани среднего отдела, отмечено более благоприятное течение коморбидных заболеваний.

Выводы. Коморбидность течения МР ТБ легких и плоскоклеточного рака гортани – причина не только снижения эффективности лечения, но и смертности. Врачи-практики должны иметь настороженность по поводу своевременной диагностики плоскоклеточного рака гортани у больных МР ТБ легких и провести тщательную дифференциальную диагностику между этим заболеванием и туберкулезом гортани. Так, если у пациента (особенно курильщика с большим стажем) определяются жалобы со стороны гортани (затрудненное глотание, боль или дискомфорт при глотании, охриплость голоса) и припухлость в области шеи, то как минимум необходимо провести такие диагностические процедуры: ларингоскопия с биопсией, компьютерная томограмма гортани и глотки (при невозможности проведения – обычная томограмма гортани), фибробронхоскопия, исследование мокроты и/или аспирата из бронхов на микобактерии туберкулеза и атипичные клетки. Обязательны консультации пациента у оториноларинголога и онколога.

The incidence of multidrug-resistant tuberculosis (MDR-TB) is high in the world today, however the effectiveness of its treatment turns out to be low in Ukraine, constituting 55 % [1]. Comorbid conditions and diseases have a significant impact on the diagnosis and treatment of patients contributing to worsening treatment outcomes and complications [2].

Kravchenko D. A. [3] indicates that among the different types of the upper respiratory tract malignancies, the most common disease is laryngeal cancer, occurring in 65 % of all malignant otorhinolaryngologic neoplasms. The author found in her research that tumors involving the anterior parts of vocal cords are significantly more frequent. Among other causes, tobacco smoking and alcohol abuse are the major etiological factors for the laryngeal carcinoma, while chronic inflammatory process and laryngeal hyperplasia are precancerous lesions.

According to V. S. Ushakova and S. V. Ivanov [4], laryngeal squamous cell carcinoma comprises 95 %. At the same time, the authors claim that the course of laryngeal cancer depends on its localization in one of the 3 anatomical sites of the larynx, which are diverse in terms of the mucous and submucous membranes structure, blood and lymph circulation, etc.:

– laryngeal vestibule (extends from the tip of the epiglottis to the laryngeal ventricles with aryepiglottic folds on the side) is the most common site of malignant lesions and accounts for approximately 70 % of cases having the highest tumor grade and a large number of metastases up to 60 % due to connections between supraglottis and lymphatic vessels;

– glottis (is bordered superiorly by the upper margin of the true vocal cords, and inferiorly by a plane 1 cm below the ventricles, the arytenoids cartilages are an anatomic landmark to differentiate the glottis from the supraglottis).

The lesion is diagnosed in 40 % of cases, having the most favorable prognosis and the metastasis rate is 5–12 % owing to the sparse lymphatic drainage of the glottis;

– subglottis (is separated by the trachea from the lower margin of the cricoid cartilage) involvement has also been described in 3–5 % with metastasis presence in up to 5–12 % of cases.

Lucas Z. et al. [5] studied a case of metastatic squamous cell carcinoma consistent with the primary laryngeal cancer (stage T_{4a}N₂M₀) in a 55-year-old patient. The patient underwent a total laryngectomy and could be started on adjuvant chemoradiation. However, he progressively developed new soft tissue masses in the prevertebral area, new cervical and supraclavicular nodes and a pathological compression fracture of L3. Despite a palliative radiation under hospice care, the patient died within 4 months of diagnosis. After analyzing all the data, the authors concluded that distant metastases, such as muscular, portend a poor prognosis in laryngeal squamous cell carcinoma. At the same time, the authors pointed out that in such patients, laryngectomy can be pursued provided that locoregional control of the tumor is achieved. If it is not possible, palliative care could be offered instead to improve the quality of treatment for patient.

Early diagnosis of laryngeal cancer is a great challenge caused by similarities to other non-neoplastic diseases including laryngeal tuberculosis. Differential diagnosis between laryngeal cancer and tuberculosis becomes more difficult if the latter disease is a secondary complication to a generalized specific process in the lungs.

Ech-Cherif El Kettani N. et al. indicate that laryngeal tuberculosis is a secondary disease in patients with pulmonary tuberculosis, particularly who are not vaccinated with BCG, HIV-infected and among tobacco smokers [6]. Researchers reported a case of a 36-year-old man with

Ключевые слова:
коморбидность,
мультирезистентный
туберкулез,
рак гортани.

**Запорожский
медицинский журнал.
2020. Т. 22, № 1(118).
С. 138–144**

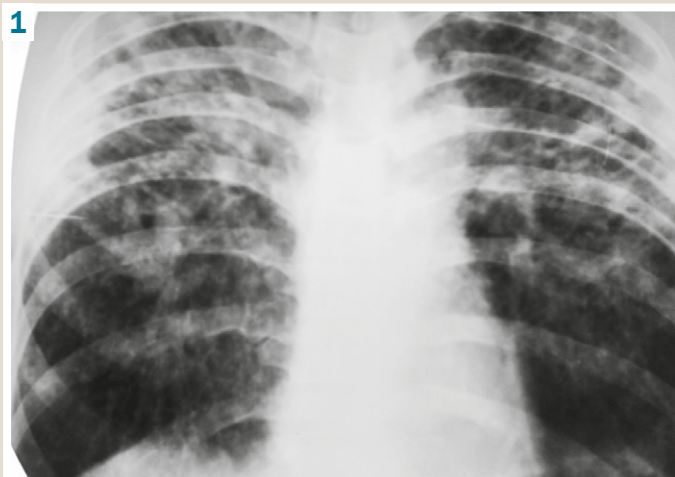

Fig. 1. Plain chest radiograph on day 1 of hospital admission.

laryngeal tuberculosis involving the left vocal cord and the ventricular strip mimicking laryngeal cancer on CT scan and laryngoscopy. A biopsy confirmed the final diagnosis of tuberculosis.

Rajendran T. et al. [7] presented a clinical case of a combined course of cancer and laryngeal tuberculosis in a 75-year-old man. In that case, primary was laryngeal tuberculosis and no specific pulmonary process was diagnosed. The patient without a medical history of pulmonary tuberculosis presented with hoarseness over 4 years and significant smoking history of 1–2 packs of cigarettes a day for 30 years. A biopsy revealed moderately differentiated squamous cell carcinoma (stage T₄N₁M₀) with signs of laryngeal tuberculosis. The patient was offered 2 treatment options. The first one was to initiate antimycobacterial therapy (AMBT) concurrently with radiotherapy. Another option was to perform a total laryngectomy after stabilization on AMBT. However, the patient was undecided for 6 months, which resulted in tumor extension and his general condition worsening, so he was deemed unfit for radiotherapy. The patient passed away less than a year later. The authors concluded that laryngeal tuberculosis and malignancy can occur synchronously being located at the same anatomical site, emphasizing the importance of early diagnosis and treatment.

Suhail A. et al. also reported a case of isolated primary laryngeal tuberculosis mimicking laryngeal carcinoma in a 40-year-old patient [8]. The patient presented symptoms of laryngeal carcinoma (persistent hoarseness and weight loss) while there were no tuberculosis-associated clinical signs (fever, night sweats or cough). He had neither any history of tobacco smoking nor history of tuberculosis contact. The patient was initially treated for laryngeal carcinoma. A laryngoscopic biopsy, however, revealed laryngeal tuberculosis and no signs of malignancy. Based on the case, the authors put the greater emphasis on difficulty in differential diagnosis between laryngeal cancer and tuberculosis, especially if laryngeal tuberculosis is the primary isolated disease. Smulders Y. E. et al. [9] reached the same conclusion as Suhail A. et al. [8] examining a similar case.

Thus, one of the factors undermining the effectiveness of treatment for tuberculosis patients is comorbid diseases, especially oncopathology. The study on features of laryngeal cancer and pulmonary MDR-TB co-existence and diagnosis is relevant in this regard, especially given the fact that patients with laryngeal tuberculosis can be easily misdiagnosed with cancer.

Purpose

The purpose is to familiarize practitioners with the clinical features and diagnosis of pulmonary MDR-TB comorbid with laryngeal cancer.

Materials and methods

The article describes two clinical cases of pulmonary MDR-TB comorbid with laryngeal cancer based on our own clinical experience. Patients received inpatient treatment in the Department of Pulmonary Tuberculosis No 3 of the Clinical Site of Phthisiology and Pulmonology Department of ZSMU at the Municipal Institution "Zaporizhzhia Regional Tuberculosis Clinical Dispensary" (ZRTBCD).

Clinical case presentations

A 33-year-old male admitted smoking one pack of cigarettes daily for 15 years. Tuberculosis was newly diagnosed in 2009. In 2017, he relapsed with tuberculosis, which turned out to be MDR after examination, and experienced treatment failure.

In 2018, the patient started on the AMBT course again, but did not respond to treatment. At the same time, the patient's general condition progressively deteriorated with an increase in signs of multiple organ failure and cachexia. Based on this, he was transferred to the hospital of ZRTBCD with a diagnosis of pulmonary MDR-TB (disseminated), laryngeal tuberculosis, cachexia.

On admission to the ZRTBCD, the patient presented an extremely serious condition complaining of severe inspiratory and expiratory shortness of breath at rest, swallowing difficulty and mildly painful swallowing, which occurred two weeks ago, subfebrile body temperature, weakness, weight loss of 15 kg in four months. A palpable enlarged neck mass was seen on examination.

The further examinations revealed smear-positive sputum sample analysis for acid-fast bacilli (AFB) (+) and chest X-ray showed bilateral focal confluent patchy opacities with multiple destructive lesions ranging up to 8,0 cm in diameter in the upper lobes and the 6th segments of the lungs, infiltrated both lung hilum (Fig. 1).

The following changes were identified in the clinical blood analysis (CBA): hemoglobin (Hb) – 108 g/l; erythrocytes (Er) – $3,37 \times 10^{12}/l$, leukocytes (L) – $10,2 \times 10^9/l$, platelets – 592 g/l (reference interval 180–320 g/l), erythrocyte sedimentation rate (ESR) – 63 mm/h, banded (b) – 13 %, segmented (s) – 78 %, eosinophils (e) – 1 %, lymphocytes (l) – 5 %, monocytes (m) – 6 %.

HIV and RW tests were negative.

Liver function tests: total bilirubin – 7,2 μ mol (reference interval 8.6–20.5 μ mol), thymol turbidity test – 13.7 (reference interval 0–5), alanine aminotransferase (ALT) –

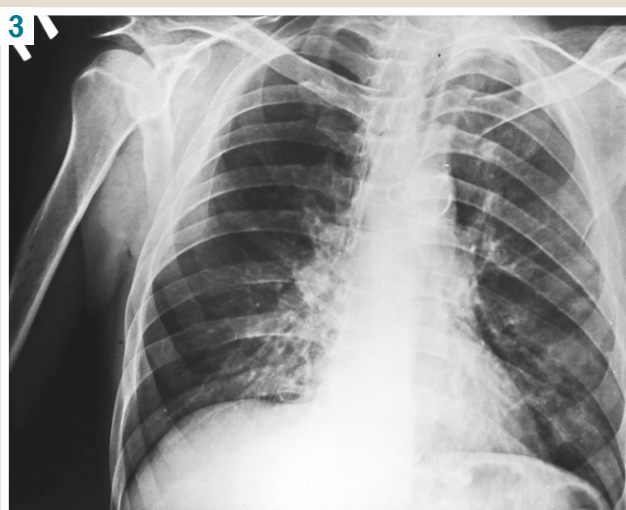
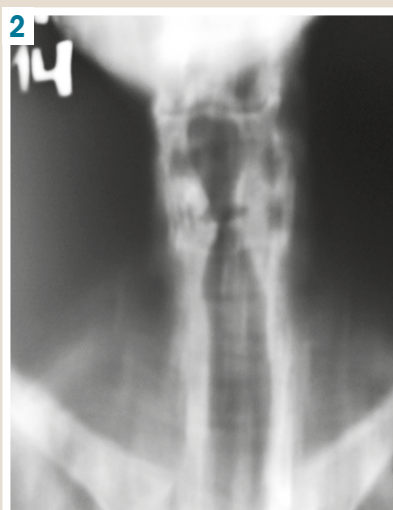

Fig. 2. CT of the larynx.

Fig. 3. RG on day 1 of hospital admission.

0.28 mmol/h/L (reference interval 0.1 – 0.68 mmol/h/L), aspartate transaminase (AST) – 0.38 mmol/h/L (reference interval 0.1–0.45 mmol/h/L), total protein – 69.4 g/L (reference interval 65–85 g/L).

Fasting glucose test – 4.45mmol/L.

Biochemical blood tests (urea): creatinine – 125 μ mol (reference interval 95–110 μ mol), urea – 7.36 mmol/L (reference interval 2.5–8.3 mmol/L), serum urea nitrogen concentration – 3.43 mmol/L (reference interval 14.3–28.6 mmol/L)

A spirogram showed II degree ventilatory failure.

Electrocardiogram (ECG): adequate voltage, sinus tachycardia, heart rate (HR) 124 bpm. Diffuse myocardial ventricular changes. QTc = 366 m/sec (reference interval 340–450 m/sec).

A neurologist examination: I degree dyscirculatory encephalopathy, seizures.

An otorhinolaryngologist consultation: a laryngopharyngeal mass. A computed tomography (CT) of laryngopharynx and fibrobronchoscopy (FBS) were recommended but had not been performed because of extremely severe patient's state and respiratory failure. Therefore, conventional radiography (RG) of the larynx was done.

The RG demonstrated asymmetry of the aryepiglottic folds, ventricular folds and vocal cords due to their diffuse thickening without any blockage to the airway lumen. The laryngeal ventricles and pyriform sinuses were normal. A contrast-enhanced CT of the neck and larynx as well as an oncologist consultation was recommended.

In the hospital, the patient received a complex therapy: AMBT regimen according to the category 4 based on the results of a drug susceptibility test (DST), cardioprotectors, cerebroprotectors, hepatoprotectors, symptomatic and detoxification therapy.

However, despite the treatment given, the patient's general condition progressively deteriorated, he passed away by multiple organ failure on the 25th day of inpatient treatment.

Post-mortem diagnosis: pulmonary MDR-TB (disseminated), destruction +, MBT +, culture +, resistance 1 (HRZE), resistance 2 (LfxMfxOfx). III degree pulmonary insufficiency. Pulmonary heart disease. II-A stage chronic heart failure. Chronic anemia. Laryngeal disease. Cachexia.

Pathologic-anatomical diagnosis:

1. Concomitant diseases:

a) pulmonary disseminated MDR-TB (phase of progression): bilateral multiple acinar and lobular nodules with areas of consolidation and cavitation. Histology +;

b) moderately differentiated non-keratinizing squamous cell carcinoma of the larynx with prelaryngeal soft tissues extension invading the epiglottis with lung and cervical lymph node metastases (pT₂N_{2b}M₁G₂).

2. Complications: pulmonary heart disease (right ventricle wall thickness of 0.9 cm). Endogenous intoxication: focal tubular kidney necrosis, focal centrolobular hepatic necrosis. Venous congestion and parenchymatous degeneration of internal organs. Chronic anemia. Cachexia.

3. Concomitant diseases: Chronic pancreatitis in a remission stage. Chronic superficial erosive gastroduodenitis in an exacerbation phase.

Cause of death:

I. A) pulmonary heart disease (the mode of death);

B) pulmonary disseminated tuberculosis.

II. Underlying significant (comorbid) conditions that contributed to the death but not related to the disease or its complications, which were the direct cause of death: laryngeal malignant neoplasm.

A 48-year-old homeless male with neither medical nor definite contact history of tuberculosis was admitted to the ZRTBCD suspected of having tuberculosis for further examination. The man reported history of smoking half a pack of cigarettes a day for 30 years. His ambulatory sputum microscopy was smear-negative for MBT. However, molecular genetic testing detected MBT exhibiting resistance to rifampicin. Going forward, the following month, a sputum sample inoculated on a liquid medium turned out to be positive for MBT resistant to first-line anti-tuberculosis drugs – isoniazid, rifampicin and ethambutol.

He complained of malaise, evening rise in body temperature up to subfebrile, persistent hoarseness, right-sided laryngeal pain and swallowing difficulty.

The chest RG showed poorly defined moderately intensive patchy opacities and small focal infiltrates bilaterally in the upper lung fields and the left lower lobe without cavitation. Sinuses were free.

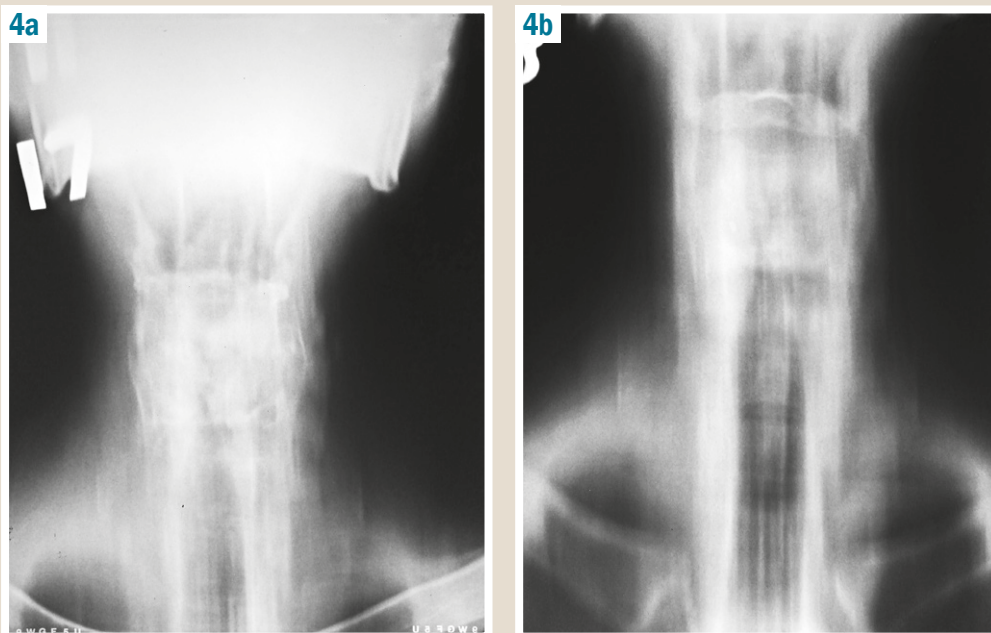


Fig. 4. CT of the larynx: a: 17 cm, b: 18 cm.

CBA: Hb – 114 g/l; Er – $3.63 \times 10^{12}/l$, L – $7.2 \times 10^9/l$, platelets – 203 g/l, ESR – 36 mm/h, b – 11 %, s – 59 %, e – 1 %, l – 23 %, m – 6 %.

The patient was referred for inpatient treatment following the further examination during outpatient visit to the ZRT-BCD with a diagnosis of pulmonary rifampicin-resistant tuberculosis (disseminated), destruction -, MBT +, MG +, Rif +, category 4 (newly diagnosed), laryngeal tuberculosis?

CBA: Hb – 107 g/l; Er – $3.42 \times 10^{12}/l$, L – $7.1 \times 10^9/l$, platelets – 432 g/l, ESR – 17 mm/h, b – 4 %, s – 42 %, e – 1 %, l – 43 %, m – 9 %.

Liver function tests dated 28.10.19: total bilirubin – 12.0 μ mol, thymol turbidity test – 24.82; ALT – 0.61 mmol/h/L, AST – 0.42 mmol/h/L, total protein – 77.5 g/L.

Biochemical blood tests (electrolytes) dated 29.10.19: potassium – 4.33 mmol/L (reference interval 3.5–5.5 mmol/L), sodium – 136.8 mmol/L (reference interval 136–145 mmol/L), chloride – 90.9 mmol/L (reference interval 98–107 mmol/L).

Fasting glucose test – 4.33 mmol/L.

Biochemical blood tests (urea) dated 30.10.19: creatinine – 130.9 μ mol, urea – 9.78 mmol/L, serum urea nitrogen concentration – 4.57 mmol/L.

ECG dated 28.10.19: adequate voltage, sinus tachycardia, HR 124 bpm. Signs of right atrial hypertrophy. Diffuse myocardial ventricular changes. QTc = 384 m/sec.

HIV and RW tests were negative.

The routine sputum smear analysis:

– physical properties: sputum volume – 5.0 ml, purulent, moderately viscous;

– microscopic findings: L – 3–4 per field of view (FOV), Er – 2–5 per FOV, bronchial epithelium – a little, alveolar cells – 0 – 1 per FOV; elements with signs of malignancy – nests of cell with clear cytoplasm and hyperchromic nuclei. Sputum smears turned out to be negative for AFB.

Based on the clinical manifestations, sputum atypical cell detection and a suspicion on laryngeal neoplasm, CT of the larynx was recommended.

The laryngeal CT scan (17–18 cm) revealed irregular thickening of the ventricular folds and vocal cords, uneven tracheal lumen at the same level, reduction in the infraglottic space and heterogeneously enhanced pyriform sinuses.

An otorhinolaryngologist consultation: laryngoscopy revealed the clearly visualized larynx and a mass emanating from the region of the right vocal cord and aryepiglottic folds, the glottis was normal.

Considering the sputum atypical cell detection, laryngeal cancer was diagnosed.

Biopsy by laryngoscopy confirmed laryngeal cancer.

Oncologist consultation: laryngeal squamous cell cancer.

The patient is currently receiving the treatment for pulmonary MDR-TB. He categorically refused radiotherapy for laryngeal cancer. The clinical manifestations of laryngeal disease have not worsened for 3 months of AMBT.

Discussion

Both patients were admitted to the hospital with a diagnosis of pulmonary MDR-TB suspected of having laryngeal tuberculosis. However, following the further examination, namely laryngeal RG, laryngoscopy, sputum testing and biopsy in the short term, the diagnosis of laryngeal tuberculosis was ruled out and laryngeal squamous cell cancer was instead diagnosed. In both cases, there was a long-standing history of heavy cigarette smoking as well as laryngeal complaints. Thus, in the first case, the patient complained of severe inspiratory and expiratory shortness of breath at rest, swallowing difficulty and mildly painful swallowing and a palpable enlarged neck mass was seen on examination. The second patient complained of swallowing difficulty, hoarseness and right-sided laryngeal pain.

Next, the first patient was diagnosed with squamous cell cancer of the laryngeal vestibule (stage pT₂N_{2b}M₁G₂), that is he had two comorbid conditions –

pulmonary disseminated MDR-TB and moderately differentiated squamous cell carcinoma of the larynx. The tuberculosis process course resulted in destructive changes in the lung tissue, the development of pronounced pneumofibrosis and pulmonary heart disease. The oncological process course was complicated by prelaryngeal soft tissues extension invading the epiglottis with lung and cervical lymph node metastases. Given the situation, multiple organ failure developed and progressed due to severe intoxication. Pulmonary heart disease also progressively increased which was the mode of death.

The results of this case are remarkably similar to those described by Lucas Z. et al. [5], who observed the case of laryngeal squamous cell carcinoma. Although the patient underwent total laryngectomy followed by palliative radiation under hospice care, he died within 4 months of diagnosis.

The second, homeless patient also was diagnosed with laryngeal squamous cell cancer, but in the glottic anatomical laryngeal region. Although he categorically refused radiotherapy for laryngeal cancer, the treatment for pulmonary MDR-TB is currently providing. The clinical manifestations of laryngeal disease have not worsened.

The analyzed cases of pulmonary MDR-TB and laryngeal cancer comorbidity status support the claim of V. S. Ushakov and S. V. Ivanov [4] that the course of laryngeal cancer depends on its localization in one of the 3 anatomical sites of the larynx. Thus, in the first case, there was squamous cell cancer of the laryngeal vestibule, characterized by progressive malignancy and aggressive metastasis. Both comorbidities have caused the imminent death in patient after 24 days of diagnosis. Laryngeal squamous cell cancer in the glottic anatomical region, diagnosed in the second case, was characterized by a more favorable course of the comorbidities.

Conclusions

Pulmonary MDR-TB and laryngeal squamous cell carcinoma comorbidity is not only factor undermining the treatment effectiveness but also a cause of mortality in patients. Practitioners should have a high index of suspicion for the timely and differential diagnosis of laryngeal squamous cell carcinoma and laryngeal tuberculosis in MDR-TB patients. In that regard, it is worth noting that in patients (especially with a long-standing history of heavy cigarette smoking) having laryngeal complaints (swallowing difficulty, pain or discomfort in swallowing, hoarseness) and neck mass, as a minimum, there is a need to perform the following diagnostic maneuvers: laryngoscopy, laryngoscopic biopsy, computed tomography of laryngopharynx (if not possible – conventional laryngeal radiography), fibrobronchoscopy, mycobacterium tuberculosis and atypical cells identification based on the results of sputum and / or bronchial aspirate examination. An otolaryngologist and oncologist consultation is mandatory for these patients.

Prospects for further research. The further follow-up of patients with rare and complicated pulmonary MDR-TB comorbid with other pathological states and diseases.

Conflicts of interest: authors have no conflict of interest to declare.
Конфлікт інтересів: відсутній.

Надійшла до редакції / Received: 28.11.2019
Після доопрацювання / Revised: 04.12.2019
Прийнято до друку / Accepted: 09.12.2019

Information about authors:

Raznatovska O. M., MD, PhD, DSc, Professor,
Head of the Department of Phthiology and Pulmonology,
Zaporizhzhia State Medical University, Ukraine.

ORCID ID: 0000-0003-2252-9063

Noreiko S. B., MD, PhD, DSc, Associate Professor, Professor
of the Department of Phthiology and Pulmonology, Bogomolets
National Medical University, Kyiv, Ukraine.

ORCID ID: 0000-0003-3139-5968

Fedorets A. V., MD, Phthiologist of the Pulmonary Tuberculosis
Department No 3, Municipal Institution "Zaporizhzhia Regional TB
Clinical Dispensary", Ukraine.

ORCID ID: 0000-0003-0994-5265

Potapenko M. S., MD, PhD, Assistant of the Department
of Anesthesiology and Intensive Care, Zaporizhzhia State Medical
University, Ukraine.

Hrekova T. A., MD, PhD, Associate Professor
of the Pathophysiology Department, Zaporizhzhia State Medical
University, Ukraine.

ORCID ID: 0000-0001-9946-3336

Відомості про авторів:

Разнатовська О. М., д-р мед. наук, професор,
зав. каф. фізіатрії і пульмонології, Запорізький державний
медичний університет, Україна.

Норейко С. Б., д-р мед. наук, доцент, професор каф. фізіатрії
та пульмонології, Національний медичний університет імені
О. О. Богомольця, м. Київ, Україна.

Федорець А. В., лікар-фізіатр відділення легеневого
туберкульозу № 3, КУ «Запорізький обласний
протитуберкульозний клінічний диспансер», Україна.

Поталенко М. С., канд. мед. наук, асистент каф. анестезіології
та інтенсивної терапії, Запорізький державний медичний
університет, Україна.

Грекова Т. А., канд. мед. наук, доцент кафедри патологічної
фізіології, Запорізький державний медичний університет,
Україна.

Сведения об авторах:

Разнатовская Е. Н., д-р мед. наук, профессор,
зав. каф. физиатрии и пульмонологии, Запорожский
государственный медицинский университет,
Украина.

Норейко С. Б., д-р мед. наук, доцент, профессор
каф. физиатрии и пульмонологии, Национальный
медицинский университет им. А. А. Богомольца, г. Киев,
Украина.

Федорец А. В., врач-физиатр отделения легочного туберкулеза
№ 3, КУ «Запорожский областной противотуберкулезный
клинический диспансер», Украина.

Поталенко М. С., канд. мед. наук, ассистент
каф. анестезиологии и интенсивной терапии,
Запорожский государственный медицинский университет,
Украина.

Грекова Т. А., канд. мед. наук, доцент каф. патологической
физиологии, Запорожский государственный медицинский
университет, Украина.

References

- [1] World Health Organization. (2018). *Global tuberculosis report 2018*. <https://apps.who.int/iris/handle/10665/274453>.
- [2] Kolomoiets, M. Yu., & Vashenyak, O. O. (2012). Komorbidnist i poli-morbidnist u terapiychnii praktysi [Comorbidity and multimorbidity in therapeutic practice]. *Ukrainian Medical Journal*, 5(91), 140-143 [in Ukrainian].

- [3] Kravchenko, D. A. (2015). Sravnitel'naya kharakteristika raka i opukholepodobnykh novoobrazovaniy gortani pri videoendoskopii [Comparative characteristics of cancer and tumor-like neoplasm of the larynx on videoendoscopy]. *Klinicheskaya onkologiya*, 3(19), 53-55 [in Russian].
- [4] Ushakov, V. S., & Ivanov, S. V. (2003). Rak gortani: sovremennye vozmozhnosti i perspektivy [Laryngeal cancer: current opportunities and prospects]. *Practical oncology*, 4(1), 56-60 [in Russian].
- [5] Lucas, Z., Mukherjee, A., Chia, S., & Veytsman, I. (2014). Metastasis of Laryngeal Squamous Cell Carcinoma to Bilateral Thigh Muscles. *Case Reports In Oncological Medicine*, 2014, 13. <https://doi.org/10.1155/2014/424568>
- [6] El Kettani, N. E., El Hassani, M. R., Chakir, N., & Jiddane, M. (2010). Primary laryngeal tuberculosis mimicking laryngeal carcinoma: CT scan features. *Indian Journal of Radiology and Imaging*, 20(1), 11-12. <https://doi.org/10.4103/0971-3026.59745>
- [7] Rajendran, T., Ambu, V. K., & Alias, A. (2017). Synchronous Laryngeal Tuberculosis and Cancer, a First in Literature. *Journal Of Otolaryngology And Rhinology*, 3(1). <https://doi.org/10.23937/2572-4193.1510030>
- [8] Suhail, A., Ahmed, M. S., Sobani, Z. U., & Ghaffar, S. (2012). Laryngeal Tuberculosis presenting as Laryngeal Carcinoma. *Journal of the Paki-stan Medical Association*, 62(2), 167-168.
- [9] Smulders, Y., De Bondt, B., Lacko, M., Hodge, J., & Kross, K. (2009). Laryngeal tuberculosis presenting as a supraglottic carcinoma: a case report and review of the literature. *Journal Of Medical Case Reports*, 3(9288). <https://doi.org/10.1186/1752-1947-3-9288>