

**ДВНЗ “ТЕРНОПІЛЬСЬКИЙ ДЕРЖАВНИЙ МЕДИЧНИЙ  
УНІВЕРСИТЕТ ІМЕНІ І. Я. ГОРБАЧЕВСЬКОГО МОЗ УКРАЇНИ”**

# ВІСНИК

## НАУКОВИХ ДОСЛІДЖЕНЬ

**науково-практичний журнал**

Заснований у грудні 1993 р.  
Виходить 4 рази на рік

Свідоцтво про державну реєстрацію:  
серія КВ № 264 від 10.12.1993 р.

Журнал включено до Міжнародної  
наукометричної бази даних Index  
Scopernicus

Рекомендовано до видання вченою  
радою ДВНЗ “Тернопільський дер-  
жавний медичний університет імені  
І. Я. Горбачевського МОЗ України”  
(протокол № 6 від 29.05.2018 р.)

Журнал включено до Переліку наукових  
фахових видань України,  
в яких можуть публікуватись  
результати дисертаційних робіт  
на здобуття наукового ступеня  
кандидата та доктора медичних наук,  
згідно з наказом МОН України від  
07.10.2015 р. № 1021

**Засновник і видавець:**  
ДВНЗ “Тернопільський державний  
медичний університет  
імені І. Я. Горбачевського МОЗ України”

**Адреса редакції:**  
Журнал “Вісник наукових досліджень”  
Майдан Волі, 1  
м. Тернопіль, 46001  
УКРАЇНА

**Шеф-редактор – І. В. Жулкевич**  
**Комп'ютерна верстка – З. В. Яскілка**  
**Редагування і коректура – О. П. Шпак**  
**В. В. Марченко**

©“Вісник наукових досліджень”  
науково-практичний журнал, 2018

- ◆ **Огляди та власні дослідження**
- ◆ **Внутрішні хвороби**
- ◆ **Хірургія**
- ◆ **Акушерство та гінекологія**
- ◆ **Неврологія та психіатрія**
- ◆ **Педіатрія**
- ◆ **Стоматологія**
- ◆ **Експериментальні дослідження**
- ◆ **Обмін досвідом**

# 2<sub>(91)</sub>

Савельєва Н. М., Соколова І. І., Герман С. І., Томіліна Т. В. ІМУНОЛОГІЧНІ АСПЕКТИ ГЕНЕРАЛІЗОВАНОГО ПАРОДОНТИТУ (ОГЛЯД ЛІТЕРАТУРИ)

Savel'eva N. M., Sokolova I. I., German S. I., Tomilina T. V. IMMUNOLOGICAL ASPECTS OF GENERALIZED PERIODONTITIS (LITERATURE REVIEW) 110

### ЕКСПЕРИМЕНТАЛЬНІ ДОСЛІДЖЕННЯ

### EXPERIMENTAL RESEARCH

Гнатюк М. С., Татарчук Л. В. ПОРУШЕННЯ ВСМОК-ТУВАЛЬНОЇ ФУНКЦІЇ ТОНКОЇ КИШКИ ПРИ ПОСТРЕЗЕКЦІЙНІЙ ПОРТАЛЬНІЙ ГІПЕРТЕНЗІЇ 116

Hnatjuk M. S., Tatarchuk L. V. VIOLATION OF SUCTION FUNCTION OF THE SMALL INTESTINE AT POSTRESECTION PORTAL HYPERTENSION

Григор'єва О. А., Богданов П. В. ДИНАМІКА КЛІТИННОГО СКЛАДУ ПЕЧІНКИ ЩУРІВ ПІСЛЯ ВНУТРІШНЬОУТРОБНОГО ВВЕДЕННЯ ДЕКСАМЕТАЗОНУ В РАНЬОМУ ПІСЛЯНАТАЛЬНОМУ ПЕРІОДІ 120

Hryhorieva O. A., Bohdanov P. V. CELLULAR COMPOSITION DYNAMICS OF RATS' LIVER AFTER INTRAUTERINE EFFECT OF DEXAMETHASONE IN EARLY POSTNATAL PERIOD

Григор'єва О. А., Ковальчук К. С. ОСОБЛИВОСТІ ВНУТРІШНЬОЇ БУДОВИ ЯЄЧНИКІВ ПОТОМСТВА ЩУРІВ ПІСЛЯ ВВЕДЕННЯ ПРОГЕСТЕРОНУ ПІД ЧАС ВАГІТНОСТІ 125

Hryhorieva O. A., Kovalchuk K. S. FEATURES OF THE OVARIAN INTERNAL STRUCTURE OF THE OFFSPRING OF RATS AFTER THE PROGESTERONE ADMINISTRATION DURING PREGNANCY

Григор'єва О. А., Чернявський А. В. МОРФОМЕТРИЧНІ ОСОБЛИВОСТІ СТІНОК ШЛУНОЧКІВ ТА МІЖШЛУНОЧКОВОЇ ПЕРЕГОРОДКИ СЕРЦЯ ЩУРІВ У НОРМІ ТА ПІСЛЯ ВНУТРІШНЬОПЛІДНОЇ ДІЇ АНТИГЕНУ 129

Hryhorieva O. A., Cherniavskiy A. V. MORPHOMETRIC FEATURES OF WALLS AND INTERVENTRICULAR SEPTUM THICKNESS OF RAT'S HEART IN NORMAL CONDITIONS AND AFTER ANTENATAL ANTIGEN IMPACT

Регада М. С., Любінець Л. А., Щепанський Б. Ф. ОСОБЛИВОСТІ ІМУННОГО ГОМЕОСТАЗУ В ДИНАМІЦІ РОЗВИТКУ ЕКСПЕРИМЕНТАЛЬНОЇ БРОНХІАЛЬНОЇ АСТМИ 133

Reheda M. S., Liubinets L. A., Shchepanskyi B. F. FEATURES OF IMMUNE HOMEOSTASIS IN THE DYNAMICS OF DEVELOPMENT OF EXPERIMENTAL BRONCHIAL ASTHMA

Беський В. О., Небесна З. М., Марущак М. І., Гришук Л. А. СУБМІКРОСКОПІЧНІ ЗМІНИ КОМПОНЕНТІВ АЕРОГЕМАТИЧНОГО БАР'ЄРА РЕСПІРАТОРНОГО ВІДДІЛУ ЛЕГЕНЬ ЩУРІВ У РАННІ ТЕРМІНИ ПІСЛЯ ГОСТРОГО УРАЖЕННЯ ХЛОРИДНОЮ КИСЛОТОЮ 136

Besky V. O., Nebesna Z. M., Marushchak M. I., Hryshchuk L. A. SUBMICROSCOPIC CHANGES OF AEROGHEMATICAL BARRIER COMPONENTS OF THE RESPIRATORY DEPARTMENT OF RATS LUNGS IN EARLY TIMES AFTER ACUTE DAMAGE BY HYDROCHLORIC ACID

Волотовська Н. В., Гудима А. А. ОСОБЛИВОСТІ РЕАКЦІЇ ГЛУТАТІОНОВОЇ СИСТЕМИ ВНУТРІШНІХ ОРГАНІВ НА ТЛІ ЕКСПЕРИМЕНТАЛЬНОЇ ПОЛІТРАВМИ 141

Volotovska N. V., Hudyma A. A. FEATURES OF GLUTATHYON SYSTEM REACTION OF INTERNAL ORGANS ON THE BACKGROUND OF EXPERIMENTAL POLYTRAUMA

Крилюк В. О., Цимбалюк Г. Ю. РОЗВИТОК СИНДРОМУ ЕНДОГЕННОЇ ІНТОКСИКАЦІЇ ЗА УМОВ ПОЄДНАНОЇ ТРАВМИ ОРГАНІВ ЧЕРЕВНОЇ ПОРОЖНИНИ НА ФОНІ ГІПОВОЛЕМІЧНОГО ШОКУ ТА РЕПЕРFUZІЙНОГО СИНДРОМУ КІНЦІВКИ 145

Krylyuk V. O., Tsymbaliuk G. Y. DEVELOPMENT OF ENDOGENIC INTOXICATION SYNDROME AFTER COMBINE TRAUMA OF ABDOMINAL CAVITY WITH HYPOVOLEMIC SHOCK AND REPERFUSION SYNDROME OF LIMB

Кривокульський Б. Д., Жулкевич І. В., Кривокульський Д. Б., Шкробот Л. В. ВИВЧЕННЯ ВПЛИВУ ВІКУ ТА ІНДЕКСУ КОМОРБІДНОСТІ НА РИЗИК ТРОМБОТИЧНИХ УСКЛАДНЕНЬ У ХВОРИХ НА РАК ЕНДОМЕТРІЯ НА ДООПЕРАЦІЙНОМУ ЕТАПІ 150

Kryvokulsky B. D., Zhulkevich I. V., Kryvokulsky D. B., Shkrobot L. V. STUDYING THE INFLUENCE OF AGE AND COMORBIDITY INDEX ON THE THROMBOTIC COMPLICATIONS RISK IN PATIENTS WITH ENDOMETRIAL CANCER AT PREOPERATIVE STAGE

### ОБМІН ДОСВІДОМ

### SHARING EXPERIENCES

Франчук В. В. ОСОБЛИВОСТІ ДЕФЕКТІВ МЕДИЧНОЇ ДОПОМОГИ В АНЕСТЕЗІОЛОГІЇ-РЕАНІМАТОЛОГІЇ (ЗА МАТЕРІАЛАМИ СУДОВО-СЛІДЧИХ СПРАВ) 155

Franchuk V. V. ADVERSE EVENTS IN ANESTHESIOLOGY-REANIMATOLOGY: RETROSPECTIVE REVIEW OF THE ALLEGED MEDICAL MALPRACTICE CASES

Цибульська Т. Є., Пашкова О. Є. ВПЛИВ МІСЦЕВОЇ ТА ЗАГАЛЬНОЇ МЕТАБОЛІЧНОЇ ТЕРАПІЇ НА СТАН 161

Tsybul'ska T. Ye., Pashkova O. Ye. INFLUENCE OF LOCAL AND GENERAL METABOLIC THERAPY ON THE

©О. А. Григор'єва, А. В. Чернявський

Запорізький державний медичний університет

**МОРФОМЕТРИЧНІ ОСОБЛИВОСТІ СТІНОК ШЛУНОЧКІВ ТА МІЖШЛУНОЧКОВОЇ ПЕРЕГОРОДКИ СЕРЦЯ ЩУРІВ У НОРМІ ТА ПІСЛЯ ВНУТРІШНЬОПЛІДНОЇ ДІЇ АНТИГЕНУ**

**Резюме.** Останніми роками хвороби серця та серцево-судинної системи дітей посідають одне з перших місць в Україні. Внутрішньоутробні інфекції є на сьогодні однією з причин розвитку синдрому недиференційованої дисплазії сполучної тканини (НДСТ) серця та супроводжуються зміною співвідношення сполучнотканинного та скорочувального компонентів міокарда.

**Мета дослідження** – вивчити морфометричні особливості товщини стінок шлуночків та міжшлуночкової перегородки серця щурів у нормі та після внутрішньоплідної дії антигену.

**Матеріали і методи.** Було досліджено 144 серця лабораторних щурів з 1-ї до 45-ї доби життя, яких поділили на 3 групи: перша група – інтактні щури, друга – контрольна група тварин, котрим на 18 добу антенатального розвитку було введено внутрішньоплідно фізіологічний розчин у кількості 0,05 мл, третя – експериментальна група щурів, котрим аналогічним методом було введено 0,05 мл анатоксину. Серійні зрізи забарвлювали гематоксиліном та еозином.

**Результати досліджень та їх обговорення.** Показники товщини в інтактній та контрольній групах на всіх термінах не мають значних відмінностей, що виключає вплив оперативного втручання на зміни, отримані в експериментальній групі. В експериментальній групі у новонароджених тварин показники товщини правого шлуночка, лівого шлуночка та міжшлуночкової перегородки значно нижче, ніж у контрольній. Така тенденція простежується до 21-ї доби, а на 45-ту добу всі показники достовірно вище в експериментальних тварин. Отримані результати можна пов'язати зі змінами у співвідношенні м'язового та сполучнотканинного компонентів за рахунок зниження першого та підвищення другого. Підвищення товщини стінок в експериментальних тварин на 45-ту добу можна розглядати як прояв гіпертрофічної кардіоміопатії, що є одним з проявів недиференційованої дисплазії сполучної тканини серця.

**Висновки.** Після внутрішньоплідного введення антигену спостерігається порушення формування сполучнотканинного каркаса серця, що у майбутньому може призвести до зниження адаптаційних можливостей міокарда та стати фоном для розвитку патології серцево-судинної системи.

**Ключові слова:** морфометрія; серце; внутрішньоплідний вплив; антиген.

**ВСТУП** В останні роки хвороби серця та серцево-судинної системи дітей посідають одне з перших місць за поширеністю в Україні [1]. Відомо, що внутрішньоутробні інфекції є на сьогодні однією з причин розвитку синдрому недиференційованої дисплазії сполучної тканини (НДСТ) та пов'язані з рядом факторів ризику (захворювання різної етіології, перенесені під час вагітності, хронічні вогнища інфекції у матері), що супроводжуються проникненням збудників інфекції до плода [2]. Найчастішим шляхом поширення інфекції від матері є висхідний шлях, що відбувається за участю різноманітних агентів, у тому числі й патогенних коків [3]. Встановлено, що внутрішньоплідне проникнення антигенів спричиняє ранню міграцію із тимусу на периферію імунологічно незрілих лімфоцитів, які впливають на розвиток внутрішніх органів [4]. Було досліджено динаміку структурних компонентів серця щурів після антенатального впливу антигенів та встановлено, що введення спліт-вакцини "Ваксигрип" на 18-ту добу внутрішньоплідного розвитку призводить до змін процесів морфогенезу серця, які супроводжуються зміною співвідношення сполучнотканинного та скорочувального компонентів міокарда за рахунок підвищення вмісту останнього [5]. Такі зміни сполучнотканинного каркасу міокарда можуть розцінювати як ознаки синдрому НДСТ серця та впливати на адаптаційні можливості та характер ремоделювання міокарда у майбутньому житті [6]. Однак динаміка морфологічних змін, що відбуваються у серці після внутрішньоплідної дії антигену стафілококової природи залишаються не вивченими.

**Метою дослідження** було вивчити морфометричні особливості товщини стінок шлуночків та міжшлуночкової перегородки серця щурів у нормі та після внутрішньоплідної дії антигену.

**МАТЕРІАЛИ І МЕТОДИ** В роботі було досліджено 144 серця білих лабораторних щурів з 1-ї до 45-ї доби життя.

Усіх тварин поділили на 3 групи: перша група – інтактні щури, друга – контрольна група тварин, котрим на 18-ту добу антенатального розвитку було введено одноразово черезматково, чрезоболонково, внутрішньоплідно у міжлопаткову ділянку фізіологічний розчин у кількості 0,05 мл. Третя – експериментальна група щурів, котрим на 18-ту добу внутрішньоутробного розвитку шляхом лапаротомії було введено одноразово черезматково, чрезоболонково, внутрішньоплідно у міжлопаткову ділянку 0,05 мл анатоксину (за методом М. А. Волошина, 1981) стафілококового, очищеного рідкого (10–14 ОЗ у 1 мл) у розведенні 1:10. При роботі з експериментальними тваринами дотримувались правил Європейської конвенції про захист хребетних тварин, що використовуються для дослідних та інших наукових цілей (Страсбург, 1986) та Закону України "Про захист тварин від жорстокого поводження" (№ 3440-IV). Тварин виводили з експерименту шляхом декапітації під наркозом на 1; 3; 5; 9; 14; 21; 30 та 45 доби після народження. Отриманий матеріал фіксували у 10 % нейтральному розчині формаліну з подальшим зневодненням у висхідній батареї спиртів та виготовленням парафінових блоків. Зрізи товщиною 4 мкм забарвлювали гематоксиліном та еозином із заключенням у бальзам. Вимірювання товщини проводили у програмі AxioVision 4.8. Отримані дані обробляли методами варіаційної статистики в програмі MS Excel та Statistica 6.0. Різницю між двома середніми оцінювали за допомогою t-критерію Стьюдента та вважали статистично достовірною при  $p \leq 0,05$ . Числові дані результатів дослідження представлені у вигляді середнє±похибка середньої.

**РЕЗУЛЬТАТИ ДОСЛІДЖЕНЬ ТА ЇХ ОБГОВОРЕННЯ**

У новонароджених тварин інтактною та контрольних груп товщини правого (ПШ), лівого (ЛШ) шлуночків та міжшлуночкової перегородки (МШП) становлять ( $218,83 \pm 7,21$ ),

(481,78±5,25), (349,82±6,23) мкм та (221,34±4,59), (486,44±7,62), та (358,95±4,44) мкм відповідно.

Протягом першого місяця після народження ці показники поступово зростають, але не рівномірно у кожному випадку.

Так, товщина стінки ПШ найінтенсивніше збільшується з 1-ї до 3-ї доби (на 64,09 мкм в інтактній та на 65,81 мкм у контрольній групі (рис. 1), а для ЛШ та МШП цей період припадає з 3-ї до 5-ї доби (в інтактних тварин товщина стінки ЛШ збільшується на 115,06 мкм, а в контрольних – на 124,13 мкм (рис. 2), МШП – на 194,33 та 211,74 мкм відповідно (рис. 3).

Порівнюючи динаміку товщини стінок шлуночків та перегородки серця, необхідно відзначити, що від народження до 45-ї доби показники ЛШ та ПШ збільшуються майже вдвічі в обох групах до (899,27±5,68) мкм в інтактній та до (369,24±4,34) мкм в контрольній, а МШП – у 2,5 раза (до (872,96±10,45) та (866,07±9,42) мкм відповідно).

Таким чином, зважаючи на все вищезазначене, можна зробити висновок, що показники товщини в інтактній та контрольній групах на всіх термінах не мають значних відмінностей, що виключає вплив оперативного втручання на зміни, отримані в експериментальній групі.

В експериментальній групі у новонароджених тварин показники ПШ, ЛШ та МШП значно нижче, ніж у конт-

рольній – (205,16±4,43), (416,31±3,50) та (306,17±6,06) мкм відповідно. Протягом першого тижня після народження відмінностей між цими групами не відмічається. З 9-ї до 21-ї доби товщина стінки ЛШ в експериментальних тварин дещо менше, ніж в контрольних, в ПШ та МШП така тенденція простежується з 5-ї до 9-ї доби післяна-тального життя. На 45-ту добу після народження стінки ПШ, ЛШ та МШП в експериментальній групі достовірно товщі, ніж в контрольній – (405,97±4,15), (923,08±4,93), (901,79±4,22) та (369,24±4,34), (890,87±9,71) і (866,07±9,42) мкм відповідно.

Отримані дані співпадають з результатами О. М. Лебединець [5], де було досліджено зміни у розвитку серця після внутрішньоутробного впливу вірусних антигенів та встановлено, що у щурів після внутрішньоплідного введення антигенів спостерігається диспропорція морфогенезу серця зі зниженням його відносної маси, починаючи з 7-ї доби постнатального життя. Дані зміни можна зв'язати зі змінами у співвідношенні м'язового та сполучнотканинного компонентів за рахунок зниження першого та підвищення другого. Підвищення товщини стінок в експериментальних тварин на 45-ту добу можна розглядати як прояв гіпертрофічної кардіоміопатії, що може бути проявом НДСТ серця [7]. Можна припустити, що виявлені зміни є порушенням розвитку серця та

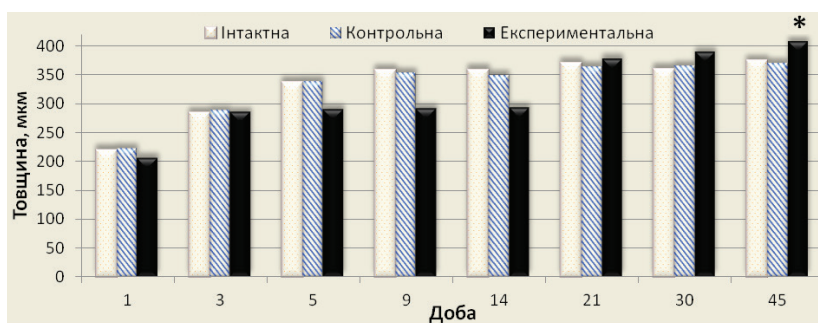


Рис. 1. Товщина стінки правого шлуночка.

Примітка. \* – показники статистично достовірні порівняно з контрольною групою.

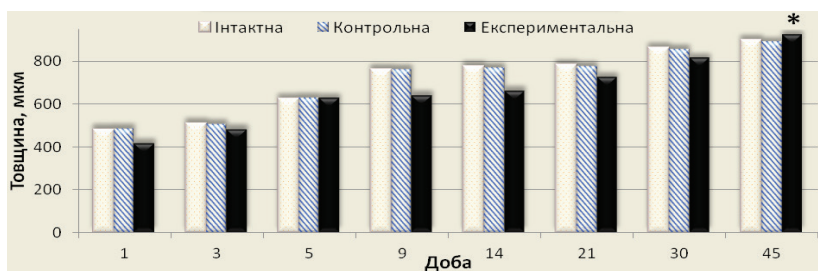


Рис. 2. Товщина стінки лівого шлуночка.

Примітка. \* – показники статистично достовірні порівняно з контрольною групою.

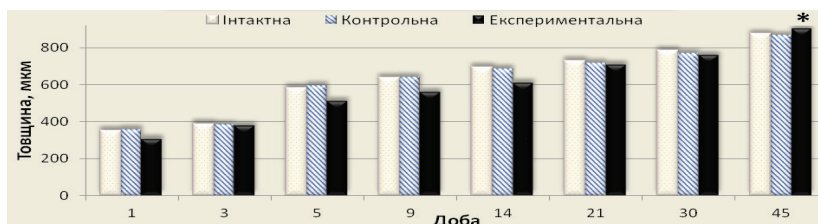


Рис. 3. Товщина міжшлуночкової перегородки.

Примітка. \* – показники статистично достовірні порівняно з контрольною групою.

пов'язані зі зменшенням частки кардіоміоцитів та підвищенням частки сполучної тканини, тобто порушенням формування сполучнотканинного каркаса серця. Отримані дані можуть свідчити про можливість розвитку НДСТ серця у щурів після внутрішньоплідного введення антигену.

Всі описані зміни у майбутньому можуть призвести до зниження адаптаційних можливостей міокарда та стати фоном для розвитку патології серцево-судинної системи.

**ВИСНОВКИ** 1. Динаміка потовщення різних стінок серця відбувається нерівномірно протягом перших 45-ти днів після народження. Найінтенсивніший приріст товщини у ПШ серця тварин інтактної та контрольної груп відбувається протягом перших трьох днів (на 29,2 та 29,7 % мкм відповідно), а у ЛШ та МШП – з 3-ї по 5-ту добу (на 22,5 та 50,1 % в інтактній, на 24,4 та 55 % – в контрольній групі).

У новонароджених тварин після внутрішньоплідного введення стафілококового анатоксину показники ПШ, ЛШ та МШП значно нижче, ніж у контрольних (205,16±4,43), (416,31±3,50) та (306,17±6,06) мкм порівняно з (221,34±32,45), (486,44±53,85) та (358,95±31,36) відповідно. Тенденція до менших показників товщини стінок серця у тварин експериментальної групи утримується до 21-ї доби. До кінця першого місяця післянаального життя показники в обох групах вирівнюються, а на 45-ту добу товщина ПШ, ЛШ та МШП стають достовірно більше в експериментальних тварин, ніж у контрольних (405,97±29,33), (923,08±34,87), (901,79±29,81) та (369,24±30,68), (890,87±68,66) та (866,07±66,62) мкм відповідно.

**Перспективи подальших досліджень** У подальшому планується дослідження особливостей морфології сполучнотканинного каркаса серця щурів у нормі та після внутрішньоплідного введення антигену.

#### СПИСОК ЛІТЕРАТУРИ

1. Мельничук Л. В. Проблеми питання діагностики та лікування вроджених вад у дітей / Л. В. Мельничук // Клінічна анатомія та оперативна хірургія – 2015. – Т. 14, № 4. – С. 26–29.
2. Ошлянська О. А. Особливості захворюваності на гостру респіраторну патологію у дітей з недиференційованою дисплазією сполучної тканини / О. А. Ошлянська, В. М. Вовк // Перинатологія і педіатрія – 2017. – № 1(69). – С. 115–120.
3. Щербина М. О. Внутрішньоутробні інфекції – причина патологічних станів перинатального періоду / М. О. Щербина, Л. А. Вигівська, Н. В. Капустник // Перинатологія і педіатрія – 2016. – № 2 (66). – С. 65–69.
4. Волошин Н. А. Лимфоцит – фактор морфогенеза / Н. А. Волошин // Запорозький медичний журнал. – 2005. – № 3 (30). – С. 122.
5. Резніченко Ю. Г. Вплив патології антенатального періоду на морфогенез та функціонування серцево-судинної системи / Ю. Г. Резніченко, О. М. Лебединець, М. А. Волошин // Перинатологія і педіатрія. – 2013. – № 1 (53). – С. 82–86.
6. Земцовский Э. В. Наследственные нарушения (дисплазии) соединительной ткани. Какая из двух действующих национальных рекомендаций предпочтительна? / Э. В. Земцовский, Е. В. Тимофеев, Э. Г. Малев // Педиатр. – 2017. – Т. 8, № 4. – С. 6–18. Doi: 10.17816/PED846-18
7. Гипертрофическая кардиомиопатия и синдром дисплазии соединительной ткани, варианты сочетанной патологии / Ю. Н. Беленков, Е. В. Привалова, В. Ю. Каплунова [и др.] // Рациональная фармакотерапия в кардиологии. – 2016. – Т. 12(5). – С. 522–527. Doi: 10.20996/1819-6446-2016-12-5-522-527

Отримано 05.04.18

©O. A. Hryhorieva, A. V. Cherniavskiy  
Zaporizhzhia State Medical University

#### MORPHOMETRIC FEATURES OF WALLS AND INTERVENTRICULAR SEPTUM THICKNESS OF RAT'S HEART IN NORMAL CONDITIONS AND AFTER ANTENATAL ANTIGEN IMPACT

**Summary.** Recently diseases of cardiovascular system in children take one of the first places in Ukraine.

**The aim of the study** – studying the morphometric features of walls and interventricular septum thickness of rat's heart in normal conditions and after antenatal antigen impact.

**Materials and Methods.** 144 hearts of laboratory rats were investigated. They were divided into 3 groups: I group – intact rats, II – control group, that get intrauterine injection of Sodium Chloride solution 0.9 % 0.05 ml on the 18th day of antenatal development. III – the experimental group of rats, who were injected by 0.05 ml of anatoxin in a similar method. Serial sections were stained with hematoxylin and eosin.

**Results and Discussion.** In the experimental group in newborn animals the indices of the thickness of right ventricle, left ventricle and interventricular septum are much lower than in the control. This tendency is observed until the 21st day, and on the 45th day all thickness indicators were significantly higher in experimental animals. Obtained results can be related with changes in the ratio of muscle and connective tissues by reducing of the first and increasing of the second. Wall's thickening in experimental animals on the 45th day can be considered as a development of hypertrophic cardiomyopathy, which is one of the manifestations of UCTD in the heart.

**Conclusions.** Intrauterine antenatal administration of the antigen may cause a disturbance in the formation of the connective tissue of the heart, which in the future may lead to decreasing of the adaptive capacity of the myocardium.

**Key words:** morphometry; heart; intrauterine fetal exposure; antigen.

©Е. А. Григорьева, А. В. Чернявский

*Запорожский государственный медицинский университет*

**МОРФОМЕТРИЧЕСКИЕ ОСОБЕННОСТИ СТенок ЖЕЛУДОЧКОВ И МЕЖЖЕЛУДОЧКОВОЙ ПЕРЕГОРОДКИ СЕРДЦА КРЫС В НОРМЕ И ПОСЛЕ ВНУТРИПЛОДНОГО ДЕЙСТВИЯ АНТИГЕНА**

**Резюме.** В последнее время болезни сердца и сердечно-сосудистой системы детей занимают одно из первых мест в Украине. Внутриутробные инфекции являются сегодня одной из причин развития синдрома недифференцированной дисплазии соединительной ткани (НДСТ) сердца и сопровождаются изменением соотношения соединительнотканного и сократительного компонентов миокарда.

**Цель исследования** – изучить морфометрические особенности толщины стенок желудочков и межжелудочковой перегородки сердца крыс в норме и после внутриплодного воздействия антигена.

**Материалы и методы.** Исследованы 144 сердца лабораторных крыс с первых по 45-е сутки жизни, которые разделили на 3 группы: первая группа – интактные крысы, вторая – контрольная группа животных, которым на 18-е сутки антенатального развития было введено внутриплодно физиологический раствор в количестве 0,05 мл, третья – экспериментальная группа крыс, которым аналогичным методом было введено 0,05 мл анатоксина. Серийные срезы окрашивались гематоксилином и эозином.

**Результаты исследований и их обсуждение.** Показатели толщины в интактной и контрольной группах на всех сроках не имеют значительных различий, что исключает влияние оперативного вмешательства на изменения, полученные в экспериментальной группе. В экспериментальной группе у новорожденных животных показатели толщины правого желудочка, левого желудочка и межжелудочковой перегородки значительно ниже, чем в контрольной. Такая тенденция прослеживается до 21-х суток, а на 45-е сутки все показатели достоверно выше в экспериментальных животных. Полученные результаты можно связать с изменениями в соотношении мышечного и соединительнотканного компонентов за счет снижения первого и повышение второго. Повышение толщины стенок у экспериментальных животных на 45-е сутки может рассматриваться как проявление гипертрофической кардиомиопатии, что является одним из проявлений НДСТ сердца.

**Выводы.** После внутриплодного введения антигена наблюдается нарушение формирования соединительнотканного каркаса сердца, что в будущем может привести к снижению адаптационных возможностей миокарда и стать фоном для развития патологии сердечно-сосудистой системы.

**Ключевые слова:** морфометрия; сердце; внутриплодное воздействие; антиген.