

**ДВНЗ “ТЕРНОПІЛЬСЬКИЙ ДЕРЖАВНИЙ МЕДИЧНИЙ
УНІВЕРСИТЕТ ІМЕНІ І. Я. ГОРБАЧЕВСЬКОГО МОЗ УКРАЇНИ”**

ВІСНИК

НАУКОВИХ ДОСЛІДЖЕНЬ

науково-практичний журнал

Заснований у грудні 1993 р.
Виходить 4 рази на рік

Свідоцтво про державну реєстрацію:
серія КВ № 264 від 10.12.1993 р.

Журнал включено до Міжнародної
наукометричної бази даних Index
Scopernicus

Рекомендовано до видання вченою
радою ДВНЗ “Тернопільський дер-
жавний медичний університет імені
І. Я. Горбачевського МОЗ України”
(протокол № 6 від 29.05.2018 р.)

Журнал включено до Переліку наукових
фахових видань України,
в яких можуть публікуватись
результати дисертаційних робіт
на здобуття наукового ступеня
кандидата та доктора медичних наук,
згідно з наказом МОН України від
07.10.2015 р. № 1021

Засновник і видавець:
ДВНЗ “Тернопільський державний
медичний університет
імені І. Я. Горбачевського МОЗ України”

Адреса редакції:
Журнал “Вісник наукових досліджень”
Майдан Волі, 1
м. Тернопіль, 46001
УКРАЇНА

Шеф-редактор – І. В. Жулкевич
Комп'ютерна верстка – З. В. Яскілка
Редагування і коректура – О. П. Шпак
В. В. Марченко

©“Вісник наукових досліджень”
науково-практичний журнал, 2018

- ◆ **Огляди та власні дослідження**
- ◆ **Внутрішні хвороби**
- ◆ **Хірургія**
- ◆ **Акушерство та гінекологія**
- ◆ **Неврологія та психіатрія**
- ◆ **Педіатрія**
- ◆ **Стоматологія**
- ◆ **Експериментальні дослідження**
- ◆ **Обмін досвідом**

2₍₉₁₎

Савельєва Н. М., Соколова І. І., Герман С. І., Томіліна Т. В. ІМУНОЛОГІЧНІ АСПЕКТИ ГЕНЕРАЛІЗОВАНОГО ПАРОДОНТИТУ (ОГЛЯД ЛІТЕРАТУРИ)

Savel'eva N. M., Sokolova I. I., German S. I., Tomilina T. V. IMMUNOLOGICAL ASPECTS OF GENERALIZED PERIODONTITIS (LITERATURE REVIEW) 110

ЕКСПЕРИМЕНТАЛЬНІ ДОСЛІДЖЕННЯ

EXPERIMENTAL RESEARCH

Гнатюк М. С., Татарчук Л. В. ПОРУШЕННЯ ВСМОК-ТУВАЛЬНОЇ ФУНКЦІЇ ТОНКОЇ КИШКИ ПРИ ПОСТРЕЗЕКЦІЙНІЙ ПОРТАЛЬНІЙ ГІПЕРТЕНЗІЇ 116

Hnatjuk M. S., Tatarchuk L. V. VIOLATION OF SUCTION FUNCTION OF THE SMALL INTESTINE AT POSTRESECTION PORTAL HYPERTENSION

Григор'єва О. А., Богданов П. В. ДИНАМІКА КЛІТИННОГО СКЛАДУ ПЕЧІНКИ ЩУРІВ ПІСЛЯ ВНУТРІШНЬОУТРОБНОГО ВВЕДЕННЯ ДЕКСАМЕТАЗОНУ В РАНЬОМУ ПІСЛЯНАТАЛЬНОМУ ПЕРІОДІ 120

Hryhorieva O. A., Bohdanov P. V. CELLULAR COMPOSITION DYNAMICS OF RATS' LIVER AFTER INTRAUTERINE EFFECT OF DEXAMETHASONE IN EARLY POSTNATAL PERIOD

Григор'єва О. А., Ковальчук К. С. ОСОБЛИВОСТІ ВНУТРІШНЬОЇ БУДОВИ ЯЄЧНИКІВ ПОТОМСТВА ЩУРІВ ПІСЛЯ ВВЕДЕННЯ ПРОГЕСТЕРОНУ ПІД ЧАС ВАГІТНОСТІ 125

Hryhorieva O. A., Kovalchuk K. S. FEATURES OF THE OVARIAN INTERNAL STRUCTURE OF THE OFFSPRING OF RATS AFTER THE PROGESTERONE ADMINISTRATION DURING PREGNANCY

Григор'єва О. А., Чернявський А. В. МОРФОМЕТРИЧНІ ОСОБЛИВОСТІ СТІНОК ШЛУНОЧКІВ ТА МІЖШЛУНОЧКОВОЇ ПЕРЕГОРОДКИ СЕРЦЯ ЩУРІВ У НОРМІ ТА ПІСЛЯ ВНУТРІШНЬОПЛІДНОЇ ДІЇ АНТИГЕНУ 129

Hryhorieva O. A., Cherniavskiy A. V. MORPHOMETRIC FEATURES OF WALLS AND INTERVENTRICULAR SEPTUM THICKNESS OF RAT'S HEART IN NORMAL CONDITIONS AND AFTER ANTENATAL ANTIGEN IMPACT

Регада М. С., Любінець Л. А., Щепанський Б. Ф. ОСОБЛИВОСТІ ІМУННОГО ГОМЕОСТАЗУ В ДИНАМІЦІ РОЗВИТКУ ЕКСПЕРИМЕНТАЛЬНОЇ БРОНХІАЛЬНОЇ АСТМИ 133

Reheda M. S., Liubinets L. A., Shchepanskyi B. F. FEATURES OF IMMUNE HOMEOSTASIS IN THE DYNAMICS OF DEVELOPMENT OF EXPERIMENTAL BRONCHIAL ASTHMA

Беський В. О., Небесна З. М., Марущак М. І., Гришук Л. А. СУБМІКРОСКОПІЧНІ ЗМІНИ КОМПОНЕНТІВ АЕРОГЕМАТИЧНОГО БАР'ЄРА РЕСПІРАТОРНОГО ВІДДІЛУ ЛЕГЕНЬ ЩУРІВ У РАННІ ТЕРМІНИ ПІСЛЯ ГОСТРОГО УРАЖЕННЯ ХЛОРИДНОЮ КИСЛОТОЮ 136

Besky V. O., Nebesna Z. M., Marushchak M. I., Hryshchuk L. A. SUBMICROSCOPIC CHANGES OF AEROGHEMATICAL BARRIER COMPONENTS OF THE RESPIRATORY DEPARTMENT OF RATS LUNGS IN EARLY TIMES AFTER ACUTE DAMAGE BY HYDROCHLORIC ACID

Волотовська Н. В., Гудима А. А. ОСОБЛИВОСТІ РЕАКЦІЇ ГЛУТАТІОНОВОЇ СИСТЕМИ ВНУТРІШНІХ ОРГАНІВ НА ТЛІ ЕКСПЕРИМЕНТАЛЬНОЇ ПОЛІТРАВМИ 141

Volotovska N. V., Hudyma A. A. FEATURES OF GLUTATHYON SYSTEM REACTION OF INTERNAL ORGANS ON THE BACKGROUND OF EXPERIMENTAL POLYTRAUMA

Крилюк В. О., Цимбалюк Г. Ю. РОЗВИТОК СИНДРОМУ ЕНДОГЕННОЇ ІНТОКСИКАЦІЇ ЗА УМОВ ПОЄДНАНОЇ ТРАВМИ ОРГАНІВ ЧЕРЕВНОЇ ПОРОЖНИНИ НА ФОНІ ГІПОВОЛЕМІЧНОГО ШОКУ ТА РЕПЕРFUЗІЙНОГО СИНДРОМУ КІНЦІВКИ 145

Krylyuk V. O., Tsymbaliuk G. Y. DEVELOPMENT OF ENDOGENIC INTOXICATION SYNDROME AFTER COMBINE TRAUMA OF ABDOMINAL CAVITY WITH HYPOVOLEMIC SHOCK AND REPERFUSION SYNDROME OF LIMB

Кривокульський Б. Д., Жулкевич І. В., Кривокульський Д. Б., Шкробот Л. В. ВИВЧЕННЯ ВПЛИВУ ВІКУ ТА ІНДЕКСУ КОМОРБІДНОСТІ НА РИЗИК ТРОМБОТИЧНИХ УСКЛАДНЕНЬ У ХВОРИХ НА РАК ЕНДОМЕТРІА НА ДООПЕРАЦІЙНОМУ ЕТАПІ 150

Kryvokulsky B. D., Zhulkevich I. V., Kryvokulsky D. B., Shkrobot L. V. STUDYING THE INFLUENCE OF AGE AND COMORBIDITY INDEX ON THE THROMBOTIC COMPLICATIONS RISK IN PATIENTS WITH ENDOMETRIAL CANCER AT PREOPERATIVE STAGE

ОБМІН ДОСВІДОМ

SHARING EXPERIENCES

Франчук В. В. ОСОБЛИВОСТІ ДЕФЕКТІВ МЕДИЧНОЇ ДОПОМОГИ В АНЕСТЕЗІОЛОГІЇ-РЕАНІМАТОЛОГІЇ (ЗА МАТЕРІАЛАМИ СУДОВО-СЛІДЧИХ СПРАВ) 155

Franchuk V. V. ADVERSE EVENTS IN ANESTHESIOLOGY-REANIMATOLOGY: RETROSPECTIVE REVIEW OF THE ALLEGED MEDICAL MALPRACTICE CASES

Цибульська Т. Є., Пашкова О. Є. ВПЛИВ МІСЦЕВОЇ ТА ЗАГАЛЬНОЇ МЕТАБОЛІЧНОЇ ТЕРАПІЇ НА СТАН 161

Tsybul'ska T. Ye., Pashkova O. Ye. INFLUENCE OF LOCAL AND GENERAL METABOLIC THERAPY ON THE

ОСОБЛИВОСТІ ВНУТРІШНЬОЇ БУДОВИ ЯЄЧНИКІВ ПОТОМСТВА ЩУРІВ ПІСЛЯ ВВЕДЕННЯ ПРОГЕСТЕРОНУ ПІД ЧАС ВАГІТНОСТІ

Резюме. Для лікування невиношування вагітності в акушерсько-гінекологічній практиці широко застосовують гормон прогестерону.

Мета дослідження – вивчити співвідношення структур яєчників щурів (фолікулів, сполучної тканини, судин та жовтих тіл) після введення прогестерону під час вагітності.

Матеріали і методи. Досліджено яєчники 48 самок білих щурів лінії Вістар на 45-ту, 60-ту та 90-ту доби життя, яких поділили на 3 групи: інтактна, експериментальна (самкам із 15-ї до 18-ї доби вагітності внутрішньом'язово вводили масляний розчин прогестерону в дозуванні 0,33 мл) та контрольна група – тваринам вводили фізіологічний розчин хлориду натрію в еквівалентному дозуванні. Яєчники фіксували у 10 % нейтральному формаліні, серійні зрізи забарвлювали гематоксиліном та еозинном.

Результати досліджень та їх обговорення. Із 45-ї до 90-ї доби спостереження в яєчниках експериментальних тварин спостерігали розростання сполучної тканини та зменшення відносної площі, що займають фолікули порівняно з контрольною групою тварин. Відносна площа, яку займають жовті тіла, достовірно більша у потомства тварин, які піддавались впливу прогестерону під час вагітності, ніж у контрольних тварин. Щодо судинного русла, то відбувалось зменшення відносної площі судин у яєчниках експериментальних тварин протягом усього терміну спостереження.

Висновки. В експериментальних тварин відзначається збільшення відносної площі сполучної тканини і жовтих тіл, однак відносна площа, яку займають фолікули і судини протягом всього терміну спостереження, зменшується.

Ключові слова: яєчники; прогестерон; фолікули; сполучна тканина; жовте тіло; судини.

ВСТУП На сьогодні в Україні стан репродуктивного здоров'я жінок погіршується. Це пов'язано з багатьма причинами – вплив факторів різної природи на організм жінки (необґрунтований прийом лікарських препаратів, особливо під час вагітності, тютюнокуріння, алкоголізм, наркоманія), погіршення екологічного середовища, низький соціальний рівень життя [1, 9, 10]. Одним із наслідків і проявів негативного впливу на жіночу репродуктивну систему може бути невиношування вагітності. Частота даної патології сягає від 10 до 30 % [3]. При невиношуванні вагітності у гінекологічній практиці широко використовують препарати натурального прогестерону [4, 5, 7]. Прогестерон – гормон жовтого тіла, має важливе значення для підтримки та перебігу нормальної вагітності. Він бере участь у розслабленні міометрія, підготовці ендометрія до імплантації, має імуносупресивні властивості, що перешкоджають відторгненню ембріона [2].

Встановлено, що прийом прогестерону під час вагітності є одним із факторів ризику виникнення макросомії плода [12]. Результати досліджень Р. Kezele, Skinner M. [13] показали, що прогестерон перешкоджає скороченому апоптозу та формуванню примордіальних фолікулів. Також описано наслідки експериментального впливу внутрішньоутробної дії ін'єкцій прогестерону на яєчники потомства щурів – спостерігалось збільшення абсолютної та відносної маси яєчників, а також діаметра фолікулів [8]. Однак отриманих даних недостатньо, тому дослідження щодо внутрішньоутробного впливу прогестерону на яєчники є перспективним для подальшого дослідження.

Метою дослідження було вивчити співвідношення структур яєчників нащадків щурів після введення прогестерону самкам під час вагітності.

МАТЕРІАЛИ І МЕТОДИ У дослідженні використано яєчники нащадків 48 самок білих щурів лінії Вістар. Потомство тварин поділили наступним чином: перша група – інтактна; друга – самкам із 15-ї до 18-ї доби вагітності внутрішньом'язово вводили масляний розчин прогестерону в дозі 0,33 мл; третя група – вагітним самкам також

внутрішньом'язово вводили фізіологічний розчин натрію хлориду в еквівалентному дозуванні. Потомство, отримане від вагітних самок, виводили з експерименту на 45-ту, 60-ту та 90-ту доби життя, дотримуючись закону України "Про захист тварин від жорстокого поводження" від 21.02.2006 р. Яєчники фіксували у 10 % нейтральному формаліні, серійні парафінові зрізи забарвлювали гематоксиліном та еозинном. Вивчали співвідношення площ, що займають фолікули, жовті тіла, судини та сполучнотканинний компонент за допомогою світлового мікроскопа Zeiss. Обробку даних проводили за допомогою пакета програм Microsoft Excel 2010. Статистично достовірними вважали результати при $p < 0,05$.

РЕЗУЛЬТАТИ ДОСЛІДЖЕНЬ ТА ЇХ ОБГОВОРЕННЯ

На 45-ту добу життя в потомства усіх трьох груп досліджуваних тварин добре диференціюється кіркова і мозкова речовина яєчника. В інтактних та контрольних тварин кіркова речовина представлена примордіальними, первинними та вторинними фолікулами. Третинні фолікули відсутні. Примордіальні фолікули розташовані компактними групами, під поверхневим епітелієм. Мозкова речовина, порівняно з кірковою, виражена менше, вона добре васкуляризована (табл.).

Щодо тварин експериментальної групи – кіркова речовина яєчників також представлена примордіальними, первинними та везикулярними фолікулами. Третинні фолікули та жовтих тіл не спостерігається. Примордіальні фолікули також розташовані групами, але трапляються й поодинокі розташовані. Порівняно з тваринами інтактної та контрольної груп, кількість сполучної тканини мозкової речовини більш виражена в експериментальних самок ($42,1 \pm 0,18$ та $37,3 \pm 0,13$ відповідно). Відносна площа, яку займають кровоносні судини, в експериментальних тварин достовірно менша, ніж у контрольних ($6,2 \pm 0,09$ в експерименті та $8,5 \pm 0,11$ – у контролі).

У віці 60-ти діб співвідношення кіркової та мозкової речовин в інтактних та контрольних щурів змінюється наступним чином, а саме, зменшується площа, яку займають фолікули, і збільшується відносна площа сполучної тканини

Таблиця. Відносна площа структур яєчників надащків щурів у нормі та після дії прогестерону, % (M±m)

Група		Фолікули	Сполучна тканина	Жовті тіла	Судини
45 доба	Інтактна	53,6±0,15	37,6±0,14	–	8,8±0,10
	Контрольна	54,2±0,14	37,3±0,13	–	8,5±0,11
	Експериментальна	51,7±0,16	42,1±0,18*	–	6,2±0,09*
60 доба	Інтактна	51,3±0,27	39,4±0,23	–	9,3±0,11
	Контрольна	51,6±0,28	38,2±0,23	–	9,2±0,10
	Експериментальна	47,8±0,26*	45,5±0,33	–	6,7±0,23*
90 доба	Інтактна	38,5±0,27	40,3±0,24	11,5±0,24	9,7±0,13
	Контрольна	37,6±0,26	41,4±0,25	11,4±0,23	9,6±0,13
	Експериментальна	30,4±0,2*	48,2±0,34*	14,3±0,34*	7,1±0,11*

Примітка. * – $p < 0,05$ порівняно з контролем.

ни мозкової речовини. Схожа тенденція спостерігається і в тварин, що зазнали внутрішньоутробного впливу прогестерону, однак в них збільшення сполучнотканинного компонента, порівняно з контрольною групою, більш виражене (45,5±0,33 та 39,2±0,23 відповідно).

Отримані дані щодо розростання сполучнотканинного компонента підтверджують дані Т. А. Тополенка [11]. Порівняно з 45-ю добою життя, відносна площа, яку займають судини, збільшена у всіх досліджуваних групах. Однак у тварин експериментальної групи цей показник статистично достовірно менший, ніж у контрольних та інтактних тварин – 6,7±0,23 та 9,3±0,11 відповідно (рис. 1). Щодо фолікулів – у жодній із досліджуваних груп у цей період не спостерігалось овуляції. Жовті тіла відсутні.

На 90-ту добу спостереження зберігається тенденція із переважанням сполучнотканинного компонента над генеративним у всіх трьох групах. Але в експериментальних тварин ця тенденція більш виражена порівняно із контролем та інтактними тваринами (48,2±0,34 та 41,4±0,25 відповідно). У кірковій речовині усіх досліджуваних тварин присутні фолікули на усіх стадіях розвитку – з'явилися третинні фолікули. Відносна площа, яку займають фолікули у контрольній та інтактній групах тварин, статистично достовірно більша, ніж у експерименті – 30,4±0,2 в експериментальній групі та 37,6±0,26 – в контрольній (рис. 2).

Судинне русло на цей період спостереження сформоване, навколо порожнинних фолікулів може бути власне капілярне русло. Однак відносна площа кровеносних судин в яєчниках експериментальних тварин достовірно менша, ніж у контрольній та інтактній (7,1±0,11 в експерименті та 9,6±0,13 – у контролі). Також на 90-ту добу в усіх досліджуваних групах спостерігають циклічні жовті тіла. Оскільки в щурів короткий естральний цикл, то одночасно можна було спостерігати декілька жовтих тіл на різних стадіях розвитку. Щодо відносної площі, яку займають жовті тіла, то в експериментальних тварин вона статистично достовірно більша, ніж в інтактних та контрольних тварин (14,3±0,34 та 11,4±0,23 відповідно). Зменшення відносної площі судинного русла після дії прогестерону підтверджують дані, отримані О. П. Каргалою [6]. Отримані дані свідчать про реактивність структур яєчника на введення прогестерону під час вагітності, а тому потребують у подальшому більш детального дослідження.

ВИСНОВКИ 1. Починаючи з 60-ї доби в яєчниках експериментальних щурів визначається достовірно зменшення відносної площі, що займають фолікули (51,7±0,16 та 54,2±0,14 відповідно). Ця тенденція зберігається до 90-ї доби спостереження включно (30,4±0,2 та 37,6±0,26).

2. В експериментальній групі тварин на 90-ту добу, порівняно з контрольною, спостерігається розростання

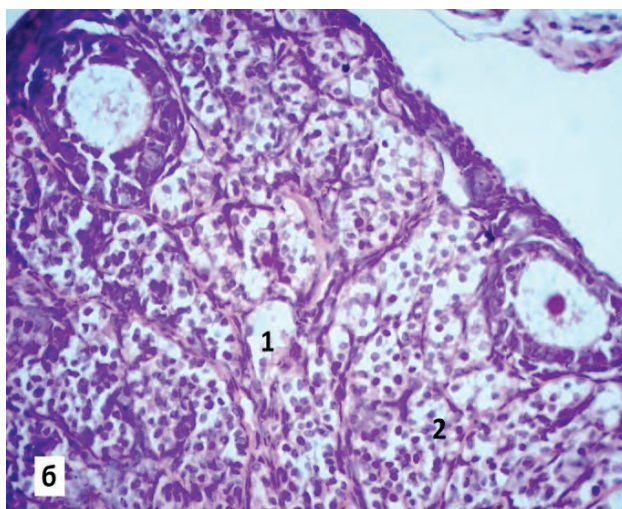
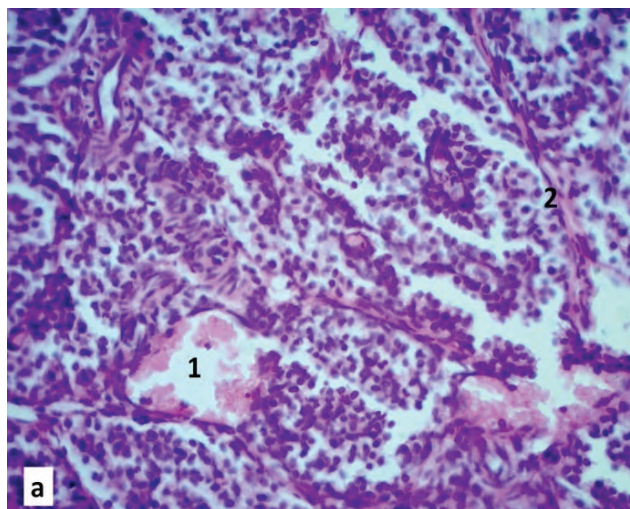


Рис. 1. Яєчник контрольної (а) та експериментальної (б) тварини. 60-та доба життя. Забарвлення гематоксилином та еозином. 36. х 400: 1 – кровеносні судини, 2 – сполучна тканина.

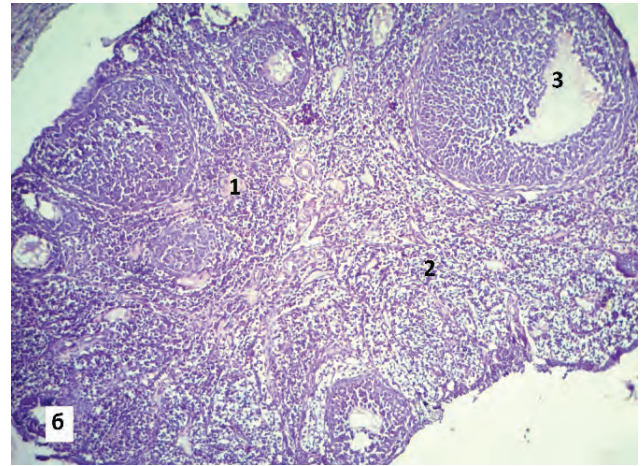
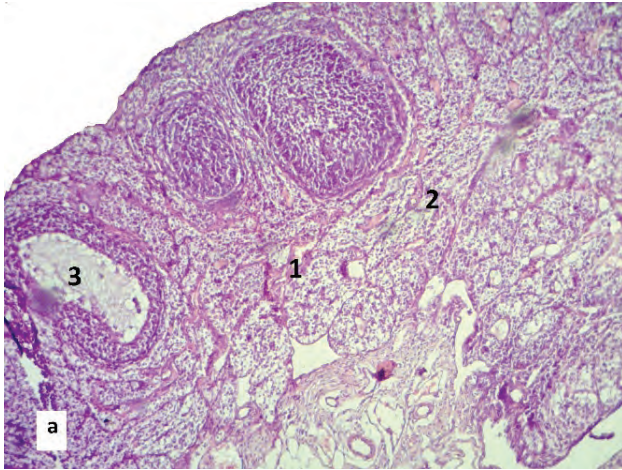


Рис. 2. Яєчник контрольної (а) та експериментальної (б) тварини. 90-та доба життя. Забарвлення гематоксилином та еозином. 36×100 : 1 – кровоносні судини, 2 – сполучна тканина, 3 – фолікули.

сполучнотканинної строми ($48,2 \pm 0,34$ та $41,4 \pm 0,25$), збільшення відносної площі жовтих тіл ($14,3 \pm 0,34$ та $11,4 \pm 0,23$).

3. Протягом усього періоду спостереження в яєчниках потомства щурів після внутрішньоутробного впливу прогестерону спостерігалось достовірне зменшення віднос-

ної площі судинного русла порівняно з контрольною групою тварин.

Перспективи подальших досліджень Доцільно дослідити співвідношення фолікулів усіх стадій, а також клітинний склад сполучної тканини.

СПИСОК ЛІТЕРАТУРИ

1. Авраменко Н. В. Аспекти репродуктивного здоров'я населення України / Н. В. Авраменко, Д. Е. Барковский // Запорізький медичний журнал. – 2010. – Т. 12, № 3. – С. 71–73.
2. Булавенко О. В. Молекулярно-генетическая диагностика патологии имплантации у женщин с привычным невынашиванием беременности / О. В. Булавенко, О. А. Мунтян // Вісник морфології. – 2016. – Т. 2, вип. 22. – С. 362–365.
3. Невиношування вагітності: сучасні погляди на проблему : огляд літератури / І. І. Воробйова, А. А. Живецька-Денисова, В. Б. Ткаченко [та ін.] // Здоровье женщины. – 2017. – № 3. – С. 113–117.
4. Дубоссарская Ю. А. Применение микронизированного прогестерона при невынашивании беременности. Дискуссионные вопросы клинических исследований / Ю. А. Дубоссарская, З. М. Дубоссарская // Репродуктивна ендокринологія. – 2016. – № 4. – С. 36–39.
5. Каминский В. В. Применение прогестерона в акушерстве : обзор литературы / В. В. Каминский, Л. Н. Онищик // Збірник наукових праць Асоціації акушерів-гінекологів України. – 2015. – № 1. – С. 4–12.
6. Каргалова Е. П. Гистохимическая характеристика капилляров яичников крыс при воздействии женских половых гормонов : автореф. дисс. на соискание уч. степени канд. мед. наук : спец.14.00.23 "Гистология, цитология и эмбриология" / Е. П. Каргалова. – Владивосток, 1997. – 16 с.
7. Милевский А. В. Преимущества инъекционного прогестерона в современном акушерстве : обзор литературы / А. В. Милевский // Здоровье женщины. – 2013. – № 7 (83). – С. 40–44.
8. Малофей Ю. Б. Влияние введения прогестерона беременным самкам крыс на показатели развития мозга, гонад и надпочечников их потомства / Ю. Б. Малофей, Б. Я. Рыжковский, Р. В. Учакина // Дальневосточный медицинский журнал. – 2011. – № 3. – С. 94–98.
9. Онул Н. М. Проблема чоловічого та жіночого безпліддя в умовах техногенного забруднення довкілля / Н. М. Онул // Вісник проблем біології та медицини. – 2014. – № 3(112). – С. 51–54.
10. Сухарева И. А. Факторы мужского и женского бесплодия в бездетном браке / И. А. Сухарева, А. В. Фаритова // Таврический медико-биологический вестник. – 2011. – № 14 (1). – С. 154–158.
11. Тополенко Т. А. Особливості будови яєчок потомства щурів після введення жіночих статевих гормонів у плідному періоді : (анатомо-експериментальне дослідження : автореф. дис. на здобуття наук. ступеня канд. мед. наук : 14.03.01 "Нормальна анатомія" / Т. А. Тополенко. – Запоріжжя, 2012. – 20 с.
12. Черепнина А. Л. Ведение беременности и родов при крупном плоде / А. Л. Черепнина, Л. Н. Олешкевич, О. Б. Панина // Вопросы гинекологии, акушерства и перинатологии. – 2005. – № 1. – С. 15–19.
13. Kezele P. Regulation of ovarian primordial follicle assembly and development by estrogen and progesterone: endocrine model of follicle assembly / P. Kezele, M. K. Skinner // Endocrinology. – 2003. – Vol. 144 (8). – P. 3329 – 3337

Отримано 05.04.18

©O. A. Hryhorieva, K. S. Kovalchuk
Zaporizhzhia State Medical University

FEATURES OF THE OVARIAN INTERNAL STRUCTURE OF THE OFFSPRING OF RATS AFTER THE PROGESTERONE ADMINISTRATION DURING PREGNANCY

Summary. In obstetric and gynecological practice for miscarriage treatment the hormone progesterone is widely used.

The aim of the study – to learn the correlation of ovarian structures of rats (follicles, connective tissue, blood vessels and corpus luteum) after the administration of progesterone during pregnancy.

Materials and Methods. The ovaries of 48 female Wistar rats were investigated on the 45th, 60th and 90th days of life, and they were divided into 3 groups: intact, experimental (the oily solution of progesterone in a dosage 0.33 ml was administered intramuscularly to the female rats from the 15th to the 18th day of pregnancy), and the control group, which was injected with a physiological solution of sodium chloride in an equivalent dosage. The ovaries were fixed in 10 % neutral formalin, serial paraffin cross sections were stained with hematoxylin and eosin.

Results and Discussion. From the 45th to the 90th day in the ovaries of experimental animals the connective tissue volume increase and the relative area occupied by the follicles decrease were observed comparing to the control group of animals. The relative area occupied by corpus luteum was significantly greater in the offspring of animals exposed to progesterone during pregnancy than in control animals. As for the blood vessels, there was a decrease in the relative area of vessels in the ovaries of experimental animals during the entire period of observation.

Conclusions. In the experimental group of animals we observed the connective tissue and corpus luteum volume increase, but relative area occupied by follicles and blood vessels decreases during the entire observation period.

Key words: ovary; progesterone; follicles; connective tissue; corpus luteum; vessels.

©Е. А. Григорьева, Е. С. Ковальчук

Запорожский государственный медицинский университет

ОСОБЕННОСТИ ВНУТРЕННЕГО СТРОЕНИЯ ЯИЧНИКОВ ПОТОМСТВА КРЫС ПОСЛЕ ВВЕДЕНИЯ ПРОГЕСТЕРОНА ВО ВРЕМЯ БЕРЕМЕННОСТИ

Резюме. Для лечения невынашивания беременности в акушерско-гинекологической практике широко используется гормон прогестерона.

Цель исследования – изучить соотношение структур яичников крыс (фолликулов, соединительной ткани, сосудов и желтых тел) после введения прогестерона во время беременности.

Материалы и методы. Исследовано яичники 48 самок белых крыс линии Вистар на 45-е, 60-е и 90-е сутки жизни, которых распределили на 3 группы: интактная, экспериментальная (самкам с 15-х по 18-е сутки беременности внутримышечно вводили масляный раствор прогестерона в дозе 0,33 мл) и контрольная группа – животным вводили физиологический раствор хлорида натрия в эквивалентной дозировке. Яичники фиксировали в 10 % нейтральном формалине, серийные срезы окрашивали гематоксилином и эозином.

Результаты исследований и их обсуждение. С 45-х по 90-е сутки наблюдения в яичниках экспериментальных животных наблюдалось разрастание соединительной ткани и уменьшение относительной площади, занимаемой фолликулами по сравнению с контрольной группой животных. Относительная площадь, занимаемая желтыми телами, достоверно больше у потомства животных, которые подвергались воздействию прогестерона во время беременности, чем у контрольных животных. Со стороны сосудистого русла наблюдалось уменьшение его относительной площади в яичниках экспериментальных животных в течение всего срока наблюдения.

Выводы. В экспериментальных животных отмечается увеличение относительной площади соединительной ткани и желтых тел, однако относительная площадь, занимаемая фолликулами и сосудами в течение всего срока наблюдения, уменьшается.

Ключевые слова: яичники; прогестерон; фолликулы; соединительная ткань; желтое тело; сосуды.