

Національний медичний університет імені О. О. Богомольця  
Асоціація хірургів-гепатологів України  
Асоціація кардіологів, судинних та серцевих хірургів м. Києва

# ХІРУРГІЯ УКРАЇНИ

ХИРУРГИЯ УКРАИНЫ  
SURGERY OF UKRAINE

---

РЕЦЕНЗОВАНИЙ НАУКОВО-ПРАКТИЧНИЙ СПЕЦІАЛІЗОВАНИЙ ЖУРНАЛ  
REVIEWED SCIENTIFIC AND PRACTICAL SPECIALIZED JOURNAL

2 (70) / 2019

---

Заснований у червні 2001 року

Виходить чотири рази на рік

**Журнал внесено до Переліку наукових фахових видань України**

Додаток 9 до наказу Міністерства освіти і науки України від 09.03.2016 р. № 241

Журнал зареєстровано в міжнародних наукометричних системах та спеціалізованих каталогах CrossRef, Index Copernicus, Google Scholar, Science Index, JIFACTOR, Ulrich's Periodicals Directory, Journal Factor, Scientific Indexing Services, ResearchBib, ICMJE, Polska Bibliografia Naukowa

Журнал внесено до загальнодержавних баз даних «Україніка наукова»  
Національної бібліотеки України імені В. І. Вернадського, «Наукова періодика України»  
Матеріали публікуються в УРЖ «Джерело»

Київ  
ТОВ «ВІТ-А-ПОЛ»  
2019

**ГОЛОВНИЙ РЕДАКТОР** Мішалов В. Г.

## РЕДАКЦІЙНА РАДА

Безродний Б. Г. (Київ)  
Білянський Л. С. (Київ)  
Березницький Я. С. (Дніпро)  
Біляєва О. О. (Київ)  
Бойко В. В. (Харків)  
Бондарев Р. В. (Київ)  
Велігоцький М. М. (Харків)  
Гетьман В. Г. (Київ)  
Грубнік В. В. (Одеса)  
Гук І. І. (Австрія)  
Данилов О. А. (Київ)  
Дронов О. І. (Київ)  
Запорожченко Б. С. (Одеса)

Кобза І. І. (Львів)  
Козинець Г. П. (Київ)  
Копчак В. М. (Київ)  
Котенко О. Г. (Київ)  
Кривченя Д. Ю. (Київ)  
Кулик Л. В. (Львів)  
Левицький А. Ф. (Київ)  
Лігоненко О. В. (Полтава)  
Лурін І. А. (Київ)  
Мамчич В. І. (Київ)  
Маркулан Л. Ю. (Київ)  
Ничитайло М. Ю. (Київ)

Радзіховський А. П. (Київ)  
Рибальченко В. Ф. (Київ)  
Русин В. І. (Ужгород)  
Скиба В. В. (Київ)  
Сокур П. П. (Київ)  
Тутченко М. І. (Київ)  
Усенко А. Ю. (Київ)  
Фелештинський Я. П. (Київ)  
Фомін П. Д. (Київ)  
Храпач В. В. (Київ)  
Цема Є. В. (Київ)  
Черняк В. А. (Київ)

## Секретарі

Йосипенко М. О. (Київ)  
(surgeryukraine@ukr.net)

Коваль Б. М. (Київ)  
(ukraine.surgery@gmail.com)

**Свідоцтво про державну реєстрацію**  
КВ № 21731-11631ПР від 21.12.2015 р.

### Співзасновники

Національний медичний університет  
імені О. О. Богомольця  
Асоціація хірургів-гепатологів України  
ГО «Асоціація кардіологів, судинних  
та серцевих хірургів м. Києва»  
ПП «ІНПОЛ ЛТМ»

Рекомендовано Вченою радою  
НМУ ім. О. О. Богомольця, Київ  
Протокол № 8-ВР від 28.05.2019 р.

### Видавець

ТОВ «ВІТ-А-ПОЛ»  
Свідоцтво суб'єкта видавничої справи  
ДК № 4757 від 05.08.2014 р.

### Відповідальний секретар

О. М. Берник

### Літературний редактор

О. Г. Молдованова

### Друк

ТОВ «ВБ «Аванпост-Прим»  
03035, м. Київ, вул. Сурикова, 3/3

Свідоцтво суб'єкта видавничої справи ДК № 1480 від 26.08.2003 р.

Підписано до друку 12.06.2019 р.

Формат 60 × 84/8. Папір крейдований, безкислотний ☺

Ум. друк. арк. 12,56. Замовлення № 0219X

**Наклад** 2000 прим.

### Адреса редакції та видавця

03179, м. Київ, вул. Академіка Єфремова, 19а, оф. 3

**E-mail:** vitapol@i.com.ua, vitapol3@gmail.com

Відповідальність за зміст, добір, викладення фактів та дотримання прав інтелектуальної власності  
у статтях несуть автори, а за зміст та оформлення інформації про лікарські засоби — замовники.

Передрук опублікованих статей можливий за згоди редакції та з посиланням на джерело.

Знаком □ позначена інформація про лікарські засоби для медичних працівників.

Матеріали зі знаком © друкуються на правах реклами.

За зміст рекламних матеріалів відповідальність несуть рекламодавці.

Видання призначене для фахівців галузі охорони здоров'я.

**Передплатний індекс 37837**

## ЗМІСТ

## CONTENTS

## ОРИГІНАЛЬНІ ДОСЛІДЖЕННЯ

- 7** ІНТРАОПЕРАЦІЙНИЙ ПЕРИТОНЕАЛЬНИЙ ГІПЕРТЕРМІЧНИЙ ХІМІОТЕРАПЕВТИЧНИЙ ЛАВАЖ З ДИНАМІЧНИМ ЦИТОЛОГІЧНИМ КОНТРОЛЕМ У КОМПЛЕКСНОМУ ЛІКУВАННІ ХВОРИХ НА РАК ПІДШЛУНКОВОЇ ЗАЛОЗИ  
М. С. Загрійчук, І. І. Булик, Ю. І. Масюк, К. П. Тумасова, Я. В. Романів, Ю. В. Неженцева, О. О. Підпригора, Д. М. Скрипка, М. В. Різник
- 13** ГОСТРИЙ КАНЦЕРОМАТОЗНИЙ ПАНКРЕАТИТ У ХВОРИХ НА РАК ГОЛОВКИ ПІДШЛУНКОВОЇ ЗАЛОЗИ, УСКЛАДНЕНИЙ МЕХАНІЧНОЮ ЖОВТЯНИЦЕЮ  
Б. Г. Безродний, І. В. Колосович, В. П. Слободяник, О. М. Петренко, М. С. Філатов
- 20** ОПТИМІЗАЦІЯ ЛІКУВАЛЬНОЇ ТАКТИКИ ПРИ ГОСТРОМУ ПАНКРЕАТИТІ  
В. І. Робак, Д. В. Євтушенко, О. Г. Петюнін, Л. О. Драна
- 26** ПЕРВЫЙ ОПЫТ ИСПОЛЬЗОВАНИЯ ТРЕХМЕРНОЙ ВИЗУАЛИЗАЦИИ В ЛАПАРОСКОПИЧЕСКОЙ ГЕРНИОЛОГИИ  
А. В. Малиновский, С. Ю. Бадюн, И. И. Горбачук
- 30** ОПТИМІЗАЦІЯ ТРАНСАБДОМІНАЛЬНОЇ ПРЕПЕРИТОНЕАЛЬНОЇ АЛОПЛАСТИКИ ПРИ РЕЦИДИВНИХ ПАХВИННИХ ГРИЖАХ ПІСЛЯ ОПЕРАЦІЇ ЛІХТЕНШТЕЙНА  
Я. П. Фелештинський, А. А. Штєєр, М. О. Йосипенко
- 34** КОРЕКЦІЯ ОБ'ЄМНОЇ АСИМЕТРІЇ МОЛОЧНИХ ЗАЛОЗ ПРИ АУГМЕНТАЦІЙНІЙ МАМОПЛАСТИЦІ  
В. Г. Мішалов, М. І. Слюсарєв, Л. Ю. Маркулан
- 41** ХІРУРГІЧНЕ ЛІКУВАННЯ ТОТАЛЬНИХ ТА СУБТОТАЛЬНИХ КОНТРАКТУР ШИЇ З ВИКОРИСТАННЯМ ПОПЕРЕДНЬО РОЗТЯГНУТИХ ЗАДНІХ ШИЙНО-ГРУДНИХ, ШИЙНО-ПЛЕЧОВИХ ТА БІЛЯЛОПАТКОВИХ КЛАПТІВ  
О. А. Жернов, Г. П. Козинець, Р. Я. Трач, О. А. Гузь
- 51** ПОРІВНЯЛЬНА ОЦІНКА ЕФЕКТИВНОСТІ ЕНДОВАСКУЛЯРНОЇ І ХІРУРГІЧНОЇ РЕВАСКУЛЯРИЗАЦІЇ ПРИ ГОСТРИЙ ІШЕМІЇ НИЖНІХ КІНЦІВОК  
О. І. Пітик, В. О. Прасол, А. Б. Бабинкін
- 56** ОЦІНКА ЯКОСТІ ЖИТТЯ ХВОРИХ НА ЦУКРОВИЙ ДІАБЕТ ІЗ СИНДРОМОМ ДІАБЕТИЧНОЇ СТОПИ ДО ЛІКУВАННЯ ТА У ВІДДАЛЕНИЙ ПЕРІОД  
О. В. Марченко, М. Б. Горобейко, Т. Ю. Юзвенко, З. Г. Крушинська

## ORIGINAL RESEARCHES

- SURGICALLY DIRECTED CHEMOTHERAPY: HEATED INTRAPERITONEAL LAVAGE WITH A DYNAMIC CYTOLOGIC CONTROL IN THE COMPLEX TREATMENT OF PANCREATIC CANCER  
M. S. Zagrychuk, I. I. Bulik, Y. I. Masyuk, K. P. Tumasova, Y. V. Romaniv, Yu. V. Nezhtentseva, O. O. Podoprigora, D. M. Skrypka, M. V. Riznyk
- ACUTE CARCINOMATOUS PANCREATITIS IN PATIENTS WITH PANCREATIC HEAD CANCER COMPLICATED BY OBSTRUCTIVE JAUNDICE  
B. G. Bezrodnyi, I. V. Kolosovich, V. P. Slobodjanyk, O. M. Petrenko, M. S. Filatov
- STRATEGY OPTIMIZATION IN THE ACUTE PANCREATITIS TREATMENT  
V. I. Robak, D. V. Ievtushenko, O. G. Petiunin, L. O. Drana
- FIRST EXPERIENCE OF 3D VISUALIZATION IN LAPAROSCOPIC HERNIOLOGY  
A. V. Malinovsky, S. Y. Badion, I. I. Horbachuk
- THE TRANSABDOMINAL PREPERITONEAL ALOPLASTY OPTIMIZATION FOR RECURRENT INGUINAL HERNIAS AFTER LIECHTENSTEIN SURGERY  
Ya. P. Feleshtynskiy, A. A. Shtaiyer, M. O. Yosypenko
- AUGMENTATION MAMMOPLASTY FOR BREAST VOLUME ASYMMETRY  
V. G. Mishalov, M. I. Slyusarev, L. Yu. Markulan
- SURGERY FOR TOTAL AND SUBTOTAL NECK CONTRACTURES WITH PRE-EXPANDED POSTERIOR CERVICOTHORACIC, CERVICOSHoulder, AND PARASCAPULAR FLAPS  
O. A. Zhernov, H. P. Kozynets, R. Ya. Trach, O. O. Huz
- COMPARATIVE EVALUATION OF THE ENDOVASCULAR AND SURGICAL REVASCULARIZATION EFFECTIVENESS FOR ACUTE LIMB ISCHEMIA  
O. I. Pityk, V. O. Prasol, A. B. Babynkin
- EVALUATION OF THE LIFE QUALITY IN PATIENTS WITH DIABETIC FOOT SYNDROME BEFORE TREATMENT AND IN THE LATE PERIOD  
O. V. Marchenko, M. B. Gorobeiko, T. Yu. Yuzvenko, Z. G. Krushinska

## ЗМІСТ

## CONTENTS

- 61** АКТУАЛЬНІСТЬ ЕНДОСКОПІЧНИХ МЕТОДІВ ПЕРВИННОЇ ДІАГНОСТИКИ ПРИ ВСТАНОВЛЕННІ ВИДУ СИСТЕМНИХ ЗАХВОРЮВАНЬ СПОЛУЧНОЇ ТКАНИНИ З МАНІФЕСТУЮЧИМ УРАЖЕННЯМ ОРГАНІВ ДИХАННЯ  
М. С. Опанасенко, Л. І. Леванда, О. В. Терешкович, Б. М. Конік, В. Б. Бичковський, І. В. Ліскіна, Л. М. Загаба, М. І. Калениченко, С. М. Шалагай, М. Ю. Шамрай, В. І. Лисенко, О. К. Обремська

- THE PRIMARY DIAGNOSTIC ENDOSCOPIC METHODS FOR CONNECTIVE TISSUE DISEASES VERIFICATION IN PATIENTS WITH RESPIRATORY MANIFESTATIONS  
M. S. Opanasenko, L. I. Levadna, O. V. Tereshkovych, B. M. Konik, V. B. Bychkovskiy, I. V. Liskina, L. M. Zagaba, M. I. Kalenychenko, S. M. Shalagai, M. Yu. Shamrai, V. I. Lysenko, O. K. Obremaska

## ВИПАДОК ІЗ ПРАКТИКИ

## CASE FROM PRACTICE

- 69** СОЧЕТАННОЕ ОСКОЛОЧНОЕ РАНЕНИЕ НИЖНЕЙ ПОЛОЙ ВЕНЫ, ВЫЗВАВШЕЕ ПУЛЕВУЮ ЭМБОЛИЮ ЛЕГОЧНОЙ АРТЕРИИ (КЛИНИЧЕСКОЕ НАБЛЮДЕНИЕ И ОБЗОР ЛИТЕРАТУРЫ)  
И. П. Хоменко, Е. В. Цема, Б. М. Коваль, И. И. Гангал, А. В. Динец, В. Г. Мишалов

- COMBINED SHRAPNEL INJURY OF THE INFERIOR VENA CAVA WHICH CAUSED BULLETPULMONARY ARTERY EMBOLISM (CASE REPORT AND REVIEW OF THE LITERATURE)  
I. P. Khomenko, Ie. V. Tsema, B. M. Koval, I. I. Gangal, A. V. Dinets, V. G. Mishalov

- 81** ВИПАДОК УСПІШНОГО ЛІКУВАННЯ ХВОРОГО З МІХУРНО-АПЕНДИКУЛЯРНОЮ НОРИЦЕЮ (КЛІНІЧНЕ СПОСТЕРЕЖЕННЯ)  
Ю. О. Міхєєв, М. О. Шабанов, А. В. Канакі, К. С. Барська

- SUCCESSFUL TREATMENT OF A PATIENT WITH APPENDICULAR BILIARY FISTULA (CASE REPORT)  
Yu. A. Mikheiev, N. A. Shabanov, A. V. Kanaki, K. S. Barska

- 86** КОМП'ЮТЕРНА ТОМОГРАФІЯ У ХВОРИХ НА РАК ОБОДОВОЇ КИШКИ (КЛІНІЧНІ ВИПАДКИ ТА ОГЛЯД ЛІТЕРАТУРИ)  
І. Й. Галайчук, Л. С. Білянський, Н. В. Дереш, М. І. Домбрович

- COMPUTED TOMOGRAPHY IN PATIENTS WITH COLON CANCER (CASE STUDIES AND LITERATURE REVIEW)  
I. Y. Galaychuk, L. S. Bilyansky, N. V. Deresh, M. I. Dombrovych

## ОГЛЯДИ

## REVIEWS

- 92** ВЛИЯНИЕ НЕСОСТОЯТЕЛЬНОСТИ АНАСТОМОЗА НА РЕЗУЛЬТАТЫ ХИРУРГИЧЕСКОГО ЛЕЧЕНИЯ КОЛОРЕКТАЛЬНОГО РАКА (ОБЗОР ЛИТЕРАТУРЫ)  
А. П. Колесник, И. П. Колесник, В. В. Кечеджиев

- THE ANASTOMOTIC FAILURE IMPACT ON THE SURGICAL TREATMENT RESULTS FOR COLORECTAL CANCER (LITERATURE REVIEW)  
O. P. Kolesnik, I. P. Kolesnyk, V. V. Kechedzhiyev

- 100** ХІРУРГІЧНЕ ЛІКУВАННЯ ДОБРОЯКІСНИХ НОВОУТВОРЕНЬ ПРЯМОЇ КИШКИ З ВИКОРИСТАННЯМ ТРАНСАНАЛЬНОЇ ЕНДОСКОПІЧНОЇ МІКРОХІРУРГІЇ  
Я. П. Фелештинський, С. П. Задорожній, В. Ю. Пироговський

- TRANSANAL ENDOSCOPIC MICROSURGERY IN BENIGN RECTAL TUMORS TREATMENT  
Ya. P. Feleshtinsky, S.P. Zadorozhnyi, V. Yu. Pirogovsky

## 108 ОГОЛОШЕННЯ

## ANNOUNCEMENTS

## 109 ДО УВАГИ АВТОРІВ

## INFORMATION FOR AUTHORS

DOI: <http://doi.org/10.30978/SU2019-2-92>

УДК 616.348+616.351]-006.6-089.168:616-089.843-035.2

А. П. Колесник<sup>1</sup>, И. П. Колесник<sup>2</sup>, В. В. Кечеджиев<sup>1</sup><sup>1</sup> Запорожский государственный медицинский университет<sup>2</sup> Запорожская городская клиническая больница  
экстренной и скорой медицинской помощи

## ВЛИЯНИЕ НЕСОСТОЯТЕЛЬНОСТИ АНАСТОМОЗА НА РЕЗУЛЬТАТЫ ХИРУРГИЧЕСКОГО ЛЕЧЕНИЯ КОЛОРЕКТАЛЬНОГО РАКА (ОБЗОР ЛИТЕРАТУРЫ)

Несостоятельность анастомоза — одно из наиболее серьезных осложнений в абдоминальной хирургии. Данное осложнение является основной причиной смерти пациентов в хирургии колоректального рака. При этом решение вопроса о методах профилактики несостоятельности колоректального анастомоза является актуальным направлением в современной онкоколопроктологии. По разным данным, частота несостоятельности анастомоза при раке толстого кишечника составляет 3—7%, при раке прямой кишки — 13—18%, при этом послеоперационная летальность варьирует от 1 до 27%. Разброс данных о частоте несостоятельности анастомоза и летальности вследствие данного осложнения могут быть обусловлены разными факторами, в частности неоднородностью групп пациентов, включенных в исследования, различиями в хирургической технике и периоперационном ведении больных, разным определением несостоятельности анастомоза. Данное осложнение является независимым предиктором ухудшения общей и опухоль-специфической выживаемости. Риск развития несостоятельности может быть обусловлен функциональным статусом больного, характером заболевания, видом хирургического вмешательства и другими факторами. Стратификация пациентов по факторам риска развития несостоятельности анастомоза позволяет прогнозировать возникновение данного осложнения и определить оптимальную тактику лечения в конкретном случае. Ранняя диагностика несостоятельности анастомоза имеет решающее значение для благоприятного исхода лечения и уменьшения показателей летальности. На сегодняшний день не существует общепризнанных, стандартизированных и эффективных периоперационных факторов риска развития данного осложнения. Актуальным является поиск оптимальной тактики диагностики и лечения несостоятельности анастомоза.

■ **Ключевые слова:** колоректальный рак, несостоятельность анастомоза, факторы риска, опухоль-специфическая выживаемость, интраоперационная диагностика.

Колоректальный рак (КРР) является третьим по распространенности онкологическим заболеванием как у мужчин, так и у женщин. Ежегодно в мире регистрируют 1,36 млн новых случаев КРР. Показатель летальности у пациентов с данным злокачественным новообразованием достигает 700 тыс. смертей в год [20].

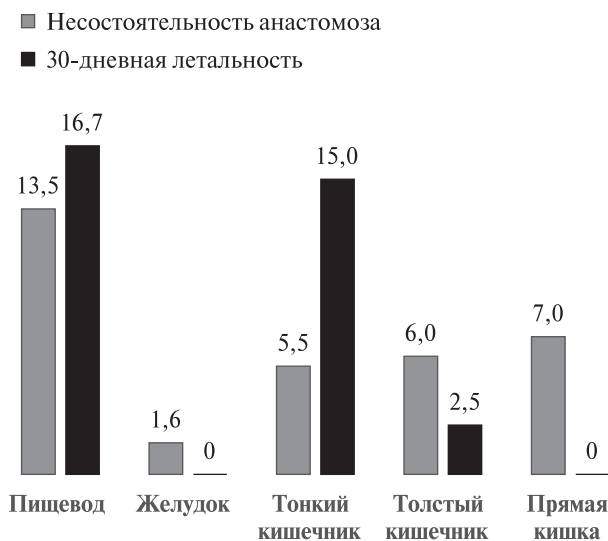
Наиболее тяжелое осложнение, возникающее в абдоминальной хирургии — несостоятельность швов анастомоза. Частота несостоятельности анастомоза (НА) варьирует в зависимости от локализации сформированного дигестивного анастомоза. F. E. Turrentine и соавт. [61] проанализировали базу данных American College of Surgeons NSQIP на предмет частоты возникновения НА при хирур-

гических операциях с наложением желудочно-кишечного соустья (рисунок).

Дискутабельным является определение понятия «несостоятельность анастомоза». В ретроспективном анализе J. Bruce и соавт. [12], который включал 97 исследований с 1993 по 1999 г., было выявлено 56 определений НА. Однако на International Multispecialty Anastomotic Leak Global Improvement Exchange (IMAGInE) ведущие специалисты в области хирургии желудочно-кишечного тракта в июле 2015 г. утвердили определение НА, предложенное International Study Group of Rectal Cancer [52]. По их данным, несостоятельность анастомоза — это нарушение целостности анастомоза между двумя полыми органами, соединяющее вну-

Кечеджиев В'ячеслав Віталійович, ст. лаборант кафедри онкології та онкохірургії  
E-mail: kechedzhiev94@gmail.com

© О. П. Колесник, И. П. Колесник, В. В. Кечеджиев, 2019



**Рисунок. Частота несостоятельности анастомоза в зависимости от локализации желудочно-кишечного соустья [61]**

трипросветное и внепросветное пространство.

В зависимости от клинической картины и периоперационного ведения различают три класса тяжести НА (табл. 1) [52].

НА является основной причиной смерти пациентов, оперированных по поводу КРР. При раке толстого кишечника НА регистрируют в 3–7% случаев, при раке прямой кишки — в 13–18% [2, 7, 9], при этом послеоперационная летальность составляет от 1 до 27% [2, 33, 60]. Разброс данных о частоте возникновения НА и летальности от данного осложнения может быть обусловлен разными факторами, в частности неоднородностью групп пациентов, включенных в исследования, различиями в хирургической технике и периоперационном ведении больных, разным определением НА. Данное осложнение может увеличивать риск локального рецидива и ухудшать опухолевую специфическую выживаемость [38–40, 42]. Предложено несколько механизмов, объясняющих

связь между НА и плохими онкологическими результатами при хирургическом лечении КРР. Согласно одной из гипотез, это имплантация раковых клеток в слизистую оболочку кишечника и область анастомоза. Другая гипотеза предполагает возникновение синдрома системного воспалительного ответа, который может стимулировать рост остаточных жизнеспособных опухолевых клеток в хирургическом поле или скрытых микрометастазах. Повышение уровня эндотелиального фактора роста сосудов значимо коррелировало с возникновением рецидива опухоли при КРР [3, 8, 53]. Еще одна гипотеза — задержка с проведением адьювантной химиотерапии при развитии НА. Отсроченная адьювантная химиотерапия (через 8 нед после операции по поводу КРР III стадии) ассоциировалась с ухудшением общей выживаемости [16]. В недавнем ретроспективном исследовании F. J. Hüttner и соавт. оценены результаты хирургического лечения рака ободочной кишки у 628 пациентов. У 26 из них (4,1%) возникла НА. При однофакторном и многофакторном анализе несостоятельность была связана с худшей общей и безрецидивной выживаемостью. Общая 5-летняя выживаемость составила 51,6% для больных с НА и 77,7% для пациентов без этого осложнения [28]. Таким образом, НА при хирургическом лечении КРР связана с увеличением частоты локального рецидива и ухудшением общей и безрецидивной выживаемости [39, 42].

Риск развития НА может быть обусловлен функциональным статусом больного, характером заболевания, видом хирургического вмешательства и т. д. Стратификация пациентов по факторам риска развития НА позволяет прогнозировать возникновение данного осложнения и определить оптимальную тактику лечения в конкретном случае. Для оценки частоты возникновения НА необходимо учитывать дооперационные и интраоперационные факторы риска [41].

**Факторы риска несостоятельности анастомоза**  
*Дооперационные*

- Нерегулируемые факторы риска:
  - мужской пол;
  - дистальный анастомоз, прямая кишка;
  - размер опухоли > 3 см;
  - прогрессирование болезни;
  - IV стадия;
  - лучевая терапия в анамнезе;
  - класс ASA > II;
  - сахарный диабет;
  - болезнь легких;
  - сердечно-сосудистые заболевания (инфаркт миокарда, артериосклероз);
  - болезнь почек;
  - ургентная операция;
  - курение в анамнезе (> 40 пачко-лет);
  - коморбидность Чарльсона (индекс > 3)

Т а б л и ц а 1

**IMAGInE модифицированная система тактики ведения несостоятельности анастомоза, принятая International Study Group of Rectal Cancer [52]**

Класс	Определение
A	НА с отсутствием или минимальными клиническими проявлениями, не требующими активного терапевтического лечения
B	НА, требующая активного терапевтического лечения, которую можно устранить без повторного хирургического вмешательства
C	НА, требующая повторного хирургического вмешательства



- Потенциально регулируемые факторы риска:
  - курение;
  - ожирение (высокий индекс массы тела);
  - злоупотребление спиртным (105 г
  - алкоголя в неделю);
  - применение кортикостероидов;
  - использование нестероидных противовоспалительных препаратов;
  - применение бевацизумаба;
  - мальнутриция/гипоальбуминемия
- Спорные:
  - дооперационная лучевая терапия

#### *Интраоперационные*

- Повышают риск:
  - интраоперационная гипотензия:
  - < 20 % базового измерения;
  - любое систолическое артериальное давление < 85 мм рт. ст.;
  - среднее артериальное давление < 60 мм рт. ст.;
  - купированная фармакологически или с помощью внутривенной болюсной терапии;
  - насыщение кислородом менее 90 % более 5 мин;
  - метаболический ацидоз (у пациентов с внутриартериальным катетером и любым рН < 7,30);
  - интраоперационная контаминация;
  - продолжительность операции > 4 ч;
  - применение инотропов;
  - кровопотеря;
  - переливание крови
- Уменьшают риск:
  - дооперационное применение антибиотиков (внутривенно и селективная деконтаминация пищеварительного тракта);
  - кардиомониторинг;
  - степлерный анастомоз при правосторонней гемиколэктомии.

В ретроспективном исследовании Н. D. Kwak и соавт. [36] оценены результаты лечения 423 пациентов, которым была выполнена лапароскопическая правосторонняя гемиколонэктомия [36]. Несостоятельность анастомоза возникла у 3,78 % пациентов. Среди оцененных пациент-зависимых факторов курение статистически значимо ассоциировалось с НА ( $p = 0,007$ ). Согласно одной из основных теорий, ишемия, вызываемая никотином, приводит к вазоконстрикции и микротромбозу [57].

Мужской пол также является фактором риска развития НА [48]. В многоцентровом ретроспективном исследовании при анализе данных 1609 пациентов с раком прямой кишки мужской пол оказался значимым фактором риска развития НА [48]. В ретроспективном исследовании 296 пациентов, которые подверглись лапароскопической передней резекции, мужской пол был достоверным фактором риска при многофакторном анали-

зе [24]. Данный прогностический фактор характерен больше для рака прямой кишки в связи с анатомическими особенностями мужского таза.

Индекс массы тела также может быть одним из факторов риска развития НА [64]. Среди 1059 пациентов, подвергшихся лапароскопической резекции сигмовидной кишки, индекс массы тела  $\geq 35$  кг/м<sup>2</sup> статистически значимо ассоциировался с НА [56].

Нутритивный статус пациента играет большую роль в заживлении анастомоза, влияя на синтез коллагена и пролиферацию фибробластов. В ретроспективном исследовании 132 пациентов, перенесших лапароскопическую переднюю резекцию по поводу рака прямой кишки, неудовлетворительный нутритивный статус (гемоглобин  $\leq 100$  г/л или альбумин  $\leq 32$  г/л) был достоверным фактором риска НА ( $p = 0,047$ ) при однофакторном анализе [66].

Влияние лучевой терапии на НА подробно изучено в хирургии рака прямой кишки. Согласно данным метаанализа Н. С. Pommergaard и соавт., у пациентов с неoadъювантной лучевой терапией вероятность возникновения НА была выше [51]. Однако D. Pettersson и соавт. считают, что частота развития НА связана со сроком проведения операции. Оперативное вмешательство, выполненное в первые 3 нед после завершения лучевой терапии, повышает риск развития НА [49]. Согласно исследованию J. S. Park и соавт., дооперационная химиолучевая терапия была фактором риска НА при анализе подгрупп пациентов без превентивной стомы [48].

Размер опухоли может быть одним из факторов риска развития НА после лапароскопической передней резекции. При значительном размере опухоли внутритазовые манипуляции и резекция прямой кишки затруднены [35]. К. Kawada и соавт. [34] провели анализ 154 пациентов с раком прямой кишки, где размер опухоли  $\geq 5$  см в диаметре был связан с 4-кратным повышенным риском развития НА. Zhu и соавт. обнаружили, что диаметр опухоли более 3 см также ассоциируется с развитием НА [66].

T. Ito и соавт. [30] сообщили о связи между послеоперационной диареей и возникновением НА. Авторы предположили, что ранняя послеоперационная диарея повышает эндолуминальное давление в области анастомоза. В недавнем исследовании E. Hidaka и соавт. [25] отмечено, что объем фекальных выделений в течение 3 дней после лапароскопической низкой передней резекции и объем кала  $\geq 118$  мл могут быть предикторами возникновения НА.

Расстояние анастомоза от анального края рассматривают как наиболее важный прогностический фактор развития НА. По данным A. Natabe и соавт. [24], частота несостоятельности была в 4 раза выше в случае новообразований, расположенных на расстоянии менее 7 см от анального края. В исследовании D. H. Choi и соавт. лапаро-

скопическая передняя резекция без превентивной илеостомы была выполнена 156 пациентам. Результаты исследования показали, что локализация анастомоза в пределах 5 см от анального края была фактором риска несостоятельности как при однофакторном анализе ( $p < 0,001$ ), так и при многофакторном ( $p = 0,025$ ) [14].

Длительность операции рассматривают как возможный фактор риска развития НА. J. Silva-Velazco и соавт. обнаружили увеличение отношения рисков на 1,03 за каждые 30 мин продолжительности операции [56]. Исследования К. Kawada и соавт., D. H. Choi и соавт. и J. W. Nuh и соавт. показали, что продолжительность операции свыше 220—300 мин может быть связана с возникновением НА [14, 27, 34].

Уровень лигирования левой ободочной артерии может влиять на кровоснабжение анастомоза и его последующее заживление. Сохранение левой ободочной артерии (ЛОА) приводит к улучшению кровоснабжения анастомоза после передней резекции [32]. Нерешенным остается вопрос об уровне лигирования нижней брыжеечной артерии во время лапароскопической передней резекции. В многоцентровом ретроспективном исследовании Т. Hinoi и соавт. [26] обнаружено, что сохранение ЛОА при лапароскопической передней резекции для средне- и нижеампулярного отдела рака прямой кишки способствовало низкой частоте НА. Данный фактор не зависел от размера опухоли и степени метастазирования в лимфатические узлы. Результаты исследования показали, что частота НА в группе с сохраненной ЛОА составила 7,4% по сравнению с 13,2% в группе без сохранения ЛОА ( $p = 0,005$  и  $p < 0,001$  при одно- и многофакторном анализе соответственно).

Одной из основных причин НА является интенсивная колонизация желудочно-кишечного тракта аэробной и анаэробной флорой, которая обуславливает высокую частоту инфекционных осложнений. В. D. Shogan и соавт. отметили, что специфические бактериальные штаммы, которые продуцируют разрушающие коллагенолитические белки (например, некоторые виды *Enterococcus*, *Pseudomonas* или *Serratia*), могут быть причиной НА, а периоперационная эрадикация данных микроорганизмов может снизить частоту несостоятельности [54].

Решение вопроса о методах профилактики такого грозного осложнения, как НА, является актуальным направлением в хирургии КРР.

Недавние исследования R. Garfinkle и соавт. и M. T. Yost и соавт. показали, что применение пероральных антибиотиков при хирургическом лечении КРР в качестве дооперационной подготовки кишечника может снизить частоту инфекционных осложнений и НА [21, 65]. В ретроспективном анализе M. S. Morris и соавт. отметили, что пероральный прием антибиотиков был связан

с уменьшением частоты инфекционных осложнений в области послеоперационной раны и НА [43].

Трансанальный дренаж является одним из методов профилактики послеоперационной НА [30, 58]. В серии из 69 лапароскопических передних резекций Т. Ito и соавт. [30] обнаружили, что использование трансанального дренажа связано с более низкой частотой послеоперационной НА. К. Tanaka и соавт. [58] сообщили, что отсутствие трансанального дренажа после лапароскопической низкой передней резекции для опухоли 0/I стадии ассоциируется с более высоким риском возникновения НА.

Снижение перфузии крови в анастомозе является одной из причин развития НА. Применение флуоресценции индоцианина зеленого (ICG) снижает частоту НА. Данный метод позволяет перед формированием анастомоза оценить его микроциркуляцию, благодаря чему хирург может определить оптимальную линию резекции в области с хорошим кровоснабжением. Во II фазе многоцентрового исследования PILLAR II М. D. Jafari и соавт. изучали влияние ICG на оценку перфузии анастомоза у 147 пациентов (локализация анастомоза на расстоянии от 5 до 15 см от анального края) [31]. Авторы обнаружили, что перфузия ICG изменила хирургическую тактику у 7,5% пациентов с высоким риском (локализация опухоли на расстоянии  $< 10$  см от анального края) и у 5,8% пациентов с низким риском (локализация опухоли на расстоянии  $> 10$  см от анального края) развития НА. Частота НА составила 1,4% как в группах высокого, так и низкого риска.

Большинство хирургов при низких и ультранизких передних резекциях создают превентивную стому для снижения частоты послеоперационных осложнений НА, таких как каловый перитонит и септицемия. В проспективном рандомизированном контролируемом исследовании G. G. Chude и соавт. сравнили результаты лечения 256 пациентов, перенесших переднюю резекцию с/без превентивной стомы [15]. Группа А включала 120 пациентов без илеостомы, группа В — 135 больных с илеостомой. У 12 пациентов в группе А возникла НА, 2 из них выполнили повторное хирургическое вмешательство (операцию Гартмана). В группе В несостоятельность наблюдали у 3 пациентов. Не было ни одного случая смерти или повторного хирургического вмешательства в группе с илеостомой. В метаанализе J. Chen и соавт., включающем пять рандомизированных клинических исследований и семь нерандомизированных исследований, оценены результаты лечения 1687 пациентов после низкой передней резекции по поводу рака прямой кишки [13]. Сравнивали эффективность и безопасность наложения временной илеостомы и колостомы. Метаанализ продемонстрировал более низкий риск пролапса стомы и инфекции раны в группе с временной илеостомой ( $p < 0,05$ ).



В недавнем проспективном исследовании А. Natabe и соавт. проанализированы результаты лечения 296 пациентов с раком прямой кишки, которым была проведена лапароскопическая низкая передняя резекция, НА наблюдали в 24 (8,1 %) случаях [24]. Авторы пришли к выводу, что такие факторы, как мужской пол и расстояние от анального края  $\leq 7$  см, были предикторами развития НА ( $p = 0,0005$  и  $p = 0,0034$  соответственно). При этом создание превентивной стомы у лиц мужского пола и локализации опухоли  $\leq 7$  см от анального края статистически значимо ассоциировалось с низкой частотой НА ( $p = 0,0363$ ) [24].

В настоящее время лапароскопический доступ является методом выбора при лечении КРР, так как имеет более короткий послеоперационный период по сравнению с открытой хирургической операцией [10, 11]. Тем не менее дискуссионным остается вопрос о частоте развития НА при открытой и лапароскопической хирургии.

В двух рандомизированных клинических исследованиях [23, 63] сравнили лапароскопический подход с открытой операцией по поводу рака толстой кишки, при этом частота НА не отличалась в группах. Результаты рандомизированного исследования III фазы (COLOR II) показали сопоставимые краткосрочные результаты лапароскопической и открытой хирургии при раке прямой кишки [62]. Авторы сообщили, что НА была отмечена у 13 % пациентов, перенесших лапароскопическую операцию, и у 10 % пациентов, перенесших открытую, без статистически значимых различий между группами [62]. Однако существуют и другие данные. Так, в недавнем ретроспективном анализе оценены результаты лечения 25 097 пациентов, которым была выполнена резекция по поводу рака толстого кишечника. Авторы пришли к выводу, что у пациентов, которым выполнили лапаротомию, почти в два

раза чаще возникала НА по сравнению с пациентами, которым была проведена лапароскопическая операция [44]. К преимуществам лапароскопии также относятся: лучшая визуализация хирургического поля, меньшая интраоперационная кровопотеря, уменьшение ятрогенного повреждения тканей и более низкий воспалительный ответ [6].

Ранняя диагностика НА имеет решающее значение для благоприятного исхода лечения и уменьшения показателей летальности [17]. Незначительный дефект несостоятельности чаще купируют консервативной терапией [47]. Кроме того, механические и анатомические причины возникновения НА обычно диагностируют раньше (через 1–2 дня после операции), тогда как причины, связанные с ишемией, как правило, проявляются позже (через 5–7 дней) [4].

Внутриоперационная оценка является важным диагностическим методом для подтверждения целостности анастомоза. Она предусматривает использование таких методов, как прямая эндоскопическая визуализация, тест на герметичность, оценка краев резекции циркулярного аппаратного анастомоза, измерение локальной оксигенации тканей [19, 59].

Радиологическое исследование может иметь важное значение для предупреждения эксплоративной лапаротомии. Наиболее часто используемыми методами визуализации являются компьютерная томография и водорастворимая контрастная клизма [29]. А. Nesbakken и соавт. [45] показали, что чувствительность и специфичность компьютерно-томографического сканирования после полной мезоректумэктомии при раке прямой кишки составляет 57 и 100 % соответственно по сравнению с обычной ирригоскопией (60 и 100 %).

Ранняя оценка клинического статуса и частые осмотры пациентов в послеоперационный период

Т а б л и ц а 2  
Оценка степени тяжести и лечение несостоятельности анастомоза

Показатель	Степень тяжести несостоятельности анастомоза		
	А	В	С
Общее состояние	Удовлетворительное	Удовлетворительное/ средней степени	Тяжелой степени
Клинические симптомы	Нет	Есть	Есть
Отделяемое по дренажу	Серозное	Гнойное	Кал
Лабораторные показатели	Без особенностей	Лейкоцитоз; С-реактивный белок	Характерные для сепсиса
Радиологическая картина	Незначительный дефект анастомоза	Несостоятельность анастомоза (возможен тазовый абсцесс)	Несостоятельность анастомоза; симптомы перитонита
Специфическое лечение	Симптоматическое лечение	Антибиотики; санация; дренирование	Релапаротомия

являються обов'язковими для своєчасного виявлення та усунення НА [46].

Установка перкутанного дренажа являється передпочтительним методом для ліквідації періанастомотических абсцесів діаметром > 3 см [18, 55]. Для усунення данного ускладнення являється ефективно застосування покритих стентів [1, 37].

Ендоскопічний трансанальний вакуумний дренаж — новий підхід до лікування НА. Суть методу заключається в ендоскопічному розміщенні губки, підключеної до вакуумного пристрою, в порожнині абсцесу. Згідно з даними А. Glitsch і соавт. [22], порожнина поза просвіта кишки повинна бути достатньо великою для розміщення губки. Терміновість лікування складає від 4 до 88 днів [5].

Хірургічне лікування НА являється передпочтительною стратегією для пацієнтів з дифузним перитонітом і змінами гемодинамічесеских показувачів, зв'язаними з сепсисом [50].

*Конфлікта інтересів немає.*

*Участь авторів: концепція і дизайн дослідження, збір і обробка матеріала, написання тексту — А. К., І. К., В. К.; редактування — А. К., І. К.*

В табл. 2 приведені клінічесескі характеристики пацієнтів, у котрих діагностувана різна ступінь тяжесесі НА, і тактика їх ведення.

Якщо дефект анастомоза великої (не менше третини окружності анастомоза), то варіантом вибору являється релaparотомія з наложенням стоми або реанастомозом.

### ВИВОДИ

Несостійливість анастомоза являється актуальною проблемою сучасної хірургії коло-ректального рака.

Розвиток несостійливості анастомоза у пацієнтів з колоректальним раком асоціюється з збільшенням частоти локального рецидива, зменшенням загальної і безрецидивної виживаємості.

Невирішеними залишаються питання визначення оптимальних факторів ризику розвитку несостійливості анастомоза, ранньої діагностики і тактики ведення пацієнтів з данним ускладненням.

## Література

1. Abbas M. A. Endoscopic management of acute colorectal anastomotic complications with temporary stent // *JLS*. — 2009. — Vol. 13, N 3. — P. 420–424.
2. Akasu T., Takawa M., Yamamoto S. et al. Risk factors for anastomotic leakage following intersphincteric resection for very low rectal adenocarcinoma // *J. Gastrointest. Surg.* — 2010. — Vol. 14. — P. 104–111. doi: 10.1002/ags3.12003.
3. Alonso S., Pascual M., Salvans S. et al. Postoperative peritoneal infection increases colorectal cancer recurrence: a prospective matched cohort study of inflammatory and angiogenic responses as mechanisms responsible for this association // *Eur. J. Surg. Oncol.* — 2015. — Vol. 41. — P. 208–214. DOI: 10.1016/j.ejso.2014.10.052.
4. Baker R. S., Foote J., Kemmeter P. et al. The science of stapling and leaks // *Obes. Surg.* — 2004. — Vol. 14, N 10. — P. 1290–1298.
5. Bernstorff W., Glitsch A., Schreiber A. et al. ETVARD (endoscopic transanal vacuum-assisted rectal drainage) leads to complete but delayed closure of extraperitoneal rectal anastomotic leakage cavities following neoadjuvant radiochemotherapy // *Int. J. Colorectal. Dis.* — 2009. — Vol. 24, N 7. — P. 819–825.
6. Bissolati M., Orsenigo E., Staudacher C. Minimally invasive approach to colorectal cancer: an evidence-based analysis // *Updates Surg.* — 2016. — Vol. 68. — P. 37–46. DOI: 10.1007/s13304-016-0350-7.
7. Boccola M. A., Buettner P. G., Rozen W. M. et al. Risk factors and outcomes of colorectal cancer-related outcomes in colorectal surgery: a single-institution analysis of 1576 patients // *World J. Surg.* — 2011. — Vol. 35. — P. 186–195. DOI: 10.1007/s00268-010-0831-7.
8. Bohle B., Pera M., Pascual M. et al. Postoperative intra-abdominal infection increases angiogenesis and tumor recurrence after surgical excision of colon cancer in mice // *Surgery.* — 2010. — Vol. 147. — P. 120–126. DOI: 10.1016/j.surg.2009.06.035.
9. Borowski D. W., Bradburn D. M., Mills S. J. et al. Volume-outcome analysis of colorectal cancer-related outcomes // *Br. J. Surg.* — 2010. — Vol. 97. — P. 1416–1430. DOI: 10.1002/bjs.7111.
10. Bracale U., Melillo P., Lazzara F. et al. Single-access laparoscopic rectal resection versus the multiport technique: a retrospective study with cost analysis // *Surg. Innov.* — 2015. — Vol. 22. — P. 46–53.
11. Bracale U., Sodo M., Merola G., Di Salvo E. Reply to Early colon cancer: ESMO Clinical Practice Guidelines for diagnosis, treatment and follow-up // *ESMO Open.* — 2016. — Vol. 1, N 6. — P. 110.
12. Bruce J., Krukowski Z. H., Al-Khairy G. et al. Systematic review of the definition and measurement of anastomotic leak after gastrointestinal surgery // *Br. J. Surg.* — 2001. — Vol. 88, N 9. — P. 1157–1168.
13. Chen J., Zhang Y., Jiang C. et al. Temporary ileostomy versus colostomy for colorectal anastomosis: evidence from 12 studies // *Scand. J. Gastroenterol.* — 2013. — Vol. 48, N 5. — P. 556–562.
14. Choi D. H., Hwang J. K., Ko Y. T. et al. Risk factors for anastomotic leakage after laparoscopic rectal resection // *J. Korean Soc. Coloproctol.* — 2010. — Vol. 26. — P. 265–273.
15. Chude G. G., Rayate N. V., Patris V. et al. Defunctioning loop ileostomy with low anterior resection for distal rectal cancer: should we make an ileostomy as a routine procedure? A prospective randomized study // *Hepatogastroenterology.* — 2008. — Vol. 55, N 86–87. — P. 1562–1567.
16. Des Guetz G., Nicolas P., Perret G. Y. et al. Does delaying adjuvant chemotherapy after curative surgery for colorectal cancer impair survival? A meta-analysis // *European Journal of Cancer (Oxford).* — 2010. — Vol. 46, N 6. — P. 1049–1055.
17. Dulk den M., Noter S. L., Hendriks E. R. et al. Improved diagnosis and treatment of anastomotic leakage after colorectal surgery // *Eur. J. Surg. Oncol.* — 2009. — Vol. 35, N 4. — P. 420–426.
18. Elagili F., Stocchi L., Ozuner G. et al. Outcomes of percutaneous drainage without surgery for patients with diverticular abscess // *Dis. Colon. Rectum.* — 2014. — Vol. 57, N 3. — P. 331–336.
19. Enestvedt C. K., Thompson S. K., Chang E. Y., Jobe B. A. Clinical review: healing in gastrointestinal anastomoses, part II // *Microsurgery.* — 2006. — Vol. 26. — P. 137–143. DOI: 10.1002/micr.20198.
20. Ferlay J., Soerjomataram I., Dikshit R. et al. Cancer incidence and mortality worldwide: Sources, methods and major patterns in GLOBOCAN 2012 // *Int. J. Cancer.* — 2015. — Vol. 136. — P. E359–E386.
21. Garfinkle R., Abou-Khalil J., Morin N. et al. Is there a role for oral antibiotic preparation alone before colorectal surgery? ACS-NSQIP analysis by coarsened exact matching // *Dis. Colon. Rectum.* — 2017. — Vol. 60, N 7. — P. 729–737.
22. Glitsch A., Bernstorff W., Seltrecht U. et al. Endoscopic transanal vacuum-assisted rectal drainage (ETVARD): an optimized therapy for major leaks from extraperitoneal rectal anastomoses // *Endoscopy.* — 2008. — Vol. 40, N 3. — P. 192–199.
23. Guillo P. J., Quirke P., Thorpe H. et al. Short-term endpoints of conventional versus laparoscopic-assisted surgery in patients with colorectal cancer (MRC CLASICC trial): multicentre, randomised controlled trial // *Lancet.* — 2005. — Vol. 365, N 9472. — P. 1718–1726.

24. Hamabe A., Ito M., Nishigori H. et al. Preventive effect of diverting stoma on anastomotic leakage after laparoscopic low anterior resection with double stapling technique reconstruction applied based on risk stratification // *Asian J. Endosc. Surg.* — 2018. — Vol. 11, N 3. — P. 220–226. DOI: 10.1111/ases.12439.
25. Hidaka E., Maeda C., Nakahara K. et al. Fecal volume after laparoscopic low anterior resection predicts anastomotic leakage // *Dig Surg.* — 2017. — Vol. 34, N 5. — P. 394–399.
26. Hinoi T., Okajima M., Shimomura M. et al. Effect of left colonic artery preservation on anastomotic leakage in laparoscopic anterior resection for middle and low rectal cancer // *World J. Surg.* — 2013. — Vol. 37. — P. 2935–2943. DOI: 10.1007/s00268-013-2194-3.
27. Huh J. W., Kim H. R., Kim Y. J. Anastomotic leakage after laparoscopic resection of rectal cancer: the impact of fibrin glue // *Am. J. Surg.* — 2010. — Vol. 199, N 4. — P. 435–441.
28. Hüttner F. J. et al. Prognostic impact of anastomotic leakage after elective colon resection for cancer e A propensity score matched analysis of 628 patients // *Eur. J. Surg. Oncol.* — 2018. — Vol. 44, N 4. — P. 456–462. doi: 10.1016/j.ejso.2018.01.079.
29. Hyman N. H. Managing anastomotic leaks from intestinal anastomoses // *Surgeon.* — 2009. — Vol. 7. — P. 31–35.
30. Ito T., Obama K., Sato T. et al. Usefulness of transanal tube placement for prevention of anastomotic leakage following laparoscopic low anterior resection // *Asian J. Endosc. Surg.* — 2017. — Vol. 10. — P. 17–22. DOI: 10.1111/ases.12310.
31. Jafari M. D., Wëxner S. D., Martz J. E. et al. Perfusion assessment in laparoscopic left-sided/anterior resection (PILLAR II): a multi-institutional study // *J. Am. Coll. Surg.* — 2015. — Vol. 220, N 1. — P. 82–92.e1. DOI: 10.1016/j.jamcollsurg.2014.09.015.
32. Kachlik D., Baca V. Macroscopic and microscopic intermesenteric communications // *Biomed Pap Med Fac Univ Palacky Olomouc Czech Repub.* — 2006. — Vol. 150. — P. 121–124.
33. Kang C. Y., Halabi W. J., Chaudhry O. O. et al. Risk factors for anastomotic leakage after anterior resection for rectal cancer // *JAMA Surg.* — 2013. — Vol. 148. — P. 65–71.
34. Kawada K., Hasegawa S., Hida K. et al. Risk factors for anastomotic leakage after laparoscopic low anterior resection with DST anastomosis // *Surg. Endosc.* — 2014. — Vol. 28. — P. 2988–2995.
35. Kayano H., Okuda J., Tanaka K. et al. Evaluation of the learning curve in laparoscopic low anterior resection for rectal cancer // *Surg. Endosc.* — 2011. — Vol. 25. — P. 2972–2979.
36. Kwak H. D., Kim S. H., Kang D. W. et al. Risk factors and oncologic outcomes of anastomosis leakage after laparoscopic right colectomy // *Surg. Laparosc. Endosc. Percutan Tech.* — 2017. — Vol. 27. — P. 440–444. DOI: 10.1097/SLE.0000000000000471.
37. Lamazza A., Fiori E., De Masi E. et al. Self-expanding metal stents for treatment of anastomotic complications after colorectal resection // *Endoscopy.* — 2013. — Vol. 45, N 6. — P. 493–495.
38. Law W. L., Choi H. K., Lee Y. M. et al. Anastomotic leakage is associated with poor long-term outcome in patients after curative colorectal resection for malignancy // *J. Gastrointest. Surg.* — 2007. — Vol. 11. — P. 8–15. DOI: 10.1007/s11605-006-0049-z.
39. Lu Z. R., Rajendran N., Lynch A. C. et al. Anastomotic leaks after restorative resections for rectal cancer compromise cancer outcomes and survival // *Dis. Colon. Rectum.* — 2016. — Vol. 59. — P. 236–244. DOI: 10.1097/DCR.0000000000000554.
40. McArdle C. S., McMillan D. C., Hole D. J. Impact of anastomotic leakage on long-term survival of patients undergoing curative resection for colorectal cancer // *Br. J. Surg.* — 2005. — Vol. 92. — P. 1150–1154. doi:10.1002/bjs.5054.
41. McDermott F. D., Heeney A., Kelly M. E. et al. Systematic review of preoperative, intraoperative and postoperative risk factors for colorectal anastomotic leaks // *Br. J. Surg.* — 2015. — Vol. 102, N 5. — P. 462–479. DOI: 10.1002/bjs.9697.
42. Mirnezami A., Mirnezami R., Chandrakumar K. et al. Increased local recurrence and reduced survival from colorectal cancer following anastomotic leak: systematic review and meta-analysis // *Ann. Surg.* — 2011. — Vol. 253. — P. 890–899.
43. Morris M. S., Graham L. A., Chu D. I. et al. Oral antibiotic bowel preparation significantly reduces surgical site infection rates and readmission rates in elective colorectal surgery // *Ann. Surg.* — 2015. — Vol. 261. — P. 1034–1040. DOI: 10.1097/SLA.0000000000001125.
44. Mungo B., Papageorge C. M., Stem M. et al. The impact of operative approach on postoperative complications following colectomy for colon cancer // *World J. Surg.* — 2017. — Vol. 41. — P. 2143–2152.
45. Nesbakken A., Nygaard K., Lunde O. C. et al. Anastomotic leak following mesorectal excision for rectal cancer: true incidence and diagnostic challenges // *Colorectal Dis.* — 2005. — Vol. 7. — P. 576–581.
46. Olak J., Christou N. V., Stein L. A. et al. Operative vs percutaneous drainage of intra-abdominal abscesses. Comparison of morbidity and mortality // *Arch. Surg.* — 1986. — Vol. 121, N 2. — P. 141–146.
47. Paliogiannis P., Attene F., Scognamiglio F. et al. Conservative management of minor anastomotic leakage after open elective colorectal surgery // *Ann. Ital. Chir.* 2012. — Vol. 83, N 1. — P. 25–28.
48. Park J. S., Choi G. S., Kim S. H. et al. Multicenter analysis of risk factors for anastomotic leakage after laparoscopic rectal cancer excision: the Korean laparoscopic colorectal surgery study group // *Ann. Surg.* — 2013. — Vol. 257. — P. 665–671.
49. Pettersson D., Cedermark B., Holm T. et al. Interim analysis of the Stockholm III trial of preoperative radiotherapy regimens for rectal cancer // *Br. J. Surg.* — 2010. — Vol. 97. — P. 580–587.
50. Phitayakorn R., Delaney C. P., Reynolds H. L. et al. International Anastomotic Leak Study Group. Standardized algorithms for management of anastomotic leaks and related abdominal and pelvic abscesses after colorectal surgery // *World J. Surg.* — 2008. — Vol. 32, N 6. — P. 1147–1156. DOI: 10.1007/s00268-008-9468-1.
51. Pommergaard H. C., Gessler B., Burcharth J. et al. Preoperative risk factors for anastomotic leakage after resection for colorectal cancer: a systematic review and meta-analysis // *Colorectal Dis.* — 2014. — Vol. 16, N 9. — P. 662–671. DOI: 10.1111/codi.12618.
52. Rahbari N., Weitz J., Hohenberger W. et al. Definition and grading of anastomotic leakage following anterior resection of the rectum: A proposal by the International Study Group of Rectal Cancer // *Surgery.* — 2010. — Vol. 147, N 3. — P. 339–351.
53. Salvans S., Mayol X., Alonso S. et al. Postoperative peritoneal infection enhances migration and invasion capacities of tumor cells in vitro: an insight into the association between anastomotic leak and recurrence after surgery for colorectal cancer // *Ann. Surg.* — 2014. — Vol. 260. — P. 939–944. DOI: 10.1097/SLA.0000000000000958.
54. Shogan B. D., Carlisle E. M., Alverdy J. C., Umanskiy K. Do we really know why colorectal anastomoses leak? // *J. Gastrointest. Surg.* — 2013. — Vol. 17, N 9. — P. 1698–1707.
55. Siewert B., Tye G., Kruskal J. et al. Impact of CT-guided drainage in the treatment of diverticular abscesses: size matters // *AJR Am. J. Roentgenol.* — 2006. — Vol. 186, N 3. — P. 680–686.
56. Silva-Velazco J., Stocchi L., Costedio M. et al. Is there anything we can modify among factors associated with morbidity following elective laparoscopic sigmoidectomy for diverticulitis? // *Surg. Endosc.* — 2016. — Vol. 30. — P. 3541–3551. DOI: 10.1007/s00464-015-4651-6.
57. Sørensen L. T., Jørgensen T., Kirkeby L. T. et al. Smoking and alcohol abuse are major risk factors for anastomotic leakage in colorectal surgery // *Br. J. Surg.* — 1999. — Vol. 86. — P. 927–931.
58. Tanaka K., Okuda J., Yamamoto S. et al. Risk factors for anastomotic leakage after laparoscopic surgery with the double stapling technique for stage 0/I rectal carcinoma: a subgroup analysis of a multicenter, single-arm phase II trial // *Surg. Today.* — 2017. — Vol. 47. — P. 1215–1222. DOI: 10.1007/s00595-017-1496-8.
59. Thompson S. K., Chang E. Y., Jobe B. A. Clinical review: healing in gastrointestinal anastomoses, part I // *Microsurgery.* — 2006. — Vol. 26. — P. 131–136. DOI: 10.1002/micr.20197.
60. Thornton M., Joshi H., Vimalachandran C. et al. Management and outcome of colorectal anastomotic leaks // *Int. J. Colorectal. Dis.* — 2011. — Vol. 26. — P. 313–320. DOI: 10.1007/s00384-010-1094-3.
61. Turrentine F. E., Denlinger C. E., Simpson V. B. et al. Morbidity, mortality, cost, and survival estimates of gastrointestinal anastomotic leaks // *J. Am. Coll. Surg.* — 2015. — Vol. 220, N 2. — P. 195–206. DOI: 10.1016/j.jamcollsurg.2014.11.002.
62. van der Pas M. H., Haglind E., Cuesta M. A. et al. Laparoscopic versus open surgery for rectal cancer (COLOR II): short-term outcomes of a randomised, phase 3 trial // *Lancet. Oncol.* — 2013. — Vol. 14, N 3. — P. 210–218. DOI: 10.1016/S1470-2045(13)70016-0.
63. Veldkamp R., Kuhry E., Hop W. C. et al. Laparoscopic surgery versus open surgery for colon cancer: short-term outcomes of a randomised trial // *Lancet. Oncol.* — 2005. — Vol. 6, N 7. — P. 477–484.
64. Yamamoto S., Fujita S., Akasu T. et al. Risk factors for anastomotic leakage after laparoscopic surgery for rectal cancer using a stapling technique // *Surg. Laparosc. Endosc. Percutan. Tech.* — 2012. — Vol. 22. — P. 239–243. DOI: 10.1097/SLE.0b013e31824fbb56.
65. Yost M. T., Jolissaint J. S., Fields A. C., Whang E. E. Mechanical and oral antibiotic bowel preparation in the era of minimally invasive surgery and enhanced recovery // *J. Laparoendosc. Adv. Surg. Tech. A.* — 2018. — Vol. 28, N 5. — P. 491–495.
66. Zhu Q. L., Feng B., Lu A. G. et al. Laparoscopic low anterior resection for rectal carcinoma: complications and management in 132 consecutive patients // *World J. Gastroenterol.* — 2010. — Vol. 16. — P. 4605–4610. doi: 10.3748/wjg.v16.i36.4605.

**О. П. Колеснік<sup>1</sup>, І. П. Колесник<sup>2</sup>, В. В. Кечеджиев<sup>1</sup>**

<sup>1</sup> Запорізький державний медичний університет

<sup>2</sup> Запорізька міська клінічна лікарня екстреної та швидкої медичної допомоги

## **ВПЛИВ НЕСПРОМОЖНОСТІ АНАСТОМОЗУ НА РЕЗУЛЬТАТИ ХІРУРГІЧНОГО ЛІКУВАННЯ КОЛОРЕКТАЛЬНОГО РАКУ (ОГЛЯД ЛІТЕРАТУРИ)**

Неспроможність анастомозу — одне з найсерйозніших ускладнень в абдомінальній хірургії. Це ускладнення є основною причиною смерті пацієнтів у хірургії колоректального раку. При цьому вирішення питання про методи профілактики неспроможності колоректального анастомозу є актуальним напрямком в сучасній онкоколопроктології. За різними даними, частота неспроможності анастомозу при раку товстого кишківника становить 3—7 %, при раку прямої кишки — 13—18 %, при цьому післяопераційна летальність варіює від 1 до 27 %. Розкид даних щодо частоти неспроможності анастомозу та летальності внаслідок цього ускладнення можуть бути зумовлені різними чинниками, зокрема неоднорідністю груп пацієнтів, залучених у дослідження, відмінностями в хірургічній техніці й періопераційному веденні хворих, різним визначенням неспроможності анастомозу. Це ускладнення є незалежним предиктором погіршення загальної та канцер-специфічної виживаності. Ризик розвитку неспроможності може бути зумовлений функціональним статусом хворого, характером захворювання, видом хірургічного втручання та іншими чинниками. Стратифікація пацієнтів за чинниками ризику розвитку неспроможності анастомозу дає змогу прогнозувати виникнення цього ускладнення і визначити оптимальну тактику лікування в конкретному випадку. Рання діагностика неспроможності анастомозу має вирішальне значення для успішного результату лікування та зниження показників летальності. Нині не існує загальновизнаних, стандартизованих і ефективних періопераційних чинників ризику розвитку цього ускладнення. Актуальним є пошук оптимальної тактики діагностики та лікування неспроможності анастомозу.

**Ключові слова:** колоректальний рак, неспроможність анастомозу, чинники ризику, канцер-специфічна виживаність, інтраопераційна діагностика.

Impact of anastomotic leakage on results surgical treatment of colorectal cancer (review)

**О. Р. Kolesnik<sup>1</sup>, І. Р. Kolesnyk<sup>2</sup>, V. V. Kechedzhyev<sup>1</sup>**

<sup>1</sup> Zaporizhzhia State Medical University

<sup>2</sup> Zaporizhzhia City Clinical Hospital of Urgent and Emergency Care

## **THE ANASTOMOTIC FAILURE IMPACT ON THE SURGICAL TREATMENT RESULTS FOR COLORECTAL CANCER (LITERATURE REVIEW)**

The anastomotic failure is one of the most serious complications in abdominal surgery. This complication is the leading cause of death for patients after colorectal cancer surgery. At the same time, decision of the question of suture failure methods prevention of the colorectal anastomosis is an important trend in modern oncocoloproctology. According to some publication, anastomotic failure after colon cancer surgery ranges from 3—7 % of cases, rectal cancer — 13—18 %, while the rates of postoperative mortality vary within 1—27 %. The variation in failure and mortality rates from this complication may be due to a variety of factors, including heterogeneity of the patient groups included in the study, differences in the surgical technique and perioperative patient administration, and various definitions of anastomotic failure. This complication is an independent predictor of increased overall and cancer-specific survival. The risk of leakage may be due to the functional status of the patient, the nature of the disease, the type of surgical intervention and other factors. Stratification of patients according to risk factors for the development of anastomotic leakage makes it possible to predict the occurrence of this complication and to determine the optimal treatment strategy in each particular case. Early diagnosis of anastomotic leakage is critical for a favorable treatment outcome and a reduction in mortality rates. There are not generally accepted, standardized and effective perioperative risk factors for the development of this complication. The search of the optimal tactics for the diagnosis and treatment of anastomotic failure remains relevant.

**Key words:** colorectal cancer, anastomotic failure, risk factors, cancer-specific survival, intraoperative diagnostics.