

Негормональная терапия пролиферативных процессов грудной железы и эндометрия

Н.Н. Волошина, С.Н. Пашенко, Н.Ф. Щуров, Ж.Н. Макарова, А.П. Паук

Запорожская медицинская академия последипломного образования

Проведено исследование препарата Индол-Ф® для лечения и профилактики доброкачественных гиперплазий грудной железы и эндометрия у 35 пациенток. С помощью клинических и лабораторных методов установлена эффективность проводимого лечения.

Ключевые слова: доброкачественные гиперплазии грудных желез, гиперплазия эндометрия, Индол-Ф®, терапия, профилактика.

Последние десятилетия XX века отмечены увеличением числа онкологических заболеваний всех локализаций. Проведены десятки эпидемиологических исследований для выявления значимых канцерогенных факторов, приводивших к смерти от рака [2, 12, 19]. Отчетливо прослеживается связь роста уровня опухолей с нарастанием в популяции эндокринно-обменных нарушений. Репродуктивные изменения в жизни современных женщин: раннее менархе, единичные и поздние первые роды (после 30 лет), отказ от грудного вскармливания, аборт, бесконтрольный прием гормональных препаратов приводят к длительной эстрогенной стимуляции женского организма. Одновременно загрязнение окружающей среды хлорсодержащими соединениями, которые имеют эстрогеноподобные свойства, употребление в пищу мяса животных, вскормленных гормонсодержащими биопрепаратами, приводит к их накоплению в тканях организма, связыванию с рецепторами в репродуктивных органах, что активизирует пролиферативные процессы. Персистирующая пролиферация ведет к формированию предопухолевых процессов и злокачественных опухолей. В 70-х годах XX ст. русским ученым онкологом-эндокринологом В.М. Дильманом была выдвинута гипотеза, объясняющая триггерные («запускающие») условия и механизмы возникновения рака. Суть ее заключается в следующем: для возникновения и развития рака как болезни в организме независимо от канцерогенных факторов нужны гормонально-метаболические сдвиги, а именно увеличение пула пролиферирующих, делящихся клеток, снижение активности клеточного иммунитета и макрофагов и угнетение активности систем, ответственных за репарацию повреждений генома [2, 4].

Доброкачественные гиперплазии грудной железы (ДГГЖ) связаны с гормональными изменениями в организме женщины. Актуальность изучения данной проблемы обусловлена не только высокой распространенностью и широким спектром клинических проявлений этой патологии, но и тем фактом, что на сегодняшний день не существует четких рекомендаций и схем лечения ДГГЖ.

Следует отметить, что отличительной особенностью грудной железы является сложность четкой дифференциации физиологических и патологических изменений. Грудная железа (ГЖ) никогда не бывает в состоянии морфофункциональной стабильности из-за высокой чувствительности к гормональным факторам (как физиологическим, так и патологическим), а также из-за влияния на ее структуру как генитальной, так и экстрагенитальной па-

тологии, а также психоэмоционального состояния женщины. Это предопределяет предрасположенность ГЖ к развитию различных гиперпластических процессов. Клиническими проявлениями пролиферативных состояний ГЖ являются болевой синдром, уплотнение тканей и появление новообразований. Это негативно отражается на состоянии здоровья и качестве жизни женщины, требует своевременной медикаментозной коррекции.

У пациенток с нейроэндокринными гинекологическими заболеваниями патологическая перестройка ГЖ выявляется до 90% случаев [3, 12, 16]. Главной причиной гиперпластических процессов эндометрия (ГЭ), сопровождающихся пролиферацией и структурной перестройкой стромального и железистого компонентов, является изменение баланса эстрогенов (Э) и прогестерона (П), в результате чего развивается абсолютная или относительная гиперэстрогения, а также дисбаланс процессов пролиферации и апоптоза [1, 5, 9].

В настоящее время выявлена четкая закономерность между активностью метаболитов Э и развитием опухолей в эстрогензависимых тканях, т.е. в тех тканях, в которых имеются рецепторы к Э. К ним относятся эндометрий, ткань ГЖ, предстательной железы, яичек и эпителий слизистых оболочек (генитальной области, гортани, пищевода, прямой кишки) [2, 4, 6].

Конверсию метаболитов Э осуществляет монооксигеназная система печени, которая представлена ферментами цитохрома P450 (CYP450). Основная задача этих ферментов – катализировать образование гидрокси-производных различных ксенобиотиков, что облегчает их растворимость и выведение с мочой. CYP450 семейства 1 (CYP1) катализирует присоединение гидроксильной группы в 2-м и 16-м положениях углерода в молекуле эстрогена (E1). Он катализирует образование 2-гидроксиэстрогена (2-OHE1). Другой фермент надсемейства цитохромов P450, CYP1B1, катализирует 16-гидроксилирование эстрогена с образованием 16-альфа-гидроксиэстрогена (16α-OHE1). Эта изоформа фермента индуцируется канцерогенами и пестицидами. Доказано, что метаболиты 2-OHE1 и 16α-OHE1 обладают абсолютно противоположными биологическими эффектами. 2-OHE1 не влияет на пролиферацию клеток, в то время как 16α-OHE1, наоборот, стимулирует рост клеток и является агонистом Э. Изучение функций этих двух метаболитов позволило выявить однозначную связь между уровнем 16α-OHE1 и риском развития опухолей в Э-зависимых тканях. При этом при повышении уровня 2-OHE1 наблюдалась тенденция к гибели опухолевых клеток и профилактике их дальнейшего образования [7, 13, 17]. Многочисленные эксперименты *in vivo* доказали необходимость в поддержании такого баланса между этими метаболитами, при котором концентрация 2-OHE1 должна превышать 16α-OHE1 как минимум в 2 и более раз. Отношение 2-OHE1 к 16α-OHE1 (2/16α) является биомаркером, надежным диагностическим критерием при определении риска и прогноза развития Э-зависимых опухолей.

Назначение гестагенов является патогенетически обоснованным методом лечения гиперпластических процессов эндометрия. Однако патология ГЖ является одной из причин отказа пациенток от применения системной гормонотерапии из-за усугубления ДГГЖ, а также высокой частоты метаболических нарушений, развития психопатологического и физикального симптомокомплексов, которые формируют синдром непереносимости гестагенов [8, 9, 14].

Многочисленные исследования последних лет посвящены фитонутриентам – веществам растительного происхождения. Терапевтические концентрации этих веществ оказывают выраженный положительный эффект на гиперпластические процессы. Они способствуют избирательному ингибированию роста опухолевых клеток и индукции апоптоза [2, 6, 10, 18]. При этом здоровые клетки остаются интактными. Одним из таких веществ является индол-3-карбинол (ИЗС), основной компонент овощей семейства крестоцветных (это все виды капусты – брокколи, цветная, белокочанная, брюссельская). За более чем 10-летнюю историю исследований по ИЗС установлено, что это вещество обладает высокой избирательной противоопухолевой активностью на многие типы клеток.

Уникальность действия ИЗС заключается в том, что он обладает антипролиферативным действием посредством ингибирования фосфорилирования тирозиновых остатков цитоплазматических протеиназ, передающих сигналы с поверхности к ядру клетки (факторы роста EGF и IGF). Также происходит ингибирование им активности циклооксигеназы-2 (COX-2), активирующейся на действие провоспалительных цитокинов – фактора некроза опухоли альфа (TNF- α) и интерлейкина-1 (IL-1) [7, 14, 15]. Вмешиваясь в оба эти пути, нарушая внутриклеточные каскады он препятствует клеточной пролиферативной активности. С одной стороны, ИЗС обладает антиэстрогенным эффектом, стимулируя образование антипролиферативного 2-гидроксиэстрогена, а с другой – препятствует фосфорилированию цитоплазматических белков – участников каскадной передачи, индуцируемой EGF. Блокирование антиапоптотического пути в эпителиальной клетке – суть антиопухолевого эффекта индол-3-карбинола на тех опухолях, на которых повышена экспрессия рецепторов к факторам роста [10, 15, 18].

Цель исследования: изучить эффективность комплексного лечения с включением препарата Индол-Ф® у пациенток с дисгормональными состояниями ГЖ и гиперпластическими процессами эндометрия.

МАТЕРИАЛЫ И МЕТОДЫ

Обследованы 35 женщин в возрасте от 27 до 45 лет, средний возраст $37 \pm 6,2$ года. Все пациентки состояли на учете по поводу гиперплазии эндометрия и ранее получали гестагены. Критерием включения в исследование были жалобы пациенток на чувство тяжести, нагрубание и боль в ГЖ, в связи с чем пациентки отказывались от гормонотерапии. У всех пациенток изучали анамнез, состояние менструальной и репродуктивной функции. Проводили общеклиническое исследование с изучением состояния гепатобилиарной системы, комплексное гинекологическое и маммологическое обследование. Всем пациенткам проведено кольпоскопическое и цитологическое исследование, УЗИ малого таза (абдоминальным и трансвагинальным датчиком). Обследование ГЖ проводили с использованием тройного теста, предложенного Американским Онкологическим Обществом (American Cancer Society, 1996), включающим пальпацию ГЖ, маммографию, УЗИ ГЖ и тонкоигольную пункционную биопсию по показаниям.

Дополнительно иммуноферментными методами определяли уровень гормонов: пролактина (ПРЛ), тестостерона (Т), эстрадиола (Э2) на 7–8-й день менструального цикла, эстрадиола (Э2) и прогестерона (П) на 21-й день цикла в сыворотке крови.

После проведенного обследования пациенткам рекомендовано прекратить курение, по возможности увеличить пребывание на свежем воздухе, а также выделить время для физических упражнений. Всем пациенткам назначали препарат (диетическую добавку) Индол-Ф® (производство ООО ПТФ «Фармаком», Украина, г. Харьков) в капсулах по 400 мг 2 раза в день во время еды на протяжении 4 мес. Индол-Ф® является комбинированной диетической добавкой, в состав которой входят: индол-3-карбинол – 90 мг, смесь овощей семейства крестоцветных – 238 мг, экстракт брокколи – 10 мг и витамин С – 50 мг.

Повторные клинические, биохимические и сонографические исследования проведены по окончании лечения, через 4 мес.

Статистическую обработку результатов исследования выполняли с помощью пакета компьютерных программ Microsoft Excel. Различия средних величин, оцененное по параметрическому критерию Стьюдента, считали достоверным при $p < 0,05$.

РЕЗУЛЬТАТЫ ИССЛЕДОВАНИЯ И ИХ ОБСУЖДЕНИЕ

Все обследованные пациентки состояли на учете по поводу гиперпластических процессов эндометрия. Пациентки жаловались на циклическую боль и тяжесть в ГЖ, болезненное нагрубание ГЖ накануне месячных. Также большинство обследованных женщин отмечали нарушение общего состояния, раздражительность, снижение трудоспособности. В основном работа была связана с умственным напряжением (менеджеры, программисты, учителя). В репродуктивном анамнезе у 25 (71%) женщин были роды и аборт. Лактация после родов была непродолжительной от 2 до 6 мес. Семь пациенток жаловались на бесплодие на протяжении от 2 до 5 лет. Нерегулярную половую жизнь отметили 12 (34%) пациенток, курение – 18 (51%) обследованных.

Все пациентки отмечали чувство дискомфорта и полноты в ГЖ, циклическую двустороннюю тупую или резкую боль с иррадиацией в подмышечную область. После приема гестагенов у 20 (57%) пациенток отмечались явления дискомфорта в правом подреберье, периодическое вздутие живота, тошнота, а также увеличение массы тела, появление отеков рук и тела. Почти все больные (92%) жаловались на периодические нервно-психические расстройства: головную боль, быструю утомляемость, депрессию. У них наблюдалась обидчивость, раздражительность, эмоциональная лабильность. Большинство пациенток отмечали снижение работоспособности. При осмотре ГЖ определяли отечность, гиперемию, болезненность при пальпации. У 7 (20%) женщин выявлены гиперплазированные подмышечные лимфоузлы. У 12 (34%) пациенток эти симптомы сочетались с выделениями из сосков (серозными, грязно-зеленоватыми, темными). При пальпации определялись диффузные уплотнения в ГЖ в виде мелкой или крупной зернистости размером от дроби до горошины.

При обследовании гормонального профиля у больных с ДЗГЖ отмечено повышение уровня Э, а также ПРЛ и снижение уровня П в лютеиновой фазе менструального цикла.

При УЗИ в В-режиме выявлено, что паренхима ГЖ гиперэхогенная с обширными или ограниченными участками млечных протоков с кистозным расширением до 3–5 мм в виде гладкостенных эхонегативных каналов, за-

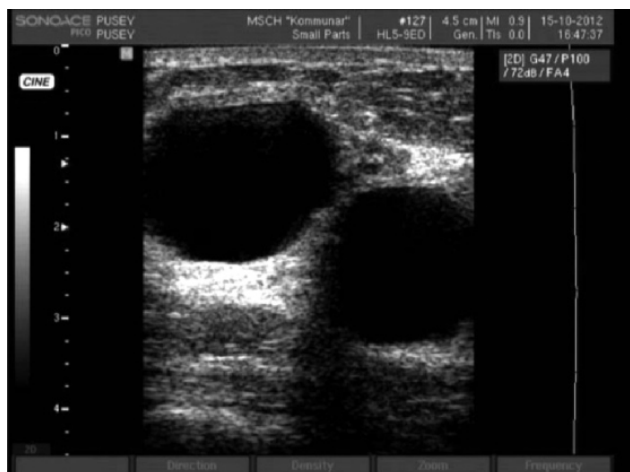

Рис. 1. Пациентка В., 36 лет (до лечения)

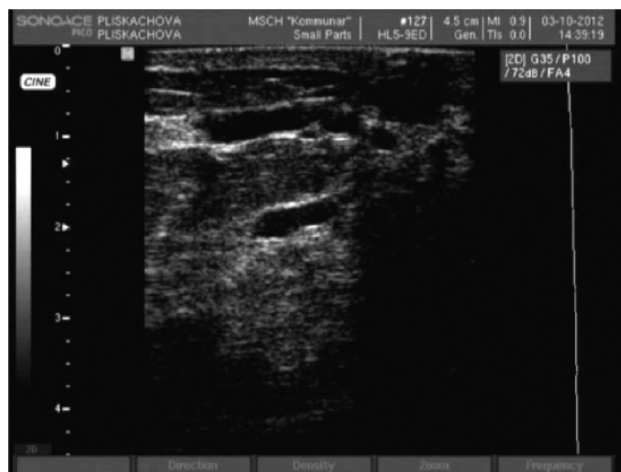

Рис. 2. Пациентка П., 41 год (до лечения)

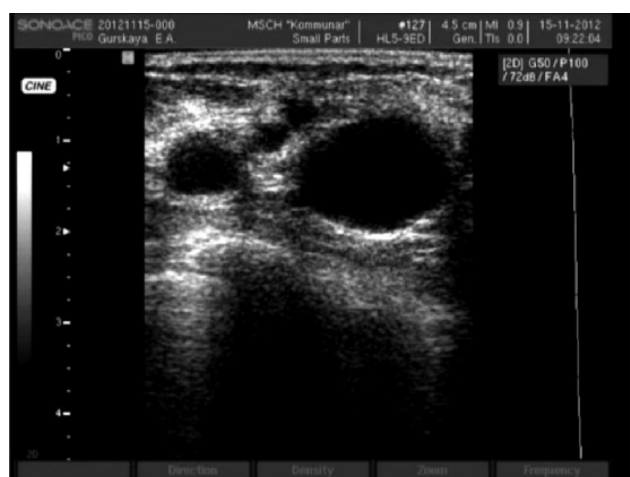


Рис. 3. Пациентка В., 36 лет (после лечения)

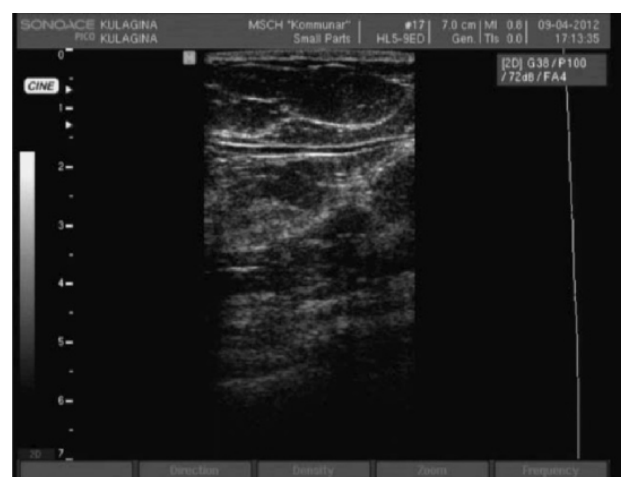

Рис. 4. Пациентка П., 41 год (после лечения)

Изменения функциональных показателей печени у пациенток с ДЗГЖ

Таблица 1

Показатель	До лечения	Через 4 мес после лечения	P
Общий билирубин, мкмоль/л	23,05±1,22	17,05±0,97	<0,05
Прямой билирубин, ммоль/л	6,32±0,55	4,71±0,27	<0,05
АсАТ, м/моль (л-ч)	0,63±0,36	0,42±0,05	<0,05
АлАТ, м/моль (л-ч)	0,51±0,07	0,48±0,05	>0,05
Г-ГТТ, м/моль/л	0,97±0,11	0,53±0,05	<0,05
Тимолова проба, ед	4,21±0,15	2,32±0,12	<0,05

полненных секретом, суживающихся к периферии. Визуализировались отдельные кисты диаметром от 2–3 мм, а также их скопления, микрокальцинаты. Часто в области пальпируемого уплотнения определялись очаги пониженной эхогенности с нечеткими контурами или четко ограниченные – участки аденоза.

При сонографии выявлена повышенная эхогенность ГЖ, гипертрофированные железистые дольки и расширенные протоки у 19 (54%) пациенток. Диффузные кистозные образования и кисты в виде изолированных округлых или овальных структур различных размеров с четкими и ровными контурами обнаружены у 11 (31%) женщин. Диффузные фиброзные изменения и неравномерная тягистость обнаружены у 6 (17%) больных.

Через 1 мес после приема препарата Индол-Ф® 12 (34%) пациенток зафиксировали улучшение общего состояния. Они отмечали уменьшение чувствительности и болезненности ГЖ. Их не беспокоила боль в правом подреберье и вздутие живота. Через 4 мес приема препарата улучшение общего состояния и состояния ГЖ отметили все пациентки.

Общеклиническое, биохимическое, сонографическое обследование проведено всем пациенткам через 4 мес. По результатам УЗИ ГЖ у 33 (94%) пациенток через 4 мес отмечена позитивная динамика. Уменьшился у 20 (57%) или исчез интерстициальный отек у 13 (37%) ГЖ. Уменьшились размеры и количество кист в ГЖ (рис. 1 и 2). Лимфатические узлы не пальпировались.

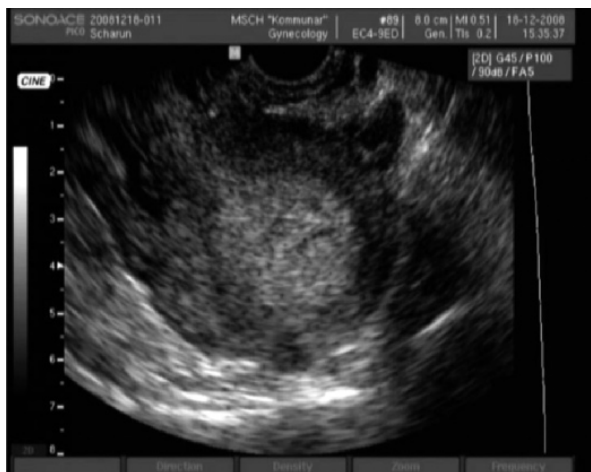

Рис. 5. Пациентка А., 42 года (до лечения)

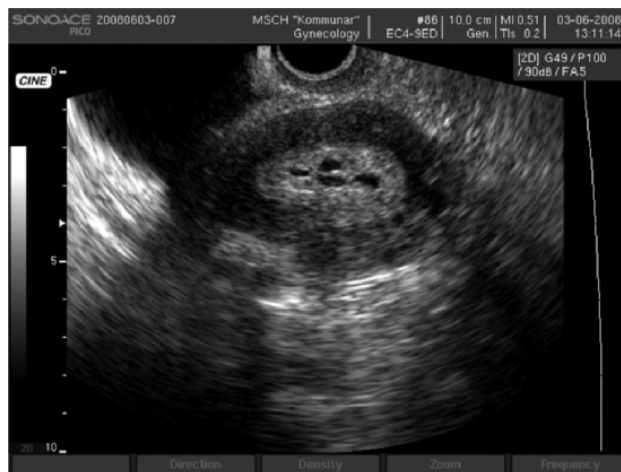

Рис. 6. Пациентка Р., 43 года (до лечения)

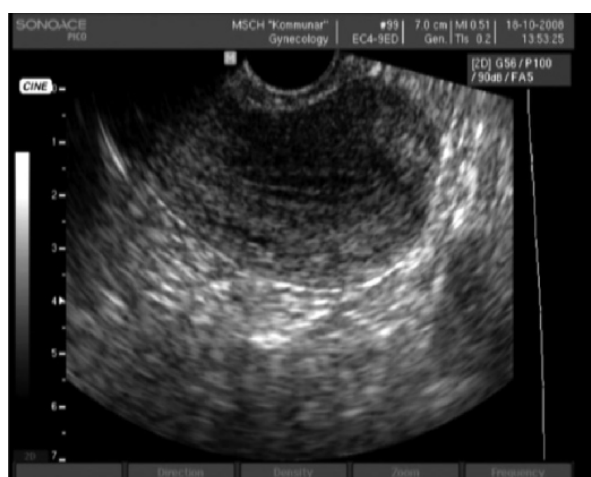

Рис. 7. Пациентка А., 42 года (после лечения)

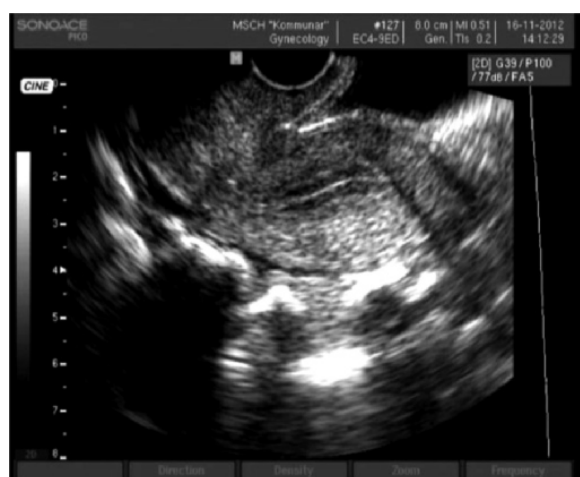

Рис. 8. Пациентка Р., 43 года (после лечения)

При изучении биохимических показателей крови отмечена положительная динамика функциональных показателей печени (табл. 1).

При проведении УЗИ малого таза с помощью трансвагинального датчика обращали внимание на толщину и структуру эндометрия. Ультразвуковое сканирование органов малого таза выполняли с помощью аппарата фирмы SonoAse Pico Medison, с использованием трансвагинального датчика частотой 4,0–9,0 МГц (рис. 3 и 4). Эхографические изменения эндометрия, выявленные у группы обследованных пациенток до лечения, представлены на рис. 5 и 6. Отмечена избыточная выраженность эндометрия при диффузной гиперплазии. Эхографически эндометрий характеризовался утолщением, повышенной эхогенностью с гетерогенной структурой, за счет мелких анэхогенных включений (диаметр до 2–3 мм). В цветовых доплеровских режимах определяли сосудистые сигналы в толще эндометрия и усиленный кровоток в базальных артериях.

Через 4 мес после проведенной терапии у всех пациенток, получавших препарат Индол-Ф®, гиперплазия эндометрия не была отмечена (рис. 7 и 8).

УЗИ эндометрия проводили в среднюю стадию пролиферативной фазы (8-й день цикла): отмечена толщина эндометрия 6–7 мм, структура однородная или с зоной повышенной плотности в центре зоны соприкосновения функциональных слоев верхней и нижней стенки. Эндометрий, как правило, имел каплевидную форму. Центральная эхо-

Таблица 2

Показатели гормонального статуса до и после лечения

Показатели	До лечения	Через 4 мес после лечения	P
Пролактин, мкг/л	16,32±0,45	15,7±0,56	>0,05
Эстрадиол, нг/л			
1-я фаза	67,72±5,16	55,37±3,22	>0,05
2-я фаза	79,57±6,29	65,27±7,25	<0,05
Прогестерон, мкг/л			
1-я фаза	0,53±0,03	0,59±0,07	>0,05
2-я фаза	1,21±0,15	3,57±0,07	<0,05

позитивная линия в течение всей 1-й фазы менструального цикла оставалась неизменной. На общем эхонегативном фоне визуализировались короткие, очень узкие эхопозитивные слои низкой и средней плотности, что отражают нежнволокнистое строение эндометрия.

При исследовании гормонального фона было отмечено снижение уровня эстрадиола и повышение уровня П во 2-й фазе менструального цикла (табл. 2).

Таким образом, применение диетической добавки Индол-Ф® в суточной дозе 400 мг (1 капсула) по 2 раза в день приводило к плавному снижению уровня гормонов в крови пациенток, что физиологично для состояния ГЖ и профилактики развития ГЭ. Индол-Ф® способствовал достоверному изменению концентрации эстрадиола и П,

что подтверждает его выраженный положительный клинический эффект негормонального воздействия на эндокринную систему организма женщин с ГЭ и ДГГЖ.

После проведенной терапии препаратом Индол-Ф® большинство пациенток отмечали улучшение общего самочувствия, повышение работоспособности, исчезновение болезненности ГЖ, уменьшение кровопотери во время месячных и уменьшение числа дизурических расстройств. Аллергических реакций и других побочных эффектов во время лечения не отмечено.

Негормональна терапія проліферативних процесів грудної залози та ендометрія

Н.М. Волошина, С.М. Пащенко, М.Ф. Щуров, Ж.М. Макарова, О.П. Паук

Проведено дослідження використання препарату Индол-Ф® для лікування і профілактики оброякісних гіперплазій грудної залози та ендометрія у 35 пацієнток. За допомогою клінічних та лабораторних методів доведена ефективність лікування проліферативних процесів.

Ключові слова: доброякісна гіперплазія грудних залоз, гіперплазія ендометрія, Индол-Ф®, терапія, профілактика.

ВЫВОДЫ

1. Индол-Ф® можно рассматривать как эффективный и безопасный препарат для лечения дисгормональных состояний грудных желез и гиперластических процессов эндометрия.

2. Негормональная основа препарата Индол-Ф® позволяет рекомендовать его для применения у женщин с эндокринными и метаболическими нарушениями в качестве средства, избирательно действующего на клетки с высоким пролиферативным потенциалом.

Non-hormonal therapy of proliferative processes of breasts and endometriy

N.M. Voloshina, S.M. Pashchenko, M.F. Shchurov, J.M. Makarova, O.P. Pauk

Medical research of using the preparation Indol-F® for the treatment of breasts and endometriy withing 35 patiety has been made. The effectiveness of the treatment of proliferative processes has been proved by the clinical and laboratory experiments.

Key words: non-malignant hyperplasia of breasts, endometrial hyperplasia, Indol-F®, therapy, prophylaxis.

Сведения об авторах

Волошина Надежда Николаевна – Запорожская медицинская академия последипломного образования, 69096, г. Запорожье, ул. Винтера, 20. E-mail: dr_nadezhda@mail.ru

Пащенко Сергей Николаевич – Запорожская медицинская академия последипломного образования, 69096, г. Запорожье, ул. Винтера, 20. E-mail: zponcr@mail.ru

Щуров Николай Федорович – Запорожский областной клинический онкологический диспансер, 69040, г. Запорожье, ул. Культурная, 177-а. E-mail: shurov03@rambler.ru

Макарова Жанна Николаевна – МСЧ «Коммунар», женская консультация 69059, г. Запорожье, ул. Чумаченко, 49/10. E-mail: zhanna_makarova_71@mail.ru

Паук Алексей Прокофьевич – МСЧ «Коммунар», женская консультация 69059, г. Запорожье, ул. Чумаченко, 49/10. E-mail: uzualex@mail.ru

СПИСОК ЛИТЕРАТУРЫ

1. Астахов В.М. Негормональная патогенетически обоснованная терапия миомы матки // Здоровье женщины. – 2011. – № 3 (59). – С. 112–117.
2. Ашрафян Л.А., Киселев В.И. Опухоли репродуктивных органов (этиология и патогенез). – Москва, 2007. – 208 с.
3. Волошина Н.Н., Пащенко С.М., Кебало Д.И. и др. Негормональная терапия фиброзно-кистозной болезни молочных желез // Репродуктивное здоровье женщины. – 2006. – № 2 (27). – С. 127–131.
4. Дильман В.М. Эндокринологическая онкология. – Л.: Медицина, 1983. – С. 24–37.
5. Ищенко И.А., Станкевич И.В. Молекулярно-биологические аспекты гиперластических процессов и рака эндометрия // Вопр. гин., акуш. и перинатологии. – 2006. – Т. 5, № 3. – С. 47–50.
6. Киселев В.И., Ляшенко А.А. Молекулярные механизмы регуляции гиперластических процессов. – М.: Димитрейд График Групп, 2005. – 342 с.
7. Киселев В.И., Ляшенко А.А. Индиол – регулятор пролиферативных процессов в органах репродуктивной системы / В.И. Киселев, А.А. Ляшенко – М., 2005. – 56 с.
8. Кузьмина И.Ю. Современные подходы к терапии гиперплазии эндометрия у женщин в перименопаузальном периоде // Таврический медико-биологический вестник. – 2012. – Т. 15, № 2. – С. 179–182.
9. Кузьмина И.Ю. Этиопатогенетические подходы к лечению гиперплазии эндометрия // Международный медицинский журнал, 2012. – № 1. – С. 50–55.
10. Луценко Н.С., Гераскина Л.Р., Евтерева И.А., Островский К.В., Потенба В.Ю. Некоторые механизмы активации пролиферативных процессов в органах репродуктивной системы // Медико-социальные проблемы семьи. – 2009. – Т. 14, № 4. – С. 134–139.
11. Пащенко С.М., Шах Ф., Волошина Н.М. Клініко-морфологічна характеристика мастопатії // Медико-соціальні проблеми сім'ї. – 2009. – Т. 14, № 4. – С. 162–169.
12. Смолянка І.І., Скляр С.Ю. Системна протипухлинна терапія у хворих на рак грудної залози. Сучасні аспекти лікування // Клиническая онкология. – 2012. – № 7 (3). – С. 32–36.
13. Bradlow HL, Kabat GC. Re: «A pilot study of urinary estrogen metabolites (16alpha-OHE1 and 2-OHE1) in postmenopausal women with and without breast cancer». Environ Health Perspect. – 1998. – Vol. 106, № 3. – P. 126–127.
14. Rahman K.M., Aranha O., Sarkar F. Indole-3-carbinol (I3C) induces apoptosis in tumorigenic but not in nontumorigenic breast epithelial cell / K.M. Rahman, O. Aranha, F. Sarkar // Nutr. Cancer. – 2003. – № 4. – P. 101–112.
15. Sarkar F., Rahman K. Bax translocation to mitochondria is an importans event in including apoptotic cell death by indole-3-carbinol (I3C) treatment of breast cancer cells / F. Sarkar, K. Rahman // J. Nutr. – 2003. – Vol. 133, № 7. – P. 243–243.
16. Bradlow HL, Michnovicz J., Halper M. et al. Long-term responses of women to indole-3-carbinol or a high fiber diet //Cancer Epidemiol. Biomarkers Prev. – 1994. – № 3. – P. 591–595.
17. Michnovicz J.J. Increased estrogen 2-hydroxylation in obese women using oral indole-3-carbinol // Int. J. Obes. Relat. Metab. Disord. – 1998. – № 22. – P. 227–229.
18. Wong G.Y., Bradlow L, Sepkovic D. et al. Dose-ranging study of indole-3-carbinol for breast cancer prevention //J. Cell. Biochem. Suppl. – 1997. – № 29. – P. 111–116.
19. Clemons M, Goss P. Estrogen and risk of breast cancer // N.Engl. J. Med. – 2001. – V. 344 (4). – P. 276–285.

Статья поступила в редакцию 14.01.2013