

УДК 616.757:616.727.2]-089.881(045)

## Тенodes сухожилия длинной головки бицепса при его патологии

М. Л. Головаха <sup>1</sup>, И. В. Шишка <sup>2</sup>, И. Н. Забелин <sup>2</sup>

<sup>1</sup> Запорожский государственный медицинский университет. Украина

<sup>2</sup> Запорожская областная клиническая больница. Украина

*One of the causes of pain and dysfunction of the shoulder joint may be inflammation or injury of intraarticular or extraarticular part of long head of the biceps (LHB). Different versions of LHB pathology are the indication for surgical treatment, namely to tenodesis or tenotomy of LHB. There are many methods and locations for LHB tendon fixation, but consensus on their use is absent. Objective: To determine the best method and location for LHB fixation taking into considerations types of it's pathology. Methods: A retrospective analysis of treatment in 37 patients (26 men, 11 women from 18 to 79 years) with various types of LHB tendon pathology in the period from 2009 to 2015. In the preoperative period, in all patients clinical loading provocative Speed, O'Brien, Yergasson test provided, humeral joint radiography and MRI studies performed. Options for surgical treatment were: tenotomy, tenodesis with anchor fixation, tenodesis with interferential screws, subpectoral fixation using Endobutton system and subpectoral tenodesis with transposal fixation. Results: performing choice of surgical treatment in biceps pathology, besides the morphology of LHB tendon injury, one must take into consideration the patient's age, level of physical activity and work, and the associated pathology of humeral joint. Application of biceps tenotomy in patients older than 50 years with low physical activity and non intensive the labor activity allows to reduce the operation time, intraoperative injury and to get good results without significant reduction in functional outcomes. Application of subpectoral tenodesis of LHB tendon with Endobutton system and transossal fixation results in the best functional outcome. Key words: long head of the biceps, tenodesis, method of fixation.*

*Однією з причин больового синдрому і порушення функції плечевого суглоба може бути запалення або ушкодження внутрішньосуглобової або позасуглобової частини довгої головки біцепса (ДГБ). Різні варіанти патології ДГБ є показанням для хірургічного лікування, а саме тенодезу або тенотомії сухожилка ДГБ. Відомо безліч методів та місць фіксації сухожилка ДГБ, проте єдиної думки щодо їх застосування немає. Мета: визначити оптимальний метод та місце фіксації ДГБ за різних видів його патології. Методи: проведено ретроспективний аналіз результатів лікування 37 пацієнтів (26 чоловіків, 11 жінок від 18 до 79 років) з різними видами патології сухожилка ДГБ за період з 2009 по 2015 рр. У передопераційному періоді всім пацієнтам виконували клінічне обстеження з обов'язковими провокаційними навантажувальними тестами Speed, O'Brien, Yergasson, рентгенографію плечевого суглоба і МРТ-дослідження. Варіанти хірургічної корекції були такими: тенотомія, тенодез із фіксацією якірними фіксаторами, тенодез із фіксацією інтерферентними гвинтами, субпекторальна фіксація за допомогою системи Endobutton і субпекторальний тенодез із трансоссальною шовною фіксацією. Результати: під час вибору методу хірургічного лікування патології біцепса, крім морфології ушкодження сухожилка ДГБ, необхідно враховувати вік пацієнта, рівень фізичної та трудової активності, а також асоційовані порушення плечевого суглоба. Застосування тенотомії біцепса в пацієнтів старших за 50 років з низькою фізичною і трудовою активністю дає змогу скоротити тривалість операції, знизити інтраопераційну травму і отримати хороші результати без істотного зниження функціональних результатів лікування. Застосування субпекторального тенодезу сухожилка ДГБ з фіксацією за допомогою системи Endobutton і трансоссальної фіксації дали змогу отримати найкращі функціональні результати лікування. Ключові слова: довга головка біцепса, тенодез, метод фіксації.*

**Ключевые слова:** длинная головка бицепса, тенодез, метод фиксации

### Введение

Повреждения и заболевания плечевого сустава являются актуальной проблемой травматологии

и ортопедии. Одной из причин болевого синдрома и нарушения функции плечевого сустава может быть воспаление и/или повреждение длинной

головки бицепса (ДГБ), как внутрисуставной так и внесуставной его части. При одинаковых клинических проявлениях причины возникновения болевого синдрома, связанного с патологией ДГБ, могут быть различными — воспалительные изменения (тендинит сухожилия), динамическая диспозиция сухожилия в межбугорковой борозде (нестабильность сухожилия в межбугорковой борозде и, как следствие, вывих его на малый бугорок плечевой кости), травматические или дегенеративные разрывы (полные и частичные) сухожилия бицепса на протяжении и в месте его соединения с суставной губой (SLAP-повреждения) [1, 5].

Все описанные варианты патологии ДГБ являются показанием для хирургического лечения, а именно тенотомии или тенотомии сухожилия ДГБ. Ввиду того, что при проведении тенотомии возможны отрицательные результаты (снижение мышечной силы верхней конечности и косметические деформации) пациентам молодого возраста, а также лицам с высокой физической активностью рекомендован тенотомия сухожилия ДГБ [1, 2, 6].

Для операций такого рода предложено множество методик, основным отличием которых является место и метод фиксации сухожилия ДГБ на плечевой кости. В литературе описаны следующие варианты мест фиксации сухожилия ДГБ при его тенотомии: в верхней части межбугорковой борозды [2]; супрапекторально, проксимальный отдел плечевой кости на протяжении межбугорковой борозды [3]; субпекторально, в области прикрепления большой грудной мышцы к плечевой кости [4].

Методы фиксации сухожилия ДГБ можно разделить на группы: с помощью якорных фиксато-

ров [6], интерферентных винтов [2, 4], трансоссальных швов [5], мягкотканной шовной фиксации [1], системы Endobutton [3].

Многообразие методов и мест фиксации сухожилия ДГБ и отсутствие единого мнения по обоснованности их применения послужили основанием для проведения предоставленного исследования.

*Цель работы:* определение оптимального метода и места фиксации длинной головки бицепса при различных видах его патологии.

## Материал и методы

Протокол исследования утвержден комиссией по вопросам биоэтики Запорожского государственного медицинского университета (№ 2 от 02.03.2016).

Проведен ретроспективный анализ результатов лечения 37 пациентов, которые проходили лечение на базе отделения ортопедии, артрологии и спортивной травмы Запорожской областной клинической больницы с различными видами патологии сухожилия ДГБ с 2009 по 2015 гг. Среди них было 26 мужчин, а 11 женщин (74,3 и 25,7 % соответственно), средний возраст составил  $(47,8 \pm 3,2)$  лет, от 18 до 79.

В предоперационном периоде всем пациентам проведено клиническое обследование с обязательными провокационными нагрузочными тестами Speed, O'Brien, Yergasson, рентгенографию плечевого сустава и МРТ-исследование. В табл. 1 представлены результаты обследования пациентов. Всем им проведено хирургическое лечение (табл. 2).

После операции руку фиксировали косыночной повязкой на 4 недели. Пациенту запрещали актив-

Таблица 1

Варианты патологии сухожилия ДГБ

Вариант патологии ДГБ	Пациенты		
	мужчины	женщины	всего
Полный разрыв сухожилия ДГБ	12	0	12
SLAP-повреждение	3	5	8
Тенденит и динамическая нестабильность (диспозиция) сухожилия ДГБ	5	1	6
Тенденит сухожилия ДГБ при повреждении ротаторной манжеты плеча	4	2	6
Тенденит сухожилия ДГБ при субакромиальном импиджменте	4	1	5
Всего	28	9	37

Таблица 2

Методы хирургического лечения сухожилия ДГБ

Метод	Количество
Тенотомия	5
Фиксация анкерными фиксаторами	11
Фиксация интерферентными винтами	10
Субпекторальная фиксация при помощи системы Endobutton	5
Субпекторальная трансоссальная шовная фиксация	6

ное сокращение бицепса и разгибание в локтевом суставе более  $90^\circ$  и рекомендовали ограничение наружной ротации до  $40^\circ$ . Ограничение движений в локтевом суставе было необходимо в течение 4 недель. Далее длился курс ЛФК для восстановления полного объема движений. Полные физические нагрузки разрешали через 3 мес. после операции.

Контрольное клиническое обследование с провокационными нагрузочными тестами (Yergasson, Speed, O'Brien), оценку результатов по шкале Constant и рентгенографию плечевого сустава проводили в срок от 3 до 12 мес. с момента операции (средний срок наблюдения составил  $(5,7 \pm 2,6)$  мес.).

### Результаты и их обсуждение

Выбор метода хирургического лечения был индивидуален. На определение метода хирургической коррекции патологии сухожилия ДГБ повлияли такие факторы, как морфология повреждения сухожилия ДГБ, возраст пациента, уровень физической активности, особенности трудовой деятельности, сопутствующая патология плечевого сустава. В случае такой патологии плечевого сустава помимо тенотомии/тенодеза ДГБ выполняли дополнительную хирургическую коррекцию. Так, при ассоциированных повреждениях ротаторной манжеты-РМП (6 пациентов, 16,2 %) во всех случаях под артроскопическим контролем проводили рефиксацию сухожилия надостной мышцы при помощи якорных фиксаторов. При сопутствующем субакромиальном импиджменте (5 пациентов, 13,5 %) выполняли бурсэктомию, субакромиальную декомпрессию и при необходимости акромиопластику. При SLAP-повреждениях (8 пациентов, 21,6 %) проводили тенотомию сухожилия ДГБ (с последующим тенодезом) и рефиксацию основного массива суставной губы к гленоиду при помощи интерферентных якорных фиксаторов.

Следует отметить, что у пациентов с ассоциированными повреждениями РМП функция плечевого сустава и показатели шкалы Constant через 4 недели после операции были значительно ниже, чем у пациентов с изолированной патологией сухожилия ДГБ. Но при обследовании через 3 мес. после операции статистически достоверной разницы не выявлено (пациенты с изолированной патологией ДГБ  $(80,2 \pm 2,9)$  балла, с ассоциированным повреждением РМП  $(75,6 \pm 1,4)$ ).

Из-за отсутствия в литературе четких показаний к проведению тенотомии мы применяли данный вид хирургического лечения у пациентов старше 50 лет с низким уровнем физической и трудовой активности (5 человек, 13,5 %). Во всех

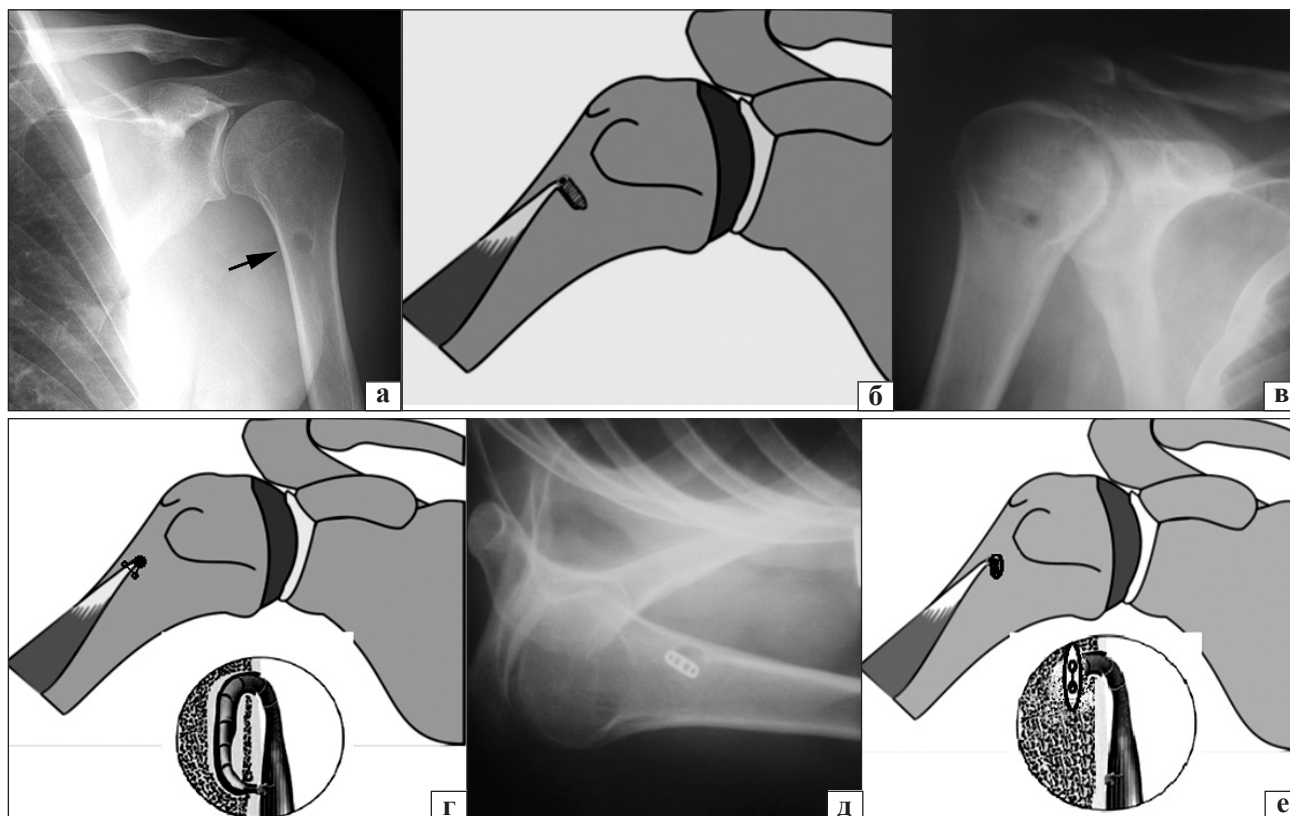
случаях тенотомию проводили при тендините сухожилия ДГБ и/или нарушении его целостности. У пациентов, которым проводили тенотомию, наблюдалась сопутствующая патология плечевого сустава: у 3 — повреждение РМП, у 2 — сухожилия ДГБ ассоциировалась с субакромиальным импиджментом. В результате клинического обследования через 3 мес. установлено, что болевой синдром в переднем отделе плечевого сустава купирован у всех пациентов, оценка по шкале Constant составила  $(68,1 \pm 1,5)$  баллов. Уменьшение количества баллов было связано в основном с незначительным снижением показателей мышечной силы. Провокационные нагрузочные тесты у 3 пациентов были отрицательные, у 2 — слабоположительные. При визуальном осмотре у 2 пациентов после тенотомии бицепса наблюдалась деформация по типу Poreye [4].

Следовательно, можно сделать вывод, что пациентам старше 50 лет с низкой физической и трудовой активностью при прогнозируемом длительном хирургическом вмешательстве, связанном с различной патологией плечевого сустава (повреждение РМП, акромиопластика и др.) и сухожилия ДГБ, можно проводить тенотомию, которая позволит сократить длительность операции, снизить интраоперационную травму, и получить хорошие результаты лечения без существенного снижения функциональных.

Анализ современной научной литературы показал, что выбор метода и места фиксации сухожилия ДГБ неоднозначен [6]. Под нашим наблюдением находилось 32 пациента, которым произведен тенодез сухожилия ДГБ с различными видами фиксации.

Тенодез сухожилия ДГБ с фиксацией к головке плечевой кости до входа в межбугорковую борозду при помощи якорных фиксаторов выполнен 11 пациентам (34,4 %). На контрольном клиническом обследовании установлено, что оценка по шкале Constant составила  $(76,8 \pm 1,5)$  баллов. При клиническом осмотре визуальных деформаций бицепса не наблюдали. У 2 пациентов (6,5 %) с положительными провокационными нагрузочными тестами выполнен тенодез под артроскопическим контролем. Причиной сохранения болевого синдрома в переднем отделе сустава, по нашему мнению, был недоучет наличия тендинита в сухожилии ДГБ в межбугорковой борозде.

Отметим, что во время артроскопии плечевого сустава необходимо производить тракцию сухожилия ДГБ в проксимальном направлении для контроля патологических изменений нижней его части. При тендините сухожилия ДГБ необходим



**Рисунок.** Тенodesис сухожилия ДГБ с различными вариантами фиксации: интерферентным винтом, рентгенограмма (а), схема (б); трансоссальной шовной фиксацией, рентгенограмма (в), схема (г); системой Endobutton, рентгенограмма (д), схема (е)

субпекторальный тенodesис бицепса с предварительным иссечением измененной сухожильной ткани. При полных разрывах сухожилия ДГБ и тендините внесуставной части сухожилия ДГБ применяли субпекторальный тенodesис. Фиксация интерферентными винтами выполнена у 10 пациентов (31,3 %), субпекторальная трансоссальная шовная фиксация — у 6 (18,7 %), субпекторальная фиксация при помощи системы Endobutton — у 5 (15,6 %) (рисунок). На контрольном осмотре у всех пациентов этой группы отмечено восстановление движений в плечевом суставе в полном объеме без визуальных деформаций бицепса. Провокационные нагрузочные тесты у всех пациентов были отрицательными. Оценка функции плечевого сустава по шкале Constant в обследованной группе больных составила  $(80,2 \pm 2,9)$  балла.

Оценка функции плечевого сустава по шкале Constant в зависимости от места фиксации представлена в табл. 3.

У пациентов после тенodesиса с фиксацией интерферентным винтом болевой синдром по ВАШ в раннем послеоперационном периоде составил  $6,2 \pm 1,2$ ; а после фиксации системой Endobutton и трансоссальной шовной фиксации —  $3,8 \pm 0,9$ .

Во время проведения тенodesиса сухожилия ДГБ с фиксацией интерферентным винтом наблюдались осложнения. Так, одного пациента с введением винта в проксимальный отдел головки плечевой кости (до входа в межбугорковую борозду) при пробном разгибании в локтевом суставе произошла миграция фиксатора, стабильность фиксации сухожилия ДГБ была недостаточной, в связи с чем изменено место фиксации. После проведенного

Таблица 3

Оценка функции плечевого сустава по шкале Constant

Вид хирургического лечения и место фиксации	Оценка функции плечевого сустава по шкале Constant через 3 мес. после операции, баллы
Тенотомия ДГБ	$68,1 \pm 1,5$
Тенodesис ДГБ с фиксацией к головке плечевой кости до входа в межбугорковую борозду	$76,8 \pm 1,5$
Тенodesис ДГБ, субпекторальная фиксация	$80,2 \pm 2,9$

субпекторального тенodesа фиксация была стабильной. Миграция интерферентного винта, с нашей точки зрения, могла произойти вследствие низкой плотности костной ткани и на фоне остеопороза. Исходя из этого, в дальнейшем всем пациентам с признаками остеопороза фиксацию проводили исключительно в субпекторальной зоне.

При выполнении субпекторального тенodesа сухожилия ДГБ во время вкручивания интерферентного винта у одного пациента повреждено сухожилие в месте контакта между винтом и костным каналом. Метод фиксации был заменен на систему Endobutton. Вероятно, повреждение произошло вследствие дегенеративных изменений в сухожилии, что повлияло на прочность сухожильной ткани.

Следует отметить, что все описанные методики фиксации сухожилия ДГБ в биомеханических исследованиях продемонстрировали одинаковую прочность при циклических разрывающих нагрузках [3, 6]. Однако при выборе метода и места фиксации в клинической практике следует также учитывать состояние костной ткани плечевой кости и морфологические изменения сухожилия ДГБ.

## Выводы

При выборе метода хирургического лечения патологии бицепса, кроме морфологии повреждения сухожилия ДГБ, необходимо учитывать возраст пациента, уровень физической и трудовой активности, а также ассоциированные повреждения плечевого сустава.

Применение тенотомии бицепса у пациентов старше 50 лет с низкой физической и трудовой активностью позволяет сократить длительность хирургического вмешательства, снизить интраоперационную травму и получить хорошие результаты без существенного снижения функциональных результатов лечения.

При тендините внесуставной части сухожилия ДГБ необходимо выполнять субпекторальный тенodes бицепса с предварительным иссечением измененной сухожильной ткани.

У пациентов с признаками остеопороза следует избегать фиксации сухожилия ДГБ в проксимальном отделе головки плечевой кости, методом выбора является субпекторальный тенodes.

При дегенеративных изменениях сухожилия ДГБ применение системы Endobutton или трансоссальной шовной фиксации позволяет исключить повреждение сухожильной ткани в момент его фиксации.

**Конфликт интересов.** Авторы декларируют отсутствие конфликта интересов.

## Список литературы

1. Артроскопическая коррекция повреждений комплекса «сухожилие длинной головки двуглавой мышцы — суставная губа» в лечении пациентов с полнослойными разрывами вращающей манжеты плеча / С. Ю. Доколин, В. И. Кузьмина, И. С. Базаров, М. А. Кислицын // Травматология и ортопедия России. — 2013 — 1 (67). — С. 19–27.
2. Anatomy of the biceps tendon: implications for restoring physiological length-tension relation during biceps tenodesis with interference screw fixation / P. J. Denard, X. Dai, B. T. Hanypsiak, S. S. Burkhart // Arthroscopy. — 2012. — Vol. 28 (10). — P. 1352–1358, doi: 10.1016/j.arthro.2012.04.143.
3. Biomechanics of a novel technique for suprapectoral intraosseous biceps tenodesis / N. Sampatacos, B. P. Gillette, S. J. Snyder, H. B. Henninger // J. Shoulder Elbow Surg. — 2016. — Vol. 25, Issue 1. — P. 149–157, doi: 10.1016/j.jse.2015.07.017.
4. Clinical outcomes after subpectoral biceps tenodesis with an interference screw / A. D. Mazzocca, M. P. Cote, C. L. Arciero [et al.] // Am. J. Sports Med. — 2008. — Vol. 36 (10). — P. 1922–1929.
5. Open subpectoral biceps tenodesis: reliable treatment for all biceps tendon pathology / P. Kane, P. Hsaio, B. Tucker, K. B. Freedman // Orthopaedics. — 2015. — Vol. 38 (1). — P. 37–41, doi: 10.3928/01477447-20150105-04.
6. The biomechanical evaluation of four fixation techniques for proximal biceps tenodesis / A. D. Mazzocca, J. Bicos, S. Santangelo [et al.] // Arthroscopy. — 2005. — Vol. 21 (11). — P. 1296–1306.

DOI: <http://dx.doi.org/10.15674/0030-59872016265-69>

Статья поступила в редакцию 15.04.2016

## TENODESIS OF LONG BICEPS TENDON IN IT'S PATHOLOGY

M. L. Golovakha<sup>1</sup>, I. V. Shishka<sup>2</sup>, I. N. Zabelin<sup>2</sup>

<sup>1</sup> Zaporizhzhia State Medical University. Ukraine

<sup>2</sup> Zaporizhzhia Regional Clinical Hospital. Ukraine

✉ Ivan Zabelin, MD, PhD: [zabelin-ne@inbox.ru](mailto:zabelin-ne@inbox.ru)