

Запорожский медицинский журнал



Том 22, № 5(122), сентябрь – октябрь 2020 г.

Редакционная коллегия

Главный редактор – проф. Ю.М. Колесник
Зам. гл. редактора – проф. В.А. Визир
Ответственный секретарь – проф. В.В. Сыволап

проф. А.В. Абрамов (Запорожье)
проф. М.Н. Алёхин (Москва, Россия)
академик НАМН Украины, проф. М.А. Андрейчин (Тернополь)
проф. И.Ф. Беленичев (Запорожье)
проф. И.Н. Бондаренко (Днепро)
проф. Маргус Виигимаа (Таллин, Эстония)
проф. М.Л. Головаха (Запорожье)
проф. М.Н. Долженко (Киев)
проф. Н.Г. Завгородняя (Запорожье)
акад. НАМН Украины, проф. В.Н. Запорожан (Одесса)
проф. Луциуш Запрукто (Познань, Польша)
проф. Марек Зентек (Вроцлав, Польша)
проф. А.Г. Каплаушенко (Запорожье)
проф. В.Н. Клименко (Запорожье)
акад. НАМН Украины, проф. В.Н. Коваленко (Киев)
проф. С.И. Коваленко (Запорожье)
проф. С.Н. Коваль (Харьков)
проф. А.А. Козёлкин (Запорожье)
проф. Н.А. Корж (Харьков)
чл.-кор. НАН, акад. НАМН Украины О.В. Коркушко (Киев)
проф. Г.А. Леженко (Запорожье)
чл.-кор. НАМН Украины, проф. В.Н. Лисовой (Харьков)
проф. И.А. Мазур (Запорожье)
проф. Кшиштоф Наркевич (Гданьск, Польша)
проф. С.Н. Недельская (Запорожье)
чл.-кор. НАМН Украины, проф. В.З. Нетяженко (Киев)
акад. НАМН, чл.-кор. НАН Украины, проф. А.С. Никоненко
проф. Петер Нильссон (Мальмё, Швеция)
проф. Дженнаро Пагано (Неаполь, Италия)
проф. А.И. Панасенко (Запорожье)
чл.-кор. НАМН Украины, проф. Т.А. Перцева (Днепро)
проф. Ю.М. Степанов (Днепро)
проф. В.Д. Сыволап (Запорожье)
проф. В.А. Туманский (Запорожье)
проф. Генриетта Фаркаш (Будапешт, Венгрия)
акад. НАМН Украины, проф. Ю.И. Фещенко (Киев)
проф. Свапандип Сингх Чимни (Амритсар, Индия)
проф. Яцек Шепетовски (Вроцлав, Польша)

Editorial Board

Editor-in-Chief – Yu.M. Kolesnyk
Deputy Editor-in-Chief – V.A. Vizir
Executive secretary – V.V. Syvolap

A.V. Abramov (Zaporizhzhia, Ukraine)
M.N. Alekhin (Moscow, Russia)
M.A. Andreichyn (Ternopil, Ukraine)
I.F. Bielenichev (Zaporizhzhia, Ukraine)
I.M. Bondarenko (Dnipro, Ukraine)
Swapandeep Singh Chimni (Amritsar, India)
M.N. Dolzhenko (Kyiv, Ukraine)
Henriette Farkas (Budapest, Hungary)
Yu.I. Feshchenko (Kyiv, Ukraine)
M.L. Holovakha (Zaporizhzhia, Ukraine)
A.H. Kaplaushenko (Zaporizhzhia, Ukraine)
V.M. Klymenko (Zaporizhzhia, Ukraine)
O.V. Korkushko (Kyiv, Ukraine)
N.A. Korzh (Kharkiv, Ukraine)
S.M. Koval (Kharkiv, Ukraine)
S.I. Kovalenko (Zaporizhzhia, Ukraine)
V.M. Kovalenko (Kyiv, Ukraine)
O.A. Koziolkin (Zaporizhzhia, Ukraine)
H.O. Lezhenko (Zaporizhzhia, Ukraine)
V.M. Lisovyi (Kharkiv, Ukraine)
I.A. Mazur (Zaporizhzhia, Ukraine)
Krzysztof Narkiewicz (Gdansk, Poland)
S.M. Nedelska (Zaporizhzhia, Ukraine)
V.Z. Netiazhenko (Kyiv, Ukraine)
Peter M. Nilsson (Malmö, Sweden)
O.S. Nykonenko (Zaporizhzhia, Ukraine)
Gennaro Pagano (Naple, Italy)
O.I. Panasenko (Zaporizhzhia, Ukraine)
T.O. Pertseva (Dnipro, Ukraine)
Yu.M. Stepanov (Dnipro, Ukraine)
V.D. Syvolap (Zaporizhzhia, Ukraine)
Jacek Szepietowski (Wroclaw, Poland)
V.O. Tumanskyi (Zaporizhzhia, Ukraine)
Margus Viigimaa (Tallinn, Estonia)
V.M. Zaporozhan (Odesa, Ukraine)
Lucjusz Zaprutko (Poznan, Poland)
N.H. Zavorodnia (Zaporizhzhia, Ukraine)
Marek Ziętek (Wroclaw, Poland)

Научно-практический журнал Запорожского государственного медицинского университета

Издаётся с сентября 1999 года.
Периодичность выхода –
1 раз в два месяца.
Свидетельство о регистрации
КВ №20603-10403ПР
от 27.02.2014 г.
Подписной индекс – 90253.

Аттестован как научное профессиональное издание Украины категории «А», в котором публикуются результаты диссертаций на соискание учёных степеней доктора философии, доктора и кандидата наук. Область знаний – охрана здоровья (22); специальности: медицина – 222, педиатрия – 228, стоматология – 221, фармация, промышленная фармация – 226 (приказ МОН Украины № 1301 от 15.10.2019 г.)

Журнал включён в WEB OF SCIENCE™ и другие международные наукометрические базы данных. Статьи рецензируются по процедуре Double-blind.

Лицензия Creative Commons



Рекомендован к печати Учёным советом ЗГМУ, протокол № 1 от 31.08.2020 г. Подписан в печать 22.09.2020 г.

Редакция:
Начальник редакционно-издательского отдела
В. Н. Миклашевский
Литературный редактор
О. С. Савеленко
Технический редактор
Ю. В. Полупан

Адрес редакции и издателя:
Украина, 69035, г. Запорожье,
пр. Маяковского, 26, ЗГМУ,
e-mail: med.jur@zsmu.zp.ua
http://zmj.zsmu.edu.ua

Отпечатан
в типографии ООО «Х-ПРЕСС».
69068, г. Запорожье,
ул. Круговая, д. 165/18,
e-mail: xpresszp@gmail.com
Свидетельство о госрегистрации
АОО №198468 от 01.07.1999 г.
Формат 60x84/8.
© Бумага мелованная,
бескислотная. Усл. печат. л. 6.
Тираж 200 экз. Зак. № 9/20.

Zaporozhye Medical Journal

Volume 22 No. 5 September – October 2020

Scientific Medical Journal. Established in September 1999
Zaporizhzhia State Medical University

Submit papers are peer-reviewed

Maiakovskiy Avenue, 26,
Zaporizhzhia, 69035,
UKRAINE
e-mail: med.jur@zsmu.zp.ua
http://zmj.zsmu.edu.ua

Оригинальные исследования

Беш Д. І.

Прогноз гострого інфаркту міокарда з елевацією сегмента ST залежно від особливостей інтракоронарних тромбів

Кисельов С. М., Савченко Ю. В.

Клінічні особливості перебігу гострого періоду інфаркту міокарда з елевацією ST у пацієнтів після реперфузійної терапії

Козьолкін О. А., Кузнєцов А. А.

Електроенцефалографічні критерії прогнозу функціонального результату гострого періоду спонтанного супратенторіального внутрішньомозкового крововиливу

Полковников О. Ю.

Хірургічне лікування ускладненого аневризматичного інтракраніального крововиливу. Аналіз результатів лікування при використанні ендоскулярного або мікrohrірургічного методу оклюзії аневризми

Волотко Л. О.

Клініко-анамнестична характеристика дітей першого року життя з гіпоксично-ішемічним ураженням ЦНС

Семененко С. І., Ходаківський О. А., Семененко А. І., Семененко О. М.

Оцінювання впливу різних церебропротекторів на динаміку церебральної та центральної гемодинаміки при черепно-мозковій травмі в щурів

Антонюк Я. О., Гуменюк А. Ф., Пашкова Ю. П., Сакович О. О., Жебель В. М.

Діагностична цінність визначення мозкового натрійуретичного пептиду за коморбідного перебігу гіпертонічної хвороби та цукрового діабету 2 типу в чоловіків

Тітова Ю. О., Місюра К. В., Кравчун Н. О.

Прогнозування ризику розвитку остеопорозу в пацієнтів із цукровим діабетом 2 типу та неалкогольною жировою хворобою печінки

Малахова С. М., Сиволап В. В., Потапенко М. С.

Особливості кардіального ремоделювання залежно від спрямованості тренувального процесу

Шумна Т. Є., Левчук-Воронцова Т. О.

Оцінювання стану нервової системи дітей, які народжені з низькою масою тіла, враховуючи поліморфізм С/Т гена FADS2 (rs174583)

Паламарчук В. О., Товкай О. А., Войтенко В. В., Соломеннікова Н. В.

Застосування неселективної реіннервації гортані в тиреоїдній хірургії

Завгородній С. М., Зимня К. О., Рилов А. І., Данилюк М. Б., Кубрак М. А.

Актуальні питання діагностики та лікування папілярного раку щитоподібної залози на тлі аутоімунного тиреоїдиту

Original research

590 Besh D. I.

Prognosis of acute ST-elevation myocardial infarction depending on the morphological features of intracoronary thrombi

597 Kyselov S. M., Savchenko Yu. V.

Clinical features of the acute period of myocardial infarction with ST segment elevation in patients after reperfusion therapy

604 Koziolkin O. A., Kuznietsov A. A.

Electroencephalographic criteria of the functional outcome prognosis in the acute period of spontaneous supratentorial intracerebral hemorrhage

611 Polkovnikov O. Yu.

Surgical treatment of complicated aneurysmal SAH. An analysis of treatment results when using endovascular coiling or microsurgical clipping of aneurysm

617 Volotko L. O.

Clinical-anamnestic characteristic of first-year children with CNS hypoxic-ischemic injury

622 Semenenko S. I., Khodakivskiy O. A., Semenenko A. I., Semenenko O. M.

Assessment of the effect of various cerebroprotectors on the dynamics of cerebral and central hemodynamics in traumatic brain injury in rats

627 Antoniuk Ya. O., Humeniuk A. F., Pashkova Yu. P., Sakovych O. O., Zhebel V. M.

The diagnostic value of brain natriuretic peptide in men with comorbid essential arterial hypertension and type 2 diabetes mellitus

637 Titova Yu. O., Misiura K. V., Kravchun N. O.

Osteoporosis risk prediction in patients with type 2 diabetes mellitus and non-alcoholic fatty liver disease

643 Malakhova S. M., Syvolap V. V., Potapenko M. S.

Features of cardiac remodeling depending on the mode of training session

652 Shumna T. Ye., Levchuk-Vorontsova T. O.

Assessment of the nervous system state in low birth weight children taking into account the FADS2 rs174583 (C/T) gene polymorphism

664 Palamarchuk V. O., Tovkai O. A., Voitenko V. V., Solomennikova N. V.

Non-selective laryngeal reinnervation in thyroid surgery

670 Zavorodnyi S. M., Zymnia K. O., Rylov A. I., Danyliuk M. B., Kubrak M. A.

Current issues relating to diagnostics and treatment of papillary thyroid cancer with coexistent autoimmune thyroiditis

Оригинальные исследования

Клименко А. В., Клименко В. Н., Белай А. И., Николаев М. В.

Модифицированное антирефлюксное моноанастомозное лапароскопическое шунтирование желудка в хирургии морбидного ожирения

Ротар О. В., Хомяк І. В., Ротар В. І., Шафранюк В. Д., Грама О. В., Кропива В. В.

Гнійно-септичні ускладнення гострого некротичного панкреатиту: прогнозування розвитку та рання діагностика

Яковлев П. Г., Ключин Д. А.

Рятівна радикальна цистектомія після органозберігального лікування хворих на недиференційований рак сечового міхура: місце в лікувальному алгоритмі та результати виживаності

Шишкин М. А., Фень С. В.

Епітеліально-мезенхімальний перехід в прогресії колоректальної аденокарциноми

Астахов В. М., Бацилева О. В., Пузь І. В.

Клініко-психологічні аспекти вагітності та особливості перебігу пологів у жінок із різним типом психологічного компонента гестаційної домінанти

Обзоры

Бринза М. С., Вороненко О. С.

Сучасні уявлення про порушення серцевого ритму у хворих на цукровий діабет 2 типу, яким здійснили імплантацію постійного електрокардіостимулятора (огляд літератури)

Дроговоз С. М., Бутко Я. О., Іванчик Л. Б., Щокіна К. Г., Белік Г. В., Лук'янчук В. Д.

Особливості застосування ліків off-label у педіатрії

Іванов В. П., Шушковська Ю. Ю., Афанасюк О. І., Данильчук А. Є., Сіліна С. М.

Електрична нестабільність міокарда як проблема сучасної терапевтичної практики – реалії прогнозування (огляд літератури)

Клинический случай

Чорний В. М., Головаха М. Л., Яцун Є. В.

Клінічний приклад використання біорезорбційного малеолярного гвинта для остеосинтезу внутрішньої кісточки

Разнатовська О. М., Шальмін О. С., Нореико С. Б.

Клінічні прояви та діагностика гострої мієлоїдної лейкемії в пацієнта з перенесеним раніше туберкульозом легень (клінічний випадок)

Original research

676 Klymenko A. V., Klymenko V. M., Bilai A. I., Nikolaiev M. V.

Modified antireflux monoanastomotic laparoscopic gastric bypass in morbid obesity surgery

682 Rotar O. V., Khomiak I. V., Rotar V. I., Shafraniuk V. D., Hrama O. V., Kropyva V. V.

Purulent-septic complications of acute necrotizing pancreatitis: prognosis of development and early diagnosis

688 Yakovlev P. H., Kliushyn D. A.

Salvage radical cystectomy after organ preservation therapy in patients with undifferentiated bladder cancer: its place in the treatment algorithm and survival results

694 Shyshkin M. A., Fen S. V.

Epithelial-mesenchymal transition in colorectal adenocarcinoma progression

701 Astakhov V. M., Batsylieva O. V., Puz I. V.

Clinical and psychological aspects of pregnancy and features of the course of labor in women with different types of psychological component of gestational dominant

Review

709 Brynza M. S., Voronenko O. S.

Current views on heart rhythm disturbance in patients with type 2 diabetes mellitus who underwent implantation of a permanent pacemaker (a literature review)

714 Drohovor S. M., Butko Ya. O., Ivantsyk L. B., Shchokina C. H., Bielik H. V., Lukianchuk V. D.

The peculiarities of off-label use of drugs in pediatrics

719 Ivanov V. P., Shushkovska Yu. Yu., Afanasiuk O. I., Danylchuk A. Ye., Silina S. M.

Electrical myocardial instability as a problem of modern therapeutic practice – the realities of prognosis (a literature review)

Case report

727 Chorny V. M., Holovakha M. L., Yatsun Ye. V.

A clinical example of a bioresorbable malleolar screw application for osteosynthesis of the medial malleolus

732 Raznatovska O. M., Shalmin O. S., Noreiko S. B.

Clinical manifestations and diagnosis of acute myeloid leukemia in a patient with a medical history of pulmonary tuberculosis (a case report)

Актуальні питання діагностики та лікування папілярного раку щитоподібної залози на тлі аутоімунного тиреоїдиту

С. М. Завгородній ¹, К. О. Зимня ^{1,2}, А. І. Рілов ²,
М. Б. Данилюк ¹, М. А. Кубрак ¹

¹Запорізький державний медичний університет, Україна, ²КНП «Міська лікарня екстреної та швидкої медичної допомоги» Запорізької міської ради, Україна

A – концепція та дизайн дослідження; B – збір даних; C – аналіз та інтерпретація даних; D – написання статті; E – редагування статті;
F – остаточне затвердження статті

Ключові слова:

аутоімунний тиреоїдит, папілярний рак щитоподібної залози.

Запорізький медичний журнал. 2020. Т. 22, № 5(122). С. 670-675

*E-mail: gkbesmp.zp@gmail.com

Сучасні дослідження показують, що при папілярному раку щитоподібної залози (ПРЩЗ), який асоційований з аутоімунним тиреоїдитом (АІТ), визначають більше малігнізованих вузлів. Однак не досліджено, як саме АІТ впливає на розвиток і перебіг папілярного раку щитоподібної залози.

Мета роботи – визначити частоту аутоімунного тиреоїдиту при папілярному раку щитоподібної залози та дослідити частоту його метастазування.

Матеріали та методи. Здійснили ретроспективний аналіз 63 історій хвороби пацієнтів із діагнозом ПРЩЗ, які отримували лікування в хірургічному відділенні ТОВ «ВІЗУС» із січня 2018 до грудня 2019 року. Середній вік пацієнтів – 53,1 ± 10,4 року. Серед хворих було 56 (88,9 %) жінок і 7 (11,1 %) чоловіків. Усі пацієнти отримали хірургічне лікування. Критерій залучення в основну групу – виявлення під час патогістологічного дослідження ПРЩЗ та АІТ – 33 (52,4 %) пацієнти. У групу порівняння включили пацієнтів із ПРЩЗ без АІТ – 30 (47,6 %).

Результати. Гіпотиреоз виявили в 5 (15,2 %) осіб основної групи, в решті хворих – 28 (84,8 %) – діагностували еутиреоз. Усі пацієнти групи порівняння – 30 (100 %) – були у стані еутиреозу. Підвищення рівня антитіл до тиреопероксидази (АТ-ТПО) визначили в 14 (42,4 %) осіб основної групи, підвищення цього показника в пацієнтів групи порівняння не виявили. Зміни ультрасонографічних характеристик паренхіми щитоподібної залози, що властиві для АІТ, встановили в 13 (39,4 %) осіб основної групи та у 9 (30,0 %) осіб групи порівняння, $p = 0,3714$.

За результатами цитологічного дослідження пунктів вузлів щитоподібної залози, фолікулярну неоплазію виявили в 6 (18,2 %) пацієнтів з основної групи та у 2 (6,7 %) осіб групи порівняння, $p = 0,0473$. За результатами патогістологічного дослідження, поєднання ПРЩЗ з АІТ виявили у 33 (52,4 %) пацієнтів. Метастазування раку в регіональні лімфовузли спостерігали в 14 (42,4 %) пацієнтів з АІТ та у 10 (33,3 %) із групи порівняння, $p < 0,0356$.

Висновки. Результати ультразвукового дослідження, тонкоголкової аспіраційної пункційної біопсії та визначення рівня тиреоїдних гормонів у крові недостатньо інформативні для встановлення діагнозу АІТ. Зміни паренхіми щитоподібної залози, що властиві для АІТ, ускладнюють діагностику злоякісних новоутворень. Частота метастазування ПРЩЗ, яка має перебіг на тлі АІТ, – вища, ніж без нього.

Key words:

autoimmune thyroiditis, papillary thyroid carcinoma.

Zaporozhye medical journal 2020; 22 (5), 670-675

Current issues relating to diagnostics and treatment of papillary thyroid cancer with coexistent autoimmune thyroiditis

S. M. Zavorodnyi, K. O. Zymnia, A. I. Rylov, M. B. Danyliuk, M. A. Kubrak

Recent studies have shown that papillary thyroid cancer (PTC) associated with autoimmune thyroiditis (AIT) has a higher percentage of malignant nodes. However, it has not been studied how AIT affects the development and course of PTC.

The aim was to determine the incidence of autoimmune thyroiditis in papillary thyroid cancer and study the frequency of its metastasis.

Materials and methods. A retrospective analysis of 63 case histories of patients diagnosed with PTC who received treatment in the Surgery Department of "VIZUS" LLC from January 2018 to December 2019 was performed. The mean age of the patients was 53.1 ± 10.4 years. There were 56 (88.9 %) women and 7 (11.1 %) men among the patients. All the patients underwent surgical treatment. An inclusion criterion for the main group was pathohistologically confirmed PTC and AIT – 33 patients (52.4 %). The comparison group included patients with PTC without AIT – 30 (47.6 %).

Results. Hypothyroidism was detected in 5 (15.2 %) persons of the main group, and the other patients were diagnosed with euthyroidism – 28 (84.8 %). All the comparison group patients – 30 (100 %) were in a state of euthyroidism. Elevation of antibodies to thyroperoxidase (AT-TPO) was found in 14 (42.4 %) persons in the main group, while no increase in this indicator was found among the comparison group patients. The specific to AIT changes in the ultrasonographic characteristics of the thyroid parenchyma were detected in 13 patients (39.4 %) of the main group and in 9 (30.0 %) patients of the comparison group, $P = 0.3714$.

Following the cytological examination results of thyroid nodule aspirates, follicular neoplasia was detected in 6 (18.2 %) patients of the main group and in 2 (6.7 %) of the comparison group, $P = 0.0473$. The pathohistological examination revealed a combination of PTC with AIT in 33 (52.4 %) patients. Cancer metastasis to the regional lymph nodes was observed in 14 (42.4 %) patients with AIT and 10 (33.3 %) patients of the comparison group, $P < 0.0356$.

Conclusions. The results of ultrasound, fine-needle aspiration biopsy and measurement of serum thyroid hormone levels are not sufficiently informative to diagnose AIT. The specific to AIT changes in the thyroid parenchyma impede the diagnosis of malignancies. The metastasis frequency in PTC with coexistent AIT is higher than without it.

Актуальные вопросы диагностики и лечения папиллярного рака щитовидной железы на фоне аутоиммунного тиреоидита

С. Н. Завгородний, Е. А. Зимняя, А. И. Рылов, М. Б. Данилюк, М. А. Кубрак

Современные исследования показывают, что при папиллярном раке щитовидной железы (ПРЩЖ), ассоциированном с аутоиммунным тиреоидитом (АИТ), определяют больше малигнизированных узлов. Однако не исследовано, как АИТ влияет на развитие и течение папиллярного рака щитовидной железы.

Цель работы – определить частоту аутоиммунного тиреоидита при папиллярном раке щитовидной железы и исследовать частоту его метастазирования.

Материалы и методы. Проведен ретроспективный анализ 63 историй болезни пациентов с диагнозом ПРЩЖ, получавших лечение в хирургическом отделении ООО «ВИЗУС» за период с января 2018 года по декабрь 2019. Средний возраст пациентов – $53,1 \pm 10,4$ лет. Среди больных было 56 (88,9 %) женщин и 7 (11,1 %) мужчин. Всем больным проведено хирургическое лечение. Критерий включения в основную группу – установление при патогистологическом исследовании ПРЩЖ и АИТ – 33 (52,4 %) пациента. В группу сравнения включены больные с ПРЩЖ без АИТ – 30 (47,6 %) человек.

Результаты. Гипотиреоз диагностирован у 5 (15,2 %) пациентов основной группы, у остальных больных – 28 (84,8 %) – эутиреоз. Все пациенты группы сравнения – 30 (100 %) – в состоянии эутиреоза. Повышение уровня антител к тиреопероксидазе (АТ-ТПО) установлено у 14 (42,4 %) лиц основной группы, повышение этого показателя среди пациентов группы сравнения не обнаружено. Изменения ультрасонографических характеристик паренхимы щитовидной железы, присущих АИТ, установлены у 13 (39,4 %) пациентов основной группы, у 9 (30,0 %) больных из группы сравнения, $p = 0,3714$. По результатам цитологического исследования пунктатов узлов щитовидной железы, фолликулярная неоплазия диагностирована у 6 (18,2 %) пациентов основной группы, у 2 (6,7 %) лиц из группы сравнения, $p = 0,0473$. По результатам патогистологического исследования, сочетание ПРЩЖ с АИТ отмечены у 33 (52,4 %) пациентов. Метастазирование рака в региональные лимфоузлы наблюдали у 14 (42,4 %) пациентов с АИТ, у 10 (33,3 %) больных из группы сравнения, $p < 0,0356$.

Выводы. Результаты ультразвукового исследования, тонкоигольной аспирационной пункционной биопсии и определения уровня тиреоидных гормонов в крови недостаточно информативны для постановки диагноза АИТ. Изменения паренхимы щитовидной железы, характерные для АИТ, затрудняют диагностику злокачественных новообразований. Частота метастазирования ПРЩЖ, протекающего на фоне АИТ, – выше, чем без него.

Ключевые слова:
аутоиммунный тиреоидит, рак щитовидной железы.

Запорожский медицинский журнал. 2020. Т. 22, № 5(122). С. 670-675

Аутоімунний тиреоїдит посідає провідне місце у структурі захворювань щитоподібної залози та спричиняє розвиток гіпотиреоїдного стану у 2–15 % пацієнтів із тиреоїдною патологією [1,2]. За даними різних авторів, поширеність цього захворювання серед дорослого населення коливається від 2 % до 6 % [3,4]. За останні п'ять років захворюваність на АІТ у Запорізькій області зросла з 56,6 до 61,3 випадку на 100 тис. населення.

Зростає актуальність проблеми діагностики АІТ, оскільки залишаються невирішеними питання щодо етіології та патогенезу цієї патології [5,6]. Поряд з тим постає проблема гіпердіагностики цього захворювання, що пов'язано з верифікацією діагнозу тільки за окремими ознаками, як-от наявність у крові пацієнта підвищених титрів антитіл до тиреопероксидази (АТ-ТПО) та за змінами, що визначають під час ультрасонографії [7]. Але підвищення рівня АТ-ТПО виявляють у 10–15 % здорових осіб, які перебувають у стані еутиреозу [8]. Цей факт робить неможливим правильність діагнозу тільки за критерієм титрів антитіл.

Причина важливості своєчасної діагностики АІТ – не тільки розвиток гіпотиреоїдного стану, що притаманний для цього захворювання, але і його зв'язок із підвищеним ризиком малигнізації вузлових утворень щитоподібної залози. В останні роки активно обговорюють проблему АІТ як фонового захворювання для ПРЩЖ [9,10].

У разі розвитку АІТ відбувається не тільки інфільтрація тканини щитоподібної залози лімфоцитами, але і структурні зміни тиреоцитів, що ускладнює діагностику

малигнізації у вузлах щитоподібної залози [11]. Деякі роботи показують: при папілярному раку щитоподібної залози, що асоційований із хронічним тиреоїдитом, виявляють більше малигнізованих вузлів [12].

Незважаючи на сучасні дослідження з цього питання, ще не досліджено, як саме АІТ впливає на розвиток і перебіг ПРЩЖ.

Мета роботи

Визначити частоту аутоімунного тиреоїдиту при папілярному раку щитоподібної залози та дослідити частоту його метастазування.

Матеріали і методи дослідження

Здійснили ретроспективний аналіз 63 історій хвороби пацієнтів із діагнозом ПРЩЖ, які отримували лікування в хірургічному відділенні ТОВ «ВИЗУС» із січня 2018 до грудня 2019 року. Середній вік пацієнтів становив $53,1 \pm 10,4$ року. Серед хворих було 56 (88,9 %) жінок і 7 (11,1 %) чоловіків. Усіх пацієнтів обстежили в обсязі клінічного огляду, ультразвукового дослідження, тонкоігольової аспіраційної пункційної біопсії вузлів щитоподібної залози. Хворим зробили аналіз крові на визначення рівня гормонів: тиреотропного, АТ-ТПО, тиреоглобуліну, трийодтироніну, тироксину, кальцитоніну. Для оцінювання злоякісності вузла щитоподібної залози під час ультразвукового дослідження використовували

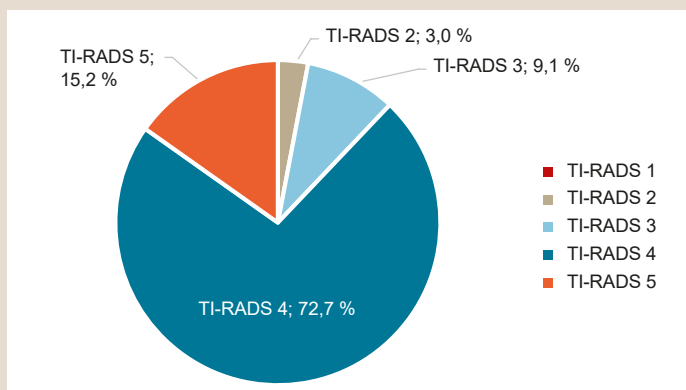


Рис. 1. Характеристика вузлових утворень згідно з системою TI-RADS у пацієнтів основної групи (n = 33).

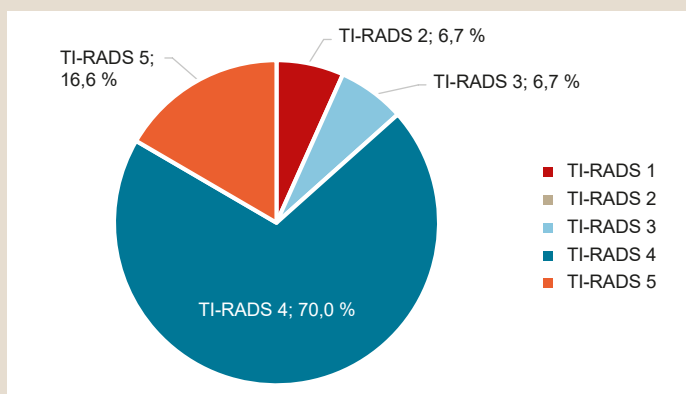


Рис. 2. Характеристика вузлових утворень згідно з системою TI-RADS у пацієнтів групи порівняння (n = 30).

критерії ACR TI-RADS 2017, а протягом цитологічного дослідження – шкалу Bethesda [13–15].

Операцію в обсязі тиреоїдектомії, центральної лімфодисекції виконали 29 (46,1 %) особам. Латеральну лімфодисекцію з боку ураження щитоподібної залози здійснили у 25 (39,7 %) пацієнтів із розміром пухлини більше ніж 2 см та у хворих, в яких інтраопераційно підтверджено експрес біопсією метастатичне ураження лімфовузлів шостої групи та/або югулярного лімфатичного колектору, третьої групи [16].

Тиреоїдектомію виконали 9 (14,2 %) прооперованим, яким діагноз ПРЩЗ встановили тільки після результатів патогістологічного дослідження.

Усіх пацієнтів, залежно від результатів патогістологічного дослідження, поділили на дві групи. Критерій залучення в основну групу – виявлення під час патогістологічного дослідження ПРЩЗ та АІТ – 33 (52,4 %) хворих. У групу порівняння ввійшли пацієнти з ПРЩЗ без АІТ – 30 (47,6 %) осіб.

Результати дослідження опрацьовані методами варіаційної статистики з використанням непараметричного критерію Манна–Уїтні за допомогою пакетів прикладних комп'ютерних програм Statistica 13.0, TIBCO Software inc. (ліцензійний № JPZ8041382130ARCN10-J) і Microsoft Excel 2013 (Ліцензія 00331-10000-00001-AA404). Статистично значущими в нашому дослідженні вважали результати, якщо рівень $p < 0,05$.

Результати

В основну групу залучені 32 (97,0 %) жінки, 1 (3,0 %) чоловік. Серед хворих групи порівняння – 24 (80,0 %) жінок і 6 (20,0 %) чоловіків. Середній вік осіб основної групи становив $52,2 \pm 9,8$ року, у групі порівняння – $54,2 \pm 11,1$ року, $p = 0,7346$.

В ендокринолога з приводу вузлового утворення щитоподібної залози перебували на спостереженні понад 1 рік 14 (42,4 %) пацієнтів основної групи та 18 (62,1 %) осіб групи порівняння. Препарати тироксину приймали по одному хворому з кожної групи, що становить 3,0 % для пацієнтів основної та 3,4 % для групи порівняння.

Еутиреоз в основній групі діагностували у 28 (84,8 %) пацієнтів, гіпотиреоз – у 5 (15,2 %). Усі госпіталізовані у групі порівняння – 30 (100 %) – були у стані еутиреозу. Підвищення рівня АТ-ТПО виявили в 14 (42,4 %) госпіталізованих основної групи; у групі порівняння – не виявили. Аналізуючи рівні тиреоглобуліну, виявили підвищення рівня цього показника у 1 (3,0 %) хворого основної групи. З-поміж пацієнтів групи порівняння підвищений рівень тиреоглобуліну виявили у 8 (26,7 %) пацієнтів, що підтверджує відомості фахової літератури про неінформативність рівня цього показника для діагностики ПРЩЗ [17].

За результатами ультразвуграфічного обстеження з використанням стратифікаційної системи оцінювання вузлових утворень TI-RADS, припущення про наявність злоякісного утворення зробили у 24 (72,7 %) пацієнтів основної групи та 21 (70,0 %) хворого групи порівняння, $p = 0,4671$.

Високий ризик злоякісності встановили в 5 (15,2 %) осіб основної групи та 5 (16,6 %) пацієнтів групи порівняння, $p = 0,3984$. У 4 (12,1 %) хворих основної групи та 4 (13,4 %) осіб групи порівняння вузлові утворення визначили як доброякісні, $p = 0,7836$ (рис. 1, 2).

Зміни ультразвуграфічних характеристик паренхіми щитоподібної залози, що властиві для АІТ, встановили у 13 (39,4 %) осіб основної групи. У групі порівняння аналогічні ознаки виявили в 9 (30,0 %) хворих, $p = 0,4462$.

Під час цитологічного дослідження пунктату вузлів щитоподібної залози, згідно з системою стратифікації ризику Bethesda, фолікулярну неоплазію встановили в 6 (18,2 %) пацієнтів з основної групи та у 2 (6,7 %) осіб групи порівняння, $p = 0,0414$. Припущення про малігнізацію – у 16 (48,5 %) осіб основної групи, 19 (63,3 %) – групи порівняння, $p = 0,3784$. Рак під час дослідження виявили в 10 (30,3 %) хворих основної групи та в 6 (20,0 %) групи порівняння, $p = 0,4761$ (рис. 3, 4).

За результатами патогістологічного дослідження, поєднання ПРЩЗ з АІТ виявили у 33 (52,4 %) пацієнтів.

У структурі форм АІТ в основній групі в 17 (51,5 %) виявили тиреоїдит Хашимото, у 9 (27,3 %) – лімфоцитарний тиреоїдит, у 4 (12,1 %) – лімфоматозний морфологічний тип, у 3 (9,1 %) – фокальний лімфоцитарний тиреоїдит.

Під час патогістологічного дослідження макропрепаратів виявили різні морфологічні типи папілярного раку щитоподібної залози. В основній групі класичний варіант раку виявили у 24 (73,0 %) пацієнтів, у групі порівняння – у 16 (53,3 %), $p = 0,0357$. Дифузно-склерозувальний та інкапсульований варіант у хворих

основної групи діагностували в 1 (3,0 %) і 4 (12,0 %) випадках відповідно. У групі порівняння – у 3 (10,0 %) та 9 (30,0 %) пацієнтів відповідно. В 1 (3,0 %) хворого основної групи та у 2 (6,7 %) групи порівняння виявили фолікулярний варіант ПРЩЗ. Висококлітинний варіант діагностували у 3 (9,0 %) прооперованих основної групи; у групі порівняння цей варіант не виявили.

Метастази в регіонарні лімфовузли виявили в 14 (42,4 %) пацієнтів основної групи та в 10 (33,3 %) хворих групи порівняння, $p = 0,0487$ (табл. 1).

Обговорення

Згідно з даними сучасних наукових досліджень, у пацієнтів із поєднанням папілярного раку щитоподібної залози та АІТ частіше спостерігають порушення гормонального тла [4,6]. За результатами нашого дослідження, у 5 (15,2 %) хворих основної групи виявили гіпотиреоз, а в пацієнтів групи порівняння порушення функції щитоподібної залози не виявили. Спостерігали підвищення рівня АТ-ТПО в основній групі в 14 (42,4 %) пацієнтів, у групі порівняння не визначили підвищення цього показника.

За даними фахової літератури, для встановлення діагнозу АІТ тільки результатів ультразвукографічного дослідження щитоподібної залози недостатньо [10]. Це підтверджується результатами, що отримали, – ультразвукографічні ознаки АІТ виявили у 13 осіб основної групи (39,4 %), у 9 (30,0 %) пацієнтів із групи порівняння, $p = 0,3714$.

Нині думки авторів щодо обсягу оперативного втручання, доцільності виконання центральної та латеральної лімфатичної дисекції різняться [15–17]. Результати дослідження схиляють до агресивнішої тактики та розширення обсягу оперативного втручання в пацієнтів із раком щитоподібної залози на тлі аутоімунного тиреоїдиту. У пацієнтів із папілярним раком щитоподібної залози та АІТ під час тонкоіголкової аспіраційної пункційної біопсії частіше спостерігали фолікулярну неоплазію – 18,2 %, у хворих другої групи – у 6,7 %, $p < 0,0414$.

Частота метастазування в центральну групу лімфовузлів однакова в пацієнтів з аутоімунним тиреоїдитом і без нього – 24,2 % та 23,4 % відповідно, $p = 0,7135$.

Метастазування у 3 та 4 групах лімфовузлів частіше спостерігали в разі перебігу папілярного раку на тлі АІТ – 18,2 % порівняно з 10,0 % у пацієнтів із ПРЩЗ і без АІТ, $p = 0,0416$. Це зумовлює підвищення уваги під час виконання оперативного втручання та необхідність обов'язкової ревізії латерального лімфатичного колектора в цих пацієнтів.

Висновки

1. Результати ультразвукового дослідження, тонкоіголкової аспіраційної пункційної біопсії та рівні тиреоїдних гормонів у крові недостатньо інформативні для встановлення діагнозу аутоімунного тиреоїдиту. На це вказує результат доопераційного аналізу пацієнтів, коли у 28 (84,8 %) хворих цю патологію не діагностували.

2. Зміни паренхіми щитоподібної залози, що властиві для аутоімунного тиреоїдиту, ускладнюють діагностику злоякісних новоутворень: у 21,2 % пацієнтів цитологічна

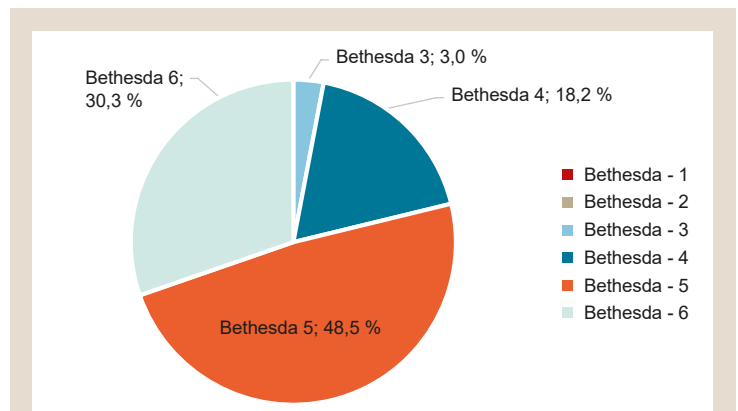


Рис. 3. Результати цитологічного дослідження пунктатів вузлів у пацієнтів основної групи (n = 33).

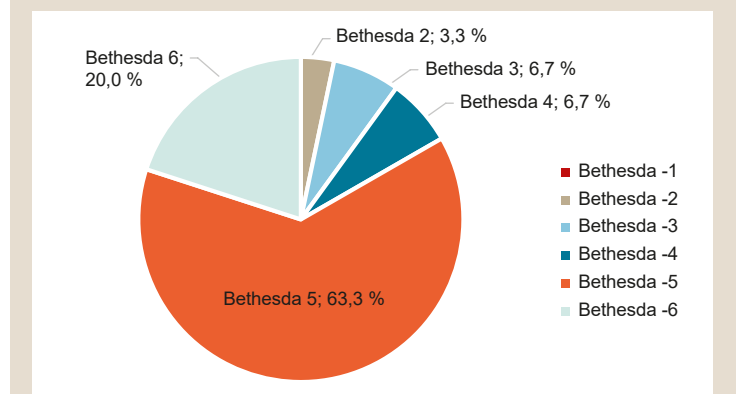


Рис. 4. Результати цитологічного дослідження пунктатів вузлів у пацієнтів групи порівняння (n = 30).

Таблиця 1. Структура онкопатології у групах порівняння за класифікацією TNM (2018)

n		Основна група (n = 33)		Група порівняння (n = 30)	
		%	n	%	n
T	1a	8	24,2	14	46,6
	1a (m)	2	6,1	2	6,7
	1b	13	39,4	4	13,3
	1b (m)	2	6,1	1	3,3
	2	1	3,0	2	6,7
	2 (m)	3	9,1	0	0
	3a	1	3,0	2	6,7
	3a (m)	1	3,0	2	6,7
	3b	1	3,0	2	6,7
	3b (m)	1	3,0	1	3,3
N	0	14	42,4	16	53,3
	1a	8	24,2	7	23,4
	1b	6	18,2	3	10,0
	x	5	15,2	4	13,3
M	x	33	100	30	100

картина пунктату вузла щитоподібної залози відповідає критеріям Bethesda 3 та 4, а в пацієнтів без аутоімунного тиреоїдиту ці критерії виявили у 13,3 % випадків, $p = 0,0461$.

3. Частота метастазування папілярного раку щитоподібної залози, що перебігає на тлі аутоімунного тиреоїдиту, більша, ніж без нього та становить 42,4 % і 33,4 % відповідно, $p = 0,0487$.

Конфлікт інтересів: відсутній.

Conflicts of interest: authors have no conflict of interest to declare.

Надійшла до редакції / Received: 08.05.2020

Після доопрацювання / Revised: 15.06.2020

Прийнято до друку / Accepted: 22.06.2020

Відомості про авторів:

Завгородній С. М., д-р мед. наук, професор, зав. каф. загальної хірургії та післядипломної хірургічної освіти, Запорізький державний медичний університет, Україна.

ORCID ID: [0000-0003-3082-3406](https://orcid.org/0000-0003-3082-3406)

Зимня К. О., старший лаборант каф. загальної хірургії та післядипломної хірургічної освіти, Запорізький державний медичний університет, Україна.

ORCID ID: [0000-0002-1595-9666](https://orcid.org/0000-0002-1595-9666)

Рилов А. І., канд. мед. наук, доцент каф. загальної хірургії та післядипломної хірургічної освіти, Запорізький державний медичний університет, Україна.

ORCID ID: [000-0003-0515-2495](https://orcid.org/000-0003-0515-2495)

Данилюк М. Б., асистент каф. загальної хірургії та післядипломної хірургічної освіти, Запорізький державний медичний університет, Україна.

ORCID ID: [0000-0003-4515-7522](https://orcid.org/0000-0003-4515-7522)

Кубрак М. А., асистент каф. загальної хірургії та післядипломної хірургічної освіти, Запорізький державний медичний університет, Україна.

ORCID ID: [0000-0003-4051-9336](https://orcid.org/0000-0003-4051-9336)

Information about authors:

Zavhorodnyi S. M., MD, PhD, DSc, Professor, Head of the Department of General Surgery and Postgraduate Surgical Education, Zaporizhzhia State Medical University, Ukraine.

Zymnia K. O., MD, Senior Laboratory Assistant of the Department of General Surgery and Postgraduate Surgical Education, Zaporizhzhia State Medical University, Ukraine.

Rylov A. I., MD, PhD, Associate Professor of the Department of General Surgery and Postgraduate Surgical Education, Zaporizhzhia State Medical University, Ukraine.

Danyliuk M. B., MD, Assistant of the Department of General Surgery and Postgraduate Surgical Education, Zaporizhzhia State Medical University, Ukraine.

Kubrak M. A., MD, Assistant of the Department of General Surgery and Postgraduate Surgical Education, Zaporizhzhia State Medical University, Ukraine.

Сведения об авторах:

Завгородний С. Н., д-р мед. наук, профессор, зав. каф. общей хирургии и последипломного хирургического образования, Запорожский государственный медицинский университет, Украина.

Зимняя Е. А., старший лаборант каф. общей хирургии и последипломного хирургического образования, Запорожский государственный медицинский университет, Украина.

Рылов А. И., канд. мед. наук, доцент каф. общей хирургии и последипломного хирургического образования, Запорожский государственный медицинский университет, Украина.

Данилюк М. Б., ассистент каф. общей хирургии и последипломного хирургического образования, Запорожский государственный медицинский университет, Украина.

Кубрак М. А., ассистент каф. общей хирургии и последипломного хирургического образования, Запорожский государственный медицинский университет, Украина.

Список літератури

- [1] Hashimoto's thyroiditis: relative recurrence risk ratio and implications for screening of first-degree relatives / N. Bothra et al. *Clinical Endocrinology*. 2017. Vol. 87. Issue 2. P. 201-206. <https://doi.org/10.1111/cen.13323>
- [2] A multifunctional long-term release system for treatment of hypothyroidism / C. Kutlu Kaya, S. Gümrükcü, A. S. Saraç, F. N. Kök. *Journal of Biomedical Materials Research*. 2020. Vol. 108A. Issue 3. P. 760-769. <https://doi.org/10.1002/jbm.a.36855>

- [3] Шеремет М. І. Оптимізація діагностики, хірургічного лікування та прогнозування перебігу вузлового ендемічного зоба на тлі автоімунного тиреоїдиту з урахуванням молекулярно-генетичних предикторів : дис. ... док. мед. наук : 14.01.03 / Тернопіль, 2019. 394 с.
- [4] Hashimoto's thyroiditis: Epidemiology, pathogenesis, clinic and therapy / F. Ragusa et al. *Best Practice & Research Clinical Endocrinology & Metabolism*. 2019. Vol. 33. Issue 6. P. 101367. <https://doi.org/10.1016/j.beem.2019.101367>
- [5] Impact of Hashimoto's thyroiditis, TSH levels, and anti-thyroid antibody positivity on differentiated thyroid carcinoma incidence / F. Gabalec et al. *Endokrynologia Polska*. 2016. Vol. 67. Issue 1. P. 48-53. <https://doi.org/10.5603/EP.a2016.0022>
- [6] Поліморфізм генів APO-1/Fas, CTLA-4 та BCL-2 у пацієнтів, оперованих із приводу вузлової патології щитоподібної залози / М. І. Шеремет та ін. *Шпитальна хірургія. Журнал імені Л. Я. Ковальчука*. 2017. № 2. С. 13-20. <https://doi.org/10.11603/2414-4533.2017.2.7949>
- [7] A comprehensive score to diagnose Hashimoto's thyroiditis: a proposal / G. Grani et al. *Endocrine*. 2015. Vol. 49. Issue 2. P. 361-365. <https://doi.org/10.1007/s12020-014-0441-5>
- [8] Шеремет М. І., Шідловський В. О., Сидорчук Л. П. Автоімунний тиреоїдит. Сучасні погляди на патогенез та лікування (огляд літератури). *Ендокринологія*. 2014. Т. 19. № 3. С. 227-235.
- [9] Ткаченко В. І., Рімар Ю. Я. Сучасний погляд на фактори ризику злоякісних новоутворень щитоподібної залози: системний аналіз. *Сімейна медицина*. 2018. № 3. С. 57-66.
- [10] High Genetic Diversity and No Evidence of Clonal Relation in Synchronous Thyroid Carcinomas Associated with Hashimoto's Thyroiditis: A Next-Generation Sequencing Analysis / C. Molnár et al. *Diagnostics*. 2020. Vol. 10. Issue 1. P. 48. <https://doi.org/10.3390/diagnostics10010048>
- [11] The Impact of Hashimoto Thyroiditis on Thyroid Nodule Cytology and Risk of Thyroid Cancer / N. Silva de Moraes et al. *Journal of the Endocrine Society*. 2019. Vol. 3. Issue 4. P. 791-800. <https://doi.org/10.1210/je.2018-00427>
- [12] Histopathological characteristics and post-operative follow-up of patients with potentially radiogenic papillary thyroid carcinoma depending on oncocyctic changes availability in the tumor cells / T. Bogdanova et al. *Experimental Oncology*. 2019. Vol. 41. Issue 3. P. 235-241. <https://doi.org/10.32471/exp-oncology.2312-8852.vol-41-no-3.13554>
- [13] ACR Thyroid Imaging, Reporting and Data System (TI-RADS): White Paper of the ACR TI-RADS Committee / F. N. Tessler et al. *Journal of the American College of Radiology*. 2017. Vol. 14. Issue 5. P. 587-595. <https://doi.org/10.1016/j.jacr.2017.01.046>
- [14] Classification of thyroid fine-needle aspiration cytology into Bethesda categories: An institutional experience and review of the literature / S. Alshaiikh, Z. Harb, E. Aljufairi, S. A. Almahari. 2018. *CytoJournal*. Vol. 15. P. 4. https://doi.org/10.4103/cytojournal.cytojournal_32_17
- [15] The reliability of fine-needle aspiration biopsy in terms of malignancy in patients with Hashimoto thyroiditis / M. Kapan et al. *International Surgery*. 2015. Vol. 100. Issue 2. P. 249-253. <https://doi.org/10.9738/INTSURG-D-13-00209.1>
- [16] 2015 American Thyroid Association Management Guidelines for Adult Patients with Thyroid Nodules and Differentiated Thyroid Cancer: The American Thyroid Association Guidelines Task Force on Thyroid Nodules and Differentiated Thyroid Cancer / B. R. Haugen et al. *Thyroid*. 2016. Vol. 26. Issue 1. P. 1-133. <https://doi.org/10.1089/thy.2015.0020>
- [17] Shirley L. A., Jones N. B., Phay J. E. The Role of Central Neck Lymph Node Dissection in the Management of Papillary Thyroid Cancer. *Frontiers in Oncology*. 2017. Vol. 7. P. 122. <https://doi.org/10.3389/fonc.2017.00122>

References

- [1] Bothra, N., Shah, N., Goroshi, M., Jadhav, S., Padalkar, S., Thakkar, H., Toteja, G. S., Shivane, V., Lila, A., & Bandgar, T. (2017). Hashimoto's thyroiditis: relative recurrence risk ratio and implications for screening of first-degree relatives. *Clinical Endocrinology*, 87(2), 201-206. <https://doi.org/10.1111/cen.13323>
- [2] Kutlu Kaya, C., Gümrükcü, S., Saraç, A. S., & Kök, F. N. (2020). A multifunctional long-term release system for treatment of hypothyroidism. *Journal of Biomedical Materials Research*, 108A(3), 760-769. <https://doi.org/10.1002/jbm.a.36855>
- [3] Sheremet, M. I. (2019). *Optimizatsiia diahnostryky, khirurgichnoho likuvannia ta prohnozuvannia perebihu vuzlovoho endemichnoho zoba na tli avtoimunnogo tyreoidytu z urakhuvanniam molekuliar-no-henetychnykh predyktoriv*. (Dis... dokt. med. nauk). [Optimization of diagnostics, surgical treatment and prognosis of the course of nodular endemic goiter on the background of autoimmune thyroiditis, taking into account molecular genetic predictors]. (Dr. med. sci. diss.). Ternopil. [in Ukrainian].
- [4] Ragusa, F., Fallahi, P., Elia, G., Gonnella, D., Paparo, S. R., Giusti, C., Churilov, L. P., Ferrari, S. M., & Antonelli, A. (2019). Hashimoto's thy-

- roiditis: Epidemiology, pathogenesis, clinic and therapy. *Best Practice & Research Clinical Endocrinology & Metabolism*, 33(6), Article 101367. <https://doi.org/10.1016/j.beem.2019.101367>
- [5] Gabalec, F., Srbova, L., Nova, M., Hovorkova, E., Hornychova, H., Jakubikova, I., Ryska, A., & Cap, J. (2016). Impact of Hashimoto's thyroiditis, TSH levels, and anti-thyroid antibody positivity on differentiated thyroid carcinoma incidence. *Endokrynologia Polska*, 67(1), 48-53. <https://doi.org/10.5603/EP.a2016.0022>
- [6] Sheremet, M. I., Sydorochuk, L. P., Shidlovskiy, V. O., Bedeniuk, A. D., Kurochkin, G. S., & Levitsky, A. V. (2017). Polimorfizm henuv APO-1/Fas, CTLA-4 ta BCL-2 u patsientiv, operovanykh iz pryvodu vuzlovoi patolohii shchytopodibnoi zalozy [APO-1/Fas, CTLA-4 and BCL-2 genes polymorphism in patients, operated on nodular thyroid pathology]. *Shpytalna khirurgiia. Zhurnal imeni L. Ya. Kovalchuka*, (2), 13-20. <https://doi.org/10.11603/2414-4533.2017.2.7949> [in Ukrainian].
- [7] Grani, G., Carbotta, G., Nesca, A., D'Alessandri, M., Vitale, M., Del Sordo, M., & Fumarola, A. (2015). A comprehensive score to diagnose Hashimoto's thyroiditis: a proposal. *Endocrine*, 49(2), 361-365. <https://doi.org/10.1007/s12020-014-0441-5>
- [8] Sheremet, M. I., Shidlovskiy, V. O., & Sidorchuk, L. P. (2014). Avtoimunnyi tyreoidyt. Suchasni pohliady na patohenez ta likuvannia (ohliad literatury) [Autoimmune thyroiditis. Modern views on the pathogenesis and treatment (literature review)]. *Endokrynolohiia*, 19(3), 227-235. [in Ukrainian].
- [9] Tkachenko, V. I., & Rimar, Ya. Yu. (2018). Suchasnyi pohliad na faktory ryzyku zloiakisnykh novoutvoren shchytopodibnoi zalozy: systemnyi analiz [Modern view on the risk factors for malignant tumors of the thyroid gland: a systematic review]. *Simeina medytsyna*, (3), 57-66. [in Ukrainian].
- [10] Molnár, C., Bádon, E. S., Mokánszki, A., Mónus, A., Beke, L., Györy, F., Nagy, E., & Méhes, G. (2020). High Genetic Diversity and No Evidence of Clonal Relation in Synchronous Thyroid Carcinomas Associated with Hashimoto's Thyroiditis: A Next-Generation Sequencing Analysis. *Diagnostics*, 10(1), Article 48. <https://doi.org/10.3390/diagnostics10010048>
- [11] Silva de Morais, N., Stuart, J., Guan, H., Wang, Z., Cibas, E. S., Frates, M. C., Benson, C. B., Cho, N. L., Nehs, M. A., Alexander, C. A., Marqusee, E., Kim, M. I., Lorch, J. H., Barletta, J. A., Angell, T. E., & Alexander, E. K. (2019). The Impact of Hashimoto Thyroiditis on Thyroid Nodule Cytology and Risk of Thyroid Cancer. *Journal of the Endocrine Society*, 3(4), 791-800. <https://doi.org/10.1210/je.2018-00427>
- [12] Bogdanova, T., Zurnadzhly, L., Masiuk, S., Burko, S., Degtyarova, T., Kovalenko, A., Bolgov, M., Chernyshov, S., Gulevatyi, S., Thomas, G., & Tronko, M. (2019). Histopathological characteristics and post-operative follow-up of patients with potentially radiogenic papillary thyroid carcinoma depending on oncocyctic changes availability in the tumor cells. *Experimental Oncology*, 41(3), 235-241. <https://doi.org/10.32471/exp-oncology.2312-8852.vol-41-no-3.13554>
- [13] Tessler, F. N., Middleton, W. D., Grant, E. G., Hoang, J. K., Berland, L. L., Teefey, S. A., Cronan, J. J., Beland, M. D., Desser, T. S., Frates, M. C., Hammers, L. W., Hamper, U. M., Langer, J. E., Reading, C. C., Scoutt, L. M., & Stavros, A. T. (2017). ACR Thyroid Imaging, Reporting and Data System (TI-RADS): White Paper of the ACR TI-RADS Committee. *Journal of the American College of Radiology*, 14(5), 587-595. <https://doi.org/10.1016/j.jacr.2017.01.046>
- [14] Alshaikh, S., Harb, Z., Aljufairi, E., & Almahari, S. A. (2018). Classification of thyroid fine-needle aspiration cytology into Bethesda categories: An institutional experience and review of the literature. *CytoJournal*, 15, Article 4. https://doi.org/10.4103/cytojournal.cytojournal_32_17
- [15] Kapan, M., Onder, A., Girgin, S., Ulger, B. V., Firat, U., Uslukaya, O., & Oguz, A. (2015). The reliability of fine-needle aspiration biopsy in terms of malignancy in patients with Hashimoto thyroiditis. *International Surgery*, 100(2), 249-253. <https://doi.org/10.9738/INTSURG-D-13-00209.1>
- [16] Haugen, B. R., Alexander, E. K., Bible, K. C., Doherty, G. M., Mandel, S. J., Nikiforov, Y. E., Pacini, F., Randolph, G. W., Sawka, A. M., Schlumberger, M., Schuff, K. G., Sherman, S. I., Sosa, J. A., Steward, D. L., Tuttle, R. M., & Wartofsky, L. (2016). 2015 American Thyroid Association Management Guidelines for Adult Patients with Thyroid Nodules and Differentiated Thyroid Cancer: The American Thyroid Association Guidelines Task Force on Thyroid Nodules and Differentiated Thyroid Cancer. *Thyroid*, 26(1), 1-133. <https://doi.org/10.1089/thy.2015.0020>
- [17] Shirley, L. A., Jones, N. B., & Phay, J. E. (2017). The Role of Central Neck Lymph Node Dissection in the Management of Papillary Thyroid Cancer. *Frontiers in Oncology*, 7, Article 122. <https://doi.org/10.3389/fonc.2017.00122>