

Патологія



Том 17, № 2(49), травень – серпень 2020 р.

Редакційна колегія

Головний редактор – проф. В.О. Туманський
Заст. гол. редактора – проф. А.В. Абрамов
Відповідальний секретар – проф. С.І. Тертишний

чл.-кор. РАМН, проф. Н.М. Анічков (Санкт-Петербург, РФ)
д.м.н. С.І. Воротинцев (Запоріжжя)
проф. О.В. Ганчева (Запоріжжя)
проф. С.Г. Гичка (Київ)
проф. А.І. Гоженко (Одеса)
проф. О.А. Григор'єва (Запоріжжя)
проф. І.С. Давиденко (Чернівці)
проф. О.О. Дядик (Київ)
проф. М. Єлень (Вроцлав, Польща)
проф. С. М. Завгородній (Запоріжжя)
чл.-кор. НАМН України, проф. Т.Д. Задорожна (Київ)
проф. К.Д. Захаровські (Франкфурт, ФРН)
академік НАМН, чл.-кор. НАН України, проф. Д.Д. Зербіно (Львів)
чл.-кор. РАМН, проф. Л.В. Кактурський (Москва, РФ)
проф. О.М. Камишний (Запоріжжя)
проф. С.М. Киселев (Запоріжжя)
проф. А.В. Клименко (Запоріжжя)
проф. М.Ю. Колесник (Запоріжжя)
проф. Д. Контогеоргос (Афіни, Греція)
проф. Г.О. Леженко (Запоріжжя)
проф. Н.С. Михайловська (Запоріжжя)
проф. М.К. Недзьведь (Мінськ, Республіка Білорусь)
проф. С.В. Петров (Казань, РФ)
проф. Ю.О. Поспішіль (Львів)
академік НАМН, чл.-кор. НАН України, проф. О.Г. Резніков (Київ)
проф. Д.Г. Рекалов (Запоріжжя)
проф. О.С. Решетнікова (Калінінград, РФ)
академік НАМН, чл.-кор. НАН України, проф. А.М. Романенко (Київ)
проф. А.М. Романюк (Суми)
чл.-кор. НАН України, проф. Г.Г. Скібо (Київ)
проф. І.В. Сорокіна (Харків)
проф. В.О. Шаврін (Запоріжжя)
проф. І.С. Шпонька (Дніпро)

Editorial Board

Editor-in-Chief – V.O. Tumanskiy
Deputy Editor-in-Chief – A.V. Abramov
Executive secretary – S.I. Tertshnyi
N.M. Anichkov (St. Petersburg, RF)
I.S. Davydenko (Chernivtsi, Ukraine)
O.O. Dyadyk (Kyiv, Ukraine)
A.I. Gozhenko (Odesa, Ukraine)
S.H. Gychka (Kyiv, Ukraine)
O.V. Hancheva (Zaporizhzhia, Ukraine)
O.A. Hryhorieva (Zaporizhzhia, Ukraine)
M. Jeleń (Wroclaw, Poland)
L.V. Kakturskiy (Moscow, RF)
O.M. Kamyshnyi (Zaporizhzhia, Ukraine)
S.M. Kyselov (Zaporizhzhia, Ukraine)
A.V. Klymenko (Zaporizhzhia, Ukraine)
M. Yu. Kolesnyk (Zaporizhzhia, Ukraine)
G. Kontogeorgos (Athens, Greece)
G.O. Lezhenko (Zaporizhzhia, Ukraine)
N.S. Mykhailovska (Zaporizhzhia, Ukraine)
M.K. Nedzved (Minsk, Belarus)
S.V. Petrov (Kazan, RF)
Yu.O. Pospishil (Lviv, Ukraine)
M.D. Rekalov (Zaporizhzhia, Ukraine)
I.S. Reshetnikova (Kaliningrad, RF)
O.H. Reznikov (Kyiv, Ukraine)
A.M. Romanenko (Kyiv, Ukraine)
A.M. Romaniuk (Sumy, Ukraine)
V.O. Shavrin (Zaporizhzhia, Ukraine)
I.S. Shponka (Dnipro, Ukraine)
H.H. Skibo (Kyiv, Ukraine)
I.V. Sorokina (Kharkiv, Ukraine)
S.I. Vorotyntsev (Zaporizhzhia, Ukraine)
K.D. Zacharowski (Frankfurt, Germany)
T.D. Zadorozhna (Kyiv, Ukraine)
S.M. Zavhorodniy (Zaporizhzhia, Ukraine)
D.D. Zerbino (Lviv, Ukraine)

Науково-практичний медичний журнал Запорізького державного медичного університету

Заснований у жовтні 2004 р.
Виходить один раз на 4 місяці.
Свідоцтво про реєстрацію
КВ № 20604-10404
від 27.02.2014 р.
Передплатний індекс – 95911.

Атестований

як наукове фахове видання України категорії «А», в якому можуть публікуватися результати дисертаційних робіт доктора філософії, доктора та кандидата наук. Галузь знань – охорона здоров'я (22); спеціальності: медицина – 222, педіатрія – 228, стоматологія – 221, технології медичної діагностики та лікування – 224 (наказ МОН України № 1301 від 15.10.2019 р.)

Журнал включений до

WEB OF SCIENCE™

та інші міжнародні наукометричні бази даних. Статті, що надходять до журналу, рецензуються за процедурою Double-blind.

Ліцензія Creative Commons



Рекомендовано до друку

Вченою радою ЗДМУ
протокол № 1 від 31.08.2020 р.
Підписано до друку
15.09.2020 р.

Редакція:

Начальник редакційно-видавничого відділу В.М. Миклашевський
Літературний редактор
О.С. Савеленко
Технічний редактор Ю.В. Полупан
Верстка А. М. Писарєва

Адреса редакції і видавця:

69035, Україна, м. Запоріжжя,
пр. Маяковського, 26, ЗДМУ,
e-mail: med.jur@zsmu.zp.ua
<http://pat.zsmu.edu.ua>

Віддруковано

у друкарні ТОВ «Х-ПРЕСС»
69068, м. Запоріжжя,
вул. Кругова, 165/18
e-mail: xpresszp@gmail.com
Свідоцтво про державну реєстрацію
АОО №198468 від 01.07.1999 р.
Формат 60x84/8.
© Папір крейдяний, безкислотний,
Умов. друк. арк. 6. Тираж 200 прим.
Зам. № 8/20.

Pathologia

Volume 17 No. 2 May – August 2020

Scientific Medical Journal. Established in October 2004
Zaporizhzhia State Medical University

Submit papers are peer-reviewed

Maiakovskiy Avenue, 26,
Zaporizhzhia, 69035,
UKRAINE
e-mail: med.jur@zsmu.zp.ua
<http://pat.zsmu.edu.ua>

Оригінальні дослідження

Колесник Ю. М., Ісаченко М. І.

Маркерний профіль ремоделювання міокарда при різних етіопатогенетичних формах артеріальної гіпертензії в експерименті

Хара М. Р., Безкоровайна Г. О., Кліщ І. М., Пелих В. Є.

Статеві відмінності холінергічних кардіальних реакцій при розвитку адреналін-індукованого некрозу міокарда на тлі світлового десинхронозу

Тертишний С. І., Шулятнікова Т. В., Зубко М. Д.

Патоморфологічні зміни в серці в умовах тривалого вживання алкоголю

Михайловська Н. С., Кулинич Т. О., Шершньова О. В., Базун Є. І., Боcharникова І. С., Падафа В. Е., Колесникова А. О., Гура Ю. В.

Особливості клінічного та метаболічного профілю хворих на ішемічну хворобу серця, що асоційована з цукровим діабетом 2 типу (ретроспективний аналіз)

Пашкова О. Є., Чудова Н. І.

Оцінювання функціонального стану м'язової системи в дітей, які хворі на цукровий діабет

Шишкин М. А., Туманский В. А., Христенко Т. А.

Значение CD44- и ALDH1-позитивных стволовых клеток в прогрессии колоректальной аденокарциномы

Тарашченко Ю. М., Коваленко А. Є., Остафійчук М. В., Некрасов К. А.

BRAF-статус у цитоморфологічній діагностиці тиреоїдних вузлів

Новицький О. М., Гайдаш І. С.

Інтерлейкіновий і простагландиновий статус хворих на оперізувальний лишай залежно від ступеня важкості захворювання

Живецька-Денисова А. А., Воробйова І. І., Скрипченко Н. Я., Ткаченко В. Б.

Особливості цитокінового профілю у структурах хоріона та плаценти при передчасному перериванні вагітності

Конакова О. В., Усачова О. В., Сіліна Є. А., Пахольчук Т. М., Дралова О. А.

Вікові клініко-лабораторні особливості первинної Епштейна-Барр вірусної інфекції в дітей

Григоровський В. В., Автомеєнко Є. М.

Патологія суглобових кінців кісток і частота випадків різного ступеня ураження у хворих на ревматоїдний артрит, що ускладнений фронтальними деформаціями колінного суглоба

Доманський А. М., Лоскутов О. Є., Хом'яков В. М.

Причини формування інвалідності внаслідок травм ліктьового суглоба

Скляр А. І., Коляда О. М., Вдовіченко Н. І., Коляда Т. І.

TLR-опосередкована активація фагоцитозу моноцитів периферичної крові у хворих на розсіяний склероз

Original research

136 Kolesnyk Yu. M., Isachenko M. I.

Marker profile of myocardial remodeling in different etiopathogenetic forms of arterial hypertension in the experiment

142 Khara M. R., Bezkorovaina H. O., Klishch I. M., Pelykh V. Ye.

Sex differences in the cardiac cholinergic response to adrenalin-induced myocardial necrosis and light desynchronization

149 Tertyshnyi S. I., Shuliatnikova T. V., Zubko M. D.

Heart pathomorphological changes in the long-term alcohol consumption

156 Mykhailovska N. S., Kulynych T. O., Shershnyova O. V., Bazun Ye. I., Bocharnykova I. S., Padafa V. E., Kolesnykova A. O., Hura Yu. V.

Peculiarities of clinical and metabolic profile of patients with coronary artery disease associated with type 2 diabetes mellitus (retrospective analysis)

164 Pashkova O. Ye., Chudova N. I.

Evaluation of functional state of muscular system in children with diabetes mellitus

170 Shyshkin M. A., Tumanskyi V. O., Khrystenko T. O.

Significance of CD44- and ALDH1-positive stem cells in colorectal adenocarcinoma progression

178 Tarashchenko Yu. M., Kovalenko Ye. A., Ostafiichuk M. V., Nekrasov K. A.

BRAF status in cito-morphological diagnosis of thyroid nodules

184 Novytskyi O. M., Haidash I. S.

Interleukin and prostaglandin status of patients with shingles depending on the severity of the disease

191 Zhyvetska-Denysova A. A., Vorobiova I. I., Skrypchenko N. Ya., Tkachenko V. B.

Features of the cytokine profile in the structures of chorion and placenta in premature termination of pregnancy

202 Konakova O. V., Usachova O. V., Silina Ye. A., Pakholchuk T. M., Dralova O. A.

Age clinical and laboratory features of primary Epstein-Barr viral infection in children

209 Hryhorovskiy V. V., Avtomieienko Ye. M.

Pathology of bone epiphyses and frequency of various damage degree cases in patients with rheumatoid arthritis complicated by knee joint frontal deformities

222 Domanskyi A. M., Loskutov O. Ye., Khomiakov V. M.

The causes of disability as a result of the elbow joint injuries

228 Skliar A. I., Koliada O. M., Vdovichenko N. I., Koliada T. I.

TLR-mediated activation of peripheral blood monocyte phagocytosis in patients with multiple sclerosis

Оригінальні дослідження

Волошанська О. О., Тертишний С. І.

Патоморфологічні зміни судинного русла та стан колатерального кровотоку при мозкових інфарктах

Огляди

Демченко А. В., Бірюк В. В.

Сучасний погляд на потенційні біомаркери хвороби Паркінсона (огляд)

**Туманський В. А., Воротынцев С. И.,
Туманская Л. М.**

Возрождение концепции и развитие донорства после циркуляторной смерти человека в эру трансплантации органов

**Брюханова Т. О., Загайко А. Л.,
Литкін Д. В.**

Патофізіологічні механізми прогресування та фатальних ускладнень коронавірусної хвороби (COVID-19) у пацієнтів із цукровим діабетом

Клінічний випадок

**Макуріна Г. І., Макачук О. І., Дмитренко І. П., Головкін А. В.,
Чернеда Л. О.**

Клінічний випадок терапії базально-клітинної карциноми з використанням 5 % крему іміквімоду

**Рябокоть О. В., Ізбицька Н. Г., Білокобила С. О., Оніщенко Т. Є.,
Рябокоть Ю. Ю.**

Клінічні випадки кору у вагітних

**Телушко Я. В., Перцов В. І.,
Савченко С. І.**

Етапна хірургічна тактика в лікуванні аспергіломи легень

Original research

234 Voloshanska O. O., Tertyshnyi S. I.

Pathomorphological changes of the vascular bed and the state of collateral blood flow in cerebral infarction

Review

241 Demchenko A. V., Biriuk V. V.

A modern view on potential biomarkers of Parkinson's disease (review)

**248 Tumanskyi V. O., Vorotyntsev S. I.,
Tumanska L. M.**

Revival of the concept and development of donation after human circulatory death in the era of organ transplantation

**256 Briukhanova T. O., Zagayko A. L.,
Lytkin D. V.**

Pathophysiological mechanisms of coronavirus disease (COVID-19) progression and fatal complications in patients with diabetes

Case report

**264 Makurina H. I., Makarchuk O. I., Dmytrenko I. P., Holovkin A. V.,
Cherneda L. O.**

Clinical case of basal cell carcinoma therapy using 5 % imiquimod cream

**269 Riabokon O. V., Izbytska N. H., Bilokobyla S. O.,
Onishchenko T. Ye., Riabokon Yu. Yu.**

Clinical cases of measles in pregnant women

**275 Tielushko Ya. V., Pertsov V. I.,
Savchenko S. I.**

Stage surgical tactics in the treatment of pulmonary aspergilloma

Міжнародна індексація журналу / Indexing

Web of Science: <http://science.thomsonreuters.com/cgi-bin/jmlst/jlresults.cgi?PC=MASTER&ISSN=2306-8027>

Ulrich's Periodicals Directory (США)

WorldCat (США): http://www.worldcat.org/title/pathologia/oclc/260006269&referer=brief_results

The National Library of Medicine (США): http://locatorplus.gov/cgi-bin/Pwebrecon.cgi?v1=1&ti=1,1&SearchArg=Pathologia&Search_Code=JALL&L=None&CNT=25&PID=gATyrKW75IFCFItXUc1ajaR9n&SEQ=20141105025042&SID=3

The National Center for Biotechnology Information: <http://www.ncbi.nlm.nih.gov/nlmcatalog/101470944>

WORLDWIDE ELIBRARY(США): <http://www.sciary.com/journal-scientific-pathologia-article-77962>

getCITED (США): <http://www.getcited.org/pub/103524559>

BASE (Bielefeld Academic Search Engine) (ФРН): <http://www.base-search.net/Search/Results?lookfor=%D0%9F%D0%B0%D1%82%D0%BE%D0%BB%D0%BE%D0%B3%D1%96%D1%8F&type=all&oaboost=1&ling=1&name=&thes=&refid=dcesde&newsearch=1>

JournalTOCs (Великобританія): http://www.journaltoCs.ac.uk/index.php?action=browse&subAction=pub&publisherID=2830&journalID=29710&page=1&userQueryID=&sort=&local_page=1&sortBy=&sortCol=1

CiteFactor (США): http://www.citefactor.org/journal/index/10492/pathologia#.VDJGUWd_smg

Google Scholar (Академія): http://scholar.google.com.ua/scholar?q=%D0%B6%D1%83%D1%80%D0%BD%D0%B0%D0%BB+%D0%9F%D0%B0%D1%82%D0%BE%D0%BB%D0%BE%D0%B3%D1%96%D1%8F%2C+Pathologia&btnG=&hl=ru&as_sdt=1%2C5&as_ylo=2014&as_vis=1

Index Copernicus (Польща): <http://www.journals.indexcopernicus.com/Pathologia,p5665,3.html>

DOAJ (Великобританія): <https://doaj.org/toc/2310-1237>

Маркерний профіль ремоделювання міокарда при різних етіопатогенетичних формах артеріальної гіпертензії в експерименті

Ю. М. Колесник ^{A,F}, М. І. Ісаченко ^{*B,C,D,E}

Запорізький державний медичний університет, Україна

A – концепція та дизайн дослідження; B – збір даних; C – аналіз та інтерпретація даних; D – написання статті; E – редагування статті;
F – остаточне затвердження статті

Ключові слова:

ремоделювання, міокард, лівий шлуночок, маркери, анексин V, тайтин, кардіотрофін-1, колаген I типу, морфоденситометрія, щури, артеріальна гіпертензія.

Патологія. 2020.

Т. 17, № 2(49).

С. 136-141

*E-mail:

fedotova@zsmu.pp.ua

Мета роботи – визначити морфоденситометричні показники кардіоміоцитів і характер маркерного профілю ремоделювання в міокарді лівого шлуночка щурів з експериментальною артеріальною гіпертензією залежно від її етіопатогенетичної форми.

Матеріали та методи. Дослідження виконали на 20 щурах-самцях лінії Wistar і 10 щурах SHR віком 7–8 місяців, яких поділили на 3 групи по 10 тварин у кожній: 1 – контрольна; 2 – щури лінії SHR, аналог есенціальної артеріальної гіпертензії (ЕАГ) у людини; 3 – щури лінії Wistar зі змодельованою вторинною ендокринно асоційованою артеріальною гіпертензією (ЕСАГ). Усім щурам вимірювали артеріальний тиск. Об'єкти дослідження – зрізи міокарда, в яких імунофлуоресцентним методом визначали вміст імунореактивного матеріалу до маркерів ремоделювання (кардіотрофін-1, тайтину, колагену I типу, анексину V), розраховували тайтин/колагеновий коефіцієнт, морфоденситометричним методом визначали кількість і середній лінійний розмір ядер кардіоміоцитів, їхню щільність, концентрації РНК в ядрі та цитоплазмі.

Результати. Для сформованої артеріальної гіпертензії, незалежно від її етіопатогенетичної форми, притаманне збільшення кількості ядер кардіоміоцитів зі збільшенням їхніх розмірів, зниження щільності ядер і зменшення в них концентрації РНК на тлі підвищення в цитоплазмі. У щурів з ЕАГ вміст кардіотрофін-1 виявився більшим за контроль на 27 %, а в ЕСАГ – на 80 %. Рівні тайтину вищі на 12 % в ЕАГ і на 46 % в ЕСАГ. Вміст колагену I типу в щурів з ЕАГ більший за контроль на 49 %, а у групі з ЕСАГ – на 68 %. У щурів з ЕАГ встановили вищий вміст анексину V на 58 %, а в ЕСАГ – на 64 %. Коефіцієнт співвідношення вмісту тайтину та колагену I типу в щурів контролю становив 1,01; у щурів з ЕАГ знизився до 0,76, а у щурів ЕСАГ дорівнював 1,3.

Висновки. Формування артеріальної гіпертензії, незалежно від її етіопатогенетичної форми, призводить до розвитку патологічного ремоделювання міокарда. На це вказують збільшені показники маси серця та його питомої густини, зміни цитоархітекtonіки кардіоміоцитів із розвитком поліморфізму ядер, збільшення їхнього розміру та кількості, що супроводжується ядерною дисфункцією. Маркерний профіль ремоделювання міокарда в щурів з есенціальною артеріальною гіпертензією характеризується помірним збільшенням кардіотрофін-1 і тайтину на тлі суттєвого підвищення колагену I типу та анексину V, що в поєднанні з низьким коефіцієнтом тайтин/колаген I типу вказує на міокардальний фіброз із підвищенням жорсткості серцевого м'яза та розвитком гіпертрофічно-фіброзного типу ремоделювання міокарда з помірним апоптозом. У щурів з ендокринно-сольовою артеріальною гіпертензією маркерний профіль ремоделювання міокарда характеризується значущим збільшенням усіх 4 імуногістохімічних маркерів, помірним фіброзом і підвищенням тайтин/колагенового співвідношення, що притаманне гіпертрофічно-апоптотичному типу патологічного ремоделювання міокарда.

Key words:

ventricular remodeling, myocardium, left ventricle, biomarkers, annexin V, titin, cardiotrophin-1, type I collagen, morphodensitometry, rats, hypertension.

Pathologia

2020; 17 (2), 136-141

Marker profile of myocardial remodeling in different etiopathogenetic forms of arterial hypertension in the experiment

Yu. M. Kolesnyk, M. I. Isachenko

The aim was to determine the morphodensitometric parameters of cardiomyocytes and features of the marker profile of remodeling in the left ventricular myocardium of rats with experimental hypertension of different etiopathogenetic forms.

Materials and methods. The experiment was conducted on 20 male Wistar rats and 10 SHR which were divided into two groups of 10 animals each: the 1st – control; the 2nd – rats of the SHR line (EAH); the 3rd – 10 male Wistar rats with endocrine-salt arterial hypertension. Systolic and diastolic BP levels were measured in all the rats using the system of non-invasive arterial pressure measurement BP-2000. The objects of the study were myocardial sections in which the content of immunoreactive material to remodeling markers (cardiotrophin-1, titin, collagen type I, annexin V) was determined by the immunofluorescent method, titin / collagen ratio was calculated, the average linear size of cardiomyocyte nuclei, their density, RNA concentrations in the nucleus and cytoplasm were determined by morphodensitometric method.

Results. Arterial hypertension, regardless of its etiopathogenetic form, is characterized by an increase in the number of cardiomyocyte nuclei with an increase in their size, decrease in the density and decrease in their RNA concentration against increase in the cytoplasm. In rats with EAH, the content of cardiotrophin-1 was higher than the control by 27 %, and in ESAH by 80 %. Titin levels were 12 % higher in EAH and 46 % in ESAH. The collagen type I content of EAH was higher than the control by 49 %, while in the group with ESAH by 68 %. EAH rats had a higher annexin V content by 58 %, while ESAH – 64 %. The ratio of the content of titin and type I collagen in control rats was 1.01, in rats with EAH decreased to 0.76, while in rats ESAH it was 1.3.

Conclusions. The formation of arterial hypertension, regardless of its etiopathogenetic form, leads to the development of pathological myocardial remodeling, as indicated by increased heart mass and specific gravity, changes in the cytoarchitectonics of cardiomyocytes, the development of polymorphism of their nuclei with increasing size against increasing of its number with nuclear dysfunction. The marker profile of myocardial remodeling in rats with essential hypertension is characterized by a moderate increase in cardiotrophin-1 and titin, with a significant increase in collagen type I and annexin V, which in combination with a low ratio of titin / collagen type indicates fibrosis with increased myocardial stiffness and the development of hypertrophic-fibrous type of myocardial remodeling with moderate apoptosis. In rats with endocrine-salt arterial hypertension, the marker profile of myocardial remodeling is characterized by a significant increase in all 4 immunohistochemical markers of remodeling, moderate fibrosis and an increase in the titin / collagen ratio, which is characteristic of hypertrophic-apoptotic type of pathological remodeling.

Маркерный профиль ремоделирования миокарда при различных этиопатогенетических формах артериальной гипертензии в эксперименте

Ю. М. Колесник, М. И. Исаченко

Цель работы – определить морфоденситометрические показатели кардиомиоцитов и характер маркерного профиля ремоделирования в миокарде левого желудочка крыс с экспериментальной артериальной гипертензией в зависимости от ее этиопатогенетической формы.

Материалы и методы. Исследования проведены на 20 крысах-самцах линии Wistar и 10 крысах SHR в возрасте 7–8 месяцев, разделенных на 3 группы по 10 животных в каждой: 1 – контрольная; 2 – крысы линии SHR, аналог эссенциальной артериальной гипертензии (ЭАГ) у человека; 3 – крысы линии Wistar, которым моделировали вторичную эндокринно ассоциированную артериальную гипертензию (ЭСАГ). Всем крысам измеряли артериальное давление. Объекты исследования – срезы миокарда, в которых иммунофлуоресцентным методом определяли содержание иммунореактивного материала к маркерам ремоделирования (кардиотрофин-1, тайтин, коллаген I типа, аннексин V), рассчитывали тайтин / коллагеновый коэффициент, морфоденситометрическим методом определяли количество и средний линейный размер ядер кардиомиоцитов, их плотность, концентрации РНК в ядре и цитоплазме.

Результаты. Для артериальной гипертензии, независимо от ее этиопатогенетической формы, присуще увеличение количества ядер кардиомиоцитов с увеличением их размеров, снижение плотности ядер и уменьшение в них концентрации РНК на фоне повышения в цитоплазме. У крыс с ЭАГ содержание кардиотрофина-1 больше контроля на 27 %, а в ЭСАГ – на 80 %. Уровни тайтина выше на 12 % у ЭАГ и на 46 % у крыс с ЭСАГ. Содержание коллагена I типа у ЭАГ больше контроля на 49 %, а в группе с ЭСАГ – на 68 %. У крыс с ЭАГ установлены большие показатели содержания аннексина V на 58 %, а у ЭСАГ – на 64 %. Коэффициент соотношения содержания тайтина и коллагена I типа у крыс контроля составлял 1,01, у крыс с ЭАГ снизился до 0,76, а у крыс с ЭСАГ равен 1,3.

Выводы. Формирование артериальной гипертензии, независимо от этиопатогенетической формы, приводит к развитию патологического ремоделирования миокарда. На это указывают увеличенные показатели массы сердца и его удельной плотности, изменения цитоархитектоники кардиомиоцитов, развитие полиморфизма ядер с увеличением размера и их количества, что сопровождалось ядерной дисфункцией. Маркерный профиль ремоделирования миокарда у крыс с эссенциальной артериальной гипертензией характеризуется умеренным увеличением кардиотрофина-1 и тайтина на фоне повышения коллагена I типа и аннексина V, что в сочетании с низким коэффициентом тайтин / коллаген I типа указывает на миокардиальный фиброз с повышением жесткости сердечной мышцы и развитием гипертрофически-фиброзного типа ремоделирования миокарда с умеренным апоптозом. У крыс с эндокринно-солевой артериальной гипертензией маркерный профиль ремоделирования миокарда характеризуется значительным увеличением всех 4 иммуногистохимических маркеров ремоделирования, умеренным фиброзом и повышением тайтин / коллагенового соотношения, что характерно для гипертрофически-апоптотического типа патологического ремоделирования миокарда.

Ключевые слова: ремоделирование, миокард, левый желудочек, маркеры, аннексин V, тайтин, кардиотрофин-1, коллаген I типа, морфоденситометрия, крысы, артериальная гипертензия.

Патология. 2020. Т. 17, № 2(49). С. 136-141

Відомо, що серцево-судинні захворювання (ССЗ) супроводжуються патологічним ремоделюванням органів-мішеней, особливо цих змін зазнає міокард лівого шлуночка серця. Артеріальна гіпертензія – одна з причин, що викликає патологічне ремоделювання міокарда (ПРМ). ПРМ включає структурно-функціональні зміни компонентів міокарда у відповідь на гемодинамічні, механічні, нейрогуморальні, запальні та окислювальні впливи. Однією з перших змін міокарда у відповідь на посилення постнавантаження є розвиток гіпертрофії, що спрямована на підтримку серцевого викиду. Згодом через тривалий вплив стресу відбувається порушення інотропної/люзитропної функцій, прогресування дисфункції лівого шлуночка та розвиток серцевої недостатності [1].

Для ефективного діагностування та якісного прогнозу перебігу захворювань серцево-судинної

системи необхідно не тільки виявлення ПРМ. Як «золотий стандарт» пропонують визначення характеру та спрямованості перебудови «геометрії» серця за співвідношенням діагностичних маркерів: кардіотрофіну-1 (який є не тільки маркером ПРМ, але й незалежним предиктором серцевих подій у пацієнтів із серцевою недостатністю [2]), колагену I типу (показник фіброзу міокарда [3]), тайтину (гігантського білка, що входить до складу саркомера кардіомиоцитів, забезпечуючи його цілісність і модулюючи пасивне напруження [4]) та аннексину V (вважають перспективним маркером молекулярної візуалізації апоптозу [5]).

Встановили, що для отримання цілісної картини ПРМ важливим є не стільки дослідження кожного з названих маркерів, скільки їхнє комплексне визначення з аналізом числових характеристик та особливостей співвідношення [6].

Мета роботи

Дослідити морфоденситометричні показники кардіоміоцитів і характер маркерного профілю в міокарді лівого шлуночка щурів з експериментальною артеріальною гіпертензією залежно від її етіопатогенетичної форми.

Матеріали і методи дослідження

Дослідження виконали на 20 щурах-самцях лінії Wistar і 10 щурах SHR, віком 7–8 місяців, яких поділили на 3 групи по 10 тварин у кожній: 1 – контрольна; 2 – щури лінії SHR, аналог есенціальної артеріальної гіпертензії (ЕАГ) у людини; 3 – щури лінії Wistar зі змодельованою вторинною ендокринно асоційованою артеріальною гіпертензією (ендокринно-сольова ЕСАГ). Для її відтворення тваринам протягом 30 днів двічі на добу інтраперитонеально вводили преднізолон о 7:00 у дозі 2 мг/кг і о 20:00 у дозі 4 мг/кг з одночасним примусовим випоюванням 5 мл 2,3 % розчину NaCl [7]. Щурам експериментальних груп вимірювали систолічний і діастолічний артеріальний тиск (АТ) за допомогою системи неінвазивної реєстрації артеріального тиску ВР-2000 (Visitech Systems, USA). Перше вимірювання АТ здійснили на етапі формування груп, наступні – на 7, 14 та 30 добу. Середнє значення АТ у щурів складалося з серійних вимірювань АТ (не менше ніж 7–10 реєстрацій з інтервалом 1,5–2,0 хв). В автоматичному режимі, згідно з програмним забезпеченням від виробника, розраховували показник середнього АТ (сАТ) за формулою: $sAT = (2 \text{ (діастолічний АТ)} + \text{сistolічний АТ}) / 3$. У щурів контрольної групи сАТ становив $83,75 \pm 0,96$ мм рт. ст., в ЕАГ – $125,78 \pm 1,12$ мм рт. ст., в ЕСАГ – $137,77 \pm 1,23$ мм рт. ст. ($p < 0,05$).

Експериментальну частину дослідження виконали відповідно до національних «Спільних етичних принципів експериментів на тваринах» (Україна, 2001), які узгоджуються з директивою 2010/63/EU Ради Європейського парламенту від 22 вересня 2010 р. про захист тварин, яких використовують для наукових цілей, та законодавством України [8].

Дослідження здійснили на базі Навчального медико-лабораторного центру (НМЛЦ) Запорізького державного медичного університету.

Усі прилади, що використали для дослідження, сертифіковані щорічною метрологічною експертизою (свідоцтво про технічну компетентність № 033/18 від 25.12.2018, чинне до 25.12.2023; лабораторія експериментальної патофізіології, ліцензія 2СК2 УМК2 Т6РВ SG5N SJLS4).

Тварин виводили з експерименту під тіопенталовим наркозом (45 мг/кг ваги, внутрішньоочеревинно). Після виведення з експерименту вилучені серця щурів зважували та вимірювали показник питомої маси (густини). У щурів контрольної групи маса серця становила $0,722 \pm 0,032$ г, густина – $1,724 \pm 0,070$ г/см³. У щурів з ЕАГ – $0,947 \pm 0,040$ г і $2,057 \pm 0,133$ г/см³, а в щурів з ЕСАГ – $0,920 \pm 0,054$ г і $1,899 \pm 0,062$ г/см³ відповідно ($p < 0,05$). Для морфоденситометричних та імуногістохімічних досліджень виділяли фраг-

менти міокарда лівого шлуночка серця, котрі після стандартної гістологічної підготовки фіксували в парапластових блоках і готували на ротарційному мікромомі Microm-325 (MicromCorp, ФРН) 5 мкм серійні зрізи міокарда.

Для диференційної діагностики основних типів патологічного ремоделювання міокарда за рекомендаціями [9] здійснили комплексний морфоденситометричний та імуногістохімічний аналіз паренхіматозно-стромальної перебудови міокарда.

Для визначення кількості та середнього лінійного розміру ядер кардіоміоцитів (мкм), їхньої щільності (мкм²), концентрації РНК в ядрі та цитоплазмі (Oog) зрізи забарвлювали протягом 48 годин галоціанін-хромовими галунами за Ейнарсоном, фіксуючи препарати в синтетичній суміші ЕУКІТТ (Balsamo, ФРН). В інтерактивному режимі на фотофайлах, що зроблені на мікроскопі AxioScope (Carl Zeiss, ФРН) у програмному забезпеченні AxioVision 40 V 4.8.2.0 (№ ліцензії 3005339) за допомогою програмно заданого скейлінгу, що перераховує пікселі у мкм, визначали параметри у програмному забезпеченні «ImageJ» (National Institutes of Health, USA) з розрахунком цільових показників у табличному процесорі Excel.

Для вивчення вмісту імунореактивного матеріалу (ІРМ) до маркерів ремоделювання використовували первинні козячі поліклональні антитіла до колагену I типу (COL1A1 (C-18): sc-8784), козячі поліклональні антитіла до кардіотрофіну-1 (Cardiotrophin-1 (N-20): sc-20867), козячі поліклональні антитіла до анексину V (Annexin V (R-20): sc-1929). Мишачі антитіла до IgG кози, кон'юговані з FITC: sc-2356 використовували як вторинні антитіла до названих маркерів. Для вивчення тайтину використовували первинні мишачі моноклональні антитіла Titin (E-2): sc-271946, вторинні – мишачі антитіла до IgG кроля, кон'юговані з FITC: sc-2359. Усі антитіла виробництва Santa Cruz biotechnology, Inc. використовували у розведенні 1:200. Для виявлення схильності до прогресування фібротичних змін розраховували коефіцієнт співвідношення між вмістом тайтину та колагену I типу [10].

У зрізах міокарда дослідження ІРМ виконали в ультрафіолетовому спектрі збудження 390 нм зі світлофільтром 38HE з високою емісією (Carl Zeiss, ФРН) на мікроскопі AxioScope (Carl Zeiss, ФРН) у програмному забезпеченні AxioVision 40 V 4.8.2.0. Під час аналізу зображення в інтерактивному режимі виділяли зони зі статистично значущою флуоресценцією, що аналізували у програмному забезпеченні ImageJ із розрахунком цільових показників у Excel. Досліджували не менше ніж 100 полів зору з кожної серії.

Усі статистичні обчислення виконали в табличному процесорі Microsoft Excel 2016 (Microsoft Corp., USA). Для всіх показників розраховували значення середньої арифметичної вибірки (M), її дисперсії та помилки середньої (m). Для виявлення вірогідності відмінностей результатів досліджень в експериментальних і контрольних групах щурів обчислювали коефіцієнт Стюдента (t), після чого визначали ймовірність відмінності вибірок (p) і довірчий інтервал середньої за таблицями розподілу Стюдента. Вірогідними вважали значення, для яких $p < 0,05$ [11].

Результати

Аналізуючи результати, визначили, що у групі щурів з ЕАГ кількість ядер у кардіоміоцитах порівняно з контролем була вірогідно більшою на 63 %, а в щурів ЕСАГ – на 138 % (табл. 1).

Такі зміни супроводжувалися вірогідно більшими розмірами ядер у щурів ЕАГ на 66 %, а в ЕСАГ на 38 % порівняно з контролем (табл. 1), що позначилося на загальній площі ядер і призвело до меншої їхньої щільності в ЕАГ на 84 %, в ЕСАГ на 80 % порівняно з контрольними значеннями (табл. 1).

Дослідження концентрації РНК в ядрі та цитоплазмі кардіоміоцитів в щурів з ЕАГ показало її збільшення в цитоплазмі на 19 % порівняно з контролем, у ядрі – зменшення на 44 % (табл. 1). У групі з ЕСАГ концентрація РНК в ядрі менша за контрольні значення на 69 %, у цитоплазмі – більша на 43 % (табл. 1).

Результати імунофлуоресцентного дослідження вмісту маркерів ПРМ наведені на рис. 1.

Аналіз результатів показав: у щурів з ЕАГ вміст ІРМ до кардіотрофіну-1 вірогідно більший за контроль на 27 %, а в щурів з ЕСАГ перевищував показник контролю на 80 %. Вміст анексину V у щурів груп з ЕАГ та ЕСАГ приблизно однаковий, перевищував контрольні значення на 58 % і на 64 % відповідно. У групі з ЕАГ виявили вірогідно вищий показник вмісту ІРМ до колагену I типу на 49 %, а в щурів з ЕСАГ переважав на 68 %. Вміст тайтину в щурів з ЕАГ порівняно з контролем вірогідно більший на 12 %, а у групі ЕСАГ переважав на 116 % (рис. 1).

Коефіцієнти співвідношення між вмістом тайтину та колагену I типу в щурів експериментальних груп показали протилежні відмінності. Так, якщо в контролі він становив 1,01, то в щурів ЕАГ знизився до 0,76, а в щурів з ЕСАГ був більшим і дорівнював 1,3.

Обговорення

Експериментальне дослідження показало: під час формування артеріальної гіпертензії, незалежно від її етіопатогенетичної форми, розвивається ПРМ. Відбуваються очікувані зміни цитоархітекtonіки кардіоміоцитів, розвиток поліморфізму їхніх ядер зі збільшенням розміру на тлі збільшення кількості, що супроводжується ядерною дисфункцією. Визначили порушення паренхіматозно-стромальних зв'язків, про що свідчило збільшення вмісту маркерів ремоделювання – кардіотрофіну-1, колагену I типу, тайтину та анексину V.

Відзначимо, що обрані моделі артеріальної гіпертензії – це її дві патогенетично різні форми, тому зміни маркерного профілю ПРМ, хоча і дещо подібні, але мають важливі відмінності та, безумовно, пов'язані з патогенетичними особливостями моделей. Багато дослідників експериментально довели: в щурів з ЕАГ артеріальна гіпертензія розвивається поступово і спонтанно у віці 4–5 тижнів унаслідок підвищення периферичного опору судин і зниження їхньої чутливості до гуморальних факторів регуляції тонуусу.

У дослідженнях J. Li et al. доведено: гіпертрофія та фіброз у міокарді щурів лінії SHR розвиваються

Таблиця 1. Морфоденситометричні характеристики міокарда щурів з експериментальною артеріальною гіпертензією, $M \pm m$

Показник, одиниці вимірювання	Групи	Контроль	ЕАГ	ЕСАГ
Кількість ядер у кадрі		587 ± 18	960 ± 20 ¹	1394 ± 14 ^{1,2}
Розмір ядра кардіоміоцита, мкм		1,268 ± 0,017	2,108 ± 0,021 ¹	1,755 ± 0,011 ^{1,2}
Щільність ядер, мкм ²		215,4 ± 8,2	33,8 ± 0,5 ¹	42,2 ± 0,7 ^{1,2}
Концентрація РНК в ядрах кардіоміоцитів, Оог		0,241 ± 0,007	0,134 ± 0,003 ¹	0,075 ± 0,001 ^{1,2}
Концентрація РНК у цитоплазмі кардіоміоцитів, Оог		0,052 ± 0,001	0,062 ± 0,001 ¹	0,074 ± 0,001 ^{1,2}

¹: вірогідна різниця показників ЕАГ та ЕСАГ ($p < 0,05$) щодо показників контрольної групи;

²: вірогідна різниця показників ЕСАГ ($p < 0,05$) щодо показників групи ЕАГ.

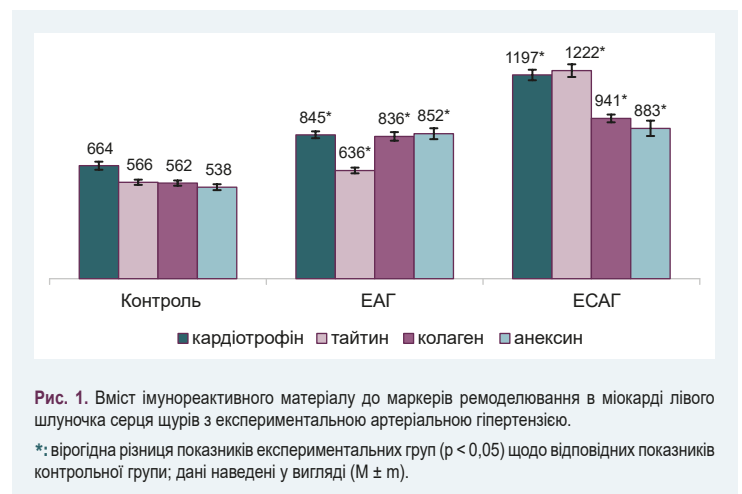


Рис. 1. Вміст імунореактивного матеріалу до маркерів ремоделювання в міокарді лівого шлуночка серця щурів з експериментальною артеріальною гіпертензією.

*: вірогідна різниця показників експериментальних груп ($p < 0,05$) щодо відповідних показників контрольної групи; дані наведені у вигляді ($M \pm m$).

тільки з 6–7 місяців, а до цього є метаболічний та енергетичний дисбаланс, що, ймовірно, і проковує розвиток гіпертрофії [12, 13].

На відміну від щурів SHR (модель ЕАГ), у щурів з ЕСАГ індуковано тяжчу та комбіновану форми ПРМ. У них через багаторазове та тривале використання преднізолону сформувалась артеріальна гіпертензія, подібна вторинній ендокринно асоційованій АГ людини. В її патогенезі через стимулювання мінералокортикоїдних рецепторів нирок відбувається затримка натрію та води зі збільшенням ОЦК, а також посилення пресорної відповіді з розвитком дисбалансу між вазоконстрикцією та дилатацією [14]. Через це ПРМ у щурів з ЕСАГ є результатом не тільки перевантаження тиском та об'ємом із розвитком гіпертрофії, але і прямою кардіодепресивною дією стероїдів із розвитком фіброзу [15]. Підтвердження цього – виявлені вищі показники вмісту кардіотрофіну-1 у щурів з ЕСАГ порівняно з ЕАГ. Цей факт також підтверджується дослідженнями E. Martínez-Martínez, в яких на моделі Dahl сильночутливих гіпертензивних щурів із діастолічною дисфункцією показано: кардіотрофін-1 підвищує рівень галектину-3, котрий опосередковує прозапальні та профібротичні ефекти в міокарді [16].

Цікавим виявилось поєднання високих показників вмісту кардіотрофіну-1 зі збільшеним вмістом колагену I типу в щурів з ЕАГ на 49 % та на 68 % в ЕСАГ. Прямий взаємозв'язок між цими маркерами доведено в дослідженнях T. Watanabe et al., де надмірне

вираження кардіотрофіну-1 асоціюється з фіброзом міокарда та посиленням експресії колагену I типу в пацієнтів з артеріальною гіпертензією та серцевою недостатністю [17]. За даними L. Li et al., профіль експресії фібрилярних колагенів на ранній стадії показує поширеність колагену III типу, але саме колаген I типу забезпечує інтенсивнішу та тривалішу регуляцію як на компенсаторній, так і на декомпенсаційній стадіях [18].

Цілісну картину ступеня фіброзу та змін жорсткості міокарда можна отримати за умови дослідження вмісту тайтину та визначення тайтин-колагенового співвідношення. У дослідженні отримали вірогідно вищі показники вмісту тайтину в ЕАГ на 12 % порівняно з контролем. Wagen S. M. et al. пов'язують збільшення його експресії з дисбалансом ізоформ (менше N2BA та більша кількість N2B), що призводить до більшого пасивного напруження при розтягуванні довжини саркомера [19].

У дослідженні в щурів з ЕАГ підвищення вмісту тайтину супроводжувалося зниженням коефіцієнта його співвідношення з колагеном I типу порівняно з контролем, що вказує на поступове формування фіброзу з підвищенням жорсткості міокарда. Значуще збільшення вмісту тайтину в щурів з ЕСАГ відбулося на тлі підвищення коефіцієнта тайтин-колагенового співвідношення, що свідчить про можливе компенсаторне збільшення тайтину. На думку Arantxa Gonzalez et al., збільшення вмісту тайтину – результат зменшення здатності лівого шлуночка до розтягнення, що є результатом ізоформного дисбалансу, його фосфорилювання та окислення [20].

Дослідження анексину V як ключового маркера апоптозу кардіоміоцитів при ПРМ включені в усі патоморфологічні рекомендації [21]. Апоптоз як компонент ПРМ, хоча і не є головним механізмом загибелі кардіоміоцитів при серцевій патології, інформативний на ранніх стадіях розвитку хвороби, що є підґрунтям для використання його у скринінгу пацієнтів, особливо при латентному перебігу ССЗ [22]. Визначення в дослідженні маркера апоптозу анексину V показало: високосольова дієта та пошкоджувальний вплив стероїдів помітно посилили ураження серця в щурів з ЕСАГ. Про це свідчив більший вміст анексину V порівняно зі щурами з ЕАГ на 34 %, порівняно з контрольними значеннями – на 64 %. Hayakawa Y. et al. пов'язують такі зміни зі стимуляцією серцевих рецепторів до реніну й ангіотензину II, підвищення тканинного прореніну, реніну, ангіотензиногену, активації ERK1/2, TGF- β , p38MAPK та HSP27 при підвищеному артеріальному тиску [23].

Висновки

1. Формування артеріальної гіпертензії, незалежно від її етіопатогенетичної форми, призводить до розвитку патологічного ремоделювання міокарда. На це вказують збільшені показники маси серця та його питомої густини, зміни цитоархітекtonіки кардіоміоцитів із розвитком поліморфізму ядер, збільшення їхнього розміру та кількості, що супроводжується ядерною дисфункцією.

2. Маркерний профіль ремоделювання міокарда в щурів з есенціальною артеріальною гіпертензією

характеризується помірним збільшенням кардіотрофіну-1 та тайтину на тлі істотного підвищення колагену I типу й анексину V, що в поєднанні з низьким коефіцієнтом тайтин/колаген I типу вказує на міокардальний фіброз із підвищенням жорсткості серцевого м'яза та розвиток гіпертрофічно-фіброзного типу ремоделювання міокарда з помірним апоптозом.

3. У щурів з ендокринно-сольовою артеріальною гіпертензією маркерний профіль ремоделювання міокарда характеризується суттєвим збільшенням усіх 4 імуногістохімічних маркерів ремоделювання, помірним фіброзом і підвищенням тайтин/колагенового співвідношення, що притаманне гіпертрофічно-апоптотичному типу патологічного ремоделювання міокарда.

Конфлікт інтересів: відсутній.

Conflicts of interest: authors have no conflict of interest to declare.

Надійшла до редакції / Received: 06.07.2020

Після доопрацювання / Revised: 15.07.2020

Прийнято до друку / Accepted: 30.07.2020

Відомості про авторів:

Колесник Ю. М., д-р мед. наук, професор, ректор, Запорізький державний медичний університет, заслужений діяч науки і техніки України.

ORCID ID: [0000-0002-1556-5085](https://orcid.org/0000-0002-1556-5085)

Ісаченко М. І., очний аспірант каф. патологічної фізіології, Запорізький державний медичний університет, Україна.

ORCID ID: [0000-0002-3026-1012](https://orcid.org/0000-0002-3026-1012)

Information about authors:

Kolesnyk Yu. M., MD, PhD, DSc, Professor, Rector of Zaporizhzhia State Medical University, Honored Worker of Science and Technology of Ukraine.

Isachenko M. I., MD, Postgraduate student of the Department of Pathophysiology, Zaporizhzhia State Medical University, Ukraine.

Сведения об авторах:

Колесник Ю. М., д-р мед. наук, профессор, ректор, Запорожский государственный медицинский университет, заслуженный деятель науки и техники Украины.

Исаченко М. И., очный аспирант каф. патологической физиологии, Запорожский государственный медицинский университет, Украина.

Список літератури

- [1] The Hypertensive Myocardium: From Microscopic Lesions to Clinical Complications and Outcomes / M. U. Moreno, R. Eiros, J. J. Gavira et al. *The Medical clinics of North America*. 2017. Vol. 101, Iss. 1. P. 43-52. <https://doi.org/10.1016/j.mcna.2016.08.002>
- [2] Plasma cardiostrophin-1 levels are associated with hypertensive heart disease: a meta-analysis / K. Song, S. Wang, B. Huang et al. *Journal of clinical hypertension (Greenwich, Conn.)*. 2014. Vol. 16, Iss. 9. P. 686-692. <https://doi.org/10.1111/jch.12376>
- [3] Morphological and Functional Characteristics of Animal Models of Myocardial Fibrosis Induced by Pressure Overload / Y. Ding, Y. Wang, Q. Jia et al. *International Journal of hypertension*. 2020. Vol. 2020. P. 3014693. <https://doi.org/10.1155/2020/3014693>
- [4] Fibrillar Type I Collagen Enhances the Differentiation and Proliferation of Myofibroblasts by Lowering $\alpha 2\beta 1$ Integrin Expression in Cardiac Fibrosis / J. Hong, M. Chu, L. Qian et al. *BioMed research international*. 2017. Vol. 2017. P. 1790808. <https://doi.org/10.1155/2017/1790808>
- [5] Kabakov A. E., Gabai V. L. Cell Death and Survival Assays. *Methods in molecular biology*. 2018. Vol. 1709. P. 107-127. https://doi.org/10.1007/978-1-4939-7477-1_9
- [6] Колесник Ю. М., Колесник М. Ю., Абрамов А. В. Маркери ремоделювання міокарда щурів при артеріальній гіпертензії та експериментальному цукровому діабеті: роль мітохондріальної дисфункції. *Фізіологічний журнал*. 2014. Т. 60, № 3. С. 18-27.

- [7] Пат. 102234 Україна, МПК G09B 23/28. Спосіб моделювання симптоматичної артеріальної гіпертензії у дрібних гризунів / Ю. М. Колесник, О. В. Ганчева, А. В. Абрамов, Т. В. Іваненко, С. В. Тщенко, Н. В. Кузьо. № u201503152; заявл. 06.04.15; опубл. 26.10.15, бюл. № 20.
- [8] Про захист тварин від жорсткого поводження : Закон України від 21.02.2006 № 3447-IV. <https://zakon.rada.gov.ua/laws/show/3447-15#Text>
- [9] Імуногістохімічна і морфо-денситометрична діагностика патологічного ремоделювання міокарда при артеріальній гіпертензії та цукровому діабеті (Методичні рекомендації) / Ю. М. Колесник, М. Ю. Колесник, А. В. Абрамов, В. О. Туманський, О. В. Ганчева. Київ, 2015. 25 с.
- [10] Колесник, М. Ю. Особенности экспрессии регуляторного белка тайина и коллагена I типа в миокарде спонтанно гипертензивных крыс с экспериментальным сахарным диабетом. *Патология*. 2013. № 2. С. 31-35. <https://doi.org/10.14739/2310-1237.2013.2.17365>
- [11] Зайцев В. М., Лифляндский В. Г., Маринкин В. И. Прикладная медицинская статистика. СПб. : Аврора, 2003. 432 с.
- [12] Animal models for the study of primary and secondary hypertension in humans / H. Y. Lin, Y. T. Lee, Y. W. Chan, G. Tse. *Biomedical reports*. 2016. Vol. 5, Iss. 6. P. 653-659. <https://doi.org/10.3892/br.2016.784>
- [13] Metabolic Changes in Spontaneously Hypertensive Rat Hearts Precede Cardiac Dysfunction and Left Ventricular Hypertrophy / J. Li, B. A. Kemp, N. L. Howell et al. *Journal of the American Heart Association*. 2019. Vol. 8, Iss. 4. P. e010926. <https://doi.org/10.1161/JAHA.118.010926>
- [14] Глюкокортикоиды и артериальная гипертензия у реципиентов внутренних органов / Е. Д. Космачева, С. М. Мартиросян, Н. А. Зубарева, А. Э. Бабич. *Инновационная медицина Кубани*. 2017. Т. 8, № 4. С. 60-64.
- [15] Frangogiannis N. G. Cardiac fibrosis: Cell biological mechanisms, molecular pathways and therapeutic opportunities. *Molecular aspects of medicine*. 2019. Vol. 65. P. 70-99. <https://doi.org/10.1016/j.mam.2018.07.001>
- [16] CT-1 (Cardiotrophin-1)-Gal-3 (Galectin-3) Axis in Cardiac Fibrosis and Inflammation / E. Martínez-Martínez, C. Brugnolaro, J. Ibarrola et al. *Hypertension*. 2019. Vol. 73, Iss. 3. P. 602-611. <https://doi.org/10.1161/HYPERTENSIONAHA.118.11874>
- [17] Watanabe T., Konii H., Sato K. Emerging Roles of Cardiotrophin-1 in the Pathogenesis and Biomarker of Atherosclerosis. *J*. 2018. Vol. 1, Iss. 1. P. 94-105. <https://doi.org/10.3390/j1010010>
- [18] Li L., Zhao Q., Kong W. Extracellular matrix remodeling and cardiac fibrosis. *Matrix biology*. 2018. Vol. 68-69. P. 490-506. <https://doi.org/10.1016/j.matbio.2018.01.013>
- [19] Titin isoform expression in normal and hypertensive myocardium / C. M. Warren, M. C. Jordan, K. P. Roos et al. *Cardiovascular research*. 2003. Vol. 59, Iss. 1. P. 86-94. [https://doi.org/10.1016/s0008-6363\(03\)00328-6](https://doi.org/10.1016/s0008-6363(03)00328-6)
- [20] Myocardial Remodeling in Hypertension / A. González, S. Ravassa, B. López et al. *Hypertension*. 2018. Vol. 72, Iss. 3. P. 549-558. <https://doi.org/10.1161/HYPERTENSIONAHA.118.11125>
- [21] Leung K. 99mTc-Hydrazinonicotinamide-annexin V. *Molecular Imaging and Contrast Agent Database (MICAD)* [Internet]. Bethesda (MD): National Center for Biotechnology Information, 2006. <https://www.ncbi.nlm.nih.gov/books/NBK23472/>
- [22] Molecular mechanisms of cell death: recommendations of the Nomenclature Committee on Cell Death 2018 / L. Galluzzi, I. Vitale, S. A. Aaronson et al. *Cell death and differentiation*. 2018. Vol. 25, Iss. 3. P. 486-541. <https://doi.org/10.1038/s41418-017-0012-4>
- [23] High salt intake damages the heart through activation of cardiac (pro) renin receptors even at an early stage of hypertension / Y. Hayakawa, T. Aoyama, C. Yokoyama et al. *PLoS one*. 2015. Vol. 10, Iss. 3. P. e0120453. <https://doi.org/10.1371/journal.pone.0120453>
- [7] Kolesnyk, Y. M., Hancheva, O. V., Abramov, A. V., Ivanenko, T. V., Tyschenko, S. V., & Kuzio, N. V. (2015). *Sposib modelivuvannia symptomatichnoi arterialnoi hipertenzii u drubnykh hryzuniv* [Method for modeling symptomatic hypertension in rodents]. Ukraine Patent UA 102234. <https://base.uipv.org/searchNV/search.php?action=viewdetails&idClaim=217102>
- [8] Verkhovna Rada of Ukraine. (2006, February 21). *Pro zakhyt tvaryn vid zhorstkoho povodzhennia* : zakon Ukrainy 21.02.2006 [On the Protection of Animals from Brutal Treatment (No. 3447-IV)]. <https://zakon.rada.gov.ua/laws/show/3447-15?lang=en#Text>
- [9] Kolesnyk, Yu. M., Kolesnyk, M. Yu., Abramov, A. V., Tumanyskiy, V. O., & Hancheva, O. V. (2015). *Imunohistokhimichna i morfo-densytometrychna diahnozyka patolohichnoho remodelivuvannia miokarda pry arterialnoi hipertenzii ta tsukrovomu diabeti* (Metodychni rekomendatsii) [Immunohistochemical and morpho-densitometric diagnosis of pathological myocardial remodeling in hypertension and diabetes mellitus (Guidelines)]. Kyiv. [in Ukrainian].
- [10] Kolesnik, M. Yu. (2013). Osobennosti ekspressii regul'yatornogo belka taitina i kollagena I tipa v miokarde spontanno gipertenzivnykh kryс s eksperimental'nym sakhar'nym diabetom [Peculiarities of the expression of regulatory protein titin and collagen I in myocardium of spontaneously hypertensive rats with experimental diabetes mellitus]. *Pathologia*, (2), 31-35. [in Russian]. <https://doi.org/10.14739/2310-1237.2013.2.17365>
- [11] Zaitsev, V. M., Lifyandskii, V. G., & Marinkin, V. I. (2003). *Prikladnaya meditsinskaya statistika* [Applied Medical Statistics]. St. Petersburg: Avrora. [in Russian].
- [12] Lin, H. Y., Lee, Y. T., Chan, Y. W., & Tse, G. (2016). Animal models for the study of primary and secondary hypertension in humans. *Biomedical reports*, 5(6), 653-659. <https://doi.org/10.3892/br.2016.784>
- [13] Li, J., Kemp, B. A., Howell, N. L., Massey, J., Mićczuk, K., Huang, Q., Chordia, M. D., Roy, R. J., Patrie, J. T., Davogusto, G. E., Kramer, C. M., Epstein, F. H., Carey, R. M., Taegtmeier, H., Keller, S. R., & Kundu, B. K. (2019). Metabolic Changes in Spontaneously Hypertensive Rat Hearts Precede Cardiac Dysfunction and Left Ventricular Hypertrophy. *Journal of the American Heart Association*, 8(4), e010926. <https://doi.org/10.1161/JAHA.118.010926>
- [14] Kosmacheva, E. D., Martirosyan, S. M., Zubareva, N. A., & Babich, A. E. (2017). Glyukokortikoidy i arterial'naya hipertenziya u retsipientov vnutrennikh organov [Glucocorticoids and arterial hypertension in internal organs recipients]. *Innovative medicine of Kuban*, 8(4), 60-64. [in Russian].
- [15] Frangogiannis, N. G. (2019). Cardiac fibrosis: Cell biological mechanisms, molecular pathways and therapeutic opportunities. *Molecular aspects of medicine*, 65, 70-99. <https://doi.org/10.1016/j.mam.2018.07.001>
- [16] Martínez-Martínez, E., Brugnolaro, C., Ibarrola, J., Ravassa, S., Buonafina, M., López, B., Fernández-Celis, A., Querejeta, R., Santamaría, E., Fernández-Irigoyen, J., Rábago, G., Moreno, M. U., Jaisser, F., Díez, J., González, A., & López-Andrés, N. (2019). CT-1 (Cardiotrophin-1)-Gal-3 (Galectin-3) Axis in Cardiac Fibrosis and Inflammation. *Hypertension*, 73(3), 602-611. <https://doi.org/10.1161/HYPERTENSIONAHA.118.11874>
- [17] Watanabe, T., Konii, H., & Sato, K. (2018). Emerging Roles of Cardiotrophin-1 in the Pathogenesis and Biomarker of Atherosclerosis. *J*, 1(1), 94-105. <https://doi.org/10.3390/j1010010>
- [18] Li, L., Zhao, Q., & Kong, W. (2018). Extracellular matrix remodeling and cardiac fibrosis. *Matrix biology*, 68-69, 490-506. <https://doi.org/10.1016/j.matbio.2018.01.013>
- [19] Warren, C. M., Jordan, M. C., Roos, K. P., Krzesinski, P. R., & Greaser, M. L. (2003). Titin isoform expression in normal and hypertensive myocardium. *Cardiovascular research*, 59(1), 86-94. [https://doi.org/10.1016/s0008-6363\(03\)00328-6](https://doi.org/10.1016/s0008-6363(03)00328-6)
- [20] González, A., Ravassa, S., López, B., Moreno, M. U., Beaumont, J., San José, G., Querejeta, R., Bayés-Genis, A., & Díez, J. (2018). Myocardial Remodeling in Hypertension. *Hypertension*, 72(3), 549-558. <https://doi.org/10.1161/HYPERTENSIONAHA.118.11125>
- [21] Leung, K. (2006, February 28). 99mTc-Hydrazinonicotinamide-annexin V In *Molecular Imaging and Contrast Agent Database (MICAD)* [Internet]. Bethesda (MD): National Center for Biotechnology Information. <https://www.ncbi.nlm.nih.gov/books/NBK23472/>
- [22] Galluzzi, L., Vitale, I., Aaronson, S. A., Abrams, J. M., Adam, D., Agostinis, P., Alnemri, E. S., Altucci, L., Amelio, I., Andrews, D. W., Annicchiarico-Petruzzelli, M., Antonov, A. V., Arama, E., Baehrecke, E. H., Barlev, N. A., Bazan, N. G., Bernassola, F., Bertrand, M., Bianchi, K., Blagosklonny, M. V., ... Kroemer, G. (2018). Molecular mechanisms of cell death: recommendations of the Nomenclature Committee on Cell Death 2018. *Cell death and differentiation*, 25(3), 486-541. <https://doi.org/10.1038/s41418-017-0012-4>
- [23] Hayakawa, Y., Aoyama, T., Yokoyama, C., Okamoto, C., Komaki, H., Minatoguchi, S., Iwasa, M., Yamada, Y., Kawamura, I., Kawasaki, M., Nishigaki, K., Mikami, A., Suzuki, F., & Minatoguchi, S. (2015). High salt intake damages the heart through activation of cardiac (pro) renin receptors even at an early stage of hypertension. *PLoS one*, 10(3), e0120453. <https://doi.org/10.1371/journal.pone.0120453>

References

- [1] Moreno, M. U., Eiros, R., Gavira, J. J., Gallego, C., González, A., Ravassa, S., López, B., Beaumont, J., San José, G., & Díez, J. (2017). The Hypertensive Myocardium: From Microscopic Lesions to Clinical Complications and Outcomes. *The Medical clinics of North America*, 101(1), 43-52. <https://doi.org/10.1016/j.mcna.2016.08.002>
- [2] Song, K., Wang, S., Huang, B., Luciano, A., Srivastava, R., & Mani, A. (2014). Plasma cardiotrophin-1 levels are associated with hypertensive heart disease: a meta-analysis. *Journal of clinical hypertension (Greenwich, Conn.)*, 16(9), 686-692. <https://doi.org/10.1111/jch.12376>
- [3] Ding, Y., Wang, Y., Jia, Q., Wang, X., Lu, Y., Zhang, A., Lv, S., & Zhang, J. (2020). Morphological and Functional Characteristics of Animal Models of Myocardial Fibrosis Induced by Pressure Overload. *International journal of hypertension*, 2020, 3014693. <https://doi.org/10.1155/2020/3014693>
- [4] Hong, J., Chu, M., Qian, L., Wang, J., Guo, Y., & Xu, D. (2017). Fibrillar Type I Collagen Enhances the Differentiation and Proliferation of Myofibroblasts by Lowering $\alpha 2\beta 1$ Integrin Expression in Cardiac Fibrosis. *BioMed research international*, 2017, 1790808. <https://doi.org/10.1155/2017/1790808>
- [5] Kabakov, A. E., & Gabai, V. L. (2018). Cell Death and Survival Assays. *Methods in molecular biology*, 1709, 107-127. https://doi.org/10.1007/978-1-4939-7477-1_9
- [6] Kolesnyk, Y. M., Kolesnyk, M. Y., & Abramov, A. V. (2014). Markery remodelivuvannia miokarda shchuriv pry arterialnii hipertenzii ta eksperymentalnomu tsukrovomu diabeti: rol mitokondrialnoi dysfunktsii [Pathological remodeling of myocardium in spontaneous hypertensive rats with experimental diabetes mellitus: the role of mitochondrial dysfunction]. *Fiziolohichnyi zhurnal*, 60(3), 18-27. [in Ukrainian].