

Патологія



Том 17, № 2(49), травень – серпень 2020 р.

Редакційна колегія

Головний редактор – проф. В.О. Туманський
Заст. гол. редактора – проф. А.В. Абрамов
Відповідальний секретар – проф. С.І. Тертишний

чл.-кор. РАМН, проф. Н.М. Анічков (Санкт-Петербург, РФ)
д.м.н. С.І. Воронинцев (Запоріжжя)
проф. О.В. Ганчева (Запоріжжя)
проф. С.Г. Гичка (Київ)
проф. А.І. Гоженко (Одеса)
проф. О.А. Григор'єва (Запоріжжя)
проф. І.С. Давиденко (Чернівці)
проф. О.О. Дядик (Київ)
проф. М. Єлень (Вроцлав, Польща)
проф. С. М. Завгородній (Запоріжжя)
чл.-кор. НАМН України, проф. Т.Д. Задорожна (Київ)
проф. К.Д. Захаровські (Франкфурт, ФРН)
академік НАМН, чл.-кор. НАН України, проф. Д.Д. Зербіно (Львів)
чл.-кор. РАМН, проф. Л.В. Кактурський (Москва, РФ)
проф. О.М. Камишний (Запоріжжя)
проф. С.М. Киселев (Запоріжжя)
проф. А.В. Клименко (Запоріжжя)
проф. М.Ю. Колесник (Запоріжжя)
проф. Д. Контогеоргос (Афіни, Греція)
проф. Г.О. Леженко (Запоріжжя)
проф. Н.С. Михайловська (Запоріжжя)
проф. М.К. Недзьведь (Мінськ, Республіка Білорусь)
проф. С.В. Петров (Казань, РФ)
проф. Ю.О. Поспішіль (Львів)
академік НАМН, чл.-кор. НАН України, проф. О.Г. Резніков (Київ)
проф. Д.Г. Рекалов (Запоріжжя)
проф. О.С. Решетнікова (Калінінград, РФ)
академік НАМН, чл.-кор. НАН України, проф. А.М. Романенко (Київ)
проф. А.М. Романюк (Суми)
чл.-кор. НАН України, проф. Г.Г. Скібо (Київ)
проф. І.В. Сорокіна (Харків)
проф. В.О. Шаврін (Запоріжжя)
проф. І.С. Шпонька (Дніпро)

Editorial Board

Editor-in-Chief – V.O. Tumanskiy
Deputy Editor-in-Chief – A.V. Abramov
Executive secretary – S.I. Tertshnyi
N.M. Anichkov (St. Petersburg, RF)
I.S. Davydenko (Chernivtsi, Ukraine)
O.O. Dyadyk (Kyiv, Ukraine)
A.I. Gozhenko (Odesa, Ukraine)
S.H. Gychka (Kyiv, Ukraine)
O.V. Hancheva (Zaporizhzhia, Ukraine)
O.A. Hryhorieva (Zaporizhzhia, Ukraine)
M. Jeleń (Wroclaw, Poland)
L.V. Kakturskiy (Moscow, RF)
O.M. Kamyshnyi (Zaporizhzhia, Ukraine)
S.M. Kyselov (Zaporizhzhia, Ukraine)
A.V. Klymenko (Zaporizhzhia, Ukraine)
M. Yu. Kolesnyk (Zaporizhzhia, Ukraine)
G. Kontogeorgos (Athens, Greece)
G.O. Lezhenko (Zaporizhzhia, Ukraine)
N.S. Mykhailovska (Zaporizhzhia, Ukraine)
M.K. Nedzved (Minsk, Belarus)
S.V. Petrov (Kazan, RF)
Yu.O. Pospishil (Lviv, Ukraine)
M.D. Rekalov (Zaporizhzhia, Ukraine)
I.S. Reshetnikova (Kaliningrad, RF)
O.H. Reznikov (Kyiv, Ukraine)
A.M. Romanenko (Kyiv, Ukraine)
A.M. Romaniuk (Sumy, Ukraine)
V.O. Shavrin (Zaporizhzhia, Ukraine)
I.S. Shponka (Dnipro, Ukraine)
H.H. Skibo (Kyiv, Ukraine)
I.V. Sorokina (Kharkiv, Ukraine)
S.I. Vorotyntsev (Zaporizhzhia, Ukraine)
K.D. Zacharowski (Frankfurt, Germany)
T.D. Zadorozhna (Kyiv, Ukraine)
S.M. Zavhorodniy (Zaporizhzhia, Ukraine)
D.D. Zerbino (Lviv, Ukraine)

Науково-практичний медичний журнал Запорізького державного медичного університету

Заснований у жовтні 2004 р.
Виходить один раз на 4 місяці.
Свідоцтво про реєстрацію
КВ № 20604-10404
від 27.02.2014 р.
Передплатний індекс – 95911.

Атестований

як наукове фахове видання України категорії «А», в якому можуть публікуватися результати дисертаційних робіт доктора філософії, доктора та кандидата наук. Галузь знань – охорона здоров'я (22); спеціальності: медицина – 222, педіатрія – 228, стоматологія – 221, технології медичної діагностики та лікування – 224 (наказ МОН України № 1301 від 15.10.2019 р.)

Журнал включений до

WEB OF SCIENCE™

та інші міжнародні наукометричні бази даних. Статті, що надходять до журналу, рецензуються за процедурою Double-blind.

Ліцензія Creative Commons



Рекомендовано до друку

Вченою радою ЗДМУ
протокол № 1 від 31.08.2020 р.
Підписано до друку
15.09.2020 р.

Редакція:

Начальник редакційно-видавничого відділу В.М. Миклашевський
Літературний редактор
О.С. Савеленко
Технічний редактор Ю.В. Полупан
Верстка А. М. Писарєва

Адреса редакції і видавця:

69035, Україна, м. Запоріжжя,
пр. Маяковського, 26, ЗДМУ,
e-mail: med.jur@zsmu.zp.ua
<http://pat.zsmu.edu.ua>

Віддруковано

у друкарні ТОВ «Х-ПРЕСС»
69068, м. Запоріжжя,
вул. Кругова, 165/18
e-mail: xpresszp@gmail.com
Свідоцтво про державну реєстрацію
АОО №198468 від 01.07.1999 р.
Формат 60x84/8.
© Папір крейдяний, безкислотний,
Умов. друк. арк. 6. Тираж 200 прим.
Зам. № 8/20.

Pathologia

Volume 17 No. 2 May – August 2020

Scientific Medical Journal. Established in October 2004
Zaporizhzhia State Medical University

Submit papers are peer-reviewed

Maiakovskiy Avenue, 26,
Zaporizhzhia, 69035,
UKRAINE
e-mail: med.jur@zsmu.zp.ua
<http://pat.zsmu.edu.ua>

Оригінальні дослідження

Колесник Ю. М., Ісаченко М. І.

Маркерний профіль ремоделювання міокарда при різних етіопатогенетичних формах артеріальної гіпертензії в експерименті

Хара М. Р., Безкоровайна Г. О., Кліщ І. М., Пелих В. Є.

Статеві відмінності холінергічних кардіальних реакцій при розвитку адреналін-індукованого некрозу міокарда на тлі світлового десинхронозу

Тертишний С. І., Шулятнікова Т. В., Зубко М. Д.

Патоморфологічні зміни в серці в умовах тривалого вживання алкоголю

Михайловська Н. С., Кулинич Т. О., Шершньова О. В., Базун Є. І., Боcharникова І. С., Падафа В. Е., Колесникова А. О., Гура Ю. В.

Особливості клінічного та метаболічного профілю хворих на ішемічну хворобу серця, що асоційована з цукровим діабетом 2 типу (ретроспективний аналіз)

Пашкова О. Є., Чудова Н. І.

Оцінювання функціонального стану м'язової системи в дітей, які хворі на цукровий діабет

Шишкин М. А., Туманский В. А., Христенко Т. А.

Значение CD44- и ALDH1-позитивных стволовых клеток в прогрессии колоректальной аденокарциномы

Тарашченко Ю. М., Коваленко А. Є., Остафійчук М. В., Некрасов К. А.

BRAF-статус у цитоморфологічній діагностиці тиреоїдних вузлів

Новицький О. М., Гайдаш І. С.

Інтерлейкіновий і простагландиновий статус хворих на оперізувальний лишай залежно від ступеня важкості захворювання

Живецька-Денисова А. А., Воробйова І. І., Скрипченко Н. Я., Ткаченко В. Б.

Особливості цитокінового профілю у структурах хоріона та плаценти при передчасному перериванні вагітності

Конакова О. В., Усачова О. В., Сіліна Є. А., Пахольчук Т. М., Дралова О. А.

Вікові клініко-лабораторні особливості первинної Епштейна-Барр вірусної інфекції в дітей

Григорівський В. В., Автомеєнко Є. М.

Патологія суглобових кінців кісток і частота випадків різного ступеня ураження у хворих на ревматоїдний артрит, що ускладнений фронтальними деформаціями колінного суглоба

Доманський А. М., Лоскутов О. Є., Хом'яков В. М.

Причини формування інвалідності внаслідок травм ліктьового суглоба

Скляр А. І., Коляда О. М., Вдовіченко Н. І., Коляда Т. І.

TLR-опосередкована активація фагоцитозу моноцитів периферичної крові у хворих на розсіяний склероз

Original research

136 Kolesnyk Yu. M., Isachenko M. I.

Marker profile of myocardial remodeling in different etiopathogenetic forms of arterial hypertension in the experiment

142 Khara M. R., Bezkorovaina H. O., Klishch I. M., Pelykh V. Ye.

Sex differences in the cardiac cholinergic response to adrenalin-induced myocardial necrosis and light desynchronization

149 Tertyshnyi S. I., Shuliatnikova T. V., Zubko M. D.

Heart pathomorphological changes in the long-term alcohol consumption

156 Mykhailovska N. S., Kulynych T. O., Shershnyova O. V., Bazun Ye. I., Bocharnykova I. S., Padafa V. E., Kolesnykova A. O., Hura Yu. V.

Peculiarities of clinical and metabolic profile of patients with coronary artery disease associated with type 2 diabetes mellitus (retrospective analysis)

164 Pashkova O. Ye., Chudova N. I.

Evaluation of functional state of muscular system in children with diabetes mellitus

170 Shyshkin M. A., Tumanskyi V. O., Khrystenko T. O.

Significance of CD44- and ALDH1-positive stem cells in colorectal adenocarcinoma progression

178 Tarashchenko Yu. M., Kovalenko Ye. A., Ostafichuk M. V., Nekrasov K. A.

BRAF status in cito-morphological diagnosis of thyroid nodules

184 Novytskyi O. M., Haidash I. S.

Interleukin and prostaglandin status of patients with shingles depending on the severity of the disease

191 Zhyvetska-Denysova A. A., Vorobiova I. I., Skrypchenko N. Ya., Tkachenko V. B.

Features of the cytokine profile in the structures of chorion and placenta in premature termination of pregnancy

202 Konakova O. V., Usachova O. V., Silina Ye. A., Pakholchuk T. M., Dralova O. A.

Age clinical and laboratory features of primary Epstein-Barr viral infection in children

209 Hryhorovskiy V. V., Avtomieienko Ye. M.

Pathology of bone epiphyses and frequency of various damage degree cases in patients with rheumatoid arthritis complicated by knee joint frontal deformities

222 Domanskyi A. M., Loskutov O. Ye., Khomiakov V. M.

The causes of disability as a result of the elbow joint injuries

228 Skliar A. I., Koliada O. M., Vdovichenko N. I., Koliada T. I.

TLR-mediated activation of peripheral blood monocyte phagocytosis in patients with multiple sclerosis

Оригінальні дослідження

Волошанська О. О., Тертишний С. І.

Патоморфологічні зміни судинного русла та стан колатерального кровотоку при мозкових інфарктах

Огляди

Демченко А. В., Бірюк В. В.

Сучасний погляд на потенційні біомаркери хвороби Паркінсона (огляд)

**Туманський В. А., Воротынцев С. И.,
Туманская Л. М.**

Возрождение концепции и развитие донорства после циркуляторной смерти человека в эру трансплантации органов

**Брюханова Т. О., Загайко А. Л.,
Литкін Д. В.**

Патофізіологічні механізми прогресування та фатальних ускладнень коронавірусної хвороби (COVID-19) у пацієнтів із цукровим діабетом

Клінічний випадок

**Макуріна Г. І., Макачук О. І., Дмитренко І. П., Головкін А. В.,
Чернеда Л. О.**

Клінічний випадок терапії базально-клітинної карциноми з використанням 5 % крему іміквімоду

**Рябокоть О. В., Ізбицька Н. Г., Білокобила С. О., Оніщенко Т. Є.,
Рябокоть Ю. Ю.**

Клінічні випадки кору у вагітних

**Телушко Я. В., Перцов В. І.,
Савченко С. І.**

Етапна хірургічна тактика в лікуванні аспергіломи легень

Original research

234 Voloshanska O. O., Tertyshnyi S. I.

Pathomorphological changes of the vascular bed and the state of collateral blood flow in cerebral infarction

Review

241 Demchenko A. V., Biriuk V. V.

A modern view on potential biomarkers of Parkinson's disease (review)

**248 Tumanskyi V. O., Vorotyntsev S. I.,
Tumanska L. M.**

Revival of the concept and development of donation after human circulatory death in the era of organ transplantation

**256 Briukhanova T. O., Zagayko A. L.,
Lytkin D. V.**

Pathophysiological mechanisms of coronavirus disease (COVID-19) progression and fatal complications in patients with diabetes

Case report

**264 Makurina H. I., Makarchuk O. I., Dmytrenko I. P., Holovkin A. V.,
Cherneda L. O.**

Clinical case of basal cell carcinoma therapy using 5 % imiquimod cream

**269 Riabokon O. V., Izbytska N. H., Bilokobyla S. O.,
Onishchenko T. Ye., Riabokon Yu. Yu.**

Clinical cases of measles in pregnant women

**275 Tielushko Ya. V., Pertsov V. I.,
Savchenko S. I.**

Stage surgical tactics in the treatment of pulmonary aspergilloma

Міжнародна індексація журналу / Indexing

Web of Science: <http://science.thomsonreuters.com/cgi-bin/jmlst/jlresults.cgi?PC=MASTER&ISSN=2306-8027>

Ulrich's Periodicals Directory (США)

WorldCat (США): http://www.worldcat.org/title/pathologia/oclc/260006269&referer=brief_results

The National Library of Medicine (США): http://locatorplus.gov/cgi-bin/Pwebrecon.cgi?v1=1&ti=1,1&SearchArg=Pathologia&Search_Code=JALL&L=None&CNT=25&PID=gATyrKW75IFCFItXUc1ajaR9n&SEQ=20141105025042&SID=3

The National Center for Biotechnology Information: <http://www.ncbi.nlm.nih.gov/nlmcatalog/101470944>

WORLDWIDE ELIBRARY(США): <http://www.sciary.com/journal-scientific-pathologia-article-77962>

getCITED (США): <http://www.getcited.org/pub/103524559>

BASE (Bielefeld Academic Search Engine) (ФРН): <http://www.base-search.net/Search/Results?lookfor=%D0%9F%D0%B0%D1%82%D0%BE%D0%BB%D0%BE%D0%B3%D1%96%D1%8F&type=all&oaboost=1&ling=1&name=&thes=&refid=dcesde&newsearch=1>

JournalTOCs (Великобританія): http://www.journaltoCs.ac.uk/index.php?action=browse&subAction=pub&publisherID=2830&journalID=29710&page=1&userQueryID=&sort=&local_page=1&sortBy=&sortCol=1

CiteFactor (США): http://www.citefactor.org/journal/index/10492/pathologia#.VDJGUWd_smg

Google Scholar (Академія): http://scholar.google.com.ua/scholar?q=%D0%B6%D1%83%D1%80%D0%BD%D0%B0%D0%BB+%D0%9F%D0%B0%D1%82%D0%BE%D0%BB%D0%BE%D0%B3%D1%96%D1%8F%2C+Pathologia&btnG=&hl=ru&as_sdt=1%2C5&as_ylo=2014&as_vis=1

Index Copernicus (Польща): <http://www.journals.indexcopernicus.com/Pathologia,p5665,3.html>

DOAJ (Великобританія): <https://doaj.org/toc/2310-1237>

Етапна хірургічна тактика в лікуванні аспергіломи легень

Я. В. Телушко^{A,D}, В. І. Перцов^{E,F}, С. І. Савченко^{B,C}

Запорізький державний медичний університет, Україна

A – концепція та дизайн дослідження; B – збір даних; C – аналіз та інтерпретація даних; D – написання статті; E – редагування статті; F – остаточне затвердження статті

Мета роботи – описати клінічний випадок аспергіломи легень з етапною хірургічною тактикою лікування.

Хірургічне лікування аспергіломи доцільне у випадку неефективної медикаментозної терапії та небезпечних для життя ускладнень. Високий ризик розвитку хірургічних ускладнень на тлі імунodefіцитного стану різного походження може стати перешкодою для радикального втручання. Перебіг аспергілози може істотно обмежити здатність компенсувати фонові захворювання, як-от цукровий діабет. Наведено випадок етапного підходу в передопераційній підготовці пацієнта з важким цукровим діабетом та аспергіломою. На першому етапі виконали відеоасистовану торакоскопію аспергіломи з гістологічним дослідженням, евакуацією детриту та міцелію трансторакальним дренажем та місцевим лікуванням, що сприяло компенсації діабету. На другому етапі виконана стандартна нижня лобектомія та післяопераційна медикаментозна терапія протигрибковими препаратами. Проаналізували результати спостереження до 2 років після лікування зі сприятливим перебігом.

Висновки. Аспергілома – одна із форм аспергілози, що потребує хірургічного лікування. Відсутність ефективної корекції супутніх захворювань може бути перешкодою одномоментному втручання з огляду на високий ризик розвитку хірургічних ускладнень. Застосування відеоторакокопії в діагностиці та етапному лікуванні цієї патології доцільне завдяки мінімальній травматичності втручання, що можна використати для передопераційної підготовки та отримання позитивних результатів радикального лікування в цих хворих.

Ключові слова:

аспергілома легень, хірургічне лікування, відеоасистована торакоскопія.

Патологія. 2020. Т. 17, № 2(49). С. 275-278

*E-mail:

yv_telushko@ukr.net

Stage surgical tactics in the treatment of pulmonary aspergilloma

Ya. V. Tielushko, V. I. Pertsov, S. I. Savchenko

Purpose. To describe the clinical case of pulmonary aspergilloma with step-by-step surgical treatment.

Surgical treatment of aspergilloma is justified in the case of ineffective drug therapy and life-threatening complications. The high risk of developing surgical complications on the background of immunodeficiency of different origins may be an obstacle to radical intervention. The course of aspergillosis can significantly limit the ability to compensate for background diseases such as diabetes. The case of a stage approach in preoperative preparation of a patient with severe diabetes mellitus and aspergilloma is presented. In the first stage, a video-assisted thoracoscopy of aspergilloma was performed with histological examination; evacuation of detritus and mycelium by transthoracic drainage and topical diabetes treatment. In the second stage: standard lower lobectomy and postoperative drug therapy with antifungal drugs. Observations up to 2 years after treatment with favorable course are analyzed.

Conclusions. Aspergilloma is one form of aspergillosis that requires surgical treatment. Lack of effective correction of comorbidities may be an obstacle to one-step intervention because of the high risk of surgical complications. The use of video thoracoscopy in the diagnosis and stage treatment of this pathology is appropriate due to the minimal trauma of the intervention, which can be used for preoperative preparation and to obtain good results of radical treatment in this category of patients.

Key words:

pulmonary aspergillosis, surgery treatment, video-assisted thoracoscopy.

Pathologia

2020; 17 (2), 275-278

Этапная хирургическая тактика в лечении аспергилломы легких

Я. В. Телушко, В. И. Перцов, С. И. Савченко

Цель работы – описать клинический случай аспергилломы легких с этапной хирургической тактикой лечения.

Хирургическое лечение аспергилломы оправдано в случае неэффективной медикаментозной терапии и опасных для жизни осложнений. Высокий риск развития осложнений операции на фоне иммунодефицита различного происхождения может быть препятствием для радикального вмешательства. Течение аспергиллеза ограничивает возможности компенсировать фоновые заболевания, такие как сахарный диабет. Описан случай этапного подхода в предоперационной подготовке пациента с тяжелым сахарным диабетом и аспергилломой. На первом этапе выполнили видео-ассистированную торакоскопию аспергилломы с гистологическим исследованием, эвакуацию детрита и мицелия трансторакальным дренажом, местное лечение, что способствовало компенсации диабета. На втором этапе проведена стандартная нижняя лобэктомия и послеоперационная медикаментозная терапия противогрибковыми препаратами. Проанализированы результаты наблюдения до 2 лет после лечения с благоприятным течением.

Выводы. Аспергиллома – одна из форм аспергиллеза, которая требует хирургического лечения. Отсутствие эффективной коррекции сопутствующих заболеваний может быть препятствием одномоментному вмешательству, учитывая высокий риск развития хирургических осложнений. Применение видеоторакокопии в диагностике и этапном лечении данной патологии целесообразно благодаря минимальной травматичности вмешательства, что можно использовать для предоперационной подготовки и получения хороших результатов радикального лечения у таких больных.

Ключевые слова:

аспергиллома легких, хирургическое лечение, видео-ассистированная торакоскопия.

Патология. 2020. Т. 17, № 2(49). С. 275-278

Інфікування грибами роду *Aspergillus* особливо небезпечне для хворих з імунодефіцитними станами різного походження [1]. На відміну від інвазивного аспергілозу, де пріоритетом у лікуванні є тривала протигрибкова терапія, так званий сапрофітний, або колонізаційний синдром аспергіломи легень має показання до хірургічного лікування [2].

Діагностика захворювання базується на характерній клінічній картині, променевих і серологічних методах [3]. Ризик помилкового диференційного діагнозу з нетуберкульозною мікобактеріальною інфекцією зумовлений схожою рентгенологічною картиною («дерево з бруньками», «вуса» і порожнини) [4]. Морфологічне підтвердження діагнозу необхідне, враховуючи високу токсичність і необхідність тривалої протигрибкової терапії [5].

Мета роботи

Описати клінічний випадок аспергіломи легень з етапною хірургічною тактикою лікування.

Клінічний випадок

Хворий Б., 38 років, який з дитинства був на диспансерному обліку в ендокринолога з приводу цукрового діабету, звернув увагу на відсутність ефекту від звичайних доз інсуліну (14–16 ОД на добу) зі збільшенням глікемії до 24–26 ммоль/л. Під час огляду звернув увагу на наявність кров'яних прожилок у харкотинні впродовж тижня, підвищення температури тіла до 38,5 °С. Стаж паління – 14 пачко-років. Працює слюсарем на металургійному підприємстві.

Рентгенографія органів грудної порожнини показала наявність округлої форми тіні у проєкції С6 лівої легень діаметром до 6 см із фокусом деструкції легеневої тканини та дрібними (3–5 мм) вогнищевими тінями в С1 та С3 лівої легень.

Для обстеження та лікування хворого направили у протитуберкульозний диспансер. Виконали поліосьову рентгенографію, рентгенівську томографію, спіральну КТ грудної клітки, фібробронхоскопію з цитологічним дослідженням браш-біоптату, полімеразну ланцюгову реакцію, мікроскопію та засів харкотиння для виявлення мікобактерій туберкульозу, пробу Манту. У загальному аналізі крові виявили лейкоцитоз зі зміщенням формули ліворуч, гіпохромну анемію.

За даними променевих методів діагностики (рис. 1, 2), у С6 лівої легень наявна порожнина деструкції легеневої тканини до 6 см овальної форми з секвестром всередині та інфільтративними змінами навколо до 1 см завтовшки, дрібні інфільтративні тіні до 8 мм в С1 та С3 лівої легень; помірна лімфаденопатія середостіння (до 12–14 мм).

Після виключення туберкульозної інфекції хворий звернувся до торакального хірурга. З огляду на клінічну картину: кашель із кровохарканням, кулястоподібне утворення з тканинним вмістом на дні, що змінює своє положення, ознаки інтоксикації та фонове захворювання (цукровий діабет), – попередній діагноз встановлено як аспергілома лівої легень. Цілі передопераційної підготовки: корекція анемії, антибактеріальна терапія,

компенсація глікемії, дезінтоксикація. Незважаючи на інтенсивне лікування, консервативна терапія не зменшувала прояви інтоксикації та не сприяла компенсації глікемії.

Радикальне оперативне втручання в обсязі нижньої лобектомії мало високий ризик післяопераційних ускладнень через наявний активний запальний процес, що не піддавався корекції, та лабільний перебіг цукрового діабету. Передусім йшлося про гнійно-запальні процеси (емпієма плеври, неспроможність кукси бронха, бронхплевральна норичя, ускладнення з боку післяопераційної рани). Невирішеним залишалося питання щодо морфологічного підтвердження діагнозу. Враховуючи такі обставини, необхідним було виконання відеоабсцесоскопії з біопсією легень та дренажуванням порожнини, наступне місцеве лікування і системне протизапальне лікування, інсулінотерапія.

Методика оперативного втручання. Відеоабсцесоскопія виконана за 2-портовою схемою з введенням 5 мм оптики та 5 мм інструментального порту в порожнину утворення. Підтримання анестезії забезпечувалося паравертебральною блокадою міжреберних нервів до розтину шкіри, внутрішньовенною седацією зі спонтанною вентиляцією легень з правого боку. Фрагменти внутрішньої стінки порожнини передані для гістологічного дослідження. Порожнина звільнена від дрібних фрагментів міцелію, детриту та залишені дренажі для місцевого лікування. Періопераційне знеболення виконали за схемою мультимодальної анестезії.

Морфологічний висновок щодо біоптату легень: у препаратах нативних і забарвлених тканин наявний клітинний детрит та елементи пліснявого гриба *Aspergillus* (рис. 3).

Післяопераційне лікування протягом 10 діб мало позитивну тенденцію: нормалізувалися показники інтоксикації, щоденна потреба в інсуліні істотно зменшилася, а глікемія скоротилася до 10–12 ммоль/л і була стабільнішою впродовж доби. Місцеве лікування через дренаж із застосуванням антисептиків дало змогу видалити з порожнини міцелій і гнійні виділення від вторинного інфікування. Критерії переходу до наступного етапу: позитивна динаміка показників запальної відповіді (температурна реакція, лейкоцитоз, ШОЕ, СРБ), субкомпенсація глікемії, відсутність ексудації по дренажу з порожнини аспергіломи.

Сприятлива динаміка лікування діабету створила передумови до радикального оперативного втручання: торакотомії зліва, нижньої лобектомії, атипової резекції С1 лівої легень. Післяопераційний період минув без ускладнень, хворий виписаний для амбулаторного відновлення на 16 добу після операції. Згодом повернувся до попереднього місяця роботи. Приймання протигрибкових препаратів (інтраконазол) тривав до 3 місяців після оперативного втручання. Контрольна рентгенографія в цей час не показала прогресування захворювання, а інфільтративні тіні малих розмірів у верхній долі лівої легень зникли під впливом лікування.

Через 8 та 14 місяців після операції пацієнт звертався з клінічною картиною обмеженого плевриту: вперше отримував консервативне лікування з плевральними пункціями, вдруге була виконана віде-

оторакоскопія з біопсією плеври, видаленням стінок залишкової порожнини та її дрениванням. У матеріалі біоптату плеври встановили хронічний неспецифічний плеврит без мікотичного ураження. Неспецифічна протизапальна, антибактеріальна терапія та місцеве лікування протягом 18 днів ліквідували ексудацію та залишкову порожнину.

Загальний строк спостереження за хворим становить 2 роки. Визначили, що хворий не потребував повторних курсів протигрибкового лікування, в нього не було ознак системного аспергілозу; працює за фахом.

Обговорення

Системний аспергілоз – важка грибкова інфекція, що найчастіше виникає на тлі імунodefіцитних станів різного походження (у хворих на ВІЛ, туберкульоз); у пацієнтів, які отримують імуносупресивну терапію, глюкокортикоїди; у реципієнтів внутрішніх органів тощо [1,3,5]. Лікування в таких випадках стає складною проблемою, враховуючи невелику кількість зареєстрованих в Україні системних протигрибкових препаратів та часті побічні ефекти. Сприятливіший перебіг мають так звані сапрофітні та колонізувальні синдроми (аспергілома, хронічний легеневий порожнинний аспергілоз, алергічний риніт або алергічний бронхопультмональний аспергілоз). Але таке життєво небезпечне ускладнення, як кровотеча диктує необхідність своєчасного хірургічного лікування.

Хірургічне лікування, необхідне у випадку розвитку аспергіломи, призводить до одужання хворого. Втім і при хронічному легеневому порожнинному, і при бронхопультмональному аспергілозі хірургічне лікування може мати численні ускладнення післяопераційного періоду [5,6]. Отже, підготовка до оперативного втручання та профілактика хірургічних ускладнень мають важливе значення у прогнозі лікування хворого.

Виконання етапних, передусім малоінвазивних втручань дало змогу здійснити діагностику захворювання, підготувати хворого до радикальної операції з передопераційною компенсацією фонові патології (цукрового діабету), ліквідувати ускладнення, що виникли через тривалий час, і виключити рецидив захворювання, який потребував би повторного курсу системної протигрибкової терапії.

Висновки

Аспергілома – одна з форм аспергілозу, що потребує хірургічного лікування. Відсутність ефективної корекції супутніх захворювань може бути перешкодою одномоментному втручання, зважаючи на високий ризик розвитку хірургічних ускладнень. Застосування відеоторакоскопії в діагностиці та етапному лікуванні цієї патології доцільне завдяки мінімальній травматичності втручання, що можна використати для передопераційної підготовки та отримання гарних результатів радикального лікування у цих хворих.

Конфлікт інтересів: відсутній.

Conflicts of interest: authors have no conflict of interest to declare.

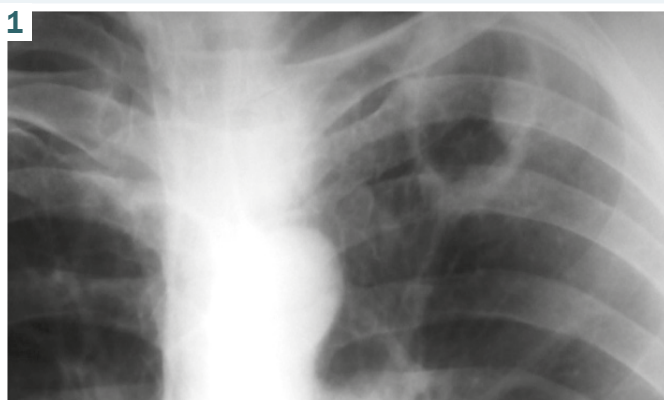


Рис. 1. Рентгенограма через 1 місяць від початку лікування: звільнення порожнини від легеневого детриту у процесі лікування з формуванням типової рентген-картини.

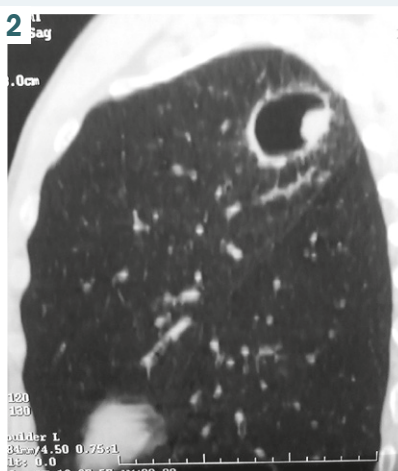
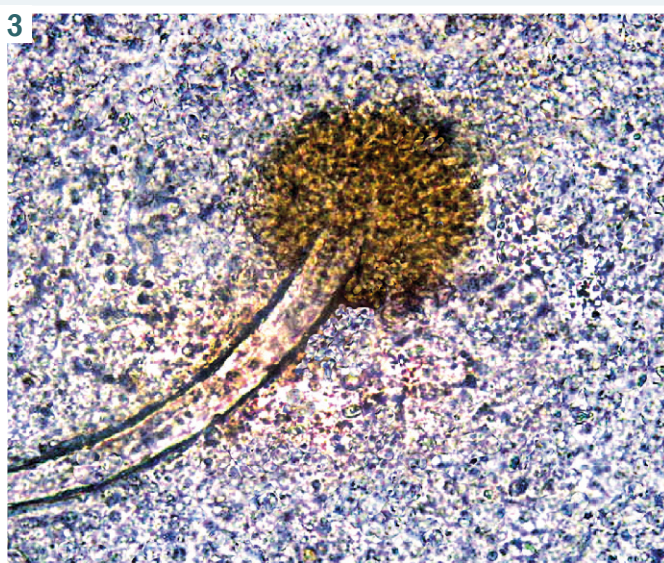

Рис. 2. КТ-картина аспергіломи: симптом повітряного півмісяця.

Рис. 3. В мазку – детрит тканин із міцелієм гриба роду *Aspergillus*. Забарвлення Diff-Quik, 36. x90.



Надійшла до редакції / Received: 12.12.2019

Після доопрацювання / Revised: 09.02.2020

Прийнято до друку / Accepted: 27.02.2020

Відомості про авторів:

Телушко Я. В., канд. мед. наук, доцент каф. медицини катастроф, військової медицини та нейрохірургії, Запорізький державний медичний університет, Україна.

ORCID ID: [0000-0002-0745-6698](https://orcid.org/0000-0002-0745-6698)

Перцов В. І., д-р мед. наук, професор, зав. каф. медицини катастроф, військової медицини та нейрохірургії, Запорізький державний медичний університет, Україна.

Савченко С. І., канд. мед. наук, асистент каф. медицини катастроф, військової медицини та нейрохірургії, Запорізький державний медичний університет, Україна.

Information about authors:

Tielushko Ya. V., MD, PhD, Associate Professor of the Department of Disaster Medicine, Military Medicine and Neurosurgery, Zaporizhzhia State Medical University, Ukraine.

Pertsov V. I., MD, PhD, DSc, Professor of the Department of Disaster Medicine, Military Medicine and Neurosurgery, Zaporizhzhia State Medical University, Ukraine.

Savchenko S. I., MD, PhD, Assistant of the Department of Disaster Medicine, Military Medicine and Neurosurgery, Zaporizhzhia State Medical University, Ukraine.

Сведения об авторах:

Телушко Я. В., канд. мед. наук, доцент каф. медицини катастроф, военной медицины и нейрохирургии, Запорожский государственный медицинский университет, Украина.

Перцов В. И., д-р мед. наук, профессор, зав. каф. медицины катастроф, военной медицины и нейрохирургии, Запорожский государственный медицинский университет, Украина.

Савченко С. И., канд. мед. наук, ассистент каф. медицины катастроф, военной медицины и нейрохирургии, Запорожский государственный медицинский университет, Украина.

- [6] Correia, S. D., Pinto, C., & Bernardo, J. (2014). Pulmonary Aspergilloma Surgery: a Mono-Institutional Experience. *Acta Medica Portuguesa*, 27(4), 417-421. [in Portuguese]. <https://doi.org/10.20344/amp.4875>

Список літератури

- [1] Diagnosis and management of Aspergillus diseases: executive summary of the 2017 ESCMID-ECMM-ERS guideline / A. Ullmann, J. M. Aguado, S. Arkan-Akdagli et al. *Clinical Microbiology and Infection*. 2018. Vol. 24, Suppl. 1. P. E1-E38. <https://doi.org/10.1016/j.cmi.2018.01.002>
- [2] Smith N. L., Denning D. W. Underlying conditions in chronic pulmonary aspergillosis including simple aspergilloma. *European Respiratory Journal*. 2011. Vol. 37, Iss. 4. P. 865-872. <https://doi.org/10.1183/09031936.00054810>
- [3] Chronic pulmonary aspergillosis: rationale and clinical guidelines for diagnosis and management / D. W. Denning, J. Cadranet, C. Beigelman-Aubry et al. *European Respiratory Journal*. 2015. Vol. 47, Iss. 1. P. 45-68. <https://doi.org/10.1183/13993003.00583-2015>
- [4] Лискина И. В., Кузовкова С. Д. Аспергиллома легкого. *Международный медицинский журнал*. 2011. № 4. С. 41-48.
- [5] Інвазивна діагностика та хірургічне лікування аспергілозу легень та плеври / М. С. Опанасенко, О. Є. Кшановський, Б. М. Конік та ін. *Український пульмонологічний журнал*. 2018. № 3. С. 13-16. <https://doi.org/10.31215/2306-4927-2018-101-3-13-16>
- [6] Correia S. D., Pinto C., Bernardo J. Pulmonary Aspergilloma Surgery: a Mono-Institutional Experience. *Acta Medica Portuguesa*. 2014. Vol. 27, Iss 4. P. 417-421. <https://doi.org/10.20344/amp.4875>

References

- [1] Ullmann, A. J., Aguado, J. M., Arkan-Akdagli, S., Denning, D. W., Groll, A. H., Lagrou, K., . . . Cornely, O. A. (2018). Diagnosis and management of Aspergillus diseases: executive summary of the 2017 ESCMID-ECMM-ERS guideline. *Clinical Microbiology and Infection*, 24, E1-E38. <https://doi.org/10.1016/j.cmi.2018.01.002>
- [2] Smith, N. L., & Denning, D. W. (2011). Underlying conditions in chronic pulmonary aspergillosis including simple aspergilloma. *European Respiratory Journal*, 37(4), 865-872. <https://doi.org/10.1183/09031936.00054810>
- [3] Denning, D. W., Cadranet, J., Beigelman-Aubry, C., Ader, F., Chakrabarti, A., Blot, S., . . . European Resp, S. (2016). Chronic pulmonary aspergillosis: rationale and clinical guidelines for diagnosis and management. *European Respiratory Journal*, 47(1), 45-68. <https://doi.org/10.1183/13993003.00583-2015>
- [4] Liskina, I. V., & Kuzovkova, S. D. (2011). Aspergilloma legkogo [Lung asprgilloma]. *Mezhdunarodnyi meditsinskii zhurnal*, (4), 41-48. [in Russian].
- [5] Опанасенко, М. С., Кшановський, О. Є., Конік, Б. М., Терешкович, О. В., Каленіченко, М. І., Шалахай, С. М., Леванда, Л. І., Лисенко, В. І., & Шамрай, М. Ю. (2018). Інвазивна діагностика та хірургічне лікування аспергілозу легень та плеври [Invasive diagnostics and surgical treatment of pulmonary aspergillosis]. *Український пульмонологічний журнал*, (3), 13-16. [in Ukrainian]. <https://doi.org/10.31215/2306-4927-2018-101-3-13-16>