

Запорожский медицинский журнал



Том 22, № 5(122), сентябрь – октябрь 2020 г.

Редакционная коллегия

Главный редактор – проф. Ю.М. Колесник
Зам. гл. редактора – проф. В.А. Визир
Ответственный секретарь – проф. В.В. Сыволап

проф. А.В. Абрамов (Запорожье)
проф. М.Н. Алёхин (Москва, Россия)
академик НАМН Украины, проф. М.А. Андрейчин (Тернополь)
проф. И.Ф. Беленичев (Запорожье)
проф. И.Н. Бондаренко (Днепро)
проф. Маргус Виигимаа (Таллин, Эстония)
проф. М.Л. Головаха (Запорожье)
проф. М.Н. Долженко (Киев)
проф. Н.Г. Завгородняя (Запорожье)
акад. НАМН Украины, проф. В.Н. Запорожан (Одесса)
проф. Луциуш Запрукто (Познань, Польша)
проф. Марек Зентек (Вроцлав, Польша)
проф. А.Г. Каплаушенко (Запорожье)
проф. В.Н. Клименко (Запорожье)
акад. НАМН Украины, проф. В.Н. Коваленко (Киев)
проф. С.И. Коваленко (Запорожье)
проф. С.Н. Коваль (Харьков)
проф. А.А. Козёлкин (Запорожье)
проф. Н.А. Корж (Харьков)
чл.-кор. НАН, акад. НАМН Украины О.В. Коркушко (Киев)
проф. Г.А. Леженко (Запорожье)
чл.-кор. НАМН Украины, проф. В.Н. Лисовой (Харьков)
проф. И.А. Мазур (Запорожье)
проф. Кшиштоф Наркевич (Гданьск, Польша)
проф. С.Н. Недельская (Запорожье)
чл.-кор. НАМН Украины, проф. В.З. Нетяженко (Киев)
акад. НАМН, чл.-кор. НАН Украины, проф. А.С. Никоненко
проф. Петер Нильссон (Мальмё, Швеция)
проф. Дженнаро Пагано (Неаполь, Италия)
проф. А.И. Панасенко (Запорожье)
чл.-кор. НАМН Украины, проф. Т.А. Перцева (Днепро)
проф. Ю.М. Степанов (Днепро)
проф. В.Д. Сыволап (Запорожье)
проф. В.А. Туманский (Запорожье)
проф. Генриетта Фаркаш (Будапешт, Венгрия)
акад. НАМН Украины, проф. Ю.И. Фещенко (Киев)
проф. Свапандип Сингх Чимни (Амритсар, Индия)
проф. Яцек Шепетовски (Вроцлав, Польша)

Editorial Board

Editor-in-Chief – Yu.M. Kolesnyk
Deputy Editor-in-Chief – V.A. Vizir
Executive secretary – V.V. Syvolap

A.V. Abramov (Zaporizhzhia, Ukraine)
M.N. Alekhin (Moscow, Russia)
M.A. Andreichyn (Ternopil, Ukraine)
I.F. Bielenichev (Zaporizhzhia, Ukraine)
I.M. Bondarenko (Dnipro, Ukraine)
Swapandeep Singh Chimni (Amritsar, India)
M.N. Dolzhenko (Kyiv, Ukraine)
Henriette Farkas (Budapest, Hungary)
Yu.I. Feshchenko (Kyiv, Ukraine)
M.L. Holovakha (Zaporizhzhia, Ukraine)
A.H. Kaplaushenko (Zaporizhzhia, Ukraine)
V.M. Klymenko (Zaporizhzhia, Ukraine)
O.V. Korkushko (Kyiv, Ukraine)
N.A. Korzh (Kharkiv, Ukraine)
S.M. Koval (Kharkiv, Ukraine)
S.I. Kovalenko (Zaporizhzhia, Ukraine)
V.M. Kovalenko (Kyiv, Ukraine)
O.A. Kozolkin (Zaporizhzhia, Ukraine)
H.O. Lezhenko (Zaporizhzhia, Ukraine)
V.M. Lisovyi (Kharkiv, Ukraine)
I.A. Mazur (Zaporizhzhia, Ukraine)
Krzysztof Narkiewicz (Gdansk, Poland)
S.M. Nedelska (Zaporizhzhia, Ukraine)
V.Z. Netiazhenko (Kyiv, Ukraine)
Peter M. Nilsson (Malmö, Sweden)
O.S. Nykonenko (Zaporizhzhia, Ukraine)
Gennaro Pagano (Naple, Italy)
O.I. Panasenko (Zaporizhzhia, Ukraine)
T.O. Pertseva (Dnipro, Ukraine)
Yu.M. Stepanov (Dnipro, Ukraine)
V.D. Syvolap (Zaporizhzhia, Ukraine)
Jacek Szepietowski (Wroclaw, Poland)
V.O. Tumanskyi (Zaporizhzhia, Ukraine)
Margus Viigimaa (Tallinn, Estonia)
V.M. Zaporozhan (Odesa, Ukraine)
Lucjusz Zaprutko (Poznan, Poland)
N.H. Zavhorodnia (Zaporizhzhia, Ukraine)
Marek Ziętek (Wroclaw, Poland)

Научно-практический журнал Запорожского государственного медицинского университета

Издаётся с сентября 1999 года.
Периодичность выхода –
1 раз в два месяца.
Свидетельство о регистрации
КВ №20603-10403ПР
от 27.02.2014 г.
Подписной индекс – 90253.

Аттестован как научное профессиональное издание Украины категории «А», в котором публикуются результаты диссертаций на соискание учёных степеней доктора философии, доктора и кандидата наук. Область знаний – охрана здоровья (22); специальности: медицина – 222, педиатрия – 228, стоматология – 221, фармация, промышленная фармация – 226 (приказ МОН Украины № 1301 от 15.10.2019 г.)

Журнал включён в WEB OF SCIENCE™ и другие международные наукометрические базы данных. Статьи рецензируются по процедуре Double-blind.

Лицензия Creative Commons



Рекомендован к печати Учёным советом ЗГМУ, протокол № 1 от 31.08.2020 г. Подписан в печать 22.09.2020 г.

Редакция:
Начальник редакционно-издательского отдела
В. Н. Миклашевский
Литературный редактор
О. С. Савеленко
Технический редактор
Ю. В. Полупан

Адрес редакции и издателя:
Украина, 69035, г. Запорожье,
пр. Маяковского, 26, ЗГМУ,
e-mail: med.jur@zsmu.zp.ua
http://zmj.zsmu.edu.ua

Отпечатан
в типографии ООО «Х-ПРЕСС».
69068, г. Запорожье,
ул. Круговая, д. 165/18,
e-mail: xpresszp@gmail.com
Свидетельство о госрегистрации
АОО №198468 от 01.07.1999 г.
Формат 60x84/8.
© Бумага мелованная,
бескислотная. Усл. печат. л. 6.
Тираж 200 экз. Зак. № 9/20.

Zaporozhye Medical Journal

Volume 22 No. 5 September – October 2020

Scientific Medical Journal. Established in September 1999
Zaporizhzhia State Medical University

Submit papers are peer-reviewed

Maiakovskiy Avenue, 26,
Zaporizhzhia, 69035,
UKRAINE
e-mail: med.jur@zsmu.zp.ua
http://zmj.zsmu.edu.ua

Оригинальные исследования

Беш Д. І.

Прогноз гострого інфаркту міокарда з елевацією сегмента ST залежно від особливостей інтракоронарних тромбів

Кисельов С. М., Савченко Ю. В.

Клінічні особливості перебігу гострого періоду інфаркту міокарда з елевацією ST у пацієнтів після реперфузійної терапії

Козьолкін О. А., Кузнєцов А. А.

Електроенцефалографічні критерії прогнозу функціонального результату гострого періоду спонтанного супратенторіального внутрішньомозкового крововиливу

Полковников О. Ю.

Хірургічне лікування ускладненого аневризматичного інтракраніального крововиливу. Аналіз результатів лікування при використанні ендоскулярного або мікrohrургічного методу оклюзії аневризми

Волотко Л. О.

Клініко-анамнестична характеристика дітей першого року життя з гіпоксично-ішемічним ураженням ЦНС

Семененко С. І., **Ходаківський О. А.**, Семененко А. І., Семененко О. М.

Оцінювання впливу різних церебропротекторів на динаміку церебральної та центральної гемодинаміки при черепно-мозковій травмі в щурів

Антонюк Я. О., Гуменюк А. Ф., Пашкова Ю. П., Сакович О. О., Жебель В. М.

Діагностична цінність визначення мозкового натрійуретичного пептиду за коморбідного перебігу гіпертонічної хвороби та цукрового діабету 2 типу в чоловіків

Тітова Ю. О., Місюра К. В., Кравчун Н. О.

Прогнозування ризику розвитку остеопорозу в пацієнтів із цукровим діабетом 2 типу та неалкогольною жировою хворобою печінки

Малахова С. М., Сиволап В. В., Потапенко М. С.

Особливості кардіального ремоделювання залежно від спрямованості тренувального процесу

Шумна Т. Є., Левчук-Воронцова Т. О.

Оцінювання стану нервової системи дітей, які народжені з низькою масою тіла, враховуючи поліморфізм С/Т гена FADS2 (rs174583)

Паламарчук В. О., Товкай О. А., Войтенко В. В., Соломеннікова Н. В.

Застосування неселективної реіннервації гортані в тиреоїдній хірургії

Завгородній С. М., Зимня К. О., Рилов А. І., Данилюк М. Б., Кубрак М. А.

Актуальні питання діагностики та лікування папілярного раку щитоподібної залози на тлі аутоімунного тиреоїдиту

Original research

590 Besh D. I.

Prognosis of acute ST-elevation myocardial infarction depending on the morphological features of intracoronary thrombi

597 Kyselov S. M., Savchenko Yu. V.

Clinical features of the acute period of myocardial infarction with ST segment elevation in patients after reperfusion therapy

604 Koziolkin O. A., Kuznietsov A. A.

Electroencephalographic criteria of the functional outcome prognosis in the acute period of spontaneous supratentorial intracerebral hemorrhage

611 Polkovnikov O. Yu.

Surgical treatment of complicated aneurysmal SAH. An analysis of treatment results when using endovascular coiling or microsurgical clipping of aneurysm

617 Volotko L. O.

Clinical-anamnestic characteristic of first-year children with CNS hypoxic-ischemic injury

622 Semenenko S. I., **Khodakivskiy O. A.**, Semenenko A. I., Semenenko O. M.

Assessment of the effect of various cerebroprotectors on the dynamics of cerebral and central hemodynamics in traumatic brain injury in rats

627 Antoniuk Ya. O., Humeniuk A. F., Pashkova Yu. P., Sakovych O. O., Zhebel V. M.

The diagnostic value of brain natriuretic peptide in men with comorbid essential arterial hypertension and type 2 diabetes mellitus

637 Titova Yu. O., Misiura K. V., Kravchun N. O.

Osteoporosis risk prediction in patients with type 2 diabetes mellitus and non-alcoholic fatty liver disease

643 Malakhova S. M., Syvolap V. V., Potapenko M. S.

Features of cardiac remodeling depending on the mode of training session

652 Shumna T. Ye., Levchuk-Vorontsova T. O.

Assessment of the nervous system state in low birth weight children taking into account the FADS2 rs174583 (C/T) gene polymorphism

664 Palamarchuk V. O., Tovkai O. A., Voitenko V. V., Solomennikova N. V.

Non-selective laryngeal reinnervation in thyroid surgery

670 Zavorodnyi S. M., Zymnia K. O., Rylov A. I., Danyliuk M. B., Kubrak M. A.

Current issues relating to diagnostics and treatment of papillary thyroid cancer with coexistent autoimmune thyroiditis

Оригинальные исследования

Клименко А. В., Клименко В. Н., Белай А. И., Николаев М. В.

Модифицированное антирефлюксное моноанастомозное лапароскопическое шунтирование желудка в хирургии морбидного ожирения

Ротар О. В., Хомяк І. В., Ротар В. І., Шафранюк В. Д., Грама О. В., Кропива В. В.

Гнійно-септичні ускладнення гострого некротичного панкреатиту: прогнозування розвитку та рання діагностика

Яковлев П. Г., Ключин Д. А.

Рятівна радикальна цистектомія після органозберігального лікування хворих на недиференційований рак сечового міхура: місце в лікувальному алгоритмі та результати виживаності

Шишкин М. А., Фень С. В.

Епителиально-мезенхимальний перехід в прогресії колоректальної аденокарциноми

Астахов В. М., Бацилева О. В., Пузь І. В.

Клініко-психологічні аспекти вагітності та особливості перебігу пологів у жінок із різним типом психологічного компонента гестаційної домінанти

Обзоры

Бринза М. С., Вороненко О. С.

Сучасні уявлення про порушення серцевого ритму у хворих на цукровий діабет 2 типу, яким здійснили імплантацію постійного електрокардіостимулятора (огляд літератури)

Дроговоз С. М., Бутко Я. О., Іванчик Л. Б., Щокіна К. Г., Белік Г. В., Лук'ячук В. Д.

Особливості застосування ліків off-label у педіатрії

Іванов В. П., Шушковська Ю. Ю., Афанасюк О. І., Данильчук А. Є., Сіліна С. М.

Електрична нестабільність міокарда як проблема сучасної терапевтичної практики – реалії прогнозування (огляд літератури)

Клинический случай

Чорний В. М., Головаха М. Л., Яцун Є. В.

Клінічний приклад використання біорезорбційного малеолярного гвинта для остеосинтезу внутрішньої кісточки

Разнатовська О. М., Шальмін О. С., Нореико С. Б.

Клінічні прояви та діагностика гострої мієлоїдної лейкемії в пацієнта з перенесеним раніше туберкульозом легень (клінічний випадок)

Original research

676 Klymenko A. V., Klymenko V. M., Bilai A. I., Nikolaiev M. V.

Modified antireflux monoanastomotic laparoscopic gastric bypass in morbid obesity surgery

682 Rotar O. V., Khomiak I. V., Rotar V. I., Shafraniuk V. D., Hrama O. V., Kropyva V. V.

Purulent-septic complications of acute necrotizing pancreatitis: prognosis of development and early diagnosis

688 Yakovlev P. H., Kliushyn D. A.

Salvage radical cystectomy after organ preservation therapy in patients with undifferentiated bladder cancer: its place in the treatment algorithm and survival results

694 Shyshkin M. A., Fen S. V.

Epithelial-mesenchymal transition in colorectal adenocarcinoma progression

701 Astakhov V. M., Batsylieva O. V., Puz I. V.

Clinical and psychological aspects of pregnancy and features of the course of labor in women with different types of psychological component of gestational dominant

Review

709 Brynza M. S., Voronenko O. S.

Current views on heart rhythm disturbance in patients with type 2 diabetes mellitus who underwent implantation of a permanent pacemaker (a literature review)

714 Drohovor S. M., Butko Ya. O., Ivantsyk L. B., Shchokina C. H., Bielik H. V., Lukianchuk V. D.

The peculiarities of off-label use of drugs in pediatrics

719 Ivanov V. P., Shushkovska Yu. Yu., Afanasiuk O. I., Danylchuk A. Ye., Silina S. M.

Electrical myocardial instability as a problem of modern therapeutic practice – the realities of prognosis (a literature review)

Case report

727 Chorny V. M., Holovakha M. L., Yatsun Ye. V.

A clinical example of a bioresorbable malleolar screw application for osteosynthesis of the medial malleolus

732 Raznatovska O. M., Shalmin O. S., Noreiko S. B.

Clinical manifestations and diagnosis of acute myeloid leukemia in a patient with a medical history of pulmonary tuberculosis (a case report)

Модифицированное антирефлюксное моноанастомозное лапароскопическое шунтирование желудка в хирургии морбидного ожирения

А. В. Клименко^{*A,F}, В. Н. Клименко^{C,F}, А. И. Белай^{B,C}, М. В. Николаев^{B,C,D,E}

Запорожский государственный медицинский университет, Украина

А – концепция и дизайн исследования; В – сбор данных; С – анализ и интерпретация данных; D – написание статьи; E – редактирование статьи; F – окончательное утверждение статьи

Ключевые слова:

морбидное ожирение, моноанастомозное шунтирование желудка, Ру-эн-уай шунтирование желудка, демпинг-синдром.

Запорожский медицинский журнал. 2020. Т. 22, № 5(122). С. 676-681

*E-mail: klymenkoandrii@gmail.com

Цель работы – проанализировать результаты модифицированного моноанастомозного шунтирования желудка у пациентов с морбидным ожирением

Материалы и методы. Изучены результаты лечения 30 пациентов с морбидным ожирением, перенёвших шунтирующие желудок операции. Пациенты разделены на две группы. Модифицированное в клинике лапароскопическое моноанастомозное шунтирование желудка выполнено 19 больным (основная группа). Контрольная группа включала 11 больных после стандартной методики лапароскопического шунтирования желудка по Ру-эн-уай. Критерии включения: лица обоих полов возрастом 18–60 лет с морбидным ожирением и индексом массы тела 40 кг/м² и более либо 35 кг/м² и более при наличии коморбидных состояний (сахарный диабет 2 типа, артериальная гипертензия, дислипидемия, синдром сонного апноэ).

Статистическую обработку проводили с помощью программного пакета Statistica 13.0 с использованием параметрических и непараметрических методов.

Результаты. Послеоперационный период составил 5 (4; 6) суток в основной группе и 7 (5; 8) суток в контрольной группе ($p = 0,13$). В обеих группах снижение массы тела в течение 6 месяцев составило от 12 до 52 кг. В основной группе средняя потеря массы тела составила 29 кг через 6 месяцев, 38 кг – через 12 месяцев. ИМТ через 6 месяцев составил 31,28 кг/м², через 12 месяцев – 27,70 кг/м². В группе контроля этот показатель через 6 месяцев составил 27 кг, через 12 месяцев – 44 кг. Средний ИМТ через 6 месяцев – 31,64 кг/м², через 12 месяцев – 26,03 кг/м².

Выводы. Моноанастомозное шунтирование желудка в модификации клиники – эффективная и безопасная операция для лечения морбидного ожирения, позволяющая эффективно и планомерно снизить массу тела. Моноанастомозное шунтирование желудка в модификации клиники имеет такие же позитивные свойства, как и методика Ру-эн-уай, и при этом позволяет избежать рисков, связанных с межкишечным анастомозом и патологическим рефлюксом желчи в пищевод. Необходимы дальнейшие исследования для оценки результатов модифицированной методики моноанастомозного шунтирования желудка в отдаленном периоде.

Ключові слова:

морбідне ожиріння, моноанастомозне шунтування шлунка, Roux-en-Y шунтування шлунка, демпінг-синдром.

Запорізький медичний журнал. 2020. Т. 22, № 5(122). С. 676-681

Моноанастомозне шунтування шлунка в хірургії морбідного ожиріння як альтернатива сучасним хірургічним операціям

А. В. Клименко, В. М. Клименко, А. І. Білай, М. В. Ніколаєв

Мета роботи – аналіз результатів модифікованого моноанастомозного шунтування шлунка в пацієнтів із морбідним ожирінням.

Матеріали та методи. Вивчили результати лікування 30 пацієнтів із морбідним ожирінням, яким виконали шунтувальні операції. Хворих поділили на дві групи. Модифіковане у клініці лапароскопічне моноанастомозне шунтування шлунка виконали 19 особам (основна група). Контрольна група – 11 пацієнтів після стандартної методики лапароскопічного шунтування шлунка за Roux-en-Y. Критерії залучення: особи обох статей віком 18–60 років, які хворі на морбідне ожиріння з індексом маси тіла 40 кг/м² і більше, а також 35 кг/м² і більше за наявності коморбідних захворювань (цукровий діабет 2 типу, артеріальна гіпертензія, дисліпідемія, синдром сонного апноє).

Статистичне опрацювання виконали за допомогою програмного пакета Statistica 13.0 із використанням параметричних і непараметричних методів.

Результати. Післяопераційний період становив 5 (4; 6) діб в основній групі й 7 (5; 8) діб у контрольній групі ($p = 0,13$). В обох групах зниження маси тіла протягом 6 місяців становило від 12 до 52 кг. В основній групі середня втрата маси тіла дорівнювала 29 кг через 6 місяців, 38 кг – через 12 місяців. ІМТ через 6 місяців становив 31,28 кг/м², через 12 місяців – 27,70 кг/м². У групі контролю цей показник через 6 місяців становив 27 кг, через 12 місяців – 44 кг. Середній ІМТ через 6 місяців – 31,64 кг/м², через 12 місяців – 26,03 кг/м².

Висновки. Моноанастомозне шунтування шлунка в модифікації клініки – ефективна та безпечна операція для лікування морбідного ожиріння, що дає можливість ефективно та планомерно зменшити масу тіла. Моноанастомозне шунтування шлунка в модифікації клініки має такі самі позитивні властивості, як і методика Roux-en-Y, але при цьому дає змогу уникнути ризиків, що пов'язані з міжкишковим анастомозом і патологічним рефлюксом жовчі у стравохід. Необхідні дальші дослідження для оцінювання результатів модифікованого методу моноанастомозного шунтування шлунка у віддаленому періоді.

Modified antireflux monoanastomotic laparoscopic gastric bypass in morbid obesity surgery

A. V. Klymenko, V. M. Klymenko, A. I. Bilai, M. V. Nikolaiev

Aim: to analyze the results of a modified monoanastomotic gastric bypass technique in patients with morbid obesity.

Materials and methods. The results of 30 morbidly obese patients who underwent gastric bypass surgery were studied. The patients were divided into two groups. Modified in our clinic laparoscopic monoanastomotic gastric bypass was performed in 19 patients (the main group). The control group included 11 patients after standard Roux-en-Y laparoscopic gastric bypass technique. Inclusion criteria were: patients of both sexes aged 18–60 years old with morbid obesity and body mass index (BMI) of 40 kg/m² or more, and 35 kg/m² or more in case of additional comorbidities (type 2 diabetes mellitus, hypertension, dyslipidemia, sleep apnea syndrome).

Statistics were performed using the Statistica 13.0 software package by parametric and nonparametric statistical methods.

Results. The postoperative period was 5 (4; 6) days in the main group and 7 (5; 8) days in the control group ($P = 0.13$). In both groups, the decrease in body weight ranged from 12 to 52 kg in 6 months. In the main group, the average weight loss was 29 kg in 6-month and 38 kg in 12-month period. BMI in 6 months was 31.28 kg/m², in 12 months – 27.70 kg/m². In the control group, this indicator was 27 kg/m² and 44 kg/m² in 6 months and 12 months, respectively. The average BMI in 6 months was 31.64 kg/m², in 12 months – 26.03 kg/m², respectively.

Conclusions. Monoanastomotic gastric bypass in the modification by the clinic is an effective and safe operation for morbid obesity patients that can effectively and systematically reduce body weight. Monoanastomotic gastric bypass in modification by the clinic has the same strengths as the Roux-en-Y technique but avoids the risks associated with the second anastomosis and pathological bile reflux into the esophagus. Further studies are needed to evaluate the long-term results after modified monoanastomotic gastric bypass technique.

Key words:
morbid obesity,
gastric bypass,
Roux-en-Y gastric
bypass, dumping
syndrome.

Zaporozhye
medical journal
2020; 22 (5), 676-681

Моноанастомозное шунтирование желудка – группа операций при морбидном ожирении, объединённая идеей наложения одного анастомоза, а именно гастроэнтероанастомоза, для изменения метаболизма, планомерного снижения и удержания массы тела в пределах возрастной нормы [1–3]. Исторически методика шунтирования желудка (mini gastric bypass, МГБ) возникла как развитие классического шунтирования желудка под влиянием работ Роберта Рутледжа и других авторов [4,5]. Основным преимуществом МГБ по сравнению с классической методикой по Ру-эн-уай (Roux-en-Y gastric bypass, РГБ) предполагалось значительное упрощение ввиду отсутствия дополнительного анастомоза, а значит и всех осложнений, связанных с межкишечным анастомозом [6]. Среди этих осложнений наиболее значимыми считают несостоятельность, непроходимость, перекрут анастомоза [7–9].

Как и для всех операций по типу Бильрот-II с единственным гастроэнтероанастомозом, для методики МГБ в той или иной мере характерны проблемы, связанные с желчным рефлюксом в пищевод и последующим развитием щелочного рефлюкс-эзофагита, дисплазии и ассоциированного с ней рака пищевода [10,11]. Остаётся недостаточно изученным риск развития этих осложнений и возможная позитивная роль желчного рефлюкса в процессе перестройки пищеварения после МГБ [12,13].

Несмотря на уменьшение длительности операции за счёт отсутствия необходимости в наложении второго анастомоза, возрастают требования к наложению гастроэнтероанастомоза. Ввиду большого количества разновидностей формирования культи желудка и способов наложения анастомоза, особую роль приобретает поиск методик, которые обладают повышенной надёжностью и антирефлюксными свойствами, при этом сохраняя простоту и скорость наложения анастомоза [14,15].

Многие авторы отмечают, что возникновение несостоятельности при МГБ трудно поддается консер-

вативному лечению и требует повторной операции, что делает выбор и наложение такого анастомоза ещё более ответственным [16,17]. Немалую долю в совокупность проблем вносит и основное заболевание – морбидное ожирение, при котором возникающий перитонит гораздо сложнее поддается лечению, а наличие стеатогепатита не позволяет печени быстро и активно включиться в метаболизм и обеспечить организм альбумином для скорейшего заживления анастомоза [18]. Успех операции МГБ зависит от правильного формирования культи желудка и правильного выбора и наложения анастомоза.

Существуют две основные тенденции в формировании культи желудка и анастомоза: анастомоз по Рутледжу «демпинговый» и анастомоз «рестриктивный», соответствующий классическим принципам РГБ. При «демпинговом» типе культи желудка формируется длинной и широкой с наложением широкого гастроэнтероанастомоза, дающим возможность беспрепятственно проходить пищевому комку в тощую кишку. По методике автора, демпинговая реакция легкой степени будет «воспитывать» пациента и предотвращать переедание и употребление высококалорийной пищи. В этом случае и демпинг-синдром, и рефлюкс желчи в желудок рассматривают как абсолютно нормальные, прогнозируемые явления [19]. При «рестриктивном» типе культи желудка формируется объемом до 50 мл и призвана не дать пациенту переест, сокращая одноразовый прием пищи. Такая культи может быть как достаточно длинной, так и короткой, повторяя культи при классическом РГБ. Частота желчного рефлюкса в пищевод, теоретически, должна быть выше, что зависит от многих факторов (количества выделяемой и всасываемой желчи, наличия дискинезии или механических препятствий в отводящем колоне анастомоза и т. д.) [20,21].

Таким образом, остаются неизученными ряд важных вопросов, на которые планируется дать ответы в данной научной работе.

Таблица 1. Антропометрические и возрастные показатели, коморбидные патологии пациентов основной и контрольной групп ($M \pm m$; Me (Q25; Q75))

Показатели, единицы измерения	1 группа (основная) (n = 19)	2 группа (контрольная) (n = 11)	p-level
Вес, кг	115 (99; 130)	117 (107; 132)	0,56
Рост, см	167,15 \pm 2,1	167,36 \pm 1,8	0,95
ИМТ, кг/м ²	41,50 (38,05; 44,19)	40,97 (39,78; 46,87)	0,73
Возраст	39,42 \pm 2,58	37,36 \pm 3,65	0,64
Коморбидная патология	73,6 %	72,7 %	0,96
Сочетание заболеваний	31,5 %	27,2 %	0,80

Цель работы

Анализ результатов модифицированного моноанастомозного шунтирования желудка у пациентов с морбидным ожирением.

Материалы и методы исследования

Изучены ближайшие и отдаленные результаты лечения 30 пациентов с морбидным ожирением, перенесших шунтирующие операции. Пациентов разделили на две группы. Модифицированное в клинике лапароскопическое моноанастомозное шунтирование желудка (ЛМШЖ) выполнено 19 больным (основная группа). Во вторую группу включены 11 больных после стандартной методики лапароскопического шунтирования желудка по Roux-en-Y (контрольная группа). Больные прооперированы за период с 2011 по 2019 г. и были сравнимы по основным показателям (индекс массы тела, наличие коморбидной патологии, пол и возраст). В основной группе 18 (94,7 %) женщин, 1 (5,3 %) мужчина. В контрольной группе 10 (91,0 %) женщин, 1 (9,0 %) мужчина. Средний возраст составил 39,42 \pm 2,58 года в основной группе, 37,36 \pm 3,65 года в группе контроля ($p > 0,05$). Масса тела пациентов – от 90 до 173 кг. Коморбидная патология диагностирована у 73,6 % (у 31,5 % – сочетание коморбидных заболеваний) основной группы и 72,7 % (27,2 % – сочетание коморбидных заболеваний) контрольной группы. Все пациенты с ИМТ ниже 40 кг/м² имели коморбидные заболевания (дислипидемия, заболевания сердечно-сосудистой системы, нарушение толерантности к глюкозе). Антропометрические и возрастные показатели пациентов основной и контрольной групп представлены в *таблице 1*.

Все пациенты до операции проинформированы о методе, особенностях и возможных осложнениях оперативного вмешательства. Пациенты дали согласие на проведение оперативных вмешательств этого типа. Оперированы были только те пациенты, которые не достигли снижения массы тела при помощи диетотерапии и активно выражали готовность следовать всем диетологическим и общим рекомендациям в послеоперационном периоде.

Критерии включения в исследование: лица обоих полов, возраст 18–60 лет, больные морбидным ожирением с индексом массы тела 40 кг/м² и более, а также 35 кг/м² и более при наличии коморбидных заболеваний (сахарный диабет 2 типа, артериальная гипертензия, дислипидемия, синдром сонного апноэ).

Критерии исключения: наличие тяжелых декомпенсированных заболеваний, онкозаболеваний, про-

тивоказаний к лапароскопическому методу операции (общие, местные).

Всех больных обследовали до операции, а также в сроки 3, 6 и 12 месяцев после операции, далее – ежегодно. Проведены стандартные клинико-биохимические обследования, липидограмма, исследовали С-пептид, инсулин, индекс НОМА, лептин, а также выполнены рентгеноскопия верхнего отдела желудочно-кишечного тракта с контрастным веществом, эзофагогастродуоденоскопия, УЗИ органов брюшной полости.

Статистическую обработку проводили с помощью специализированного пакета Statistica 13, лицензия № JPZ8041382130ARCN10-J. Данные проверяли на нормальность распределения с помощью критерия Шапиро–Уилка. Данные, распределенные по нормальному закону, представлены в форме среднее \pm ошибка среднего ($M \pm m$), при отклонении закона распределения от нормального использована форма представления в виде медианы и межквартильного размаха Me (Q25; Q75). Показатели групп исследования сравнивали с помощью критерия Стьюдента для независимых выборок при нормальном законе распределения, при отклонении закона распределения от нормального использовали критерий Манна–Уитни. Различия считали статистически значимыми при $p < 0,05$.

Результаты

Летальных исходов, случаев несостоятельности анастомоза, конверсий и интраоперационных осложнений не было. У одной пациентки контрольной группы (9 %) развилась непроходимость межкишечного анастомоза на 5 сутки послеоперационного периода, что потребовало повторной операции с лапароскопическим наложением двух обходных анастомозов. Это осложнение развилось в результате наложения анастомоза недостаточного диаметра. Длительность пребывания в стационаре – 31 день. У пациентки сформировался демпинг-синдром средней степени тяжести, что значительно ухудшило качество жизни в отдаленном послеоперационном периоде. Через 4 года после бариатрической операции она была оперирована по поводу желчекаменной болезни с холедохолитиазом и холангитом на фоне стеноза БСДПК. Выполнена холецистэктомия, холедохолитотомия с трансдуоденальной папиллосфинктеротомией из микродоступа, больная выписана с улучшением. Этот отрицательный опыт – в основе поиска нового метода шунтирующей операции.

Учли такие позитивные качества классического двуханастомозного метода операции Ру-эн-уай, как рестриктивный тип культи, шунтирование двенадцатиперстной кишки и начальных отделов тонкой кишки (*рис. 1*).

В сочетании с ожидаемыми положительными качествами моноанастомозного шунтирования желудка (отсутствие проблем, связанных с межкишечным анастомозом), разработали модификацию моноанастомозного шунтирования, предусматривающую создание вертикальной культи желудка рестриктивного типа длиной 6–8 см как при классической Ру-эн-уай, но с наложением ручного инвагинационного антирефлюксного анастомоза и фиксацией приводящего колена анастомоза по шву культи желудка в виде антиреф-

люксной шпоры (заявка на патент № U201910916 от 05.11.2019) (рис. 2).

Длительность операции составляла от 120 до 290 минут. Значительно уменьшить время операции с опытом не представлялось возможным, так как во всех случаях необходима прецизионная техника операции, однако сам этап наложения ручного гастроэнтероанастомоза занимал не более 1 часа.

Кроме описанного случая раннего стеноза межкишечного анастомоза в контрольной группе, в основной группе одна больная (5,2 %) реоперирована лапароскопически на пятые сутки послеоперационного периода по поводу компрессионного сдавления отводящей петли в окне брыжейки толстой кишки. Выполнено изолированное расширение окна в брыжейке, больная выписана с выздоровлением через 4 суток. Таким образом, обе группы были сравнимы по количеству ранних послеоперационных осложнений.

Послеоперационный период составил 5 (4; 6) суток в основной и 7 (5; 8) суток в контрольной группе ($p = 0,13$), то есть отмечена тенденция к уменьшению послеоперационного периода, однако она не достигла уровня статистической значимости.

Анализируя средний показатель снижения массы тела пациентов обеих групп, можно говорить о более быстром снижении массы в первые 6 месяцев с последующим постепенным снижением. В обеих группах снижение массы тела в течение 6 месяцев составило от 12 до 52 кг. В основной группе средняя потеря массы тела составила 29 кг через 6 месяцев, 38 кг – через 12 месяцев. ИМТ через 6 месяцев был равен $31,28 \text{ кг/м}^2$, через 12 месяцев – $27,70 \text{ кг/м}^2$. В группе контроля этот показатель через 6 месяцев составил 27 кг, через 12 месяцев – 44 кг. Средний ИМТ через 6 месяцев – $31,64 \text{ кг/м}^2$, через 12 месяцев – $26,03 \text{ кг/м}^2$. Антропометрические показатели пациентов 1 и 2 групп через 6 и 12 месяцев представлены в таблице 2.

Особенность операции шунтирования желудка – значительное снижение массы тела (до 65–70 % от избыточной массы тела) в послеоперационном периоде.

Однако, как и ряд авторов, отметили изменение пищевого поведения принудительного характера после шунтирующих операций. Так, в контрольной группе демпинг-синдром легкой степени в первые 6–8 месяцев после операции отмечен у 6 (54,5 %) пациентов, что было скорректировано самими пациентами путём изменения пищевой нагрузки и не представляло проблемы в дальнейшем. У одной пациентки (реоперированной в раннем послеоперационном периоде по поводу стеноза межкишечного анастомоза) развился демпинг-синдром среднетяжелой степени, что даже через год после операции вынуждало ее принимать пищу в горизонтальном положении и только на третьем году послеоперационного периода ее состояние улучшилось за счет регулировки диеты. Работоспособность пациентки не пострадала. Эта пациентка достигла идеальной массы тела и отмечает улучшение качества жизни. Таким образом, ранний демпинг-синдром развился у 63,6 % пациентов.

В основной группе отмечен ранний демпинг-синдром легкой степени в те же сроки, что и в контрольной, но только у 4 пациентов (21,0 %). Это различие можно связать с более дистальным наложением гастро-

Таблица 2. Антропометрические показатели пациентов 1 и 2 групп через 6 и 12 месяцев ($M \pm m$; $Me (Q25; Q75)$)

Показатели, единицы измерения	1 группа (основная) (n = 19)	2 группа (контрольная) (n = 11)	p-level
Вес через 6 месяцев, кг	86 (81; 98)	90 (83; 93)	0,636
ИМТ через 6 месяцев, кг/м^2	31,28 (29,41; 33,79)	31,64 (29,37; 29,95)	0,846
Вес через 12 месяцев, кг	77 (72; 82)	73 (70; 79)	0,143
ИМТ через 12 месяцев, кг/м^2	27,70 (26,20; 29,27)	26,03 (25,22; 26,95)	0,016

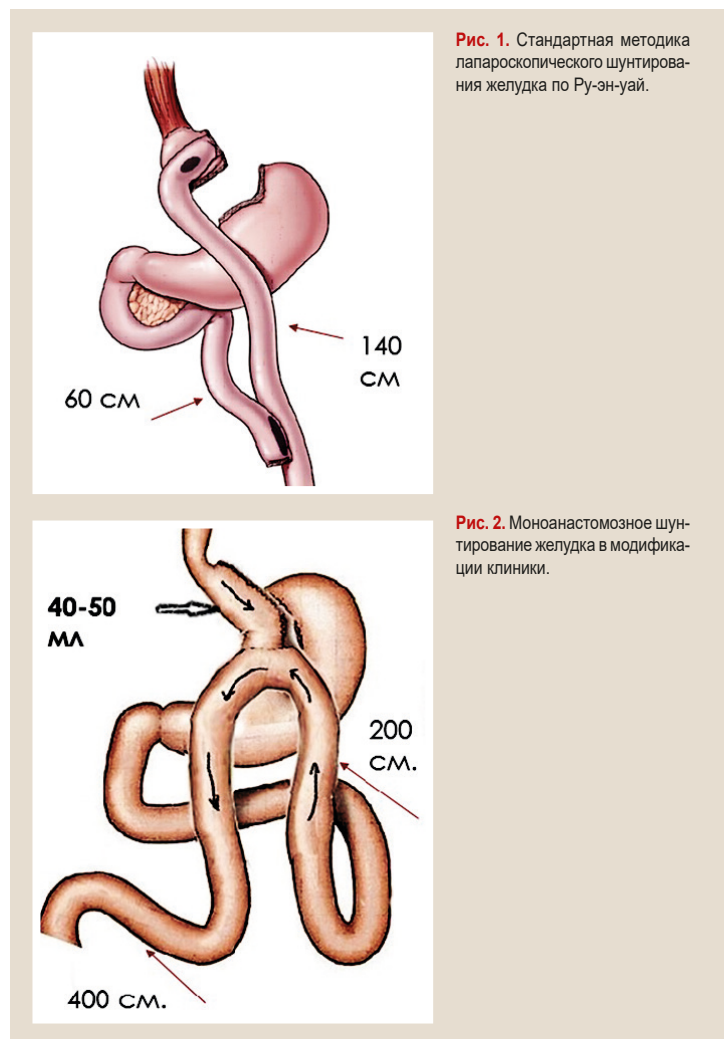


Рис. 1. Стандартная методика лапароскопического шунтирования желудка по Ру-эн-уай.

Рис. 2. Моноанастомозное шунтирование желудка в модификации клиники.

энтероанастомоза (на 200 см от связки Трейца при моноанастомозном типе шунтирования желудка в сравнении с 120–150 см при классическом Ру-эн-уай). Таким образом, ранний демпинг-синдром у абсолютного большинства больных сыграл в послеоперационном периоде позитивную роль, дисциплинируя пищевое поведение пациентов.

Обсуждение

Один из важнейших параметров послеоперационного периода – частота и степень обструктивных явлений в культуре желудка и в анастомозе, проявляющиеся диспепсией после приема пищи в ответ на избыточное количество пищи или высококалорийную пищу. И в контрольной, и в основной группе это явление отмечено у всех пациентов в

очень лёгкой степени и корригировалось самостоятельно возвратом к правильному режиму питания и диете. У одной пациентки основной группы диагностирована острая обструкция анастомоза инородным телом (апельсиновой косточкой) через 1,5 месяца после операции. Пациентка нарушила диетические рекомендации. Состояние разрешилось путем проведения эндоскопического удаления обтурирующего инородного тела.

Краеугольный камень моноанастомозного шунтирования желудка – проблема желчного рефлюкса в культю желудка и пищевод, которая со временем способна вызвать дисплазию и рак. Благодаря конструктивным особенностям Ру-эн-уай техники, а именно расстоянию между гастроэнтеро- и энтероэнтероанастомозами более 70 см желчный рефлюкс в культю желудка и пищевод маловероятен. При моноанастомозном типе шунтирования желудка, без учёта необходимости антирефлюксного анастомоза, патологический рефлюкс желчи в пищевод можно ожидать в большинстве случаев. В наших наблюдениях в контрольной группе больные не отмечали симптомы изжоги и рвоты желчью в раннем послеоперационном периоде. В отдаленном периоде подобные жалобы ликвидированы соблюдением назначенной диеты с исключением высококалорийной жирной и жареной пищи.

Таким образом, у подавляющего числа больных после шунтирования желудка качество жизни через год после операции значительно выше, чем до операции и соответствует качеству жизни здоровых людей. Анализ результатов соотносится с данными других исследователей, которые считают шунтирование желудка методом выбора у лиц с морбидным ожирением (K. D. Higa, R. Rutledge, M. A. Carbajo, A. C. Лаврик).

Благодаря конструктивным особенностям модифицированного моноанастомозного шунтирования желудка можно значительно сократить финансовые затраты на приобретение картриджей (3–4 при ЛМШЖ против 6–7 при Ру-эн-уай и 9–10 при МГБ по Рутледжу) и предупредить риски, связанные с наложением межкишечного анастомоза.

Выводы

1. Моноанастомозное шунтирование желудка в модификации клиники – эффективная и безопасная операция для лечения морбидного ожирения, позволяющая эффективно и планомерно снизить массу тела.

2. Моноанастомозное шунтирование желудка в модификации клиники обладает такими же позитивными свойствами, как и методика Ру-эн-уай, и при этом позволяет избежать рисков, связанных с межкишечным анастомозом и патологическим рефлюксом желчи в пищевод.

3. Существенным преимуществом модифицированного антирефлюксного моноанастомозного лапароскопического шунтирования в хирургии морбидного ожирения является снижение послеоперационных осложнений, особенно демпинг-синдрома, желчного рефлюкса в культю желудка и пищевода, а также предупреждения риска, связанного с наложением межкишечного анастомоза. Это способствует значительному улучшению качества жизни пациентов с морбидным ожирением.

Перспективы дальнейших исследований. Необходимы дальнейшие исследования для оценки модифицированной методики моноанастомозного шунтирования желудка в отдаленном периоде.

Финансирование

Исследование проведено в рамках НИР Запорожского государственного медицинского университета: «Хірургічні (відкриті, лапароскопічні втручання) та ендоскопічні методи лікування захворювань органів черевної порожнини, стравоходу з розробкою і впровадженням нових способів та використанням ендосонографічних, ендovasкулярних технологій з оцінкою якості життя» (№ держреєстрації 0117U006964).

Конфликт интересов: отсутствует

Conflicts of interest: authors have no conflict of interest to declare

Надійшла до редакції / Received: 24.12.2019

Після доопрацювання / Revised: 02.04.2020

Прийнято до друку / Accepted: 21.05.2020

Сведения об авторах:

Клименко А. В., д-р мед. наук, профессор, зав. каф. факультетской хирургии, Запорожский государственный медицинский университет, Украина.

Клименко В. Н., д-р мед. наук, профессор каф. госпитальной хирургии, Запорожский государственный медицинский университет, Украина.

Белай А. И., канд. мед. наук, ассистент каф. факультетской хирургии, Запорожский государственный медицинский университет, Украина.

Николаев М. В., аспирант каф. факультетской хирургии, Запорожский государственный медицинский университет, Украина.

Відомості про авторів:

Клименко А. В., д-р мед. наук, професор, зав. каф. факультетської хірургії, Запорізький державний медичний університет, Україна.

Клименко В. М., д-р мед. наук, професор каф. госпітальної хірургії, Запорізький державний медичний університет, Україна.

Білай А. І., канд. мед. наук, асистент каф. факультетської хірургії, Запорізький державний медичний університет, Україна.

Ніколаєв М. В., аспірант каф. факультетської хірургії, Запорізький державний медичний університет, Україна.

Information about authors:

Klymenko A. V., MD, PhD, DSc, Professor, Head of the Department of Faculty Surgery, Zaporizhzhia State Medical University, Ukraine.

Klymenko V. M., MD, PhD, DSc, Professor of the Department of Hospital Surgery, Zaporizhzhia State Medical University, Ukraine.

Bilay A. I., MD, PhD, Assistant of the Department of Faculty Surgery, Zaporizhzhia State Medical University, Ukraine.

Nikolaiev M. V., MD, Postgraduate Student of the Department of Faculty Surgery, Zaporizhzhia State Medical University, Ukraine.

Список литературы

- Interdisciplinary European Guidelines on metabolic and bariatric surgery / M. Fried et al. *Obesity Facts*. 2013. Vol. 6. Issue 5. P. 449-468. <https://doi.org/10.1159/000355480>
- Bariatric procedures in adolescents are safe in accredited centers / M. S. Altieri et al. *Surgery for Obesity and Related Diseases*. 2018. Vol. 14. Issue 9. P. 1368-1372. <https://doi.org/10.1016/j.soard.2018.04.004>
- Шлункове шунтування як ключова ланка в комплексному лікуванні коморбідних станів у хворих на морбідне ожиріння / О. Ю. Іоффе та ін. *Український терапевтичний журнал*. 2015. № 2. С. 62-66.
- Rutledge R. The mini-gastric bypass: experience with the first 1,274 cases. *Obesity Surgery*. 2001. Vol. 11. Issue 3. P. 276-280. <https://doi.org/10.1381/096089201321336584>

- [5] Deitel M., Hargroder D., Peraglie C. Mini-Gastric Bypass for Bariatric Surgery Increasing Worldwide. *Austin Journal of Surgery*. 2016. Vol. 3. Issue 3. P. 1092. <https://doi.org/10.26420/austinjnsurg.2016.1092>
- [6] Laparoscopic Roux-en-Y Vs. Mini-gastric Bypass for the Treatment of Morbid Obesity: a 10-Year Experience / W. J. Lee et al. *Obesity Surgery*. 2012. Vol. 22. Issue 12. P. 1827-1834. <https://doi.org/10.1007/s11695-012-0726-9>
- [7] Laparoscopic One-Anastomosis Gastric Bypass: Technique, Results, and Long-Term Follow-Up in 1200 Patients / M. A. Carbajo et al. *Obesity Surgery*. 2017. Vol. 27. Issue 5. P. 1153-1167. <https://doi.org/10.1007/s11695-016-2428-1>
- [8] Kular K. S., Manchanda N., Rutledge R. A 6-year experience with 1,054 mini-gastric bypasses-first study from Indian subcontinent. *Obesity Surgery*. 2014. Vol. 24. Issue 9. P. 1430-1435. <https://doi.org/10.1007/s11695-014-1220-3>
- [9] Лаврик А. С., Згонник А. Ю., Лаврик О. А. Небезпеки й ускладнення малоінвазивного лікування ожиріння. *Одеський медичний журнал*. 2015. № 2. С. 31-33.
- [10] Effects of omega-loop bypass on esophagogastric junction function / S. Tolone et al. *Surgery for Obesity and Related Diseases*. 2016. Vol. 12. Issue 1. P. 62-69. <https://doi.org/10.1016/j.soard.2015.03.011>
- [11] High-resolution Impedance Manometry after Sleeve Gastrectomy: Increased Intragastric Pressure and Reflux are Frequent Events / F. Mion et al. *Obesity Surgery*. 2016. Vol. 26. Issue 10. P. 2449-2456. <https://doi.org/10.1007/s11695-016-2127-y>
- [12] Bruzzi M., Chevallier J. M., Czernichow S. One-Anastomosis Gastric Bypass: Why Biliary Reflux Remains Controversial? *Obesity Surgery*. 2017. Vol. 27. Issue 2. P. 545-547. <https://doi.org/10.1007/s11695-016-2480-x>
- [13] Laparoscopic One-Anastomosis Gastric Bypass: Technique, Results, and Long-Term Follow-Up in 1200 Patients / M. A. Carbajo et al. *Obesity Surgery*. 2017. Vol. 27. Issue 5. P. 1153-1167. <https://doi.org/10.1007/s11695-016-2428-1>
- [14] One thousand single anastomosis (omega loop) gastric bypasses to treat morbid obesity in a 7-year period: outcomes show few complications and good efficacy / J. M. Chevallier et al. *Obesity Surgery*. 2015. Vol. 25. Issue 6. P. 951-958. <https://doi.org/10.1007/s11695-014-1552-z>
- [15] Laparoscopic Conversion of One Anastomosis Gastric Bypass to a Standard Roux-en-Y Gastric Bypass / I. B. Amor et al. *Obesity Surgery*. 2017. Vol. 27. Issue 5. P. 1398. <https://doi.org/10.1007/s11695-017-2646-1>
- [16] Aurora A. R., Khaitan L., Saber A. A. Sleeve gastrectomy and the risk of leak: a systematic analysis of 4,888 patients. *Surgical Endoscopy*. 2012. Vol. 26. Issue 6. P. 1509-1515. <https://doi.org/10.1007/s00464-011-2085-3>
- [17] Complications Following the Mini/One Anastomosis Gastric Bypass (MGB/OAGB): a Multi-institutional Survey on 2678 Patients with a Mid-term (5 Years) Follow-up / M. Musella et al. 2017. *Obesity Surgery*. Vol. 27. Issue 11. P. 2956-2967. <https://doi.org/10.1007/s11695-017-2726-2>
- [18] Ralki, M., Cassiman, D., Van Dongen, J., Ferrante, M., & Van Overbeke, L. (2017). Liver failure after long-limb gastric bypass. *Clinics and Research in Hepatology and Gastroenterology*. Vol. 41. Issue 3. P. e32-e37. <https://doi.org/10.1016/j.clinre.2016.11.004>
- [19] Rutledge R., Walsh T. R. Continued excellent results with the mini-gastric bypass: six-year study in 2,410 patients. *Obesity Surgery*. 2005. Vol. 15. Issue 9. P. 1304-1308. <https://doi.org/10.1381/096089205774512663>
- [20] Impact of obesity treatment on gastroesophageal reflux disease / A. Khan, A. Kim, C. Sanossian, F. Francois. *World Journal of Gastroenterology*. 2016. Vol. 22. Issue 4. P. 1627-1638. <https://doi.org/10.3748/wjg.v22.i4.1627>
- [21] Bile Reflux Scintigraphy After Mini-Gastric Bypass / T. Saarinen et al. *Obesity Surgery*. 2017. Vol. 27. Issue 8. P. 2083-2089. <https://doi.org/10.1007/s11695-017-2608-7>
- [4] Rutledge, R. (2001). The mini-gastric bypass: experience with the first 1,274 cases. *Obesity Surgery*, 11(3), 276-280. <https://doi.org/10.1381/096089201321336584>
- [5] Deitel, M., Hargroder, D., & Peraglie, C. (2016). Mini-Gastric Bypass for Bariatric Surgery Increasing Worldwide. *Austin Journal of Surgery*, 3(3), Article 1092. <https://doi.org/10.26420/austinjnsurg.2016.1092>
- [6] Lee, W. J., Ser, K. H., Lee, Y. C., Tsou, J. J., Chen, S. C., & Chen, J. C. (2012). Laparoscopic Roux-en-Y Vs. Mini-gastric Bypass for the Treatment of Morbid Obesity: a 10-Year Experience. *Obesity Surgery*, 22(12), 1827-1834. <https://doi.org/10.1007/s11695-012-0726-9>
- [7] Carbajo, M. A., Luque-de-León, E., Jiménez, J. M., Ortiz-de-Solórzano, J., Pérez-Miranda, M., & Castro-Alija, M. J. (2017). Laparoscopic One-Anastomosis Gastric Bypass: Technique, Results, and Long-Term Follow-Up in 1200 Patients. *Obesity Surgery*, 27(5), 1153-1167. <https://doi.org/10.1007/s11695-016-2428-1>
- [8] Kular, K. S., Manchanda, N., & Rutledge, R. (2014). A 6-year experience with 1,054 mini-gastric bypasses-first study from Indian subcontinent. *Obesity Surgery*, 24(9), 1430-1435. <https://doi.org/10.1007/s11695-014-1220-3>
- [9] Lavryk, A. S., Zgonnyk, A. Yu., & Lavryk, O. A. (2015). Nebezpeky y uskladnennia maloinvazyvnoho likuvannia ozhyrinnia [Dangers and complications of mini-invasive obesity treatment]. *Odeskyi medychnyi zhurnal*, (2), 31-33. [in Ukrainian].
- [10] Tolone, S., Cristiano, S., Savarino, E., Lucido, F. S., Fico, D. I., & Docimo, L. (2016). Effects of omega-loop bypass on esophagogastric junction function. *Surgery for Obesity and Related Diseases*, 12(1), 62-69. <https://doi.org/10.1016/j.soard.2015.03.011>
- [11] Mion, F., Tolone, S., Garros, A., Savarino, E., Pelascini, E., Robert, M., Poncet, G., Valette, P.-J., Marjoux, S., Docimo, L., & Roman, S. (2016). High-resolution Impedance Manometry after Sleeve Gastrectomy: Increased Intragastric Pressure and Reflux are Frequent Events. *Obesity Surgery*, 26(10), 2449-2456. <https://doi.org/10.1007/s11695-016-2127-y>
- [12] Bruzzi, M., Chevallier, J. M., & Czernichow, S. (2017). One-Anastomosis Gastric Bypass: Why Biliary Reflux Remains Controversial? *Obesity Surgery*, 27(2), 545-547. <https://doi.org/10.1007/s11695-016-2480-x>
- [13] Carbajo, M. A., Luque-de-León, E., Jiménez, J. M., Ortiz-de-Solórzano, J., Pérez-Miranda, M., & Castro-Alija, M. J. (2017). Laparoscopic One-Anastomosis Gastric Bypass: Technique, Results, and Long-Term Follow-Up in 1200 Patients. *Obesity Surgery*, 27(5), 1153-1167. <https://doi.org/10.1007/s11695-016-2428-1>
- [14] Chevallier, J. M., Arman, G. A., Guenzi, M., Rau, C., Bruzzi, M., Beapel, N., Zinzindhoué, F., & Berger, A. (2015). One thousand single anastomosis (omega loop) gastric bypasses to treat morbid obesity in a 7-year period: outcomes show few complications and good efficacy. *Obesity Surgery*, 25(6), 951-958. <https://doi.org/10.1007/s11695-014-1552-z>
- [15] Amor, I. B., Petrucciari, N., Kassir, R., Al Muniif, A., Piche, T., Debs, T., & Gugenheim, J. (2017). Laparoscopic Conversion of One Anastomosis Gastric Bypass to a Standard Roux-en-Y Gastric Bypass. *Obesity Surgery*, 27(5), 1398. <https://doi.org/10.1007/s11695-017-2646-1>
- [16] Aurora, A. R., Khaitan, L., & Saber, A. A. (2012). Sleeve gastrectomy and the risk of leak: a systematic analysis of 4,888 patients. *Surgical Endoscopy*, 26(6), 1509-1515. <https://doi.org/10.1007/s00464-011-2085-3>
- [17] Musella, M., Susa, A., Manno, E., De Luca, M., Greco, F., Raffaelli, M., Cristiano, S., Milone, M., Bianco, P., Vilardi, A., Damiano, I., Segato, G., Pedretti, L., Giustacchini, P., Fico, D., Veroux, G., & Piazza, L. (2017). Complications Following the Mini/One Anastomosis Gastric Bypass (MGB/OAGB): a Multi-institutional Survey on 2678 Patients with a Mid-term (5 Years) Follow-up. *Obesity Surgery*, 27(11), 2956-2967. <https://doi.org/10.1007/s11695-017-2726-2>
- [18] Ralki, M., Cassiman, D., Van Dongen, J., Ferrante, M., & Van Overbeke, L. (2017). Liver failure after long-limb gastric bypass. *Clinics and Research in Hepatology and Gastroenterology*, 41(3), e32-e37. <https://doi.org/10.1016/j.clinre.2016.11.004>
- [19] Rutledge, R., & Walsh, T. R. (2005). Continued excellent results with the mini-gastric bypass: six-year study in 2,410 patients. *Obesity Surgery*, 15(9), 1304-1308. <https://doi.org/10.1381/096089205774512663>
- [20] Khan, A., Kim, A., Sanossian, C., & Francois, F. (2016). Impact of obesity treatment on gastroesophageal reflux disease. *World Journal of Gastroenterology*, 22(4), 1627-1638. <https://doi.org/10.3748/wjg.v22.i4.1627>
- [21] Saarinen, T., Räsänen, J., Salo, J., Loimaala, A., Pitkonen, M., Leivonen, M., & Juuti, A. (2017). Bile Reflux Scintigraphy After Mini-Gastric Bypass. *Obesity Surgery*, 27(8), 2083-2089. <https://doi.org/10.1007/s11695-017-2608-7>

References

- [1] Fried, M., Yumuk, V., Oppert, J. M., Scopinaro, N., Torres, A. J., Weiner, R., Yashkov, Y., & Frühbeck, G. (2013). Interdisciplinary European Guidelines on metabolic and bariatric surgery. *Obesity Facts*, 6(5), 449-468. <https://doi.org/10.1159/000355480>
- [2] Altieri, M. S., Pryor, A., Bates, A., Docimo, S., Talamini, M., & Spaniolas, K. (2018). Bariatric procedures in adolescents are safe in accredited centers. *Surgery for Obesity and Related Diseases*, 14(9), 1368-1372. <https://doi.org/10.1016/j.soard.2018.04.004>
- [3] Ioffe, O. Yu., Tsiura, Yu. P., Kryvopustov, M. S., Stetsenko, O. P., Tarasiuk, T. V., & Parahuz, O. Ya. (2015). Shlunkove shuntuvannia yak kluchova lanka v kompleksnomu likuvanni komorbidnykh staniv u khvorykh na morbidne ozhyrinnia [Gastric bypass as the key link in complex treatment of comorbid conditions in patients with morbid obesity]. *Ukrainskyi terapevtychnyi zhurnal*, (2), 62-66. [in Ukrainian].