

Запорожский медицинский журнал



Том 22, № 5(122), сентябрь – октябрь 2020 г.

Редакционная коллегия

Главный редактор – проф. Ю.М. Колесник
Зам. гл. редактора – проф. В.А. Визир
Ответственный секретарь – проф. В.В. Сыволап

проф. А.В. Абрамов (Запорожье)
проф. М.Н. Алёхин (Москва, Россия)
академик НАМН Украины, проф. М.А. Андрейчин (Тернополь)
проф. И.Ф. Беленичев (Запорожье)
проф. И.Н. Бондаренко (Днепро)
проф. Маргус Виигимаа (Таллин, Эстония)
проф. М.Л. Головаха (Запорожье)
проф. М.Н. Долженко (Киев)
проф. Н.Г. Завгородняя (Запорожье)
акад. НАМН Украины, проф. В.Н. Запорожан (Одесса)
проф. Луциуш Запрукто (Познань, Польша)
проф. Марек Зентек (Вроцлав, Польша)
проф. А.Г. Каплаушенко (Запорожье)
проф. В.Н. Клименко (Запорожье)
акад. НАМН Украины, проф. В.Н. Коваленко (Киев)
проф. С.И. Коваленко (Запорожье)
проф. С.Н. Коваль (Харьков)
проф. А.А. Козёлкин (Запорожье)
проф. Н.А. Корж (Харьков)
чл.-кор. НАН, акад. НАМН Украины О.В. Коркушко (Киев)
проф. Г.А. Леженко (Запорожье)
чл.-кор. НАМН Украины, проф. В.Н. Лисовой (Харьков)
проф. И.А. Мазур (Запорожье)
проф. Кшиштоф Наркевич (Гданьск, Польша)
проф. С.Н. Недельская (Запорожье)
чл.-кор. НАМН Украины, проф. В.З. Нетяженко (Киев)
акад. НАМН, чл.-кор. НАН Украины, проф. А.С. Никоненко
проф. Петер Нильссон (Мальмё, Швеция)
проф. Дженнаро Пагано (Неаполь, Италия)
проф. А.И. Панасенко (Запорожье)
чл.-кор. НАМН Украины, проф. Т.А. Перцева (Днепро)
проф. Ю.М. Степанов (Днепро)
проф. В.Д. Сыволап (Запорожье)
проф. В.А. Туманский (Запорожье)
проф. Генриетта Фаркаш (Будапешт, Венгрия)
акад. НАМН Украины, проф. Ю.И. Фещенко (Киев)
проф. Свапандип Сингх Чимни (Амритсар, Индия)
проф. Яцек Шепетовски (Вроцлав, Польша)

Editorial Board

Editor-in-Chief – Yu.M. Kolesnyk
Deputy Editor-in-Chief – V.A. Vizir
Executive secretary – V.V. Syvolap

A.V. Abramov (Zaporizhzhia, Ukraine)
M.N. Alekhin (Moscow, Russia)
M.A. Andreichyn (Ternopil, Ukraine)
I.F. Bielenichev (Zaporizhzhia, Ukraine)
I.M. Bondarenko (Dnipro, Ukraine)
Swapandeep Singh Chimni (Amritsar, India)
M.N. Dolzhenko (Kyiv, Ukraine)
Henriette Farkas (Budapest, Hungary)
Yu.I. Feshchenko (Kyiv, Ukraine)
M.L. Holovakha (Zaporizhzhia, Ukraine)
A.H. Kaplaushenko (Zaporizhzhia, Ukraine)
V.M. Klymenko (Zaporizhzhia, Ukraine)
O.V. Korkushko (Kyiv, Ukraine)
N.A. Korzh (Kharkiv, Ukraine)
S.M. Koval (Kharkiv, Ukraine)
S.I. Kovalenko (Zaporizhzhia, Ukraine)
V.M. Kovalenko (Kyiv, Ukraine)
O.A. Koziolkin (Zaporizhzhia, Ukraine)
H.O. Lezhenko (Zaporizhzhia, Ukraine)
V.M. Lisovyi (Kharkiv, Ukraine)
I.A. Mazur (Zaporizhzhia, Ukraine)
Krzysztof Narkiewicz (Gdansk, Poland)
S.M. Nedelska (Zaporizhzhia, Ukraine)
V.Z. Netiazhenko (Kyiv, Ukraine)
Peter M. Nilsson (Malmö, Sweden)
O.S. Nykonenko (Zaporizhzhia, Ukraine)
Gennaro Pagano (Naple, Italy)
O.I. Panasenko (Zaporizhzhia, Ukraine)
T.O. Pertseva (Dnipro, Ukraine)
Yu.M. Stepanov (Dnipro, Ukraine)
V.D. Syvolap (Zaporizhzhia, Ukraine)
Jacek Szepietowski (Wroclaw, Poland)
V.O. Tumanskyi (Zaporizhzhia, Ukraine)
Margus Viigimaa (Tallinn, Estonia)
V.M. Zaporozhan (Odesa, Ukraine)
Lucjusz Zaprutko (Poznan, Poland)
N.H. Zavorodnia (Zaporizhzhia, Ukraine)
Marek Ziętek (Wroclaw, Poland)

Научно-практический журнал Запорожского государственного медицинского университета

Издаётся с сентября 1999 года.
Периодичность выхода –
1 раз в два месяца.
Свидетельство о регистрации
КВ №20603-10403ПР
от 27.02.2014 г.
Подписной индекс – 90253.

Аттестован как научное
профессиональное издание
Украины категории «А»,
в котором публикуются результаты
диссертаций на соискание учёных
степеней доктора философии,
доктора и кандидата наук.
Область знаний –
охрана здоровья (22);
специальности: медицина –222,
педиатрия – 228, стоматология –
221, фармация, промышленная
фармация – 226
(приказ МОН Украины
№ 1301 от 15.10.2019 г.)

Журнал включён в
WEB OF SCIENCE™
и другие международные
научометрические базы данных.
Статьи рецензируются
по процедуре Double-blind.

Лицензия Creative Commons



Рекомендован к печати
Учёным советом ЗГМУ,
протокол № 1 от 31.08.2020 г.
Подписан в печать
22.09.2020 г.

Редакция:
Начальник редакционно-
издательского отдела
В. Н. Миклашевский
Литературный редактор
О. С. Савеленко
Технический редактор
Ю. В. Полупан

Адрес редакции и издателя:
Украина, 69035, г. Запорожье,
пр. Маяковского, 26, ЗГМУ,
e-mail: med.jur@zsmu.zp.ua
http://zmj.zsmu.edu.ua

Отпечатан
в типографии ООО «Х-ПРЕСС».
69068, г. Запорожье,
ул. Круговая, д. 165/18,
e-mail: xpresszp@gmail.com
Свидетельство о госрегистрации
АОО №198468 от 01.07.1999 г.
Формат 60x84/8.
© Бумага мелованная,
бескислотная. Усл. печат. л. 6.
Тираж 200 экз. Зак. № 9/20.

Zaporozhye Medical Journal

Volume 22 No. 5 September – October 2020

Scientific Medical Journal. Established in September 1999
Zaporizhzhia State Medical University

Submit papers are peer-reviewed

Maiakovskiy Avenue, 26,
Zaporizhzhia, 69035,
UKRAINE
e-mail: med.jur@zsmu.zp.ua
http://zmj.zsmu.edu.ua

Оригинальные исследования

Беш Д. І.

Прогноз гострого інфаркту міокарда з елевацією сегмента ST залежно від особливостей інтракоронарних тромбів

Кисельов С. М., Савченко Ю. В.

Клінічні особливості перебігу гострого періоду інфаркту міокарда з елевацією ST у пацієнтів після реперфузійної терапії

Козьолкін О. А., Кузнєцов А. А.

Електроенцефалографічні критерії прогнозу функціонального результату гострого періоду спонтанного супратенторіального внутрішньомозкового крововиливу

Полковников О. Ю.

Хірургічне лікування ускладненого аневризматичного інтракраніального крововиливу. Аналіз результатів лікування при використанні ендоскулярного або мікrohrірургічного методу оклюзії аневризми

Волотко Л. О.

Клініко-анамнестична характеристика дітей першого року життя з гіпоксично-ішемічним ураженням ЦНС

Семененко С. І., **Ходаківський О. А.**, Семененко А. І., Семененко О. М.

Оцінювання впливу різних церебропротекторів на динаміку церебральної та центральної гемодинаміки при черепно-мозковій травмі в щурів

Антонюк Я. О., Гуменюк А. Ф., Пашкова Ю. П., Сакович О. О., Жебель В. М.

Діагностична цінність визначення мозкового натрійуретичного пептиду за коморбідного перебігу гіпертонічної хвороби та цукрового діабету 2 типу в чоловіків

Тітова Ю. О., Місюра К. В., Кравчун Н. О.

Прогнозування ризику розвитку остеопорозу в пацієнтів із цукровим діабетом 2 типу та неалкогольною жировою хворобою печінки

Малахова С. М., Сиволап В. В., Потапенко М. С.

Особливості кардіального ремоделювання залежно від спрямованості тренувального процесу

Шумна Т. Є., Левчук-Воронцова Т. О.

Оцінювання стану нервової системи дітей, які народжені з низькою масою тіла, враховуючи поліморфізм С/Т гена FADS2 (rs174583)

Паламарчук В. О., Товкай О. А., Войтенко В. В., Соломеннікова Н. В.

Застосування неселективної реіннервації гортані в тиреоїдній хірургії

Завгородній С. М., Зимня К. О., Рилов А. І., Данилюк М. Б., Кубрак М. А.

Актуальні питання діагностики та лікування папілярного раку щитоподібної залози на тлі аутоімунного тиреоїдиту

Original research

590 Besh D. I.

Prognosis of acute ST-elevation myocardial infarction depending on the morphological features of intracoronary thrombi

597 Kyselov S. M., Savchenko Yu. V.

Clinical features of the acute period of myocardial infarction with ST segment elevation in patients after reperfusion therapy

604 Koziolkin O. A., Kuznietsov A. A.

Electroencephalographic criteria of the functional outcome prognosis in the acute period of spontaneous supratentorial intracerebral hemorrhage

611 Polkovnikov O. Yu.

Surgical treatment of complicated aneurysmal SAH. An analysis of treatment results when using endovascular coiling or microsurgical clipping of aneurysm

617 Volotko L. O.

Clinical-anamnestic characteristic of first-year children with CNS hypoxic-ischemic injury

622 Semenenko S. I., **Khodakivskiy O. A.**, Semenenko A. I., Semenenko O. M.

Assessment of the effect of various cerebroprotectors on the dynamics of cerebral and central hemodynamics in traumatic brain injury in rats

627 Antoniuk Ya. O., Humeniuk A. F., Pashkova Yu. P., Sakovych O. O., Zhebel V. M.

The diagnostic value of brain natriuretic peptide in men with comorbid essential arterial hypertension and type 2 diabetes mellitus

637 Titova Yu. O., Misiura K. V., Kravchun N. O.

Osteoporosis risk prediction in patients with type 2 diabetes mellitus and non-alcoholic fatty liver disease

643 Malakhova S. M., Syvolap V. V., Potapenko M. S.

Features of cardiac remodeling depending on the mode of training session

652 Shumna T. Ye., Levchuk-Vorontsova T. O.

Assessment of the nervous system state in low birth weight children taking into account the FADS2 rs174583 (C/T) gene polymorphism

664 Palamarchuk V. O., Tovkai O. A., Voitenko V. V., Solomennikova N. V.

Non-selective laryngeal reinnervation in thyroid surgery

670 Zavorodnyi S. M., Zymnia K. O., Rylov A. I., Danyliuk M. B., Kubrak M. A.

Current issues relating to diagnostics and treatment of papillary thyroid cancer with coexistent autoimmune thyroiditis

Оригинальные исследования

Клименко А. В., Клименко В. Н., Белай А. И., Николаев М. В.

Модифицированное антирефлюксное моноанастомозное лапароскопическое шунтирование желудка в хирургии морбидного ожирения

Ротар О. В., Хомяк І. В., Ротар В. І., Шафранюк В. Д., Грама О. В., Кропива В. В.

Гнійно-септичні ускладнення гострого некротичного панкреатиту: прогнозування розвитку та рання діагностика

Яковлев П. Г., Ключин Д. А.

Рятівна радикальна цистектомія після органозберігального лікування хворих на недиференційований рак сечового міхура: місце в лікувальному алгоритмі та результати виживаності

Шишкин М. А., Фень С. В.

Эпителиально-мезенхимальный переход в прогрессии колоректальной аденокарциномы

Астахов В. М., Бацилева О. В., Пузь І. В.

Клініко-психологічні аспекти вагітності та особливості перебігу пологів у жінок із різним типом психологічного компонента гестаційної домінанти

Обзоры

Бринза М. С., Вороненко О. С.

Сучасні уявлення про порушення серцевого ритму у хворих на цукровий діабет 2 типу, яким здійснили імплантацію постійного електрокардіостимулятора (огляд літератури)

Дроговоз С. М., Бутко Я. О., Іванчик Л. Б., Щокіна К. Г., Бєлік Г. В., Лук'янчук В. Д.

Особливості застосування ліків off-label у педіатрії

Іванов В. П., Шушковська Ю. Ю., Афанасюк О. І., Данильчук А. Є., Сіліна С. М.

Електрична нестабільність міокарда як проблема сучасної терапевтичної практики – реалії прогнозування (огляд літератури)

Клинический случай

Чорний В. М., Головаха М. Л., Яцун Є. В.

Клінічний приклад використання біорезорбційного малеоларного гвинта для остеосинтезу внутрішньої кісточки

Разнатовська О. М., Шальмін О. С., Нореико С. Б.

Клінічні прояви та діагностика гострої мієлоїдної лейкемії в пацієнта з перенесеним раніше туберкульозом легень (клінічний випадок)

Original research

676 Klymenko A. V., Klymenko V. M., Bilai A. I., Nikolaiev M. V.

Modified antireflux monoanastomotic laparoscopic gastric bypass in morbid obesity surgery

682 Rotar O. V., Khomiak I. V., Rotar V. I., Shafraniuk V. D., Hrama O. V., Kropyva V. V.

Purulent-septic complications of acute necrotizing pancreatitis: prognosis of development and early diagnosis

688 Yakovlev P. H., Kliushyn D. A.

Salvage radical cystectomy after organ preservation therapy in patients with undifferentiated bladder cancer: its place in the treatment algorithm and survival results

694 Shyshkin M. A., Fen S. V.

Epithelial-mesenchymal transition in colorectal adenocarcinoma progression

701 Astakhov V. M., Batsylieva O. V., Puz I. V.

Clinical and psychological aspects of pregnancy and features of the course of labor in women with different types of psychological component of gestational dominant

Review

709 Brynza M. S., Voronenko O. S.

Current views on heart rhythm disturbance in patients with type 2 diabetes mellitus who underwent implantation of a permanent pacemaker (a literature review)

714 Drohovor S. M., Butko Ya. O., Ivantsyk L. B., Shchokina C. H., Bielik H. V., Lukianchuk V. D.

The peculiarities of off-label use of drugs in pediatrics

719 Ivanov V. P., Shushkovska Yu. Yu., Afanasiuk O. I., Danylchuk A. Ye., Silina S. M.

Electrical myocardial instability as a problem of modern therapeutic practice – the realities of prognosis (a literature review)

Case report

727 Chorny V. M., Holovakha M. L., Yatsun Ye. V.

A clinical example of a bioresorbable malleolar screw application for osteosynthesis of the medial malleolus

732 Raznatovska O. M., Shalmin O. S., Noreiko S. B.

Clinical manifestations and diagnosis of acute myeloid leukemia in a patient with a medical history of pulmonary tuberculosis (a case report)

Clinical manifestations and diagnosis of acute myeloid leukemia in a patient with a medical history of pulmonary tuberculosis (a case report)

O. M. Raznatovska¹*, A-D,F, O. S. Shalmin^{1,A,C,E}, S. B. Noreiko^{2,A,C,E}

¹Zaporizhzhia State Medical University, Ukraine, ²Bogomolets national medical university, Kyiv, Ukraine

A – research concept and design; B – collection and/or assembly of data; C – data analysis and interpretation; D – writing the article; E – critical revision of the article; F – final approval of the article

Key words:

pulmonary tuberculosis, acute myeloid leukemia.

Zaporizhzhie medical journal 2020; 22 (5), 732-736

*E-mail: raznatovskaya@gmail.com

The aim is to familiarize practitioners with the initial clinical manifestations of acute myeloid leukemia and its diagnosis in a patient with a past medical history of pulmonary tuberculosis.

Materials and methods. The article presents a clinical case of acute myeloid leukemia clinical manifestations based on our own clinical experience and its diagnosis in the patient with previous pulmonary tuberculosis. The patient was followed-up and diagnosed with acute myeloid leukemia in the Municipal Institution “Zaporizhzhia Regional Tuberculosis Clinical Dispensary”.

Results. The patient presented in this study was diagnosed with pulmonary tuberculosis and received antimycobacterial treatment including isoniazid and rifampicin, which may have initially contributed to the hematopoietic mechanisms impairment. Perhaps the stressful situation triggered the development of acute myeloid leukemia due to underlying impaired mechanisms of hematopoiesis that had occurred. In this case, the initial clinical manifestations were weakness, loss of appetite and weight loss. A clinical blood analysis with leukogram and the bone marrow biopsy with aspirate examination became priority methods in diagnosing acute myeloid leukemia.

The clinical case presented primarily demonstrates patient's irresponsibility for their own health, who having symptoms such as weakness, loss of appetite, and weight loss for 5 months as well as past medical history of tuberculosis, did not seek medical advice timely.

Conclusions. In a patient with a past medical history of pulmonary tuberculosis, priority task is to confirm or rule out reactivation tuberculosis. The initial clinical manifestations of acute myeloid leukemia are: unprovoked weakness for several months; increasing exertional dyspnea; anemia, leukopenia, neutropenia, ESR acceleration.

The primary methods to diagnose acute myeloid leukemia are: clinical blood test with leukogram, biochemical blood tests to determine the levels of erythropoietin, ferritin and vitamin B12; bone marrow biopsy with aspirate examination (myelogram); cytochemical examination of bone marrow (myeloperoxidase); bone marrow immunophenotyping (expression of myeloid-associated antigens).

Ключові слова:

туберкульоз легень, гостра мієлоїдна лейкемія.

Запорізький медичний журнал. 2020. Т. 22, № 5(122). С. 732-736

Клінічні прояви та діагностика гострої мієлоїдної лейкемії в пацієнта з перенесеним раніше туберкульозом легень (клінічний випадок)

O. M. Raznatovska, O. S. Shalmin, S. B. Noreiko

Мета роботи – ознайомлення фахівців-практиків із початковими клінічними проявами розвитку гострої мієлоїдної лейкемії та її діагностикою в пацієнта, який раніше мав туберкульоз легень.

Матеріали та методи. Наведено клінічний випадок власного спостереження розвитку клінічних проявів гострої мієлоїдної лейкемії та її діагностики в пацієнта, який раніше мав туберкульоз легень. Спостереження за пацієнтом і діагностику гострої мієлоїдної лейкемії здійснили в КУ «Запорізький обласний протитуберкульозний клінічний диспансер».

Результати. У пацієнта, результати обстеження та лікування якого наведені в роботі, в анамнезі був туберкульоз легень, хворий отримав антимікобактеріальне лікування. Серед протитуберкульозних препаратів – ізоніазид і рифампіцин, що, можливо, спричинили порушення механізмів гемопоєзу. Імовірно, стресова ситуація стала поштовхом для розвитку гострої мієлоїдної лейкемії на тлі вже порушених механізмів гемопоєзу. У випадку, який описали, початковими клінічними проявами були слабкість, зниження апетиту, втрата ваги. Першочергові методи діагностики гострої мієлоїдної лейкемії: загальний аналіз крові з лейкоцитарною формулою, стеральна пункція з дослідженням пунктату кісткового мозку.

Клінічний випадок, що наведений, демонструє передусім безвідповідальне ставлення до здоров'я самого пацієнта, який, маючи протягом 5 місяців такі симптоми, як слабкість, зниження апетиту, втрата ваги тіла та туберкульоз в анамнезі, своєчасно не звернувся до лікаря на дообстеження.

Висновки. У пацієнта, який раніше мав туберкульоз легень, насамперед необхідно підтвердити чи виключити реактивацію туберкульозного процесу. Початкові клінічні прояви гострої мієлоїдної лейкемії: немотивована слабкість протягом кількох місяців, задуха, що посилюється під час фізичного навантаження, анемія, лейкопенія, нейтропенія, прискорена ШОЕ.

Першочерговими методами діагностики гострої мієлоїдної лейкемії є загальний аналіз крові з лейкоцитарною формулою; біохімічний аналіз крові з визначенням рівнів еритропоєтину, феритину та вітаміну В12; стеральна пункція з дослідженням пунктату кісткового мозку (мієлограма); цитохімічне дослідження кісткового мозку (мієлопероксидаза); імунофенотипування кісткового мозку (експресія мієлоїдних антигенів).

Клинические проявления и диагностика острой миелоидной лейкемии у пациента с перенесенным ранее туберкулезом легких (клинический случай)

Е. Н. Разнатовская, А. С. Шальмин, С. Б. Нореико

Цель работы – ознакомление специалистов-практиков с начальными клиническими проявлениями развития острой миелоидной лейкемии и ее диагностикой у пациента, который в прошлом перенес туберкулез легких.

Материалы и методы. Описан клинический случай собственного наблюдения развития клинических проявлений острой миелоидной лейкемии и ее диагностики у пациента, который в прошлом перенес туберкулез легких. Наблюдение за пациентом и диагностика острой миелоидной лейкемии проведены в КУ «Запорожский областной противотуберкулезный клинический диспансер».

Результаты. У пациента, результаты обследования и лечения которого описаны в работе, в анамнезе был туберкулез, больной получил антимикобактериальное лечение. Среди противотуберкулезных препаратов – изониазид и рифампицин, которые, возможно, способствовали нарушению механизмов гемопоэза. Вероятно, именно стрессовая ситуация стала толчком для развития острой миелоидной лейкемии на фоне уже нарушенных механизмов гемопоэза. В представленном случае начальными клиническими проявлениями стали слабость, снижение аппетита и потеря веса. Первоочередные методы диагностики острой миелоидной лейкемии: общий анализ крови с лейкоцитарной формулой, стерильная пункция с исследованием пунктата костного мозга.

Представленный клинический случай демонстрирует прежде всего безответственное отношение к здоровью самого пациента, который, имея в течение 5 месяцев такие симптомы, как слабость, снижение аппетита, потеря веса и туберкулез в анамнезе, своевременно не обратился к врачу на дообследование.

Выводы. У пациента, который в прошлом перенес туберкулез легких, в первую очередь необходимо подтвердить или исключить реактивацию туберкулезного процесса. Начальные клинические проявления острой миелоидной лейкемии: немотивированная слабость в течение нескольких месяцев, нарастающая одышка при физической нагрузке; анемия, лейкопения, нейтропения, ускоренная СОЭ. Первоочередные методы диагностики острой миелоидной лейкемии: общий анализ крови с лейкоцитарной формулой; биохимический анализ крови с определением уровней эритропоэтина, ферритина и витамина В12; стерильная пункция с исследованием пунктата костного мозга (миелограмма) цитохимические исследования костного мозга (миелопероксидаза), иммунофенотипирование костного мозга (экспрессия миелоидных антигенов).

Ключевые слова:

туберкулез
легких, острый
миелоидный
лейкоз.

Запорожский
медицинский журнал.
2020. Т. 22, № 5(122).
С. 732-736

Tuberculosis is a chronic infectious disease in which changes in the immune system are determined by both a result of the disease itself and adverse effects of antimycobacterial therapy [1].

Acute myeloid leukemia is a malignant heterogeneous tumor disease of the blood system characterized by a clonal expansion of myeloblasts in the bone marrow, peripheral blood and other organs and tissues [2].

Myeloid leukemia, both acute and chronic, is a risk factor for developing an opportunistic disease – active tuberculosis [3,4]. A combined course of both diseases in active phase raises a number of treatment challenges. Above all, it is therapy-related toxicities resulting in poor adherence to treatment among patients. Besides, active tuberculosis increases mortality rate in patients with myeloid leukemia.

It is now known that specific tuberculous intoxication, decrease in systemic and antituberculosis immune response [5], antituberculosis drug treatment [6] contribute to abnormalities in the mechanisms of hematopoiesis and the development of leukemia in patients with pulmonary tuberculosis. Thus, side effects of some antimycobacterial drugs (isoniazid, rifampicin) manifest themselves mainly in all the contrary way, as leukopenia and agranulocytosis [1].

Thomas M. and AlGherbawe M. [7] reported a case of acute myeloid leukemia in a man who was started on treatment that included isoniazid, rifampicin, pyrazinamide and ethambutol for active pulmonary tuberculosis. The main symptoms of diagnostic suspicion of acute myeloid leukemia in the patient were severe neutropenia with monocytosis accompanied by severe intoxication, the manifestations of which were identical for both diseases. Bone marrow biopsy confirmed the diagnosis of acute myeloid leukemia. Jain A.

et al. [3] also emphasized the significance of febrile neutropenia as a diagnostic criterion for acute myeloid leukemia in patients with active tuberculosis.

The literature describes cases of active tuberculosis presenting concomitantly with acute myeloid leukemia. However, there are no data on the development of acute myeloid leukemia after suffering pulmonary tuberculosis.

Aim

To familiarize practitioners with the initial clinical manifestations of acute myeloid leukemia and its diagnosis in a patient with a past medical history of pulmonary tuberculosis.

Materials and methods

The article presents a clinical case of acute myeloid leukemia clinical manifestations based on our own clinical experience and its diagnosis in the patient with previous pulmonary tuberculosis. The patient was followed-up and diagnosed with acute myeloid leukemia in the Municipal Institution “Zaporizhzhia Regional Tuberculosis Clinical Dispensary” (ZRTBCD).

Clinical case presentation

A 42-year-old male received treatment for disseminated pulmonary tuberculosis 4 years ago. The treatment regimen included first-line anti-tuberculosis drugs: isoniazid (180 doses), rifampicin (180 doses), ethambutol (60 doses), pyrazinamide (60 doses), and streptomycin (60 doses) since tuberculosis was drug-sensitive. He successfully completed the treatment with residual changes after tuberculosis.

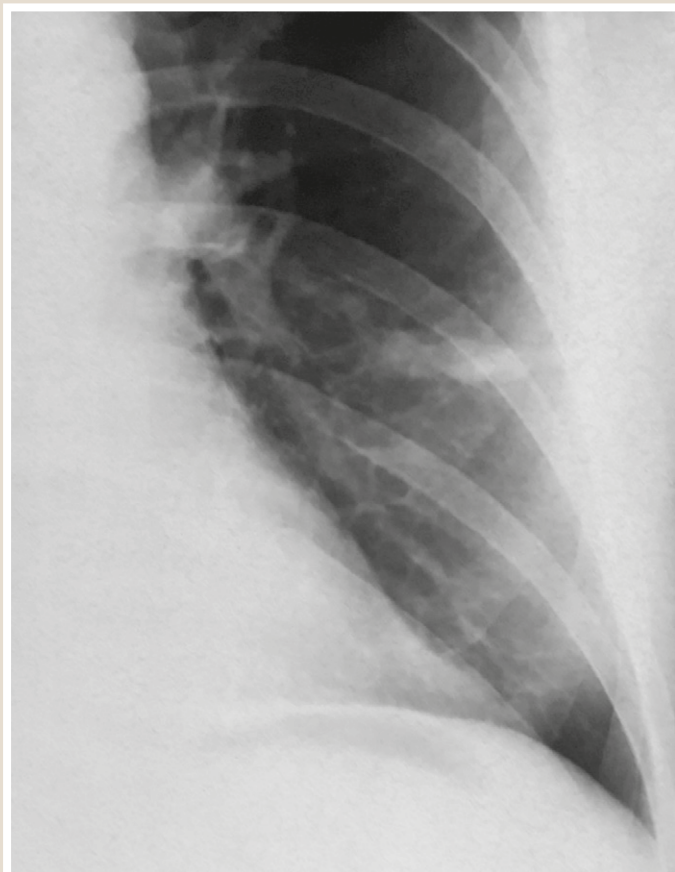


Fig. 1. Chest radiograph: an area of reduced pneumatization with a homogeneous structure and insufficiently clear contours in the upper lobe of the left lung at the base of the 4th segment.

A progressive deterioration of his general condition was evident 5 months before the present disease as unprovoked weakness, loss of appetite, and weight loss. However, he paid no attention associating it with a stressful situation – matrimonial difficulties.

One week prior to hospital admission, he developed mild exertional dyspnea and skin pallor in addition to the above-mentioned changes in his general condition.

Taking into account the past medical history of pulmonary tuberculosis, a chest X-ray was performed (*Fig. 1*) revealing abnormalities.

A fibrobronchoscopy (FBS) was performed showing left-sided mucosal infiltration of the B6 without stenosis, metatuberculous changes of the bronchial mucosa due to intrathoracic lymph nodes involvement.

Mycobacterium tuberculosis (MBT) was not detected by bacterioscopic or molecular genetic methods in a bronchial aspirate.

A tumor marker test (serum carcino-embryonic antigen) was negative.

However, taking into account the anamnesis, radiological and FBS findings, the patient was admitted to the ZRT-BCD in order to rule out or confirm tuberculosis recurrence.

An admission clinical blood analysis (CBA) revealed the following changes: hemoglobin (Hb) – 45 g/l (normal range 130–160 g/l), erythrocytes – $2.03 \times 10^{12}/l$ (normal range $4.0\text{--}5.0 \times 10^{12}/l$), leukocytes – $2.6 \times 10^9/l$ (normal

range $4.0\text{--}9.0 \times 10^9/l$), platelets – 192 g/l, erythrocyte sedimentation rate (ESR) – 56 mm/h (normal range 1–10 mm/h), banded (b) – 6 %, segmented (s) – 8 %, lymphocytes (l) – 78 %, monocytes (m) – 8 %.

Blood transfusion therapy was initiated concurrently with antimycobacterial therapy and detoxification given the result of CBA.

Enlarged peripheral lymph nodes were not present. However, an abdominal ultrasound revealed right-sided mediastinal and retroperitoneal lymphadenopathy.

Fibrogastroduodenoscopy was performed showing no pathological changes.

Electrocardiogram (ECG) revealed normal voltage and sinus rhythm with a heart rate (HR) at 84 bpm.

Plasma D-dimer level was 1163 ng/ml (normal range 0–500 ng/ml).

After 5 days of intensive therapy, the CBA showed the following changes: hemoglobin (Hb) – 86.5 g/l, erythrocytes – $2.86 \times 10^{12}/l$, leukocytes – $1.7 \times 10^9/l$, platelets – 198 g/l, ESR – 63 mm/h, metamyelocytes – 1 %, b – 6 %, s – 20 %, l – 73 %, m – 3 %, anisocytosis, poikilocytosis. Liver function tests were within normal ranges. A serum HIV antibody test was negative.

The patient was consulted by a professor oncologist who concluded an absence of radiological features of lung cancer. Leukemic infiltration and recurrence of the tuberculous process were considered to be the most likely causes of changes in the lungs. Hence, it was recommended that a bone marrow biopsy and a hematologist consultation be done to rule out acute leukemia.

The next day, during a consultation with a hematologist, a sternal bone marrow puncture was performed and further biochemical blood testing was scheduled.

Thus, the blood biochemical analysis revealed: erythropoietin – 2041.0 mIU/ml (normal range 4.3 – 29.0 mIU/ml), ferritin – 774.6 ng/l (normal range 30.0–400.0 ng/l), vitamin B12 – 1302 pmol/l (normal range 145.0–569.0 pmol/l), folic acid – 5.84 nmol/l (normal range 10.4–42.4 nmol/l), iron – 17.4 $\mu\text{mol/l}$ (normal range 12.5–32.2 $\mu\text{mol/l}$)

A cytochemical examination of the bone marrow for myeloperoxidase revealed a positive result of the granulocytic lineage – positive in 12 % of blast cells.

The result of bone marrow aspirate (myelogram): the bone marrow aspirate was hypercellular due to blast cell infiltration. A cellular composition was polymorphic and represented by all hematopoietic lineages. The granulocyte lineage dysplasia (granulation of cytoplasm) reflected differentiation block. Erythropoiesis was characterized by signs of dyserythropoiesis (megaloblastoid nuclei). Single megakaryocytes with a moderate degree of platelet release were observed. There were medium-sized blast cells, granular and with fine azurophilic granules. Dysgranulocytopenia was found in 98 % of granulocytes, dyserythropoiesis – in 31 % of erythrocytes. The findings were that this morphological picture of bone marrow aspirate most likely corresponded to acute myeloid leukemia with changes related to myelodysplasia. Immunophenotyping and molecular genetic analysis were recommended to assess clonality of the process.

Recurrent tuberculosis was ruled out. The patient was transferred to the hematology department for further examination and treatment of acute myeloid leukemia.

Immunophenotyping of hemoblastoses in a bone marrow aspirate smear (CD3/CD16 + CD56/CD45/CD19, CD7, CD14PE, AntiHLA-DR/CD34, CD117, CD33) was performed in the hematology department. Acute leukemia panel. Light parameters FSC/SSC scatter and CD45 expression and granularity (CD45/SSC) revealed the following distribution of immunophenotypically different bone marrow cells populations:

– R1 Gate (Fig. 2) – mature lymphocytes isolated as low granularity cells expressing CD45 (IFI – 786.97 r. u.) amounting to 7.39 %. CD16/CD56 – 12.31 %, CD19 – 18.67 %, CD3 – 63.3 %. Lymphocytes were represented by T-, B- and NK-cells with a predominance of T-lymphocytes.

– R3 Gate (Fig. 3) – cells of the granulocytic lineage, isolated as cells of high granularity, amounting to 45.61 %: CD16/CD56 – 63.73 %, CD19 – 1.82 %, CD3 – 7.81 %, CD33+/HLADR – -11.48 %, CD33 + /HLADR + -87.58 %, CD33-/HLADR + -0.25 %, CD14 – 21.99 %, CD7 – 36.19 %, CD117 – 27.53 %, CD34 – 9.15 %, CD10 – 3.21 %, CD5 – 4.55 %.

Monocytes by expression of CD14 accounted for 10.08 % of all nucleated white cells of the bone marrow aspirate. Granulocytes mainly comprised young forms of CD33 +/HLADR+. A feature of granulocytes in the patient was hypogranularity (low SSC) indicating dysgranulocytopenia.

– R2 Gate (Fig. 3) – blast cells isolated as medium sized cells of low granularity (according to FSC/SSC characteristics) with lower level of CD45 (IFI – 235.57 r. u.), accounted for 30.3 % of all white cells of the bone marrow aspirate: CD16/CD56 – 69.08 %, CD19 – 1.75 %, CD3 – 7.43 %, CD33+/HLADR – -1.43 %, CD33+/HLADR+ -83.8 %, CD33-/HLADR + -3.62 %, CD14 – 4.77 %, CD7 – 58.9 %, CD117 – 82.27 %, CD34 – 65.7 %, CD10 – 1.42 %, CD5 – 10.04 %.

Blast cells were both B-lineage (CD19, CD10) and T-lineage (CD3, CD5) negative as well as for monocytic differentiation marker (CD14). Blasts mostly showed a homogenous expression of lineage myeloid marker CD33 (high) and HLADR (high). To determine the stage of myeloid maturation, the expression of CD34 and CD117 as markers of progenitor cells was analyzed. Blast cells mainly homogeneously expressed CD117 (high) and CD34 (low) and were characterized by aberrant expression of lymphoid markers CD7 and CD16/56.

It was concluded that the presented changes corresponded to intermediate degree of leukemia cell differentiation.

Discussion

The patient presented in this study was diagnosed with pulmonary tuberculosis and received antimycobacterial treatment including isoniazid and rifampicin, which may have initially contributed to the hematopoietic mechanisms impairment. Perhaps the stressful situation (he took matrimonial difficulties hard) triggered the development of acute myeloid leukemia due to underlying impaired mechanisms of hematopoiesis that had occurred.

In contrast to the clinical manifestations of acute myeloid leukemia, which develops in active pulmonary tuberculosis (severe intoxication syndrome) [7], in this case, the initial clinical manifestations were weakness, loss of appetite and weight loss.

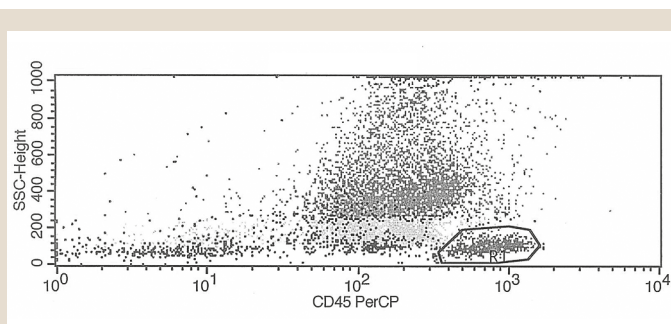


Fig. 2. R1 Gate.

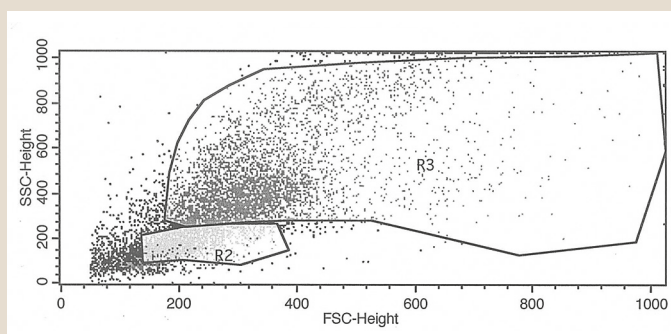


Fig. 3. R2 Gate, R3 Gate.

CBA with leukogram and the bone marrow biopsy with aspirate examination, which are emphasized by other authors [3–5,7], became priority methods in diagnosing acute myeloid leukemia.

The clinical case presented primarily demonstrates patient's irresponsibility for their own health, who having symptoms such as weakness, loss of appetite, and weight loss for 5 months as well as past medical history of tuberculosis, did not seek medical advice timely.

Conclusions

In a patient with a past medical history of pulmonary tuberculosis:

1. First of all, to confirm or rule out reactivation tuberculosis.
2. The initial clinical manifestations of acute myeloid leukemia are unprovoked weakness for several months; increasing exertional dyspnea; anemia, leukopenia, neutropenia, ESR acceleration.
3. The primary methods to diagnose acute myeloid leukemia are clinical blood test with leukogram; biochemical blood tests to determine the levels of erythropoietin, ferritin and vitamin B12; bone marrow biopsy with aspirate examination (myelogram); cytochemical examination of bone marrow (myeloperoxidase); bone marrow immunophenotyping (expression of myeloid-associated antigens).

Prospects for further research. Further study of rare and complicated cases of tuberculosis combined with other diseases.

Conflicts of interest: authors have no conflict of interest to declare.
Конфлікт інтересів: відсутній.

Надійшла до редакції / Received: 10.06.2020

Після доопрацювання / Revised: 17.06.2020

Прийнято до друку / Accepted: 26.06.2020

Information about authors:

Raznatovska O. M., MD, PhD, DSc, Professor, Head of Department of Phthiology and Pulmonology, Zaporizhzhia State Medical University, Ukraine.

ORCID ID: [0000-0003-2252-9063](https://orcid.org/0000-0003-2252-9063)

Shalmin O. S., MD, PhD, DSc, Professor of the Department of Phthiology and Pulmonology, Zaporizhzhia State Medical University, Ukraine.

Noreiko S. B., MD, PhD, DSc, Associate Professor, Professor of the Department of Phthiology and Pulmonology, Bogomolets National Medical University, Kyiv, Ukraine.

ORCID ID: [0000-0003-3139-5968](https://orcid.org/0000-0003-3139-5968)

Відомості про авторів:

Разнатовська О. М., д-р мед. наук, професор, зав. каф. фізіатрії і пульмонології, Запорізький державний медичний університет, Україна.

Шальмін О. С., д-р мед. наук, професор каф. фізіатрії і пульмонології, Запорізький державний медичний університет, Україна.

Норейко С. Б., д-р мед. наук, доцент, професор каф. фізіатрії та пульмонології, Національний медичний університет імені О. О. Богомольця, м. Київ, Україна.

Сведения об авторах:

Разнатовская Е. Н., д-р мед. наук, профессор, зав. каф. физиатрии и пульмонологии, Запорожский государственный медицинский университет, Украина.

Шальмин А. С., д-р мед. наук, профессор каф. физиатрии и пульмонологии, Запорожский государственный медицинский университет, Украина.

Норейко С. Б., д-р мед. наук, доцент, профессор каф. физиатрии и пульмонологии, Национальный медицинский университет имени А. А. Богомольца, г. Киев, Украина.

References

- [1] Petrenko, V. I., Raznatovskaja, E. N., & Radysh, A. V. (2014). *Pobochnye reaktsii protivotuberkuleznykh preparatov [Adverse Reactions of TB Medicines]*. ООО «VIT-A-POL», ChP «INPOL LTM». [in Russian].
- [2] Arber, D. A., Orazi, A., Hasserjian, R., Thiele, J., Borowitz, M. J., Le Beau, M. M., Bloomfield, C. D., Cazzola, M., & Vardiman, J. W. (2016). The 2016 revision to the World Health Organization classification of myeloid neoplasms and acute leukemia. *Blood*, 127(20), 2391-2405. <https://doi.org/10.1182/blood-2016-03-643544>
- [3] Liu, C. J., Hong, Y. C., Teng, C. J., Hung, M. H., Hu, Y. W., Ku, F. C., Chen, Y. T., Chien, S. H., Yeh, C. M., Chen, T. J., Chiou, T. J., Gau, J. P., & Tzeng, C. H. (2015). Risk and impact of tuberculosis in patients with chronic myeloid leukemia: a nationwide population-based study in Taiwan. *International Journal of Cancer*, 136(8), 1881-1887. <https://doi.org/10.1002/ijc.29201>
- [4] Jain, A., Prakash, G., Singh, C., Lad, D., Khadwal, A., Suri, V., Malhotra, P., Kumari, S., Varma, N., & Varma, S. (2018). Analysis of Clinical Profile and Outcome of Tuberculosis in Patients with Acute Leukemia. *Indian Journal of Hematology and Blood Transfusion*, 34(3), 430-442. <https://doi.org/10.1007/s12288-017-0875-z>
- [5] Karachunskii, A. I., & Yuldasheva, I. E. (2001). Tuberkulez u bol'nykh leukozom [Tuberculosis in patients with leukemia]. *Problemy tuberkuleza*, (8), 57-60. [in Russian].
- [6] Nagayama, N., Shishido, Y., Masuda, K., Baba, M., Tamura, A., Nagai, H., Akagawa, S., Kawabe, Y., Machida, K., Kurashima, A., Komatsu, H., & Yotsumoto, H. (2004). Leukopenia due to anti-tuberculous chemotherapy including rifampicin and isoniazid. *Kekkaku*, 79(5), 341-348. <https://doi.org/10.11400/kekaku1923.79.341>
- [7] Thomas, M., & AlGherbawe, M. (2014). Acute Myeloid Leukemia Presenting with Pulmonary Tuberculosis. *Case Reports in Infectious Diseases*, 2014, Article 865909. <https://doi.org/10.1155/2014/865909>