

Патологія



Том 17, № 3(50), вересень – грудень 2020 р.

Редакційна колегія

Головний редактор – проф. В.О. Туманський
Заст. гол. редактора – проф. А.В. Абрамов
Відповідальний секретар – проф. С.І. Тертишний

чл.-кор. РАМН, проф. Н.М. Анічков (Санкт-Петербург, РФ)
д.м.н. С.І. Воротинцев (Запоріжжя)
проф. О.В. Ганчева (Запоріжжя)
проф. С.Г. Гичка (Київ)
проф. А.І. Гоженко (Одеса)
проф. О.А. Григор'єва (Запоріжжя)
проф. І.С. Давиденко (Чернівці)
проф. О.О. Дядик (Київ)
проф. М. Єлень (Вроцлав, Польща)
проф. С. М. Завгородній (Запоріжжя)
чл.-кор. НАМН України, проф. Т.Д. Задорожна (Київ)
проф. К.Д. Захаровські (Франкфурт, ФРН)
академік НАМН, чл.-кор. НАН України, проф. Д.Д. Зербіно (Львів)
чл.-кор. РАМН, проф. Л.В. Кактурський (Москва, РФ)
проф. О.М. Камишний (Запоріжжя)
проф. С.М. Киселев (Запоріжжя)
проф. А.В. Клименко (Запоріжжя)
проф. М.Ю. Колесник (Запоріжжя)
проф. Д. Контогеоргос (Афіни, Греція)
проф. Г.О. Леженко (Запоріжжя)
проф. Н.С. Михайловська (Запоріжжя)
проф. М.К. Недзьведь (Мінськ, Республіка Білорусь)
проф. С.В. Петров (Казань, РФ)
проф. Ю.О. Поспішіль (Львів)
академік НАМН, чл.-кор. НАН України, проф. О.Г. Резніков (Київ)
проф. Д.Г. Рекалов (Запоріжжя)
проф. О.С. Решетнікова (Калінінград, РФ)
академік НАМН, чл.-кор. НАН України, проф. А.М. Романенко (Київ)
проф. А.М. Романюк (Суми)
чл.-кор. НАН України, проф. Г.Г. Скібо (Київ)
проф. І.В. Сорокіна (Харків)
проф. В.О. Шаврін (Запоріжжя)
проф. І.С. Шпонька (Дніпро)

Editorial Board

Editor-in-Chief – V.O. Tumanskiy
Deputy Editor-in-Chief – A.V. Abramov
Executive secretary – S.I. Tertshnyi
N.M. Anichkov (St. Petersburg, RF)
I.S. Davydenko (Chernivtsi, Ukraine)
O.O. Dyadyk (Kyiv, Ukraine)
A.I. Gozhenko (Odesa, Ukraine)
S.H. Gychka (Kyiv, Ukraine)
O.V. Hancheva (Zaporizhzhia, Ukraine)
O.A. Hryhorieva (Zaporizhzhia, Ukraine)
M. Jeleń (Wroclaw, Poland)
L.V. Kakturskiy (Moscow, RF)
O.M. Kamyshnyi (Zaporizhzhia, Ukraine)
S.M. Kyselov (Zaporizhzhia, Ukraine)
A.V. Klymenko (Zaporizhzhia, Ukraine)
M. Yu. Kolesnyk (Zaporizhzhia, Ukraine)
G. Kontogeorgos (Athens, Greece)
G.O. Lezhenko (Zaporizhzhia, Ukraine)
N.S. Mykhailovska (Zaporizhzhia, Ukraine)
M.K. Nedzved (Minsk, Belarus)
S.V. Petrov (Kazan, RF)
Yu.O. Pospishil (Lviv, Ukraine)
M.D. Rekalov (Zaporizhzhia, Ukraine)
I.S. Reshetnikova (Kaliningrad, RF)
O.H. Reznikov (Kyiv, Ukraine)
A.M. Romanenko (Kyiv, Ukraine)
A.M. Romaniuk (Sumy, Ukraine)
V.O. Shavrin (Zaporizhzhia, Ukraine)
I.S. Shponka (Dnipro, Ukraine)
H.H. Skibo (Kyiv, Ukraine)
I.V. Sorokina (Kharkiv, Ukraine)
S.I. Vorotyntsev (Zaporizhzhia, Ukraine)
K.D. Zacharowski (Frankfurt, Germany)
T.D. Zadorozhna (Kyiv, Ukraine)
S.M. Zavhorodniy (Zaporizhzhia, Ukraine)
D.D. Zerbino (Lviv, Ukraine)

Науково-практичний медичний журнал Запорізького державного медичного університету

Заснований у жовтні 2004 р.
Виходить один раз на 4 місяці.
Свідоцтво про реєстрацію
КВ № 20604-10404
від 27.02.2014 р.
Передплатний індекс – 95911.

Атестований

як наукове фахове видання України категорії «А», в якому можуть публікуватися результати дисертаційних робіт доктора філософії, доктора та кандидата наук. Галузь знань – охорона здоров'я (22); спеціальності: медицина – 222, педіатрія – 228, стоматологія – 221, технології медичної діагностики та лікування – 224 (наказ МОН України № 1301 від 15.10.2019 р.)

Журнал включений до

WEB OF SCIENCE™

та інші міжнародні наукометричні бази даних. Статті, що надходять до журналу, рецензуються за процедурою Double-blind.

Ліцензія Creative Commons



Рекомендовано до друку

Вченою радою ЗДМУ
протокол № 6 від 15.12.2020 р.
Підписано до друку
23.12.2020 р.

Редакція:

Начальник редакційно-видавничого відділу В.М. Миклашевський
Літературний редактор
О.С. Савеленко
Технічний редактор
Ю.В. Полупан

Адреса редакції і видавця:

69035, Україна, м. Запоріжжя,
пр. Маяковського, 26, ЗДМУ,
e-mail: med_jur@zsmu.zp.ua
<http://pat.zsmu.edu.ua>

Віддруковано

у друкарні ТОВ «Х-ПРЕСС»
69068, м. Запоріжжя,
вул. Кругова, 165/18
e-mail: xpresszp@gmail.com
Свідоцтво про державну реєстрацію
АОО №198468 від 01.07.1999 р.
Формат 60x84/8.
© Папір крейдяний, безкислотний,
Умов. друк. арк. 6. Тираж 200 прим.
Зам. № 12/20.

Pathologia

Volume 17 No. 3 September – December 2020

Scientific Medical Journal. Established in October 2004
Zaporizhzhia State Medical University

Submit papers are peer-reviewed

Maiakovskiy Avenue, 26,
Zaporizhzhia, 69035,
UKRAINE
e-mail: med_jur@zsmu.zp.ua
<http://pat.zsmu.edu.ua>

Вибір редакції

Джордж Контгеоргос

Різноманіття освіти з патології у світі та перспективи Міжнародної академії патології

Оригінальні дослідження

Захарцева Л. М., Яновицька М. О.

Пухлиноінфільтруючі лімфоцити при тричі негативних карциномах молочної залози

Серік С. А., Сердобінська-Канівець Е. М., Бондар Т. М.

Циркулювальні мікроРНК у хворих на ішемічну хворобу серця та цукровий діабет 2 типу

Солов'юк О. А., Кулинич Р. Л.

Вплив дапагліфлозину на структурно-функціональні властивості артеріальних судин у хворих на цукровий діабет 2 типу в поєднанні з ожирінням

Коваль С. М., Снігурська І. О., Юшко К. О.

Філотипи мікробиоти кишечника у хворих на артеріальну гіпертензію з абдомінальним ожирінням

Новіков Є. В., Потапенко М. С.

Вплив статинотерапії на серцево-судинне ремоделювання при артеріальній гіпертензії, що поєднана з субклінічним гіпотиреозом

Задорожна Т. Д., Коломієць О. В., Туманова Л. Є., Кирихевич С. М.

Морфологічні та імуногістохімічні особливості плацент у породіль із гіперпролактинемією в анамнезі

Труба Я. П., Лазоршинець В. В., Секель Р. І., Дзюрий І. В., Головенко О. С.

Вибір тактики хірургічного лікування гіпоплазії дуги аорти в поєднанні з дефектом міжшлуночнової перетинки в немовлят

Клевакіна О. Ю., Анікін І. О.

Застосування ранньої неінвазивної штучної вентиляції легень у доношених новонароджених із помірною та важкою гіпоксично-ішемічною енцефалопатією

Черній В. І., Штомпель І. В.

Неінвазивний контроль споживання кисню під час інгаляційної анестезії за методом Minimal flow протягом антирефлюксних лапароскопічних утручань

Муравйов П. Т., Запорожченко Б. С., Бородаєв І. Є., Кіричнікова К. П., Шевченко В. Г., Волков В. Б., Хархурі Макрем

Вплив гіпербілірубінемії на інтенсивність болю у хворих на рак панкреатобіліарної зони протягом періопераційного періоду

Фіщенко Я. В., Рой І. В., Владимиров О. А., Кравчук Л. Д., Блонський Р. І.

Наш досвід застосування одностороннього біпортального ендоскопічного поперекового міжтілового спондилодезу (UBLIF) і заднього поперекового міжтілового спондилодезу (PLIF) у лікуванні пацієнтів зі стенозом хребетного каналу поперекового відділу хребта

Никоненко О. С., Никоненко А. О., Чмуль К. О., Осауленко В. В.

Вивчення ступеня запальної реакції атеросклеротичної бляшки коронарної артерії у хворих із порушенням метаболізму гомоцистеїну та вітаміну D

Editorial

282 George Kontogeorgos

The diversity of education in pathology worldwide and perspectives of the International Academy of Pathology

Original research

287 Zakhartseva L. M., Yanovytska M. O.

Tumor-infiltrating lymphocytes in triple negative breast cancer

295 Serik S. A., Serdobinska-Kanivets E. M., Bondar T. M.

Circulating microRNAs in patients with ischemic heart disease with type 2 diabetes mellitus

306 Soloviuk O. A., Kulynych R. L.

Effect of dapagliflozin on the structural and functional properties of arterial vessels in patients with type 2 diabetes mellitus in combination with obesity

313 Koval S. M., Snihurska I. O., Yushko K. O.

Phlotypes of intestinal microbiotes in patients with arterial hypertension and abdominal obesity

319 Novikov Ye. V., Potapenko M. S.

Influence of the statin therapy on cardiovascular remodeling in arterial hypertension, combined with subclinical hypothyroidism

325 Zadorozhna T. D., Kolomiets O. V., Tumanova L. Ye., Kylykhevych S. M.

Morphological and immunohistochemical features of placenta in postpartum women with hyperprolactinemia history

332 Truba Ya. P., Lazoryshynets V. V., Sekelyk R. I., Dziuryi I. V., Holovenko O. S.

The choice of tactic for surgical treatment of aortic arch hypoplasia with ventricular septal defect in infants

338 Klievakina O. Yu., Anikin I. O.

Use of early non-invasive artificial ventilation in full term newborns with moderate and severe hypoxic ischemic encephalopathy

344 Chernii V. I., Shtompel I. V.

Non-invasive control of oxygen consumption during inhalation anesthesia of antireflux laparoscopic interventions by the method of Minimal flow

351 Muraviov P. T., Zaporozhchenko B. S., Borodaiev I. Ye., Kirpichnikova K. P., Shevchenko V. H., Volkov V. B., Harhuri Makrem

The effect of hyperbilirubinemia on pain intensity in patients with pancreatobiliary cancer during perioperative period

356 Fishchenko Ia. V., Roy I. V., Vladymirov O. A., Kravchuk L. D., Blonskyi R. I.

Our experience with the use of unilateral biportal endoscopic lumbar interbody fusion (UBLIF) and posterior lumbar interbody fusion (PLIF) in the treatment of patients with spinal stenosis of the lumbar spine

363 Nykonenko O. S., Nykonenko A. O., Chmul K. O., Osaulenko V. V.

A study of the degree of inflammatory response of atherosclerotic plaque in the coronary artery in patients with impaired metabolism of homocysteine and vitamin D

Оригінальні дослідження

Степанов Ю. М., Завгородня Н. Ю., Завгородня О. Ю., Ягмур В. Б., Татарчук О. М., Петішко О. П.

Діагностична цінність маркерів апоптозу при неалкогольній жировій хворобі печінки в дітей

Гарматіна О. Ю., Розова К. В., Портниченко А. Г.

Гістологічні зміни гіпокампа обох півкуль головного мозку щурів ліній Wistar і SHR за умов експериментальної хронічної церебральної гіперперфузії

Токарук Н. С., Попадинець О. Г., Бедей В. І., Гришук М. І., Котик Т. Л.

Морфологія кінцевих відділів підщелепної залози щурів при цукровому діабеті

Огляди

Скляр А. І., Торяник І. І., Осолодченко Т. П., Пономаренко С. В.

Епштейна-Барр вірус і розсіяний склероз

Короленко В. В., Грузєва Т. С.

Особливості стаціонарного лікування пацієнтів із хворобами шкіри та інфекціями, що передаються статевим шляхом

Попович Ю. І., Григор'єва О. А., Таврог М. Л., Іванців О. Р., Попович Н. Р.

Лімфоїдна тканина слизової оболонки червоподібного відростка при апендициті (огляд літератури)

Клінічний випадок

Ярешко В. Г., Туманський В. О., Міхєєв Ю. О., Кіосов О. М., Стешенко А. О., Ярешко Н. О., Канакі А. В.

Клініко-морфологічна діагностика та хірургічне лікування парадуоденального панкреатиту

Журавльова Л. В., Сікало Ю. К., Олійник М. О.

Клінічний випадок вторинного остеопорозу у пацієнта з неспецифічним виразковим колітом

Original research

369 Stepanov Yu. M., Zavorodnia N. Yu., Zavorodnia O. Yu., Yahmur V. B., Tatarchuk O. M., Petishko O. P.

Diagnostic accuracy of apoptosis markers in non-alcoholic fatty liver disease in children

378 Harmatina O. Yu., Rozova K. V., Portnychenko A. H.

Histological changes in the hippocampus of both cerebral hemispheres of Wistar and SHR rats under experimental chronic cerebral hypoperfusion

384 Tokaruk N. S., Popadynets O. H., Bedei V. I., Hryshchuk M. I., Kotyk T. L.

Morphology of the submandibular gland's acini of rats in diabetes mellitus

Review

390 Skliar A. I., Torianyk I. I., Osolodchenko T. P., Ponomarenko S. V.
Epstein-Barr virus and multiple sclerosis

402 Korolenko V. V., Gruzieva T. S.

Features of inpatient treatment of patients with skin diseases and sexually transmitted infections

408 Popovych Yu. I., Hryhorieva O. A., Tavroh M. L., Ivantsiv O. R., Popovych N. R.

Mucosa-associated lymphatic tissue of the vermiform appendix in appendicitis

Case report

416 Yaresko V. H., Tumanskyi V. O., Mikheiev Yu. O., Kiosov O. M., Steshenko A. O., Yaresko N. O., Kanaki A. V.

Clinico-morphological diagnostics and surgical treatment of paraduodenal pancreatitis

423 Zhuravlyova L. V., Sikalo Yu. K., Oliinyk M. O.

Clinical case of secondary osteoporosis in patient with ulcerative colitis

Міжнародна індексація журналу / Indexing

Web of Science: <http://science.thomsonreuters.com/cgi-bin/jmlst/jlresults.cgi?PC=MASTER&ISSN=2306-8027>

Ulrich's Periodicals Directory (США)

WorldCat (США): http://www.worldcat.org/title/patologia/oclc/260006269&referer=brief_results

The National Library of Medicine (США): http://locatorplus.gov/cgi-bin/Pwebrecon.cgi?v1=1&ti=1,1&SearchArg=Pathologia&Search_Code=JALL&L=None&CNT=25&PID=gATyrKW75IFCFItXUc1ajaR9n&SEQ=20141105025042&SID=3

The National Center for Biotechnology Information: <http://www.ncbi.nlm.nih.gov/nlmcatalog/101470944>

WORLDWIDE ELIBRARY(США): <http://www.sciary.com/journal-scientific-pathology-article-77962>

getCITED (США): <http://www.getcited.org/pub/103524559>

BASE (Bielefeld Academic Search Engine) (ФНН): <http://www.base-search.net/Search/Results?lookfor=%D0%9F%D0%B0%D1%82%D0%BE%D0%BB%D0%BE%D0%B3%D1%96%D1%8F&type=all&oabooost=1&ling=1&name=&thes=&refid=dcesde&newsearch=1>

JournalTOCs (Великобританія): http://www.journaltoCs.ac.uk/index.php?action=browse&subAction=pub&publisherID=2830&journalID=29710&page=1&userQueryID=&sort=&local_page=1&sortType=&sortCol=1

CiteFactor (США): http://www.citefactor.org/journal/index/10492/pathologia#.VDJGUWd_smg

Google Scholar (Академія): http://scholar.google.com.ua/scholar?q=%D0%B6%D1%83%D1%80%D0%BD%D0%B0%D0%BB+%D0%9F%D0%B0%D1%82%D0%BE%D0%BB%D0%BE%D0%B3%D1%96%D1%8F%2C+Pathologia&btnG=&hl=ru&as_sdt=1%2C5&as_ylo=2014&as_vis=1

Index Copernicus (Польща): <http://www.journals.indexcopernicus.com/Pathologia,p5665,3.html>

DOAJ (Великобританія): <https://doaj.org/toc/2310-1237>

Клініко-морфологічна діагностика та хірургічне лікування парадуоденального панкреатиту

В. Г. Яreshko¹ *1,A,D,E,F, В. О. Туманський² 2,A,E,F, Ю. О. Міхеєв¹ 1,A,B,C,D, О. М. Кіосов² 2,B,C, А. О. Стешенко² 2,B,C, Н. О. Яreshko² 2,B, А. В. Канакі³ 3,B

¹ДЗ «Запорізька медична академія післядипломної освіти МОЗ України», ²Запорізький державний медичний університет, Україна,

³КУ «Запорізьке обласне патологоанатомічне бюро» Запорізької обласної ради

A – концепція та дизайн дослідження; B – збір даних; C – аналіз та інтерпретація даних; D – написання статті; E – редагування статті; F – остаточне затвердження статті

Ключові слова: парадуоденальний панкреатит, ектопія підшлункової залози, хронічний панкреатит, ендоскопічна ультрасонографія, хвороби дванадцятипалої кишки.

Патологія. 2020. Т. 17, № 3(50). С. 416-422

*E-mail: yareshko2004@ukr.net

Парадуоденальний панкреатит (ПДП) – рідкісне захворювання, що розвивається внаслідок хронічного запалення ектопічно розташованої підшлункової залози в стінці дванадцятипалої кишки.

Мета роботи – навести власні спостереження парадуоденального панкреатиту як рідкісного патологічного стану, його клінічні та патоморфологічні прояви, методи діагностики та оперативного лікування.

Матеріали та методи. Проаналізували дані клініко-інструментальних обстежень і результати хірургічного лікування вісьмох хворих на ПДП, яким у клініці хірургії та малоінвазивних технологій ДЗ «Запорізька медична академія післядипломної освіти МОЗ України» та багатопрофільній клінічній лікарні VITACENTER (м. Запоріжжя) у 2015–2019 рр. виконали панкреатодуоденальну резекцію (6 осіб), резекцію шлунка за Більрот 2 (1 пацієнт), один хворий відмовився від оперативного втручання. Усіх хворих обстежили, використовуючи лабораторні та сучасні методи променевої діагностики. Патоморфологічне дослідження операційного матеріалу виконали в патологоанатомічному відділенні Запорізького обласного патологоанатомічного бюро. Парафінові зрізи для патогістологічного дослідження забарвлювали гематоксиліном та еозинном, аналізували в мікроскопі Leica DM2000Led (ФРН) із фотокамерою Leica MC190HD.

Результати. Передопераційний діагноз ПДП встановили у 7 (87,5 %) пацієнтів, в 1 випадку до операції виявили кістозну пухлину голівки підшлункової залози (ПЗ). Характерна ознака ПДП під час комп'ютерної томографії – наявність потовщеної фіброзної пластини між голівкою ПЗ і дванадцятипалою кишкою (ДПК), вираженішої у венозну фазу, наявність кістозних утворень у парадуоденальній зоні. Ендоскопічне дослідження виявляло деформацію зі стенозом або підслизове утворення у нижній частині ДПК. Під час ендоскопічного ультразвукового дослідження визначали потовщення стінки ДПК із наявністю кістозних утворень. Протягом макроскопічного дослідження видалених органоконструкцій стінки ДПК потовщені, з рубцевими змінами та кістозними порожнинами. Основна патогістологічна ознака ПДП – наявність у фіброзно змінній, потовщеної стінці ДПК ектопованих вогнищ ацинарної тканини ПЗ і кластерів аномальних панкреатичних проток різного калібру з перидуктальним хронічним запаленням, які виявлені в 4 (57,2 %) випадках. У всіх препаратах у полях фіброзу та хронічного запалення визначили кісти різного розміру: протокові кісти, вистелені протоковим епітелієм, ацинарні кісти без епітеліальної вистилки з потовщеними сполучнотканинними стінками (інкапсульовані вогнища ферментативно самозруйнованої тканини ПЗ). У 5 (62,5 %) хворих у зоні ектопії ПЗ під час мікроскопії визначена гіперплазія залоз Бруннера. У 6 (75 %) хворих зареєстрували хронічне запалення та щільний фіброз у ділянці панкреатодуоденальної борозни, а також хронічне запалення, пері- та інтрадубулярний фіброз голівки підшлункової залози, підпаяної до ДПК. Ускладнення після панкреатодуоденальної резекції виникли у 2 (28,5 %) хворих: гастростаз (тип В за ISGPS) і панкреатична фістула (тип В за ISGPF). У віддаленому періоді стан 2 хворих істотно поліпшився зі стабілізацією ваги та функціональних показників за шкалами опитувальників SF-36 та EORTIC. В інших хворих період спостереження Follow-up не перевищував 1 рік.

Висновки. Оптимальний метод клінічної діагностики парадуоденального панкреатиту – ендоскопічне ультразвукове дослідження, а його патоморфологічним підтвердженням є наявність у стінці дванадцятипалої кишки ектопованої панкреатичної тканини або кіст, хронічного запалення та фіброзу, гіперплазії залоз Бруннера, хронічного запалення в ділянці панкреатодуоденальної борозни, хронічного запалення та фіброзу у припаяній голівці підшлункової залози. Найдоцільнішим методом хірургічного лікування парадуоденального панкреатиту залишається панкреатодуоденальна резекція.

Key words: paraduodenal pancreatitis, ectopia of the pancreas, chronic pancreatitis, pancreatoduodenectomy, endosonography, duodenal diseases.

Pathologia 2020; 17 (3), 416-422

Clinico-morphological diagnostics and surgical treatment of paraduodenal pancreatitis

V. H. Yaresko, V. O. Tumanskyi, Yu. O. Mikheiev, O. M. Kiosov, A. O. Steshenko, N. O. Yaresko, A. V. Kanaki
Paraduodenal pancreatitis (PDP) is a rare disease that develops as a result of chronic inflammation of the ectopically located pancreas in the duodenal wall.

Aim. Present our own observations of paraduodenal pancreatitis as a rare pathological condition, its clinical and pathomorphological manifestations, methods of diagnosis and surgical treatment.

Materials and methods. An analysis of clinical and instrumental studies and the results of surgical treatment was carried out in eight patients with PDP, who underwent pancreatoduodenal resection in the clinic of surgery and minimally invasive technologies of Zaporizhzhia State Medical Academy of Postgraduate Education of the Ministry of Health of Ukraine and in the multidisciplinary clinical hospital VITACENTER (Zaporizhzhia) in 2015–2019 (6 patients), gastric resection according to

Billroth 2 (1 patient), one patient refused surgery. All patients were examined by laboratory methods and modern methods of radiation diagnostics, pathomorphological examination of the operating material was performed in the pathological department of the Zaporizhzhia Regional Pathological Bureau. Paraffin sections for histopathological examination were stained with hematoxylin and eosin and analyzed using Leica DM2000Led microscope (Germany) with Leica MC190HD camera.

Results. Preoperative diagnosis of PDP was established in 7 (87.5 %) patients, in 1 case, before the operation, the diagnosis was made of cystic tumor of the head of the PO. A characteristic feature of PDP on computer tomography was the presence of a thickened fibrous plate between the head of the pancreas (RV) and the duodenum (DPC), more pronounced in the venous phase, and the presence of cystic formations in the paraduodenal zone. Endoscopic examination revealed deformity with stenosis or submucosal formation in the descending part of the duodenum. Endoscopic ultrasound examination revealed a thickening of the duodenum wall with the presence of cystic formations. In macroscopic examination of the removed pathology specimen, the walls of the duodenum were thickened, with cicatricial changes and cystic cavities. The main pathological sign of PDP was the presence of ectopic foci of pancreatic acinar tissue and clusters of abnormal pancreatic ducts of various sizes with periductal chronic inflammation found in 4 (57.2 %) cases in the fibrously changed thickened wall of the duodenum. In all cases, in the fields of fibrosis and chronic inflammation, cysts of various sizes were found: ductal cysts lined with ductal epithelium, and acinar cysts without epithelial lining with thickened connective tissue walls (encapsulated foci of enzymatically self-destroyed pancreatic tissue). In 5 (62.5 %) patients in the area of pancreatic ectopia microscopy Brunner's gland hyperplasia was revealed. In 6 (75 %) patients, chronic inflammation and dense fibrosis in the region of the pancreato-duodenal sulcus was revealed, as well as chronic inflammation and peri-intralobular fibrosis of the pancreatic head adhesion to the duodenum. Complications after pancreatoduodenectomy were observed in 2 (28.5 %) patients in the form of gastrostasis (type B according to ISGPS) and pancreatic fistula (type B according to ISGPF). In the long-term period, there was an improvement in the condition of 2 patients with stabilization of weight and an improvement in the functional state according to the scales of the SF-36 and EORTIC questionnaires. In other patients, the follow-up period does not exceed 1 year.

Conclusions. The optimal method of clinical diagnosis of paraduodenal pancreatitis is endoscopic ultrasound, and its pathomorphological confirmation is the presence of ectopic pancreatic tissue or cysts in the duodenal wall, chronic inflammation and fibrosis, Brunner's gland hyperplasia, chronic inflammation in the area of pancreato-duodenal inflammation and fibrosis in the pancreatic head adhesion. The most justified method of surgical treatment of paraduodenal pancreatitis is still pancreatoduodenectomy.

Клинико-морфологическая диагностика и хирургическое лечение парадоденального панкреатита

В. Г. Ярешко, В. А. Туманский, Ю. А. Михеев, А. М. Киосов, А. О. Стешенко,
Н. А. Ярешко, А. В. Канаки

Парадуоденальный панкреатит (ПДП) – редкое заболевание, которое развивается в результате хронического воспаления эктопически расположенной поджелудочной железы в стенке двенадцатиперстной кишки.

Цель работы – представить собственные наблюдения парадоденального панкреатита как редкого патологического состояния, его клинические и патоморфологические проявления, методы диагностики и оперативного лечения.

Материалы и методы. Проанализировали данные клинико-инструментальных исследований и результаты хирургического лечения восьми больных ПДП, которым в клинике хирургии и малоинвазивных технологий ГУ «Запорожская медицинская академия последипломного образования МЗ Украины» и многопрофильной клинической больнице VITACENTER (г. Запорожье) в 2015–2019 гг. выполнена панкреатодуоденальная резекция (6 больных), резекция желудка по Бильрот 2 (1 пациент), один больной отказался от оперативного вмешательства. Все больные обследованы с использованием лабораторных методов и современных методов лучевой диагностики. Патоморфологическое исследование операционного материала выполнено в патологоанатомическом отделении Запорожского областного патологоанатомического бюро. Парафиновые срезы для патогистологического исследования окрашивали гематоксилином и эозином, анализировали в микроскопе Leica DM2000Led (ФРГ) с фотокамерой Leica MC190HD.

Результаты. Предоперационный диагноз ПДП установлен у 7 (87,5 %) пациентов, в 1 случае до операции обнаружена кистозная опухоль головки поджелудочной железы (ПЖ). Характерный признак ПДП в ходе компьютерной томографии – наличие утолщенной фиброзной пластины между головкой ПЖ и двенадцатиперстной кишкой (ДПК), более выраженной в венозную фазу, наличие кистозных образований в парадоденальной зоне. В ходе эндоскопического исследования обнаруживали деформацию со стенозом или подслизистое образование в нисходящей части ДПК. При эндоскопическом ультразвуковом исследовании определяли утолщение стенки ДПК с наличием кистозных образований.

В ходе макроскопического исследования удаленных органокомплексов стенки ДПК утолщены, с рубцовыми изменениями и кистозными полостями. Основной патогистологический признак ПДП – наличие в фиброзо измененной, утолщенной стенке ДПК эктопированных очагов ацинарной ткани ПЖ и кластеров аномальных панкреатических протоков различного калибра с перидуктальным хроническим воспалением, отмеченные в 4 (57,2 %) случаях. Во всех случаях в полях фиброза и хронического воспаления обнаружены кисты различной величины: протоковые кисты, выстланные протоковым эпителием, ацинарные кисты без эпителиальной выстилки с утолщенными соединительнотканскими стенками (инкапсулированные очаги ферментативно саморазрушенной ткани ПЖ). У 5 (62,5 %) пациентов в зоне эктопии ПЖ в ходе микроскопии определена гиперплазия желез Бруннера. У 6 (75 %) больных зарегистрировано хроническое воспаление и плотный фиброз в области панкреатодуоденальной борозды, а также хроническое воспаление и перинтралобулярный фиброз головки поджелудочной железы, подпаянной к ДПК. Осложнения после панкреатодуоденальной резекции наблюдали у 2 (28,5 %) больных: гастростаз (тип В по ISGPS) и панкреатический

Ключевые слова: парадоденальный панкреатит, эктопия поджелудочной железы, хронический панкреатит, панкреатодуоденальная резекция, эндоскопическая ультрасонография, болезни двенадцатиперстной кишки.

Патология. 2020.
Т. 17, № 3(50).
С. 416-422

свищ (тип В по ISGPF). В отдаленном периоде отмечено улучшение состояния 2 больных со стабилизацией веса и улучшением функционального состояния по шкалам опросников SF-36 и EORTIC. У других больных период наблюдения Follow-up не превышает 1 год.

Выводы. Оптимальный метод клинической диагностики парадуоденального панкреатита – эндоскопическое ультразвуковое исследование, а его патоморфологическое подтверждение – наличие в стенке двенадцатиперстной кишки эктопированной панкреатической ткани или кист, хронического воспаления и фиброза, гиперплазии желез Бруннера, хронического воспаления в области панкреатодуоденальной борозды, хронического воспаления и фиброза в припаянной головке поджелудочной железы. Наиболее целесообразным методом хирургического лечения парадуоденального панкреатита остается панкреатодуоденальная резекция.

Парадуоденальный панкреатит (ПДП) – рідкісне захворювання, що розвивається внаслідок хронічного запалення ектопічно розташованої підшлункової залози (ПЗ) у стінці дванадцятипалої кишки (ДПК). Ектопія ПЗ характеризується незвичною локалізацією панкреатичної тканини, яка має власне кровопостачання та протокову систему без анатомічного контакту з ортотопічною ПЗ [1].

Уперше терміни «дуоденальна дистрофія» та «кістозна дистрофія ектопічної тканини ПЗ» використали F. Potet і N. Duclert [2], які описали хронічне запалення ектопічної (гетеротопічної, аберантної) тканини ПЗ із характерним фібротичним ущільненням і запальною клітинною інфільтрацією стінки низхідної частини ДПК з утворенням кіст у м'язовому та/або підслизовому шарі. Однак вважали, що кісти у стінці ДПК – не обов'язковий компонент цієї патології. Інше поняття, так званий «groove-панкреатит» (від англ. *groove* – борозенка, жолобок), застосовували V. Becker et al. [3]. Groove-зона – ділянка, обмежена задньомедіальною стінкою ДПК, що включає гирло малого дуоденального сосочка з прилеглою тканиною голівки ПЗ і загальним жовчним протоком. Характерними морфологічними змінами вважали поширений фіброз підслизового та м'язового шарів ДПК із гіперплазією бруннерових залоз, а у стінці ДПК в 49–60 % випадків виявляли кісти і з епітеліальною вистилкою, і без неї, так звані псевдокісти [4].

У зв'язку з чималою схожістю морфологічних проявів groove-панкреатиту та ПДП Adsay і Zamboni припустили, що «groove-панкреатит», «кістозна дистрофія ектопованої ПЗ» та «парадуоденальна кіста стінки ДПК» – одне захворювання з різними назвами, яке вони запропонували називати «парадуоденальним панкреатитом». Цей термін найчастіше використовують у сучасній фаховій літературі [5].

Відомості про поширеність ПДП у світовій популяції відсутні, оскільки в більшості досліджень ПДП вивчали тільки у зв'язку з хронічним панкреатитом [6].

Клінічні прояви ПДП неспецифічні: біль в епігастральній ділянці, втрата ваги, жовтяниця, нудота, блювота. Під час ендоскопічного й рентген-контрастного досліджень можливе виявлення підслизового утворення у ДПК, дуоденального стенозу [7]. Тому визначальну роль у діагностиці цього захворювання відіграють ендоскопічне ультразвукове дослідження (ЕУД), комп'ютерна томографія (КТ) і магнітно-резонансна томографія (МРТ). Ці методи мають доволі чітко визначені критерії діагностики: під час КТ – наявність одного чи більше гіподенсивних вогнищ у межах суттєво потовщеної стінки ДПК [8]; під час ЕУД – наявність одного чи більше гіпоехогенних

утворень у м'язовому шарі стінки ДПК (четвертий гіпоехогенний шар) [9].

Однак навіть використання названих методів не завжди дає змогу вірогідно диференціювати ПДП від раку ПЗ, частіше діагноз встановлюють уже після операції [10]. Основний метод хірургічного лікування – панкреатодуоденальна резекція [11].

Мета роботи

Навести власні спостереження парадуоденального панкреатиту як рідкісного патологічного стану, його клінічні та патоморфологічні прояви, методи діагностики, оперативного лікування.

Матеріали і методи дослідження

Здійснили клінічний аналіз вісьмох пацієнтів (чоловіки віком 47–58 років) із ПДП, які у 2015–2019 рр. перебували на лікуванні у клініці хірургії та малоінвазивних технологій ДЗ «ЗМАПО МОЗ України» та в багатопрофільній клінічній лікарні VITACENTER (м. Запоріжжя). Аналізували клінічні прояви захворювання, результати клініко-інструментального обстеження, методи хірургічного лікування, ускладнення та стан пацієнтів у віддаленому періоді. Усіх хворих обстежили, використовуючи лабораторні методи, всім виконали ендоскопічне і трансабдомінальне ультразвукове дослідження, КТ із внутрішньовенним контрастуванням, п'ятом хворим виконали ЕУД.

Шістьом хворим виконали панкреатодуоденальну резекцію, одному – резекцію шлунка за Більрот 2, один хворий відмовився від оперативного втручання. Патоморфологічне дослідження операційного матеріалу виконали в патологоанатомічному відділенні Запорізького обласного патологоанатомічного бюро. Парафінові зрізи для патогістологічного дослідження забарвлювали гематоксиліном та еозинном, аналізували в мікроскопі Leica DM2000Led (ФРН) із фотокамерою Leica MC190HD.

Результати

Передопераційний діагноз ПДП встановили у 7 (87,5 %) хворих, в 1 випадку до операції визначили попередній діагноз – кістозна пухлина голівки ПЗ. У 5 (62,5 %) пацієнтів визначили зловживання алкоголем і тютюнокуріння.

Усіх хворих обстежили, використовуючи сучасні методи променевої діагностики. На КТ-сканах виявляли специфічні ознаки ПДП – потовщену фіброзну пластину між голівкою ПЗ і ДПК, що вираженіша у

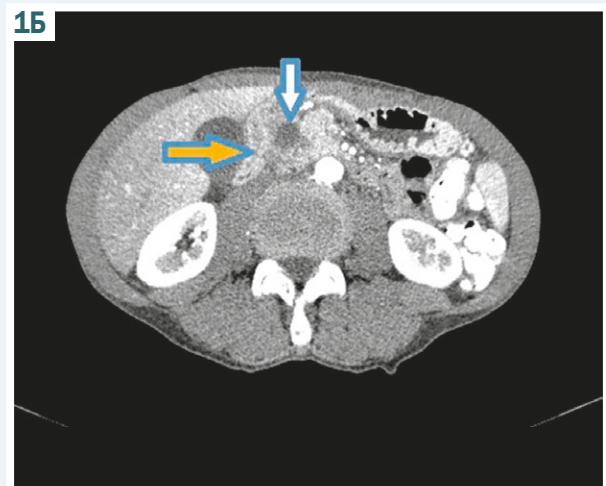
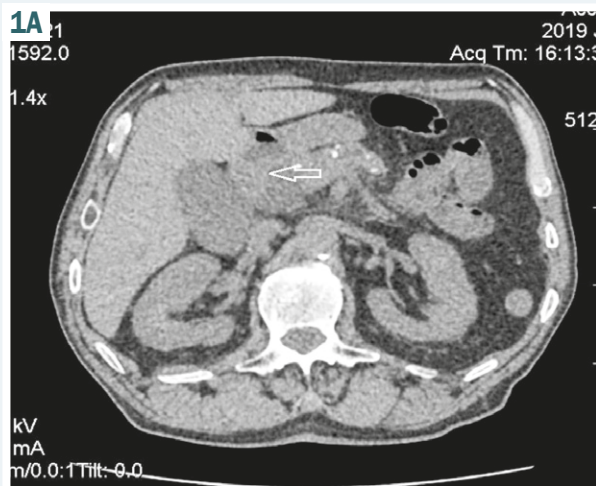


Рис. 1. А. КТ-скан хворого З. на парадуоденальний панкреатит у поєднанні з хронічним калькульозним панкреатитом. Потовщення фіброзної пластини між голівкою ПЗ і дванадцятипалою кишкою (позначено стрілкою). **Б.** КТ-скан хворого Л. на парадуоденальний панкреатит у поєднанні з хронічним калькульозним панкреатитом. У зоні панкреатодуоденальної борозни видно кісти, розділені септою на компартменти. Просвіт ДПК чітко не визначається (позначено стрілкою).

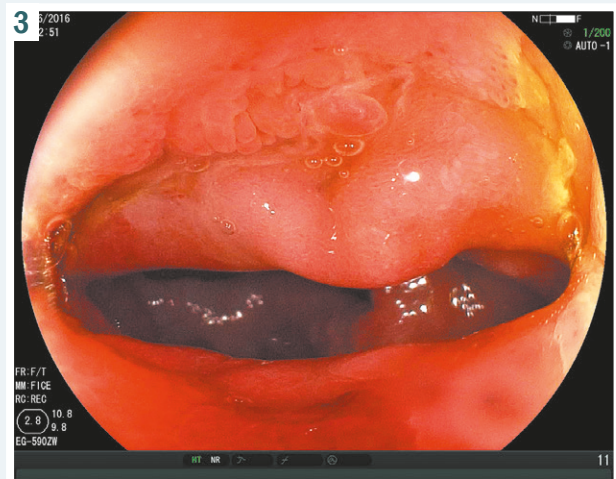
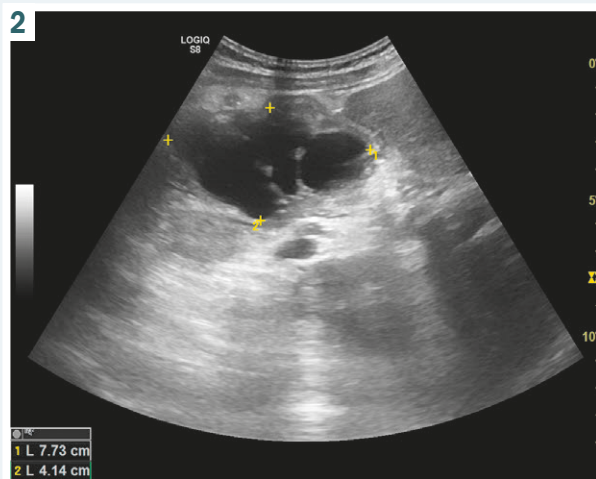


Рис. 2. Трансабдомінальне УЗД хворого Л. Маркерами позначено кістозне утворення у проєкції голівки підшлункової залози, наведені його розміри.

Рис. 3. Дуоденоскопія хворого А. Деформація зі стенозом дванадцятипалої кишки та наявність підслизового утворення.

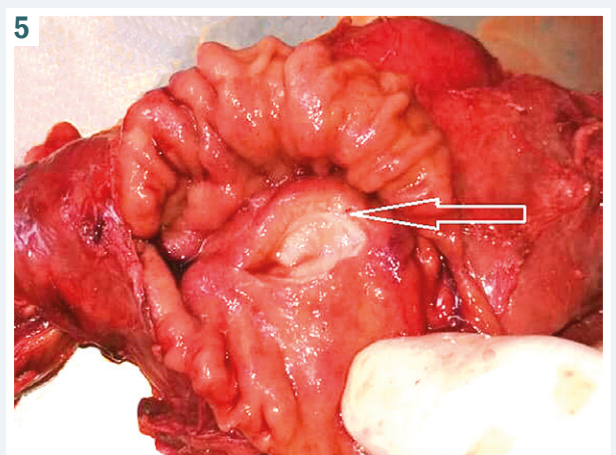
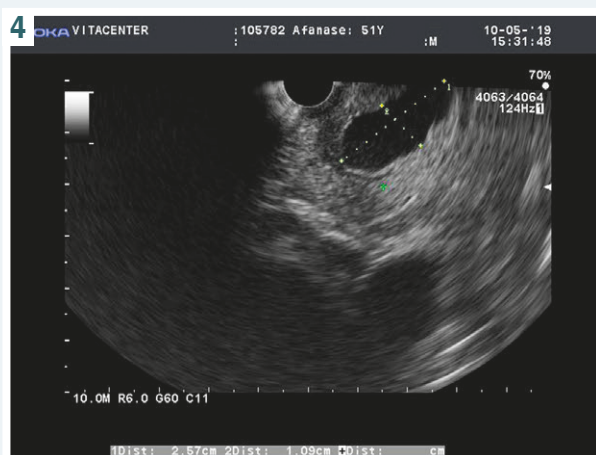


Рис. 4. Ендоскопічне ультразвукове дослідження хворого А. Потовщення та кістозна трансформація стінки дванадцятипалої кишки.

Рис. 5. Хірургічно видалений панкреатодуоденальний комплекс. Розрізана кістозна порожнина з щільними, фіброзно зміненими стінками на потовщеній медіальній стінці дванадцятипалої кишки (позначено стрілкою).

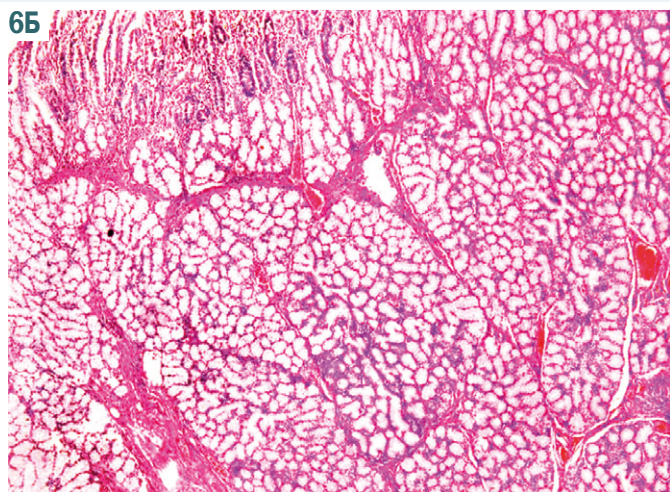
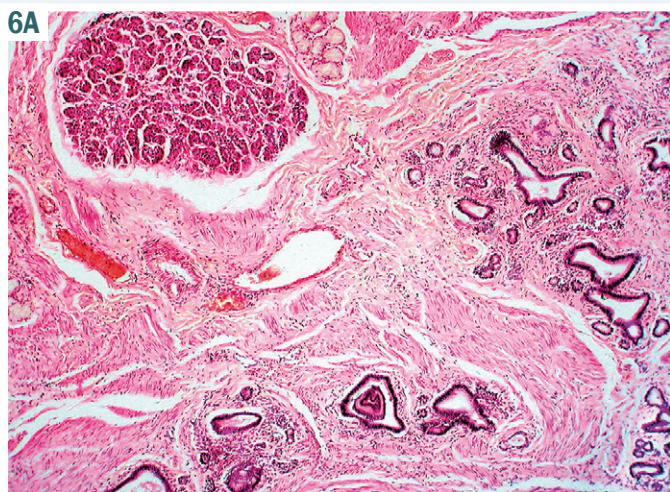


Рис. 6. А. Зона ектопії підшлункової залози у стінці дванадцятипалої кишки. У розвинутій сполучній тканині – частина ацинарної тканини підшлункової залози (зверху зліва) та кластери аномальних панкреатичних проток із перидуктальним хронічним запаленням. Забарвлення гематоксиліном та еозином. 36. : ×200. Б. Гіперплазія залоз Бруннера над ектопією підшлункової залози у стінці дванадцятипалої кишки. Забарвлення гематоксиліном та еозином. 36.: ×100.

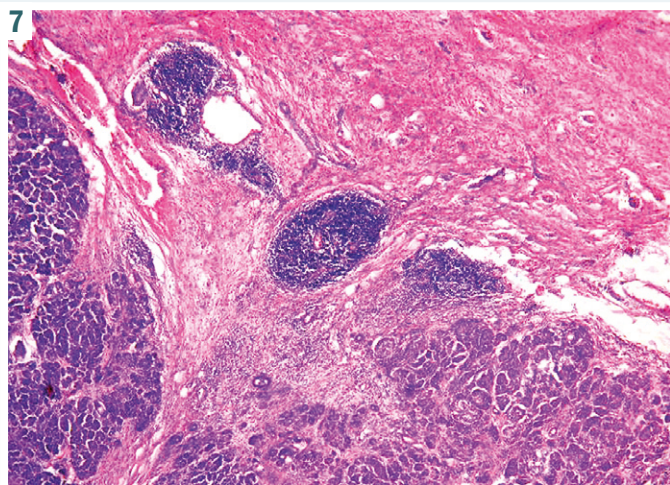


Рис. 7. Щільний фіброз у ділянці панкреатодуоденальної борозни (зверху справа), периваскулярні вогнищеві лімфогістіоцитарні інфільтрати, виразний пері- та інтралобулярний фіброз голівки підшлункової залози, підпаяної до дванадцятипалої кишки. Забарвлення гематоксиліном та еозином. 36.: ×100.

венозну фазу (рис. 1А), та наявність кістозних утворень у парадоденальній зоні (рис. 1Б).

Трансабдомінальне ультразвукове дослідження підтвердило характерні кістозні утворення у проекції голівки ПЗ (рис. 2).

Ендоскопічне дослідження показало деформацію зі стенозом або підслизове утворення в низхідній частині ДПК (рис. 3).

Специфічні та найінформативніші зміни ПДП визначили під час ЕУД – потовщення стінки ДПК із наявністю кістозних утворень (рис. 4).

Основні показання для хірургічного лікування – абдомінальний біль, дуоденальна непрохідність різного ступеня тяжкості, а також утрата ваги. Шістьом (75 %) хворим виконали панкреатодуоденальну резекцію, одному – паліативну резекцію шлунка за Більрот 2, один пацієнт після діагностики ПДП відмовився від оперативного лікування.

Протягом макроскопічного дослідження хірургічно видаленого органоконструксу в усіх хворих визначили потовщену стінку ДПК із рубцевими змінами та кістозними порожнинами (рис. 5), до якої сполучною тканиною щільно підпаяна голівка ПЗ.

Основна мікроскопічна ознака ПДП – наявність у фіброзно змінених, потовщених стінці ДПК вогнищ ацинарної тканини ПЗ і кластерів аномальних панкреатичних проток різного калібру з перидуктальним хронічним запаленням (рис. 6А). Пошуку цих безсумнівних ознак ПДП приділена особлива увага під час мікроскопічного дослідження хірургічно видаленого фрагмента ДПК. Ектопічна ПЗ у стінці ДПК протягом патогістологічного дослідження знайдена в 4 (57,2 %) випадках. Друга діагностична ознака – наявність у полях фіброзу, хронічного запалення кіст різного розміру, що виявили в усіх випадках. Визначили кісти, вистелені протоковим епітелієм (кістозна трансформація аномальних проток), та кісти без епітеліальної вистілки з потовщеними сполучнотканинними стінками (інкапсульовані вогнища ферментативно самозруйнованої тканини ПЗ у стінці ДПК із хронічним запаленням). Характерна мікроскопічна ознака ПДП – гіперплазія залоз Бруннера в зоні ектопії ПЗ (рис. 6Б), виявлена у 5 (62,5 %) хворих. Важливою ознакою ПДП є також наявність хронічного запалення та щільного фіброзу в ділянці панкреатодуоденальної борозни, хронічного запалення, пері- та інтралобулярного фіброзу голівки підшлункової залози, підпаяної до дванадцятипалої кишки (рис. 7), що підтвердили у 6 (75 %) хворих.

Ускладнення після панкреатодуоденальної резекції зареєстрували у 2 (28,5 %) хворих: гастростаз (тип В за ISGPS) і панкреатична фістула (тип В за ISGPF). В обох випадках не було потреби в повторних оперативних втручаннях. У віддаленому періоді спостерігали покращення стану 2 хворих зі стабілізацією ваги та поліпшенням функціонального стану за шкалами опитувальників SF-36 та EORTIC. В інших хворих період спостереження Follow-up не перевищував 1 рік.

Обговорення

Виразні метаболічні порушення внаслідок стенозу ДПК, нестерпний біль в епігастрії, втрата ваги – ос-

новні приводи для звернення хворих за медичною допомогою. Через недостатню обізнаність спеціалістів інструментальної діагностики з парадуоденальною патологією, її часто попередньо трактували як протокову аденокарциному підшлункової залози. Структурні зміни в groove-зоні, як уже відзначили, також достатньо варіабельні. За власним досвідом, вдалося виявити ектопічну ПЗ у стінці ДПК під час патогістологічного дослідження в 4 випадках. В інших пацієнтів, припускаємо, ацинарна тканина ектопованої ПЗ могла повністю зруйнуватися під час епізодів загострення запалення, на її місці залишилися кісти у стінці ДПК.

Треба визначитися з єдиними дефініціями клінічного діагнозу «парадуоденальний панкреатит», оскільки в фаховій літературі все ж застосовують різні поняття на позначення цього патологічного процесу. Термін «парадуоденальний панкреатит» тільки в загальних рисах окреслює патологічний процес у ділянці підкови ДПК, який візуалізується методами променевої діагностики. Досі не уточнені послідовність подій і механізм розвитку цього патологічного процесу, що пов'язаний насамперед з ектопією ПЗ у стінку ДПК. Імовірно, у стінці ДПК у зоні ектопії ПЗ виникає хронічне запалення з появою надалі кіст (протокових кіст через чимале розширення аномальних проток, ацинарних кіст через ферментативне саморуйнування ділянок ацинарної тканини). Хронічне запалення у стінці ДПК залучає в запальний процес прилеглу голівку ПЗ, тобто виникає запалення ектопованої ПЗ з утворенням кіст, яке поширюється та формує хронічний дуоденіт із наступним парадуоденальним панкреатитом голівки ПЗ.

Не можна виключати й інший варіант, коли у хворого на тривалий хронічний панкреатит із наявністю ектопії ПЗ у ДПК у запальний процес залучається ДПК у ділянці підкови, що спричиняє запалення ектопованої ПЗ із утворенням надалі дуктальних і ацинарних кіст у потовщеній стінці ДПК. В обох варіантах стінка ДПК у ділянці її підкови потовщується та деформується, у хворого виникають дуоденальна непрохідність різного ступеня тяжкості, абдомінальні болі.

Недостатньо вивчено операції при ПДП, альтернативні травматичній панкреатодуоденальній резекції, яка більше відповідає онкологічним принципам. Тому актуальними для клінічної панкреатології є наступні клінічні спостереження з діагностики та лікування патології підшлункової залози в ділянці підкови ДПК.

Висновки

1. Оптимальний метод діагностики парадуоденального панкреатиту – ендоскопічне ультразвукове дослідження, а його патоморфологічним підтвердженням є наявність у стінці дванадцятипалої кишки ектопованої панкреатичної тканини або кіст, хронічного запалення та фіброзу, гіперплазії залоз Бруннера, хронічного запалення в ділянці панкреатодуоденальної борозни, хронічного запалення та фіброзу у припаяній голівці підшлункової залози.

2. За даними фахової літератури та власним досвідом, найдоцільнішим методом хірургічного лікування парадуоденального панкреатиту залишається панкреатодуоденальна резекція.

Перспективи подальших досліджень. Наведені спостереження можуть допомогти хірургам, які спеціалізуються в гепатобіліарній хірургії, та лікарям ультразвукової та комп'ютерної діагностики під час диференціювання парадуоденального панкреатиту від пухлинних та інших захворювань періампулярної зони дванадцятипалої кишки.

Конфлікт інтересів: відсутній.

Conflicts of interest: authors have no conflict of interest to declare.

Надійшла до редакції / Received: 24.10.2020

Після доопрацювання / Revised: 17.11.2020

Прийнято до друку / Accepted: 20.11.2020

Відомості про авторів:

Ярешко В. Г., д-р мед. наук, професор, зав. каф. хірургії та малоінвазивних технологій, ДЗ «Запорізька медична академія післядипломної освіти МОЗ України».

ORCID ID: [0000-0002-8159-3244](https://orcid.org/0000-0002-8159-3244)

Туманський В. О., д-р мед. наук, професор каф. патологічної анатомії і судової медицини, проректор з наукової роботи, Запорізький державний медичний університет, заслужений діяч науки і техніки України.

ORCID ID: [0000-0001-8267-2350](https://orcid.org/0000-0001-8267-2350)

Міхєєв Ю. О., канд. мед. наук, доцент каф. хірургії та малоінвазивних технологій, ДЗ «Запорізька медична академія післядипломної освіти МОЗ України»; лікар-хірург, Багатопрофільна клінічна лікарня VITACENTER, м. Запоріжжя, Україна.

Кіосов О. М., асистент каф. факультетської хірургії, Запорізький державний медичний університет; лікар-ендоскопіст, Багатопрофільна лікарня VITACENTER, м. Запоріжжя, Україна.

ORCID ID: [0000-0002-0212-1549](https://orcid.org/0000-0002-0212-1549)

Стешенко А. О., канд. мед. наук, асистент каф. факультетської хірургії, Запорізький державний медичний університет; зав. ендоскопічного відділення, Багатопрофільна лікарня VITACENTER, м. Запоріжжя, Україна.

ORCID ID: [0000-0002-0626-2533](https://orcid.org/0000-0002-0626-2533)

Ярешко Н. О., доцент каф. загальної хірургії та післядипломної хірургічної освіти, Запорізький державний медичний університет, Україна.

ORCID ID: [0000-0002-2405-2476](https://orcid.org/0000-0002-2405-2476)

Канаки А. В., лікар-патологоанатом, КУ «Запорізьке обласне патологоанатомічне бюро» Запорізької обласної ради, Україна.

ORCID ID: [0000-0002-9939-434X](https://orcid.org/0000-0002-9939-434X)

Information about authors:

Yarshko V. H., MD, PhD, DSc, Professor, Head of the Department of Surgery and Minimally Invasive Technologies, SI "Zaporizhia Medical Academy of Post-graduate Education Ministry of Health of Ukraine".

Tumanskyi V. O., MD, PhD, DSc, Professor of the Department of Pathologic Anatomy and Forensic Medicine, Vice-Rector for Research, Zaporizhzhia State Medical University, Honored Worker of Science and Technology of Ukraine.

Mikheiev Yu. O., MD, PhD, Associate Professor of the Department of Surgery and Minimally Invasive Technologies, SI "Zaporizhia Medical Academy of Post-graduate Education Ministry of Health of Ukraine"; Surgeon, Multidisciplinary Hospital VITACENTER, Zaporizhzhia, Ukraine.

Kiosov O. M., MD, Assistant of the Department of Faculty Surgery, Zaporizhzhia State Medical University; Endoscopist, Multidisciplinary Hospital VITACENTER, Zaporizhzhia, Ukraine.

Steshenko A. O., MD, PhD, Assistant of the Department of Faculty Surgery, Zaporizhzhia State Medical University; Head of the Endoscopic Department of Multidisciplinary Hospital VITACENTER, Zaporizhzhia, Ukraine.

Yarshko N. O., MD, PhD, Associate Professor of the Department of General Surgery and Surgical Postgraduate Education, Zaporizhzhia State Medical University, Ukraine.

Kanaki A. V., MD, Pathologist, Communal Enterprise "Zaporizhzhia Regional Pathological Bureau" of Zaporizhzhia Regional Council, Ukraine.

Сведения об авторах:

Ярешко В. Г., д-р мед. наук, профессор, зав. каф. хирургии и малоинвазивных технологий, ГУ «Запорожская медицинская академия последипломного образования МЗ Украины».

Туманский В. А., д-р мед. наук, профессор каф. патологической анатомии и судебной медицины, проректор по научной работе, Запорожский государственный медицинский университет, заслуженный деятель науки и техники Украины.

Михеев Ю. А., канд. мед. наук, доцент каф. хирургии и малоинвазивных технологий, ГУ «Запорожская медицинская академия последипломного образования МЗ Украины»; врач-хирург, Многопрофильная клиническая больница VITACENTER, г. Запорожье, Украина.

Киосов А. М., ассистент каф. факультетской хирургии, Запорожский государственный медицинский университет; врач-эндоскопист, Многопрофильная клиническая больница VITACENTER, г. Запорожье, Украина.

Стешенко А. А., канд. мед. наук, ассистент каф. факультетской хирургии, Запорожский государственный медицинский университет; зав. эндоскопическим отделением, Многопрофильная больница VITACENTER, г. Запорожье, Украина.

Ярешко Н. А., канд. мед. наук, доцент каф. общей хирургии и последипломного хирургического образования, Запорожский государственный медицинский университет, Украина.

Канаки А. В., врач-патологоанатом, КУ «Запорожское областное патологоанатомическое бюро» ЗОС, Украина.

Список літератури

- [1] Clinoradiological appraisal of 'paraduodenal pancreatitis': Pancreatitis outside the pancreas! / A. Arora, S. Rajesh, A. Mukund et al. *The Indian journal of radiology & imaging*. 2015. Vol. 25, Iss. 3. P. 303-314. <https://doi.org/10.4103/0971-3026.161467>
- [2] Gupta R., Williams G. S., Keough V. Groove pancreatitis: a common condition that is uncommonly diagnosed preoperatively. *Canadian journal of gastroenterology & hepatology*. 2014. Vol. 28, Iss. 4. P. 181-182. <https://doi.org/10.1155/2014/947156>
- [3] Paraduodenal Pancreatitis / T. Muraki, G. E. Kim, M. D. Reid et al. *The American Journal of Surgical Pathology*. 2017. Vol. 41, Iss. 10. P. 1347-1363. <https://doi.org/10.1097/pas.0000000000000919>
- [4] Goldaracena N., McCormack L. A typical feature of groove pancreatitis. *HPB*. 2012. Vol. 14, Iss. 7. P. 487-488. <https://doi.org/10.1111/j.1477-2574.2012.00469.x>
- [5] Adsay N. V., Zamboni G. Paraduodenal pancreatitis: a clinico-pathologically distinct entity unifying «cystic dystrophy of heterotopic pancreas», «para-duodenal wall cyst», and «groove pancreatitis». *Seminars in diagnostic pathology*. 2004. Vol. 21, Iss. 4. P. 247-254. <https://doi.org/10.1053/j.semmp.2005.07.005>
- [6] Cystic dystrophy of the duodenal wall is not always associated with chronic pancreatitis / R. Pezzilli, D. Santini, L. Calculli et al. *World journal of gastroenterology*. 2011. Vol. 17, Iss. 39. P. 4349-4364. <https://doi.org/10.3748/wjg.v17.i39.4349>
- [7] Дуоденальная дистрофия: междисциплинарная проблема / Л. В. Винокурова, И. Е. Хатьков, Р. Е. Израйлов и др. *Терапевтический архив*. 2016. Т. 88, № 2. С. 71-74. <https://doi.org/10.17116/terarkh201688271-74>
- [8] Cystic dystrophy of the duodenal wall in the heterotopic pancreas: radiopathological correlations / M. P. Vullierme, V. Vilgrain, J. F. Fléjou et al. *Journal of computer assisted tomography*. 2000. Vol. 24, Iss. 4. P. 635-643. <https://doi.org/10.1097/00004728-200007000-00023>
- [9] Paraduodenal pancreatitis as an uncommon cause of gastric outlet obstruction: A case report and review of the literature / S. Larjani, V. R. Bruckschwaiger, L. A. Stephens et al. *International journal of surgery case reports*. 2017. Vol. 39. P. 14-18. <https://doi.org/10.1016/j.ijscr.2017.07.043>
- [10] Groove pancreatitis vs. pancreatic adenocarcinoma: A review of 8 cases / F. Sánchez-Bueno, G. Torres Salmerón, J. de la Peña Moral et al. *Cirugia Espanola*. 2016. Vol. 94, Iss. 6. P. 346-352. [in Spanish]. <https://doi.org/10.1016/j.ciresp.2016.02.011>
- [11] Pancreatoduodenectomy for groove pancreatitis Report of two cases / L. Fregoli, M. Palmeri, L. De Napoli et al. *Annali italiani di chirurgia*. 2016. Vol. 87. P. 433-437.
- [2] Gupta, R., Williams, G. S., & Keough, V. (2014). Groove pancreatitis: a common condition that is uncommonly diagnosed preoperatively. *Canadian journal of gastroenterology & hepatology*, 28(4), 181-182. <https://doi.org/10.1155/2014/947156>
- [3] Muraki, T., Kim, G. E., Reid, M. D., Mittal, P., Bedolla, G., Memis, B., ... Adsay, V. (2017). Paraduodenal Pancreatitis. *The American Journal of Surgical Pathology*, 41(10), 1347-1363. <https://doi.org/10.1097/pas.0000000000000919>
- [4] Goldaracena, N., & McCormack, L. (2012). A typical feature of groove pancreatitis. *HPB*, 14(7), 487-488. <https://doi.org/10.1111/j.1477-2574.2012.00469.x>
- [5] Adsay, N. V., & Zamboni, G. (2004). Paraduodenal pancreatitis: a clinico-pathologically distinct entity unifying "cystic dystrophy of heterotopic pancreas", "para-duodenal wall cyst", and "groove pancreatitis". *Seminars in diagnostic pathology*, 21(4), 247-254. <https://doi.org/10.1053/j.semmp.2005.07.005>
- [6] Pezzilli, R., Santini, D., Calculli, L., Casadei, R., Morselli-Labate, A. M., Imbrogno, A., Fabbri, D., Taffurelli, G., Ricci, C., & Corinaldesi, R. (2011). Cystic dystrophy of the duodenal wall is not always associated with chronic pancreatitis. *World journal of gastroenterology*, 17(39), 4349-4364. <https://doi.org/10.3748/wjg.v17.i39.4349>
- [7] Vinokurova, L. V., Khatkov, I. E., Izrailov, R. E., Bordin, D. S., Dubtsova, E. A., Nikolskaya, K. A., Agafonov, M. A., & Andrianov, A. V. (2016). Duodenalnaya distrofiya: mezhdistsiplinarnaya problema [Duodenal dystrophy: An interdisciplinary problem]. *Terapevticheskii Arkhiv*, 88(2), 71-74. [in Russian]. <https://doi.org/10.17116/terarkh201688271-74>
- [8] Vullierme, M. P., Vilgrain, V., Fléjou, J. F., Zins, M., O'Toole, D., Ruszniewski, P., Belghiti, J., & Menu, Y. (2000). Cystic dystrophy of the duodenal wall in the heterotopic pancreas: radiopathological correlations. *Journal of computer assisted tomography*, 24(4), 635-643. <https://doi.org/10.1097/00004728-200007000-00023>
- [9] Larjani, S., Bruckschwaiger, V. R., Stephens, L. A., James, P. D., Martel, G., Mimeault, R., Balaa, F. K., & Bertens, K. A. (2017). Paraduodenal pancreatitis as an uncommon cause of gastric outlet obstruction: A case report and review of the literature. *International journal of surgery case reports*, 39, 14-18. <https://doi.org/10.1016/j.ijscr.2017.07.043>
- [10] Sánchez-Bueno, F., Torres Salmerón, G., de la Peña Moral, J., Ortiz Ruiz, E., Fuster Quiñonero, M., Gutiérrez Zárata, W. V., Claver Valderas, M. A., & Parrilla Paricio, P. (2016). Groove pancreatitis vs. pancreatic adenocarcinoma: A review of 8 cases. *Cirugia espanola*, 94(6), 346-352. [in Spanish]. <https://doi.org/10.1016/j.ciresp.2016.02.011>
- [11] Fregoli, L., Palmeri, M., De Napoli, L., De Marco, S., Pelosini, M., Bertolucci, A., Galatioto, C., Cengeli, L., & Chiarugi, M. (2016). Pancreatoduodenectomy for groove pancreatitis Report of two cases. *Annali italiani di chirurgia*, 87, 433-437.

References

- [1] Arora, A., Rajesh, S., Mukund, A., Patidar, Y., Thapar, S., Arora, A., & Bhatia, V. (2015). Clinoradiological appraisal of 'paraduodenal pancreatitis': Pancreatitis outside the pancreas! *The Indian journal of radiology & imaging*, 25(3), 303-314. <https://doi.org/10.4103/0971-3026.161467>