

УДК 616.728.3-007.2:616.8-009.627]:615.84(045)

DOI: <http://dx.doi.org/10.15674/0030-59872019335-42>

Радіочастотна нейроабляція як метод лікування больового синдрому в консервативному лікуванні гонартрозу

М. Л. Головаха, Є. О. Білих

Запорізький державний медичний університет. Україна

Pain syndrome is one of the most frequent reasons for visiting a doctor of elderly patients with knee osteoarthritis. Pain caused by knee osteoarthritis is nociceptive; therefore, in the treatment of the knee osteoarthritis, it is rational to provide a targeted impact on the structures that produce the pain. Radiofrequency neuroablation (RFNA) allows induce the nociceptive mechanism in the structures conducting pain impulses. Objective: to evaluate the effectiveness of radiofrequency neuroablation in the treatment of pain syndrome in patients with knee osteoarthritis. Methods: the open controlled randomized study included treatment results analysis of 44 patients with knee osteoarthritis of the third stage with predominance of pain in one of the knee joints. Patients were divided into two groups: the study group (n = 22) and the comparison group (n = 22). Patients of both groups for the treatment of knee joint pain received osteoarthritis basis therapy. Patients in the study group additionally had RFNA of the genicular nerves. The intensity of the pain syndrome was measured with visual analog scale (VAS) and the functional status and quality of life of patients was analyzed using the WOMAC questionnaire in terms of 2 weeks, 1 and 3 months after the beginning of the treatment. Results: this study revealed that the functional activity of the patients of both groups was decreased in affected with intensive pain syndrome — the total WOMAC index was 87.0 points in middle range. Positive changes were revealed in both groups of patients. More pronounced and lasting effect of the treatment was obtained in a group of patients undergoing RFNA procedure in combination with basis conservative treatment: decreasing values regard to the VAS to 4.0 points and the total WOMAC index to 33.0 points). In comparison group was admitted the scores reduction of the VAS to 5.5 points and the total WOMAC index to 61.0 points. Conclusion: RFNA of the genicular nerves, as an additional method of pain treatment, along with conservative therapy in patients with knee osteoarthritis is an effective way of the pain syndrome reducing which improves functional activity and quality of life. Key words: pain syndrome, knee osteoarthritis, radiofrequency neuroablation.

Боль при гонартрозе — одна из частых причин обращения пациентов к врачу — считается ноцицептивной, поэтому при лечении рационально целенаправленно воздействовать на структуры, которые ее продуцируют. Радиочастотная нейроабляция (РЧНА) позволяет влиять на ноцицептивный механизм в структурах, проводящих болевые импульсы. Цель: определить эффективность применения РЧНА при лечении болевого синдрома при гонартрозе. Методы: выполнено открытое рандомизированное исследование, в которое включено 44 пациента с гонартрозом III стадии с преобладанием болевого синдрома одного коленного сустава. Больных разделили на две группы: исследования (n = 22) и сравнения (n = 22). Для лечения болевого синдрома в обеих группах назначали базисную терапию артроза, а в группе исследования дополнительно — РЧНА геникулярных нервов. Оценивали интенсивность болевого синдрома по ВАШ, функциональный статус и качество жизни больных — с использованием опросника WOMAC через 2 недели, 1 и 3 мес. от начала лечения. Результаты: установлено, что вследствие интенсивной боли у пациентов обеих групп до лечения функциональная активность была ограничена — общий индекс WOMAC составлял в среднем 87,0 баллов. Положительные изменения в процессе лечения выявлены в обеих группах. Более выраженный и стойкий по продолжительности эффект получен в группе пациентов, которым была проведена процедура с РЧНА геникулярных нервов в сочетании с базовым консервативным лечением: снижение показателей по ВАШ до 4,0 баллов и общего индекса WOMAC до 33,0 баллов. В группе сравнения показатели по ВАШ уменьшились до 5,5 баллов, общего индекса WOMAC — до 61,0. Выводы: радиочастотная нейроабляция геникулярных нервов, как дополнительный метод лечения болевого синдрома наряду с консервативной терапией у пациентов с гонартрозом, является эффективным способом уменьшения болевых ощущений и позволяет улучшить функциональную активность и качество жизни. Ключевые слова: болевой синдром, гонартроз, радиочастотная нейроабляция.

Ключові слова: больовий синдром, гонартроз, радіочастотна нейроабляція

Вступ

Больовий синдром у разі артрозу колінного суглоба є однією з частих причин звернення до лікаря пацієнтів похилого віку [1]. Рентгенологічні ознаки гонартрозу виявляють у більшості людей віком понад 65 років і близько 11 % осіб віком понад 60 років мають відповідну симптоматику [2]. Встановлено, що жінки страждають на гонартроз частіше за чоловіків, і ця різниця збільшується з віком понад 55 років [3]. Клінічними проявами захворювання є постійний біль, слабкість, порушення сну, обмеження функціональних можливостей у повсякденному житті (прогулянки, підняття сходами та, навіть, вставання з ліжка) у людей різного віку.

Традиційно біль за умов гонартрозу вважають ноцицептивним, оскільки пов'язаний із локальним ушкодженням тканин і супутнім запаленням, яке спричинює стимулювання больових рецепторів [4, 5]. Ноцицептивні подразники сприймаються С-волоконками, що містяться в усіх структурах суглоба за винятком суглобового хряща [6]. Тому в лікуванні гонартрозу цілком раціонально використовувати цілеспрямований вплив на структури, які продукують біль.

Для лікування больового синдрому за умов гонартрозу широко використовують нестероїдні протизапальні препарати (НПЗП), які не впливають на розвиток основного патологічного процесу та центральні нейрофізіологічні механізми розвитку болю, а лише послаблюють больові відчуття й явища запалення, мають побічні ефекти і застереження. Головним побічним ефектом тривалого застосування НПЗП є ушкодження слизової оболонки шлунку, яке менш виражене в разі прийому селективних інгібіторів ЦОГ-2. Проте, високі дози та тривале використання останніх призводить до вищих ризиків серцево-судинних захворювань [7].

Радіочастотну нейроабляцію (РЧНА) запропоновано як тривалий та ефективний метод лікування больового синдрому в разі таких захворювань, як невралгія трійчастого нерва, спінальний біль і спричинений онкологічними ураженнями [8–12]. РЧНА дає змогу впливати на ноцицептивний механізм у структурах, які проводять больові імпульси [13]. Процедура заснована на цільовому термічному впливі на нервові волокна, що спричинює їхню локальну денатурацію та Валлерову дегенерацію, у дистальному відділі ушкодженого аксону — розпад мієлінової оболонки, але завдяки збереженню ендоневрію, периневрію

й епіневрію, залишає можливість до аксональної регенерації та ремієлінізації [14]. Функціональне відновлення сенсорного аксону спостерігають у період від декількох тижнів до року, залежно від обсягу враження аксону та його можливостей до регенерації [15].

Мета дослідження: визначити ефективність застосування радіочастотної нейроабляції в лікуванні больового синдрому в колінних суглобах хворих на гонартроз.

Завдання дослідження:

– оцінити динаміку зміни інтенсивності больового синдрому після застосування РЧНА в пацієнтів із гонартрозом III стадії за допомогою візуально-аналогової шкали (ВАШ);

– визначити функціональний статус та якість життя пацієнтів, яким виконано РЧНА нервів ділянки колінного суглоба за допомогою опитувальника WOMAC (Western Ontario and McMaster Universities Arthritis Index);

– сформулювати показання для застосування РЧНА в разі гонартрозу.

Матеріал і методи

Відкрите проспективне рандомізоване дослідження проведено на клінічних базах кафедри травматології та ортопедії Запорізького державного медичного університету відповідно до правил ICH/GCP, Гельсінської декларації прав людини та біомедицини (1977), Міжнародних керівних принципів щодо етики в разі проведення досліджень над людиною, а також чинного законодавства України та схвалено локальною комісією з питань біоетики (протокол № 7 від 26.10.2016).

Проаналізовано дані 44 пацієнтів (6 чоловіків, 38 жінок) віком від 54 до 72 років, які проходили лікування з вересня по грудень 2018 року. Усіх хворих обстежено клінічно, вони мали одно- або двобічний гонартроз із домінуванням больового синдрому одного колінного суглоба. За даними рентгенографії визначено III стадію артрозу за класифікацією J. H. Kellgren і J. S. Lawrence (1954). Пацієнтів розподілено на дві групи: дослідження (n = 22) та порівняння (n = 22). Хворі обох груп для лікування больового синдрому колінного суглоба отримували базисну терапію артрозу (препарат зі структурно- і симптомомодифікувальною дією — глюкозаміну сульфат; для знеболювання використовували парацетамол 500 мг 1 раз на добу ввечері та мелоксикам 15 мг наступні 14 днів; місцево застосовано гелі з вмістом диклофенаку 3 рази на добу та препарати —

інгібітори протонної помпи — омепразол 40 мг 1 раз на добу зранку). Пацієнтам проведено сеанси лікувальної фізичної культури та масажу нижніх кінцівок. Детальну характеристику груп з урахуванням віку, статі, індексу маси тіла (ІМТ), поширеності та тривалості захворювання наведено в табл. 1.

Додатково хворим групи дослідження застосовано РЧНА верхньомедіального, верхньолатерального та нижньомедіального генікулярних нервів (суглобових гілочок сідничного та стегнового нервів, які іннервують внутрішні структури колінного суглоба).

Критерії виключення: внутрішньосуглобові ін'єкції глюкокортикостероїдів або препаратів гіалуронової кислоти протягом останніх 3 міс.; наявність травми колінного суглоба протягом останнього місяця; хірургічне лікування колінного суглоба в анамнезі; генералізована інфекція або локальне запалення шкірних покривів у місці проведення процедури; системні захворювання сполучної тканини, за яких можуть бути ураженими колінні суглоби (ревматоїдний артрит, подагра, системний червоний вовчак тощо); психічні захворювання.

Суб'єктивне оцінювання інтенсивності больового синдрому проводили за ВАШ, функціонального статусу та якості життя — за допомогою опитувальника WOMAC, за яким аналізували такі клінічні параметри: біль, обмеження рухомості та труднощі під час виконання повсякденної діяльності [12]. Інтенсивність больового синдрому та функціональний стан оцінювали до лікування, через 2 тижні, 1 і 3 міс. після консервативної терапії та проведення процедури з нейроабляції генікулярних нервів. Якість життя пацієнтів оцінювали до проведення лікування і через 3 міс. після нього.

Статистичну обробку виконували за допомогою ліцензійних пакетів «Microsoft Office Excel 2010» і «Statistica» версія 13 (Copyright 1384–2018 TIBCO Software Inc. № ліц.: JPZ804I382130ARCN10-J). У процесі аналізу використовували методи параметричної та непараметричної варіаційної статистики (підрахунку показників і їхніх похибок). Для отриманих показників, які розподілені за нормальним законом розраховували середню величину (M), середню стандартну помилку (m); для даних, розподіл яких відрізнявся від нормального, — медіану (Me) та нижнього (Q_{25}) і верхнього (Q_{75}) квантилей. Достовірність результатів визначали за t -критерієм Стьюдента (для даних, які розподілені за нормальним законом) та Манна-Уїтні (для показників, розподіл яких відрізнявся від нормального). Відмінності вважали статистично значущими за $p < 0,05$.

Методика радіочастотної денервації колінного суглоба

Процедуру з РЧНА генікулярних нервів виконано в амбулаторних умовах під ультразвуковим (УЗ) контролем за допомогою портативного УЗ-обладнання. Положення пацієнта — на спині, під коліно підкладали подушку-валик для кута згинання в колінному суглобі 30° – 40° . Попередньо проводили комплекс тестів для визначення обсягу активних і пасивних рухів у ньому й інтенсивності больового синдрому.

Першим етапом виконували діагностичну блокаду генікулярних нервів: верхньомедіального, верхньолатерального, нижньомедіального (рис. 1). Під УЗ-контролем за допомогою сканера (Athrex Synergy MSK™ Ultrasound) із використанням комплексної доплероївої візуалізації ідентифікували судинно-нервові пучки, у складі яких проходять зазначені нерви (*a.*, *v.*, *n. genicularis superioris medialis, superioris lateralis, inferioris medialis*), що доступні візуалізації поблизу періосту: в місці переходу тіла стегнової кістки в надвиростки, великогомілкової — в медіальний надвиросток.

Для візуалізації верхньолатеральної генікулярної артерії відмічали точку на відстані 5–6 см проксимальніше від латеральної лінії колінного суглоба (рис. 2). Кістковим орієнтиром для визначення верхньомедіальної генікулярної артерії є бугорок привідного м'яза стегна, на 1 см дистальніше та медіальніше від якого проходить судинно-нервовий пучок (рис. 3). Нижньомедіальна генікулярна артерія верифікується проксимальніше місця прикріплення волокон медіальної обхідної зв'язки до великогомілкової кістки (рис. 4).

Таблиця 1
Загальна характеристика пацієнтів, $M \pm m$

Характеристика	Група	
	дослідження (n = 22)	порівняння (n = 22)
Вік, роки	64,36 \pm 1,15	63,18 \pm 1,20
Стать (ч/ж)	4/18	2/20
ІМТ, кг/м ²	28,25 \pm 0,36	28,16 \pm 0,42
Ураження гонартрозом:		
– двостороннє;	15 (68,20 %)	13 (59,10 %)
– правостороннє;	5 (22,73 %)	6 (27,27 %)
– лівостороннє	2 (9,07 %)	3 (13,63 %)
Тривалість захворювання, роки	9,04 \pm 0,92	8,55 \pm 0,95

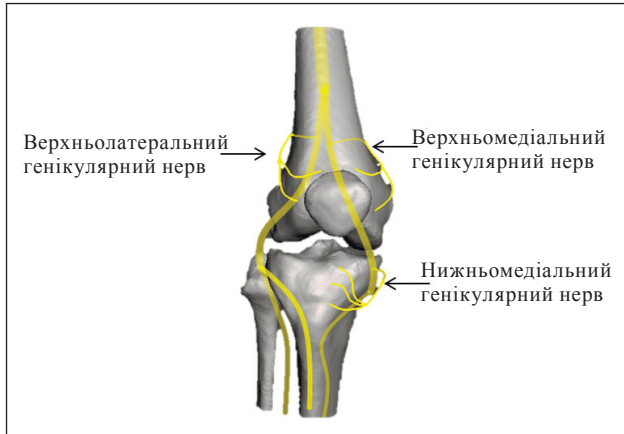

Рис. 1. Схематичне розташування генікулярних нервів

Для діагностичної блокади використовували 2 мл 0,5 % розчину бупівакаїну для кожного нерва. Блокаду вважали позитивною, якщо через 10–15 хв після проведення було зафіксовано зниження болювого синдрому більше ніж на 50 % від початкового рівня за ВАШ під час активних і пасивних рухів у колінному суглобі.

Другим етапом проводили денервацію колінного суглоба шляхом РЧНА генікулярних нервів. Використано радіочастотний генератор Radionics «RFG-8». За допомогою сонографії зі застосуванням режиму комплексної доплерової візуалізації ідентифікували верхньолатеральний, верхньомедіальний та нижньомедіальний судинно-

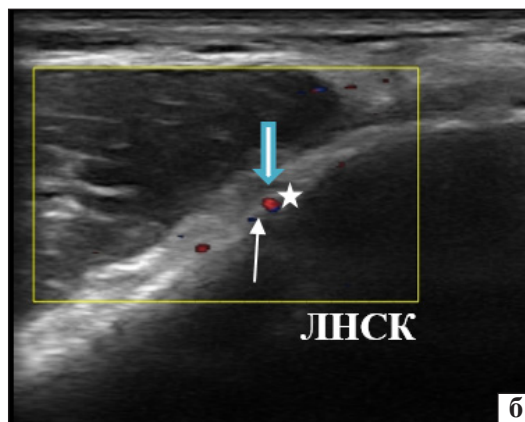
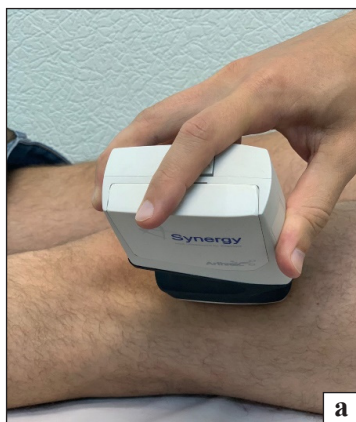

Рис. 2. Візуалізація верхньолатерального генікулярного судинно-нервового пучка під УЗ-контролем: а) положення УЗ-датчика; б) УЗ-зображення (товста стрілка — *a. genicularis lateralis superioris*, тонка стрілка — *v. genicularis lateralis superioris*, зірочка — *n. genicularis lateralis superioris*, ЛНСК — латеральний надвиросток стегнової кістки)

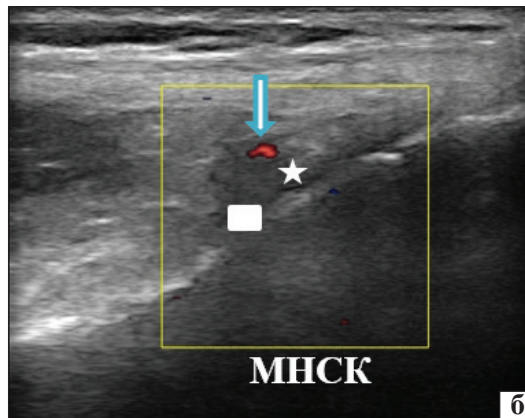
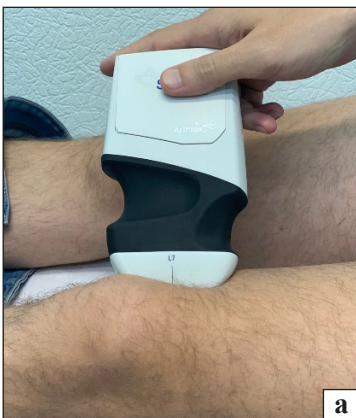

Рис. 3. Візуалізація верхньомедіальної артерії під УЗ-контролем: а) положення датчика; б) УЗ-зображення (стрілка — *a. genicularis medialis superioris*, зірочка — *n. genicularis medialis superioris*, прямокутник — бугорок привідного м'яза стегна, МНСК — медіальний надвиросток стегнової кістки)

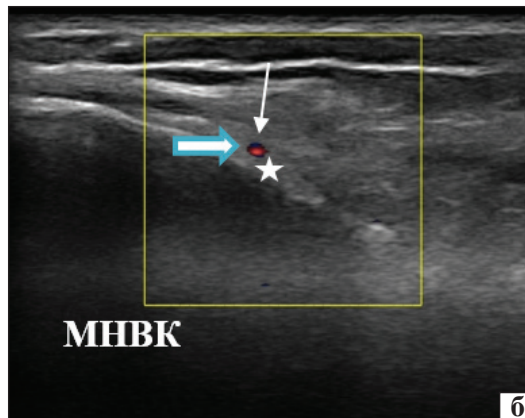
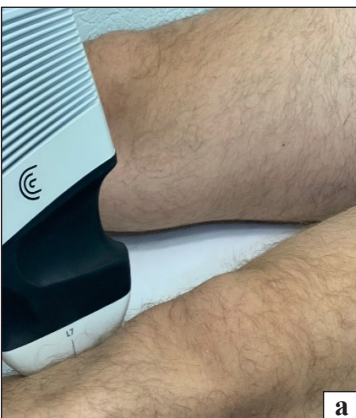

Рис. 4. Візуалізація нижньомедіального генікулярного судинно-нервового пучка під УЗ-контролем: а) положення датчика; б) УЗ-зображення (товста стрілка — *a. genicularis medialis inferioris*, тонка стрілка — *v. genicularis medialis inferioris*, зірочка — *n. genicularis medialis inferioris*, МНВК — медіальний надвиросток великогомілкової кістки)

нервові пучки. Проводили тупокінцеву канюлю (Radionics, «RF Cannula») для радіочастотної абляції 20 G довжиною 10 см з активною частиною 10 мм у ділянку періосту стегнової та великогомілкової кісток, висовуючи стилет, потім вводили активний електрод (Radionics, «TCP-10»), що має у своєму складі термопару для контролю температури нагрівання.

Для уточнення позиції канюлі застосовували сенсорну (чутливу) стимуляцію електричними імпульсами з частотою 50 Гц і напругою 0,4 В. Позитивним результатом тесту вважали появу парестезій, підсилення больової чутливості у ділянці колінного суглоба, яку іннервує певний нерв. Наступним етапом проводили моторну (рухову) стимуляцію з частотою 2 Гц та напругою 1,4 В для попередження ушкодження рухових нервів.

Після визначення остаточної позиції електроду та верифікації положення під УЗ-контролем через канюлю вводили 2 мл 0,5 % розчину бупівакаїну. Через 2–3 хв після введення місцевого анестетика проводили РЧНА колінних нервів нагріванням активного кінця канюлі до 70–90 °C протягом 90 с.

Результати та їх обговорення

Оцінювання інтенсивності больового синдрому за даними ВАШ

Динаміка зміни суб'єктивного відчуття інтенсивності больового синдрому до лікування, через 2 тижні, 1 та 3 міс. визначена за допомогою анкетування за ВАШ (табл. 2).

Проаналізувавши отримані значення, відмітили зменшення больового синдрому в обох дослідних групах уже через 2 тижні від початку лікування. У групі дослідження, де проведено РЧНА генікулярних нервів, показники були значно меншими від початкового рівня протягом усього періоду експерименту (через 1 міс. — 2,5 (2,0; 3,0) бала, 3 міс. — 4,0 (3,0; 4,0) бали). У групі порівняння застосовували лише консервативне лікування, виявлено зменшення інтенсивності больового синдрому протягом спостереження через 2 тижні та 1 міс., але відновлення больових відчуттів майже до початкового рівня через 3 міс. від початку лікування — 5,0 (4,0; 6,0) балів. Тобто, визначено більш виражене зменшення інтенсивності болю в пацієнтів, яким виконано радіочастотну нейроабляцію на фоні консервативного лікування, зі стійкішим тривалим ефектом. В обстежених обох груп зафіксовано тенденцію до відновлення больового синдрому, більш виражену в осіб, які отримали лише курс консервативного лікування — базисну терапію артрозу, сеанси лікувальної фізичної культури та масажу.

Оцінювання функціонального статусу та якості життя пацієнтів за допомогою опитувальника WOMAC

Проаналізувавши результати опитування в розділі, який відповідає критерію «Біль» (5 питань), визначили високий рівень інтенсивності больового синдрому до початку лікування в обох групах пацієнтів: дослідження — 17,5 бала, порівняння — 17,0. Більш виражене та стійке зменшення больового синдрому виявлено в групі дослідження протягом усього періоду спостереження:

Таблиця 2

Інтенсивність больового синдрому за ВАШ (бали), Me (Q25; Q75)

Група пацієнтів	Термін спостереження			
	до лікування	через 2 тижні	через 1 міс.	через 3 міс.
Дослідження (n = 22)	9,0 (7,0; 10,0)	2,0 (2,0; 3,0)	2,5 (2,0; 3,0)	4,0 (3,0; 4,0)
Порівняння (n = 22)	8,5 (7,0; 10,0)	3,0 (2,0; 4,0)	4,0 (3,0; 5,0)	5,5 (4,0; 7,0)
p	p > 0,05	p < 0,05	p < 0,01	p < 0,01

Таблиця 3

Оцінка функціонального статусу пацієнтів із гонартрозом за опитувальником WOMAC (критерій оцінювання «Біль»), Me (Q25; Q75)

Група пацієнтів	Термін спостереження			
	до лікування	через 2 тижні	через 1 міс.	через 3 міс.
Дослідження (n = 22)	17,5 (16,0; 20,0)	3,0 (2,0; 4,0)	4,0 (4,0; 5,0)	6,0 (6,0; 8,0)
Порівняння (n = 22)	17,0 (16,0; 18,0)	4,0 (3,0; 4,0)	7,0 (6,0; 8,0)	12,0 (11,0; 14,0)
p	> 0,05	< 0,05	< 0,05	< 0,05

Таблиця 4

**Оцінка функціонального статусу пацієнтів із гонартрозом за опитувальником WOMAC
(критерій оцінювання «Обмеження рухливості»), Me (Q25; Q75)**

Група пацієнтів	Термін спостереження			
	до лікування	через 2 тижні	через 1 міс.	через 3 міс.
Дослідження (n = 22)	7,0 (7,0; 8,0)	3,0 (3,0; 4,0)	3,0 (3,0; 4,0)	2,5 (2,0; 3,0)
Порівняння (n = 22)	7,0 (6,0; 8,0)	6,0 (5,0; 6,0)	6,0 (5,0; 7,0)	7,0 (6,0; 8,0)
p	p > 0,05	p < 0,05	p < 0,05	p < 0,05

Таблиця 5

**Оцінка функціонального статусу пацієнтів із гонартрозом за опитувальником WOMAC
(критерій оцінювання «Труднощі під час виконання повсякденної діяльності»), Me (Q25; Q75)**

Група пацієнтів	Термін спостереження			
	до лікування	через 2 тижні	через 1 міс.	через 3 міс.
Дослідження (n = 22)	87,0 (85,0; 91,0)	26,5 (25,0; 28,0)	28,0 (26,0; 30,0)	33,0 (32,0; 34,0)
Порівняння (n = 22)	87,0 (82,0; 91,0)	32,5 (30,0; 34,0)	40,5 (40,0; 42,0)	61,0 (57,0; 63,0)
p	p > 0,05	p < 0,05	p < 0,05	p < 0,05

Таблиця 6

**Оцінка функціонального статусу пацієнтів із гонартрозом
за допомогою визначення загального індексу WOMAC, Me (Q25; Q75)**

Група пацієнтів	Термін спостереження			
	до лікування	через 2 тижні	через 1 міс.	через 3 міс.
Дослідження (n = 22)	62,0 (59,0; 66,0)	21,0 (19,0; 21,0)	21,0 (19,0; 22,0)	24,0 (22,0; 25,0)
Порівняння (n = 22)	63,0 (58,0; 67,0)	22,0 (21,0; 24,0)	28,0 (27,0; 29,0)	41,5 (39,0; 43,0)
p	p > 0,05	p < 0,05	p < 0,05	p < 0,05

через 2 тижні — 3,0 (2,0; 4,0), 1 міс. — 4,0 (4,0; 5,0), 3 міс. — 6,0 (6,0; 8,0) балів. У групі порівняння також відмічено зниження інтенсивності больового синдрому вже через 2 тижні від початку лікування до 4,0 (3,0; 4,0) балів. В обох групах спостерігали тенденцію до відновлення больових відчуттів через 3 міс., при чому в групі порівняння — майже до початкового рівня (табл. 3).

Аналіз розділу опитувальника, який відображує суб'єктивне відчуття «Обмеження рухомості» (2 питання) показав покращення результатів лікування в обох групах пацієнтів (табл. 4).

Аналіз розділу, що відповідає критерію оцінювання «Труднощі під час виконання повсякденної діяльності» (17 питань) зафіксував високий ступінь обмеження фізичної активності пацієнтів в обох групах до проведення лікування (табл. 5).

Загальний індекс WOMAC дає можливість оцінити функціональний статус пацієнтів і його вплив на якість життя (табл. 6). Більш виражене покращення результатів лікування відмічено в групі хворих, яким проведено курс консервативного лікування в поєднанні з РЧНА, кількість

балів через 2 тижні від початку лікування виявилася зменшеною в 3,3 разу, через 1 міс. — у 3,1; через 3 міс. — у 2,6 разу порівняно з показником до терапії. У групі пацієнтів, яким було проведено курс фізіоконсервативного лікування також відмічено покращення функціонального статусу за загальним індексом WOMAC — у 2,7 разу через 2 тижні від початку лікування, у 2,1 разу — через 1 міс. Але ефект такого лікування виявився менш тривалим і через 3 міс. різниця між отриманим показником і його початковим рівнем становила лише 1,4 разу проти 2,6 у групі дослідження.

Таким чином, у результаті виконаного дослідження встановлено високий рівень інтенсивності больового синдрому в пацієнтів із гонартрозом III стадії (інтенсивність за ВАШ — 9,0 (7,0; 10,0) балів та 8,5 (7,0; 10,0) бала в досліджуваних групах пацієнтів). Головною скаргою хворих на гонартроз є біль, що спричиняє обмеження функціональної активності (загальний індекс WOMAC — 87,0 (85,0; 91,0) балів та 87,0 (82,0; 91,0) балів). Тому необхідною мірою лікування зазначеної патології є зменшення больового синдрому. Оцінювання динаміки інтенсивності

больового синдрому, функціонального статусу та якості життя показало позитивні зміни в обох групах пацієнтів. Більш виражений і стійкий за тривалістю ефект від проведеного лікування отриманий у групі, де разом із базисною терапією артрозу проведено процедуру РЧНА генікулярних нервів у поєднанні з базовим консервативним лікуванням (зниження показників за ВАШ до 4,0 (3,0; 4,0) балів та загального індексу WOMAC до 33,0 (32,0; 34,0) балів через 3 міс.) порівняно з групою пацієнтів, які отримали лише консервативне лікування (зниження показників за ВАШ до 5,5 (4,0; 7,0) бала та загального індексу WOMAC до 61,0 (57,0; 63,0) бала).

Висновки

Біль у пацієнтів із гонартрозом призводить до обмеження функціональної активності, тому його зменшення в процесі лікування дає змогу покращити якість життя пацієнтів.

Радіочастотна нейроабляція генікулярних нервів як додатковий метод лікування больового синдрому разом із консервативною терапією у хворих на гонартроз є ефективним способом зменшення больових відчуттів і дозволяє покращити функціональну активність і якість життя пацієнтів.

Показанням для проведення РЧНА генікулярних нервів є наявність інтенсивного больового синдрому колінних суглобів у разі гонартрозу III стадії.

Перспективи подальших досліджень: полягають у вивченні та застосуванні радіочастотної нейроабляції для зменшення інтенсивності больового синдрому в пацієнтів із захворюваннями суглобів.

Конфлікт інтересів. Автори декларують відсутність конфлікту інтересів.

Список літератури

1. Neogi T. The epidemiology and impact of pain in osteoarthritis / T. Neogi // *Osteoarthritis and Cartilage*. — 2013. — Vol. 21 (9). — P. 1145–1153. — DOI: 10.1016/j.joca.2013.03.018.
2. Суглобовий біль при первинному гонартрозі у людей похилого віку: шляхи підвищення ефективності реабілітації / Т. Г. Бакалюк, І. Р. Мисула, Г. О. Сірант [та ін.] // *Здобутки клінічної і експериментальної медицини*. — 2018. — № 2. — С. 29–33. — DOI: 10.11603/1811-2471.2018.v0.i2.8904.
3. A metaanalysis of sex differences prevalence, incidence and severity of osteoarthritis / V. K. Srikanth, J. L. Fryer, G. Zhai [et al.] // *Osteoarthritis and Cartilage*. — 2005. — Vol. 13. — P. 769–781. — DOI: 10.1016/j.joca.2005.04.014.
4. Psychophysical and functional imaging evidence supporting the presence of central sensitization in a cohort of osteoarthritis patients / S. E. Gwilym, J. R. Keltner, C. E. Warnaby [et al.] // *Arthritis&Rheumatism*. — 2009. — Vol. 61 (9). — P. 1226–1234. — DOI: 10.1002/art.24837.
5. Слободин Т. Н. Патогенез и современный комплексный подход в лечении болевых синдромов в неврологии / Т. Н. Слободин, И. Г. Маслова // *Международный неврологический журнал*. — 2018. — № 6 (100). — С. 17–22. — DOI: 10.22141/2224-0713.6.100.2018.146453.
6. The histological effects of pulsed and continuous radiofrequency lesions at 42°C to rat dorsal root ganglion and sciatic nerve / R. J. Podhajsky, Y. Sekiguchi, S. Kikuchi, R. R. Myers // *Spine*. — 2005. — Vol. 30 (9). — P. 1008–1013. — DOI: 10.1097/01.brs.0000161005.31398.58.
7. Howes L. G. Selective COX-2 inhibitors, NSAIDs and cardiovascular events — is celecoxib the safest choice? / L. G. Howes // *Therapeutics and clinical risk management*. — 2007. — Vol. 3 (5). — P. 831–845.
8. Innervation of the anterior capsule of the human knee: Implications for radiofrequency ablation / C. D. Franco, A. Buvanendran, J. D. Petersohn [et al.] // *Regional Anesthesia and Pain Medicine*. — 2015. — Vol. 40 (4). — P. 363–368. — DOI: 10.1097/AAP.0000000000000269.
9. Rojhani S. Watercooled radiofrequency provides pain relief, decreases disability, and improves quality of life in chronic knee osteoarthritis / S. Rojhani, Z. Qureshi, A. Chhatre // *American Journal of Physical Medicine&Rehabilitation*. — 2017. — Vol. 96 (1). — P. e5–e8. — DOI: 10.1097/PHM.0000000000000549.
10. Ultrasound-guided genicular nerve pulsed radiofrequency Treatment for painful knee osteoarthritis: A preliminary report / S. Kesikburun, E. Yasar, A. Uran [et al.] // *Pain Physician*. — 2016. — Vol. 19 (5). — P. E751–E759.
11. Ahmed A. Ultrasound-guided radiofrequency ablation of genicular nerves of knee for relief of intractable pain from knee osteoarthritis: a case series / A. Ahmed, D. Arora // *British Journal of Pain*. — 2018. — Vol. 12 (3). — P. 145–154. — DOI: 10.1177/2049463717730433.
12. Рой І. В. Радиочастотная нейроабляция крестцово-подвздошного сустава как метод лечения болевых синдромов / І. В. Рой, Я. В. Фіщенко, А. П. Кудрін // *Травма*. — 2017. — Т. 18, № 2. — С. 95–99. — DOI: 10.22141/1608-1706.2.18.2017.102565.
13. Povoroznyuk V. Identification of neuropathic pain component in patients OF various age with knee osteoarthritis / V. Povoroznyuk, U. Pryimych, D. Chebotarev // *Osteoarthritis and Cartilage*. — 2016. — Vol. 24, Suppl. 1. — P. S450–S451. — DOI: 10.1016/j.joca.2016.01.820.
14. Pulse-dose radiofrequency for knee osteoarthritis / S. Masala, R. Fiori, M. Raguso [et al.] // *CardioVascular and Interventional Radiology*. — 2014. — Vol. 37 (2). — P. 482–487. — DOI: 10.1007/s00270-013-0694-z.
15. Radiofrequency treatment relieves chronic knee osteoarthritis pain: A double-blind randomized controlled trial / W. J. Choi, S. J. Hwang, J. G. Song [et al.] // *Pain*. — 2011. — Vol. 152. — P. 481–487. — DOI: 10.1016/j.pain.2010.09.029.

RADIOFREQUENCY NEUROABLATION AS A TREATMENT METHOD FOR PAIN SYNDROME IN CONSERVATIVE TREATMENT OF KNEE OSTEOARTHRITIS

M. L. Golovakha, Ye. O. Bilykh

Zaporizhzhia State Medical University, Ukraine

✉ Maksim Golovakha, MD, Prof. in Traumatology and Orthopaedics: golovaha@ukr.net

✉ Yevhen Bilykh: dr.bilykh@gmail.com

ДО УВАГИ СПЕЦІАЛІСТІВ

ДУ «Інститут патології хребта та суглобів ім. проф. М. І. Ситенка НАМН України» проводить післядипломну підготовку лікарів-спеціалістів, у тому числі іноземних громадян, у клінічній ординатурі та у формі стажування за спеціальністю «Ортопедія і травматологія», на курсах інформації та стажування з актуальних питань ортопедії та травматології (ліцензія Міністерства освіти і науки України АЕ № 285527 від 27.11.2013)

Курси інформації та стажування для лікарів ортопедів-травматологів

№	Назва	Керівник
1.	Хірургічні та консервативні методи лікування хворих із патологією великих суглобів	Проф. Філіпенко В. А.
2.	Ендопротезування великих суглобів	Проф. Філіпенко В. А.
3.	Хірургічні та консервативні методи лікування дітей з ортопедичною патологією	Проф. Хмизов С. О.
4.	Хірургічні та консервативні методи лікування дітей із патологією стопи	Проф. Хмизов С. О. Кикош Г. В.
5.	Хірургічні та консервативні методи лікування хворих із патологією хребта	Проф. Радченко В. О.
6.	Малоінвазивна й інструментальна хірургія хребта	Проф. Радченко В. О.
7.	Хірургічні та консервативні методи лікування хворих зі сколіотичними деформаціями хребта	Проф. Радченко В. О. К. м. н. Барков О. О.
8.	Мануальна терапія в комплексному лікуванні хворих із патологією хребта	Проф. Радченко В. О.
9.	Діагностика та лікування патології стопи в разі травм і деформацій	К. м. н. Прозоровський Д. В.
10.	Діагностика та лікування пухлин опорно-рухової системи	Проф. Вирва О. Є.
11.	Ревізійне ендопротезування великих суглобів	Проф. Вирва О. Є.
12.	Артроскопічна діагностика та лікування патології великих суглобів	К. м. н. Болховітін П. В. К. м. н. Паздніков Р. В.
13.	Консервативні методи лікування хворих з ортопедо-травматологічною патологією	Д. м. н. Федотова І. Ф. К. м. н. Корж І. В.
14.	Постізометрична релаксація та масаж в ортопедії та травматології	К. м. н. Стауде В. А.
15.	Ультразвукове дослідження опорно-рухової системи в дорослих і дітей	К. м. н. Котульський І. В.
16.	Регіональна анестезія в ортопедії та травматології з використанням ультразвукових методів візуалізації	К. м. н. Лизогуб М. В.
17.	Лабораторні методи дослідження в ортопедії та травматології (клініко-діагностичні, біохімічні, морфологічні, імунологічні)	К. б. н. Леонтьєва Ф. С. К. б. н. Ашукіна Н. О.
18.	Експрес-ортезування та протезування опорно-рухового апарату	К. м. н. Диннік О. А. Тимченко І. Б.

Телефон для довідок: (057) 725-14-77