


1–2 (626–627) 2022

ISSN (p) 0030-5987
ISSN (e) 2518-1882

ОРТОПЕДІЯ, ТРАВМАТОЛОГІЯ та ПРОТЕЗУВАННЯ

ORTHOPAEDICS,
TRAUMATOLOGY AND PROSTHETICS



НАУКОВО-ПРАКТИЧНИЙ ЖУРНАЛ
ЗАСНОВАНИЙ У ТРАВНІ 1927 р.

НАЦІОНАЛЬНА АКАДЕМІЯ МЕДИЧНИХ НАУК УКРАЇНИ
ДУ «ІНСТИТУТ ПАТОЛОГІЇ ХРЕБТА ТА СУГЛОБІВ
ІМ. ПРОФ. М. І. СИТЕНКА НАМН УКРАЇНИ»
ВГО «УКРАЇНСЬКА АСОЦІАЦІЯ ОРТОПЕДІВ-ТРАВМАТОЛОГІВ»

ОРТОПЕДІЯ, ТРАВМАТОЛОГІЯ та ПРОТЕЗУВАННЯ

Щоквартальний науково-практичний журнал
Заснований у травні 1927 р.

№ 1–2 (626–627) січень–червень 2022

РЕДАКЦІЙНА КОЛЕГІЯ

Головний редактор

Корж М. О. (Харків, Україна)

Заст. головного редактора

Бондаренко С. Є. (Харків, Україна)

Філіпенко В. А. (Харків, Україна)

Анкін М. Л. (Київ, Україна)

Безсмертний Ю. О. (Вінниця, Україна)

Benedetto K. (Фельдкірх, Австрія)

Blacha J. (Люблін, Польща)

Бур'янов О. А. (Київ, Україна)

Вирва О. Є. (Харків, Україна)

Гайко Г. В. (Київ, Україна)

Головаха М. Л. (Запоріжжя, Україна)

Gosheger G. (Мюнстер, Німеччина)

Григор'єва Н. В. (Київ, Україна)

Grifka J. (Бад-Аббах, Німеччина)

Guo W. (Пекін, Китай)

Дєдх Н. В. (Київ, Україна)

Дігтяр В. А. (Дніпро, Україна)

Істомін А. Г. (Харків, Україна)

Jerosch J. (Нойс, Німеччина)

Клімовицький В. Г. (Ліман, Україна)

Корольков О. І. (Львів, Україна)

Коструб О. О. (Київ, Україна)

Leu H. (Цюріх, Швейцарія)

Лоскутов О. Є. (Дніпро, Україна)

Orljanski W. (Відень, Австрія)

Ripino G. (Сан Лазаро, Італія)

Радченко В. О. (Харків, Україна)

Ruggieri P. (Падуа, Італія)

Страфун С. С. (Київ, Україна)

Synder M. (Лодзь, Польща)

Сулима В. С. (Івано-Франківськ, Україна)

Сухін Ю. В. (Одеса, Україна)

Trc T. (Прага, Чеська Республіка)

Tripathy S. K. (Бхубанесвар, Індія)

Тяжелов О. А. (Харків, Україна)

Хвисьюк О. М. (Харків, Україна)

Хмизов С. О. (Харків, Україна)

Windhager R. (Відень, Австрія)

Зав. редакцією Ю. О. Задорожна

Адреса редакції: вул. Пушкінська, 80, Харків, 61024, Україна. Тел. +38 (057) 704-13-62

Факс +38 (057) 700-11-27, e-mail: redaczia_OTP@ukr.net

Адреса засновника: вул. Пушкінська, 80, Харків, 61024, Україна. Тел. +38 (057) 725-14-00

Відповідно до наказу МОН України від 07.11.2018 № 1218 журнал включено

в Перелік наукових спеціалізованих видань України

з медичних наук для публікації наукових результатів дисертацій (категорія Б)

(попередні реєстрації № 1а/5 від 22.05.1997, № 1-05/7 від 09.06.1999, № 1-05/4 від 14.10.2009, № 793 від 04.07.2014)

Харків, ФОП Рубан В. В., 2022

ORTHOPAEDICS, TRAUMATOLOGY and PROSTHETICS

A quarterly scientific-practical journal

Founded in May 1927

EDITORIAL BOARD

Editor-in-Chief

Korzh M. O. (Kharkiv, Ukraine)

Associate Editors

Bondarenko S. Ye. (Kharkiv, Ukraine)

Filipenko V. A. (Kharkiv, Ukraine)

Ankin M. L. (Kyiv, Ukraine)

Benedetto K. (Feldkirch, Austria)

Bezsmertnyi Yu. O. (Vinnytsia, Ukraine)

Blacha J. (Lublin, Poland)

Buryanov O. A. (Kyiv, Ukraine)

Dedukh N. V. (Kyiv, Ukraine)

Degtyar V. A. (Dnipro, Ukraine)

Gayko G. V. (Kyiv, Ukraine)

Golovakha M. L. (Zaporizhzhia, Ukraine)

Gosheger G. (Munster, Germany)

Grygorieva N. V. (Kyiv, Ukraine)

Grifka J. (Bad Abbach, Germany)

Guo W. (Beijing, China)

Istomin A. G. (Kharkiv, Ukraine)

Jerosch J. (Neuss, Germany)

Khmyzov S. O. (Kharkiv, Ukraine)

Khvisiuk O. M. (Kharkiv, Ukraine)

Klimovitsky V. G. (Lyman, Ukraine)

Korolkov O. I. (Lviv, Ukraine)

Kostrub A. A. (Kyiv, Ukraine)

Leu H. (Zurich, Switzerland)

Loskutov O. Ye. (Dnipro, Ukraine)

Orljanski W. (Vienna, Austria)

Pipino G. (San Lazzaro, Italy)

Radchenko V. O. (Kharkiv, Ukraine)

Ruggieri P. (Padua, Italy)

Strafun S. S. (Kyiv, Ukraine)

Sukhin Yu. V. (Odesa, Ukraine)

Sulyma V. S. (Ivano-Frankivsk, Ukraine)

Synder M. (Lodz, Poland)

Trc T. (Praha, Czech Republic)

Tripathy S. K. (Bhubaneswar, India)

Tyazhelov O. A. (Kharkiv, Ukraine)

Vyrva O. Ye. (Kharkiv, Ukraine)

Windhager R. (Vienna, Austria)

Шановні читачі!

Сайт журналу www.otp-journal.com.ua системи Open Journal Systems — Google Scholar

Журнал

- внесено до каталогу періодичних видань України — індекс 71454
- представлено на порталі Національної бібліотеки України ім. В. І. Вернадського, www.nbuv.gov.ua
- включено до загальнодержавної реферативної бази даних (РБД) «Україніка наукова» та видання УРЖ «Джерело» — Інститута проблем реєстрації інформації НАН України (ІПРІ)
- включено до міжнародної системи «Ulrich's Periodicals Directory»
- представлено на сайті www.sitenko.org.ua
- індексується Google Scholar, BASE, Research Bible, World Cat, EBSCO

Рекомендовано до друку вченою радою ДУ «Інститут патології хребта та суглобів ім. проф. М. І. Ситенка НАМН України» (протокол № 2 від 08.06.2022)

Технічний редактор Н. О. Ашукіна
Переклад на англ. мову К. К. Романенко
Комп'ютерна верстка М. О. Блудова, І. М. Новікова

Свідоцтво про державну реєстрацію друкованого ЗМІ серія КВ № 19322-9122 ПП від 08.08.2012.
Здано в набір 15.06.2022. Підписано до друку 16.06.2022. Формат 60x84/8.
Папір офсетний. Друк лазерний. Ум. др. арк. 16,7. Зам. № 724 від 16.06.2022. Тираж 300 екз. Ціна договірна.
Видавець Редакція журналу «Ортопедія, травматологія та протезування»,
вул. Пушкінська, 80, м. Харків, 61024, Україна, тел. +38 (057) 704-13-62, факс +38 (057) 700-11-27
Свідоцтво про державну реєстрацію юридичної особи А00 № 507690 від 30.07.1998
Друкар ФОП Рубан В. В., вул. Наталії Ужвій, 64, кв. 96, м. Харків, 61195, Україна, тел. +38 (067) 386-63-63
Свідоцтво суб'єкта друкарської справи АВ № 720123 від 29.11.2005.

Частина тиражу поширюється безкоштовно

© Журнал «Ортопедія, травматологія та протезування», 2022 р.

КОРОТКІ ПОВІДОМЛЕННЯ ТА НОТАТКИ З ПРАКТИКИ

УДК 616.727.2-089.843:004.942*3D](045)

DOI: <http://dx.doi.org/10.15674/0030-598720221-293-98>

Перший досвід індивідуального ендопротезування плечового суглоба за умов посттравматичної деформації суглобової западини лопатки (випадок із практики)

М. Л. Головаха¹, С. А. Бондаренко², О. О. Гриценко³, А. Ю. Погарський⁴¹ Запорізький державний медичний університет. Україна² Клініка «Мотор Січ», Запоріжжя. Україна³ ООО «Екодніпро», Дніпро. Україна⁴ Colleagial Studio, Запоріжжя. Україна

Total shoulder arthroplasty (anatomical or reversible) has gained considerable popularity, but the difficulty of installing the glenoid component determines the development of 30–50 % of mechanical complications and revision operations. To simplify glenoid installation, an individual tool of an unusual design is used. Objective. To show clinical case of individual modeling of a glenoid implant, made by 3D printing, for the patient with old fixed humeral dislocation. Methods. A 52-year-old patient complained of severe pain and impaired limb function 4 years after a fracture-dislocation of the left humeral head, that was not reduced. The difficulty was in the presence of a significant HillSachs impression and huge anterior glenoid defect, IV stage osteoarthritis. Results. To solve the problem, a three-dimensional model of the scapula was built based on the results of computer tomography, and its plastic model was printed. Designed individual augment for glenosphere installation. Lateralization of the center of rotation by 5 mm and downward inclination of the glenosphere by 5° was performed in the implant. The implant stem channel and screw holes are modeled to pass through the most massive parts of the scapula. An individual tool has been developed for installing this component and drillings for the screws. During the surgical intervention, the prepared tools and implant allowed to install a revers total shoulder implant and obtain the nearest positive result. Conclusions. It is advisable to use three-dimensional modelling with 3D printing in cases of reversible shoulder arthroplasty for patients with old fixed humeral dislocation and significant glenoid defect. Key words. Shoulder, chronic dislocation, revers shoulder arthroplasty.

Тотальне ендопротезування плечового суглоба (анатомічне або реверсивне) набуло значної популярності, але складність встановлення гленоїдного компонента обумовлює розвиток 30–50 % механічних ускладнень і виконання ревізійних операцій. Для спрощення встановлення імплантата гленоїда використовують індивідуальний інструмент не звичного дизайну. Мета. Навести клінічний випадок індивідуального моделювання імплантата гленоїда, виготовленого методом 3D-друку, для реверсивного ендопротезування плечового суглоба хворого на застарілій вивих голови плечової кістки. Методи. Пацієнт, 52 роки, звернувся зі скаргами на сильний біль і порушення функції кінцівки через 4 роки після переломовивиху голови лівої плечової кістки, який не був вправлений. Складністю надання допомоги була наявність значного імпресійного дефекту Hill-Sachs та переднього краю суглобової поверхні лопатки, остеоартроз IV ст. Результати. Для вирішення проблеми було побудовано тривимірну модель суглобової западини лопатки на основі результатів комп'ютерної томографії та виготовлений її пластиковий макет за допомогою 3D-друку. Спроектований індивідуальний аугмент для встановлення гленосфери реверсивного ендопротеза. В імплантаті виконано латералізацію центра обертання на 5 мм і нахил гленосфери донизу на 5°. Канал для ніжки імплантата й отвори для гвинтів змодельовані так, щоб вони пройшли в наймасивніших частинах лопатки. Розроблено індивідуальний інструмент для встановлення цього компонента та проведення фіксувальних гвинтів. Під час хірургічного втручання підготовлені інструменти й імплантат дозволили встановити пацієнту реверсивний ендопротез і отримати найближчий позитивний результат. Висновки. Застосування тривимірного моделювання з 3D-друком доцільно використовувати у випадках реверсивного ендопротезування плечового суглоба в пацієнтів зі застарілими вивихами головки плечової кістки та значними дефектами суглобової поверхні лопатки. Ключові слова. Плечовий суглоб, застарілий вивих, ендопротезування.

Ключові слова. Плечовий суглоб, застарілий вивих, ендопротезування

Вступ

Історія ендопротезування плечового суглоба бере свій початок у ХІХ столітті. У паризькому міжнародному госпіталі 11 березня 1893 року хірург Юліус Еміль Пеан (Jules Emile Pean) виконав його вперше [1]. Він замінив зруйнований туберкульозом плечовий суглоб імплантатом, виготовленим із платини і гуми. Його робота була заснована на дослідженнях Темістокля Глюка (Themistocles Gluck) із розроблення конструкцій ендопротеза плечового суглоба [2]. У 1921 р. Albee спробував замінити дефект проксимального відділу плеча трансплантатом із малоомілкової кістки [3]. У 1933 р. L. Jones описав артропластику в разі осколкових переломів проксимального кінця плечової кістки [4]. Усі фрагменти головки та горбків він резектував, а залишок плечової кістки закруглював і пришивав до нього компоненти м'язово-сухожилкової манжети, але це рідко приводило до хорошого відновлення функції. Із тих часів в історії ортопедії відомо безліч спроб пересадити штучний плечовий суглоб, проте відправним пунктом прийнято вважати роботи Чарльза Нира [5]. У 1951 р. він успішно замінив головку плечової кістки однополюсним ендопротезом із радіусом кривизни 44 мм, виготовленим із віталіуму. Перший результат операції оприлюднений у 1955 році [5]. Хірургічне лікування дало змогу істотно поліпшити функцію кінцівки порівняно з раніше відомими артропластичними втручаннями. На сьогодні в клінічній практиці застосовують: однополюсне ендопротезування (геміартропластика), тотальне, яке також називають анатомічним, та реверсивне. Зазвичай, використовують модульні імплантати для кращої можливості анатомічно адаптувати розміри ендопротеза до суглоба пацієнта.

В Україні перший ендопротез плечового суглоба був розроблений В. А. Родічкіним (1981) [6], який повідомив про три вдалі операції зі заміни плечового суглоба з приводу застарілих переломовивихів проксимального відділу плечової кістки. Наступним вітчизняним імплантатом плечового суглоба був також однополюсний ендопротез ОРТЕН [7].

Реверсивне ендопротезування плечового суглоба — найважливіше досягнення в хірургії плеча за останні 30 років. Методика була розроблена Р. Grammont і співавт. [8], але перші операції реверсивного ендопротезування показали не над-

то обнадійливі результати через зношування та розхитування компонентів. Проте згодом стався технологічний вибух у методиці реверсивного ендопротезування плеча, який дав змогу розширити його хірургічні можливості, кількість і складність операцій [9]. Покращення методів фіксації імплантатів, створення нових матеріалів для остеоінтеграції опорних поверхонь збільшили термін служби цих ендопротезів [10–12]. Розроблення нових дизайнів імплантатів розширило можливості під час хірургічного втручання. З'явилися нові модифікації: різні кути шийки та діаметр гленосфери, довжина ніжки, модульні системи ніжок, які трансформуються з анатомічного ендопротеза в реверсивний, асиметричний накладки для встановлення гленосфери [13–16]. Крім того, значно покращилося програмне забезпечення для передопераційного планування, що дозволяє розробляти 3D друківані індивідуальні шаблони й імплантати [16–19].

Тотальне ендопротезування плечового суглоба (анатомічне або реверсивне) набуває більшої популярності, але встановлення гленоїдного компонента залишається проблемним, через що виникає 30–50 % механічних ускладнень, які обумовлюють виконання ревізійних операцій. Неправильне розташування гленоїдного компонента є однією з основних помилок у разі дефектів і деформацій гленоїда, тому для спрощення оптимізації встановлення імплантата використовують індивідуальний інструмент. Але у випадках значних деформацій суглобової поверхні лопатки не має можливості встановити імплантат гленоїда звичного дизайну. У цьому разі його виготовляють індивідуально.

Мета: навести клінічний випадок індивідуального моделювання імплантата гленоїда, виготовленого методом 3D-друку, для реверсивного ендопротезування плечового суглоба хворого на застарілий вивих головки плечової кістки.

Матеріал і методи

Пацієнт Б., 52 роки, у 2017 році отримав побутову травму внаслідок падіння на ліве плече. Діагностований переломовивих головки лівої плечової кістки, виконано закриті вправлення, фіксація пов'язкою. Через 2 тижні виник повторний вивих, який також був вправлений закрито. Далі пацієнт отримував консервативне лікування, проте, із його слів, відчував обмеження рухів і біль. Згодом біль посилювався й у 2020 році пацієнт звернувся в клініку зі скаргами на біль і обмеження рухів.

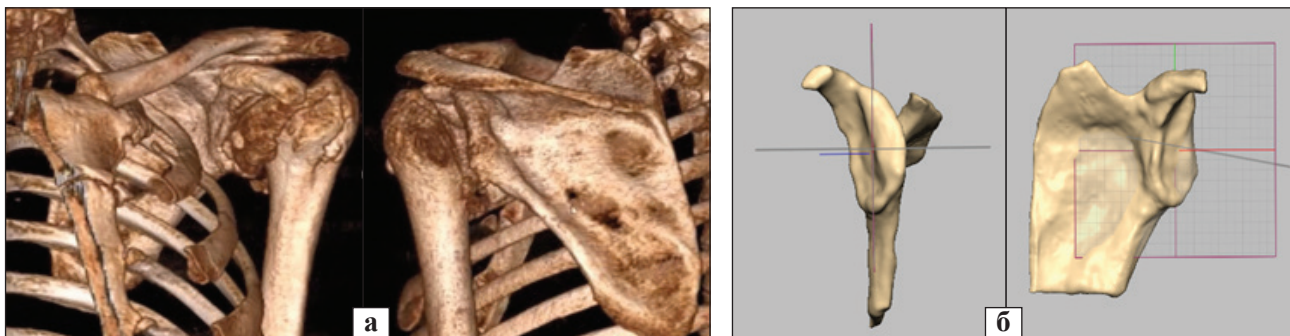


Рис. 1. КТ-реконструкція плечового суглоба (а) та 3D-реконструкція суглобової западини лопатки (б) пацієнта Б., 52 роки

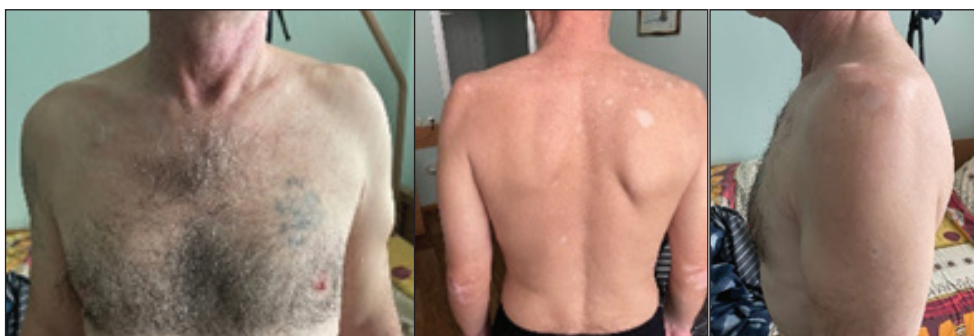

Рис. 2. Зовнішній вигляд лівого плечового суглоба пацієнта Б., 52 роки



Рис. 3. Пластикова модель лопатки, надрукована за побудованою моделлю пацієнта з імітацією встановлення стандартного реверсивного лопаточного компонента ендопротеза

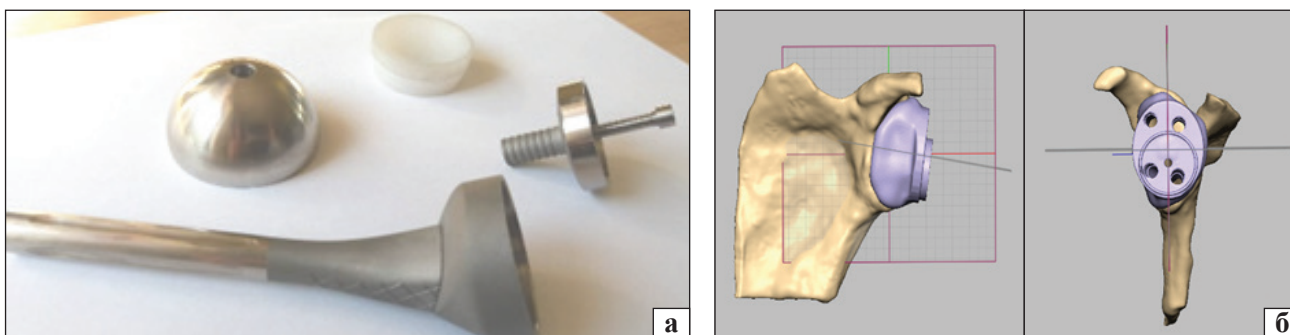


Рис. 4. Моделювання індивідуального аугмента для кріплення гленосфери реверсивного протеза плечового суглоба: а) загальний вигляд ендопротеза; б) тривимірна модель аугмента; в) проектування позиції ніжки ендопротеза та напрямків фіксувальних гвинтів




Рис. 5. Кондуктори для позиціонування ніжки ендопротеза та фіксувальних гвинтів: а) для проведення направляючої спиці під ніжку; б) для свердління каналів під гвинти, надруковані з титану; в) пластикова модель аугмента

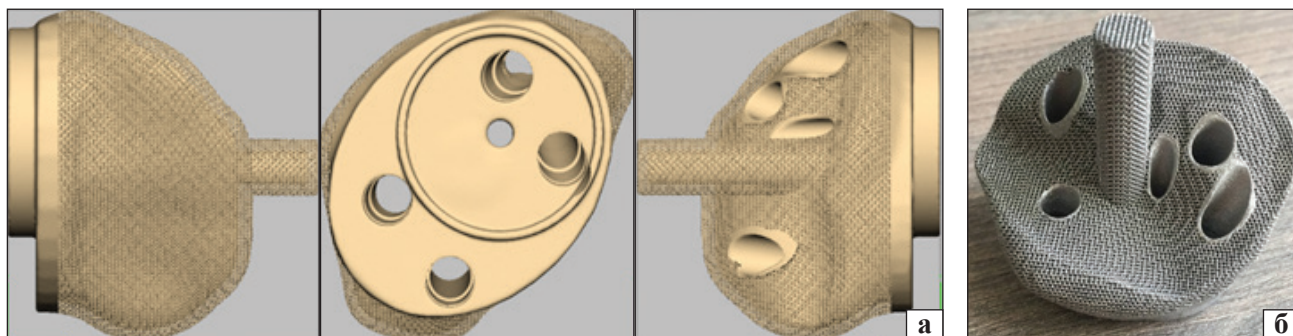


Рис. 6. Індивідуальний аугмент для кріплення гленосфери реверсивного ендопротеза плечового суглоба: а) комп'ютерна модель; б) імплантат

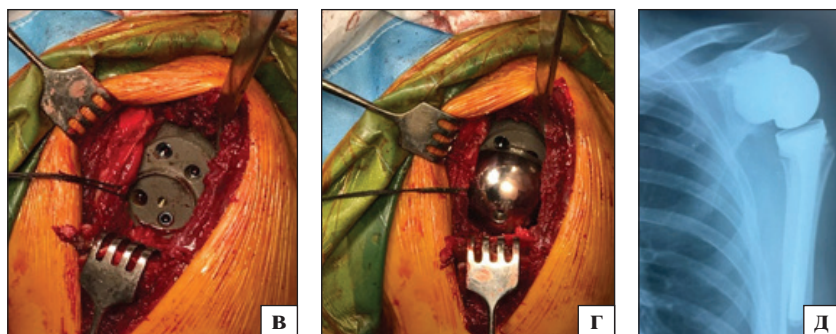


Рис. 7. Етапи оперативного втручання та рентгенографія після операції: а) видалена головка плечової кістки; б) модель лопатки і пластикова модель імплантата на операційному столі; в) встановлений аугмент; г) на аугменті закріплена гленосфера; д) рентгенографія після операції

У результаті рентгенографії і комп'ютерної томографії (КТ) діагностовано застарілий передній вивих головки лівої плечової кістки, неправильно відновлений перелом великого горбка, значний імпресійний дефект Hill-Sachs, дефект переднього краю гленоїда, остеоартроз IV ст. (рис. 1). У хворого не було неврологічного дефіциту, відзначено помірну атрофію надостьового, підостьового та дельтоподібного м'язів (рис. 2).

Візуальний аналіз дефекту гленоїда не дозволив нам використати стандартний імплантат для реверсивного ендопротеза.

Результати та їх обговорення

Першим етапом ми побудували тривимірну модель суглобової западини лопатки та за допомогою адитивної технології виготовили пластиковий зразок (рис. 3). Це було зроблено із метою знайти можливість встановити імплантат гленоїда зі застосуванням кісткової пластики. Виявилося, що встановлення імплантата з максимально допустимим кутом ретроверсії 10^0 практично неможливе, оскільки відсутня виходить можливість встановити ніжку ендопротеза в тілі лопатки.

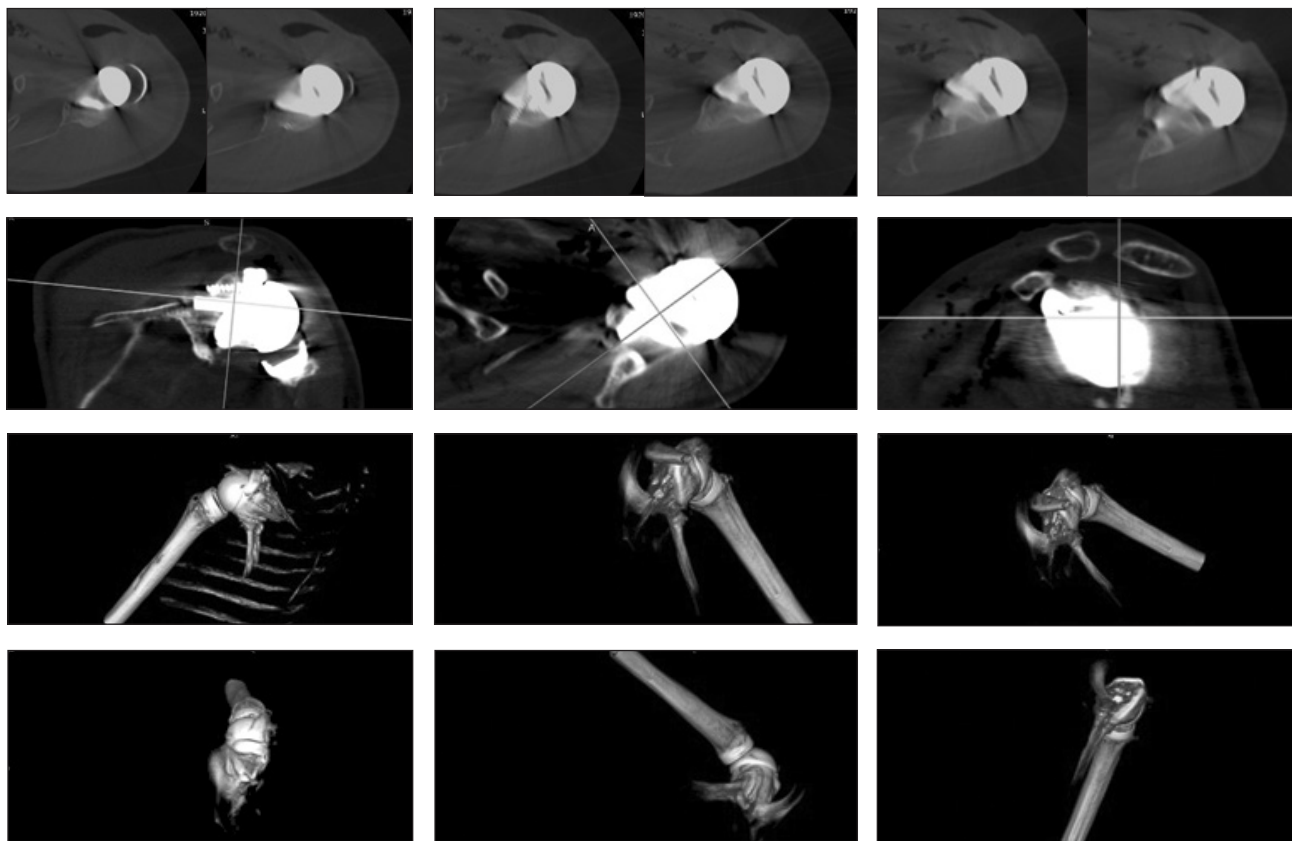


Рис. 8. КТ плечового суглоба після операції

Використавши технологію тривимірного моделювання, ми побудували індивідуальний імплантат, який повторив форму суглобової поверхні лопатки, яка залишилася, та додатково мав опору на основу дзьобоподібного відростка. Положення ніжки імплантата запроєктовано в тому місці, де залишився найбільший масив кістки на основі гленоїда. Цей аугмент було збудовано під гленосферу діаметром 42 мм «реверсивного протеза плеча». В імплантаті виконано латералізацію центра обертання на 5 мм і нахил гленосфери донизу на 5° (рис. 4). Канал для ніжки ендопротеза й отвори для гвинтів модельовано заздалегідь, щоб вони пройшли через наймасивніші частини лопатки. Під час інтраопераційного позиціонування каналу для ніжки ендопротеза та свердління гвинтів були надруковані кондуктори (рис. 5). Після побудови моделі на її кріпильну поверхню було нанесено трабекулярну сітку та відправлено на 3D-друк із чистого титану (рис. 6).

Під загальною анестезією пацієнтові проведено артротомію лівого плечового суглоба, після виділення й економної резекції головки плечової кістки виконано капсулотомію та виділено суглобову западину лопатки. Останню звільнено від м'яких тканин і за надрукованими на 3D-принтері

індивідуальними напрямними просвердлено канали під ніжку ендопротеза і для фіксувальних гвинтів (рис. 7). Аугмент введений нішкою в отвір суглобової поверхні лопатки, зафіксований гвинтами, на нього прикріплено гленосферу. Встановлено ніжку ендопротеза, виконано вправлення та перевірку обсягу рухів і стабільності суглоба. На операційному столі пасивні рухи були в повному обсязі. Після операції пацієнтові виконали КТ для оцінювання позиції аугмента суглобової западини. Результати дослідження наведені на рис. 8. На обраних зрізах і реконструкціях видно, що імплантат щільно прилягає до поверхні лопатки, а гвинти розташовані в наймасивніших частинах лопатки, що повністю відповідає передопераційному моделюванню.

У післяопераційному періоді застосовано іммобілізацію косинковою пов'язкою протягом трьох тижнів. Пацієнтові рекомендували активні рухи в кисті та ліктьовому суглобі, у плечовому — дозволяли відведення не більше ніж 45° і забороняли зовнішню ротацію. Через 3 тижні було частково відновлено обсяг рухів у плечовому суглобі. На біль у спокої та під час рухів хворий не скаржився. Почав користуватися рукою, поступово відновлюючи м'язовий тонус і функцію кінцівки.

Висновки

Застосування тривимірного моделювання з 3D-друком доцільно використовувати у випадках реверсивного ендопротезування плечового суглоба в разі застарілих вивихів головки плечової кістки і значного дефекту суглобової поверхні лопатки, що дає змогу отримати хороший клінічний і функціональний результат.

Конфлікт інтересів. Автори декларують відсутність конфлікту інтересів.

Список літератури

1. Pean J. E. Des moyens prosthétiques destinés à obtenir la réparation de parties osseuses / J. E. Pean // *Gaz de Hop Paris*. — 1894. — Vol. 67. — P. 291.
2. Bankes M. J. Pioneers of shoulder replacement: Themistocles Gluck and Jules Emile Pean / M. J. Bankes, R. J. Emery // *Journal of shoulder and elbow surgery*. — 1995. — Vol. 4 (4). — P. 259–262. — DOI: 10.1016/s1058-2746(05)80018-7.
3. Albee F. H. Restoration of shoulder function in cases of loss of head and upper portion of humerus / F. H. Albee // *Surgery, Gynecology and Obstetrics*. — 1921. — Vol. 32. — P. 1.
4. Jones L. Reconstructive operation for non-reducible fractures of the head of the humerus / L. Jones // *Annals of surgery*. — 1933. — Vol. 97 (2). — P. 217–225. — DOI: 10.1097/00000658-193302000-00006.
5. Neer C. S. 2nd. Articular replacement for the humeral head / C. S. Neer 2nd // *The Journal of bone and joint surgery. American volume*. — 1955. — Vol. 37-A (2). — P. 215–228.
6. Rodichkin V. A. Treatment of fractures of the proximal end of the humerus : Abstract of the thesis Candidate of Medical Sciences / V. A. Rodichkin. — Kharkov, 1987. — 20 p.
7. Loskutov A. E. Endoprosthesis replacement at the polyfragmental fractures of the humeral head [Jendoprotezirovaniye pri polifragmentarnykh perelomakh golovki plechevoj kosti] / A. E. Loskutov, V. N. Tomilin // *Travma*. — 2010. — Vol. 11 (4). — P. 436–440. (in Russian)
8. Study and development of a new shoulder prosthesis / P. Grammont, P. Trouilloud, J. Laffay, X. Deries // *Rheumatologie*. — 1987. — Vol. 39. — P. 407–418. (in French)
9. Carpenter S. R. Porous metals and alternate bearing surfaces in shoulder arthroplasty / S. R. Carpenter, I. Urits, A. M. Murthi // *Current reviews in musculoskeletal medicine*. — 2016. — Vol. 9 (1). — P. 59–66. — DOI: 10.1007/s12178-016-9319-x
10. Nashikkar P. S. Role of intraoperative navigation in the fixation of the glenoid component in reverse total shoulder arthroplasty : a clinical case-control study / P. S. Nashikkar, C. J. Scholes, M. D. Haber // *Journal of shoulder and elbow surgery*. — 2019. — Vol. 28 (9). — P. 1685–1691. — DOI: 10.1016/j.jse.2019.03.013
11. Comparing conventional and computer-assisted surgery base-plate and screw placement in reverse shoulder arthroplasty / G. Venne, B. J. Rasquinha, D. Pichora [et al.] // *Journal of shoulder and elbow surgery*. — 2015. — Vol. 24 (7). — P. 1112–1119. — DOI: 10.1016/j.jse.2014.10.012
12. Platform systems in shoulder arthroplasty / B. C. Werner, J. S. Dines, D. M. Dines, B. C. Werner // *Current reviews in musculoskeletal medicine*. — 2016. — Vol. 9 (1). — P. 49–53. — DOI: 10.1007/s12178-016-9317-z
13. The reverse shoulder arthroplasty angle: a new measurement of glenoid inclination for reverse shoulder arthroplasty / P. Boileau, M. O. Gauci, E. R. Wagner [et al.] // *Journal of shoulder and elbow surgery*. — 2019. — Vol. 28 (7). — P. 1281–1290. — DOI: 10.1016/j.jse.2018.11.074.
14. 3D printing in shoulder surgery / V. Campana, V. Cardona, V. Vismara [et al.] // *Orthopedic reviews (Pavia)*. — 2020. — Vol. 12 (Suppl 1). — Article ID : 8681. — DOI: 10.4081/or.2020.8681
15. Use of Patient-Specific Instrumentation (PSI) for glenoid component positioning in shoulder arthroplasty. A systematic review and meta-analysis / G. Villatte, A. S. Muller, B. Pereira [et al.] // *PLoS One*. — 2018. — Vol. 13 (8). — Article ID: e0201759. — DOI: 10.1371/journal.pone.0201759
16. Three-dimensional planning and use of patient-specific guides improve glenoid component position: an in vitro study / G. Walch, P. S. Vezeridis, P. Boileau [et al.] // *Journal of shoulder and elbow surgery*. — 2015. — Vol. 24 (2). — P. 302–309. — DOI: 10.1016/j.jse.2014.05.029
17. GPS guided reverse shoulder arthroplasty / G. B. Colasanti, F. Moreschini, C. Cataldi [et al.] // *Acta Biomedica*. — 2020. — Vol. 91 (4-S). — P. 204–208. — DOI: 10.23750/abm.v91i4-S.9377
18. Does computerized CT-based 3D planning of the humeral head cut help to restore the anatomy of the proximal humerus after stemless total shoulder arthroplasty? / F. Grubhofer, A. R. Muniz Martinez, J. Haberli [et al.] // *Journal of shoulder and elbow surgery*. — 2021. — Vol. 30 (6). — P. e309–e316. — DOI: 10.1016/j.jse.2020.08.045
19. Custom-made reverse shoulder arthroplasty for severe glenoid bone loss: review of the literature and our preliminary results / G. Porcellini, G. M. Micheloni, L. Tarallo [et al.] // *Journal of orthopaedics and traumatology*. — 2021. — Vol. 22 (1). — Article ID: 2. — DOI: 10.1186/s10195-020-00564-6

Стаття надійшла до редакції 08.10.2021

THE FIRST EXPERIENCE OF INDIVIDUAL REVERS SHOULDER ARTHROPLASTY IN CASE OF POST-TRAUMATIC GLENOID DEFORMATION (CASE FROM PRACTICE)

M. L. Golovakha¹, S. A. Bondarenko², O. O. Grytsenko³, A. Yu. Pogarsky⁴

¹ Zaporizhzhia State Medical University. Ukraine

² «Motor Sich» Clinic, Zaporizhzhia. Ukraine

³ «Ekodnipro LLC», Dnipro. Ukraine

⁴ Collegial Studio, Zaporizhzhia. Ukraine

✉ Maxim Golovakha, MD, Prof. in Traumatology and Orthopaedics: golovaha@ukr.net

✉ Stanislav Bondarenko, MD: trauma.bon.s@gmail.com

✉ Olexandra Grytsenko, MD: alexandra_grit@hotmail.com

✉ Anton Pogarsky: anton.pogarskiy@gmail.com