



ДЕРЖАВНИЙ ЗАКЛАД
ЗАПОРІЗЬКА МЕДИЧНА АКАДЕМІЯ
ПІСЛЯДИПЛОМНОЇ ОСВІТИ
МОЗ УКРАЇНИ

СУЧАСНІ

МЕДИЧНІ
ТЕХНОЛОГІЇ

український науково-практичний журнал

ОРИГІНАЛЬНІ ДОСЛІДЖЕННЯ

**Assessment of oxidative proteins modification level
in infertile males ejaculate secondary to toxocara invasion**

**Особливості перебігу ранового процесу при лікуванні гострого
парапроктиту у хворих на цукровий діабет 2 типу**

**Дерматопластика при декомпенсованих формах
варикозної хвороби та посттромботичного синдрому**

**Гендерний детермінізм впливу кріоекстракту плаценти
на гепатотропні ефекти езомепразолу, кларитроміцину
та метронідазолу при хронічному ураженні печінки**

ОГЛЯД ЛІТЕРАТУРИ

**Алгоритм лікування пацієнтів
з резистентною артеріальною гіпертензією
на амбулаторному етапі**

**Хроноструктура та циркадні ритми параметрів
згортуючої системи і нейрогуморальних регуляторних систем,
що визначають добовий профіль артеріального тиску**



Державний заклад
«ЗАПОРІЗЬКА МЕДИЧНА АКАДЕМІЯ
ПІСЛЯДИПЛОМНОЇ ОСВІТИ
Міністерства охорони здоров'я України»

95 РОКІВ ПЛІДНОЇ ПРАЦІ



Ми завжди відкриті до співпраці та пишаємося досягненням колег, які пройшли підготовку в нашій академії – видатних лікарів, науковців, організаторів охорони здоров'я.

Ректор ДЗ «ЗМАПО МОЗ України»,
професор Никоненко О. С.

Modern Medical Technology

Заснований у 2008 році
Реєстраційне свідоцтво
КВ №14053-3024Р
від 19.05.2008 р.

Засновник:
ДЗ «Запорізька медична
академія післядипломної освіти
МОЗ України»

Згідно з наказом Міністерства
освіти і науки України
09.02.2021 № 157
журнал включено до Переліку
наукових фахових видань
України, в яких можуть
публікуватися результати
дисертаційних робіт на здобуття
наукових ступенів доктора
і кандидата наук

Наукометричні бази даних,
до яких включено наукове видання
Scopus
Google Scholar
Index Copernicus
Національна бібліотека України
імені В. І. Вернадського

Друк:
СВС Гриценко І. Я.
Україна, 69096, м. Запоріжжя,
вул. проф. Толока, 18/23
Свідоцтво ДК № 4516 від
02.04.2013 р.

Адреса для листування:
Редакція журналу
«Сучасні медичні технології»
69096 м. Запоріжжя,
бул. Вінтера, 20,
Тел/факс: (061) 289-80-82
E-mail: mmztmapo@gmail.com

Відповідальність за добір та
викладення фактів у статтях
несуть автори, за зміст рекламних
матеріалів — рекламодавці.
Передрук опублікованих статей
можливий за згодою редакції
та з посиланням на джерело

© «Сучасні медичні технології», 2023
www. [https://zmapo-journal.com/
index.php/journal](https://zmapo-journal.com/index.php/journal)



Державний заклад
«Запорізька медична академія післядипломної освіти
Міністерства охорони здоров'я України»

Головний редактор: Никоненко О. С. (Запоріжжя)

РЕДАКЦІЙНА КОЛЕГІЯ:

Заступник головного редактора: Шаповал С. Д.

Алипова О. Є. (Запоріжжя)	Лазоришинець В. В. (Київ)
Бараннік Н. Г. (Запоріжжя)	Левада О. А. (Запоріжжя)
Березницький Я. С. (Дніпро)	Лоскутов О. Є. (Дніпро)
Білянський Л. С. (Київ)	Луценко Наталія Степанівна (Запоріжжя)
Бойко В. В. (Харків)	Луценко Ніна Степанівна (Запоріжжя)
Бучакчийська Н. М. (Запоріжжя)	Малекас А. (Каунас, Литва)
Воронцова Л. Л. (Запоріжжя)	Масія Ж. (Барселона, Іспанія)
Гриценко С. М. (Запоріжжя)	Милиця М. М. (Запоріжжя)
Гук І. І. (Відень, Австрія)	Овчаренко Л. С. (Запоріжжя)
Доценко М. Я. (Запоріжжя)	Оспанов Орал Базарбаєвич (Казахстан)
Живиця Д. Г. (Запоріжжя)	Румянцев К. Є. (Ужгород)
Иштван Такач (Мішкольц, Угорщина)	Савон І. Л. (Запоріжжя)
Коваленко В. М. (Київ)	Усенко О. Ю. (Київ)
Ковальов О. О. (Запоріжжя)	Фуркало С. М. (Київ)
Кополовець І. І. (Кошіце, Словацька Республіка)	Фуштей І. М. (Запоріжжя)
Лаврик А. С. (Київ)	Ярешко В. Г. (Запоріжжя)

Секретарі: Дмитрієва С. М., Рязанов Д. Ю.

Відповідальний секретар: Труфанов І. І.

ЗМІСТ

4 Оригінальні дослідження

- 4 Оцінка рівня окисної модифікації білків в еякуляті інфертильних чоловіків на тлі токсикаротної інвазії
Воронцова Л. Л., Кенійз С. О., Коваленко В. А., Міхеев О. О.
- 9 Лікування гнійно-запальних ускладнень пошкоджень та захворювань кісток таза
Труфанов І. І., Кляцький Ю. П., Трибушний О. В., Косило В. В., Кляцька Л. І., Юрченко П. Г.
- 18 Тромбектомія у пацієнтів з тромбозом артеріо-венозної фістули: серія випадків
Вільданов С. Р., Никоненко А. О., Губка В. О., Русанов І. В., Будагов Р. І.
- 22 Особливості перебігу ранового процесу при лікуванні гострого парапроктиту у хворих на цукровий діабет 2 типу
Милиця М. М., Чобей С. М., Солдусова В. В., Постоленко М. Д., Милиця К. М.
- 27 Причини незадовільних результатів лікування деструктивних форм бешихи
Шаповал С. Д.
- 31 Стан клітинної ланки вродженого імунітету у інфертильних чоловіків залежно від виду та кількості вживаного алкоголю
Козачук О. С., Воронцова Л. Л., Коваленко В. А.
- 37 Порівняльний аналіз хірургічного лікування пацієнтів з місцево-розповсюдженими пухлинами правого анатомо-хірургічного сегменту підшлункової залози
Копчак В. М., Шкарбан В. П., Перерва Л. О., Савицький А. О., Кропельницький В. О., Булик І. І., Масюк Ю. І., Міхальчевський В. П.
- 46 Дерматоластика при декомпенсованих формах варикозної хвороби та посттромботичного синдрому
Русин В. І., Павук Ф. М., Ковальчук І. І., Носенко О. А.
- 55 Гендерний детермінізм впливу кріоекстракту плаценти на гепатотропні ефекти езомепразолу, кларитроміцину та метронідазолу при хронічному ураженні печінки
Чиж М. О., Кошурба І. В., Марченко М. М., Гладких Ф. В., Бєлочкіна І. В.
- 62 Характеристика антиульцерової активності кріоекстракту плаценти при гострому та хронічному ураженні шлунка
Гладких Ф. В., Кошурба І. В., Чиж М. О.

69 Огляд літератури

- 69 Алгоритм лікування пацієнтів з резистентною артеріальною гіпертензією на амбулаторному етапі
Кульбачук О. С., Сідь Є. В., Соловійов О. В., Піскун А. В.
- 74 Хроноструктура та циркадні ритми параметрів згортуючої системи і нейрогуморальних регуляторних систем, що визначають добовий профіль артеріального тиску
Остапенко А. О., Клицинова Ю. О., Кульбачук О. С.

DOI: [https://doi.org/10.34287/MMT.1\(56\).2023.2](https://doi.org/10.34287/MMT.1(56).2023.2)I. I. Trufanov¹, Yu. P. Klyatsky¹, O. V. Tribushny¹, V. V. Kosilo¹, L. I. Klyatska², P. G. Yurchenko²¹State Institution «Zaporizhzhia Medical Academy of post-graduate education Ministry of Health of Ukraine»
Zaporizhzhia, Ukraine²Zaporizhzhya State Medical University
Zaporizhzhia, UkraineI. I. Труфанов¹, Ю. П. Кляцький¹, О. В. Трибушний¹, В. В. Косило¹, Л. І. Кляцька², П. Г. Юрченко²¹Державний заклад «Запорізька медична академія післядипломної освіти Міністерства охорони здоров'я України»
Запоріжжя, Україна²Запорізький медичний університет
Запоріжжя, Україна

TREATMENT OF PURULOUS-INFLAMMATORY COMPLICATIONS OF INJURIES AND DISEASES OF PELVIC BONES

Лікування гнійно-запальних ускладнень пошкоджень та захворювань кісток таза

Abstract

Purulent-inflammatory complications of fractures of pelvic bones represent up to currently one of the most difficult and little-studied sections of traumatology. Complexity anatomical structure and topographic relations of the pelvic region, deep location a significant part of the bones under the muscle mass create objective difficulties for surgical treatment of bone damage and later in the diagnosis of purulent processes. Osteomyelitis of the pelvis is accompanied by high mortality and is from 2,5 to 52% as in acute and in the chronic stage of the disease.

Purpose of the study. By analyzing clinical mistakes and the possibility of purulent-inflammatory complications during operative treatment and postoperative management of patients with fractures bones of the pelvis, as well as to determine methods of diagnosis, treatment and ways of prevention traumatic sacroiliitis.

Materials and methods. In the period from 2017 to 2022 in the bone-purulent surgery department of Zaporizhzhia city clinical hospital № 9 treated 9 patients with purulent processes in of the pelvic region, 6 (66,3%) of them were men, and 3 (33,4%) were women. With postoperative osteomyelitis, which occurred after osteosynthesis with plates of multiple pelvic bone fractures, 4 (44,5%) patients were treated. Conservative therapy with sacroiliitis, the cause of which was abortion, received by 2 (22,2%) women, 1 (11,1%) patient suffered

Реферат

Гнійно-запальні ускладнення переломів кісток таза представляють до теперішнього часу один із тяжких і мало вивчених розділів травматології. Складність анатомічної будови і топографічних співвідношень області таза, глибоке розташування значної частини кісток під м'язовим масивом створюють об'єктивні труднощі для хірургічного лікування пошкоджень кісток і в подальшому в діагностиці гнійних процесів. Остеомієліти таза супроводжуються високою летальністю і складають від 2,5 до 52% як в гострій, так і в хронічній стадії захворювання.

Мета роботи. Проаналізувати клінічні помилки і можливість виникнення гнійно-запальних ускладнень при оперативному лікуванні та післяопераційному веденні хворих з переломами кісток таза, а також визначити методи діагностики, лікування та шляхи профілактики сакроіліїтів травматичного характеру.

Матеріали і методи. В період з 2017 по 2022 роки у відділенні кістково-гнійної хірургії 9 міської клінічної лікарні отримували лікування 9 хворих з гнійними процесами в області таза, з них чоловіків було 6 (66,3%), а – жінок 3 (33,4%). З післяопераційним остеомієлітом, який виник після остеосинтезу пластинами множинних переломів кісток таза, лікувалося 4 (44,5%) пацієнта. Консервативну терапію з сакроіліїтом, причиною якого був аборт, отримували 2 (22,2%) жінки, 1 (11,1%) хворий страждав на правосторонній сакроіліїт з дитячого віку

from right-sided sacroiliitis since childhood and repeatedly operated, and 2 (22,2%) men were treated with cause of sacroiliitis, which occurred after slaughter of the sacroiliac joint area.

Results. All patients who were treated in the bone-purulent surgery department for purulent-inflammatory processes of pelvic bones, recovered and were discharged for outpatient treatment. While treatment in the ward, patients received complex treatment, which included conservative therapy and surgical intervention. Despite the introduction of modern methods of treatment of osteomyelitis of the pelvis, a trend of steady growth in the number is noted exits of patients with disabilities, which is confirmed by world statistics.

Conclusions. Lack of hard fixation of bone fragments by implants increases the risk of purulent complications in the postoperative period. Use of additional diagnostic methods and complex treatment, which includes radical purulent sanitation foci, creation of favorable conditions for tissue regeneration, prevention of relapses suppuration, targeted antibacterial therapy, correction of homeostasis indicators and increases the protective forces of the body during purulent processes of the bones and joints of the pelvis achieving positive results in 80.2% of patients.

Keywords: postoperative osteomyelitis of the pelvis, sacroiliitis, surgical treatment, antibacterial therapy.

і неодноразово оперувався та 2 (22,2%) чоловіка проходили лікування з приводу сакроілеїту, який виник після забою області крижово-клубового суглобу.

Результати. Усі хворі, що лікувалися у відділенні кістково-гнійної хірургії з приводу гнійно-запальних процесів кісток таза, видужали і були виписані на амбулаторне лікування. Знаходячись у відділенні пацієнти отримували комплексне лікування, яке включало консервативну терапію і оперативне втручання. Незважаючи на впровадження сучасних методів лікування остеомієліту таза, відмічається тенденція неухильного зростання кількості виходів хворих на інвалідність, що підтверджується світовою статистикою.

Висновки. Відсутність жорсткої фіксації фрагментів кісток імплантатами підвищує ризик виникнення гнійних ускладнень в післяопераційний період. Використання додаткових методів діагностики та комплексне лікування, яке включає радикальну санацію гнійного вогнища, створення сприятливих умов для регенерації тканин, профілактику рецидивів нагноєння, цілеспрямовану антибактеріальну терапію, корекцію показників гомеостазу і підвищення захисних сил організму при гнійних процесах кісток і суглобів таза сприяє досягненню позитивних результатів у 80,2% хворих.

Ключові слова: післяопераційний остеомієліт таза, сакроілеїт, оперативне лікування, антибактеріальна терапія.

INTRODUCTION

Purulent-inflammatory complications of fractures of pelvic bones represent up to currently one of the most difficult and little-studied sections of traumatology. Complexity anatomical structure and topographic relations of the pelvic region, deep location a significant part of the bones under the muscle mass create objective difficulties for surgical treatment of bone damage and later in the diagnosis of purulent processes [1, 4].

Refusal of full-fledged surgical treatment in the early period after receiving trauma in modern surgery is the rule rather than the exception, and is not stable enough fixation of debris is the main factor in the formation of a purulent process.

Flat bones of the pelvis with dense compact walls and located inside spongy substance contribute to the unhindered spread of the infection throughout the bone and its penetration into other pelvic bones and adjacent joints.

In this case, the numerous abscesses in the pelvis make it even more difficult surgical treatment, reduce the effectiveness of conservative therapy, create conditions for large cicatricial changes in the tissues and form foci of dormant infection – one of sources of recurrences of purulent inflammations [2]. Bruises in the

pelvic area without breaking the integrity of bone tissue in a certain condition of the body can lead to inflammation of the sacroiliac joint, namely sacroiliitis.

In conjunction with this, it is not surprising that osteomyelitis of the pelvis is accompanied by a high lethality and amounts to 2,5 to 52% both in acute and in the chronic stage of illness. Decreased effectiveness of daily antibacterial therapy, overdose of antibiotic-resistant microflora lead to an increase in the frequency of unsatisfactory results from 14 to 77% [6].

An important role in the overcoming of the purulent process is played by the localization and number of fractures of the pelvic ring and, in particular, the ear of the cellular spaces [5]. The cellular tissue accompanies the veins and nerves, as they go to the internal organs and in the vascular region of the pelvis. Following the tribute of V.F. Voyno-Yasinetsky, the spaces of the veins are quickly lit up in the ignition process and the numerical variants of rotten floods are established at the very pelvis, in the back space, and in the lower rinds.

Localization and number play an important role in the course of the purulent process fractures of the pelvic ring and, accordingly, damage to the fibrous spaces [5]. Cellulose accompanies vessels

and nerves, which are directed to internal organs and neighboring areas of pelvis. According to V.F. Voyno-Yasinetskyi, fibrous spaces are quickly involved in inflammatory process and numerous variants of purulent swellings are formed in the pelvis itself, in extra-abdominal space and in the lower limbs.

The deep location of the pelvic bones and a significant number of muscles cause unfavorable conditions for the direct exit of pus to the outside near the osteomyelitis focus. Manure spreads over a certain distance and involves large vascular and nerve plexuses in the process, causing a whole series of complications. Primary disability with severe injuries of the pelvis, which were complicated by a purulent process, is an average of 14%, and in patients with a combination damage to the pelvis and acetabulum can reach up to 50% [4].

Mistakes in the treatment of fractures of the pelvic bones, which later cause purulent complications can be divided into three groups:

1. Organizational:

- unjustified transfer of the injured person from one medical institution to another without primary surgical stabilization of the pelvis;

- lack of medical information about the assistance provided, which violates the phasing treatment.

2. Therapeutic and diagnostic:

- underestimation of real blood loss in victims with pelvic bone fractures;

- incomplete withdrawal of the patient from the shock state;

- insufficient x-ray examination;

- defects of the primary clinical examination.

3. Tactical:

- performance of final surgical stabilization of the pelvis before recovery from shock without proper anesthetic support;

- incomplete primary correction of blood loss;

- insufficient repositioning of debris;

- removal of large bone fragments;

- traumatization of nerve roots;

- failure to achieve stable fixation of fragments with implants, which leads to occurrence of inflammatory processes;

- late start of rehabilitation measures and verticalization of the victim [7, 8].

Purpose: by analyzing clinical mistakes and the possibility of purulent-inflammatory complications during operative treatment and postoperative management of patients with fractures bones of the pelvis, as well as to determine methods of diagnosis, treatment and ways of prevention traumatic sacroiliitis.

MATERIALS AND METHODS

In the period from 2017 to 2022 in the bone-purulent surgery department of Zaporizhzhia

city clinical hospital № 9 treated 9 patients with purulent-inflammatory processes in pelvic area, of which there were 6 (66,3%) men and 3 (33,4%) women. All patients are of working age from 27 to 54 years old. With postoperative osteomyelitis, which occurred after osteosynthesis with plates multiple fractures of the pelvic bones, 4 (44,5%) patients were treated. With sacroiliitis, the reason who had an abortion, 2 (22,2%) women received conservative therapy, 1 (11,1%) patient suffered from right-sided sacroiliitis since childhood and underwent multiple operations and 2 (22,2%) men were treated for sacroiliitis, which occurred after the slaughter of the region sacroiliac joint.

The main cause of the inflammatory complication during osteosynthesis with bone plates fractures of the pelvic bones is the lack of rigidity of fixation by implants. Eliminate purulent the process is possible only by removing all metal structures.

Sacroiliitis is inflammation of the sacroiliac joint, which occurs as an independent disease, as well as a symptom of other diseases of an infectious or autoimmune nature.

The disease begins with a throbbing pain on the back surface of the pelvis with radiation in hip and knee joints. Body temperature rises to 39,0°C. Palpation and percussion along the course of the sacroiliac joint is painful. Establishing a diagnosis has certain difficulties, so special information tests are used to diagnose the lesion sacroiliac joint.

Test of pressure on the iliac bone. The patient lies on his side. A doctor with two hands located on the iliac bone on the side of the lesion, exerts pressure on the pelvis. Appearance pain during the test indicates pathology in the sacroiliac joint.

Stretch test. The patient lies on his back. Simultaneous pressure on the upper ones the front spines of the iliac bones cause pain in the affected joint.

Genslen's test. The patient lies on his back, located closer to the edge of the table or hanging from it on the affected side. In order to stabilize such a position and fixation of the lumbar spine, the opposite leg bends in the knee and hip joints so that it is pulled as close to the body as possible. The doctor is passive bending the leg that hangs over the edge of the table. Pain in the sacroiliac joint occurs or increases [3].

Laboratory test results (general blood test, procalcitonin, C-reactive protein) indicate an inflammatory process in the body. After three weeks of running X-rays and computer tomography in the affected area of the disease are monitored expansion of the joint space and destruction of cartilage.

The disease can proceed as synovitis, osteoarthritis and panarthrititis. With synovitis it is possible use conservative therapy, which includes adequate antibacterial therapy according to the results of cultures of the content and sensitivity

of the flora to antibiotics, infusion therapy aimed at reducing body intoxication and improving blood circulation, as well as immunotherapy and vitamin therapy.

Osteoarthritis and panarthrosis can be surgically eliminated by performing resection of the sacroiliac joint with the removal of sequestrations and opening of all swellings further adjustment of the drainage system.

THE RESULTS AND DISCUSSION

All patients who were treated in the bone-purulent surgery department for purulent inflammatory processes of pelvic bones, recovered and were discharged for outpatient treatment. While in the ward, patients received complex treatment, which included conservative therapy and surgical intervention.

A clinical example. Patient R., 29 years old, was hospitalized in the department with complaints for sharp pains in the right sacroiliac joint and right thigh. He said he was sick for seven days back,

when after hypothermia there was pain in the pelvis and an increase in temperature to 39,0 °C. It is known from the anamnesis that the patient has been suffering from chronic sacroiliitis since the age of 14. Was treated in regional children's hospital.

During examination, the patient has a sharp pain over the right sacroiliac joint and there is a fistula with purulent contents. Pronounced swelling of the right thigh. Movements in the right hip joints are limited due to pain. Body temperature is 38,5°C. In the general blood analysis, leukocytosis $14 \times 10^9/l$, ESR 45 mm/h, procalcitonin 2,2 ng/ml. An important role in the diagnosis of inflammatory processes in the pelvis is played by the examination radiography, contrast fistulography and computed tomography. Result computer tomography – destruction of the ilium and sacrum in the area of formation joint (Fig. 1).

In the 3D measurement, damage to the right sacroiliac joint and on in contrast computer tomography, the contrast liquid spreads through the fistula to joint (Fig. 2, 3).

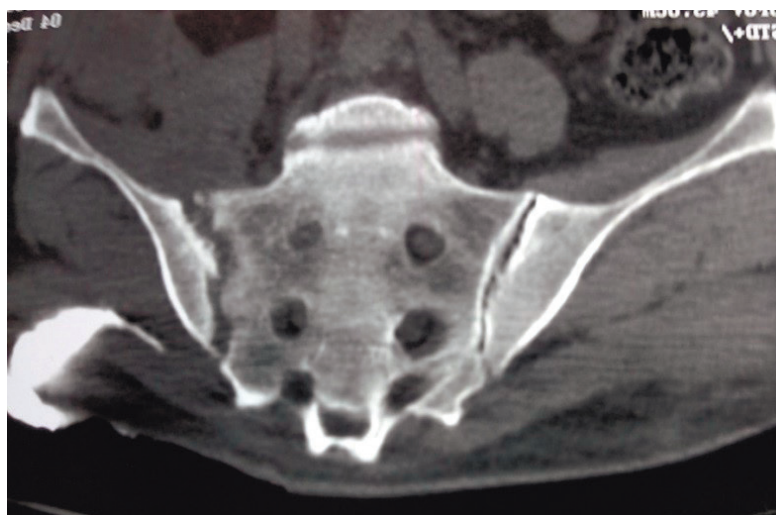

Fig. 1. Destruction of the sacroiliac joint

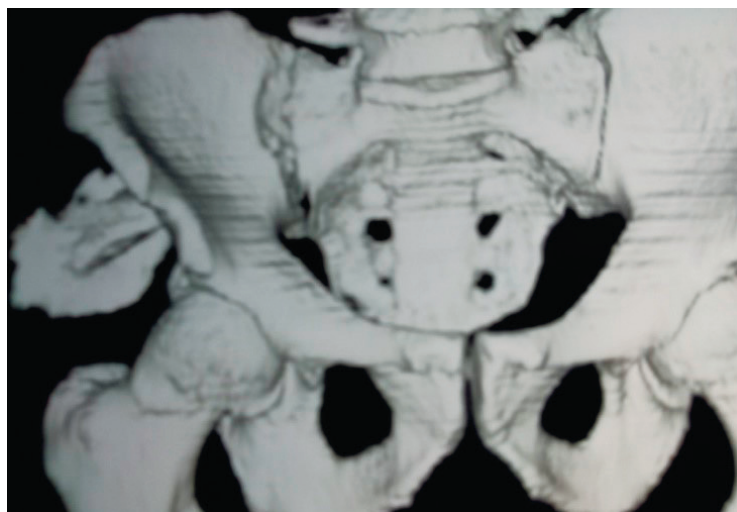


Fig. 2. Computed tomography 3D measurement of the right lesion is noted sacroiliac joint

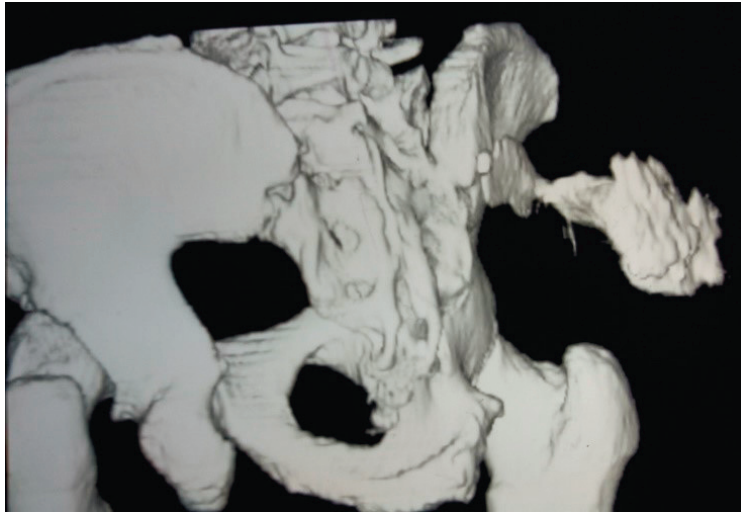


Fig. 3. On a contrast-enhanced computed tomography, contrast liquid in the fistula spreads to the joint

On the day of hospitalization, the patient was prescribed empiric antibacterial, detoxification therapy and vascular drugs. A diagnostic puncture of the soft tissue was carried out tissues of the right thigh, in which pus was obtained. After

preoperative preparation of the patient performed surgical remediation of the purulent focus with «window» resection of the sacroiliac joint and the opening of purulent swellings in the area of the right thigh (Fig. 4, 5).

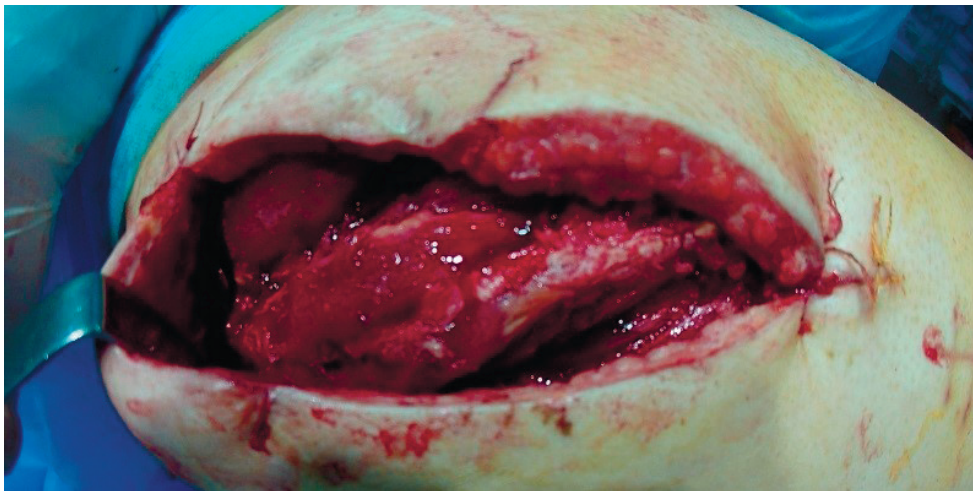


Fig. 4. Resection of the sacroiliac joint with surgical repair

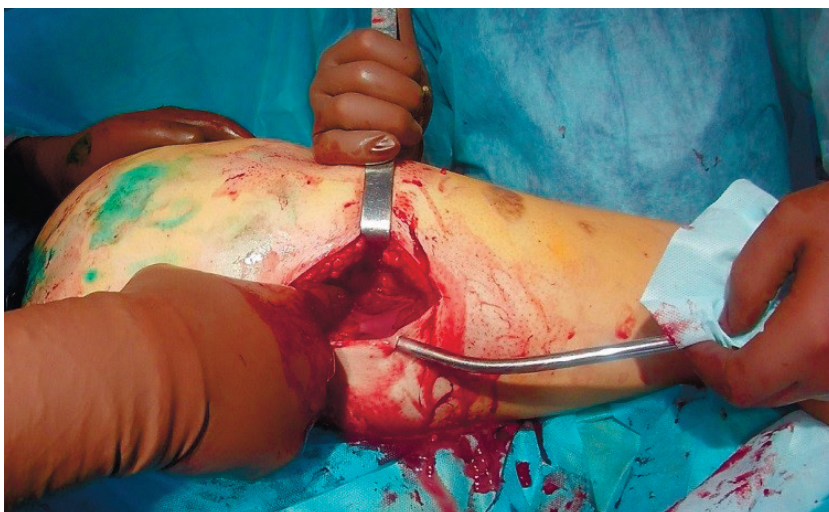

Fig. 5. Opening of purulent swellings between the muscles on the back surface of the thigh

Comprehensive treatment carried out in the postoperative period, including drug therapy and dressings contributed to wound healing (Fig. 6, 7).

Purulent-inflammatory processes in bone

fractures are a separate group of complications pelvis with displacement after surgery. The main cause of infection is unstable fixation of implants in the bone (Fig. 8a, 8b).

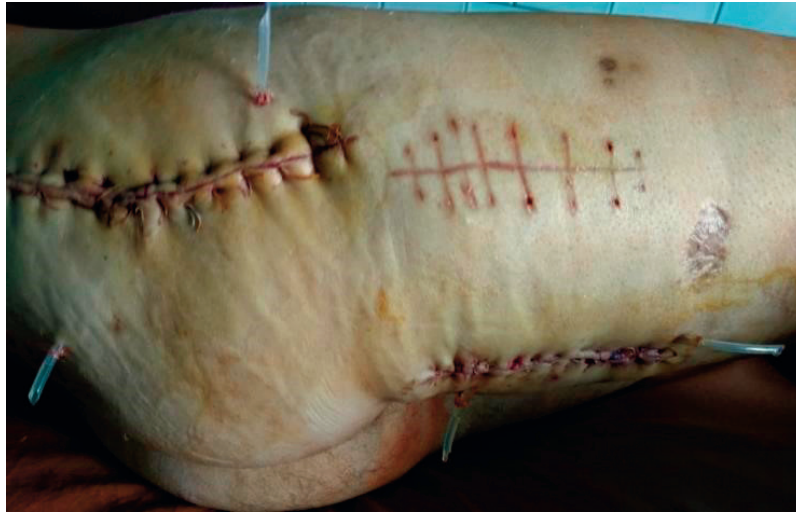

Fig. 6. Postoperative wounds with installed drainage tubes

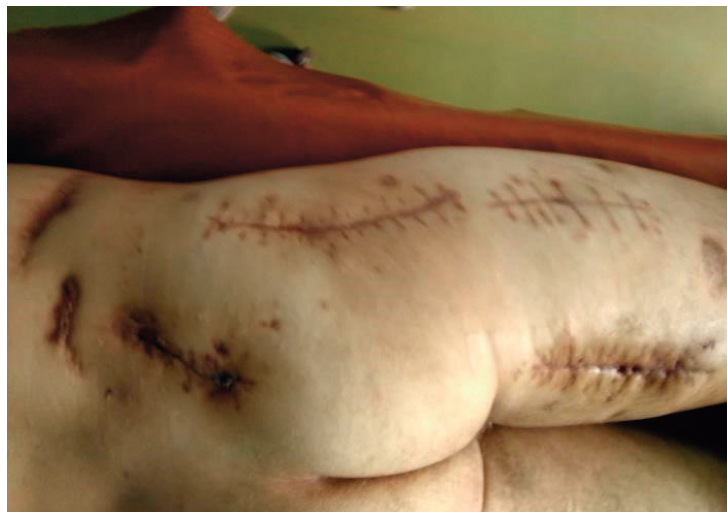
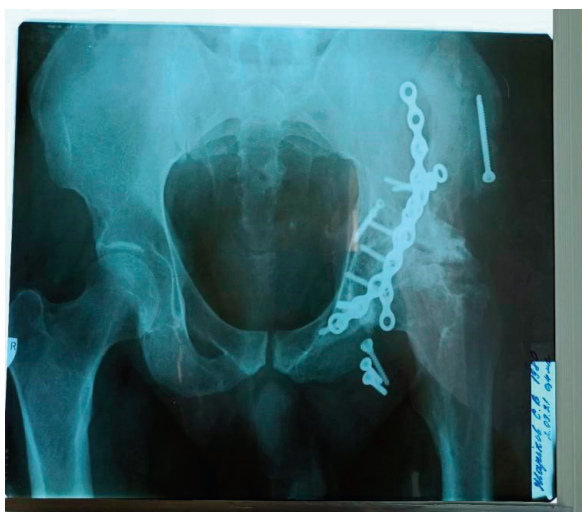
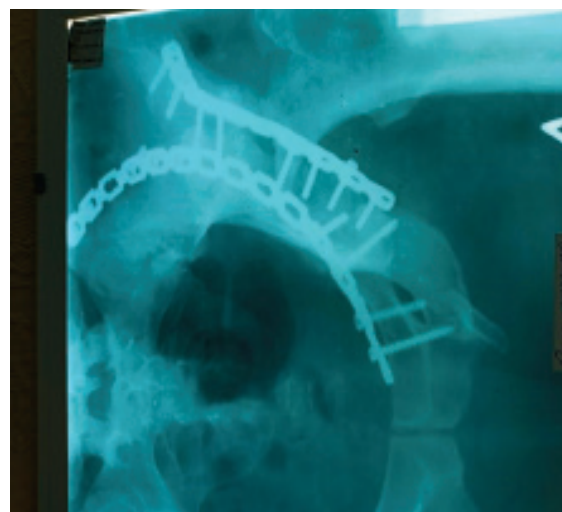Fig. 7. Purulent-inflammatory process in the area of the sacroiliac joint and hip purchased, wounds healed



8a



8b

Fig. 8a, 8b. A large number of different implants that do not perform fixing function

To eliminate the infection, it is necessary to remove the metal structures, carefully washing with antiseptics the focus of inflammation through drainage in the postoperative period and targeted antibacterial therapy according to the results of bacteriological culture.

A clinical example. Patient B., 26 years old. A year after the operation for the drive multiple

fractures of the pelvic bones, the patient developed a late purulent complication in the region fixing periosteal plates with the formation of a fistula. Surgical rehabilitation was carried out foci of inflammation with the removal of fixing structures contributed to the elimination of the inflammatory process and recovery of the patient (Fig. 9, 10, 11a, 11b, 12a, 12b).

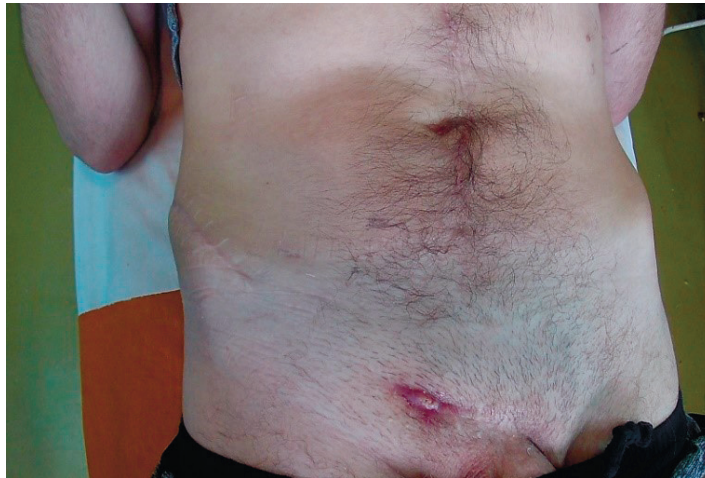


Fig. 9. Fistula with purulent content in the projection of the right pubic bone. The bottom of the wound is pubic bone and plate

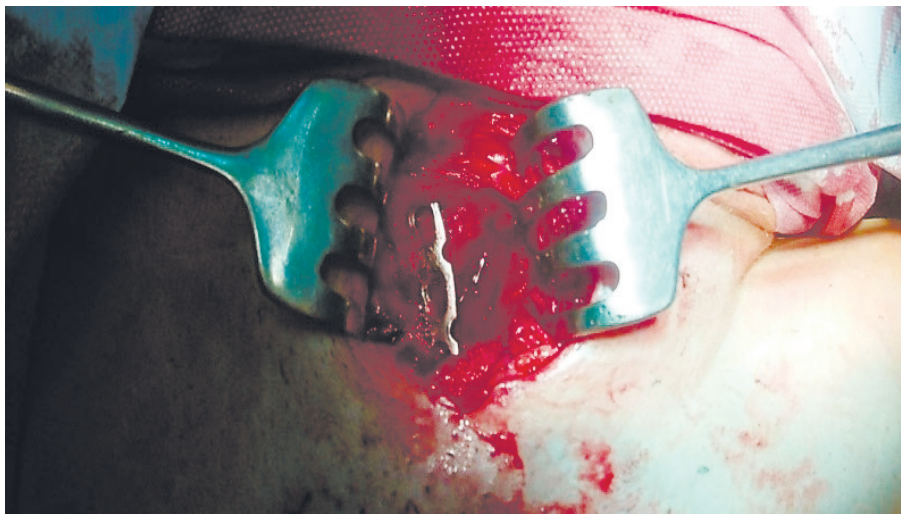
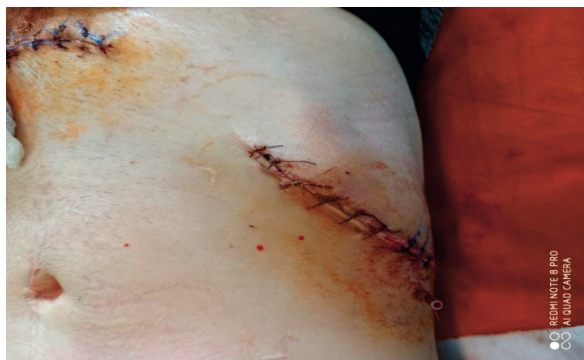
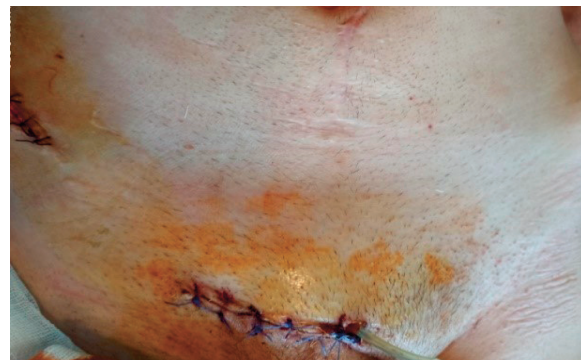
Fig. 10. Surgical rehabilitation with the selection of screws and plates in the area of the pubic bone

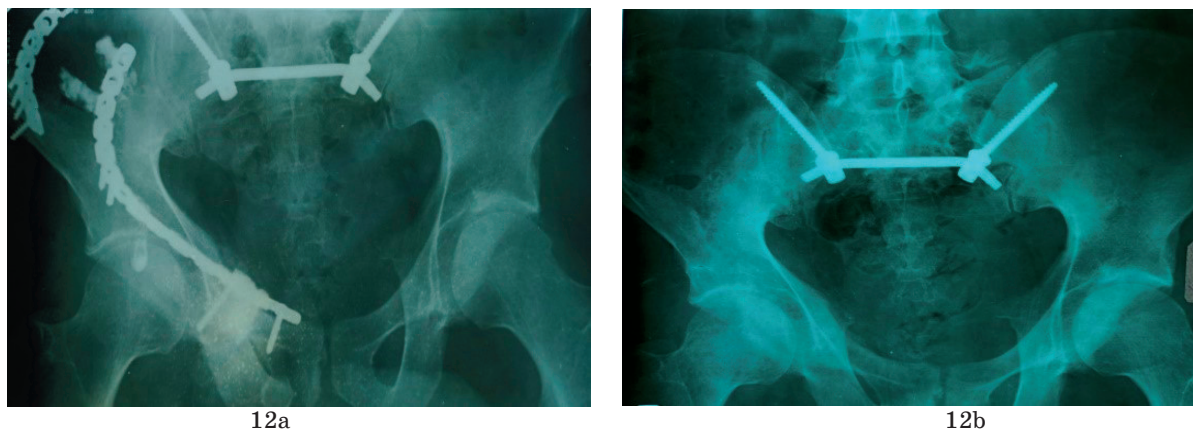


11a



11b

Fig. 11a, 11b. Postoperative wounds in the pelvic region with an installed drainage tube



12a

12b

Fig. 12a – on the fistulogram, the contrast liquid spreads along plates from the pubic bone to the ilium; 12b – radiograph after removal of plates from the anterior half-ring 1 year after metal-osteosynthesis surgery

In some cases, with osteomyelitis of the pelvic bones, pus descends between the muscles to of the middle third of the thigh and manifests itself

there by the formation of a fistula through which it exits. The diagnosis is established using contrast fistulography (Fig. 13).

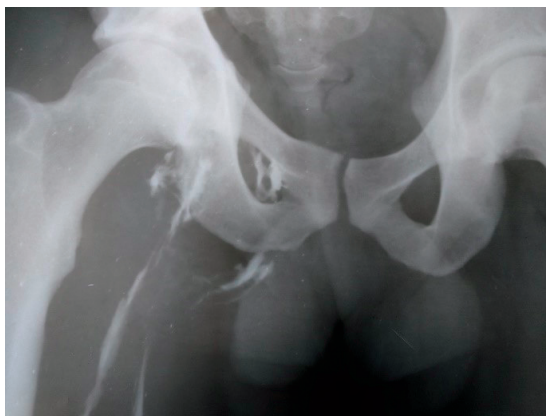

Fig. 13. On the fistulogram, the contrast liquid spreads along the fistula from thighs to the pubic and gluteal bones

According to the Traumatology Medical and social expert commission, despite the implementation of modern methods treatment of osteomyelitis of the pelvis, a trend of steady growth in the number of exits is noted patients with disabilities, which is confirmed by world statistics [7].

CONCLUSIONS

1. In the structure of purulent complications of bones and joints of the pelvis, the vast majority constitute inflammation after surgical interventions with the use of fixing implants.

2. Lack of rigid fixation of bone fragments by implants increases the risk occurrence of purulent-inflammatory complications in the postoperative period.

3. The use of additional methods for purulent processes in the bones and joints of the pelvis diagnostics and comprehensive treatment, which includes radical sanitation of the purulent focus, creation of favorable conditions for tissue regeneration, prevention of relapses of suppuration, targeted antibacterial therapy, correction of homeostasis indicators and increase of the body's protective forces, contributes to the achievement of positive results in 80,2% of patients.

4. Certain methods of trauma care for injuries need improvement and diseases of the pelvis, aimed at reducing damage to soft and bone tissues, which will contribute to the prevention of purulent-inflammatory complications.

REFERENCES

1. Zubritsky VF, Tsuranov SV, Melnyk KP. Diagnosis and treatment of purulent-septic diseases Complicated pelvis fracture. Department

of Traumatology and Orthopaedics. 2015; 1 (13): 8–13.

2. Lysyuk YuS, Zubenko OV, Savchak YaO. Purulent infection of the soft tissues of the pelvis and thigh, caused intrauterine spiral. Hospital surgery. 2015; 2: 73–75.
3. Slobodin TN. Sacroiliitis. Diagnostic traps. International Neurological magazine. 2016; 7 (85): 99–104.
4. Tufanov II. Mistakes and complications in the operative treatment of pelvic bone fractures. Modern medical technologies. 2022; 2 (53): 36–40.
5. Gänsslen A, Müller M, Nerlich M, et al. Acetabular Fractures. Diagnosis, Indications, Treatment Strategies. Thieme. 2017; 339.
6. Hayes PJ, Carroll CM, Roberts CS, et al. Operative treatment of acetabular fractures in the Medicare population. Orthopaedics. 2013; 36 (8): 1065–1070.
7. Burluka VV. Surgical treatment of victims with unstable pelvic injuries with polytrauma [dissertation]. Kyiv, Ukraine; Ukrainian Military Medical Academy; 2018. 369p.
8. Trufanov II, Tribyshniy OV, Klyackiy UP, et al. Medical and social consequences of pelvic bone fractures according to Zaporizhzya traumatological medical and social expert commission. Modern Medical Technology. 2021; 1 (48): 36–43.

Стаття надійшла до редакції 17.01.2023