

МІНІСТЕРСТВО ОХОРОНИ ЗДОРОВ'Я УКРАЇНИ
ЗАПОРІЗЬКИЙ ДЕРЖАВНИЙ МЕДИЧНИЙ УНІВЕРСИТЕТ
КАФЕДРА ДЕРМАТОВЕНЕРОЛОГІЇ ТА КОСМЕТОЛОГІЇ З КУРСОМ
ДЕРМАТОВЕНЕРОЛОГІЇ І ЕСТЕТИЧНОЇ МЕДИЦИНИ ФПО
КАФЕДРА ІНФЕКЦІЙНИХ ХВОРОБ

АТЛАС З ДЕРМАТОЛОГІЇ, ВЕНЕРОЛОГІЇ

Електронний наочний посібник для студентів зі спеціальності «Медицина»,
«Педіатрія», «Стоматологія»

Запоріжжя
2023

УДК 616.5(084.4+075.8)

А 92

*Затверджено на засіданні Центральної методичної ради ЗДМУ
Протокол № 3 від «23» лютого 2023 р.
та рекомендовано для використання в освітньому процесі*

Автори-укладачі:

професор Макуріна Г. І., професор Рябокони О. В., доцент Головкін А. В., асистент Чорненька А. С.

Рецензенти:

Г. В. Бачурін – доктор медичних наук, професор, завідувач кафедри урології ЗДМУ.

М. В. Сікорська – кандидат медичних наук, доцент кафедри неврології ЗДМУ.

А92

Атлас з дерматології, венерології : наочний посібник для студентів зі спеціальності «Медицина», «Педіатрія», «Стоматологія»/ Г. І. Макуріна, О. В. Рябокони, А. В. Головкін, А. С. Чорненька. – Запоріжжя: ЗДМУ, 2023. – 117 с.

Пропонований наочний посібник створено з метою надати допомогу студентам в опануванні знань і умінь з дисципліни «Дерматологія, венерологія».

УДК 616.5(084.4+075.8)

© Макуріна Г. І., Рябокони О. В., Головкін А. В., Чорненька А. С., 2023
© Запорізький державний медичний університет, 2023.

Передмова

Наочний посібник представляє собою ілюстрований довідник по дерматовенерології, виданий в типовому форматі атласів. Це дозволяє подати інформацію строго та компактно, максимально зрозуміло для читача. Частина атласу присвячена загальним питанням дерматології: гострим та хронічним дерматозам. Також є опис характерних нозологічних форм з акцентом на їх клінічні прояви.

В атласі акцентовано увагу на різномайття класичних дерматозів, що становитиме базис для студентів при опрацюванні теоретичного матеріалу. Так, використання фотозображень допоможе здобувачам орієнтуватися в клінічних проявах захворювань шкіри, оцінювати тяжкість стану та коректно проводити диференційну діагностику.

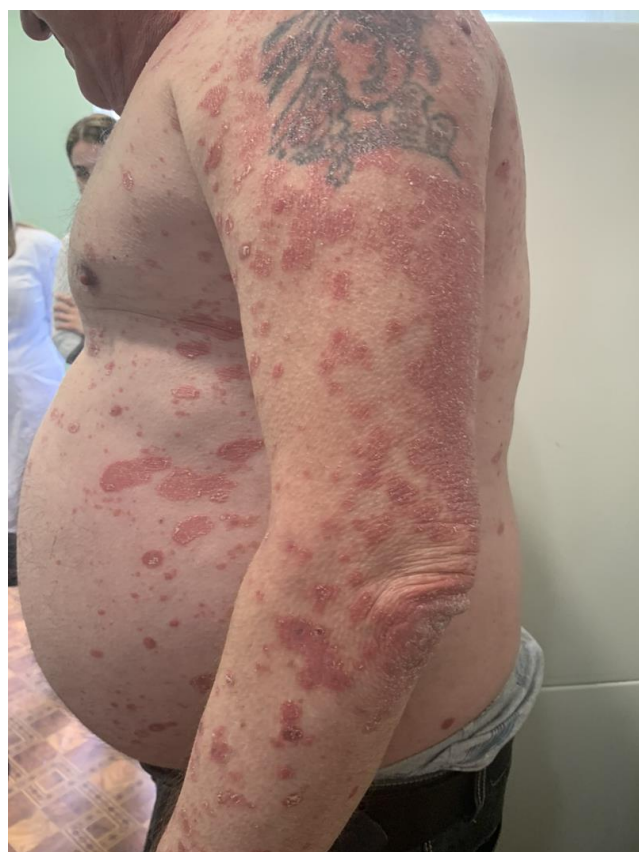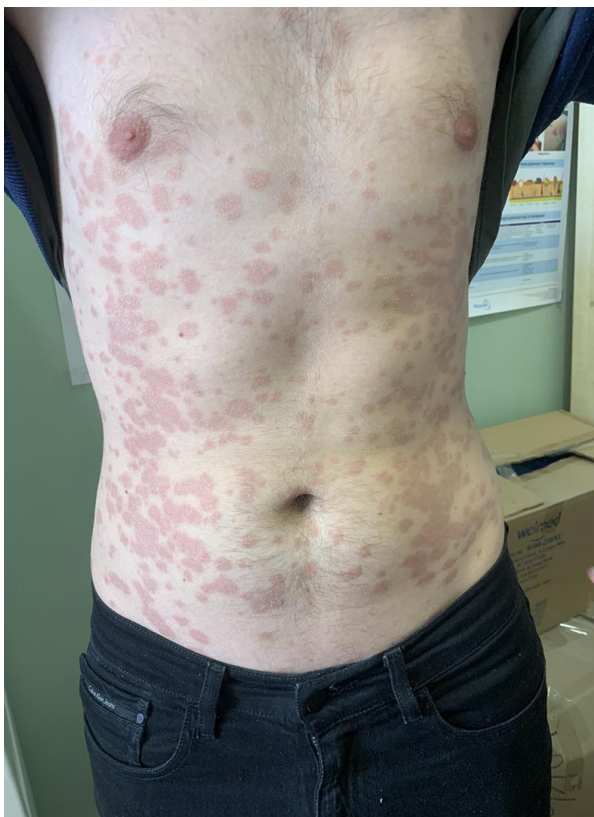Представлені матеріали важливі для формування клінічного мислення у майбутніх фахівців. Окрім того, це розширить межі наукового пізнання та сприятиме оволодінню навичок самостійного діагностичного пошуку.

Варто зазначити, що фотозображення зроблено та надано до друку самостійно авторами навчального посібника, авторські права також залишаються за укладачами даного атласу. В іншому разі в тексті зазначаються джерела. Дякуємо за наданий фотоматеріал практикуючим лікарям: Драковцевій Л.В., Муратовій Л.М.

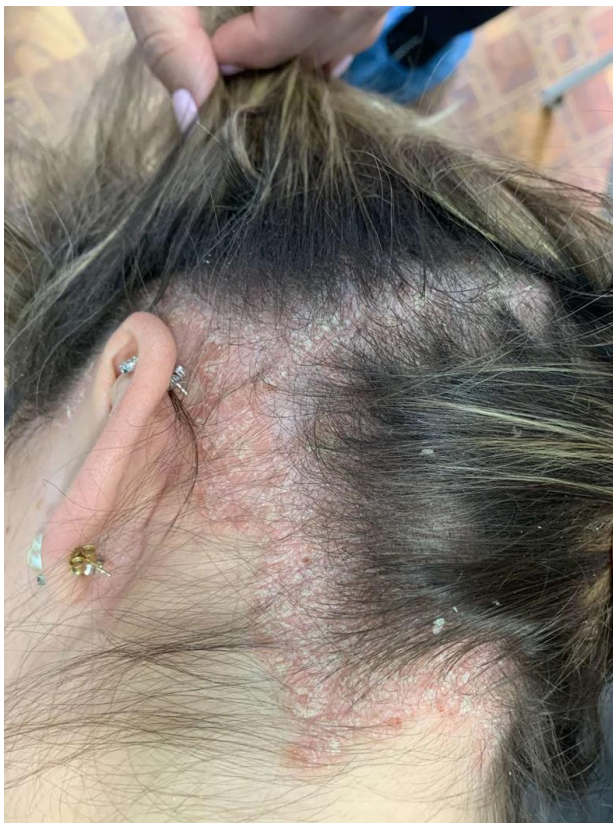ЗМІСТ

ПСОРИАЗ. ЧЕРВОНИЙ ПЛЕСКАТИЙ ЛИШАЙ	5
АЛЕРГОДЕРМАТОЗИ: ДЕРМАТИТИ, ТОКСИКОДЕРМІЇ, ЕКЗЕМА, АТОПІЧНИЙ ДЕРМАТИТ	25
ПОДЕРМІЇ: ОСНОВНІ КЛІНІЧНІ ПРОЯВИ ПРИ СТАФІЛО- ТА СТРЕПТОДЕРМІЯХ НА ШКІРІ ТА СЛИЗОВИХ	52
ПАРАЗИТАРНІ ХВОРОБИ ШКІРИ	59
БУЛЬБОЗНІ ДЕРМАТОЗИ	68
ВІРУСНІ ДЕРМАТОЗИ	81
МІКОЗИ	88
ТУБЕРКУЛЬОЗ ШКІРИ	99
ЗАХВОРЮВАННЯ, ЩО ПЕРЕДАЮТЬСЯ ПЕРЕВАЖНО СТАТЕВИМ ШЛЯХОМ	102
РЕКОМЕНДОВАНА ЛІТЕРАТУРА	117

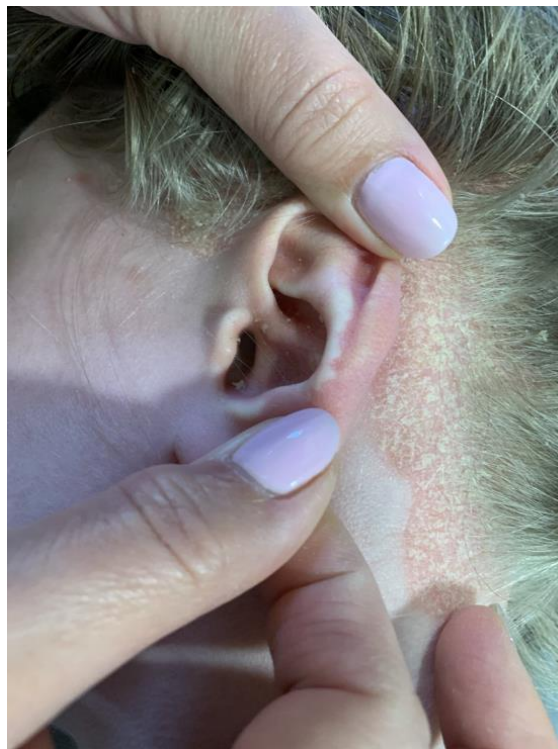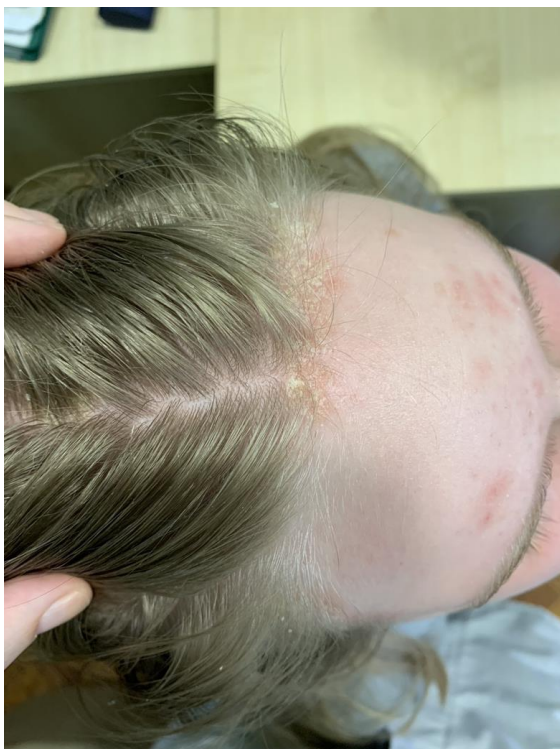ПСОРИАЗ. ЧЕРВОНИЙ ПЛЕСКАТИЙ ЛИШАЙ



Псоріаз вульгарний бляшковий

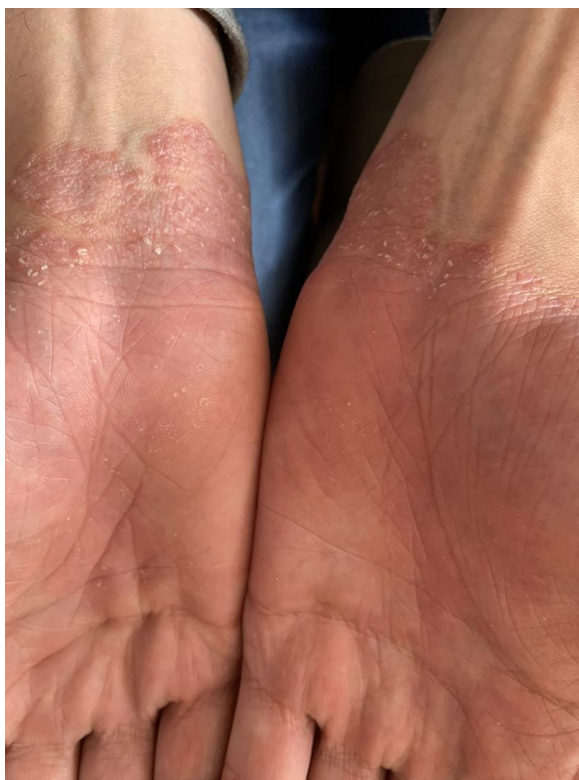

Псоріаз волосистої частини голови

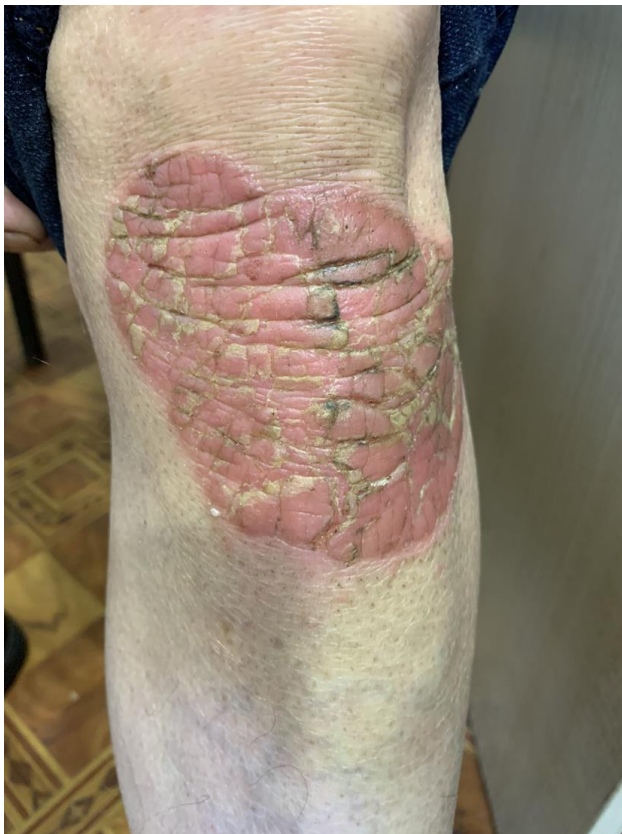



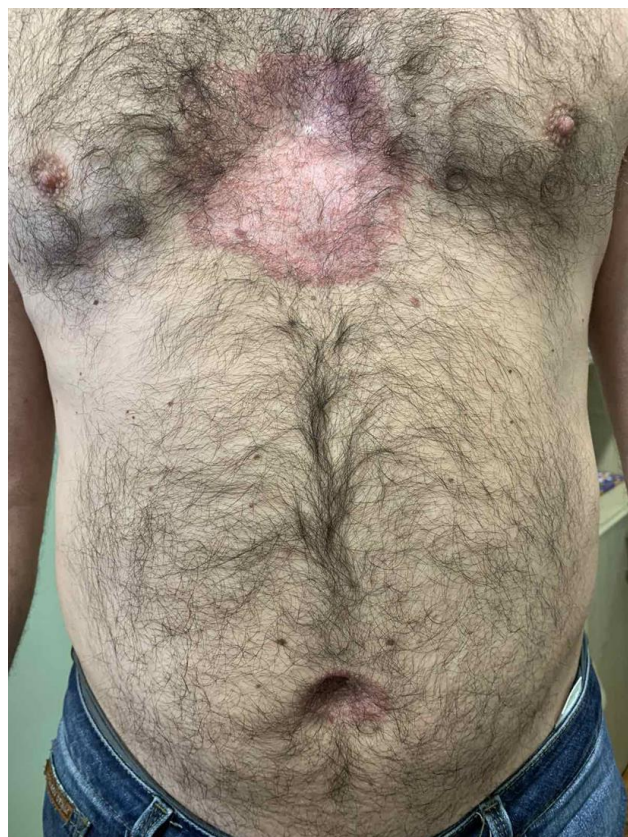
Долонно-підшовний псоріаз



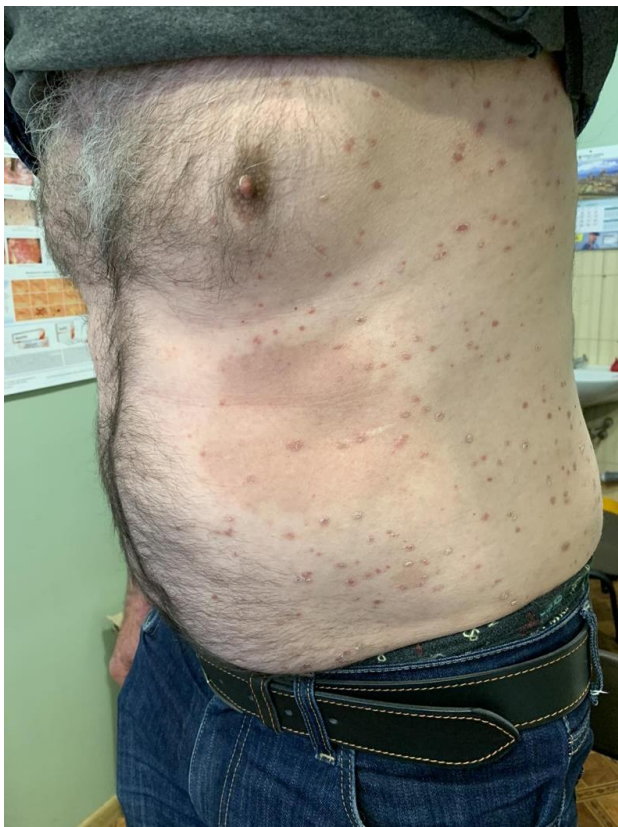Псоріаз шкіри долоней



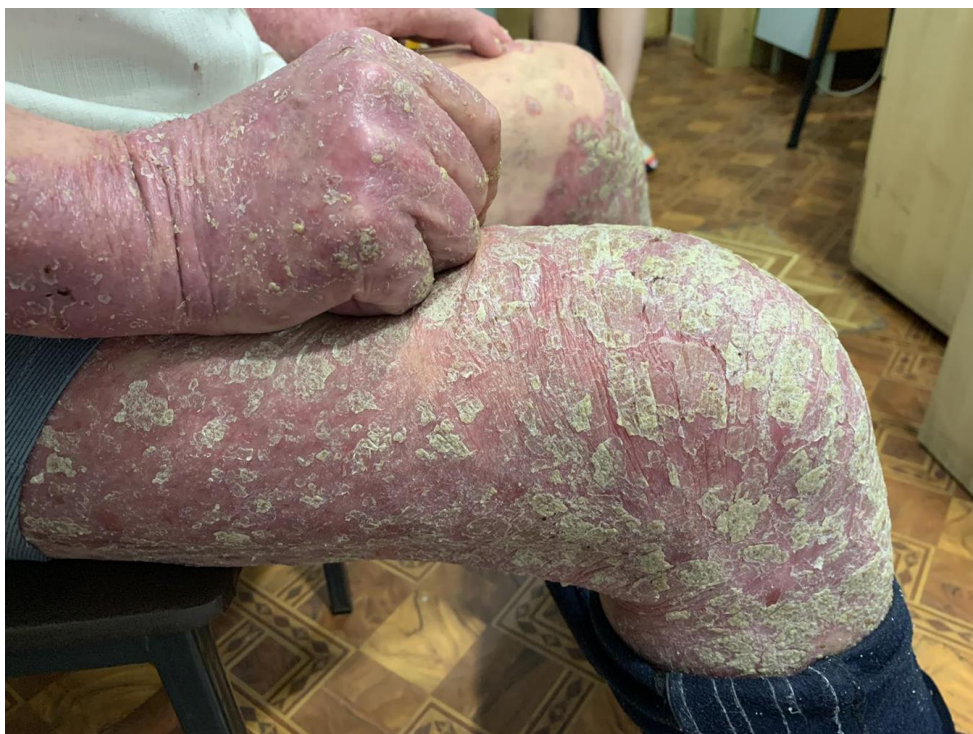Вульгарний бляшковий псоріаз



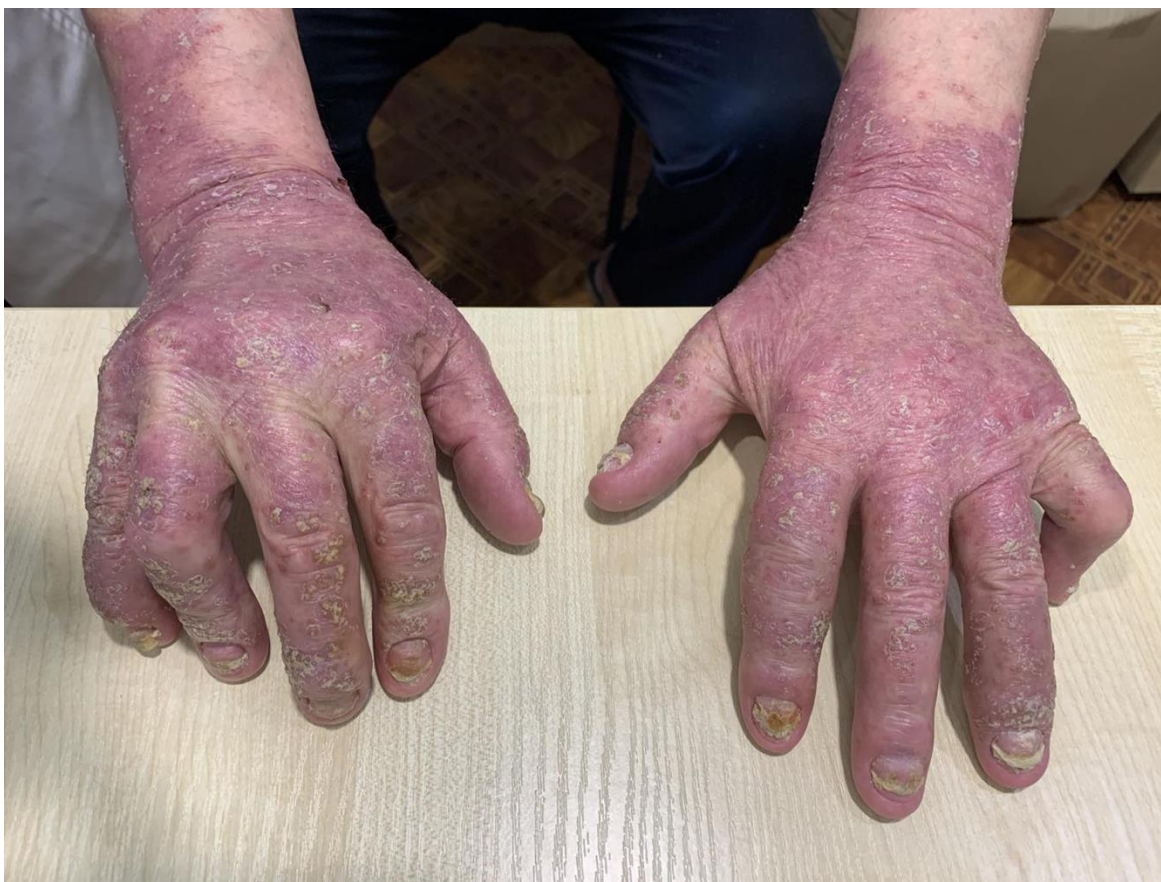Псоріаз вульгарний бляшковий з тенденцією до ураження складок



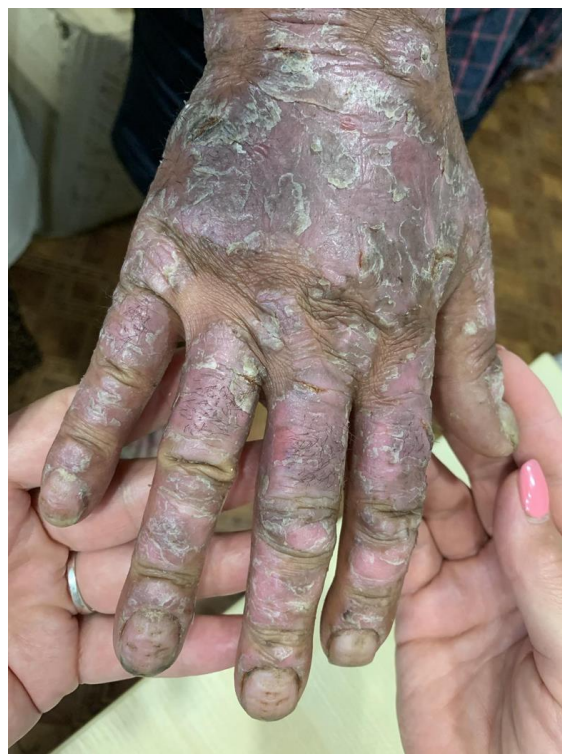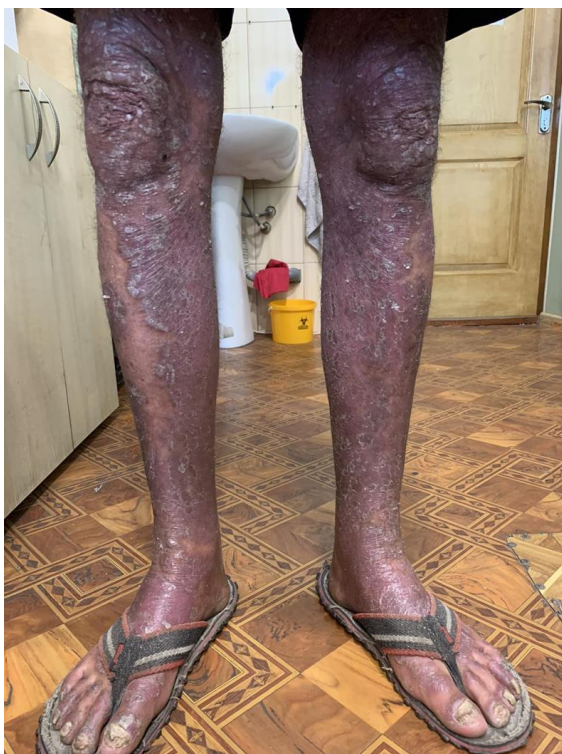Краплеподібний псоріаз



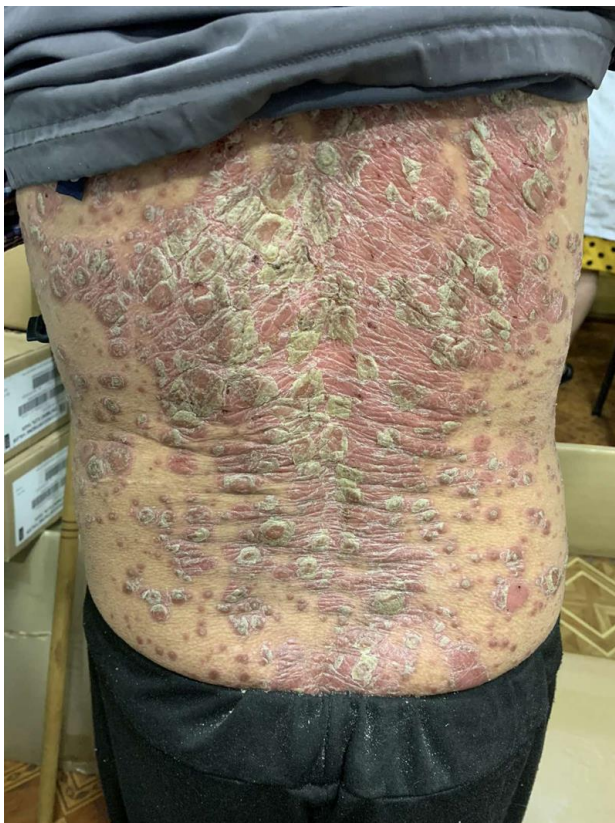Вульгарний бляшковий псоріаз



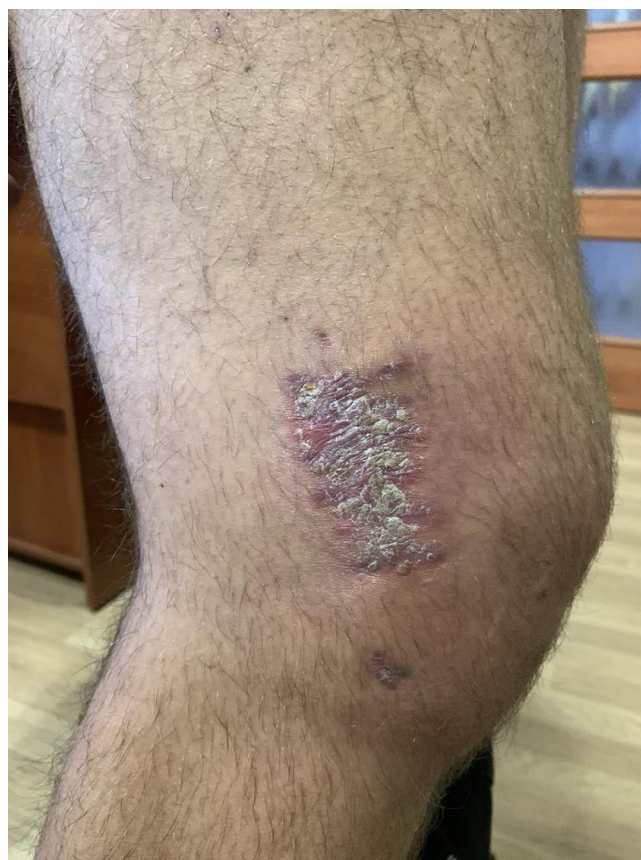Псоріаз шкіри долоней



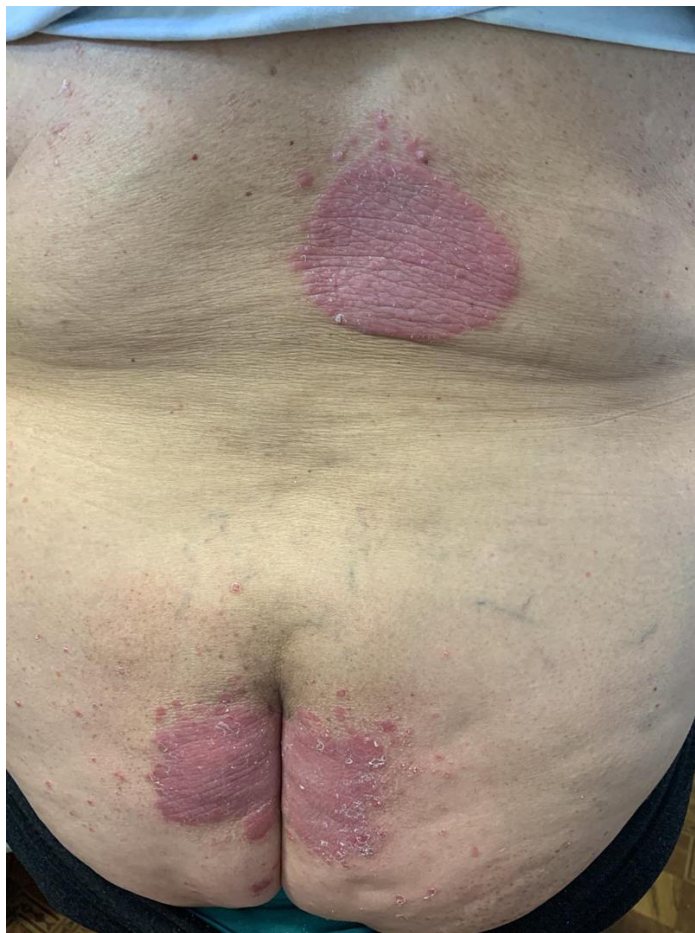Ексудативний псоріаз



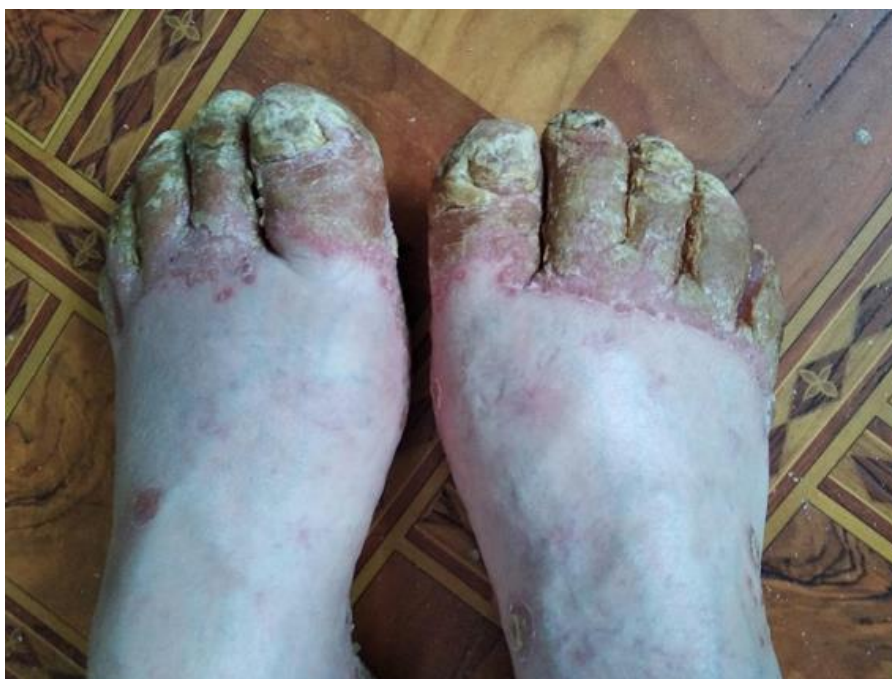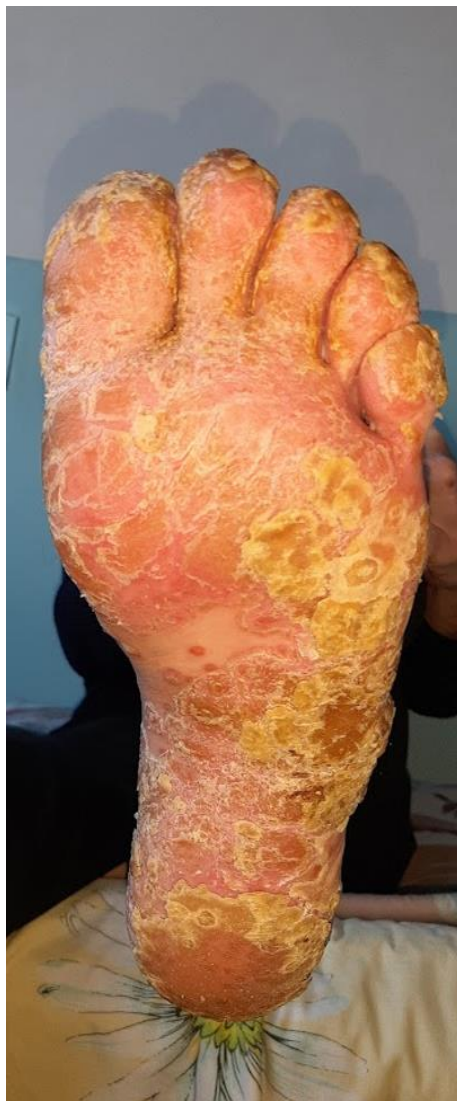Вульгарний бляшковий псоріаз



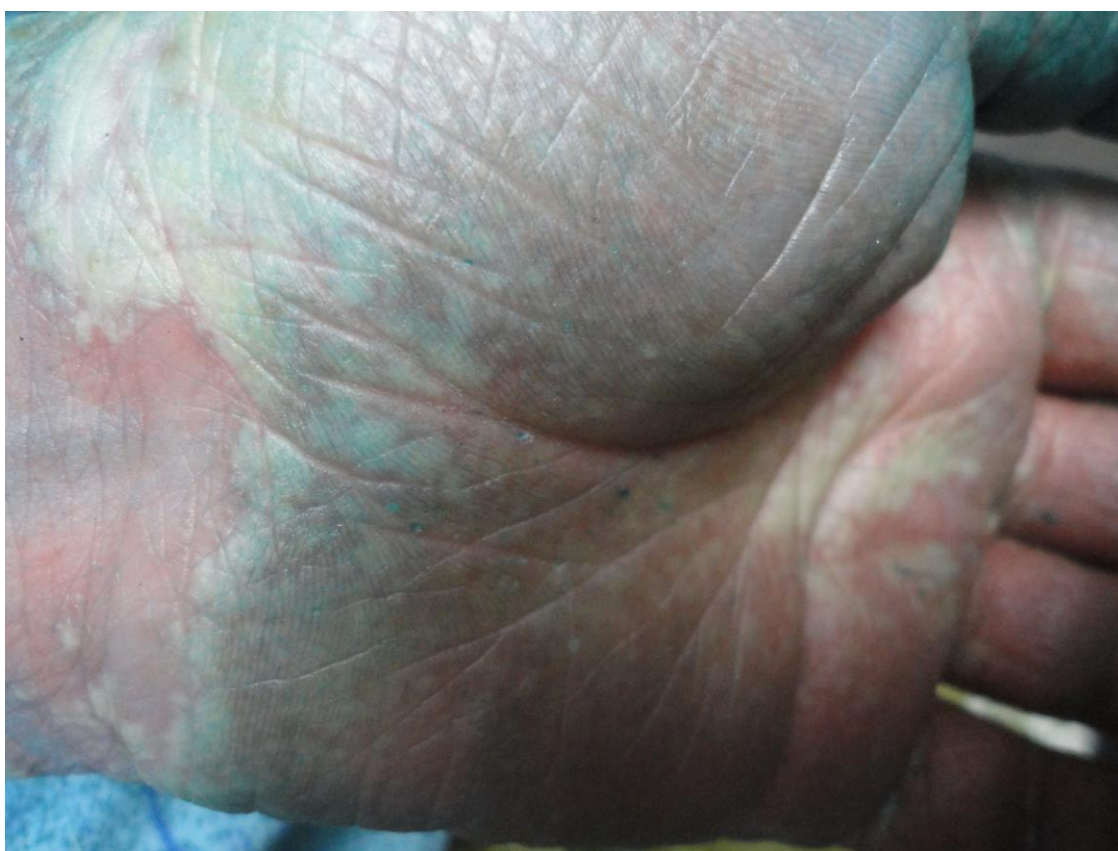
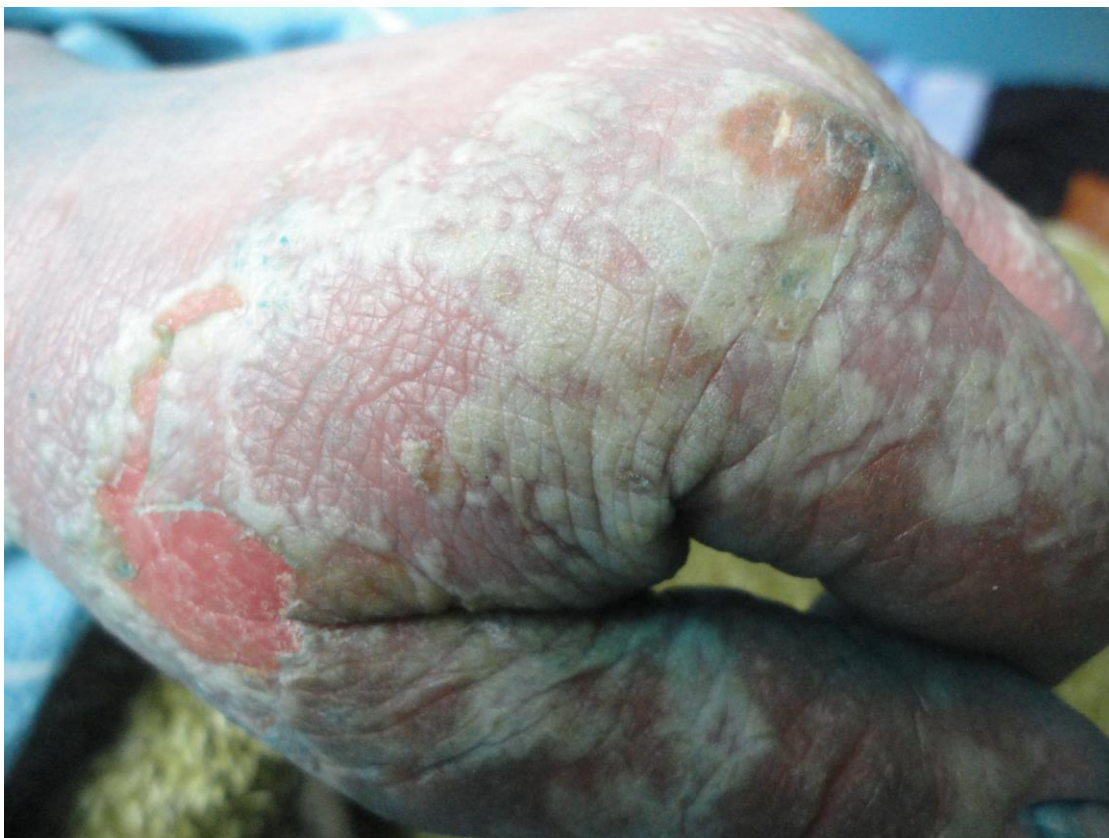Феномен Кьобнера



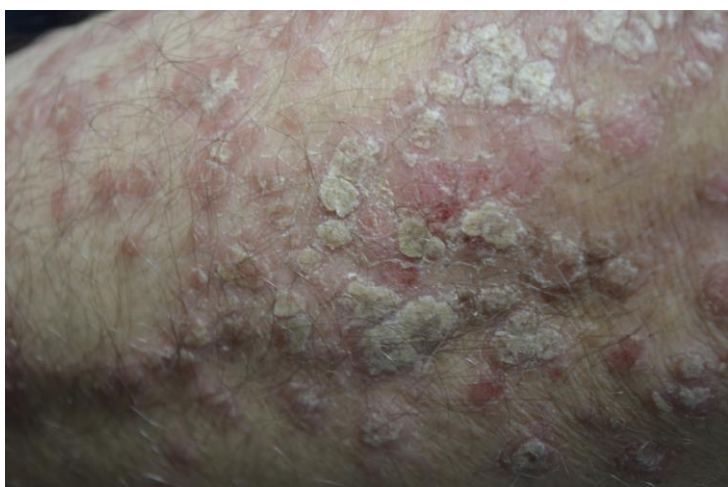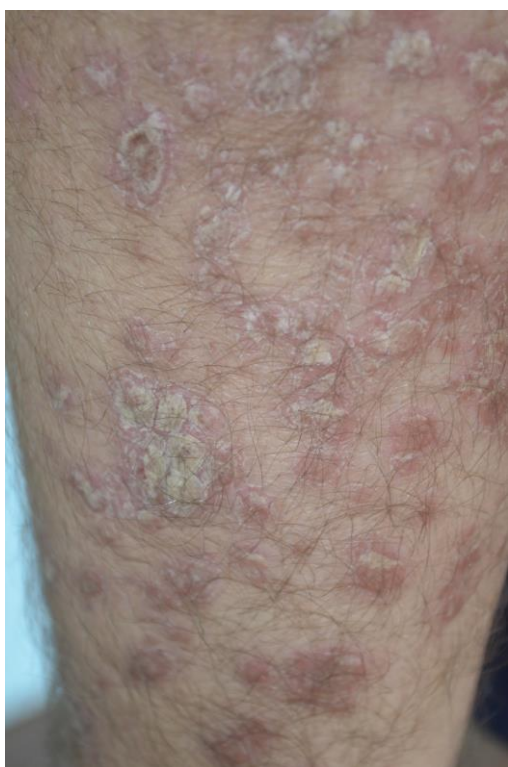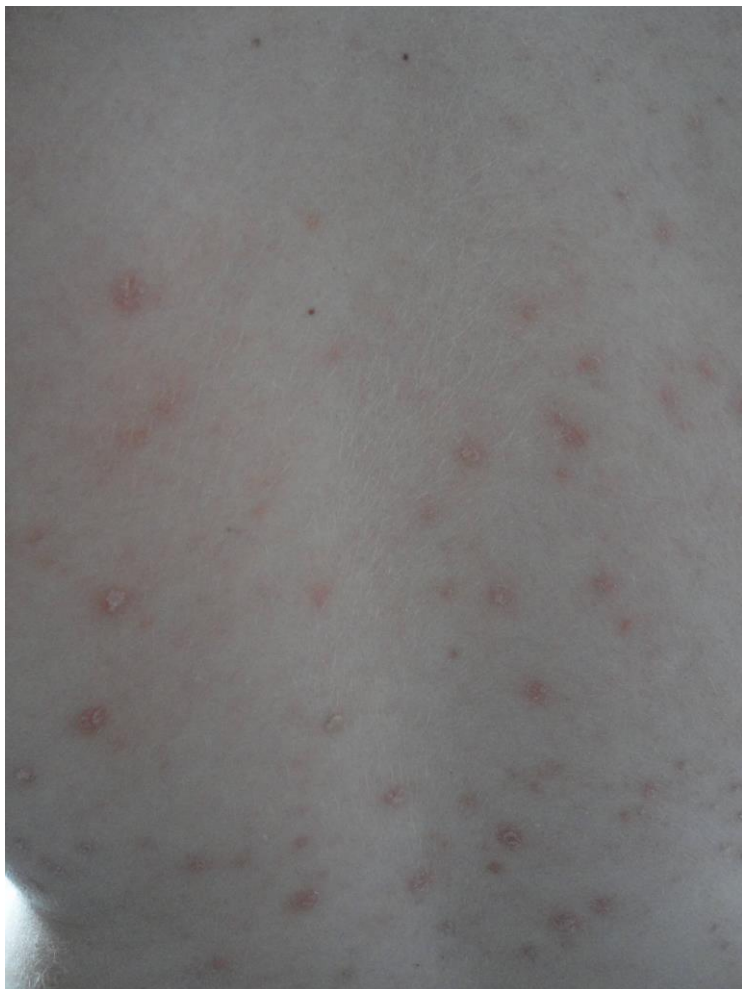Вульгарний бляшковий псоріаз



Псоріаз шкіри ступнів



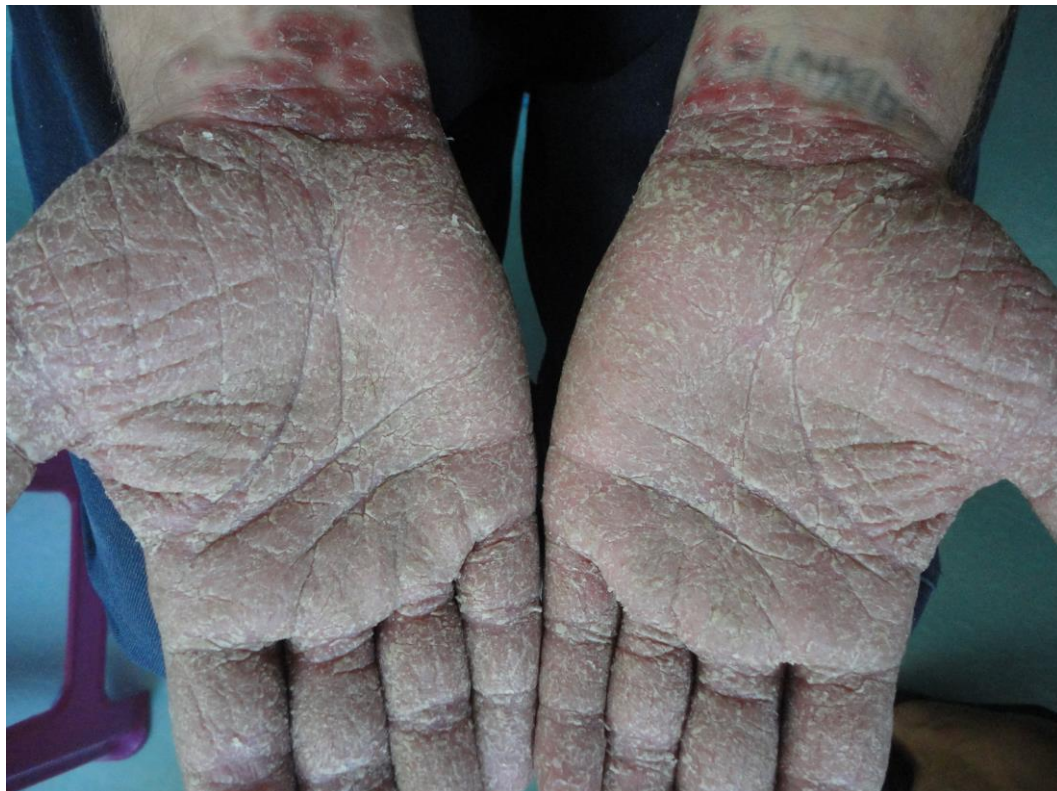Пустульозний псоріаз, тип Барбера



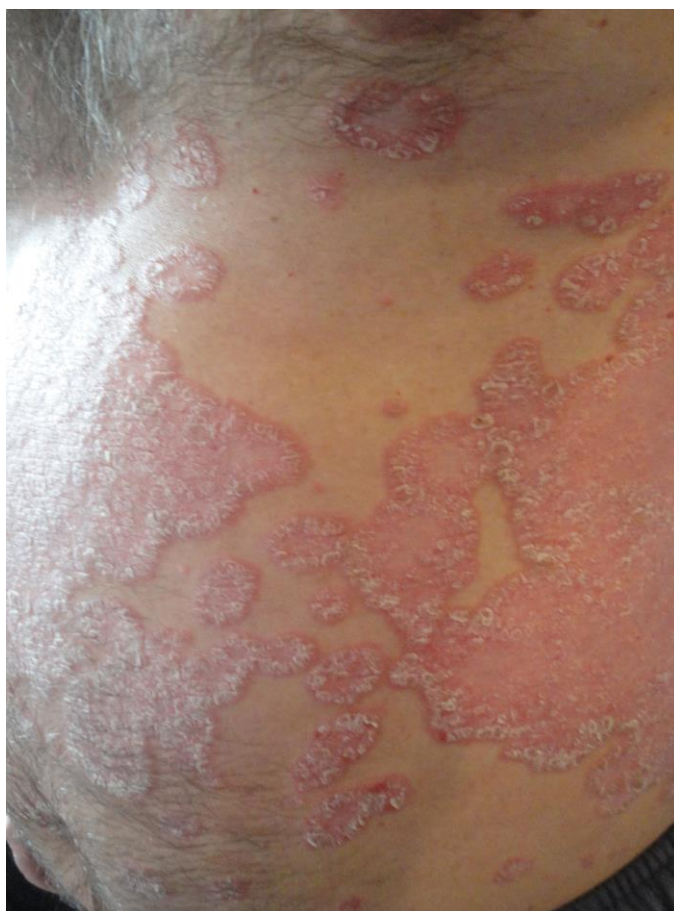Краплеподібний псоріаз



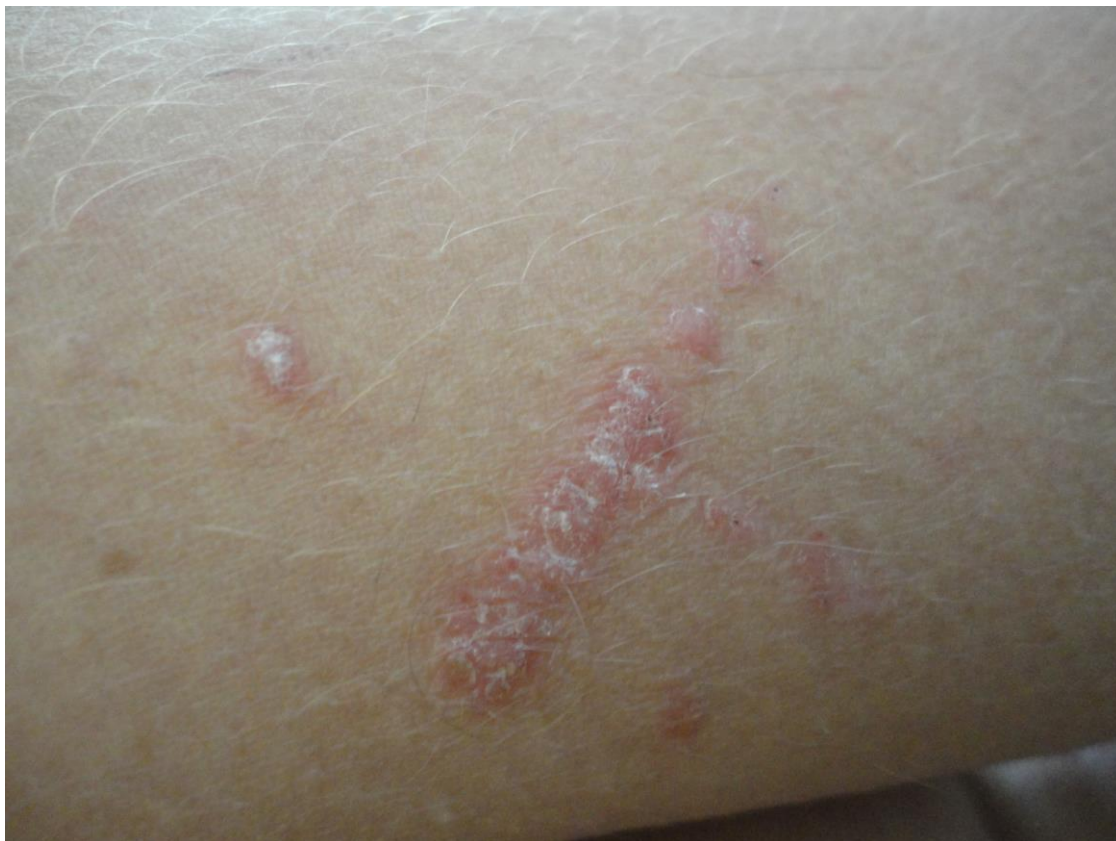Псоріатична еритродермія



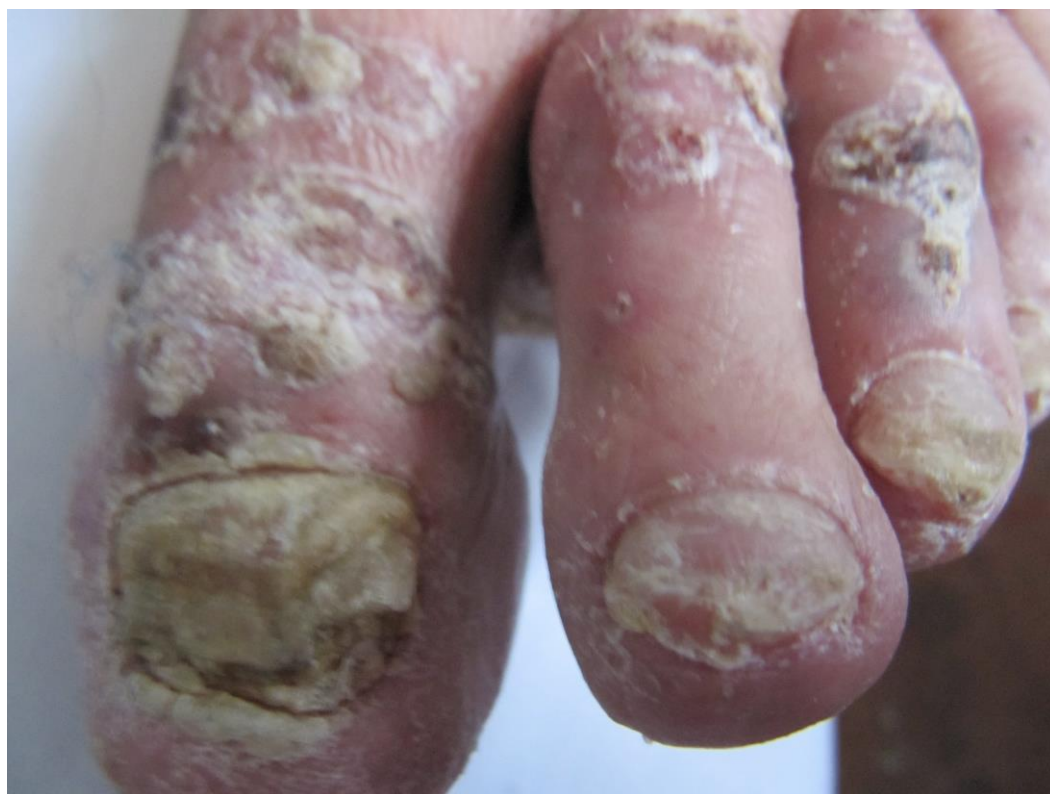Псоріаз шкіри долоней



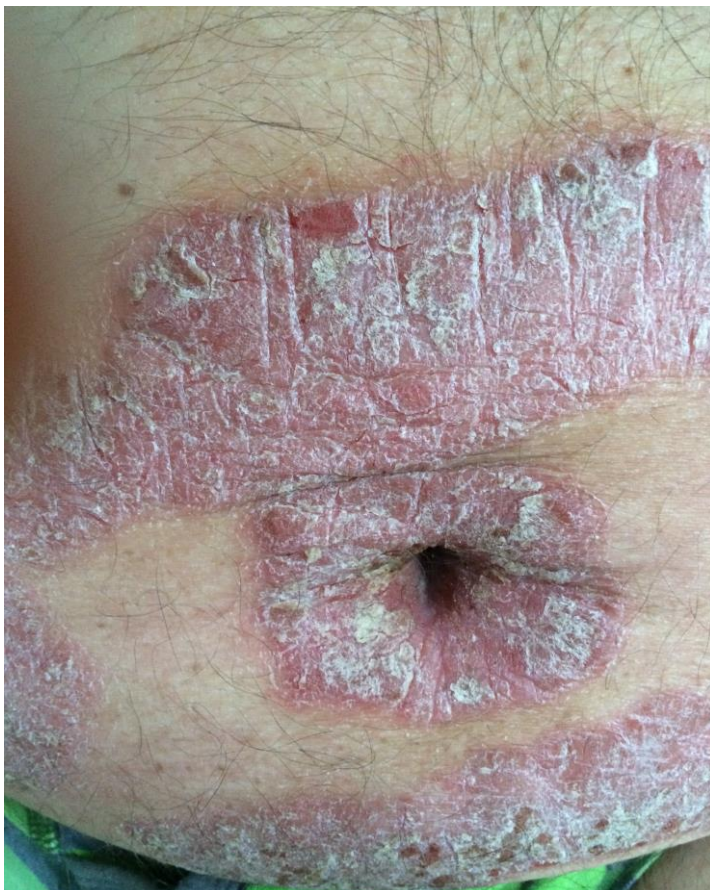Вульгарний бляшковий псоріаз



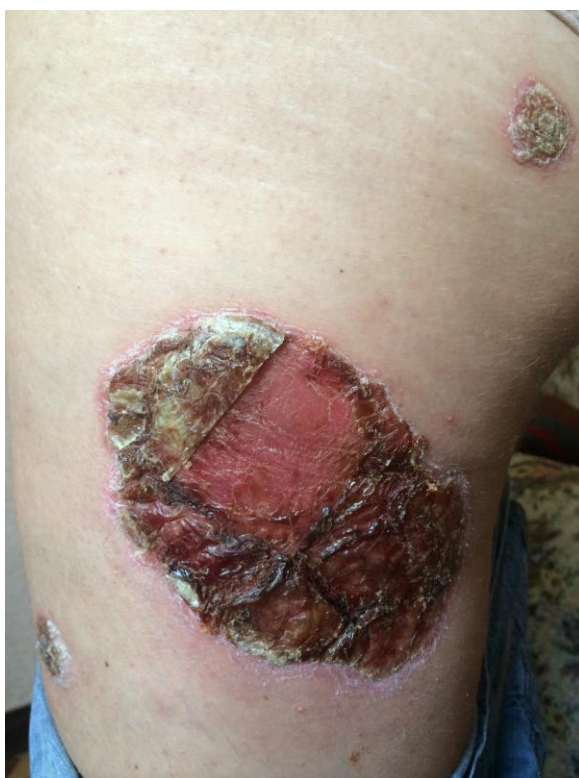Краплеподібний псоріаз. Симптом Кебнера

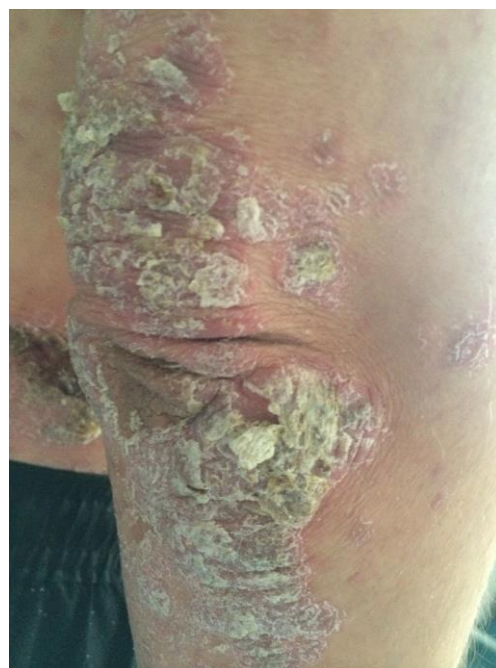
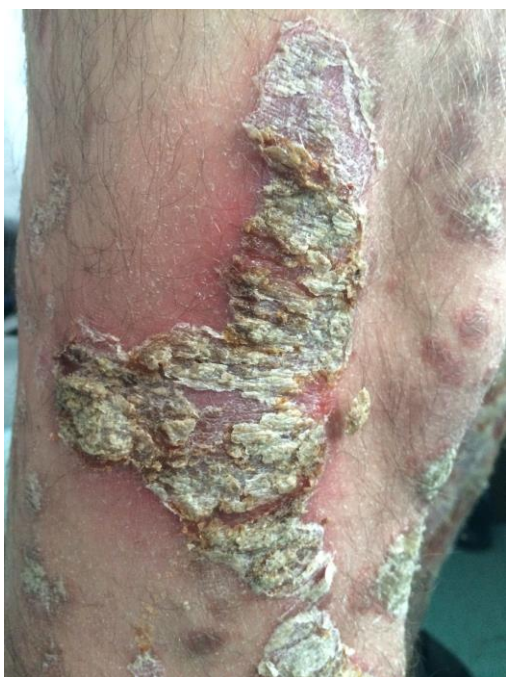
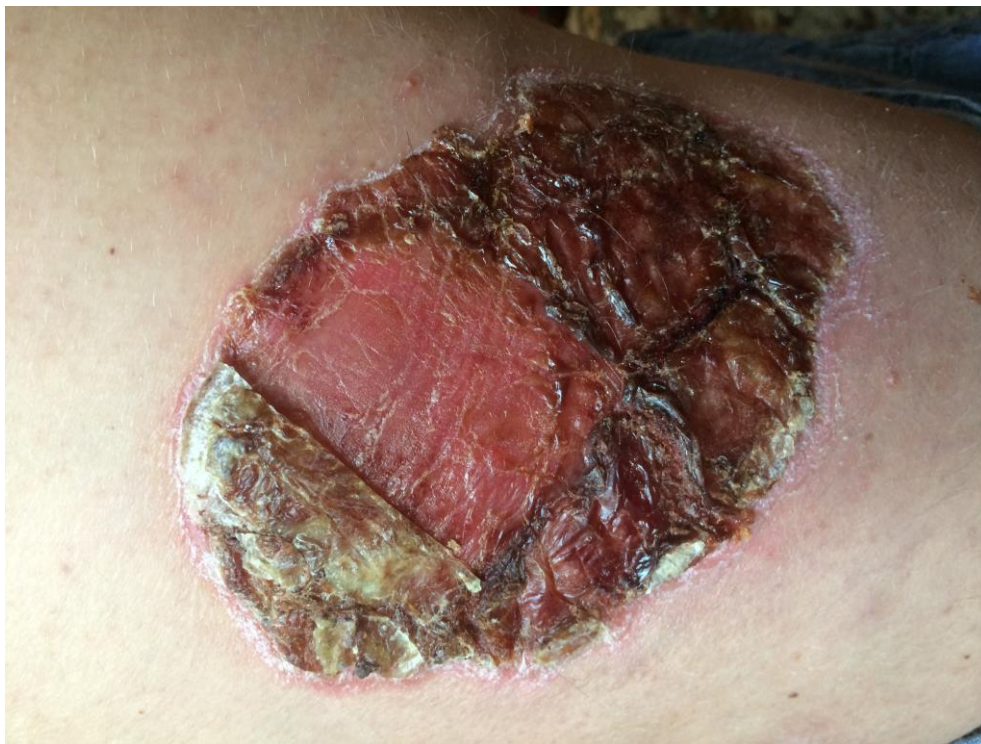Псоріатична оніходистрофія

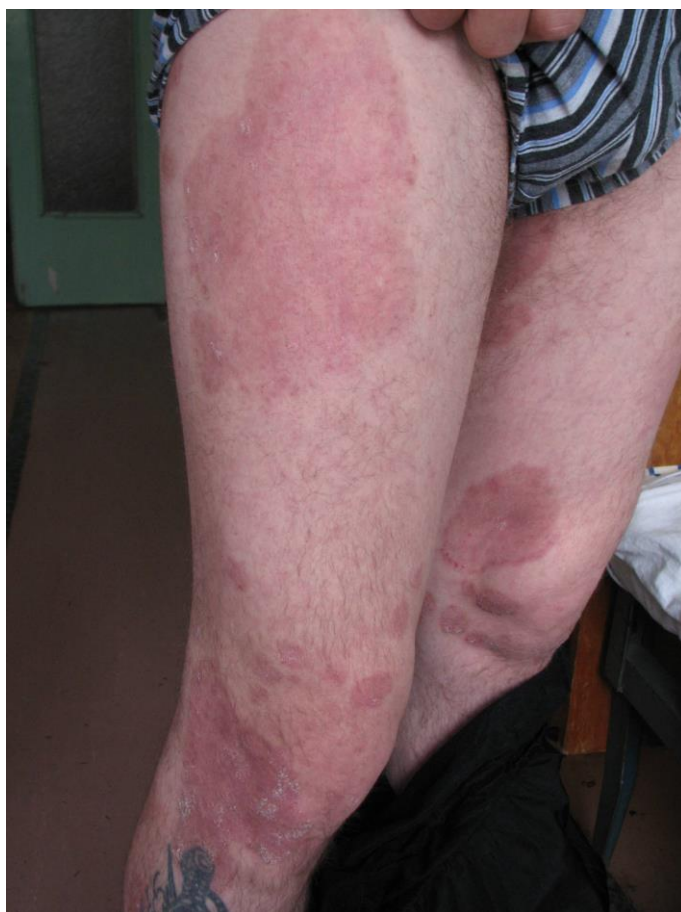
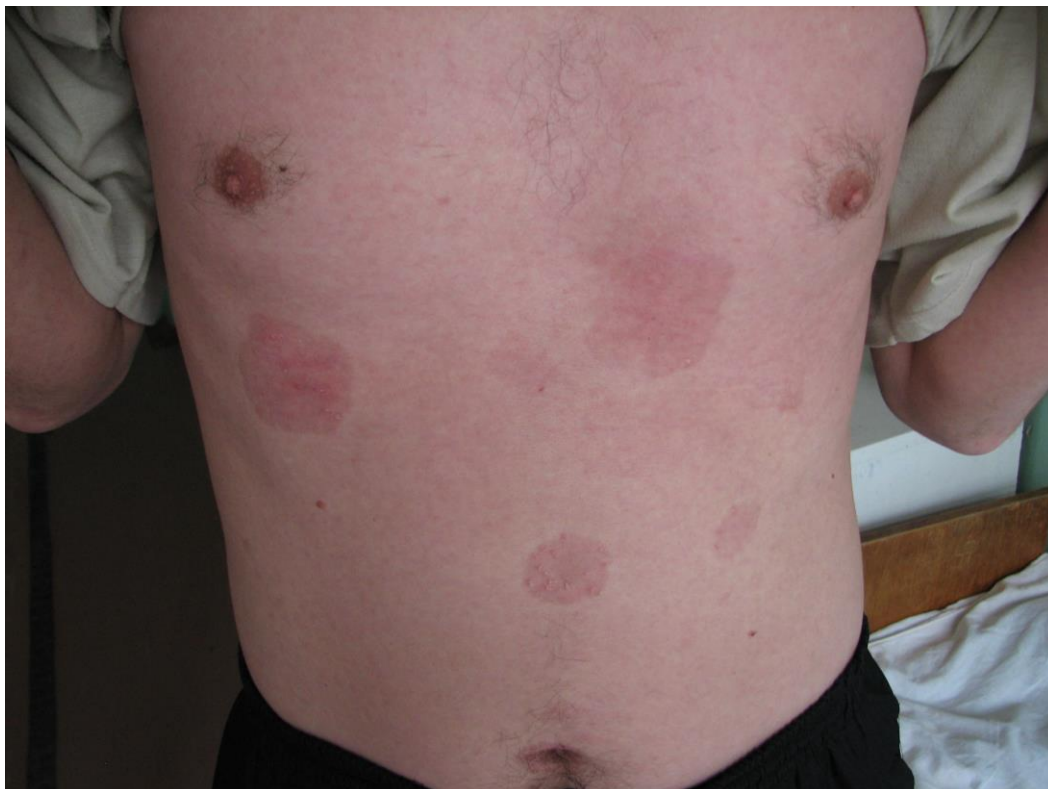
Ексудативний псоріаз

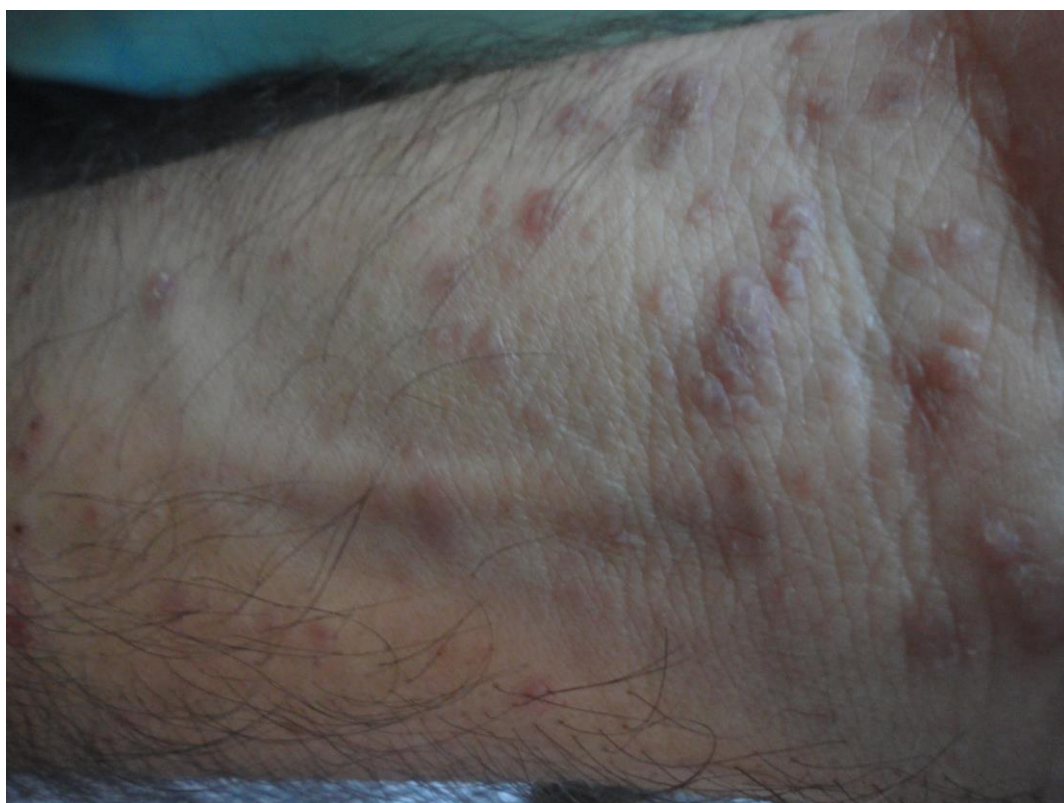
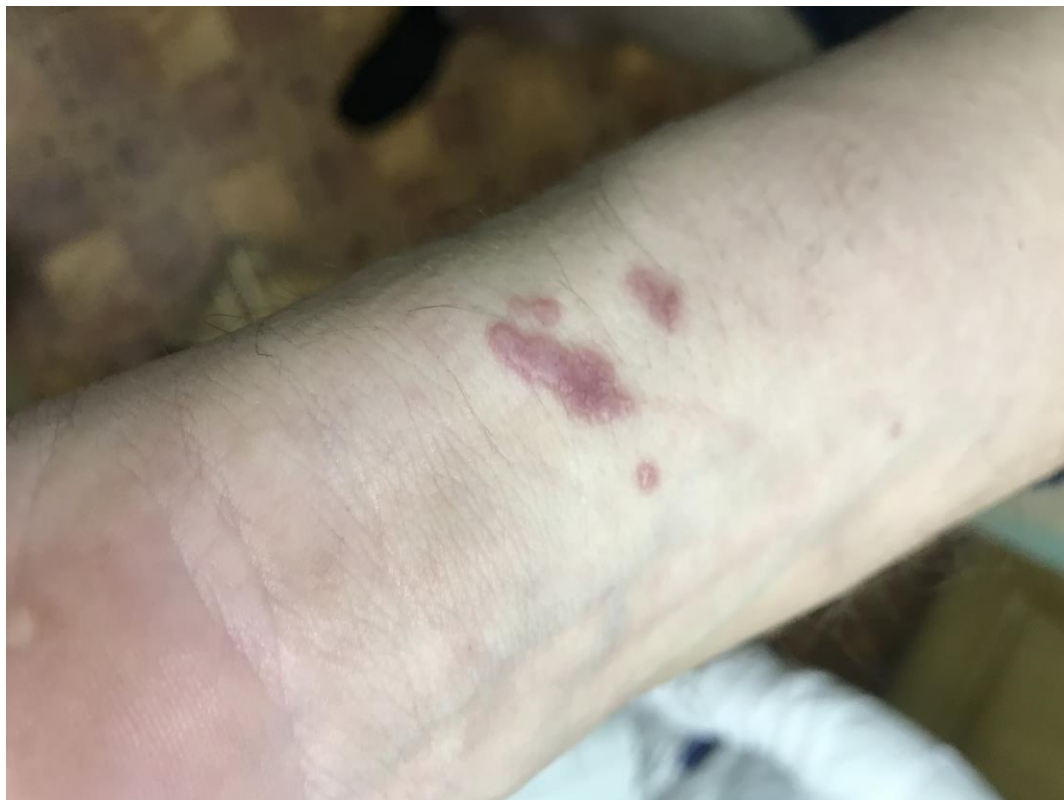


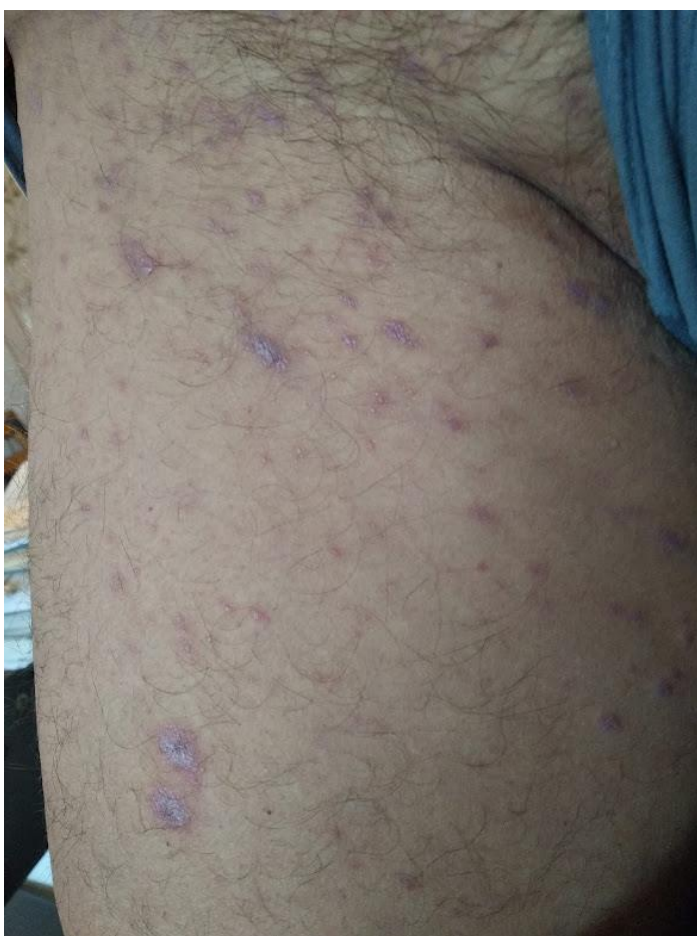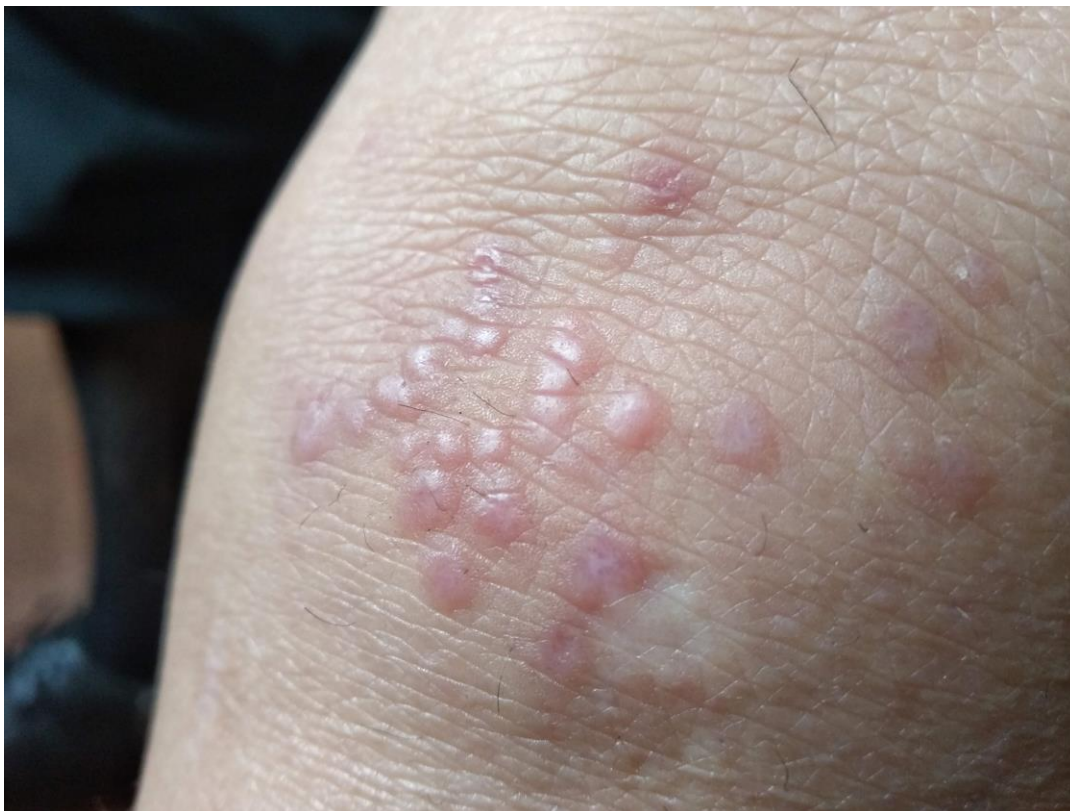Ексудативний псоріаз



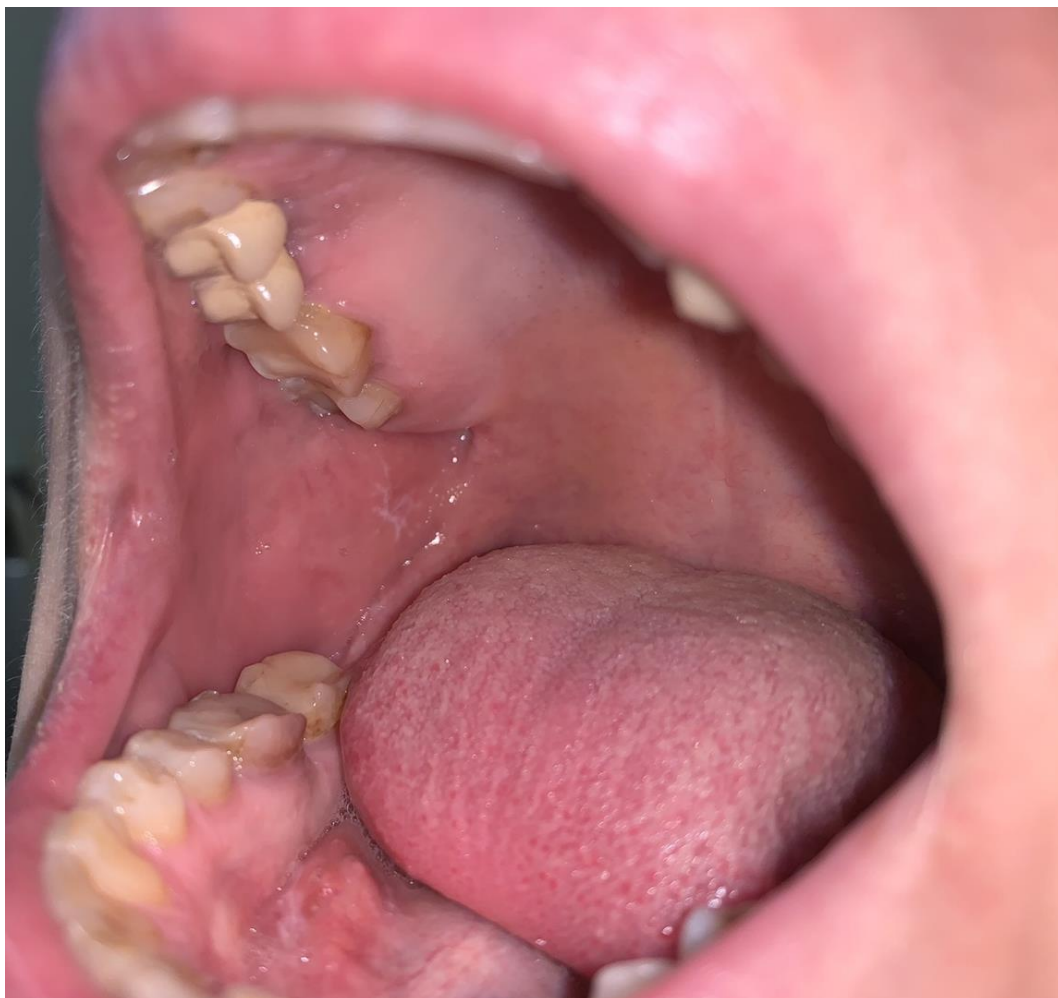Псоріаз вульгарний бляшковий, регресуюча стадія



Червоний плоский лишай

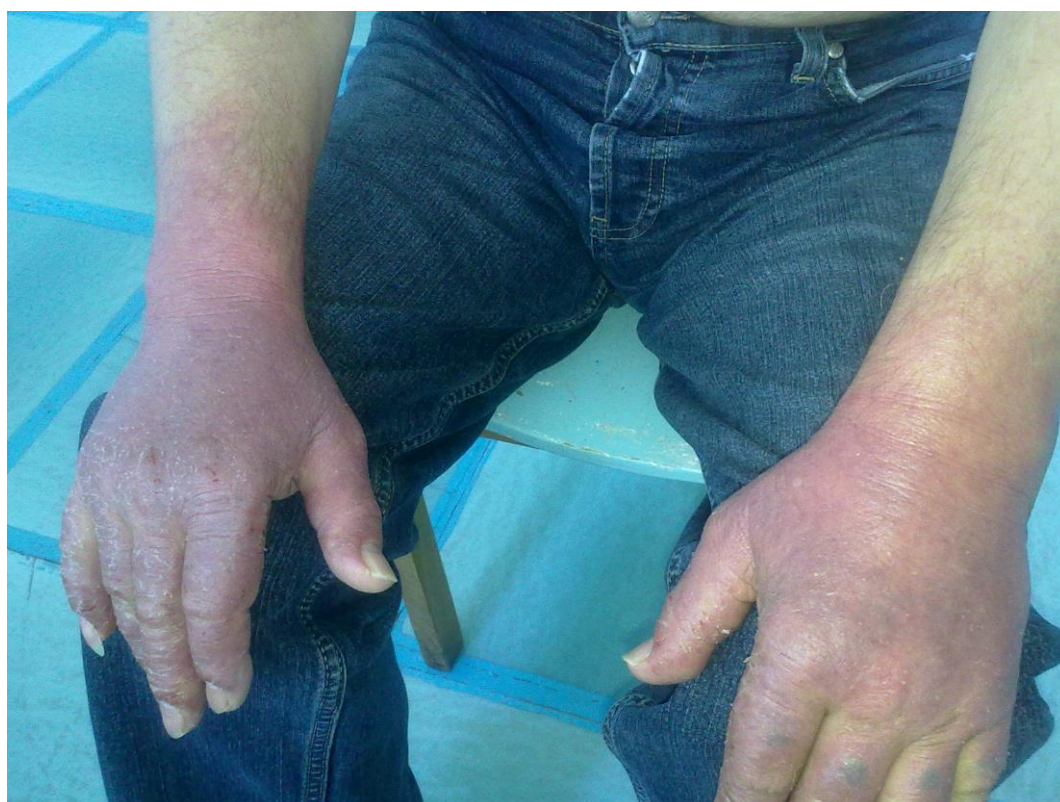
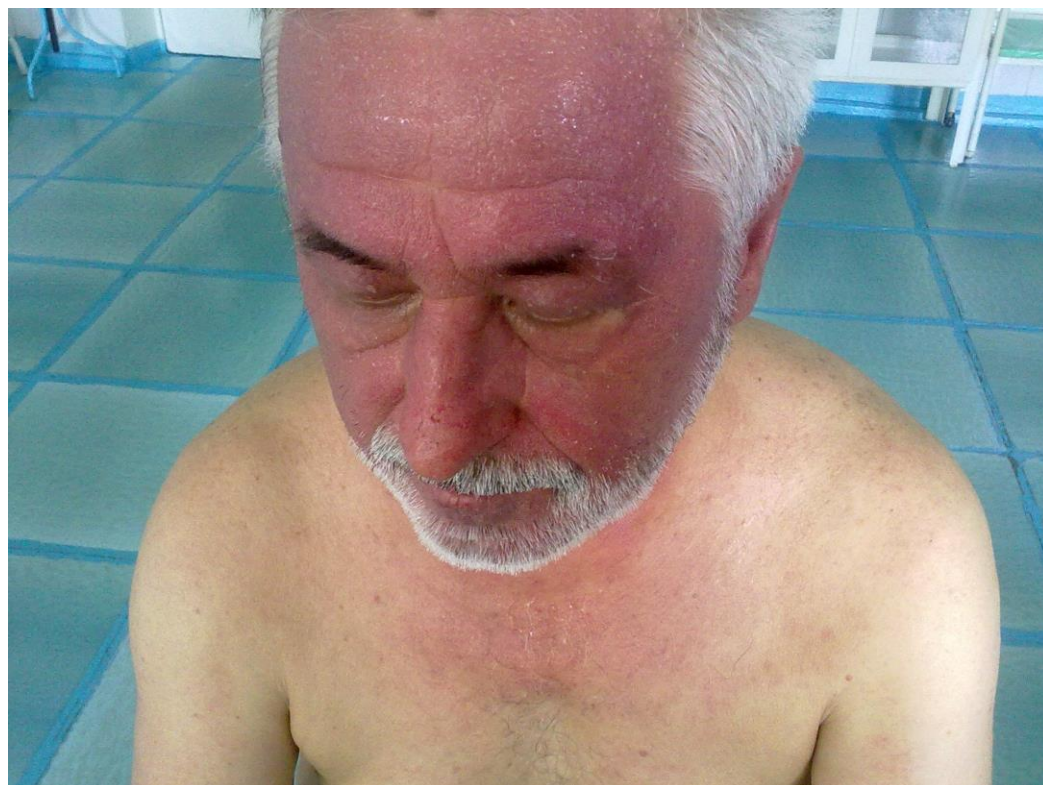
Червоний плоский лишай

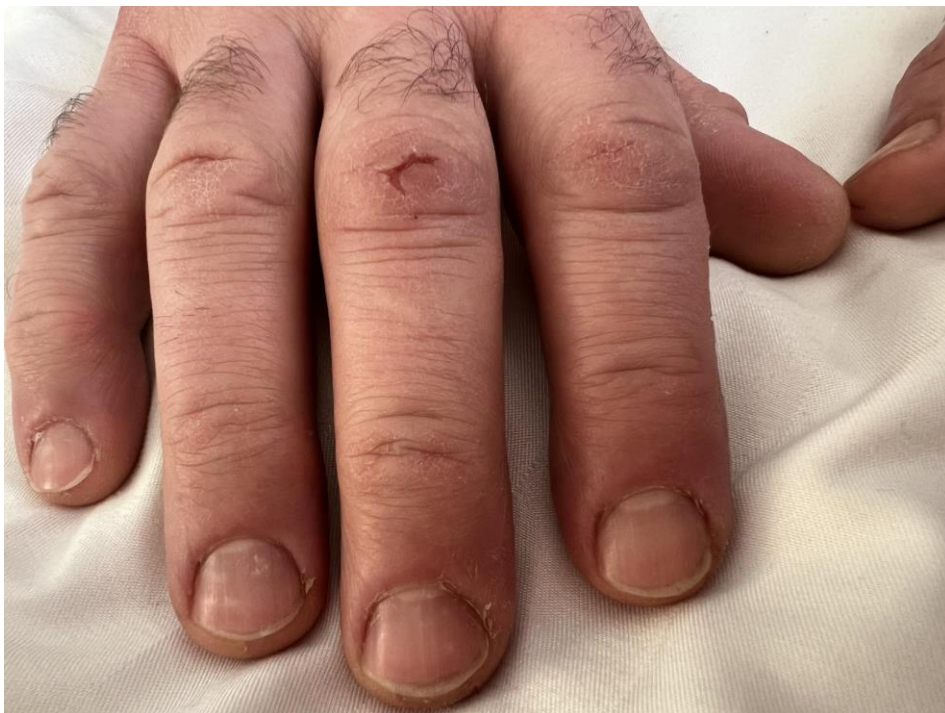

Червоний плоский лишай слизових оболонок

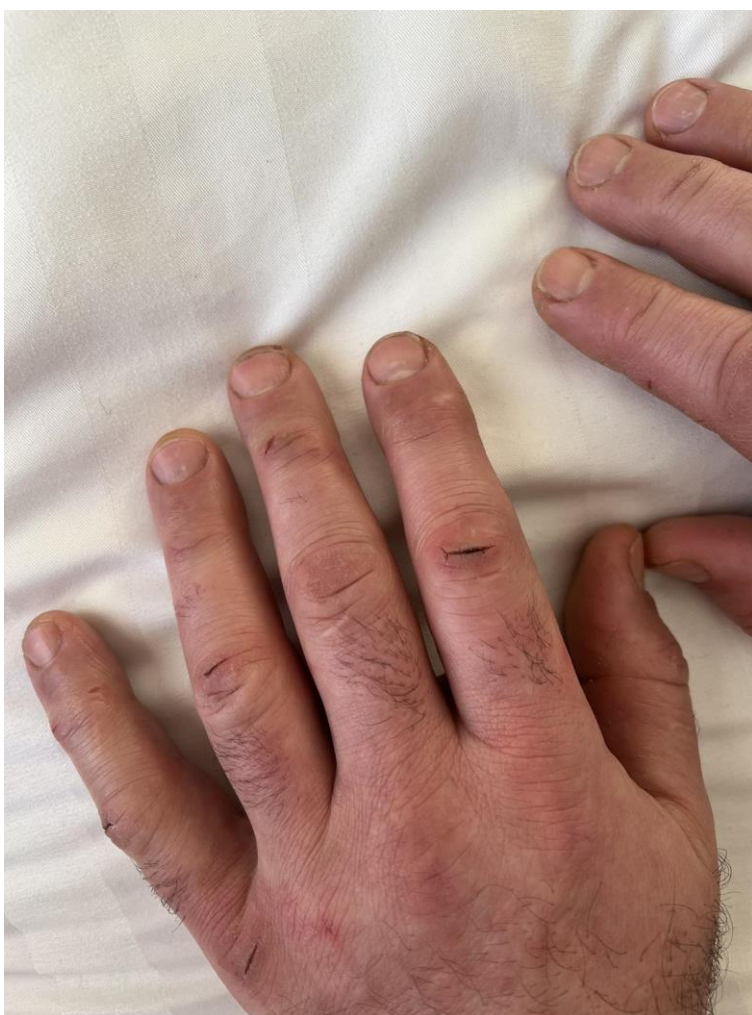**АЛЕРГОДЕРМАТОЗИ: ДЕРМАТИТИ, ТОКСИКОДЕРМІЇ, ЕКЗЕМА,
АТОПІЧНИЙ ДЕРМАТИТ**

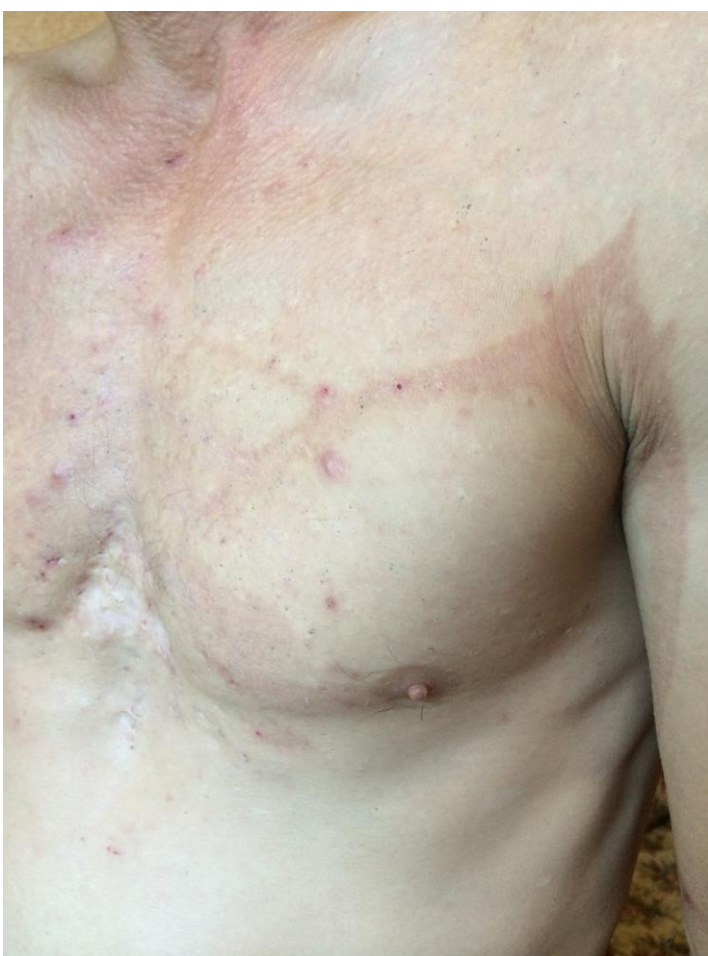
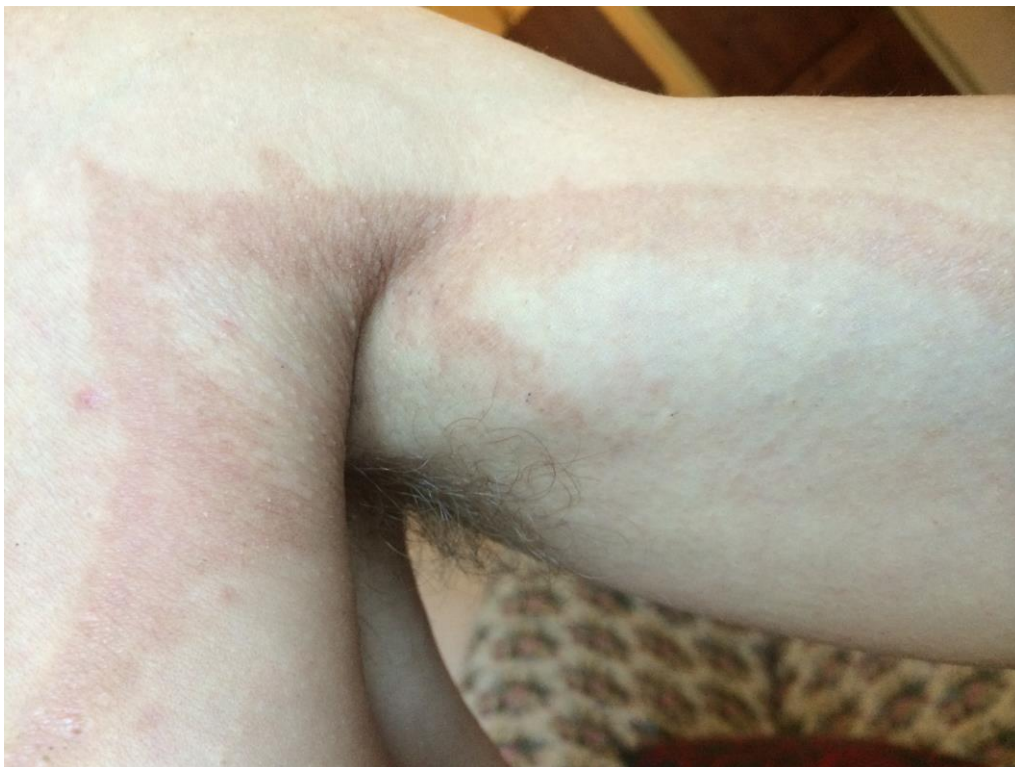
Фотодерматит

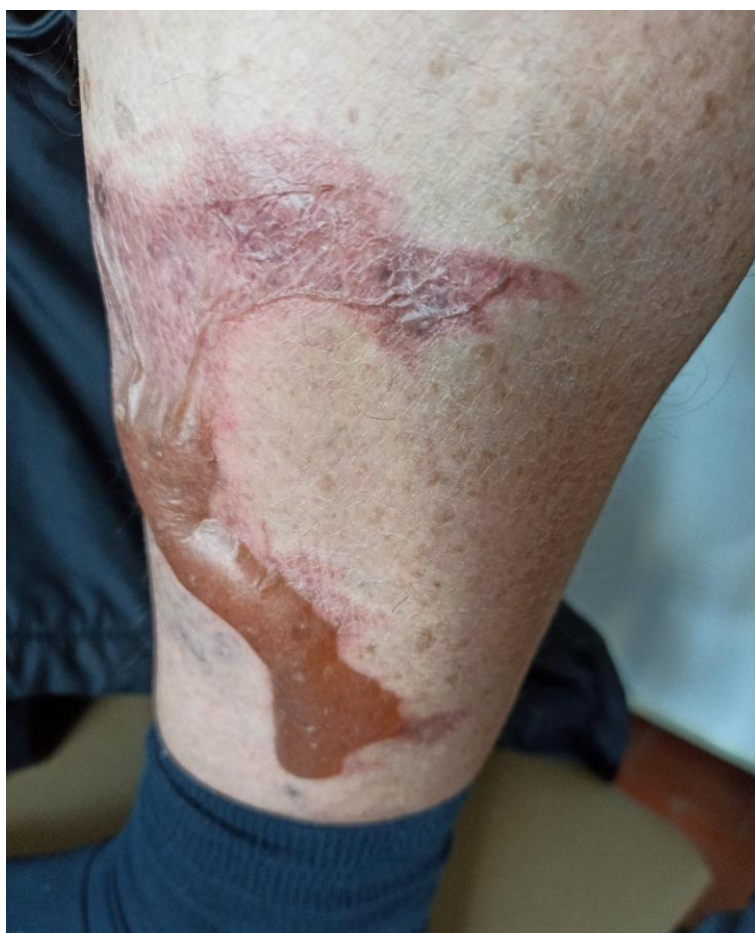
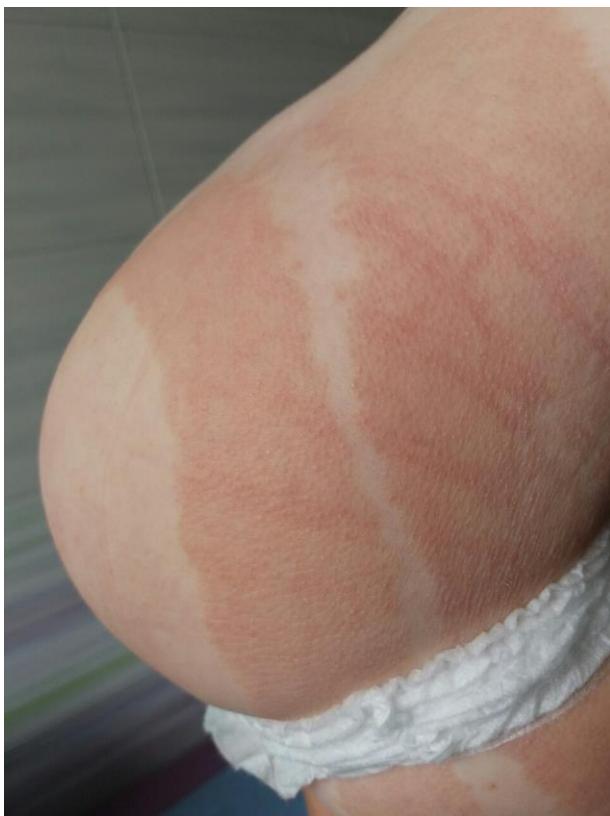
Тилогична екзема

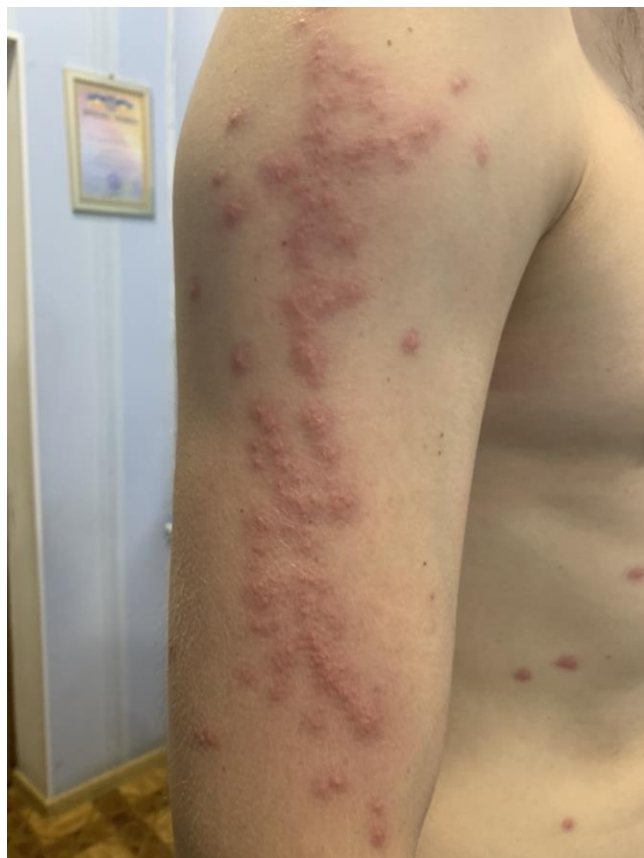
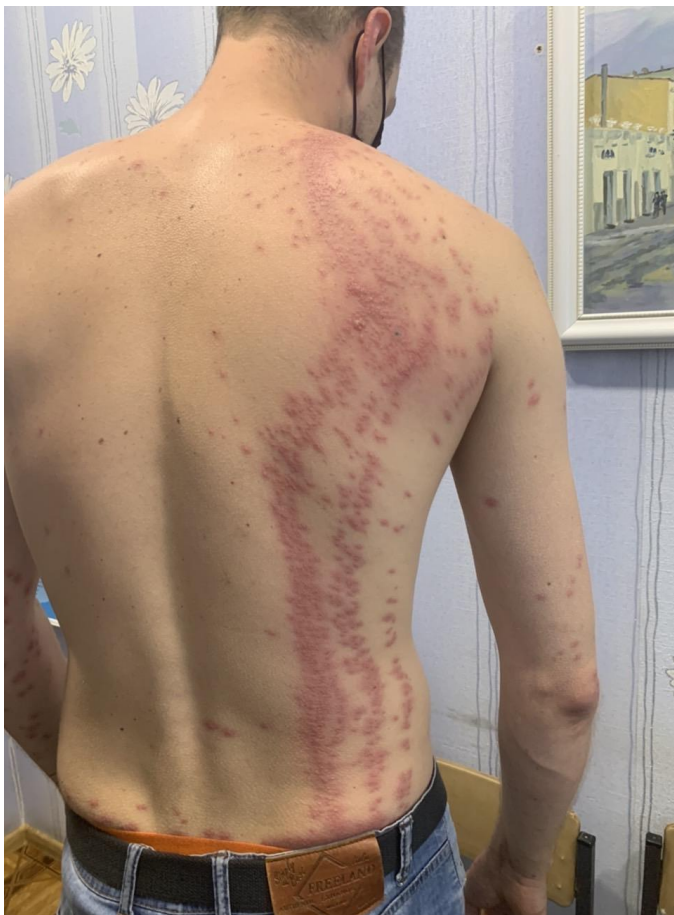


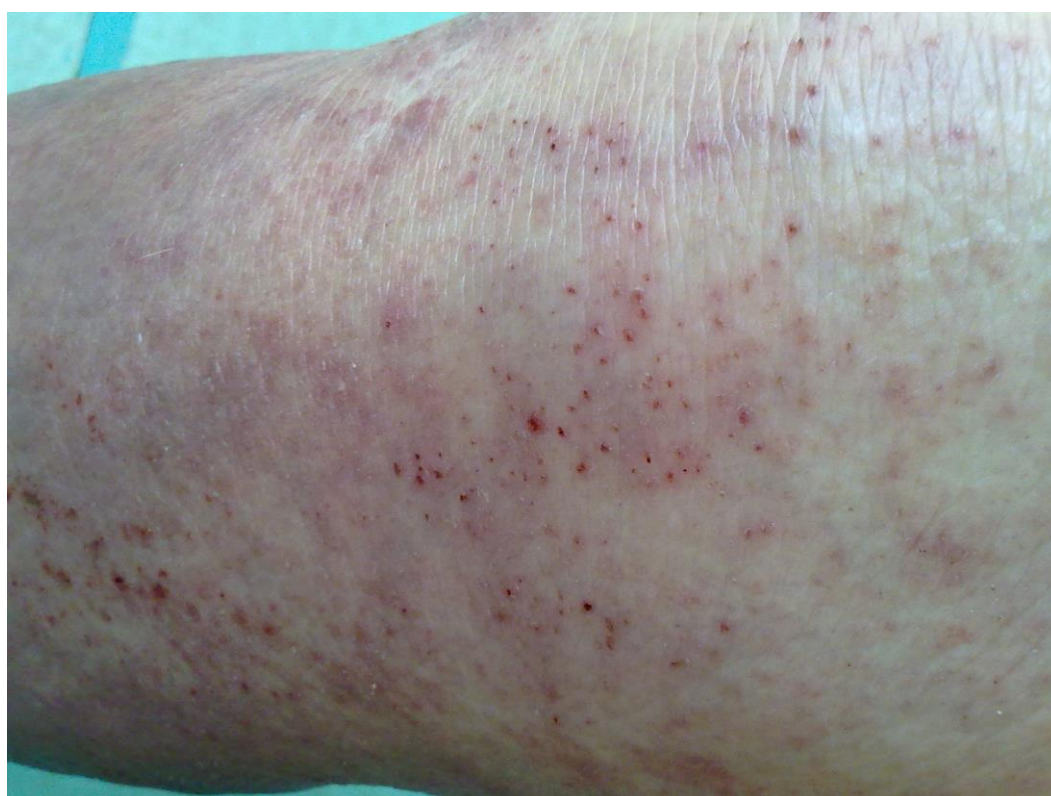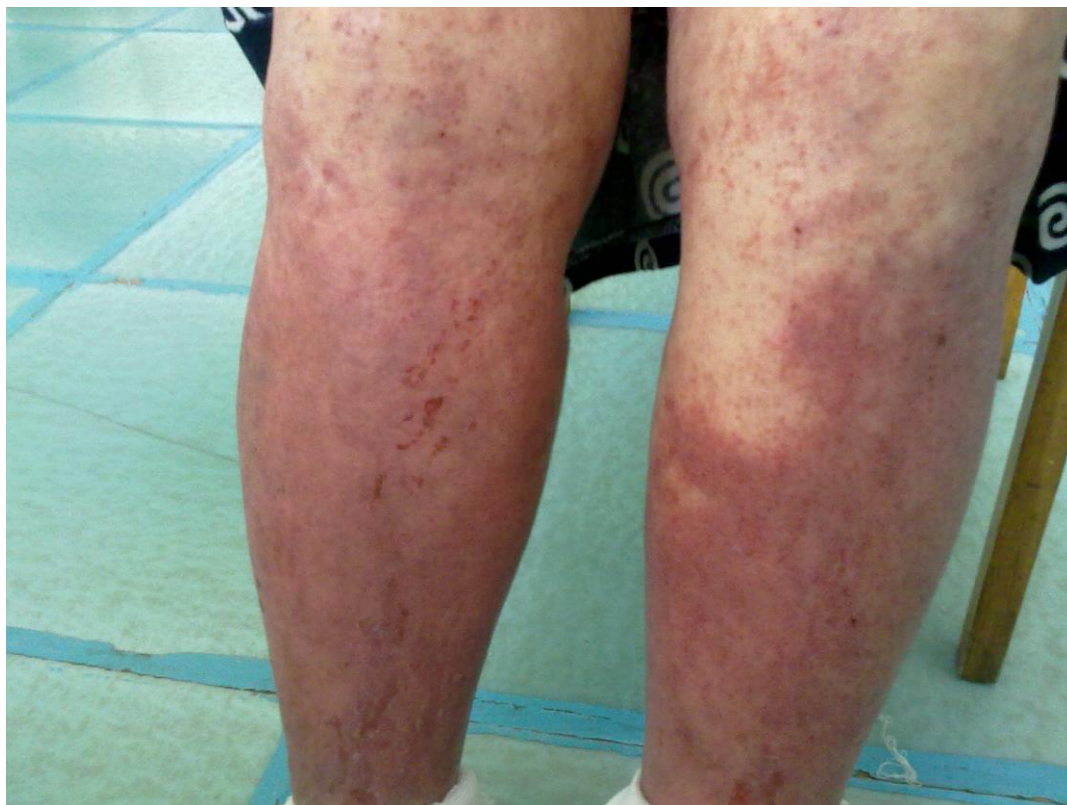Простий контактний дерматит



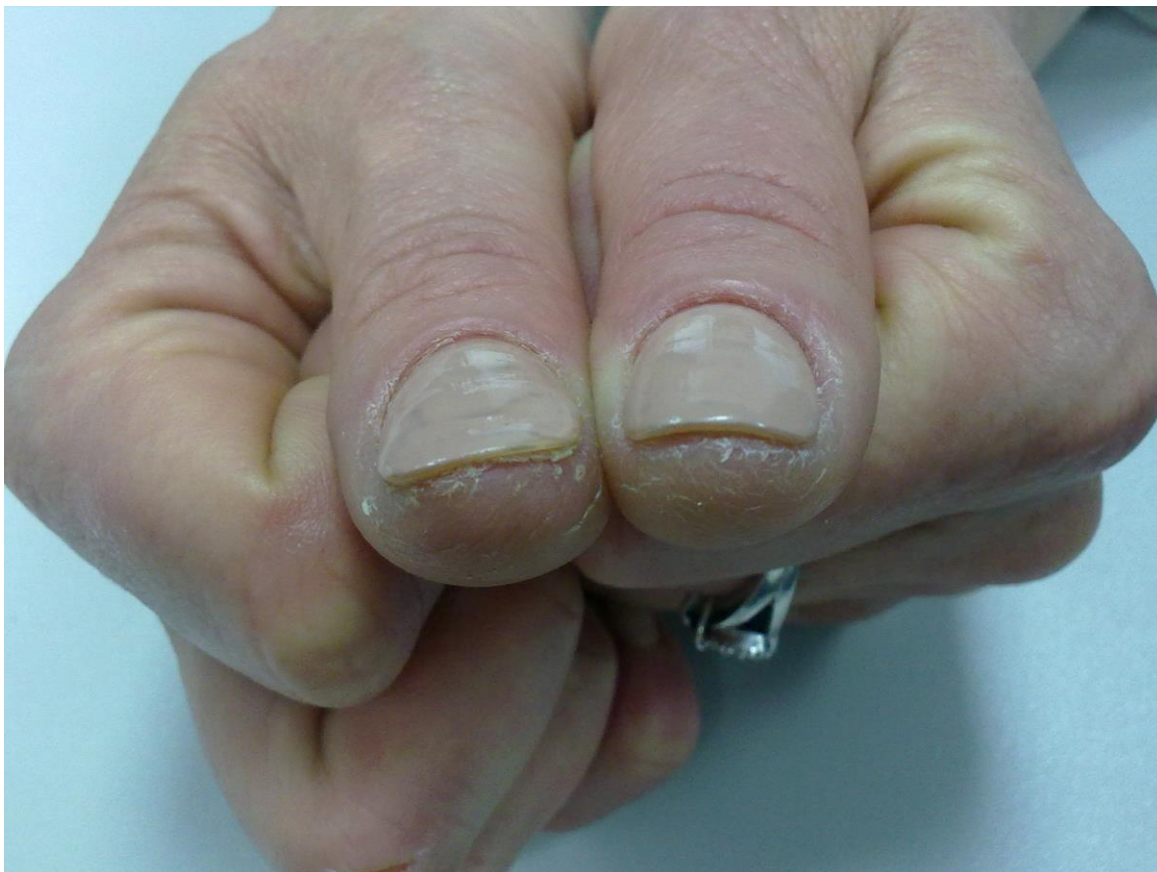Простий контактний дерматит



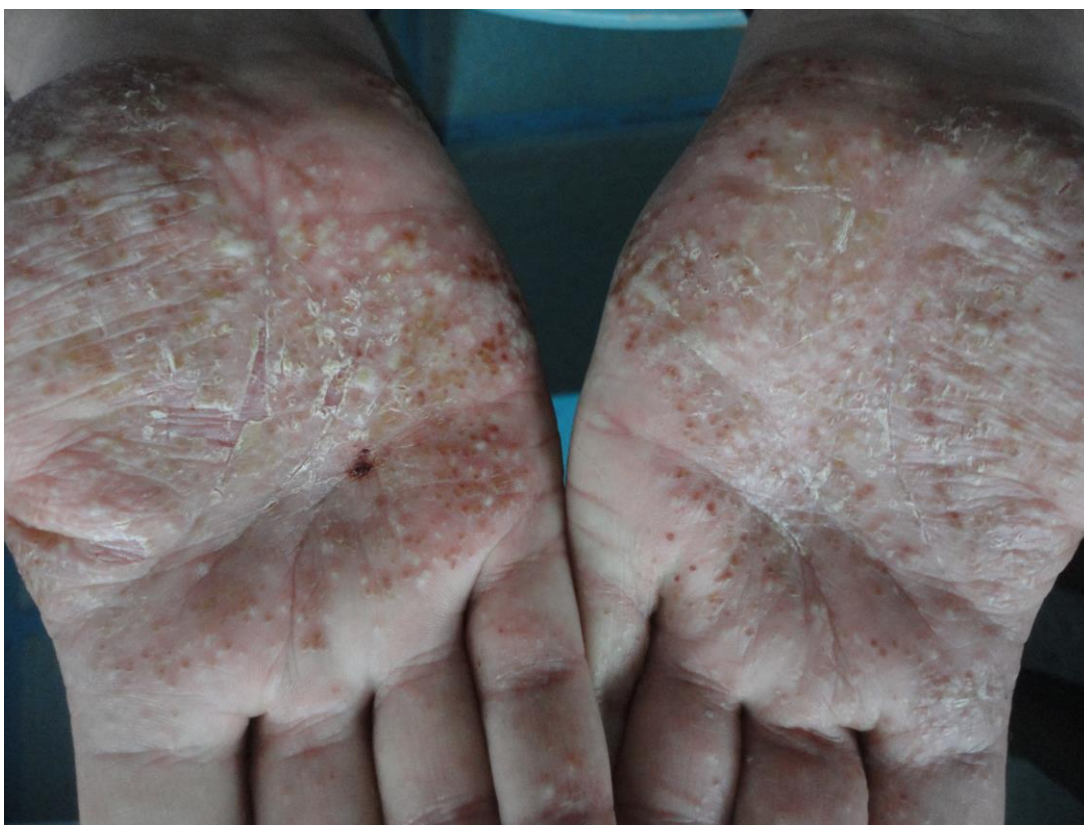Алергічний контактний дерматит



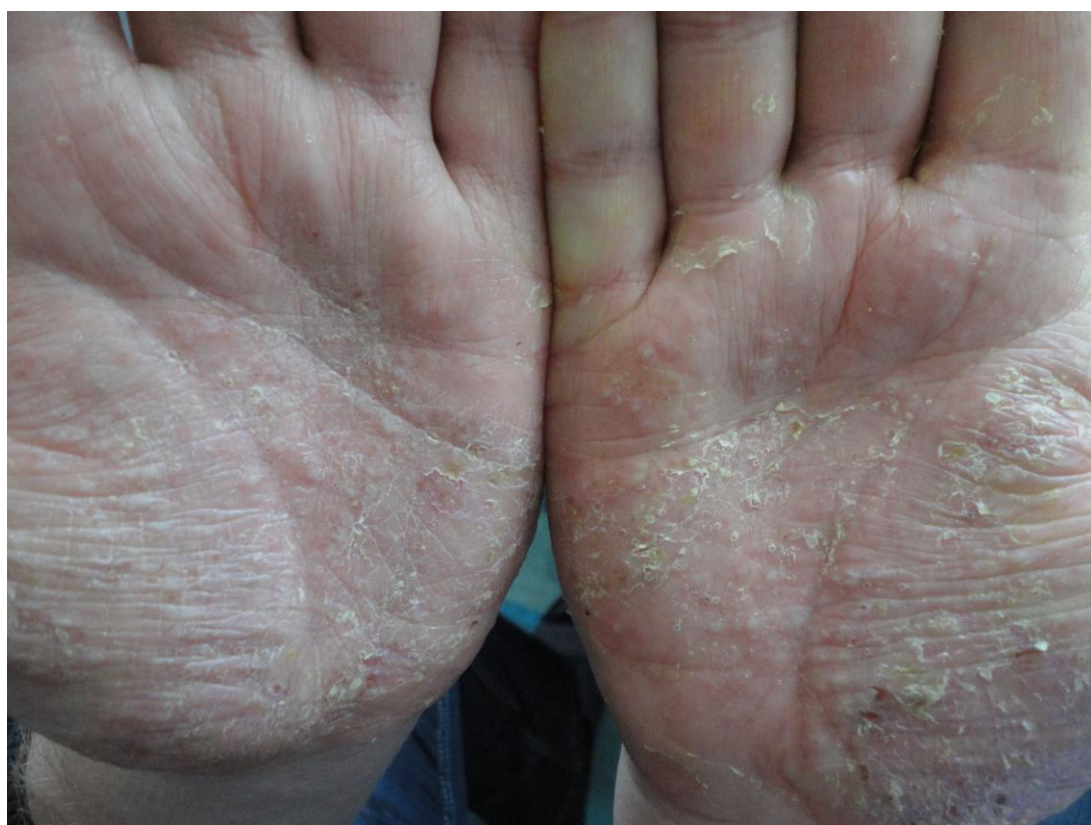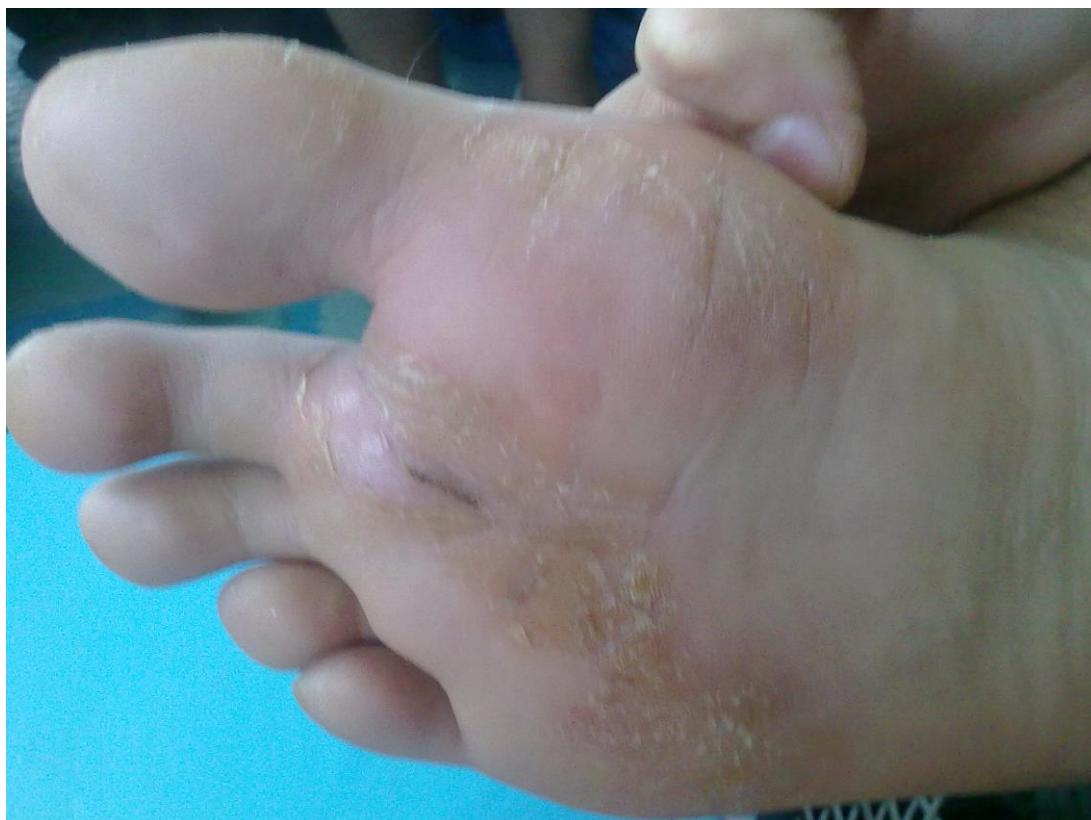Мікробна варикозна екзема



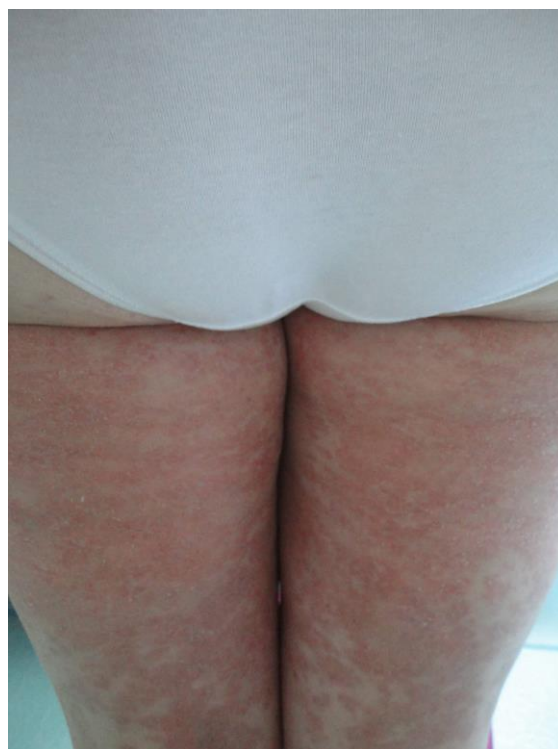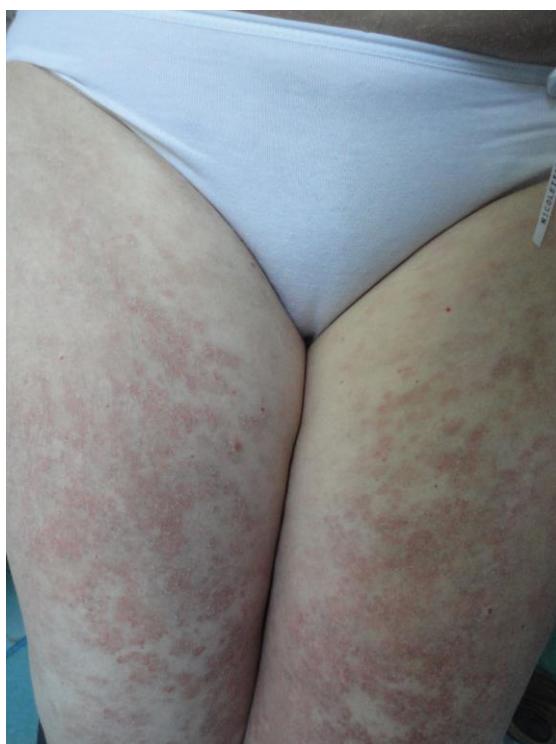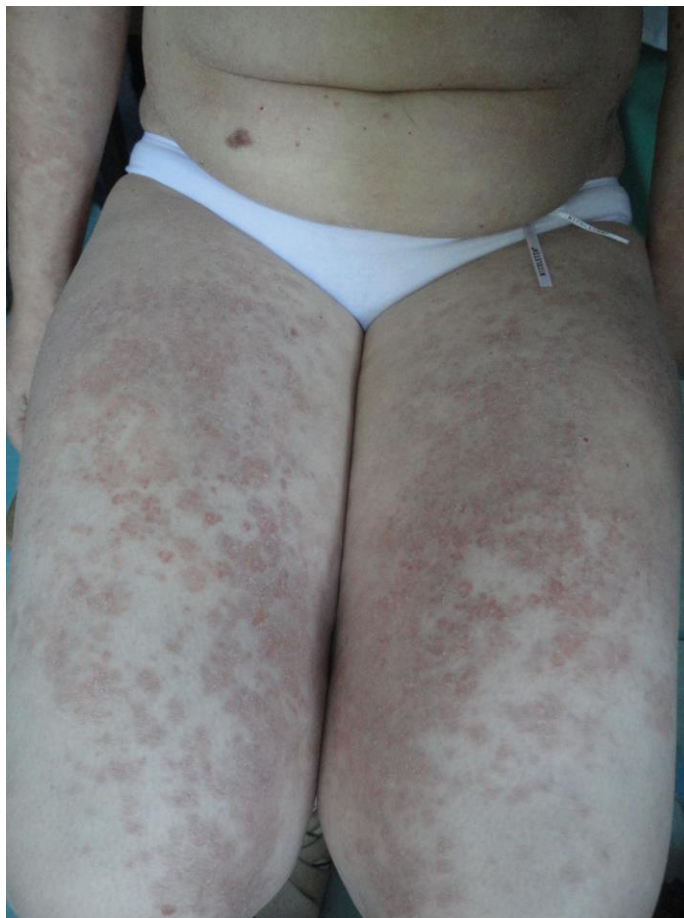Пароніхії



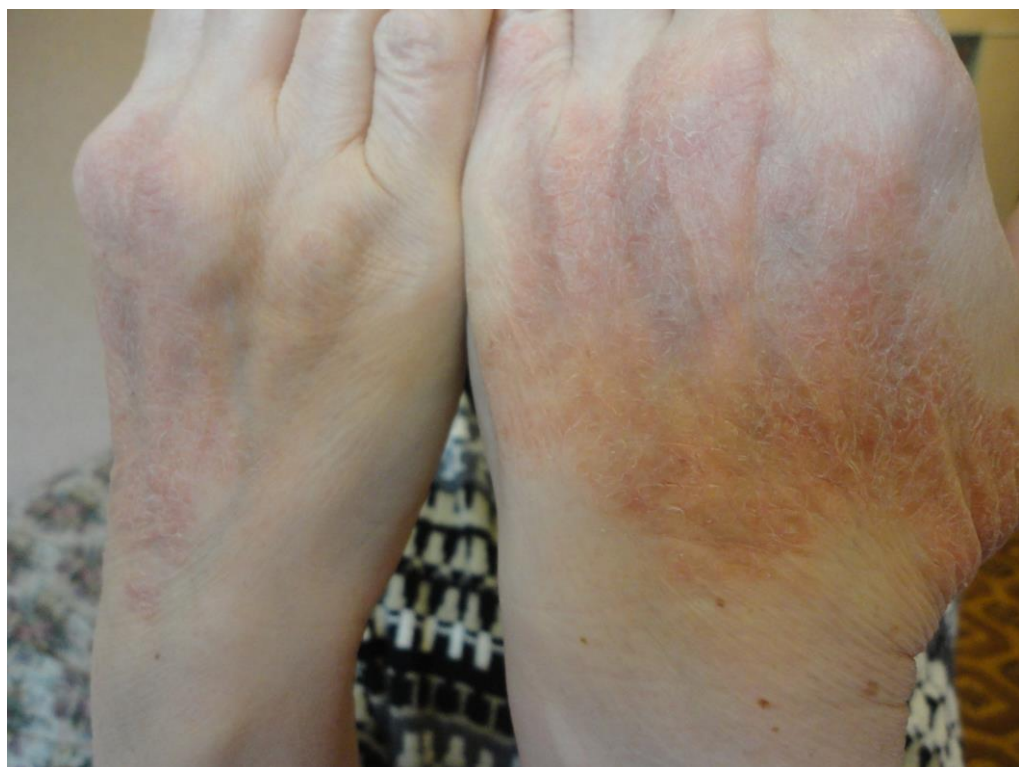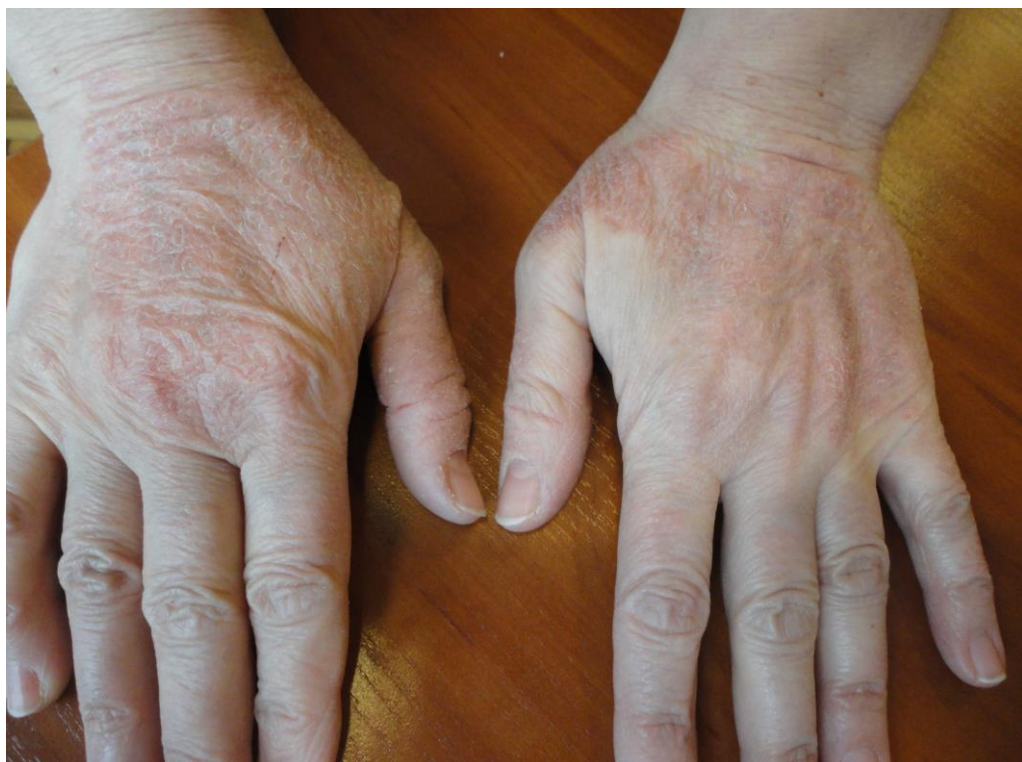Дисгідротична екзема



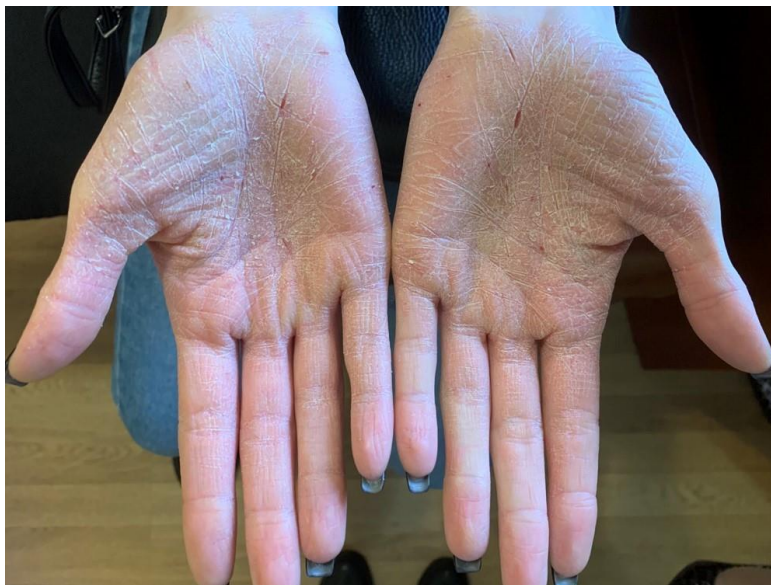Дисгідротична екзема



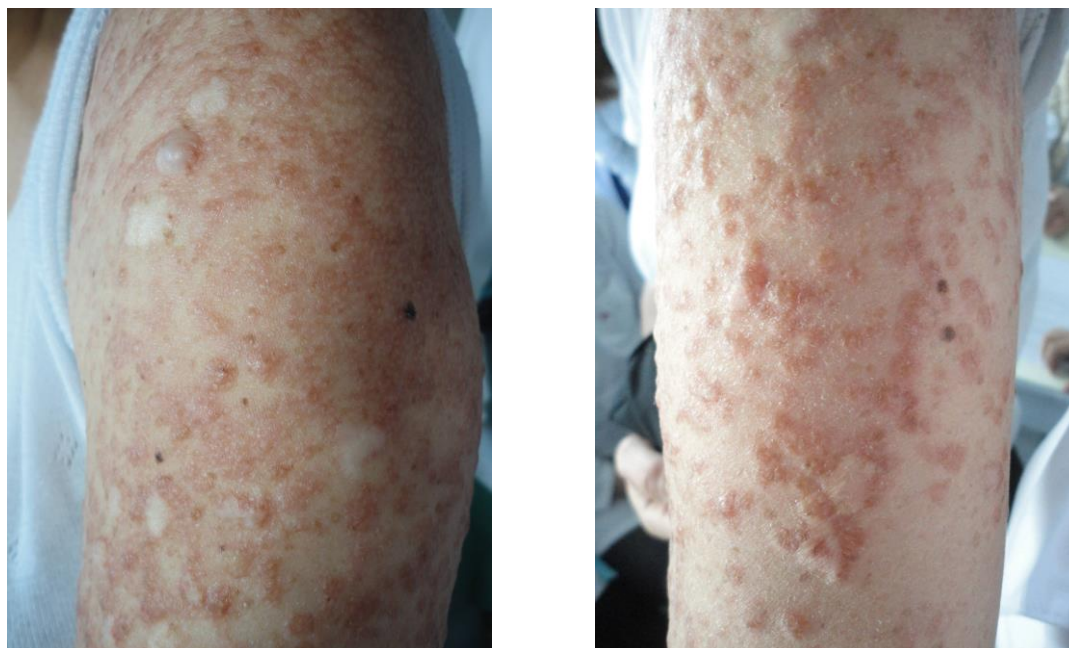Істинна екзема



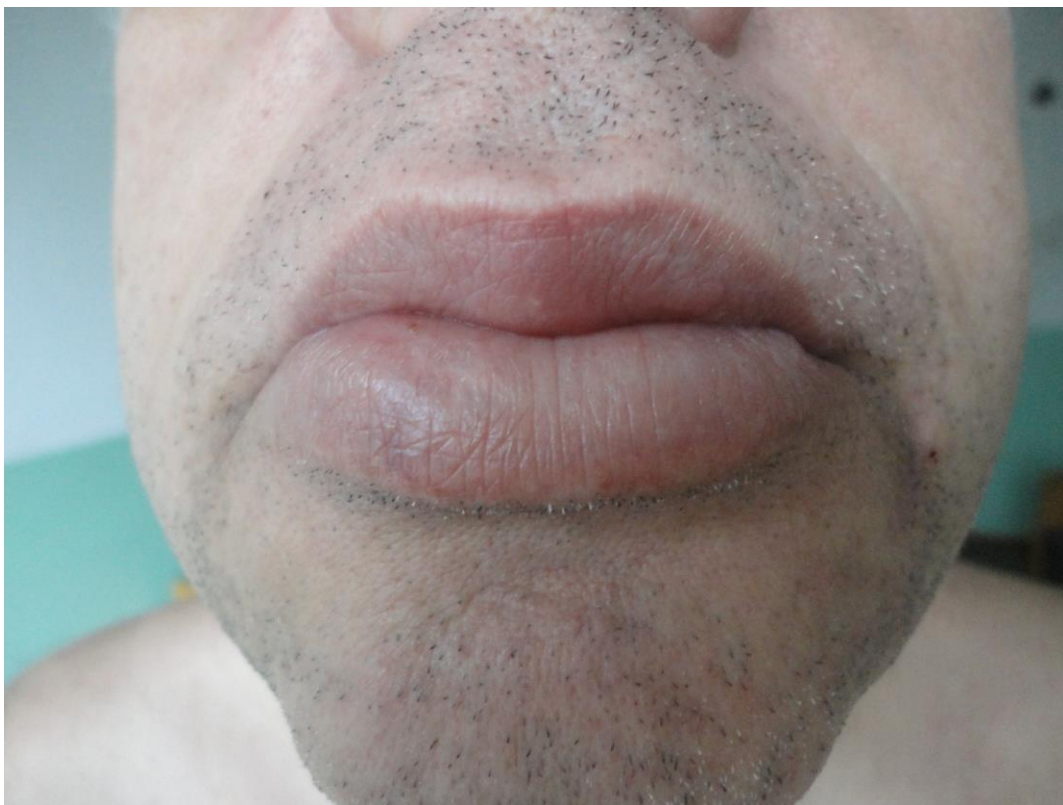
Справжня (істинна) екзема



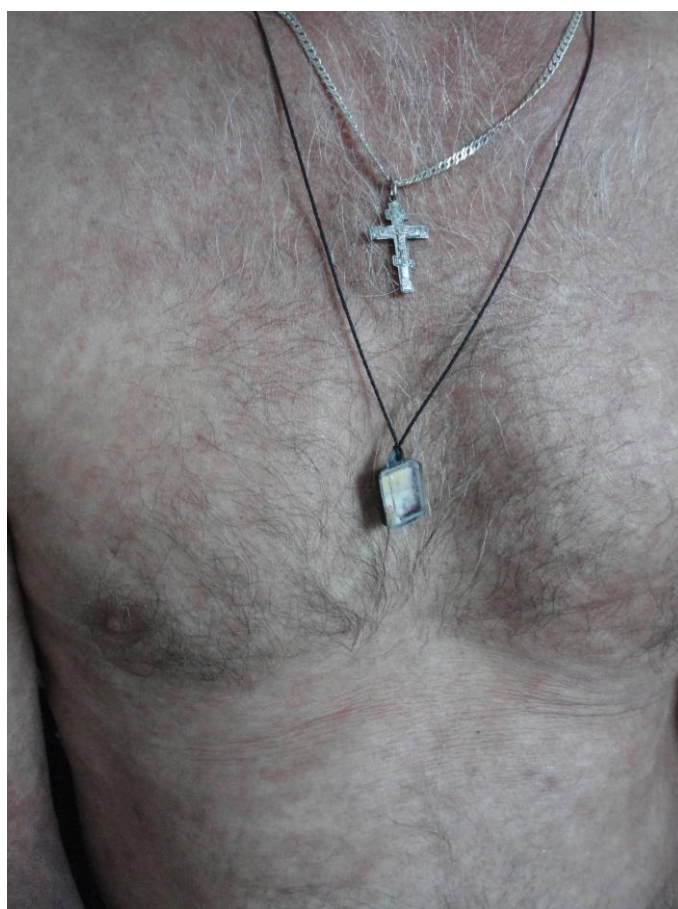
Тилогична екзема



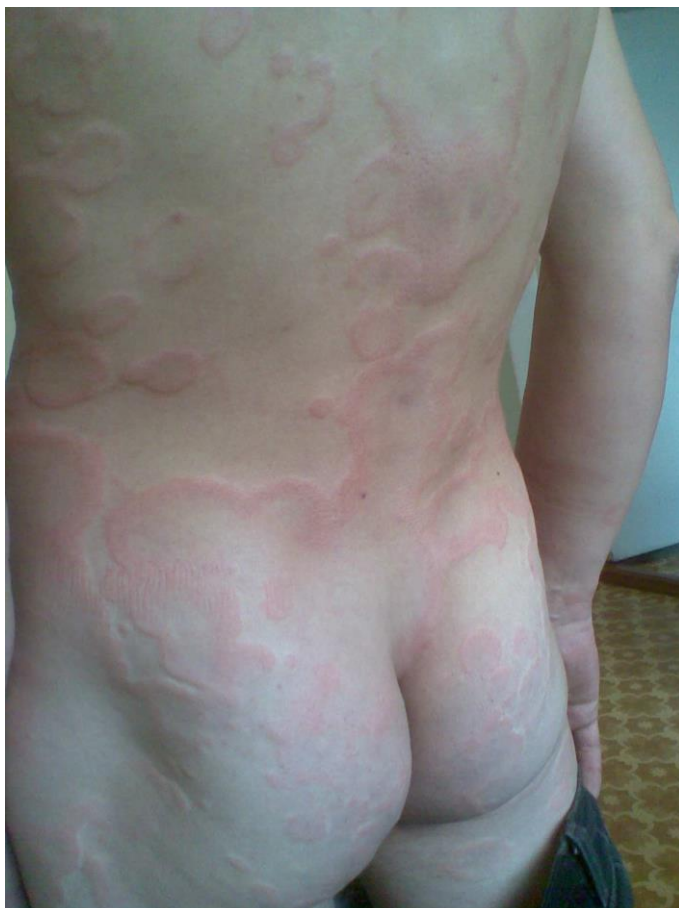Істинна екзема



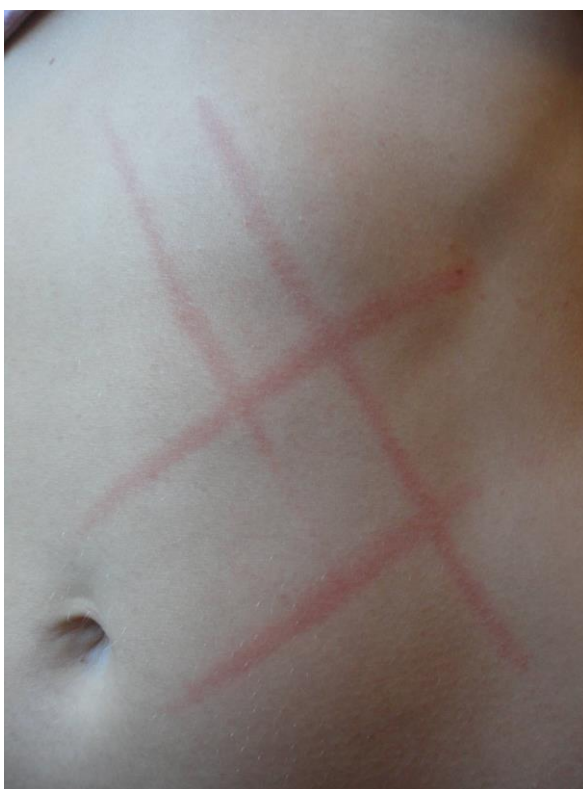Набряк Квінке



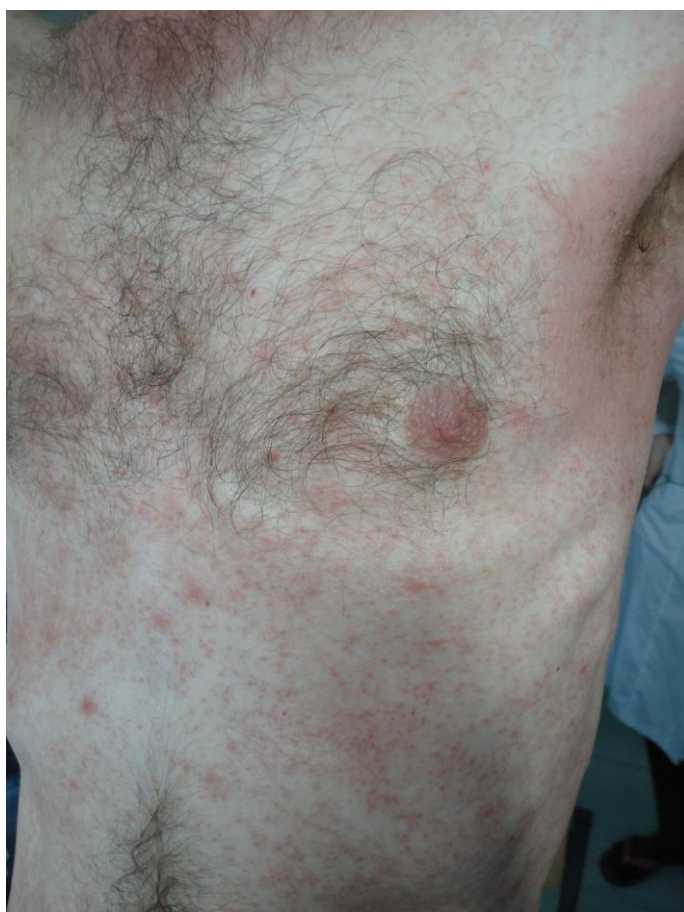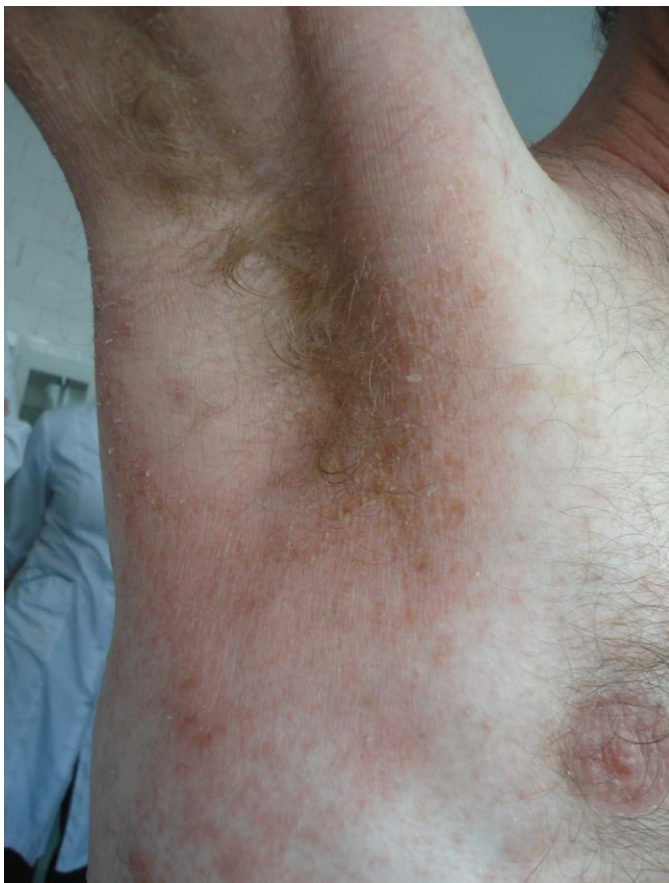Токсикодермія



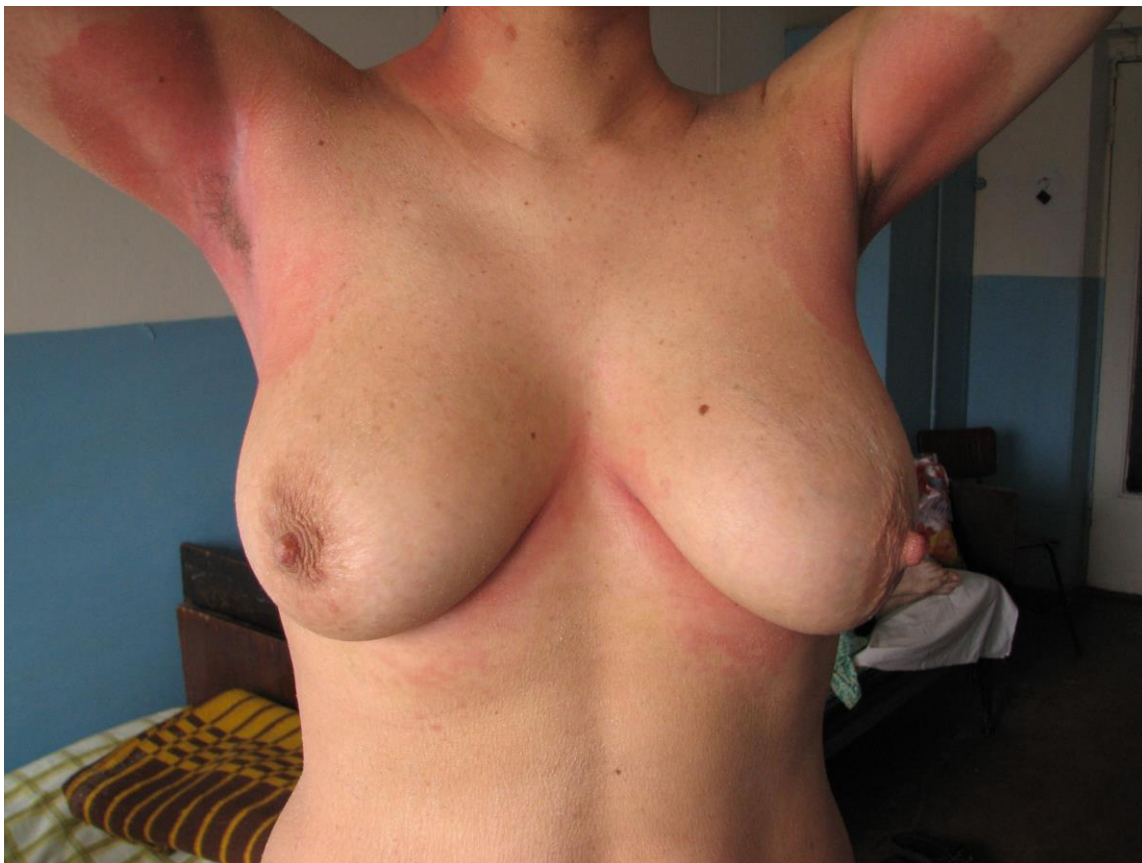Кропив'янка



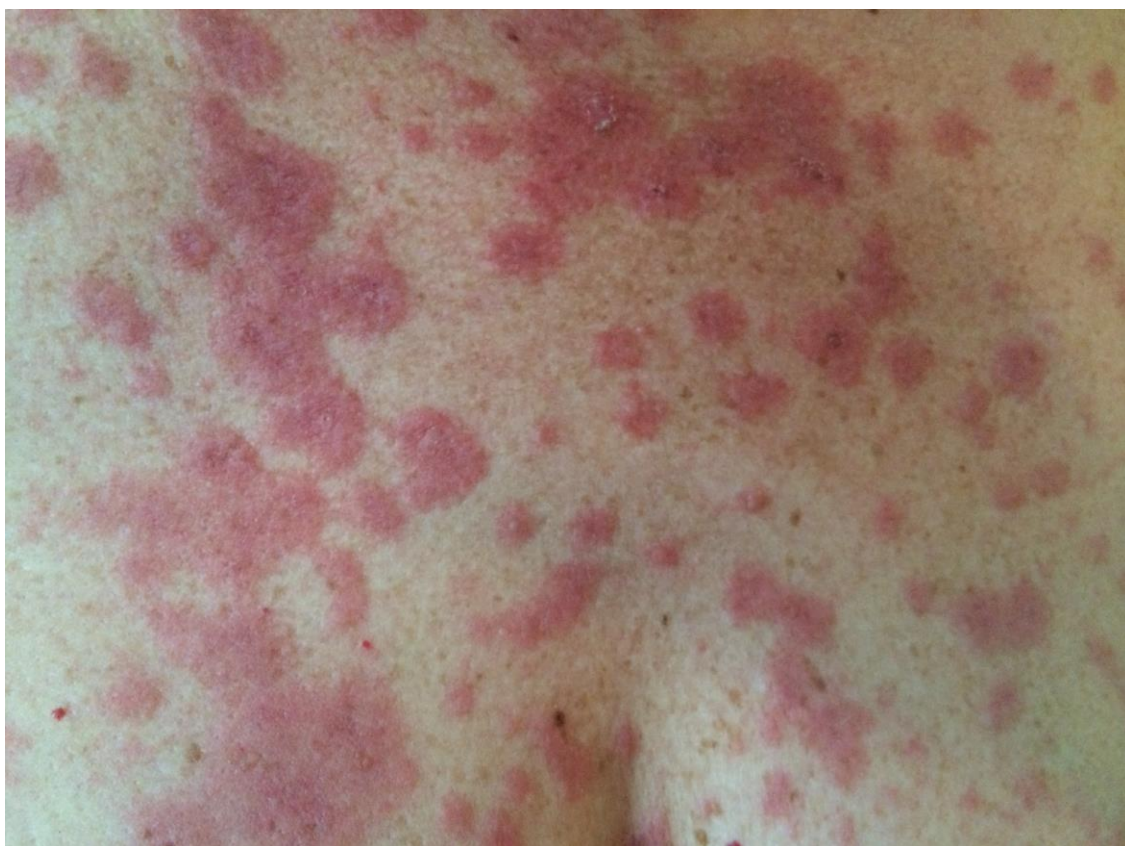Уртикарний дермографізм



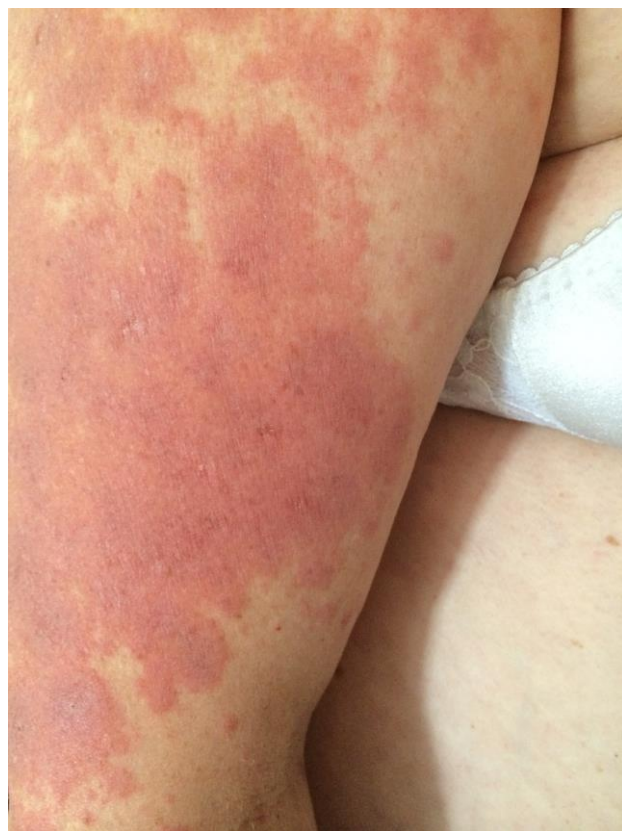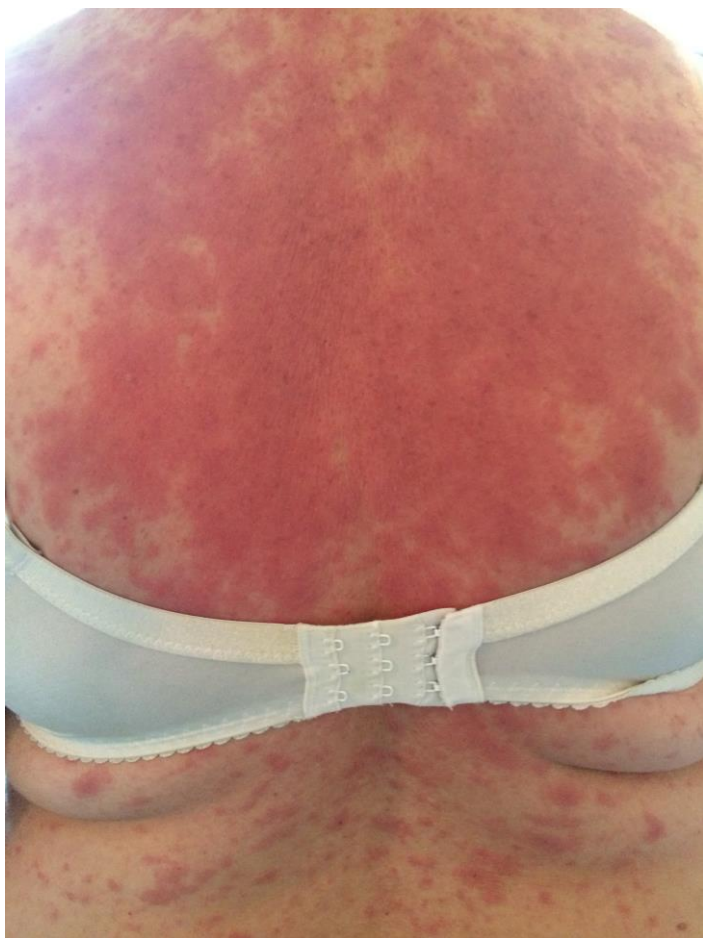Токсикодермія



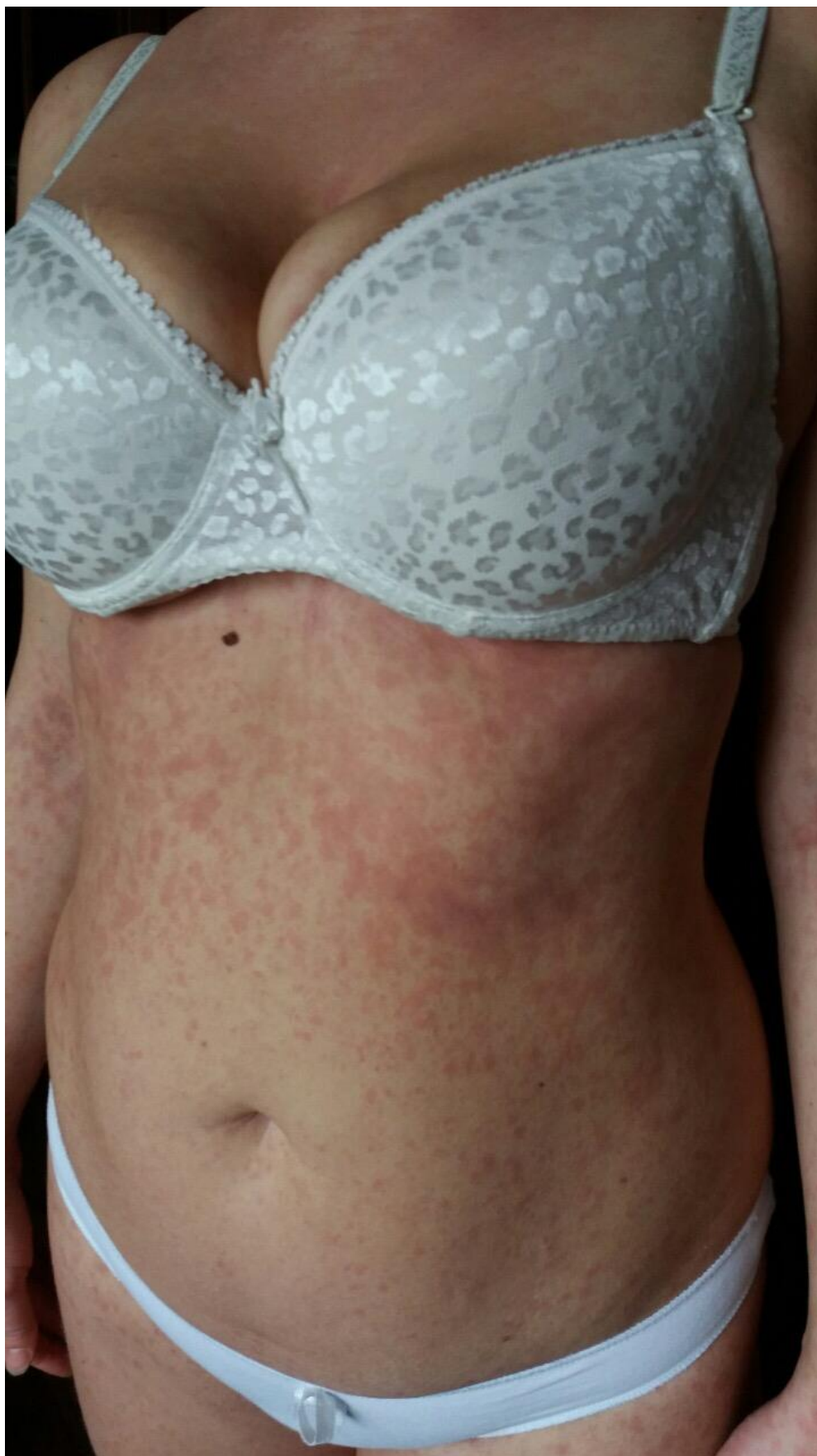Токсикодермія



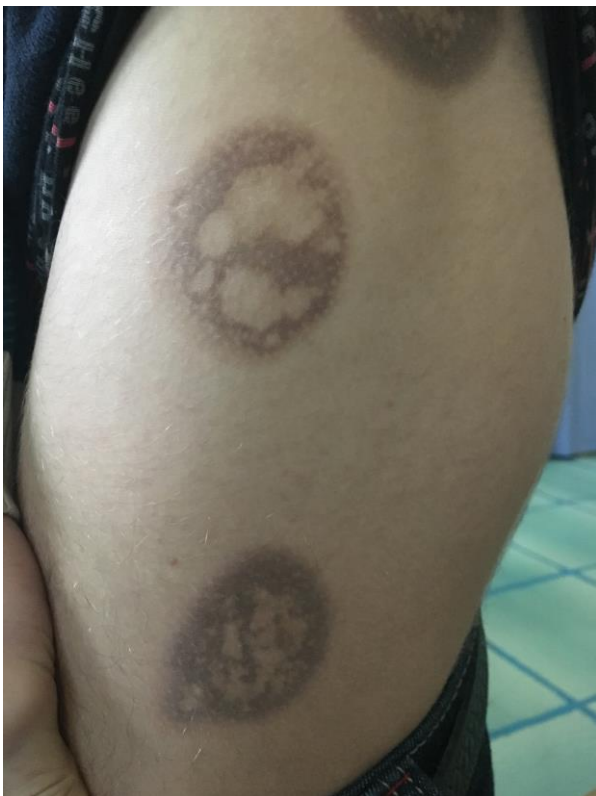Токсикодермія за типом багатоформної ексудативної еритеми



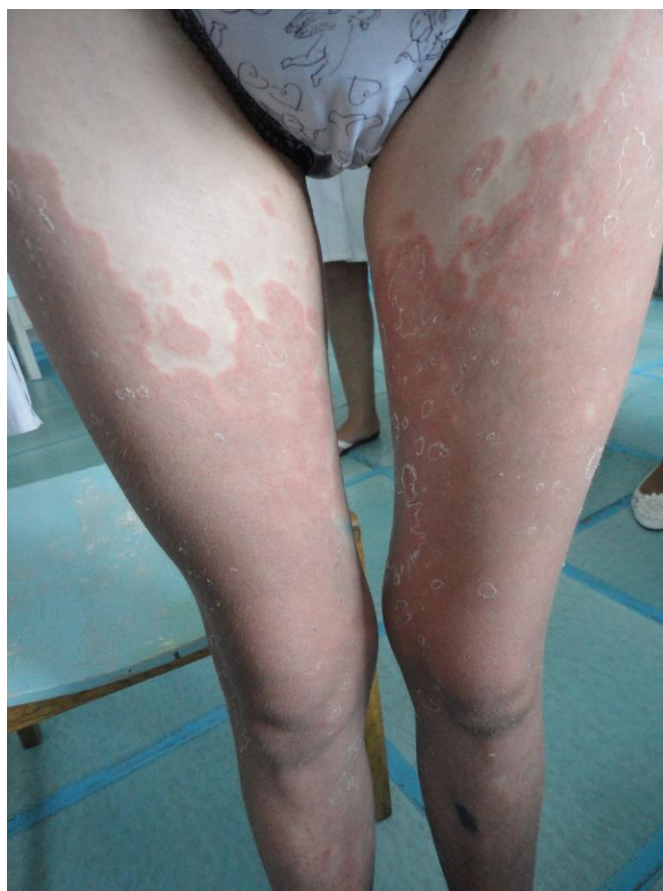Багатоформна ексудативна еритема



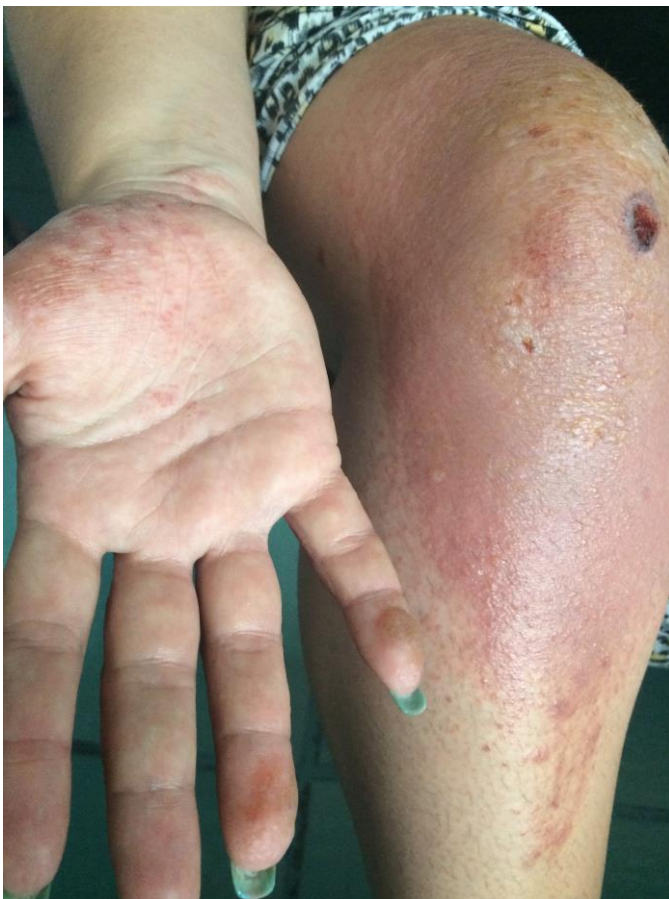Токсикодермія



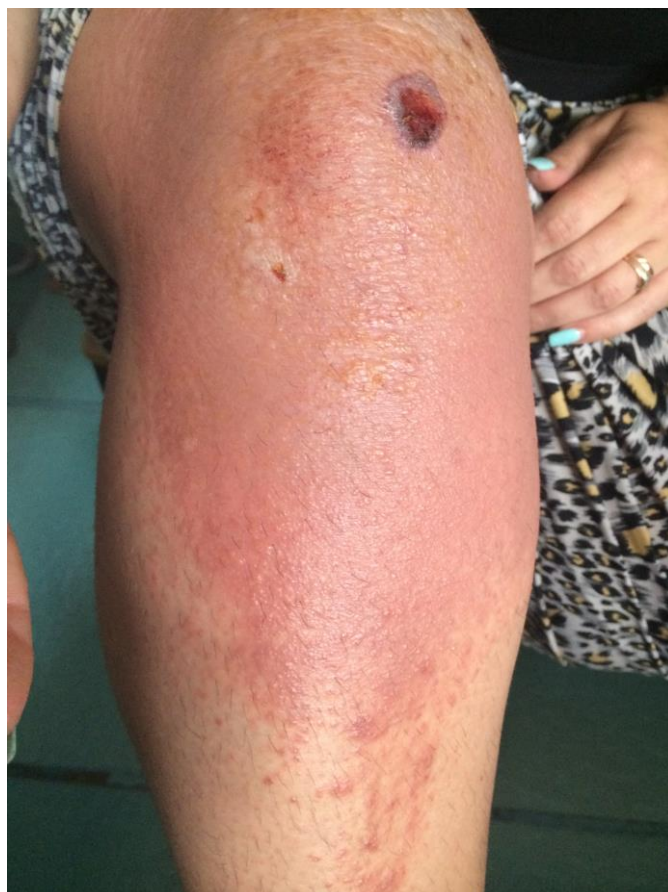Фіксована еритема

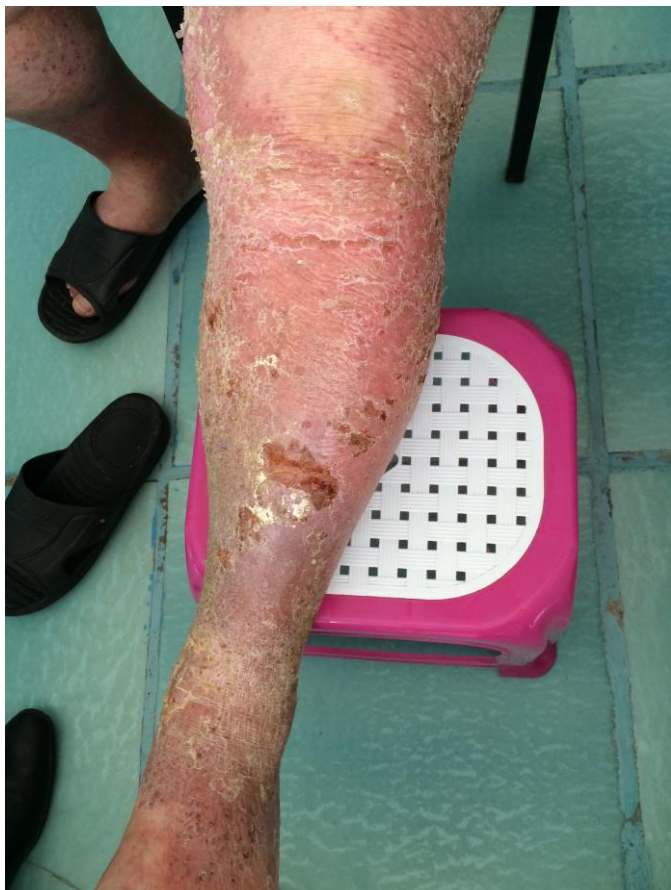

Токсикодермія

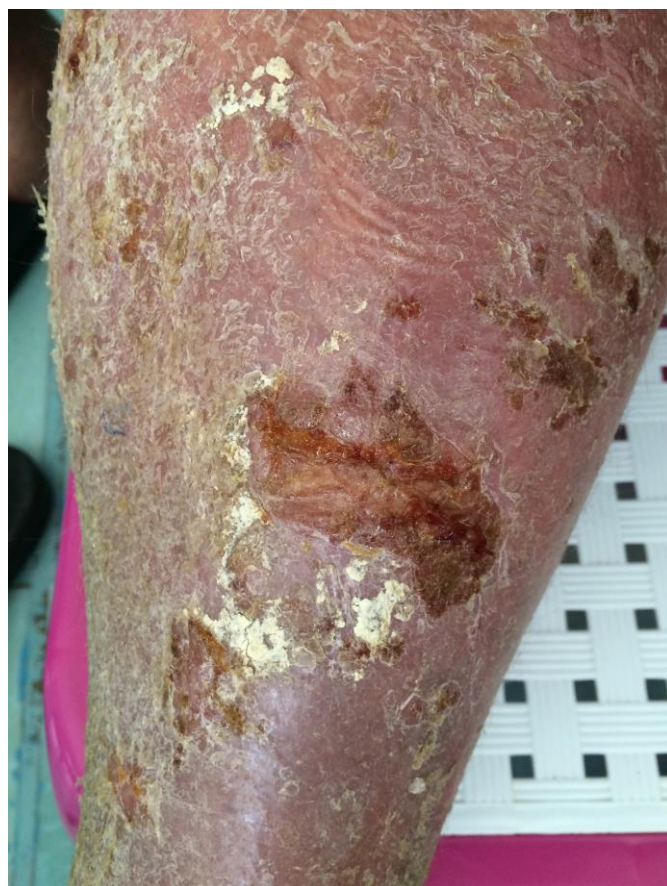

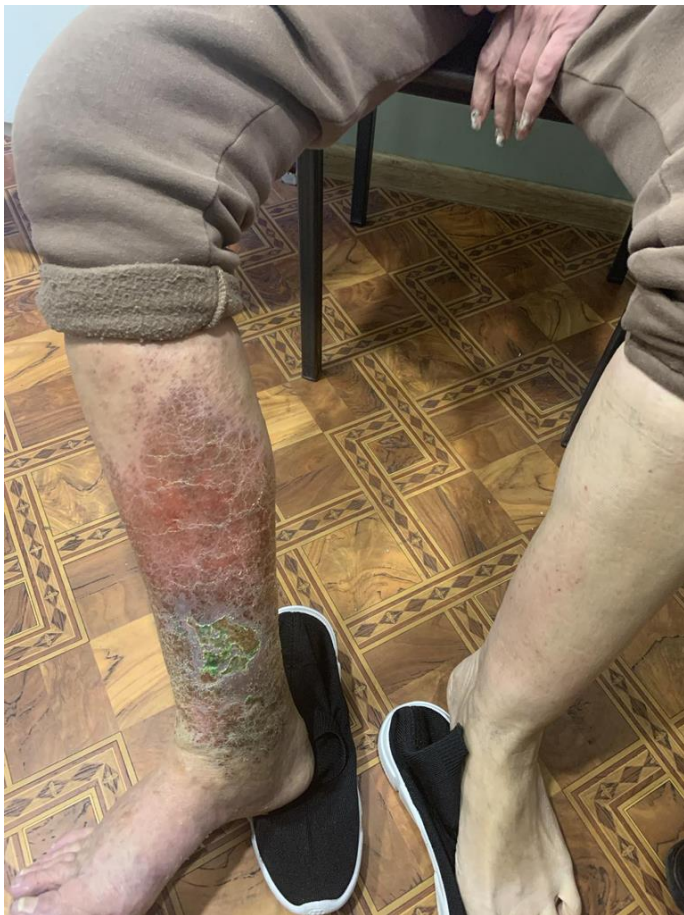Паратравматична екзема



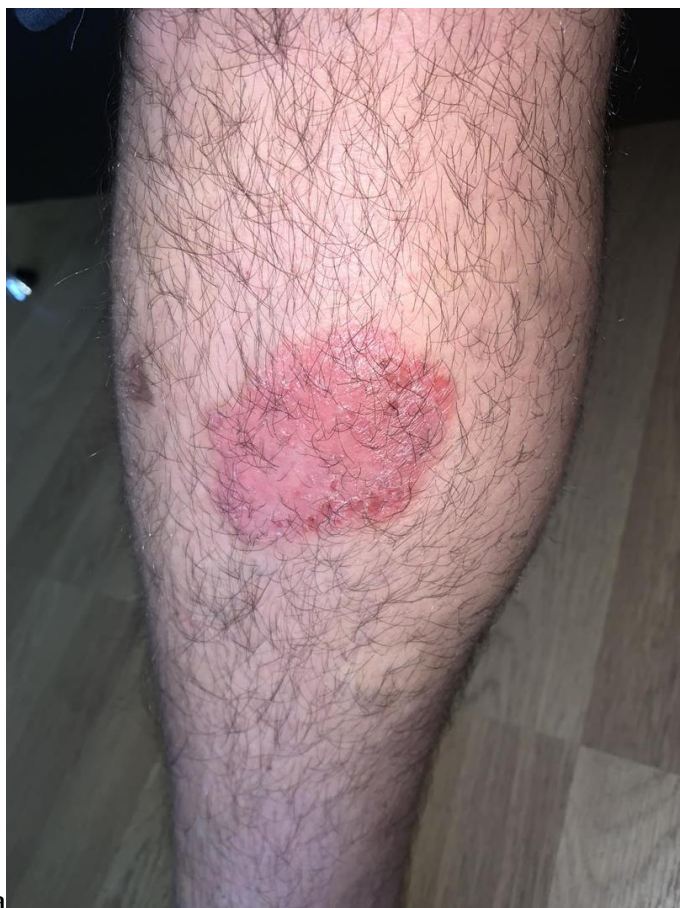

Паратравматична екзема

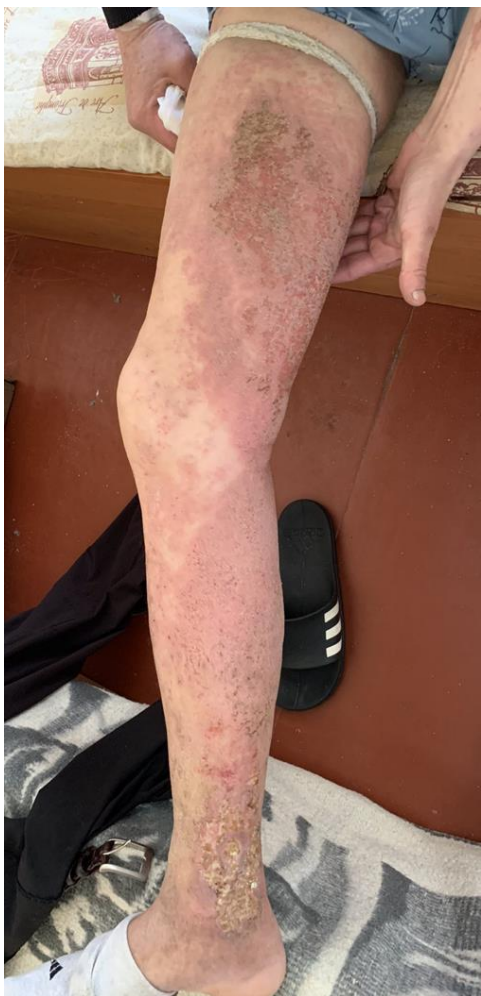



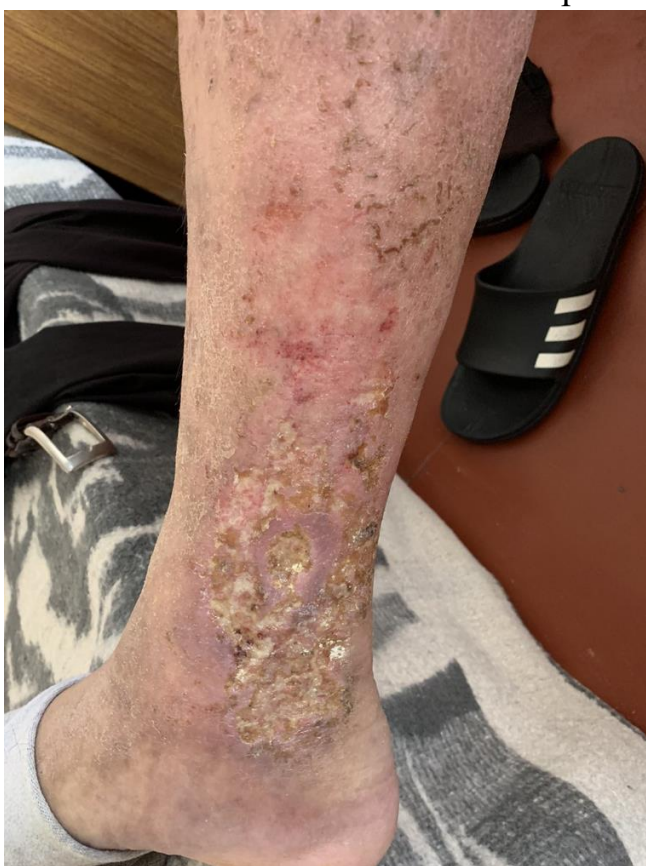Паратравматична екзема

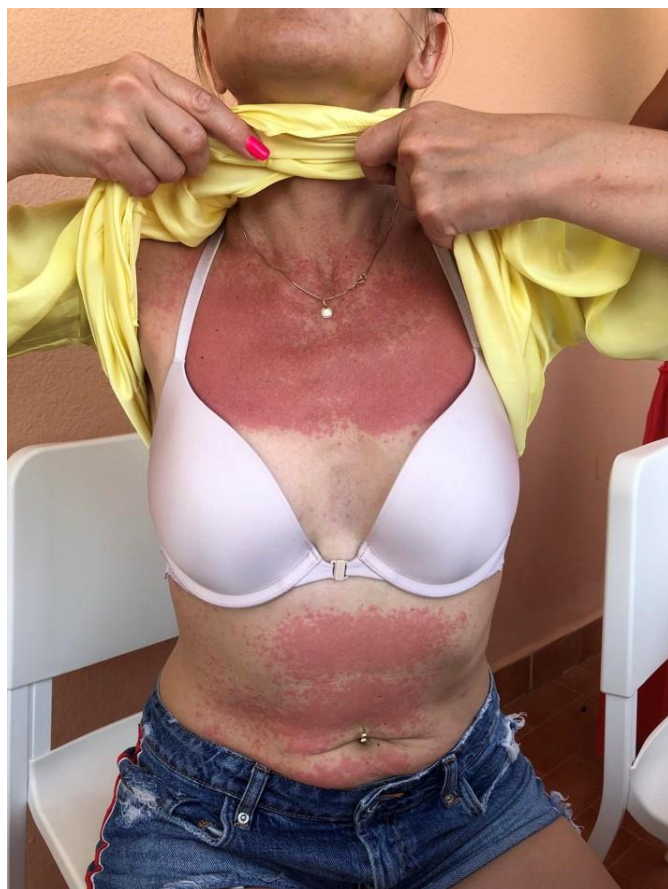
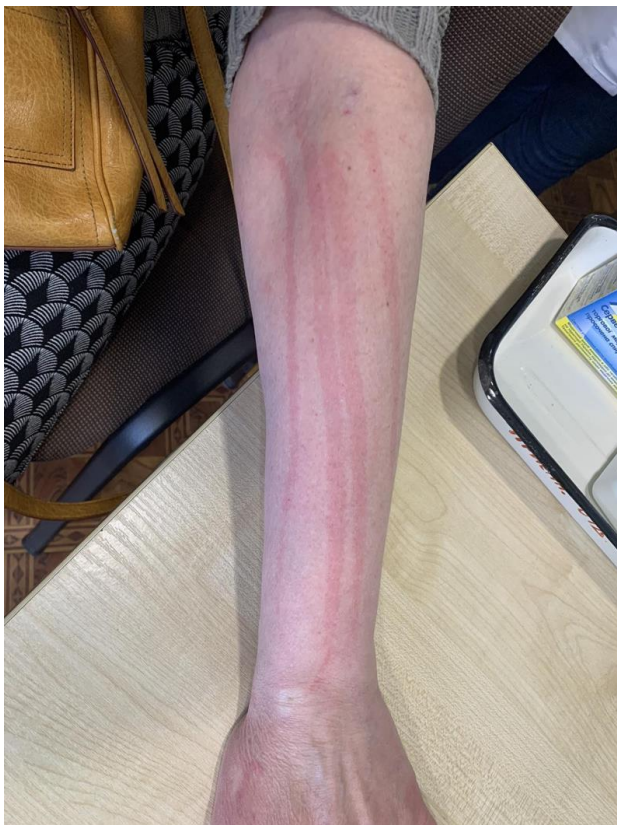
Нумулярна екзема

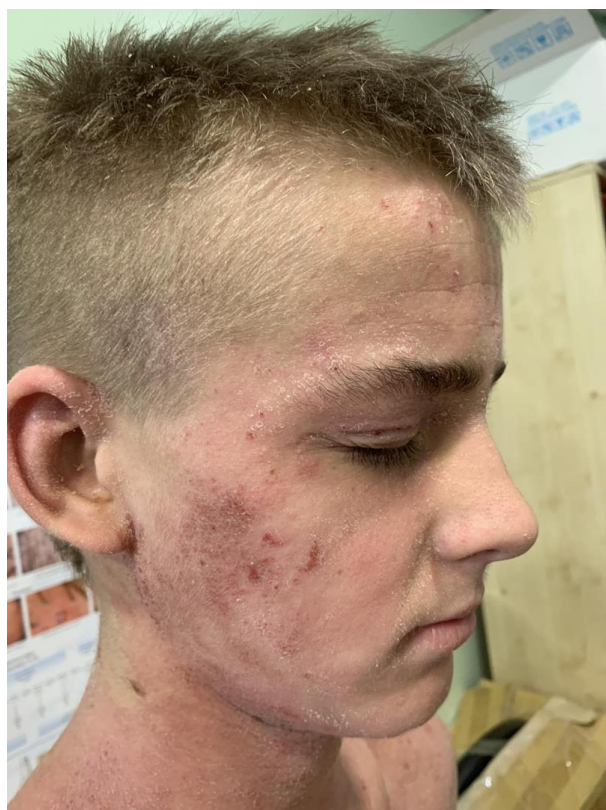
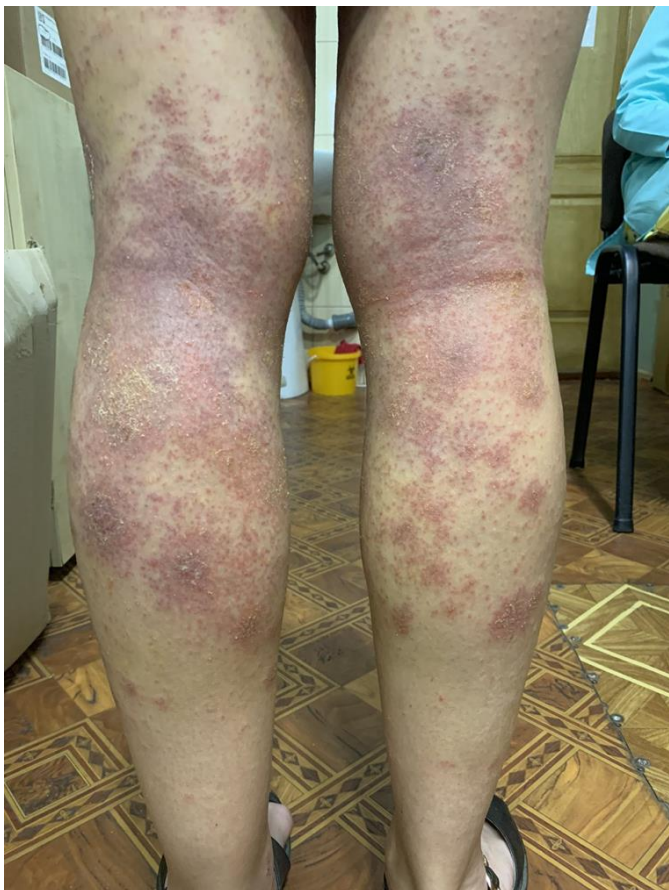
Мікробна (паратравматична) екзема

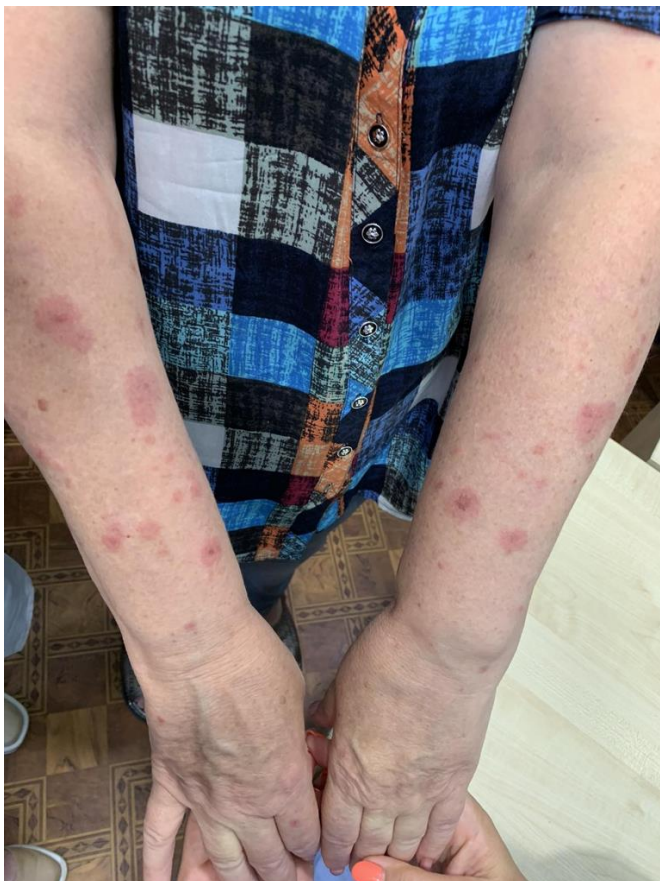



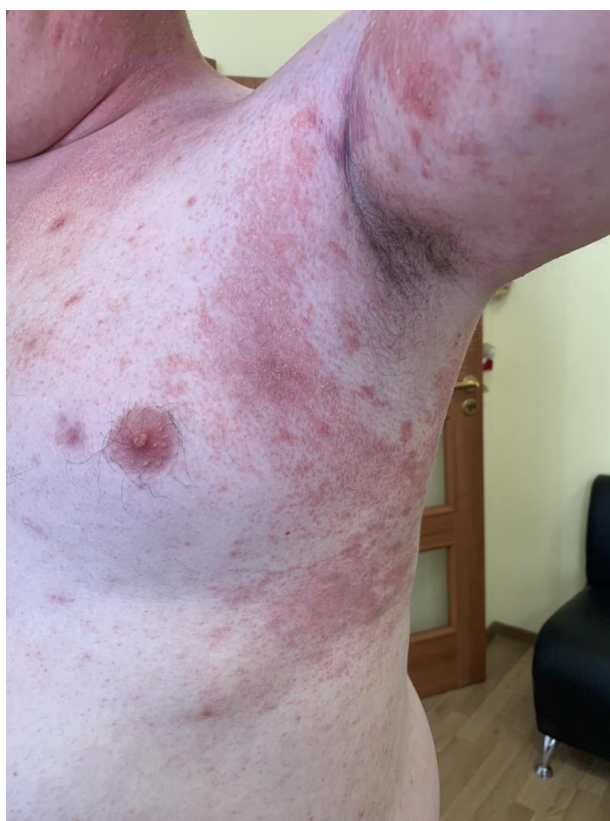Кропив'янка



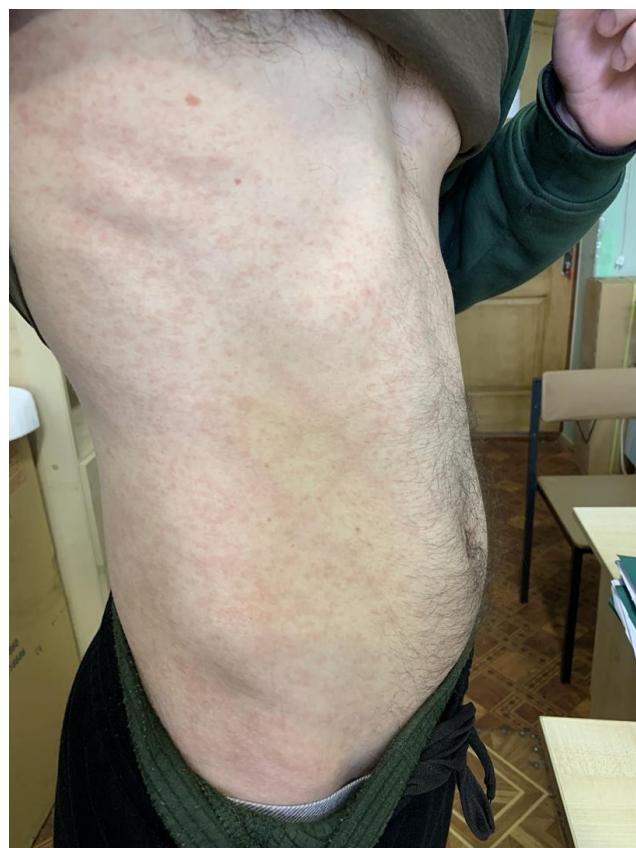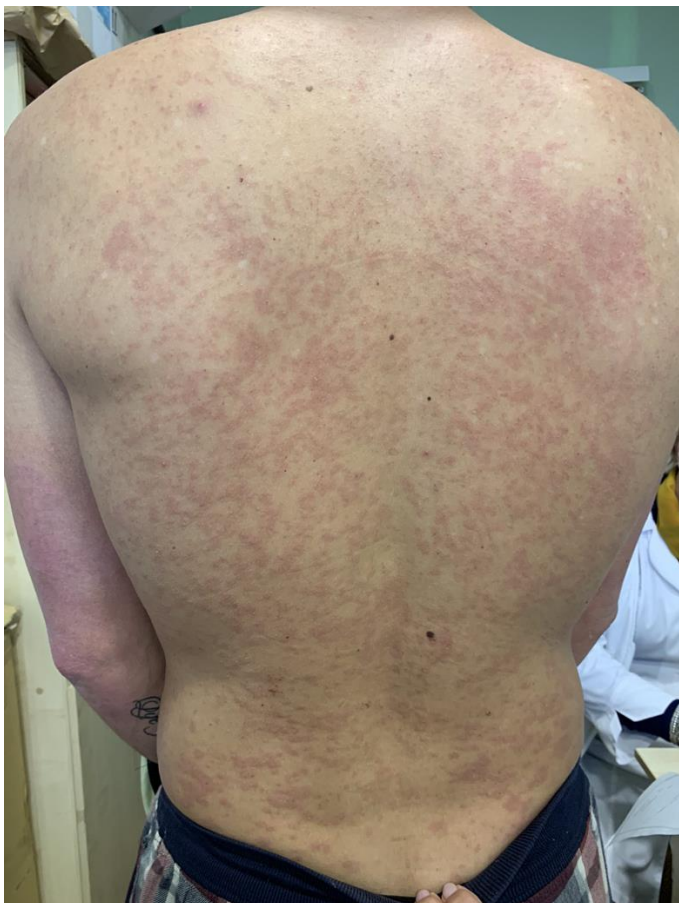Атопічний дерматит



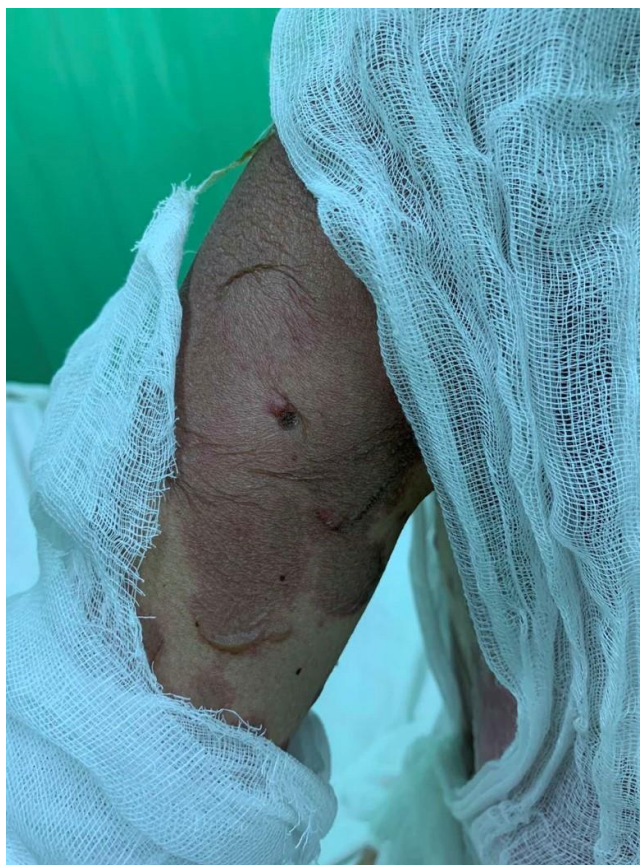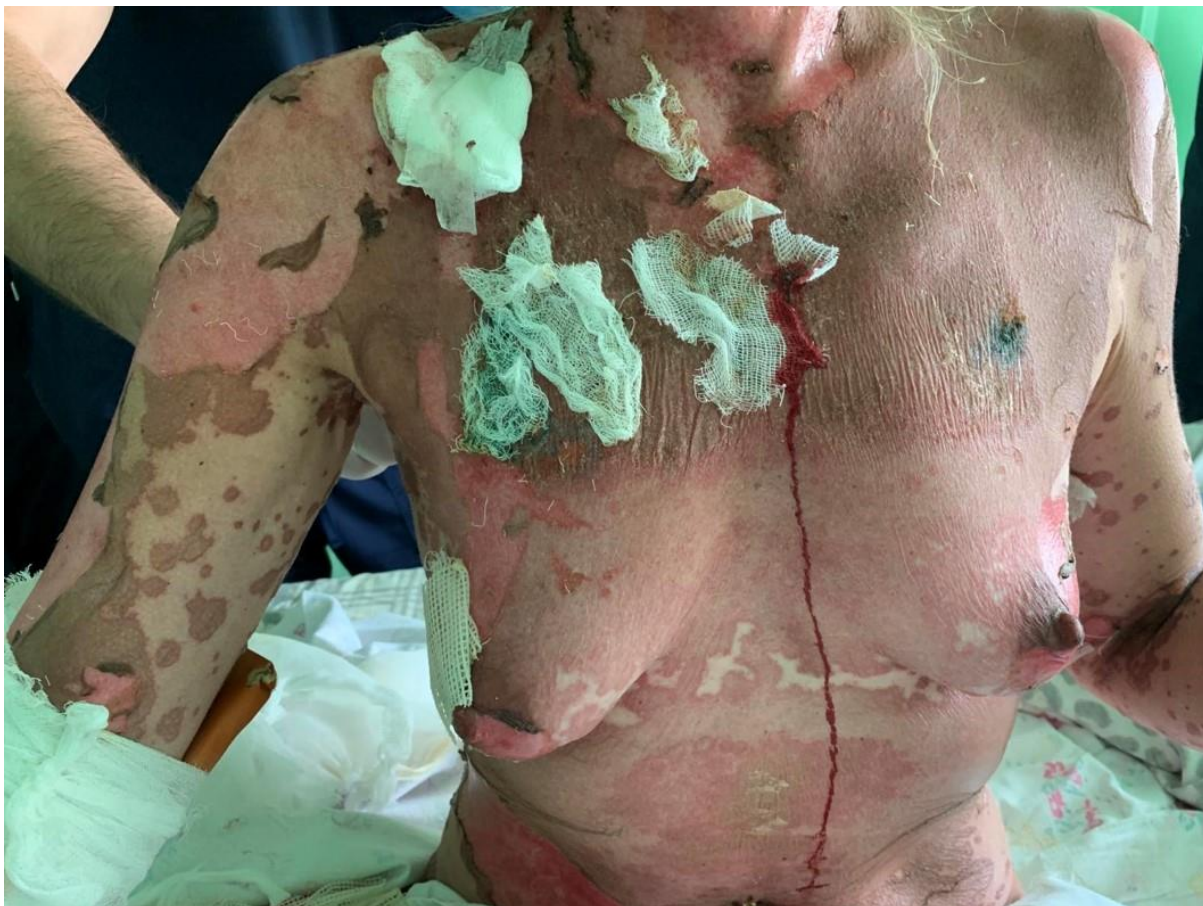Багатоморфна ексудативна еритема



Загострення хронічної екземи

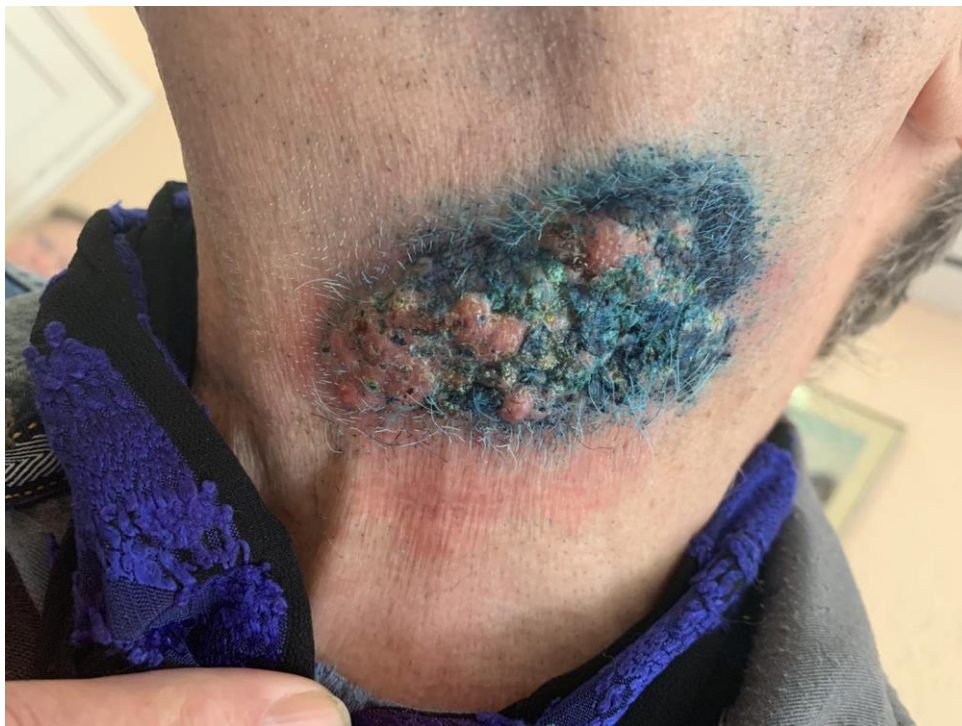

Токсикодермія, внаслідок прийому антибіотику пеніцилінового ряду

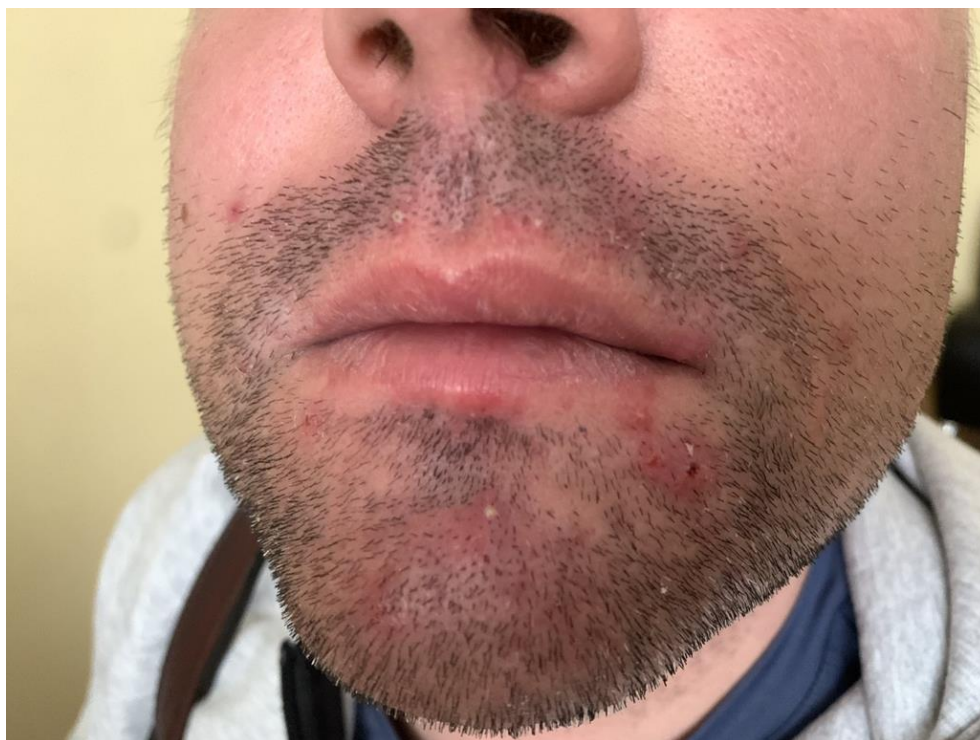

Синдром Лаела

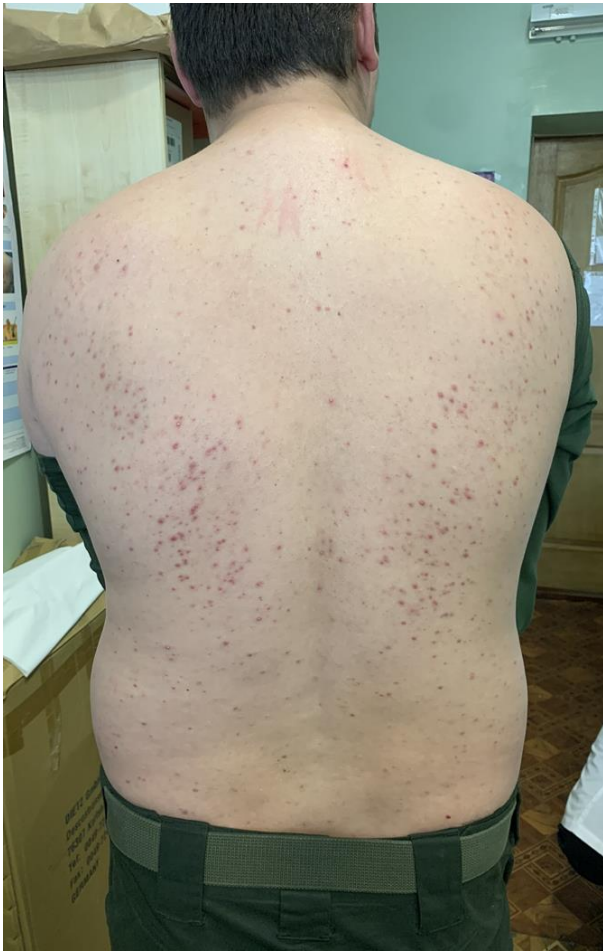**ШОДЕРМІЇ: ОСНОВНІ КЛІНІЧНІ ПРОЯВИ ПРИ СТАФІЛО- ТА
СТРЕПТОДЕРМІЯХ НА ШКІРІ ТА СЛИЗОВИХ.**



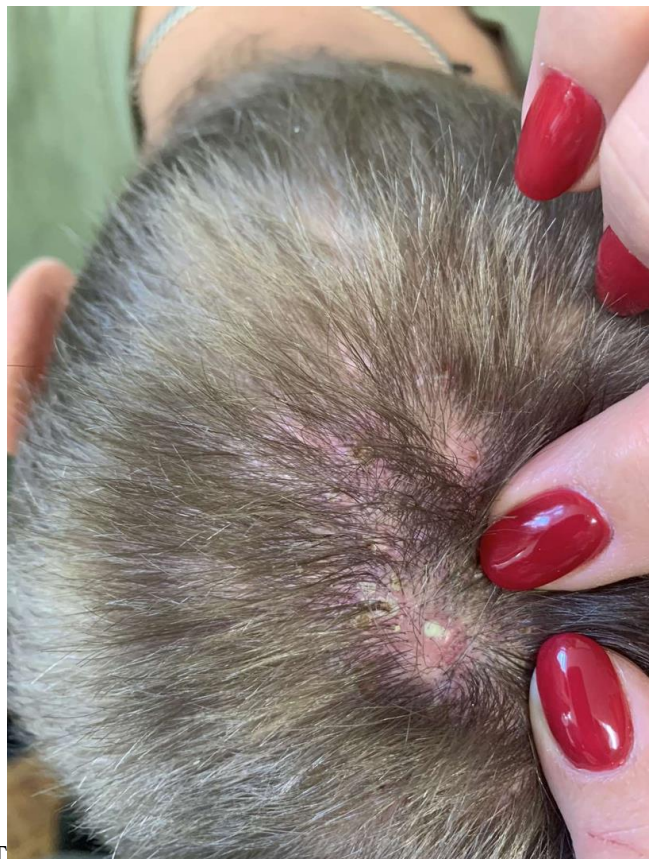Сикоз



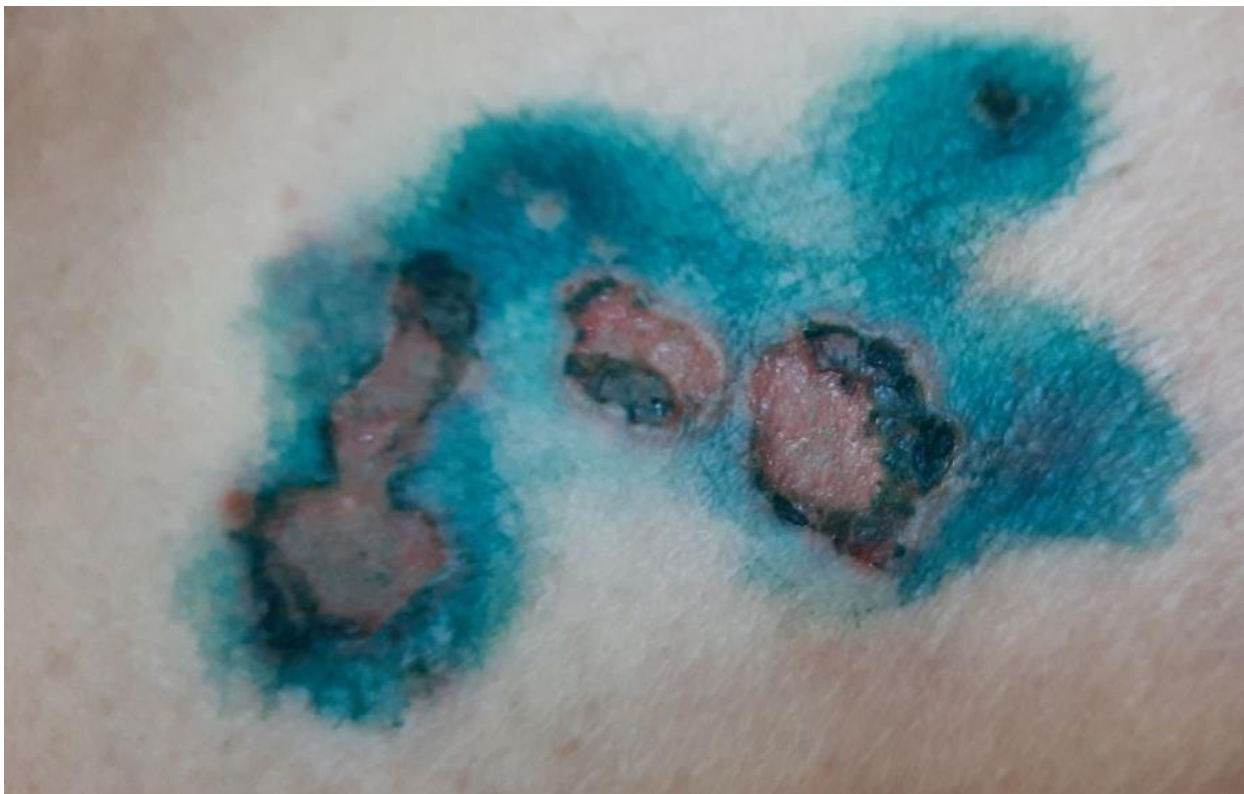Фолікуліт в\ч голови, вусів та бороди



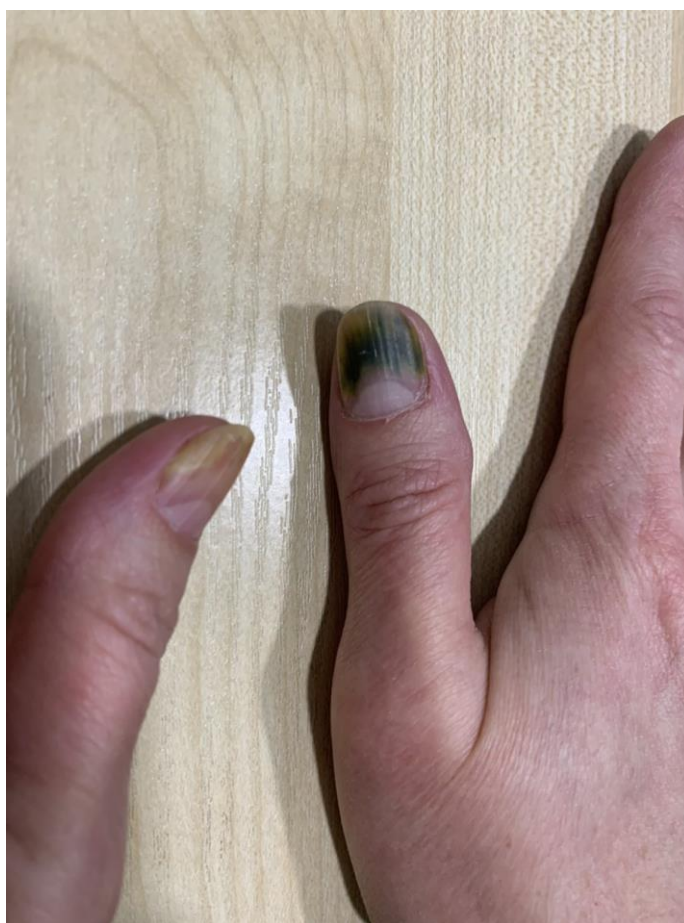Фоллікуліт



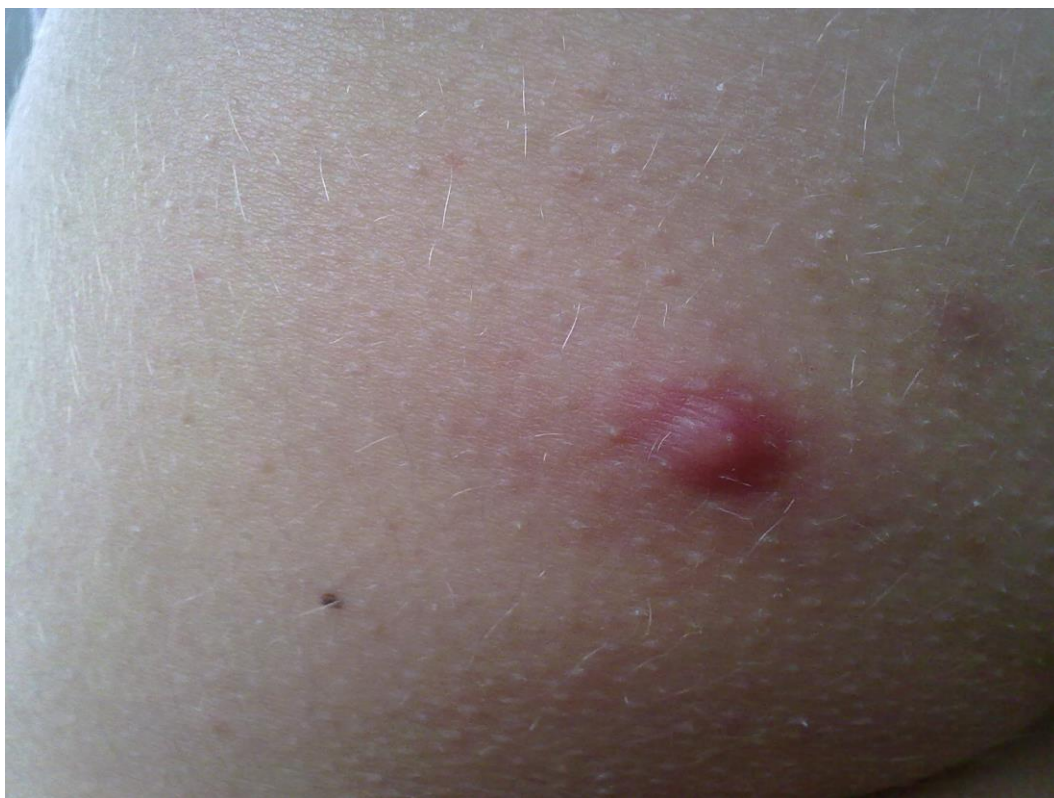Підриваючий фолікуліт



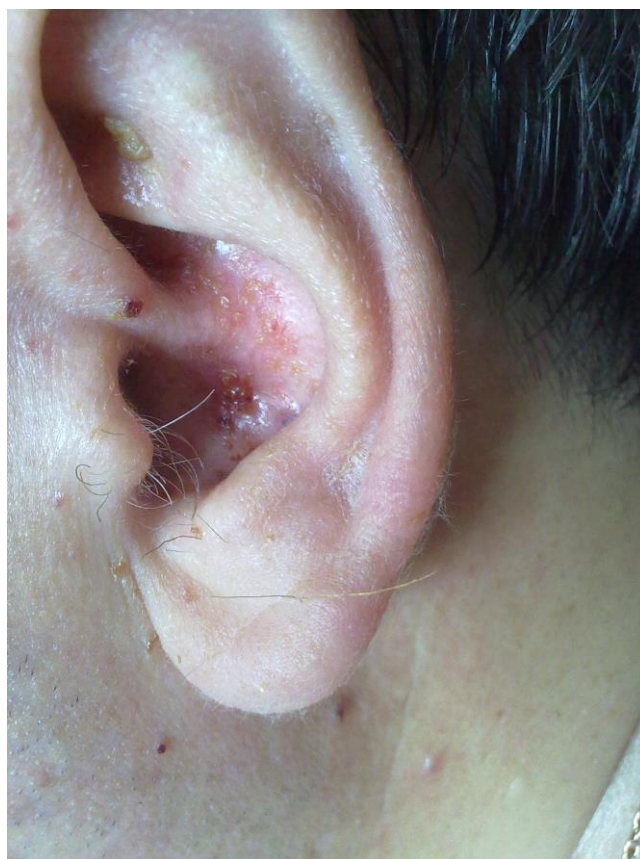Імпетіго бульозне



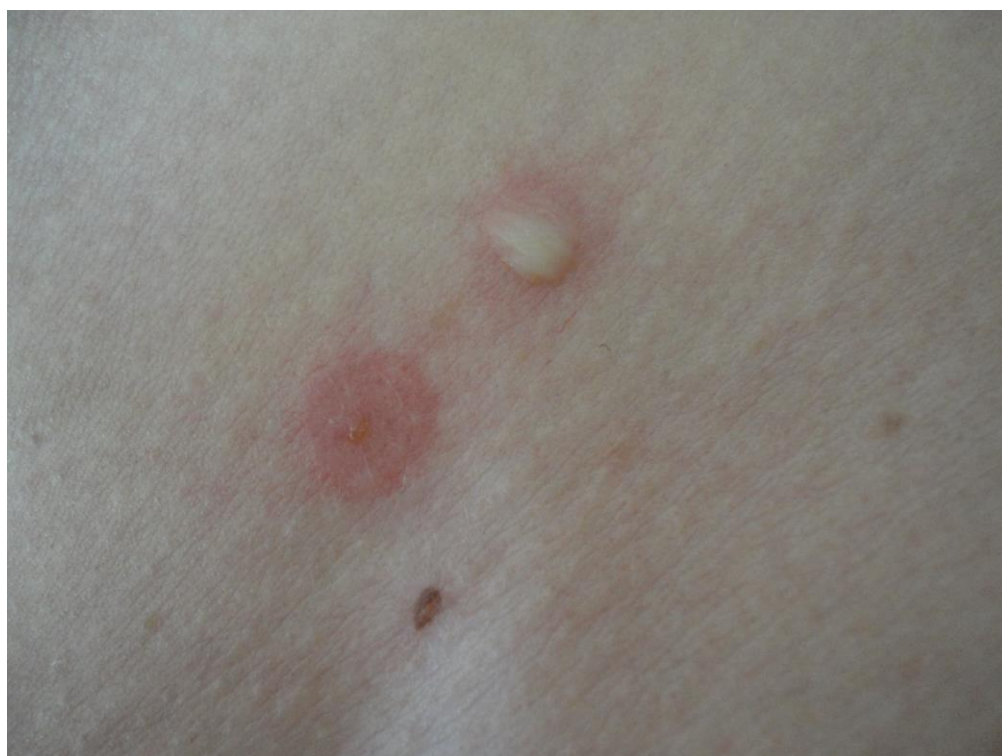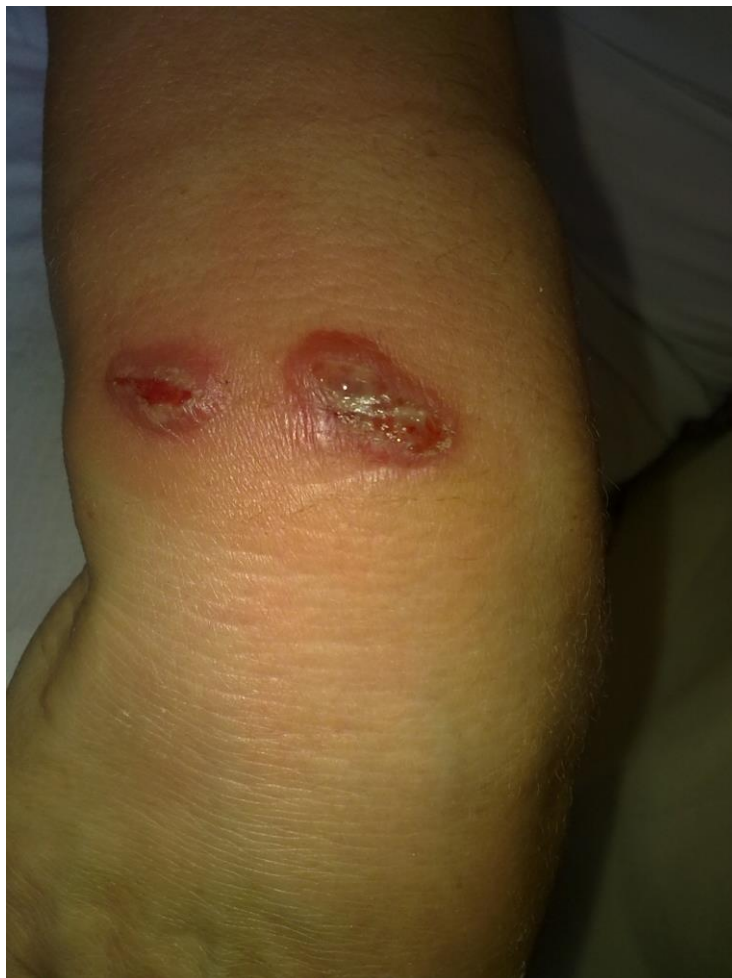Ураження нігтьової пластини *Pseudomonas aeruginosa*



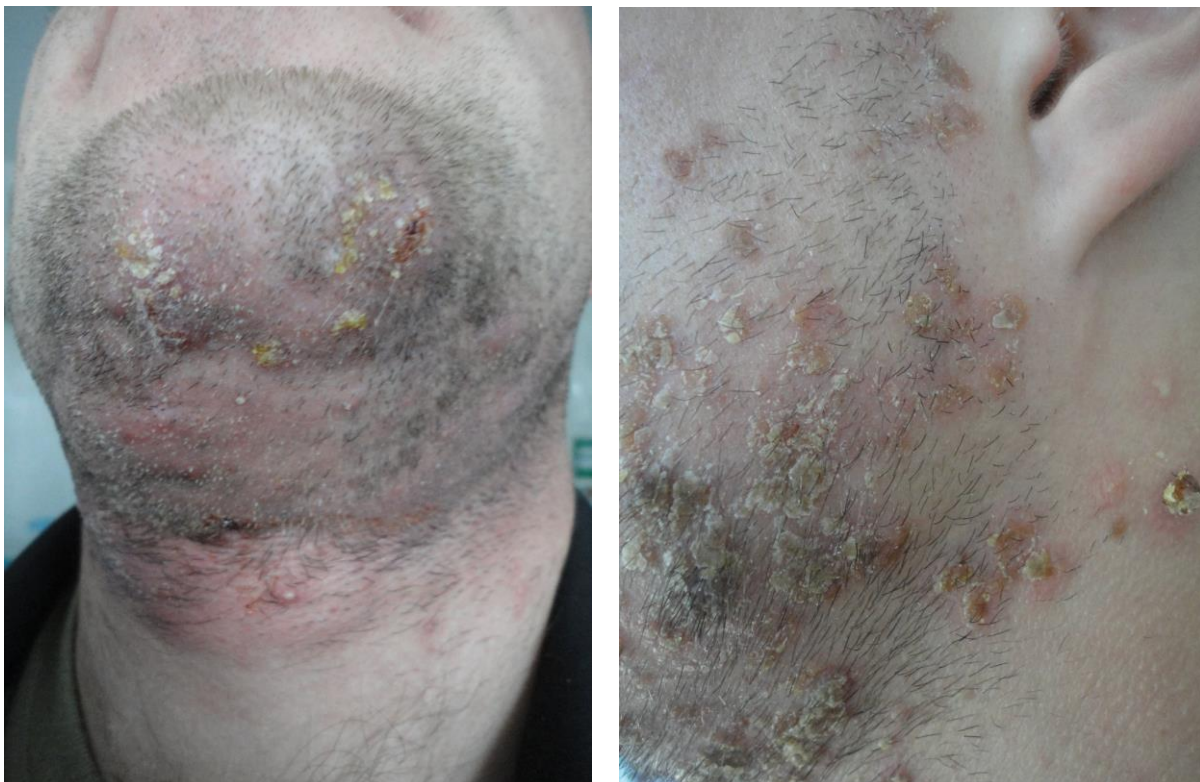
Фоллікуліт



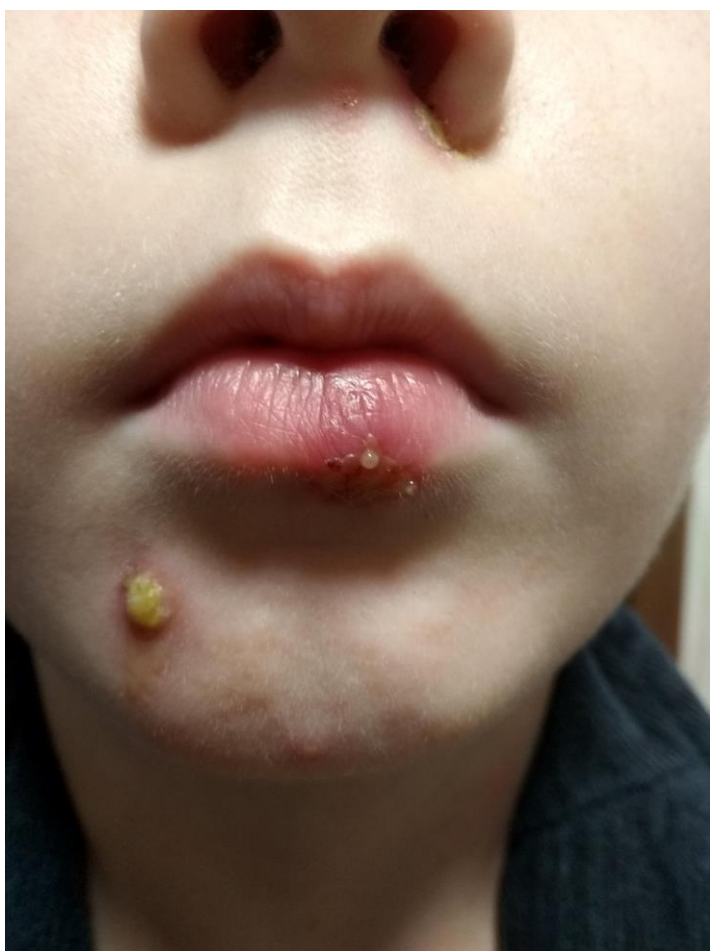Імпетиго

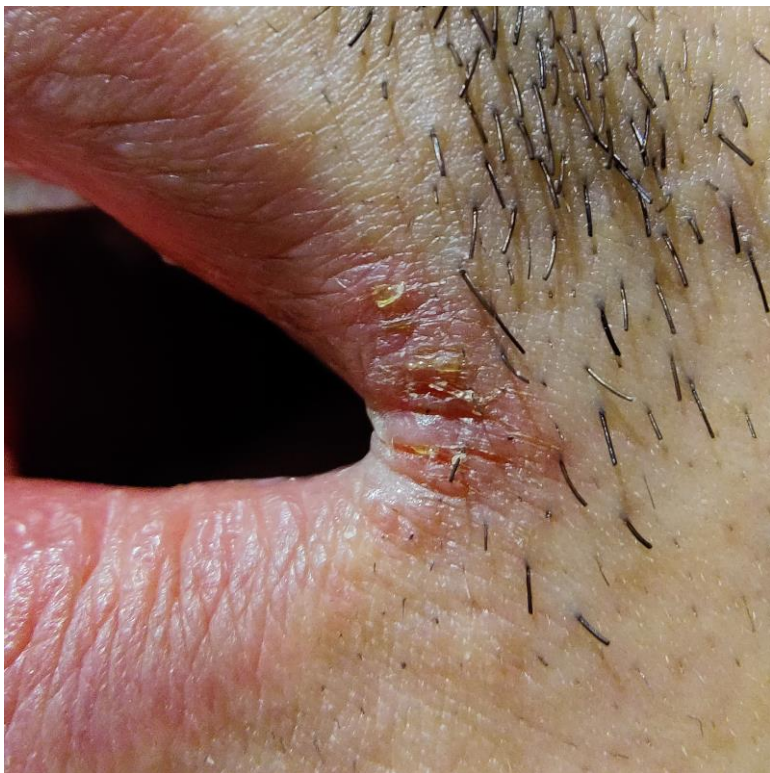


Імпетиго бульозне

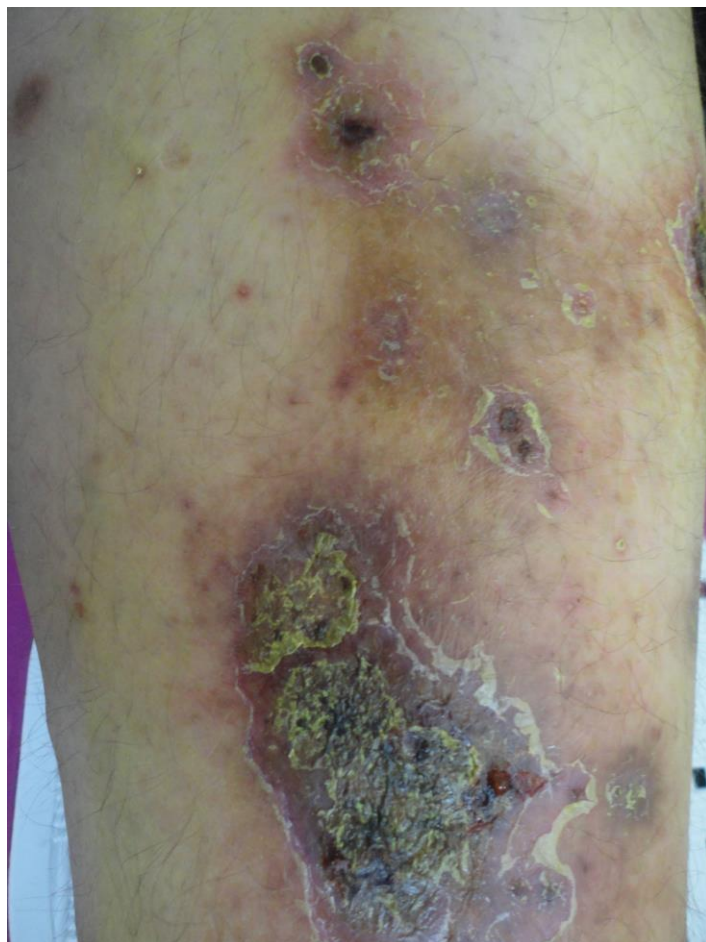

Імпетиго гладенької шкіри



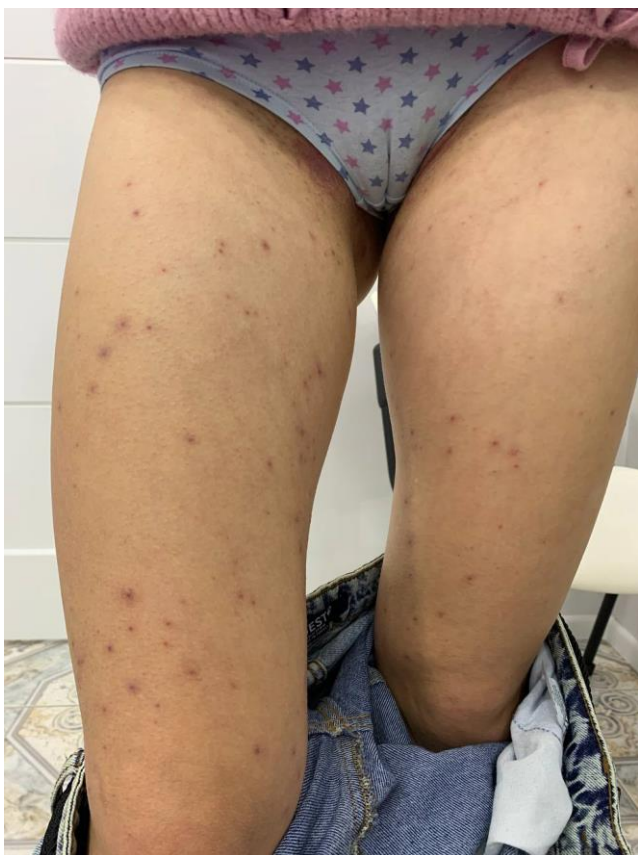

Імпетіго щілиноподібне (заїда)

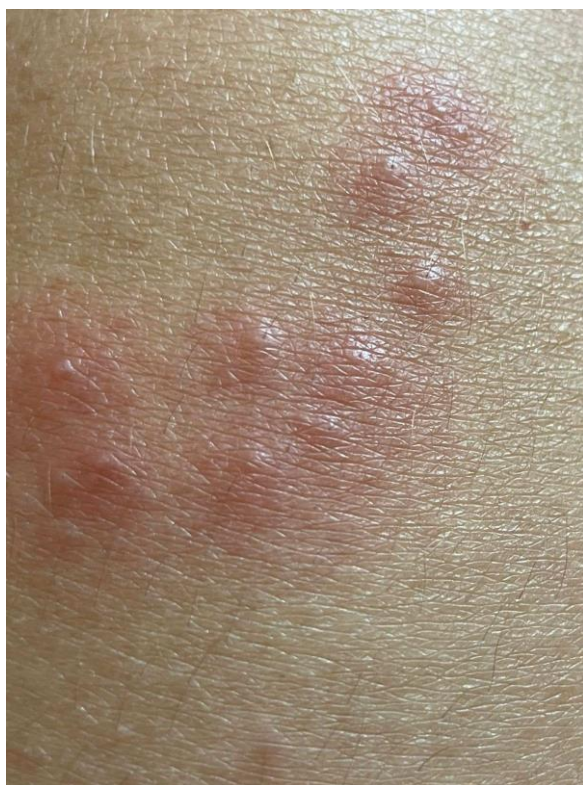

Ектима

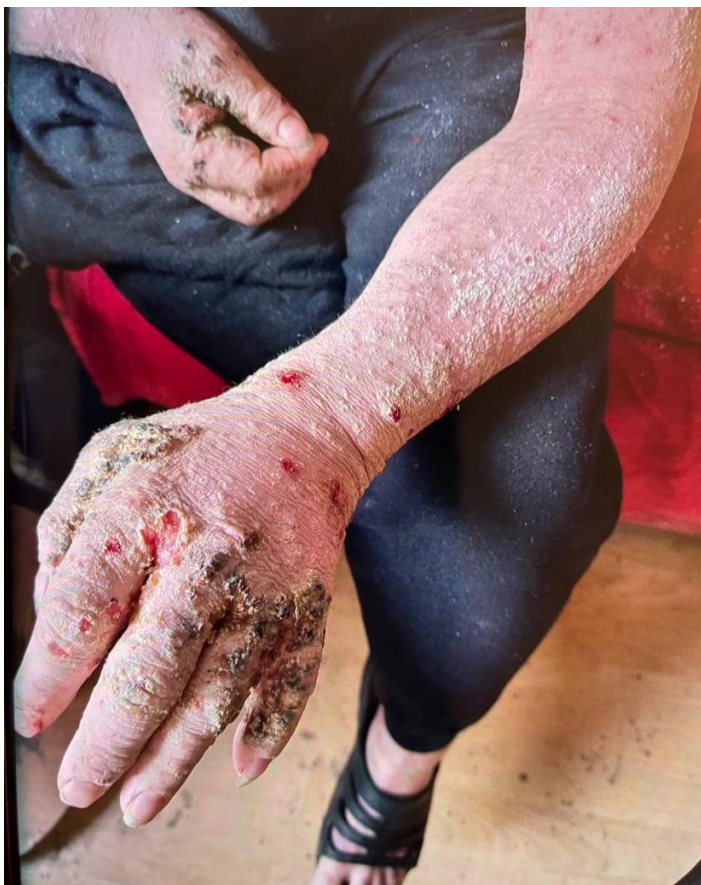ПАРАЗИТАРНІ ХВОРОБИ ШКІРИ



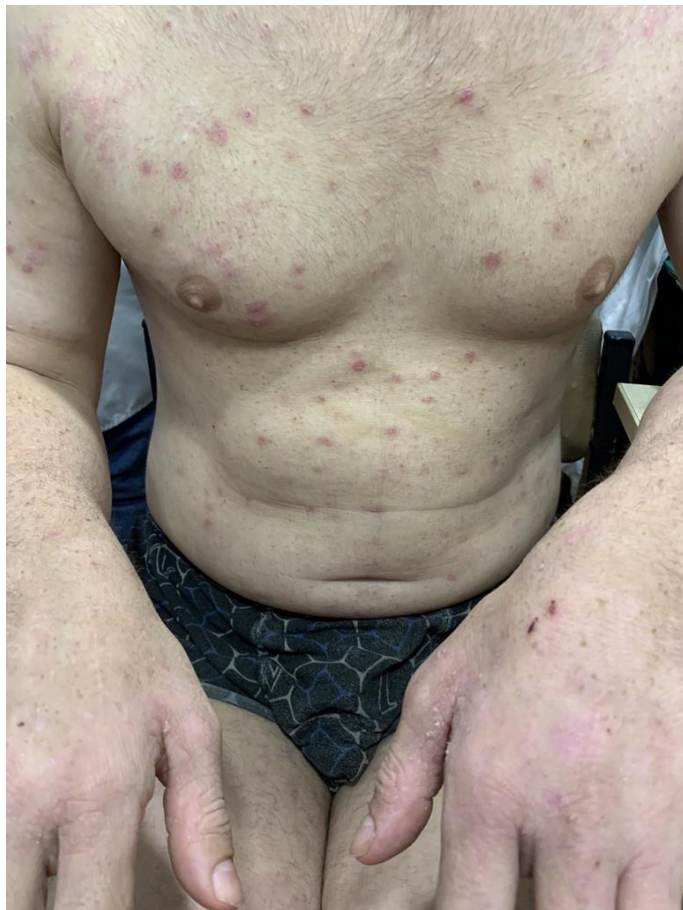Короста

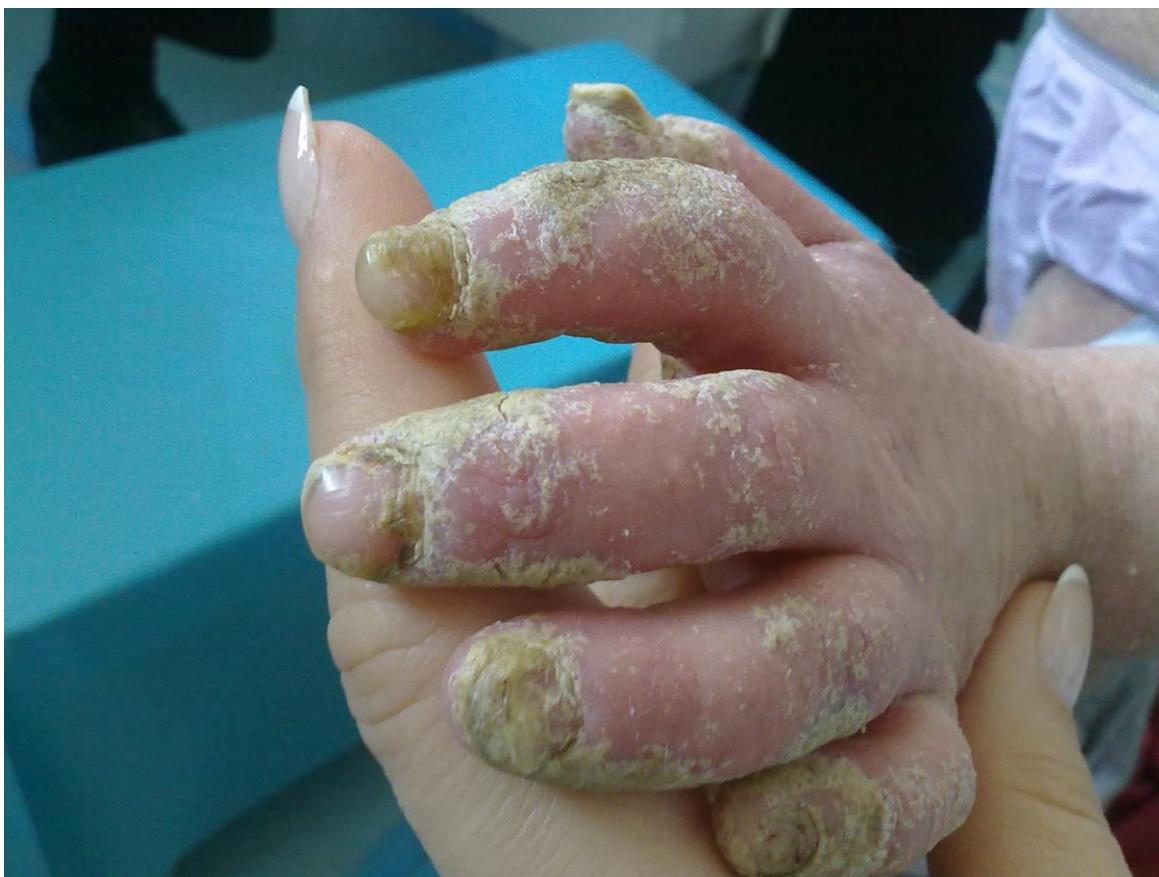

Укуси комах (флеботодермія)

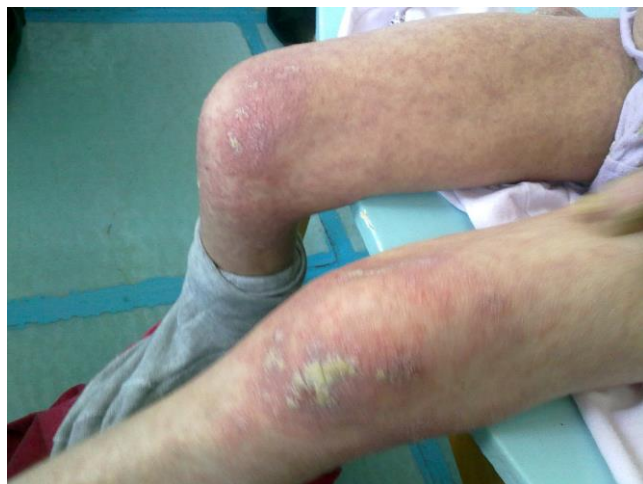
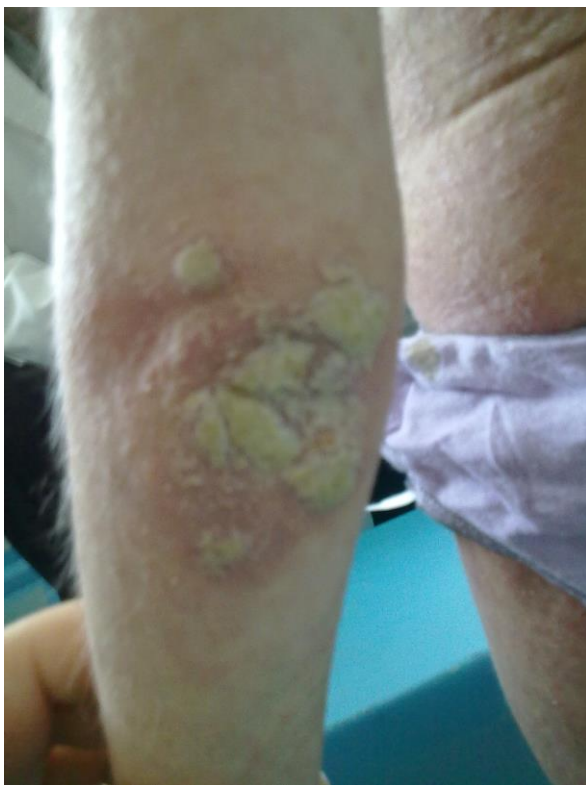
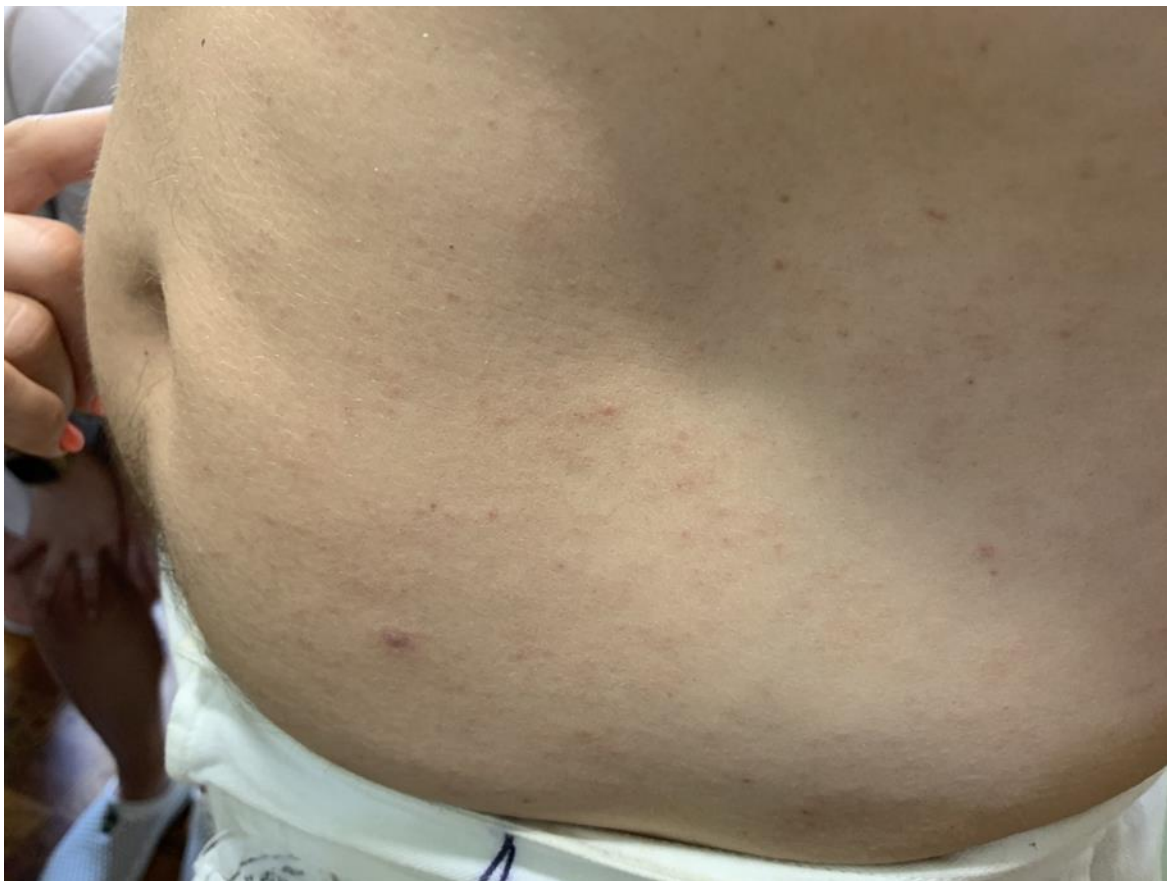Короста ускладнена піодермією



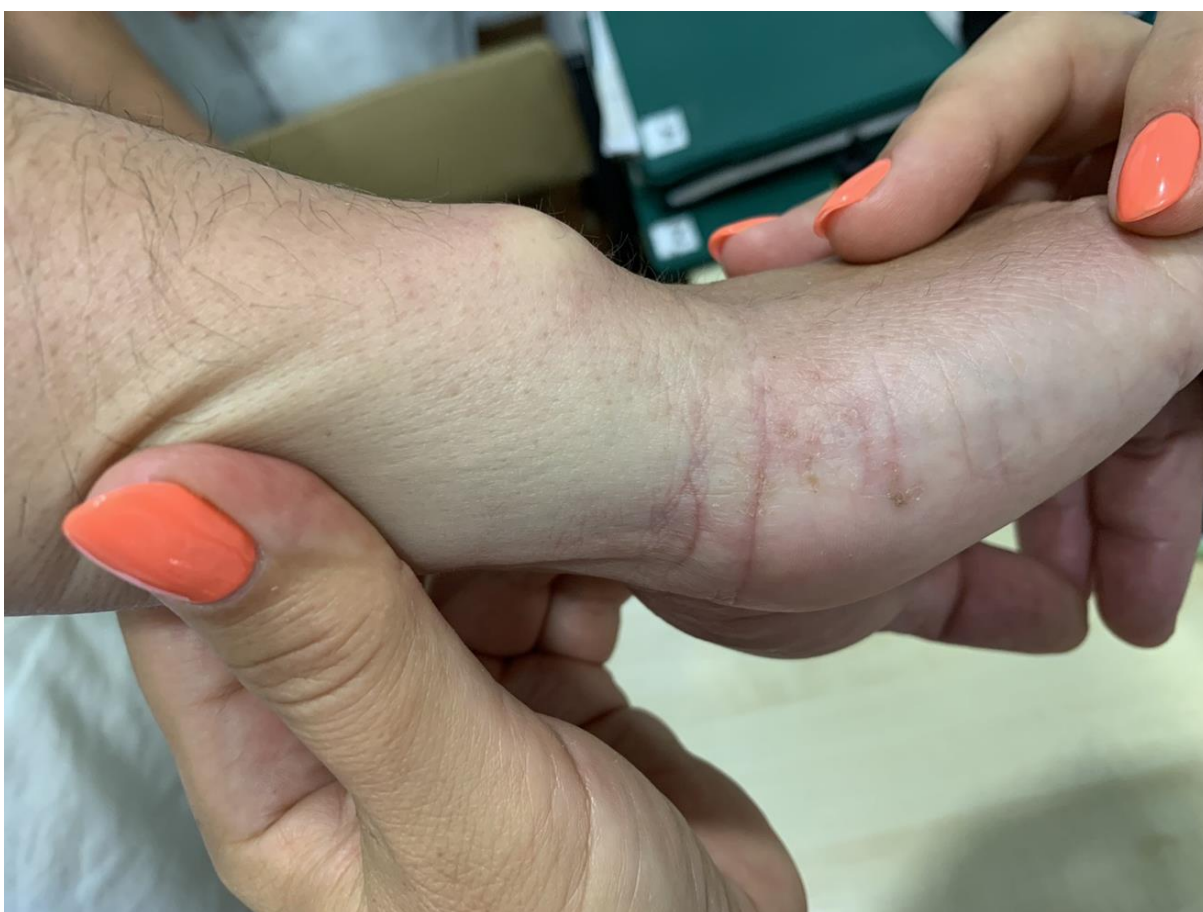

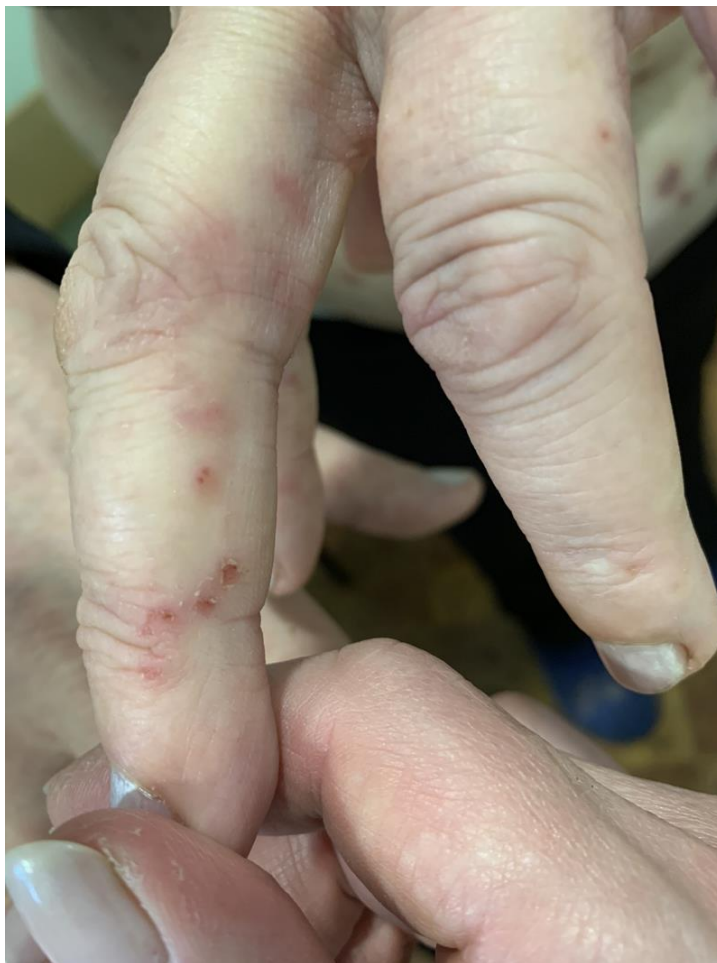Норвезька (кіркова) короста



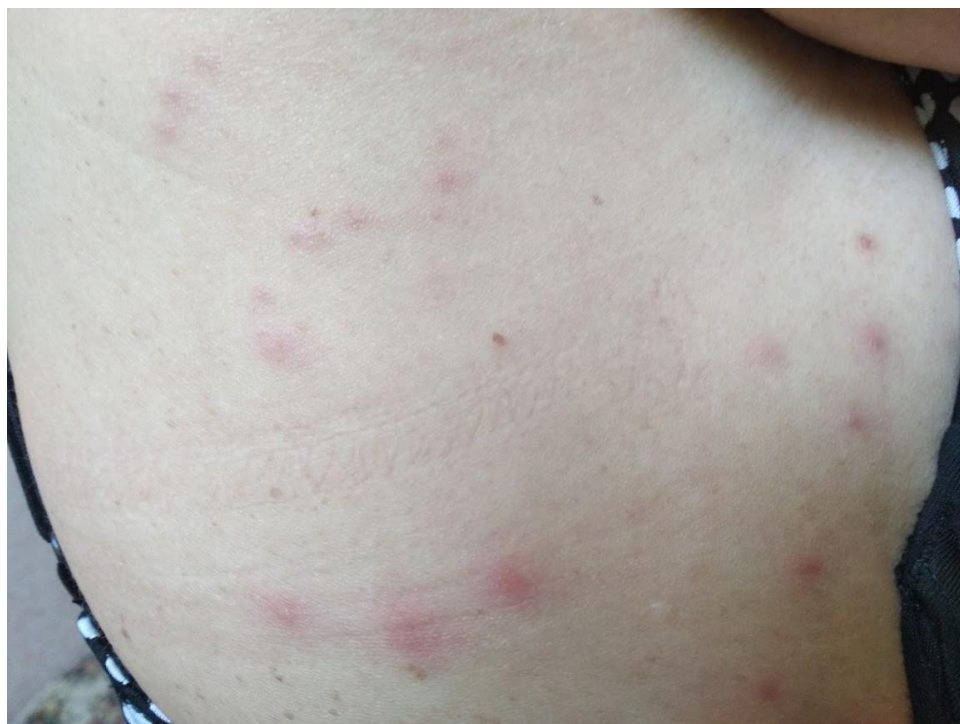

Короста

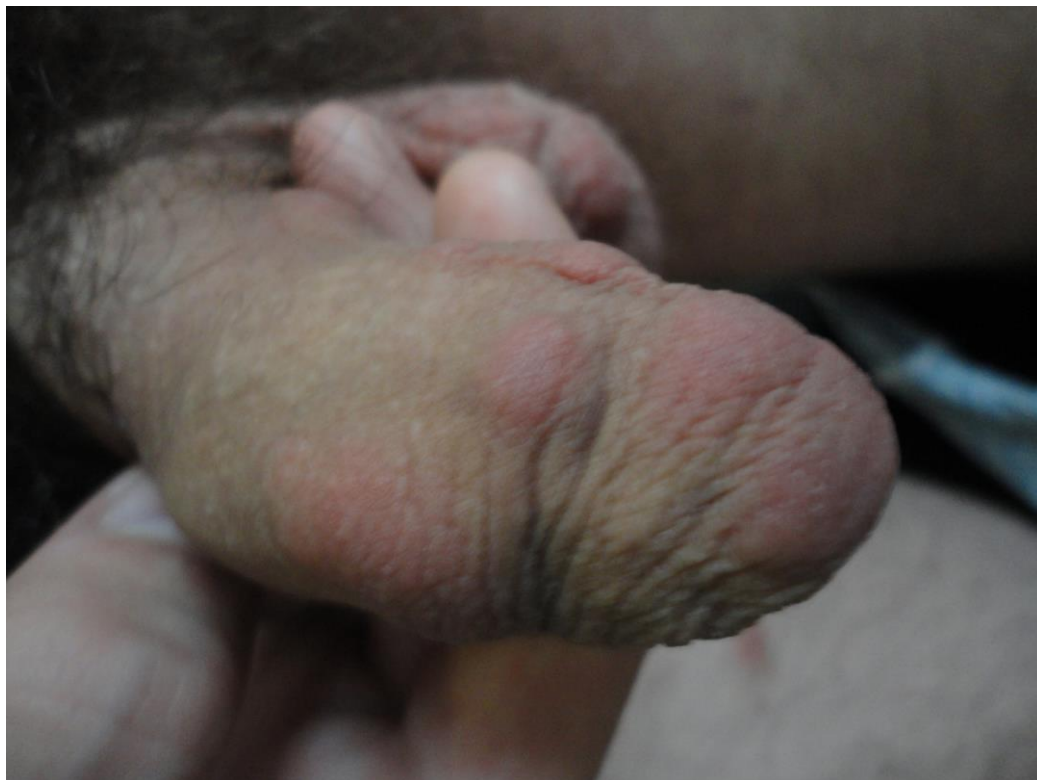



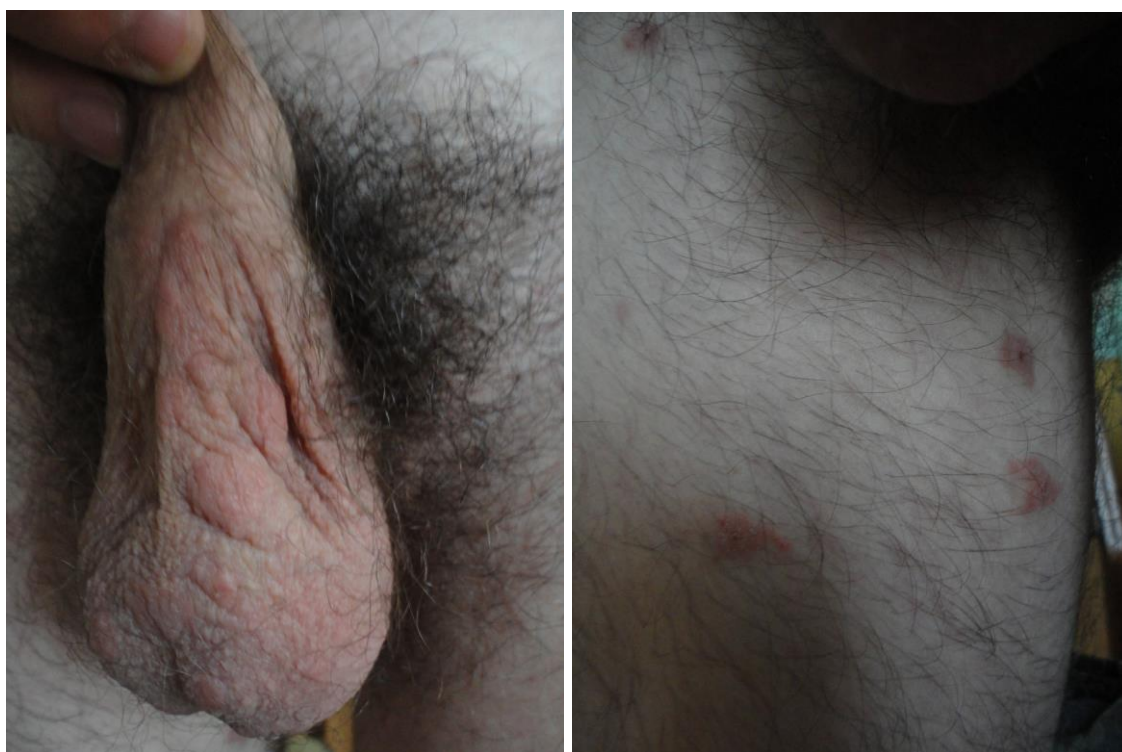
Короста

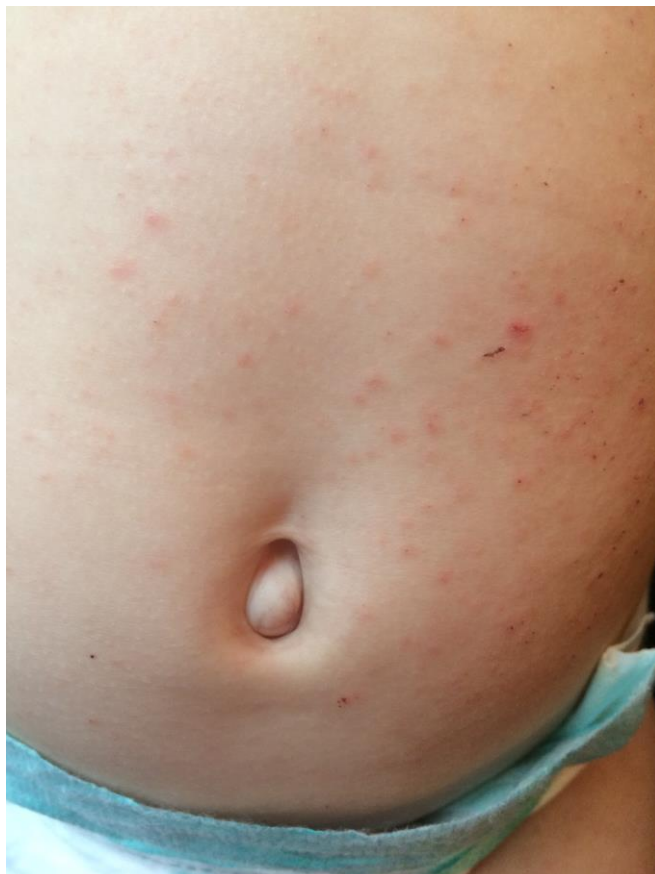

Укуси комах (симптом «сніданок-обід-вечеря»)

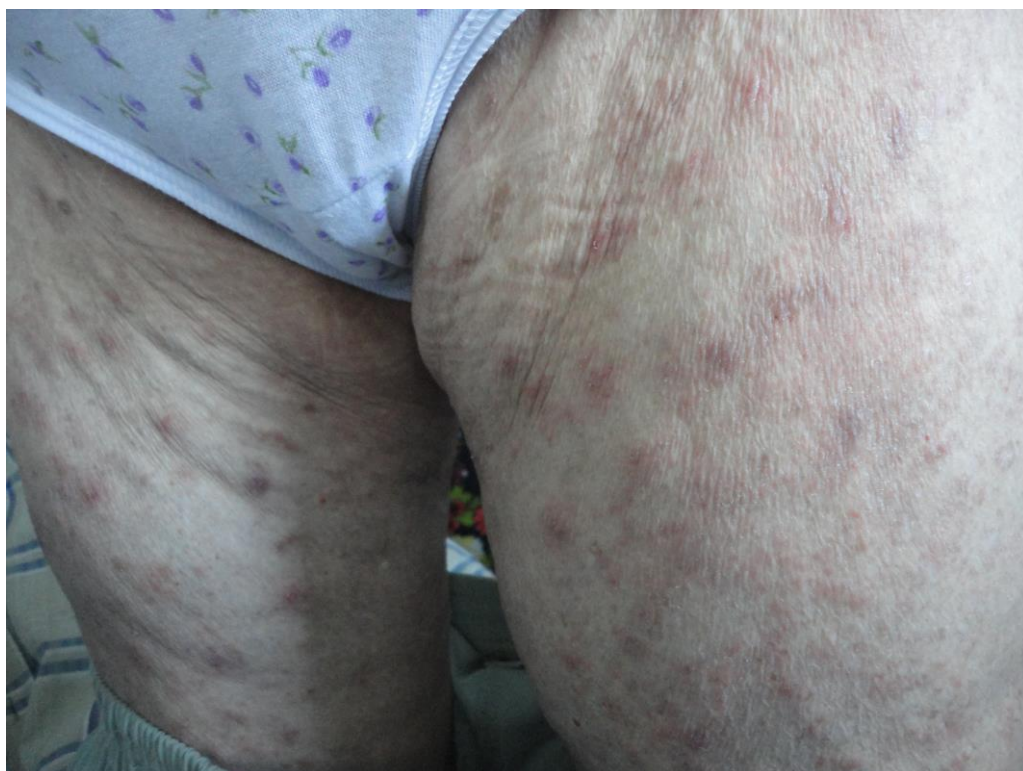

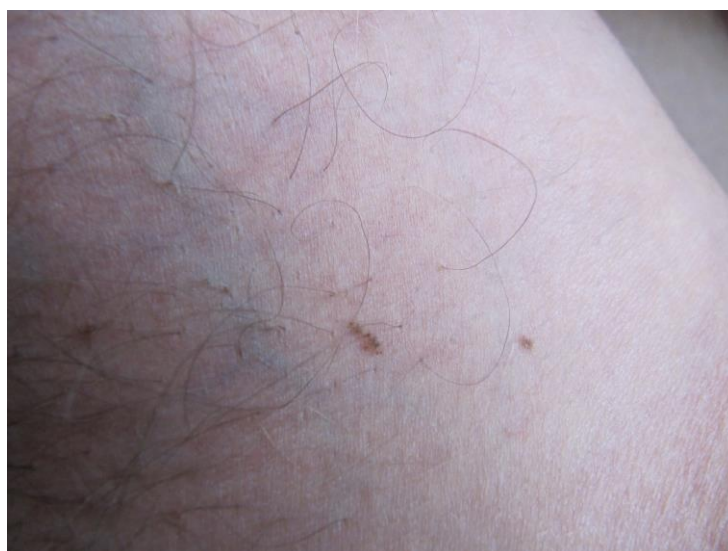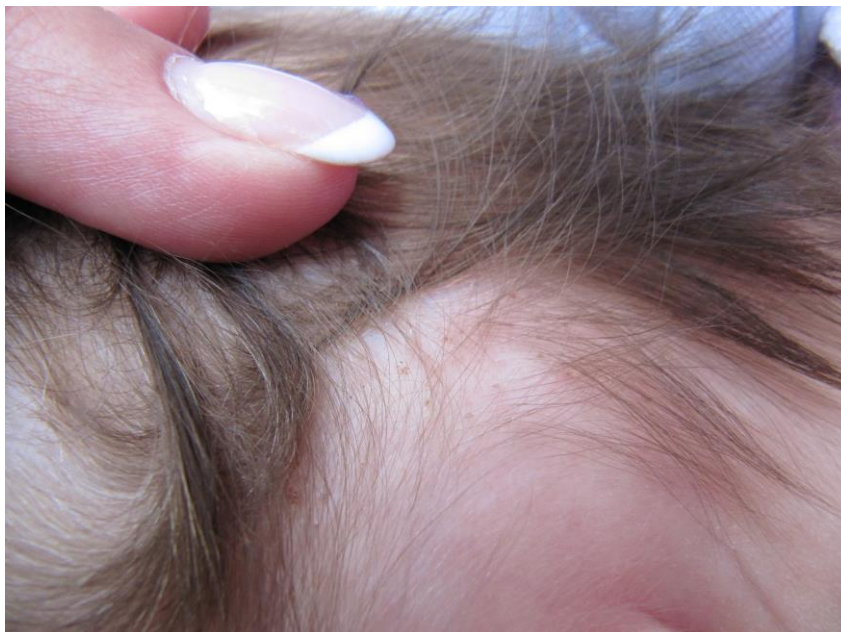Вузлова короста



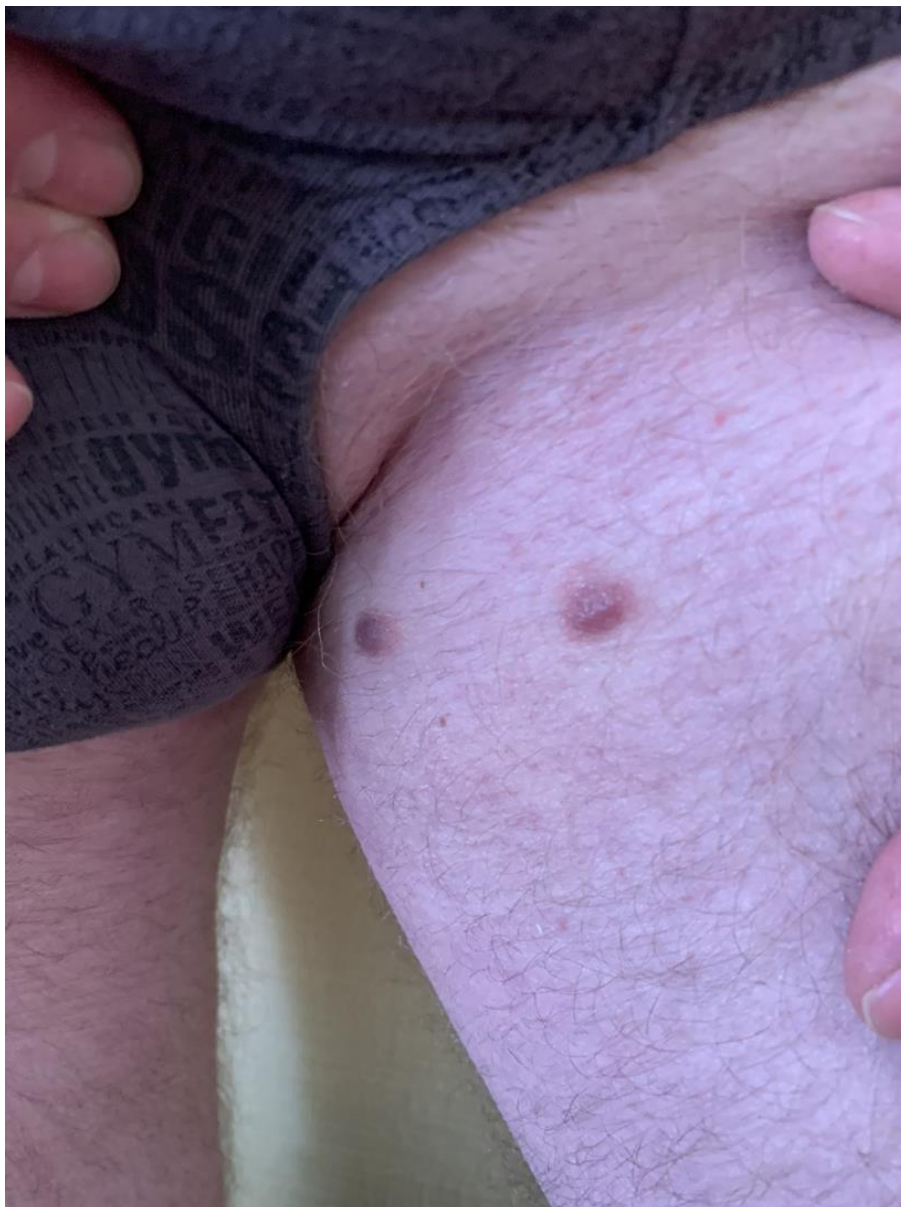

Короста, парні елементи

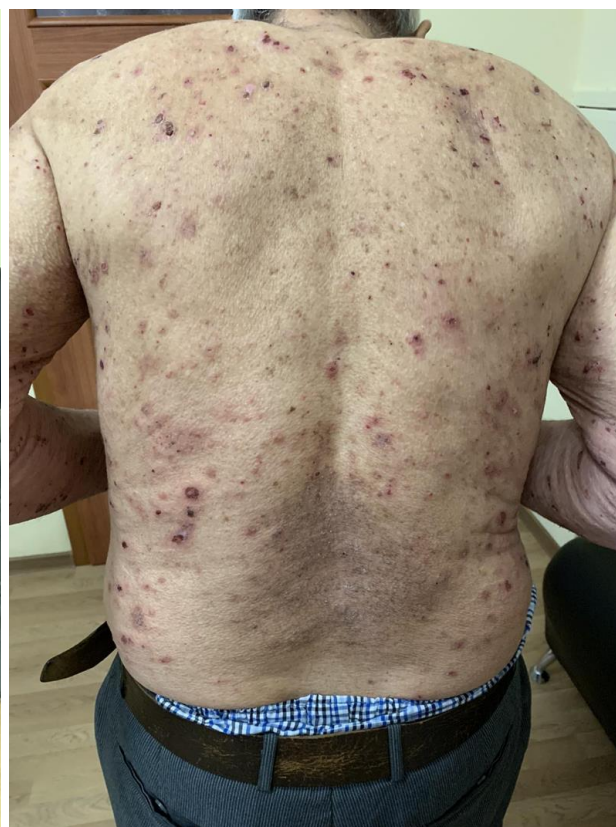
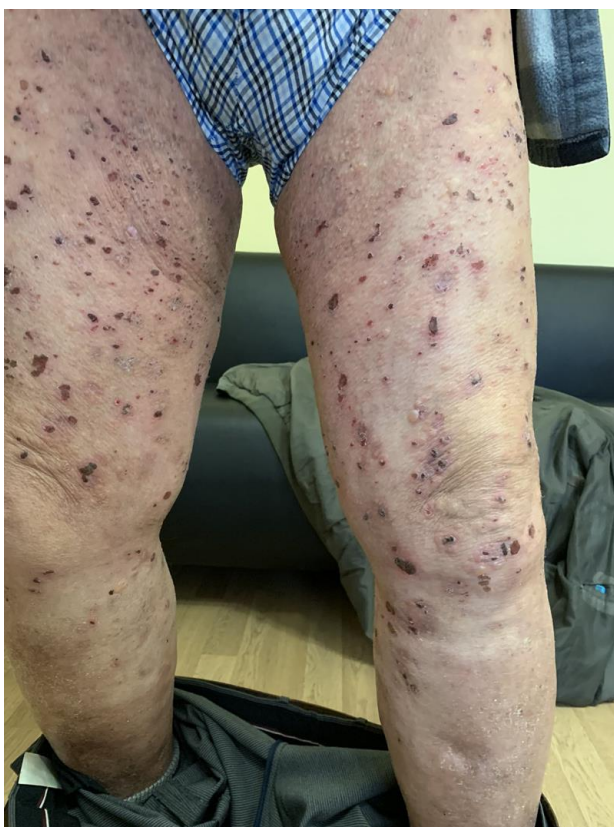
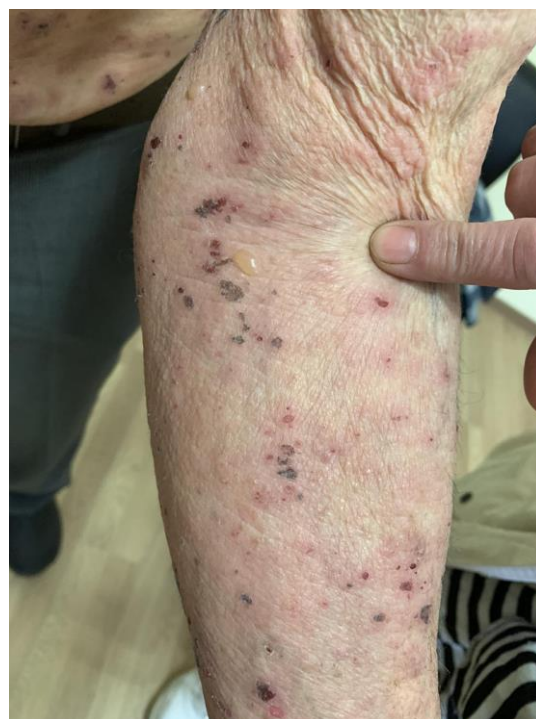
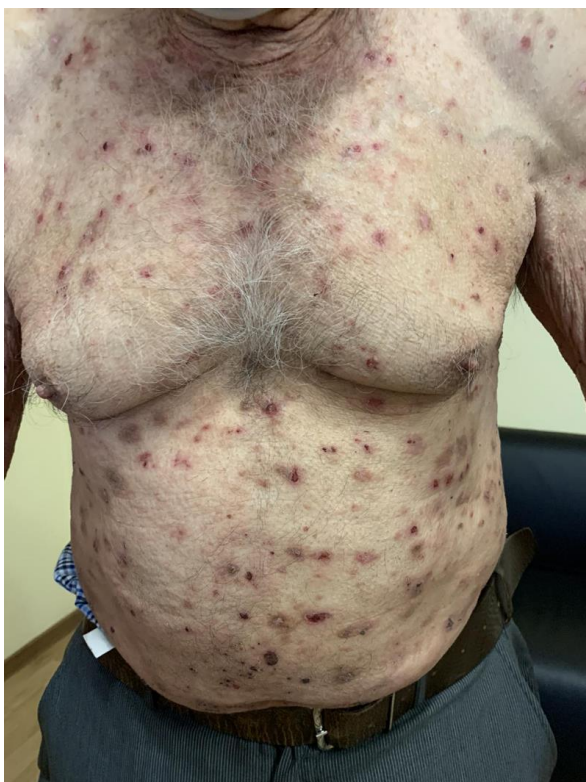
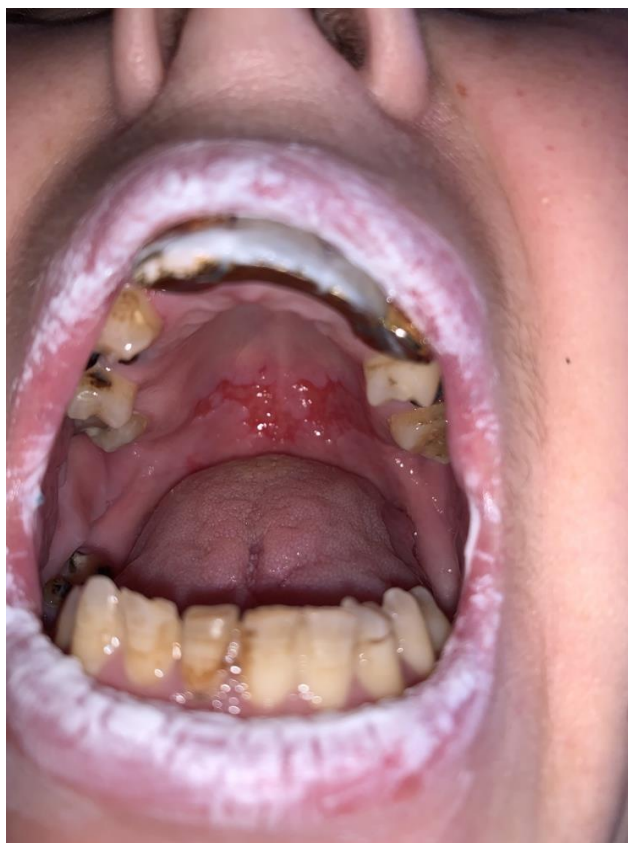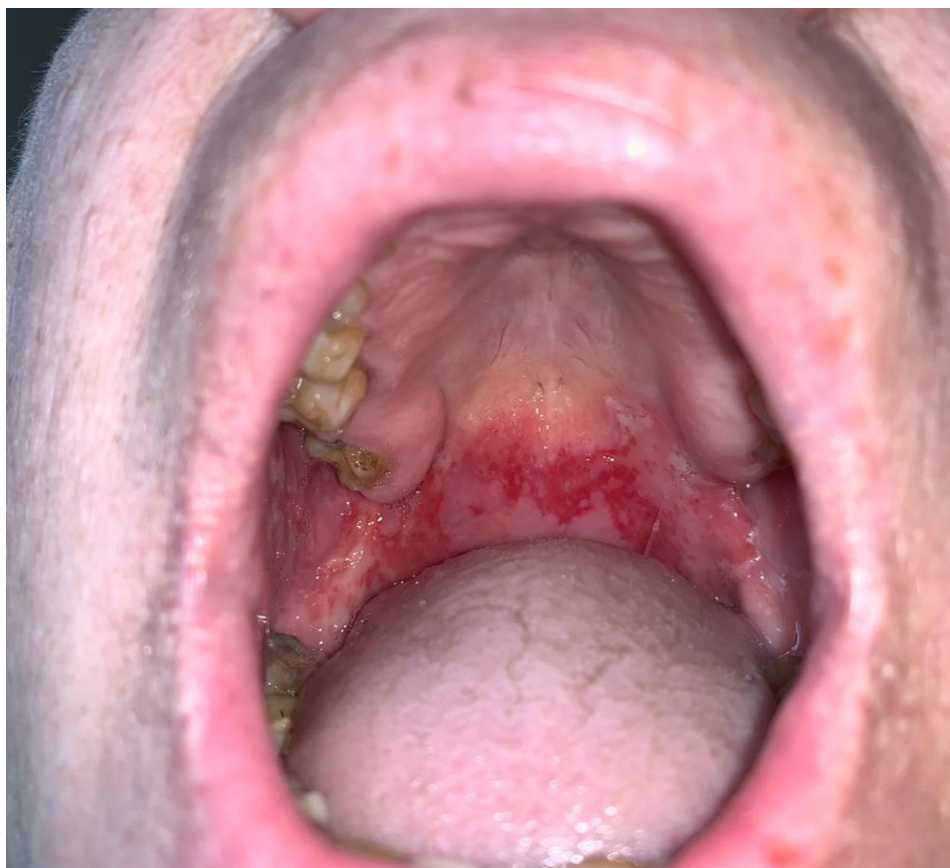Вошивість, головна воша



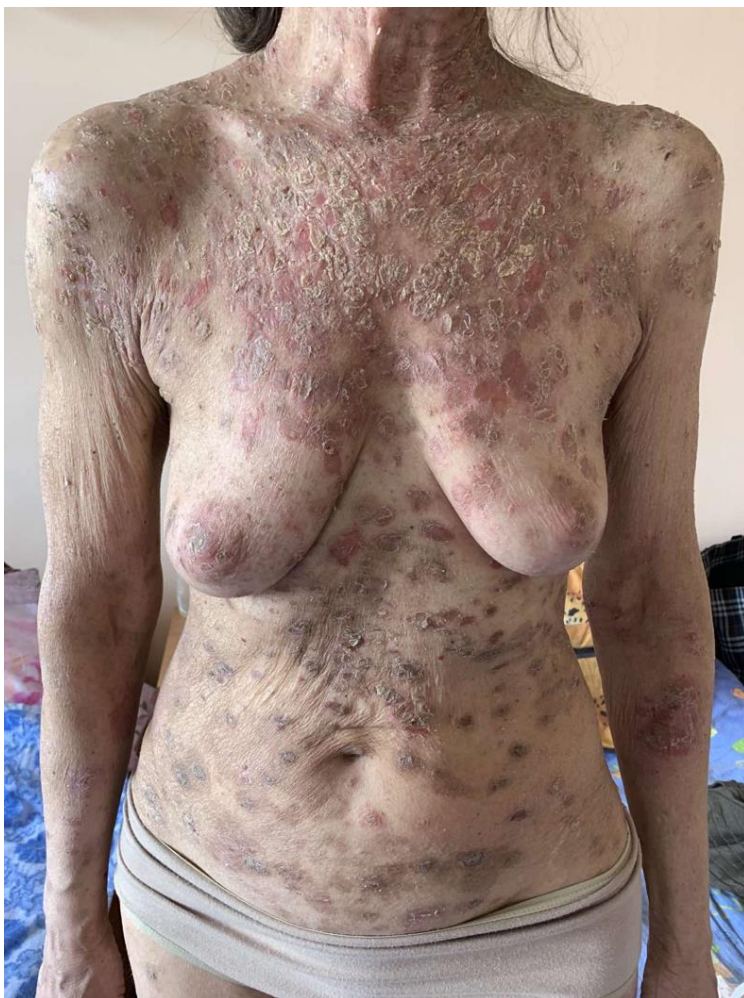Коростяна лімфопазія

БУЛЬОЗНІ ДЕРМАТОЗИ

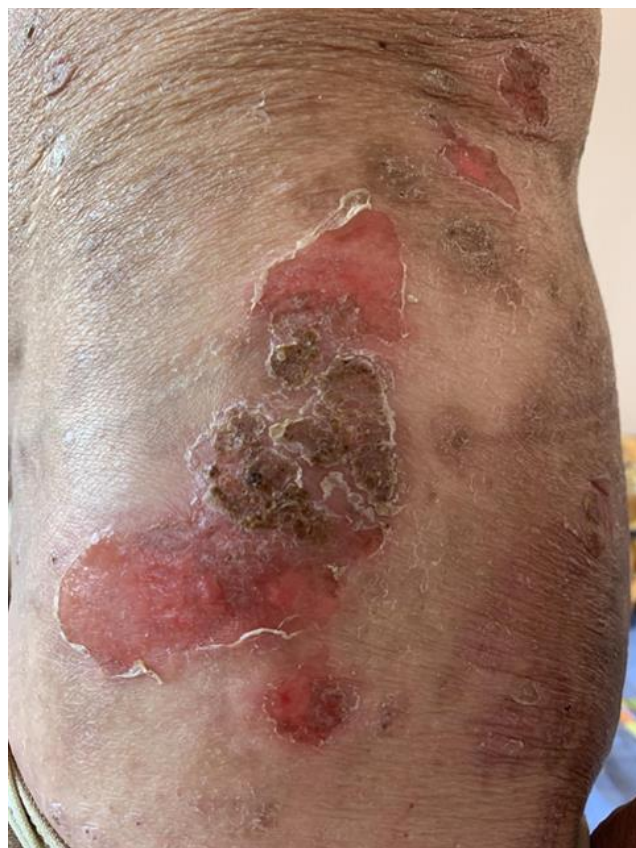Герпетиформний дерматоз Дюринга

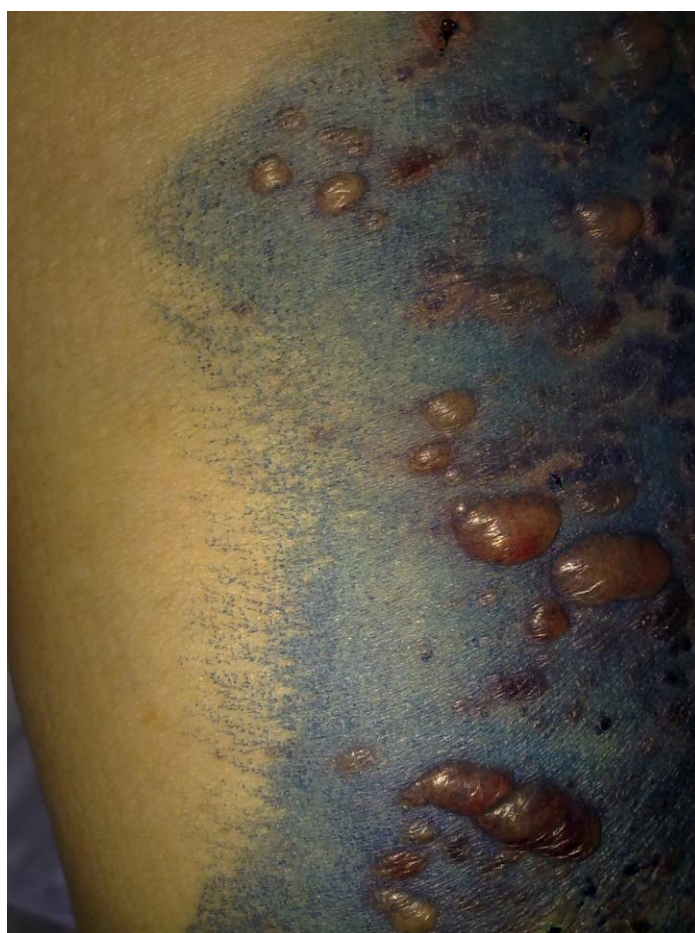
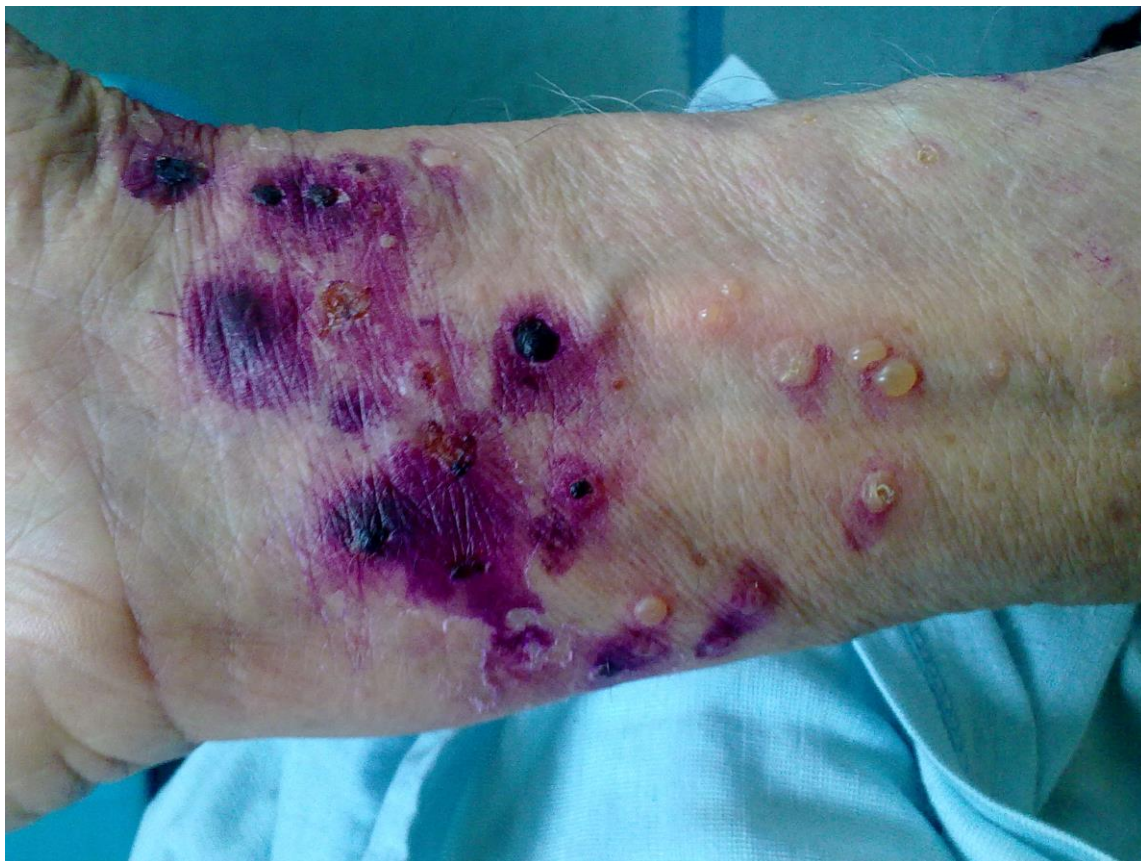
Вульгарна пухирчатка

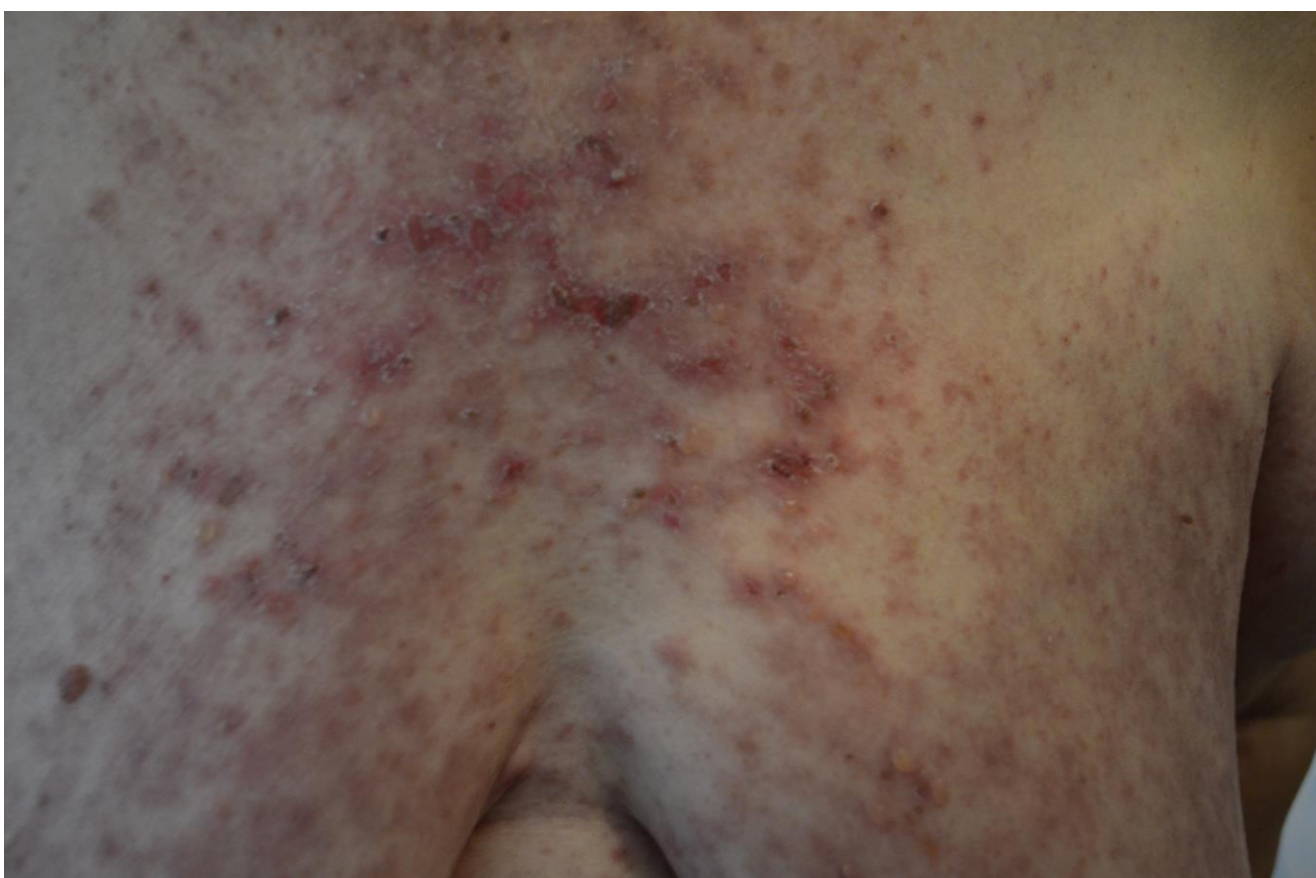
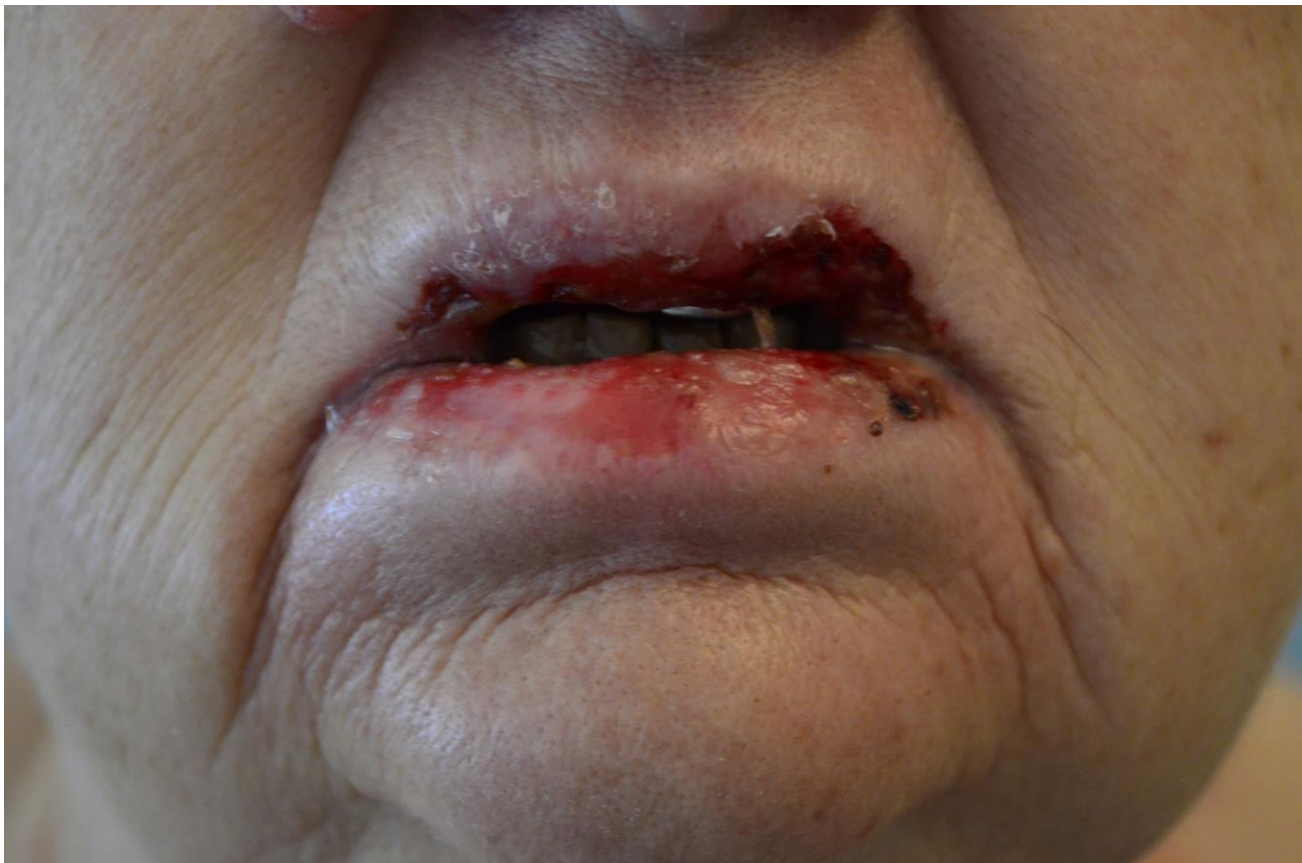
Листоподібна пухирчатка

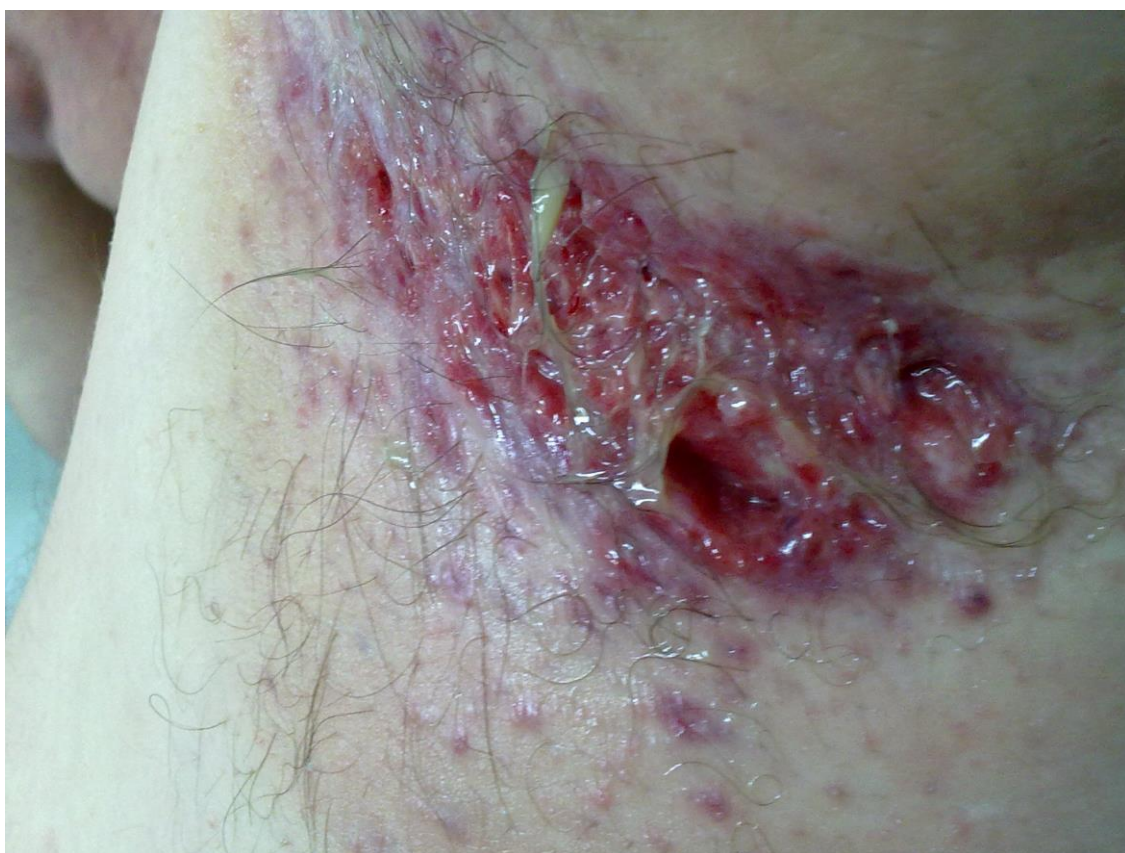
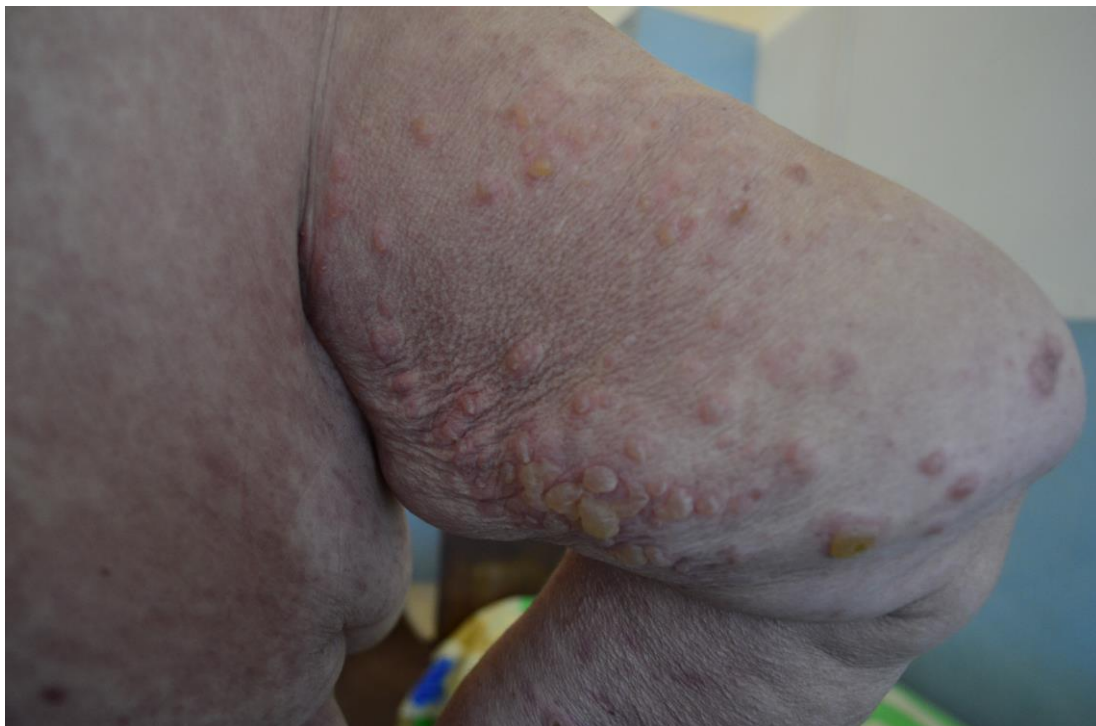


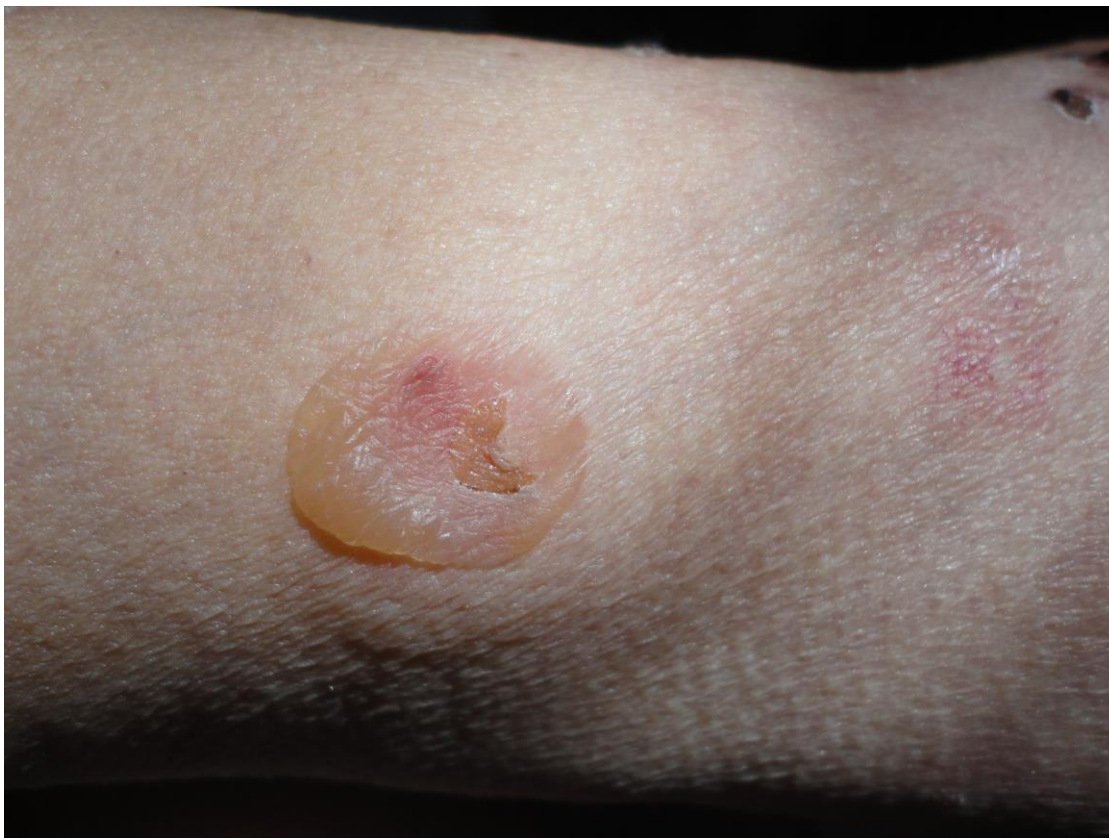Вульгарна пухирчатка



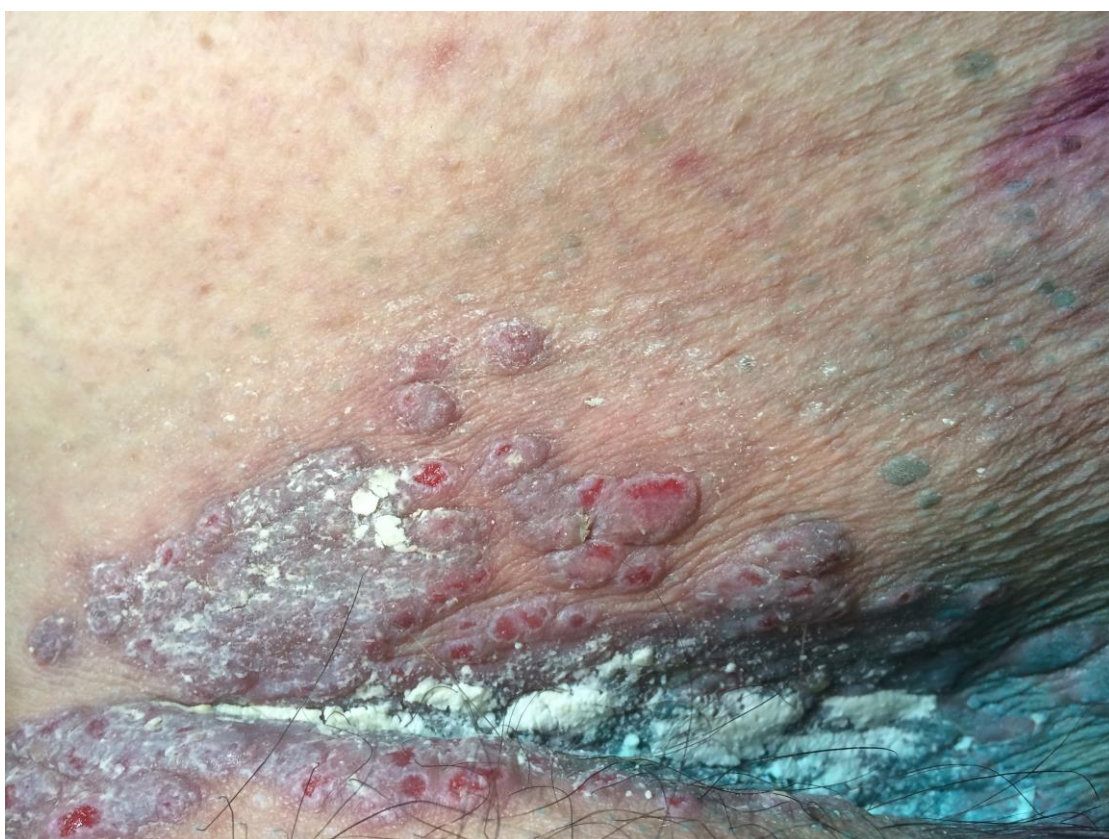Вульгарна пухирчатка



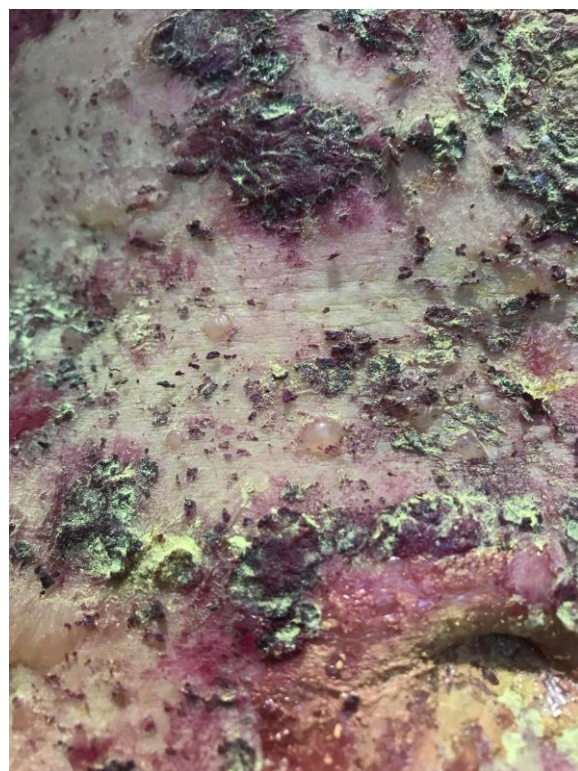
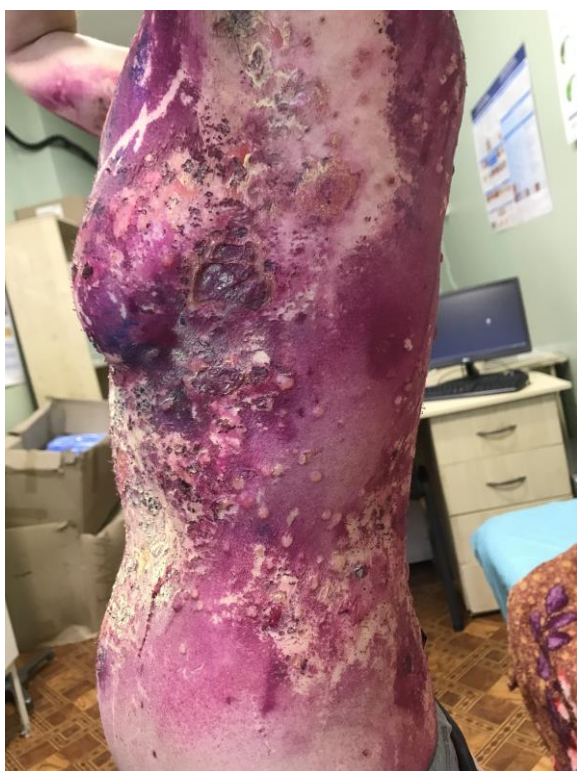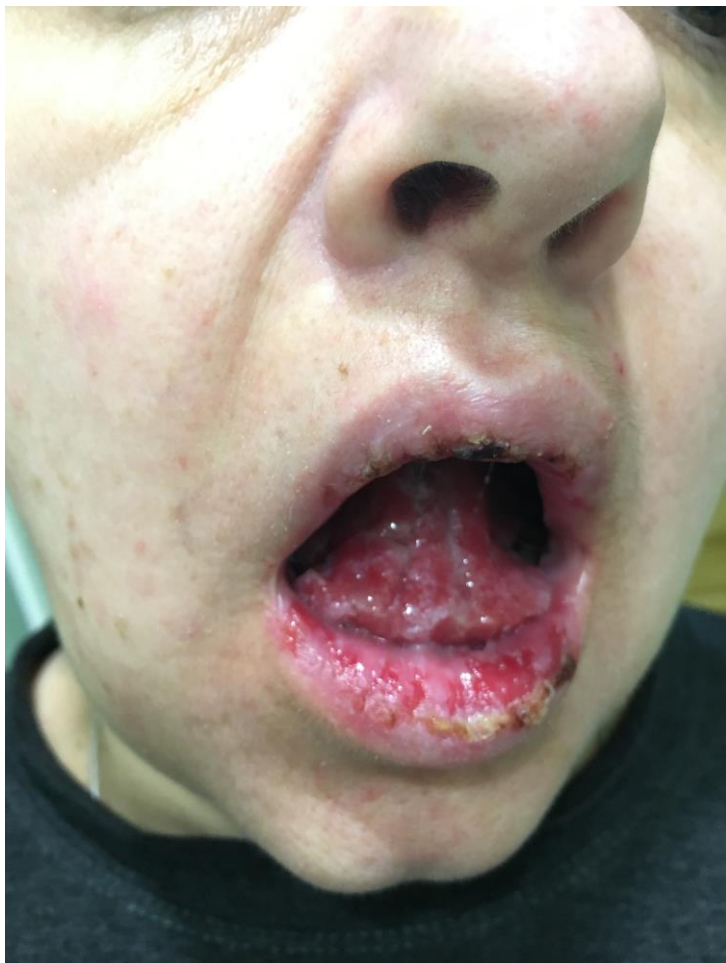Вульгарна пухирчатка



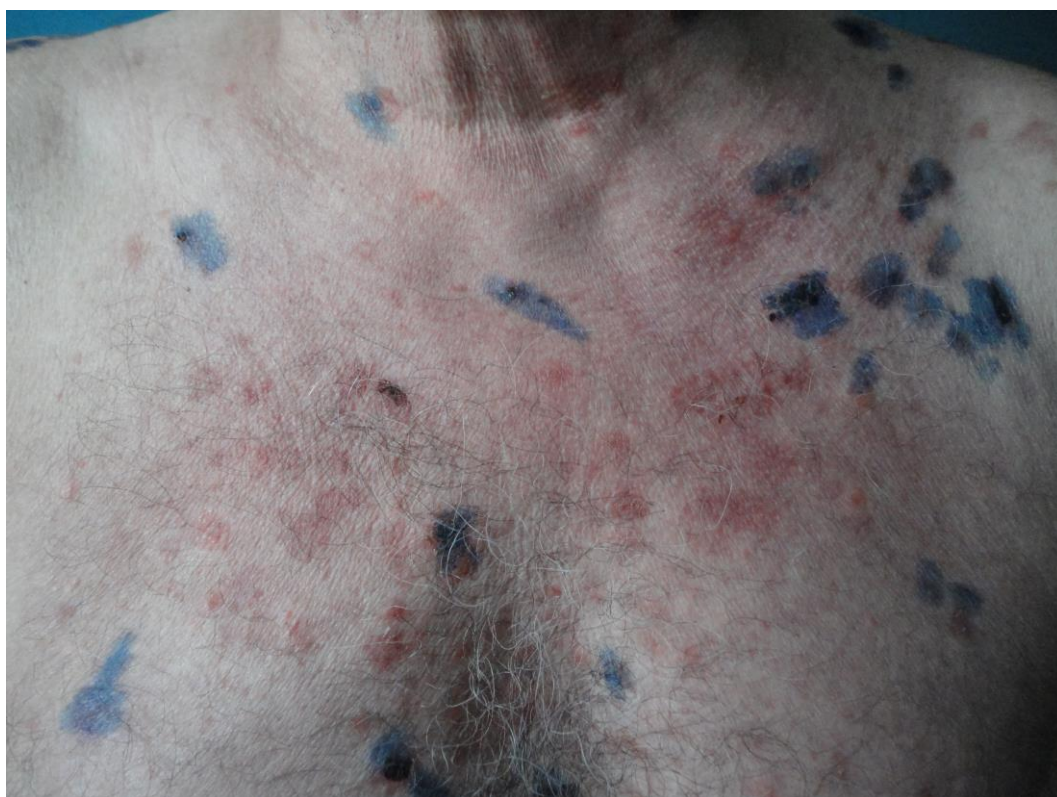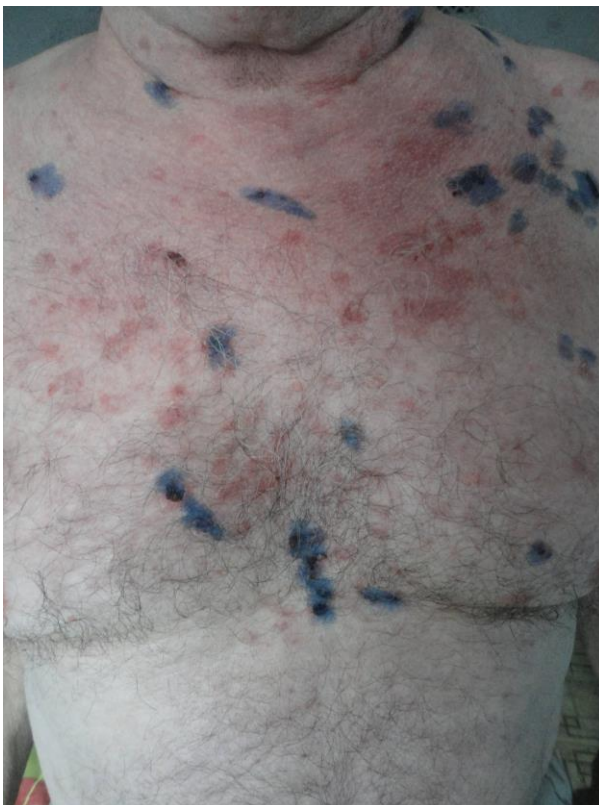Вульгарна пухирчатка



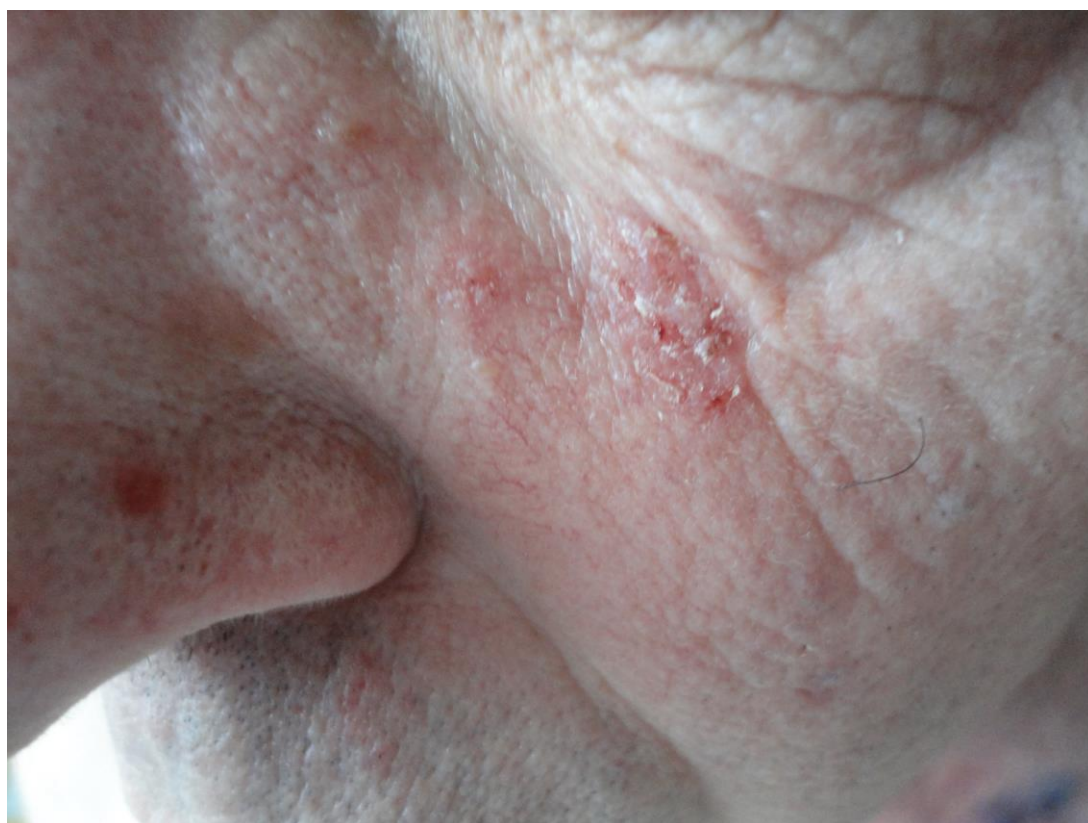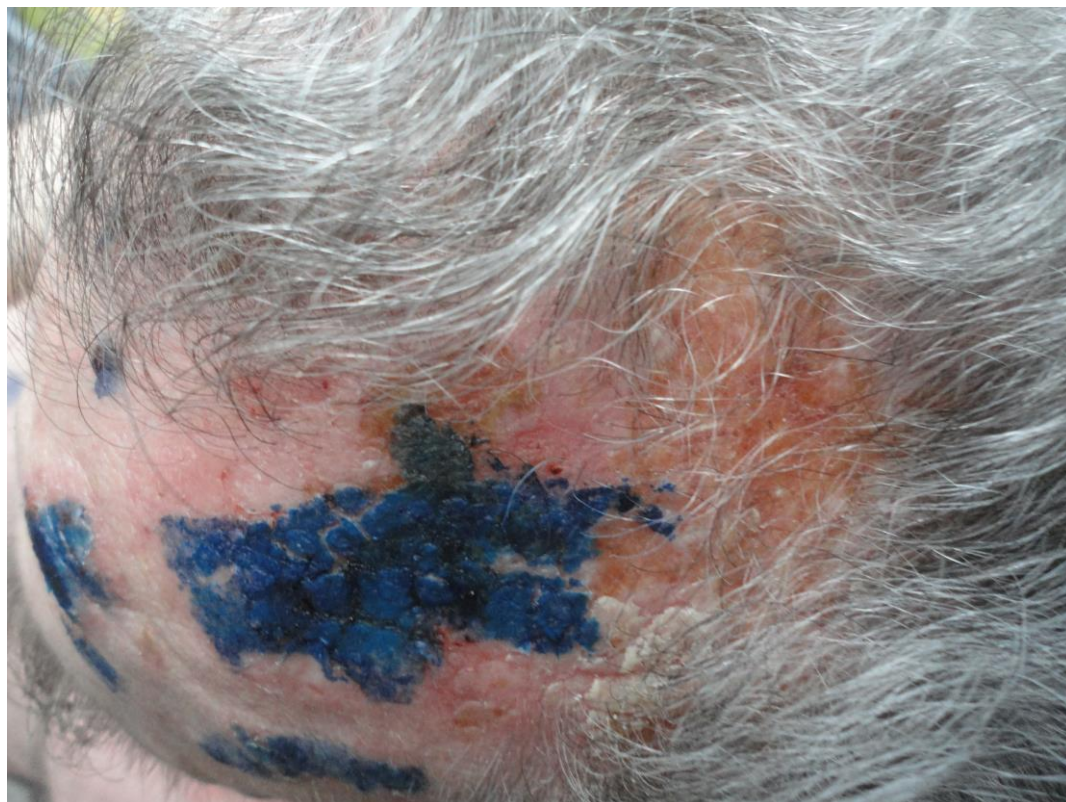Веgetуюча пухирчатка



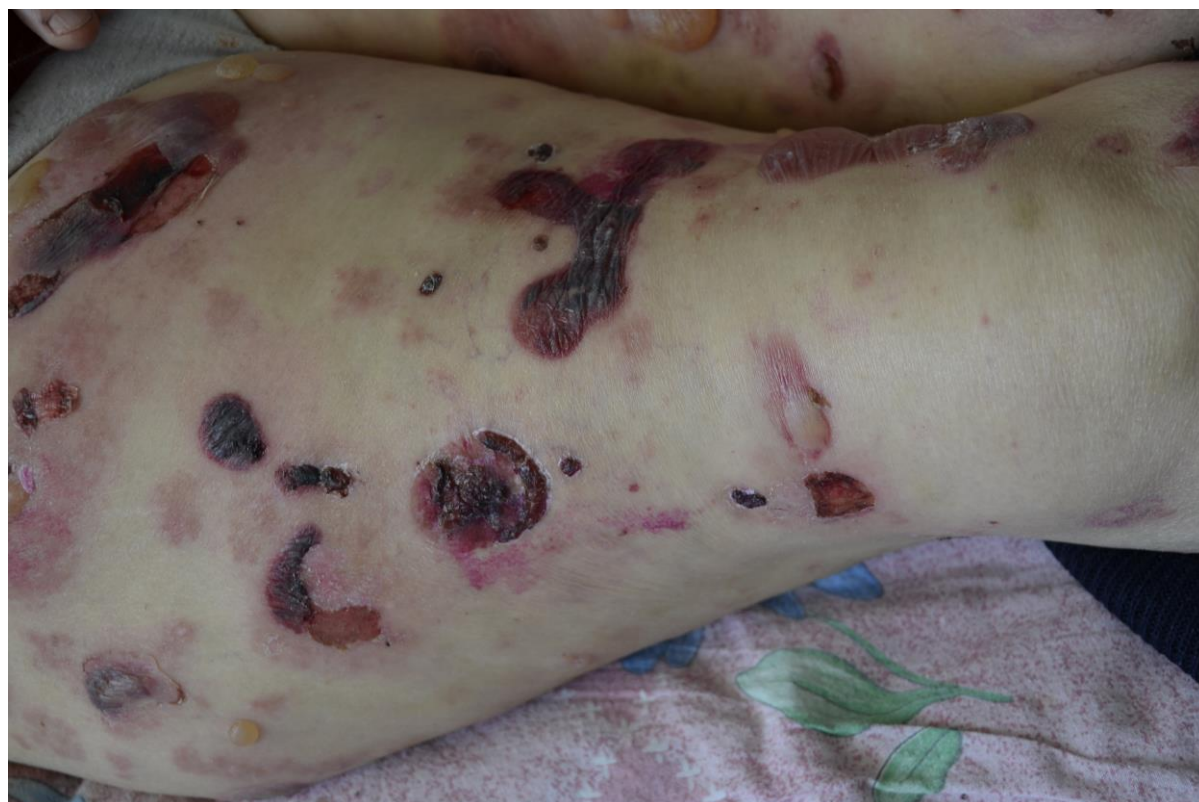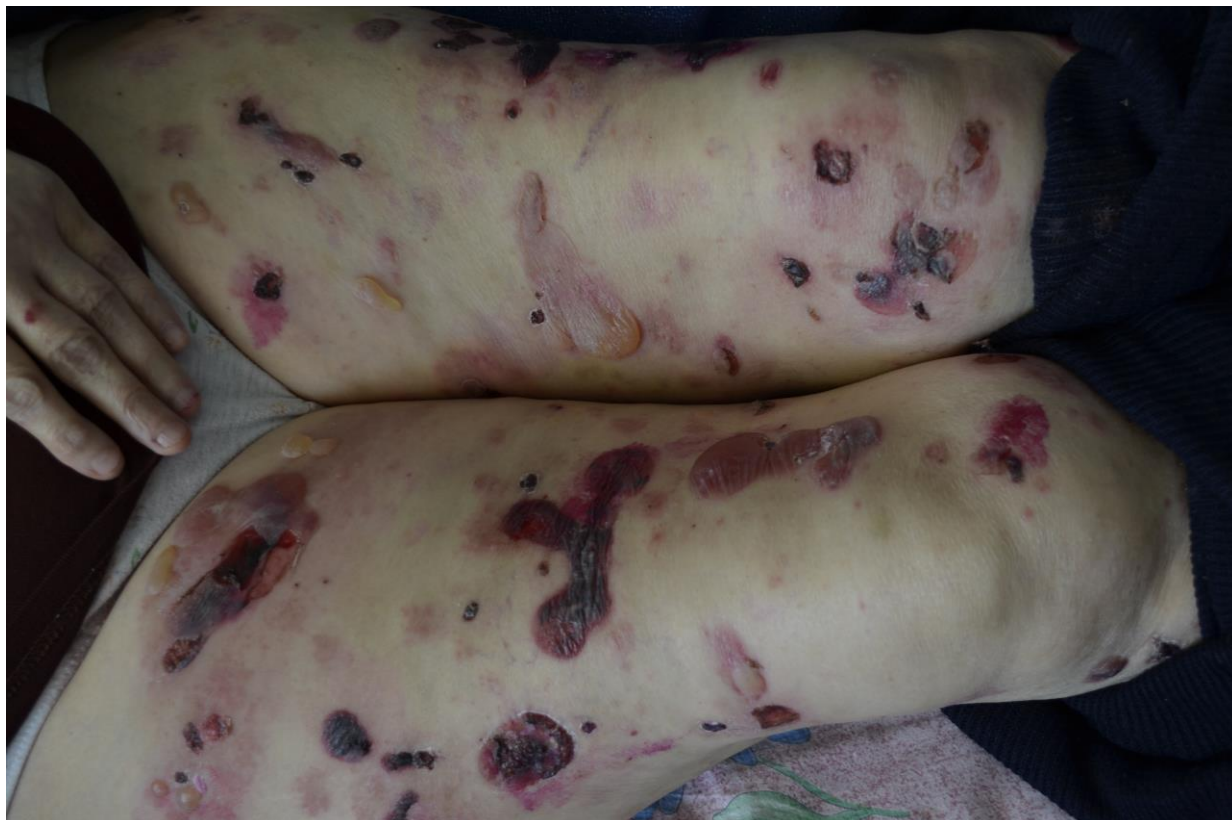Вульгарна пухирчатка



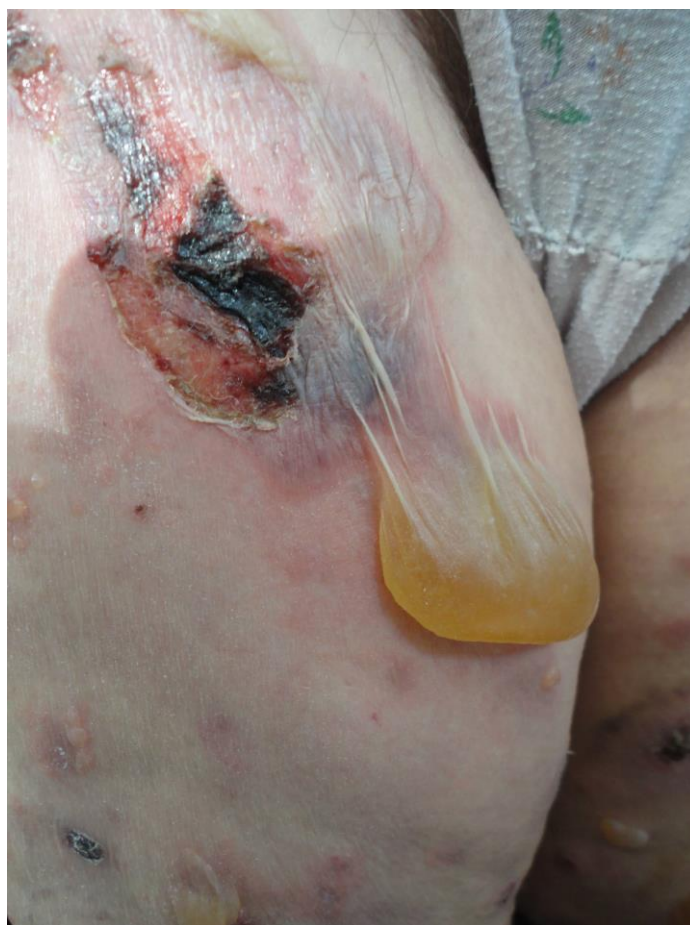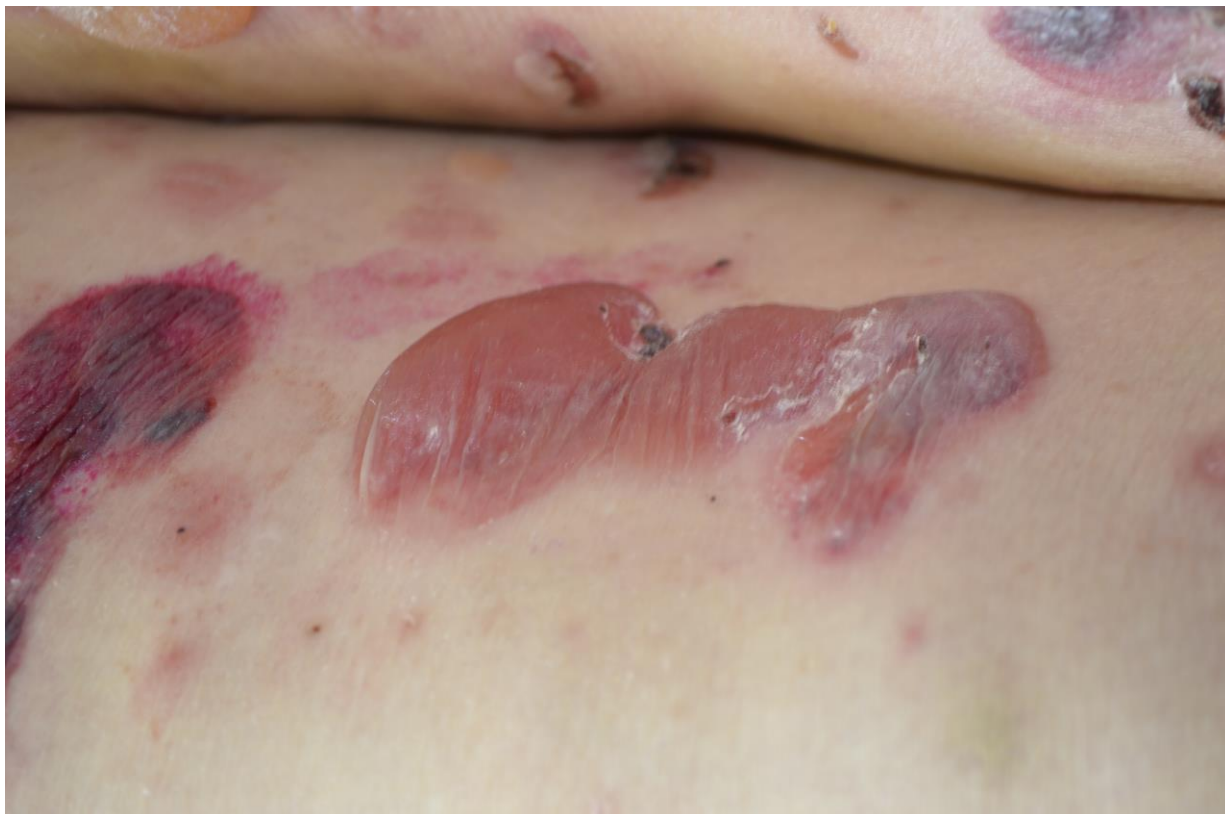Себорейна пухирчатка



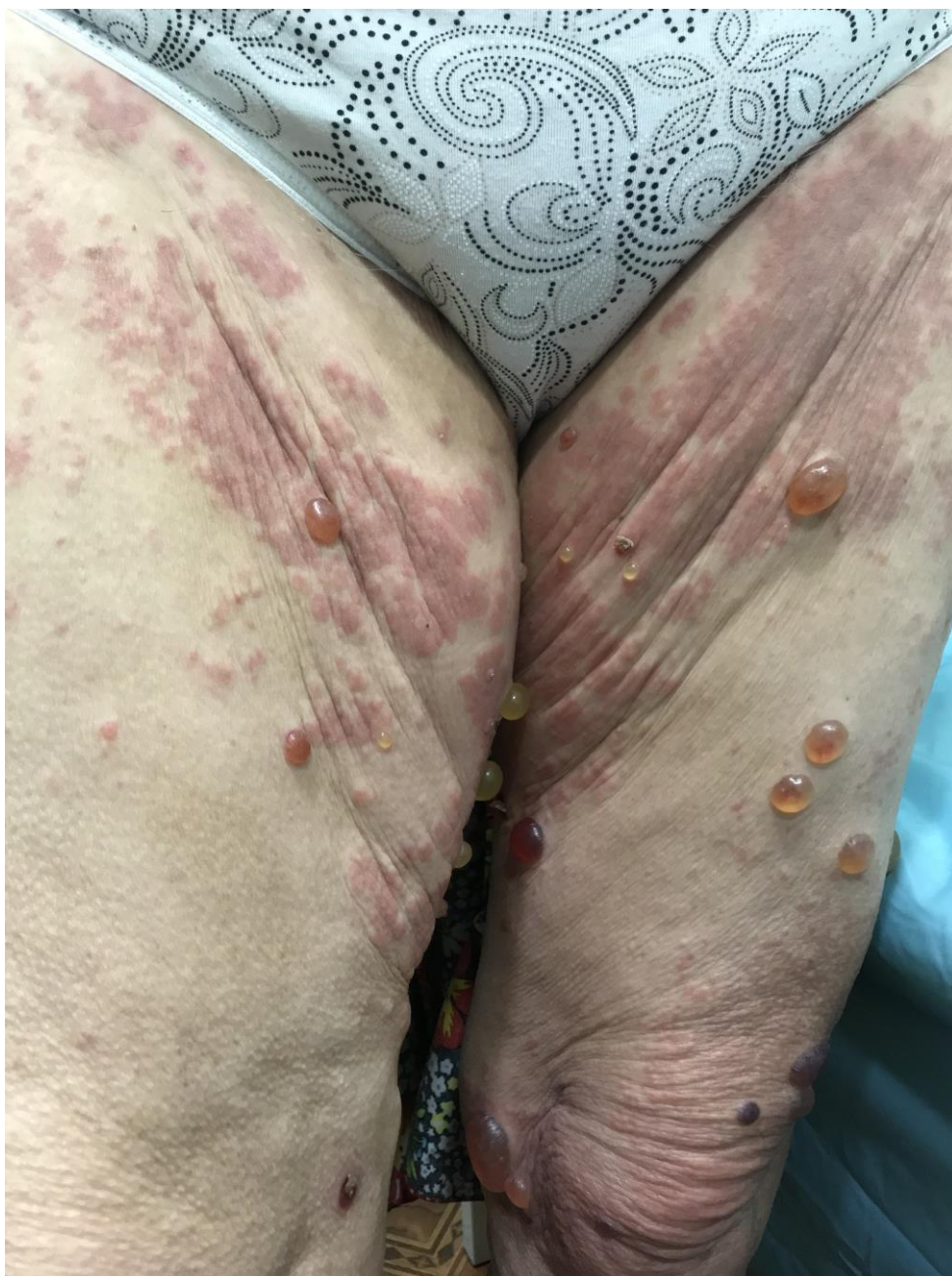Себорейна пухирчатка



Пемфігоїд

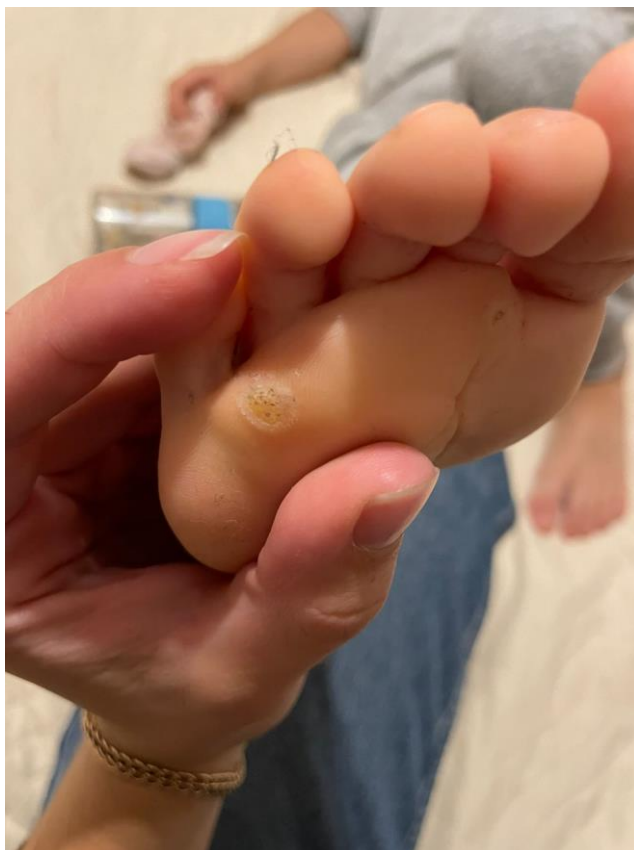

Пемфігоїд

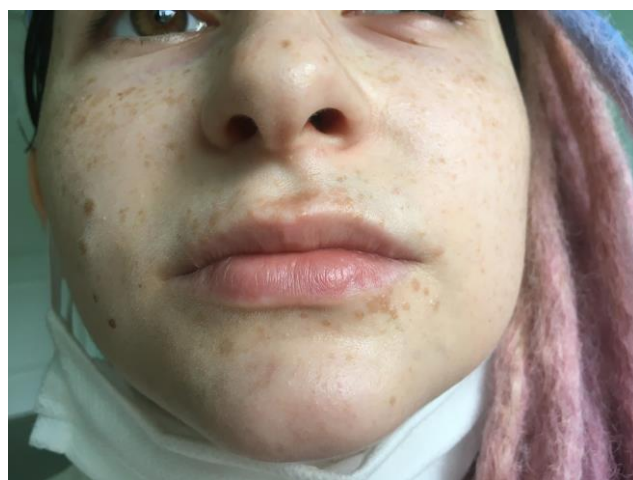
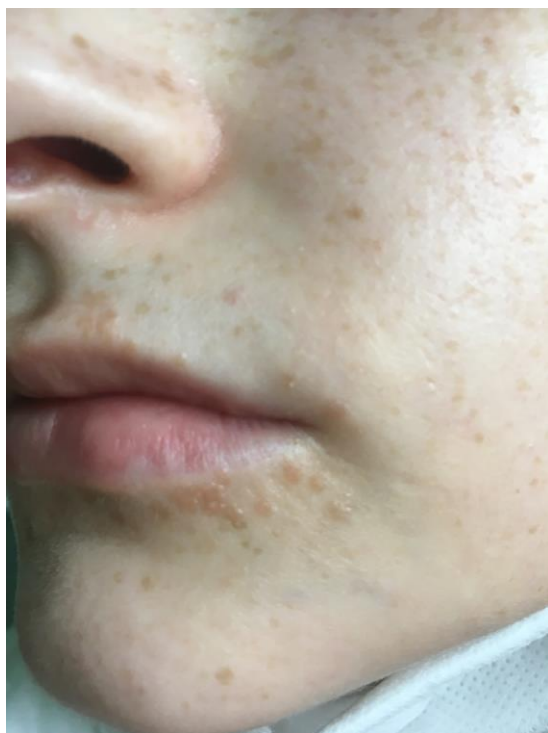
Пемфігоїд

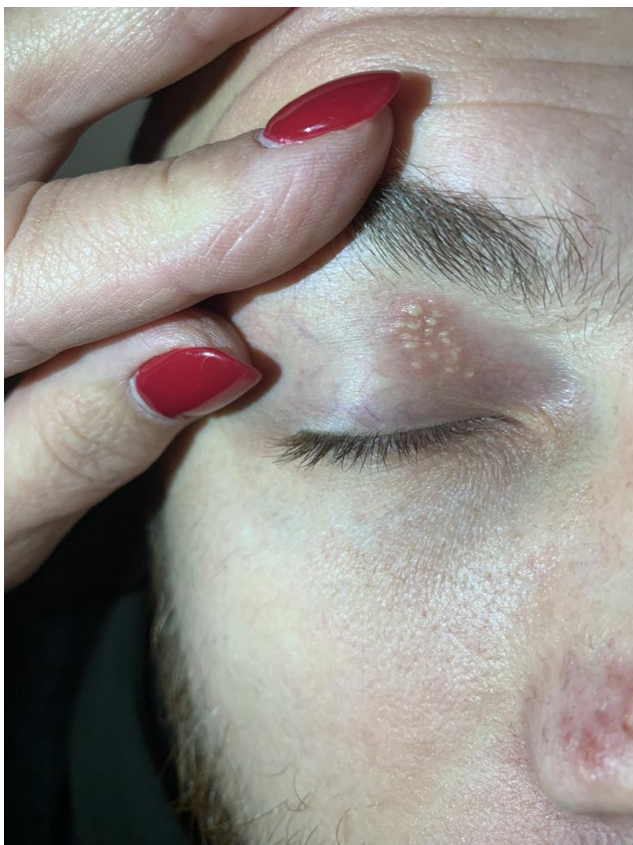ВІРУСНІ ДЕРМАТОЗИ



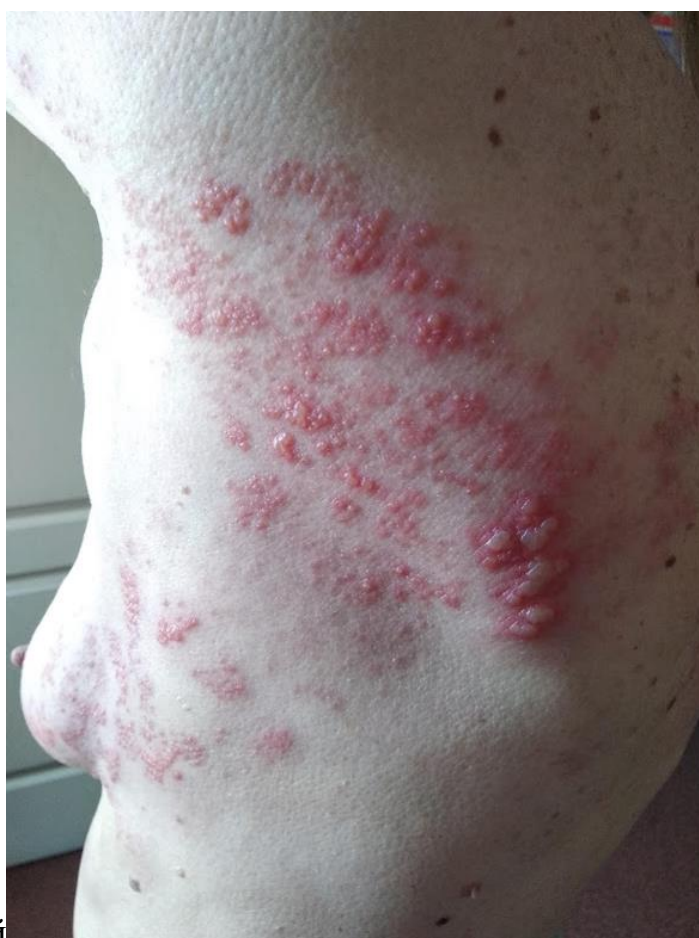Вульгарні бородавки



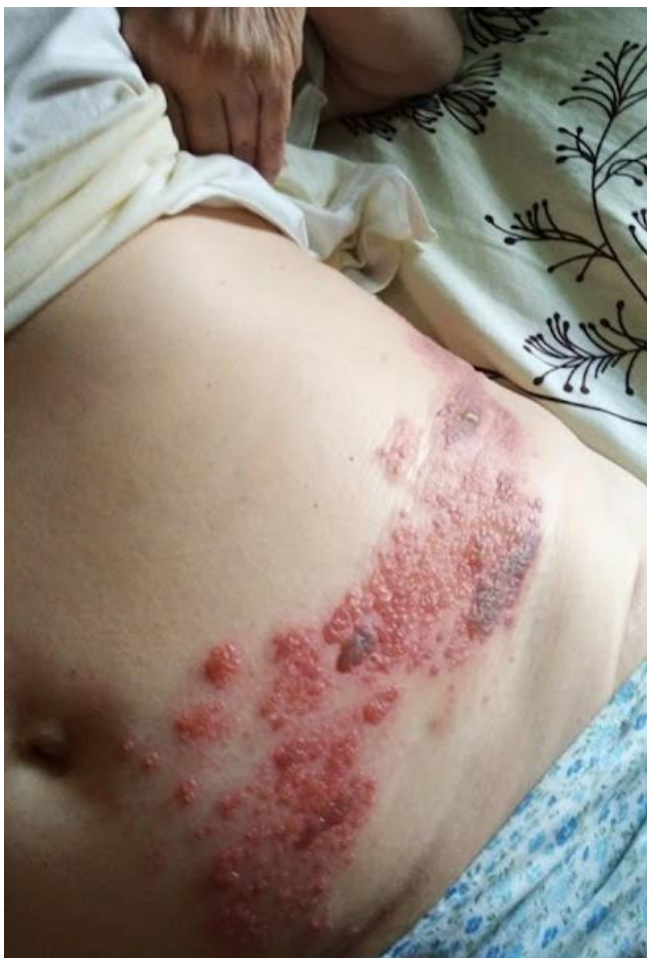Плоскі бородавки



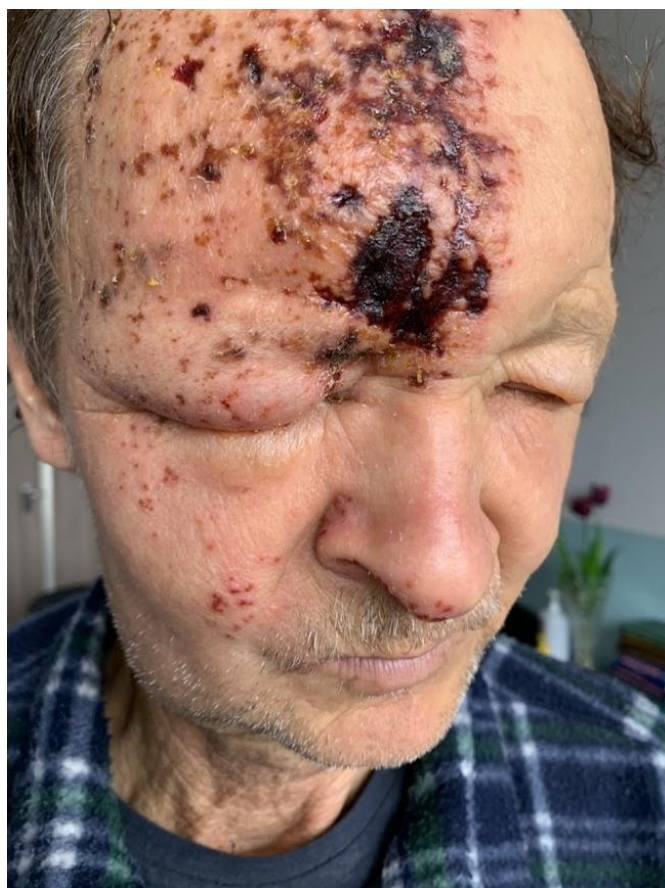Простий герпес

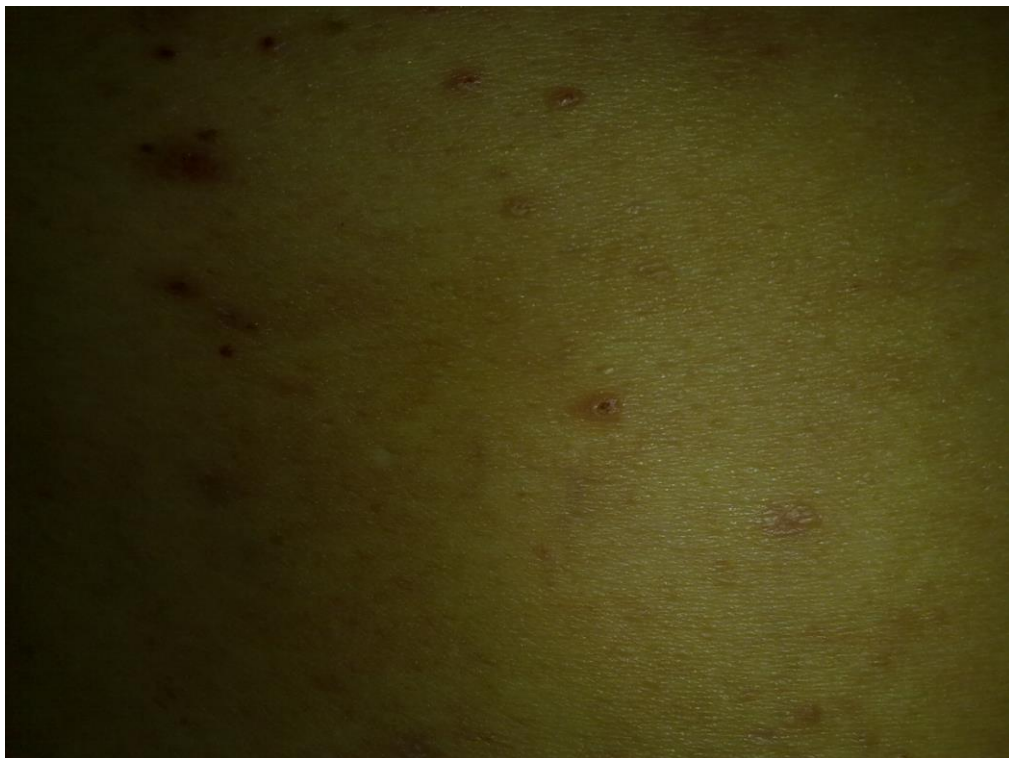

Оперізуючий лишай

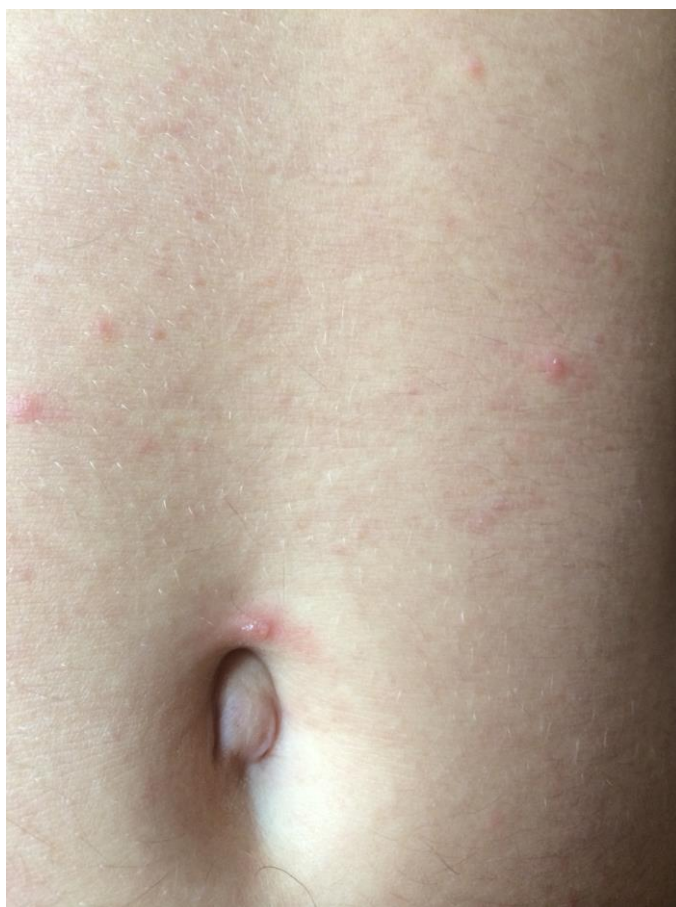

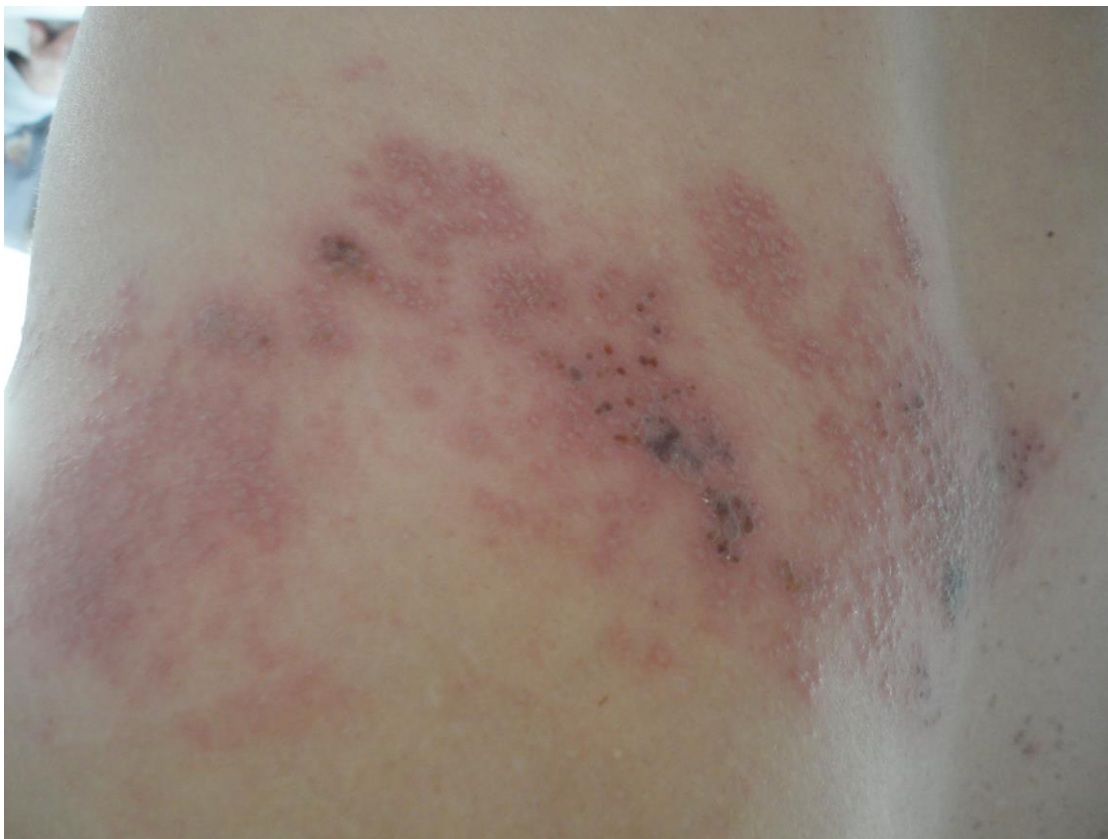Оперізуючий лишай



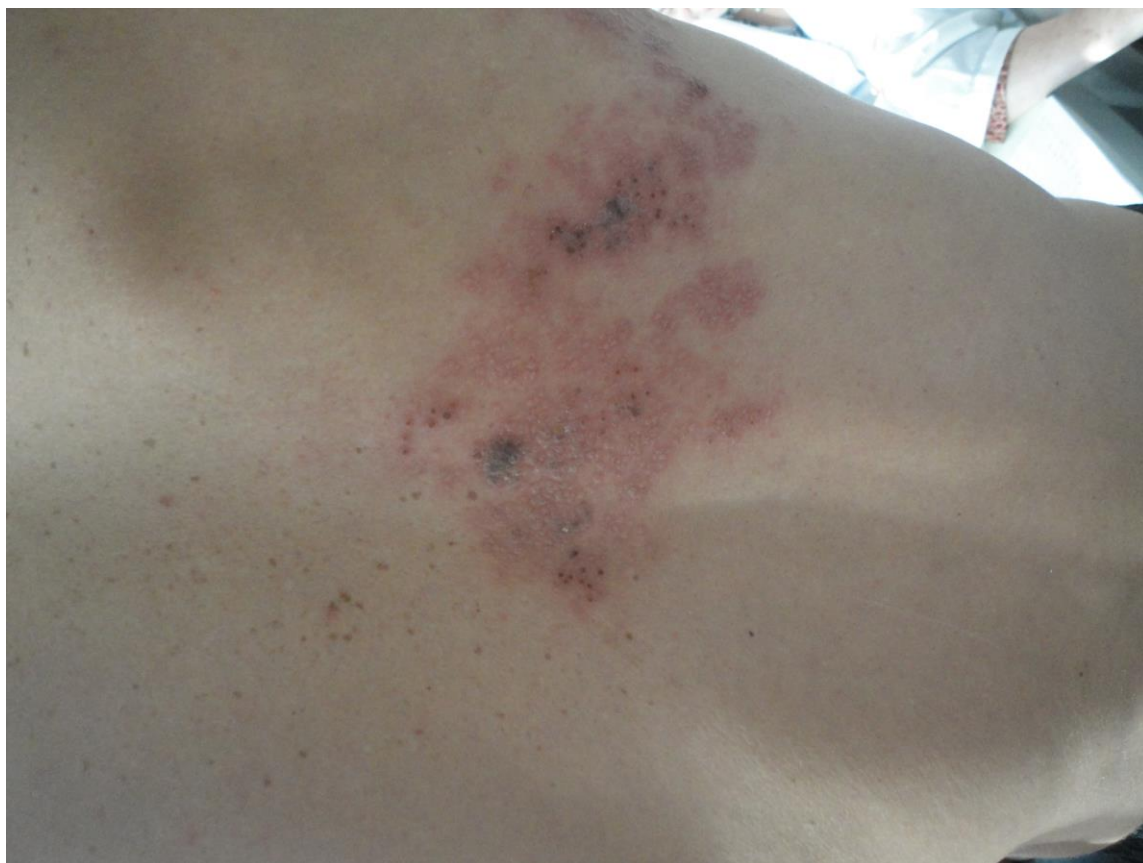

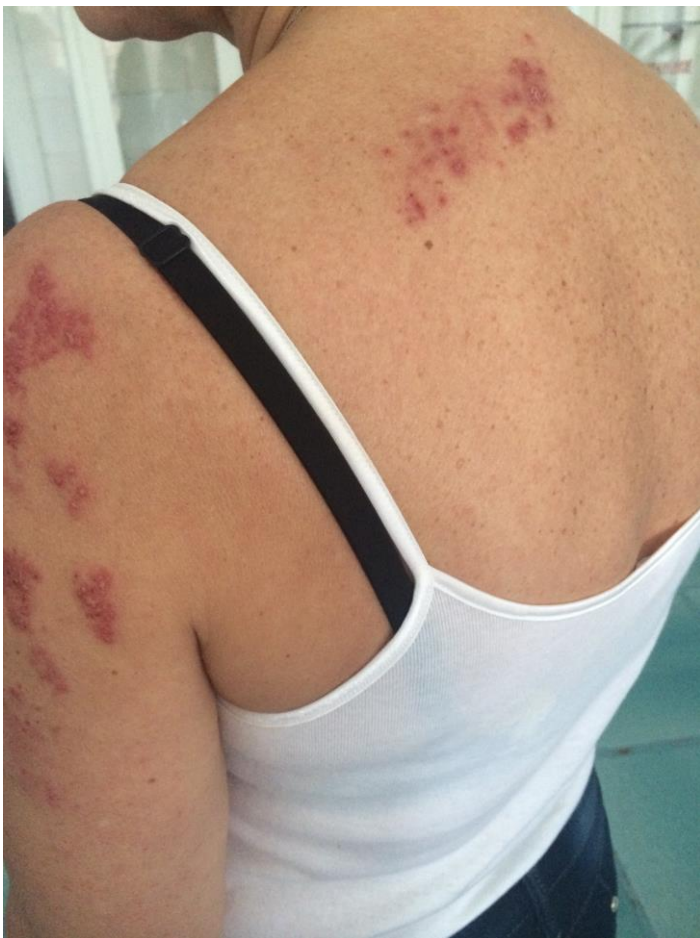Вітряна віспа



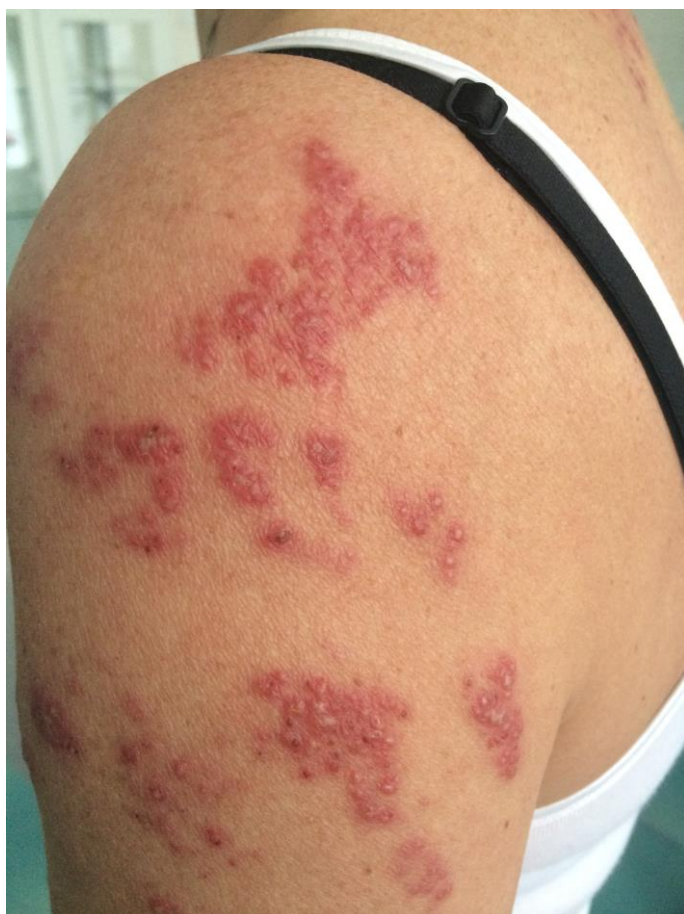

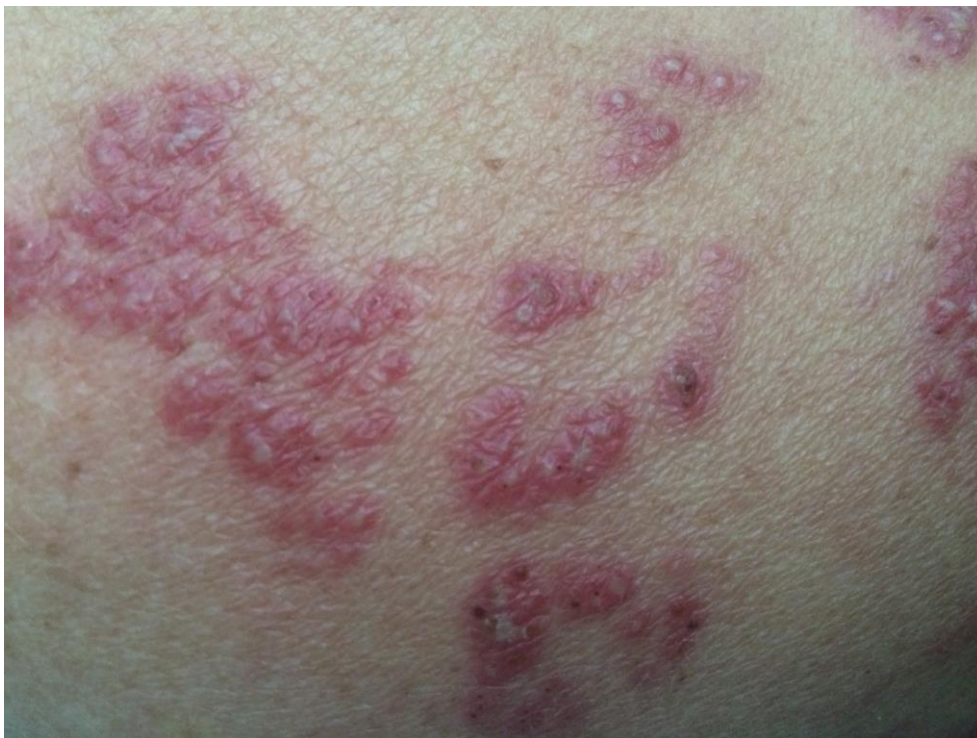Оперізуючий лишай





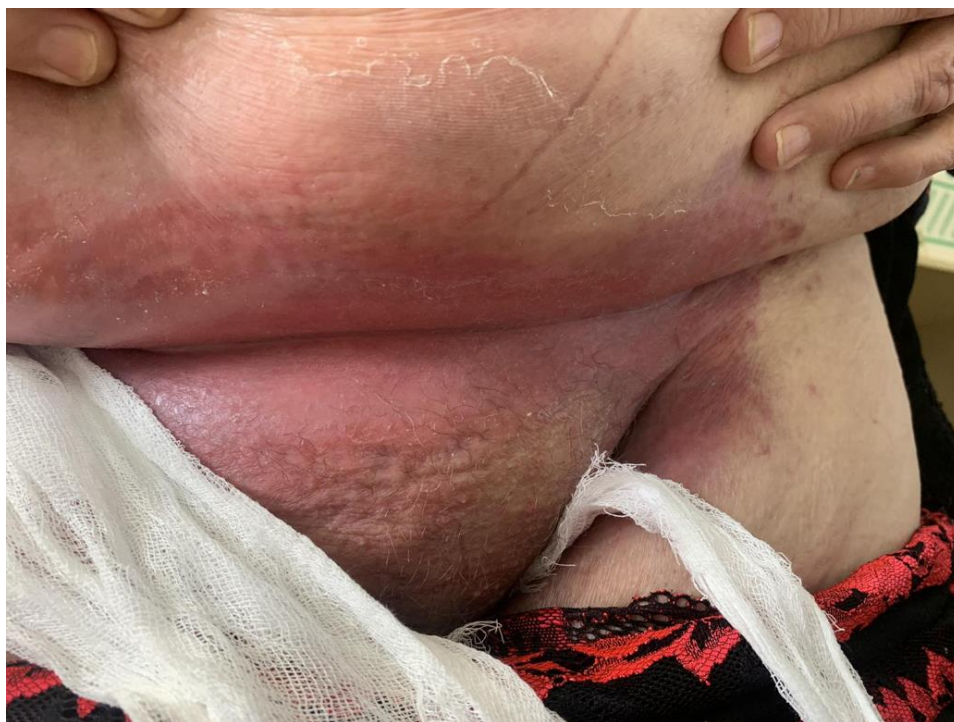Оперізуючий лишай



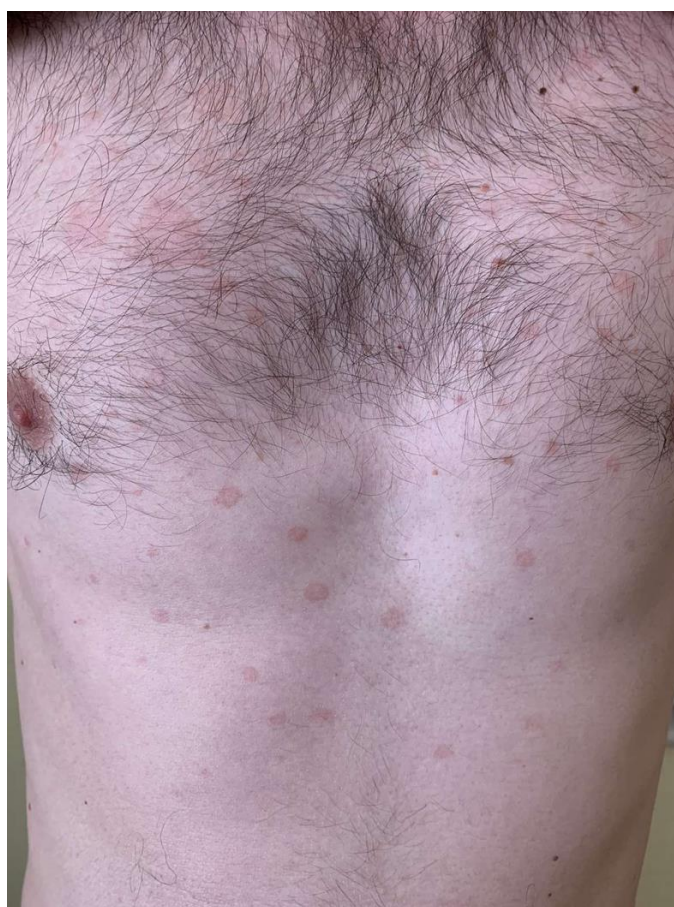

Оперізуючий лишай

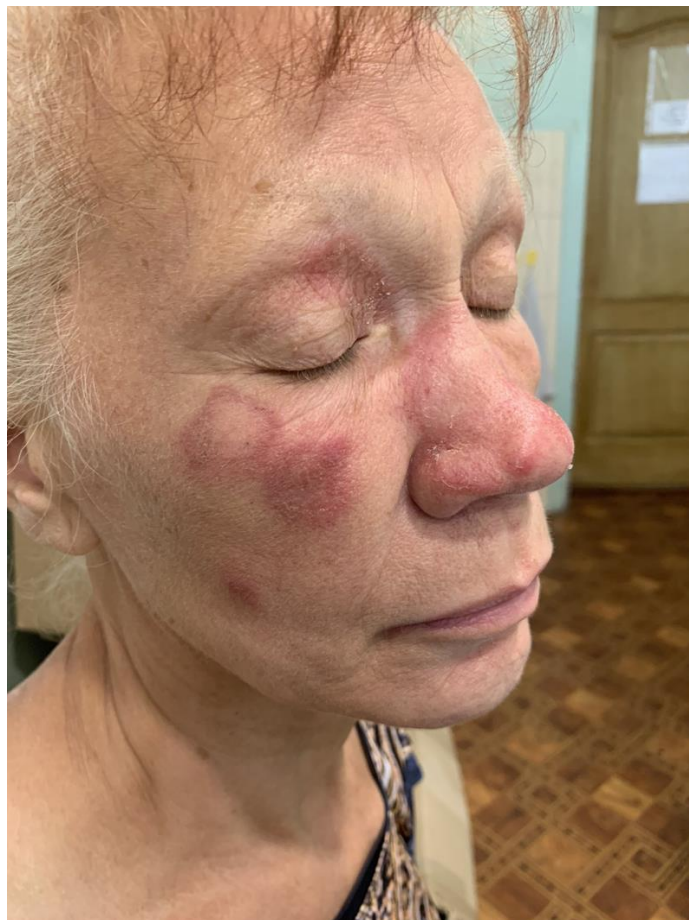МІКОЗИ



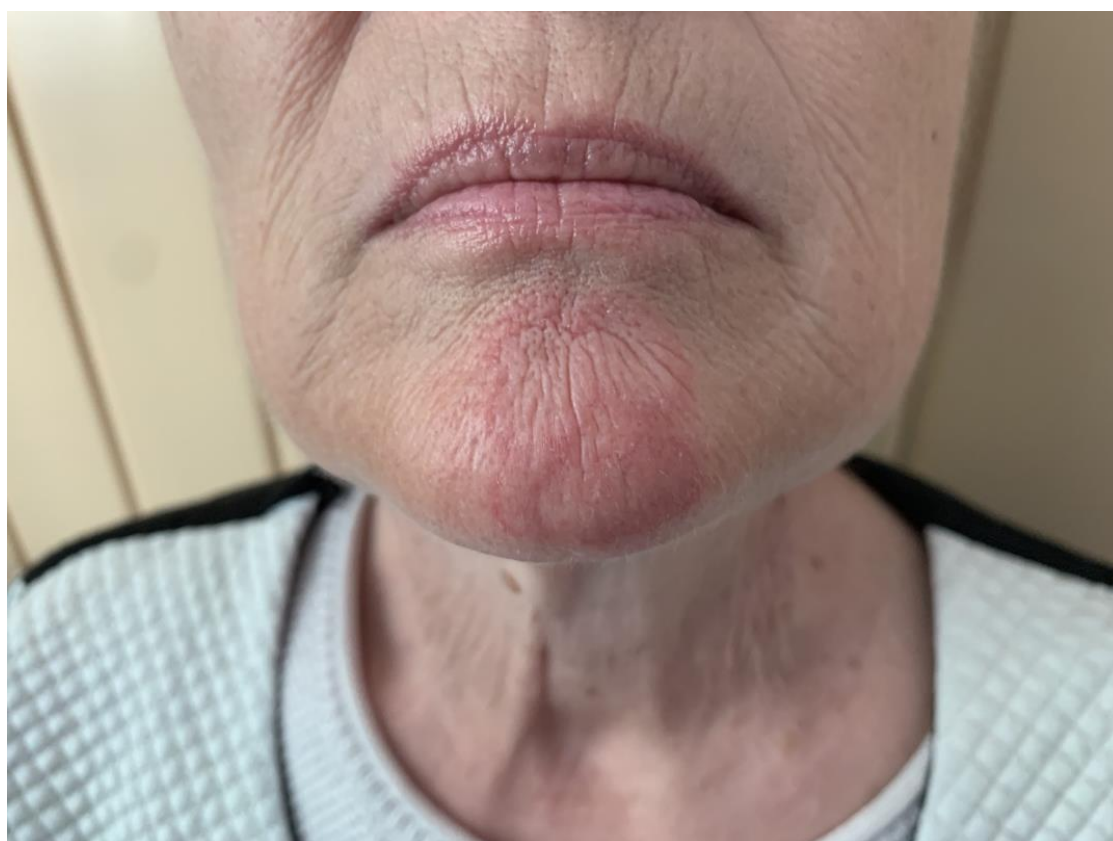Кандидоз великих складок

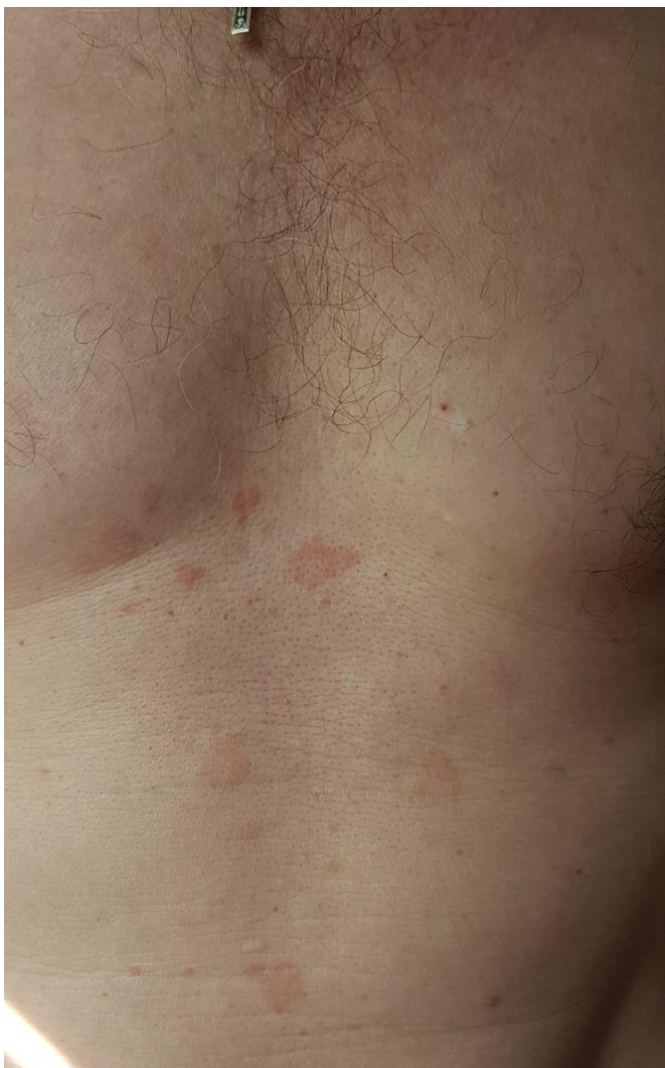

Різнокольоровий лишай

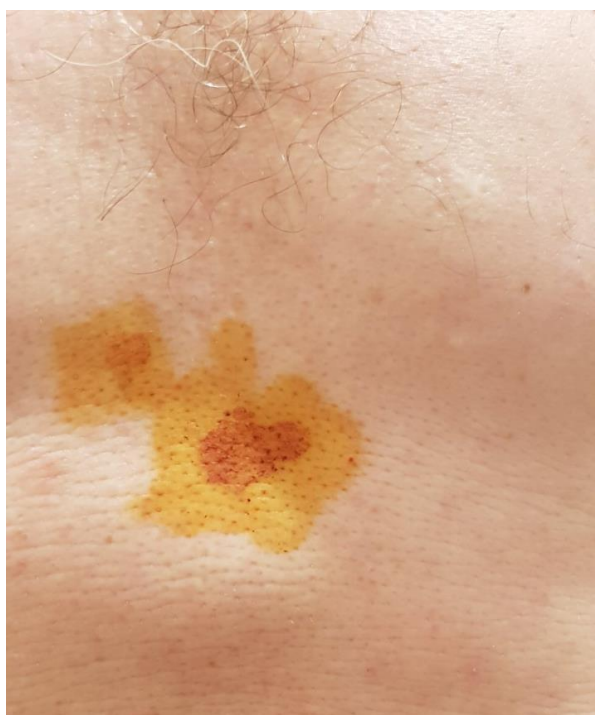

Мікоз гладенької шкіри, рубромікоз

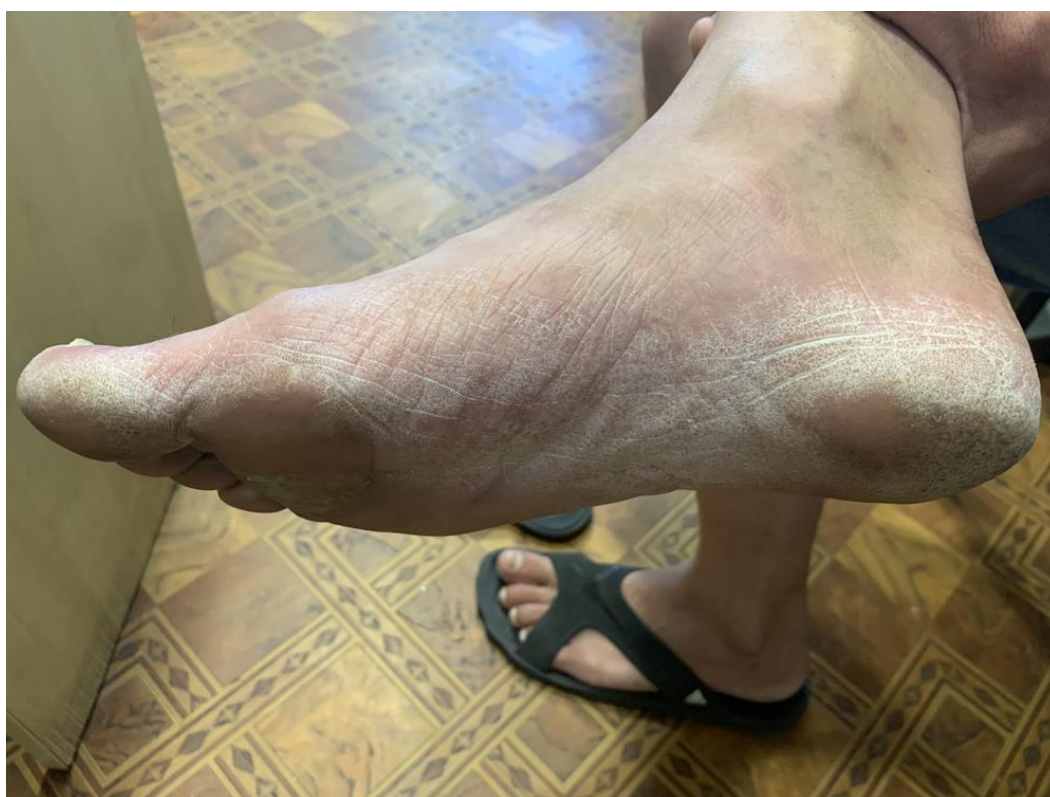
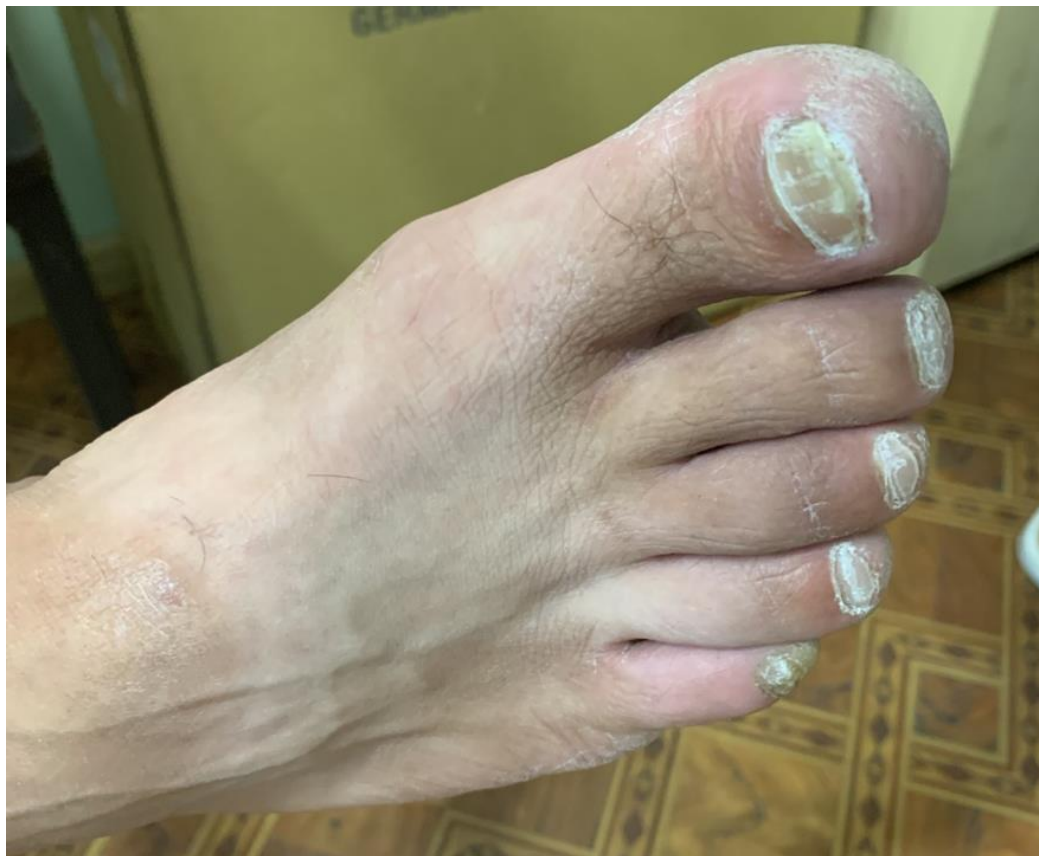


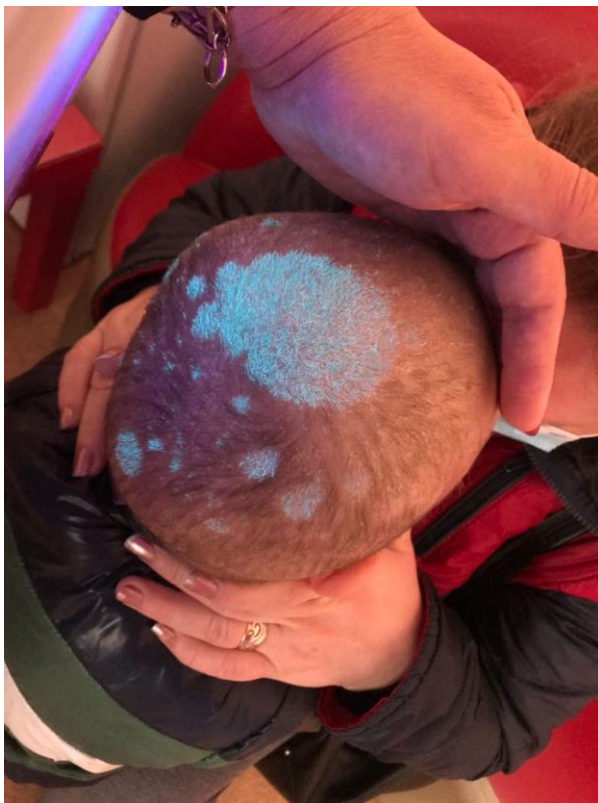Маласезіоз, різнокольоровий лишай



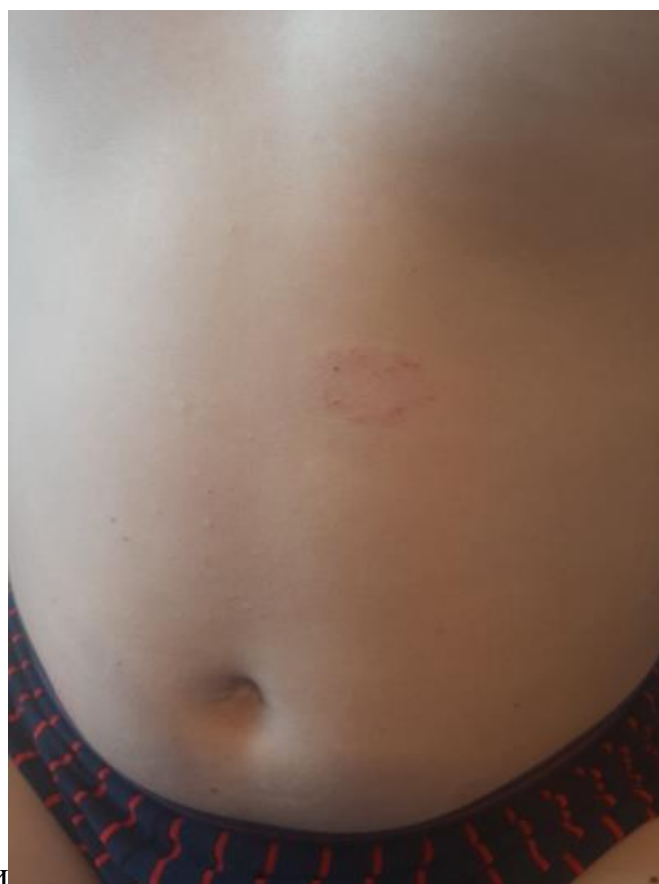Проба Бальцера



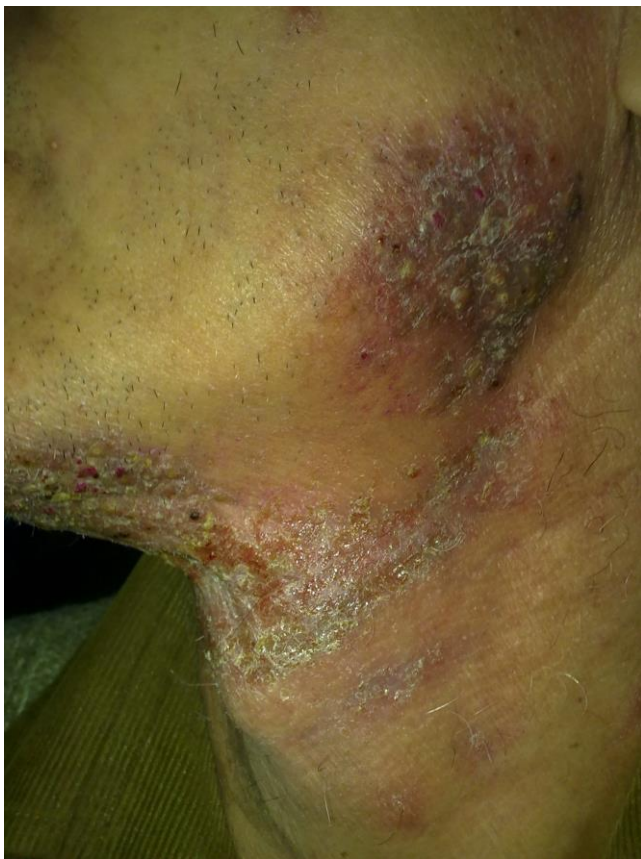Рубромікоз. Мікоз ступнів, “симптом мельника”, оніхомікоз



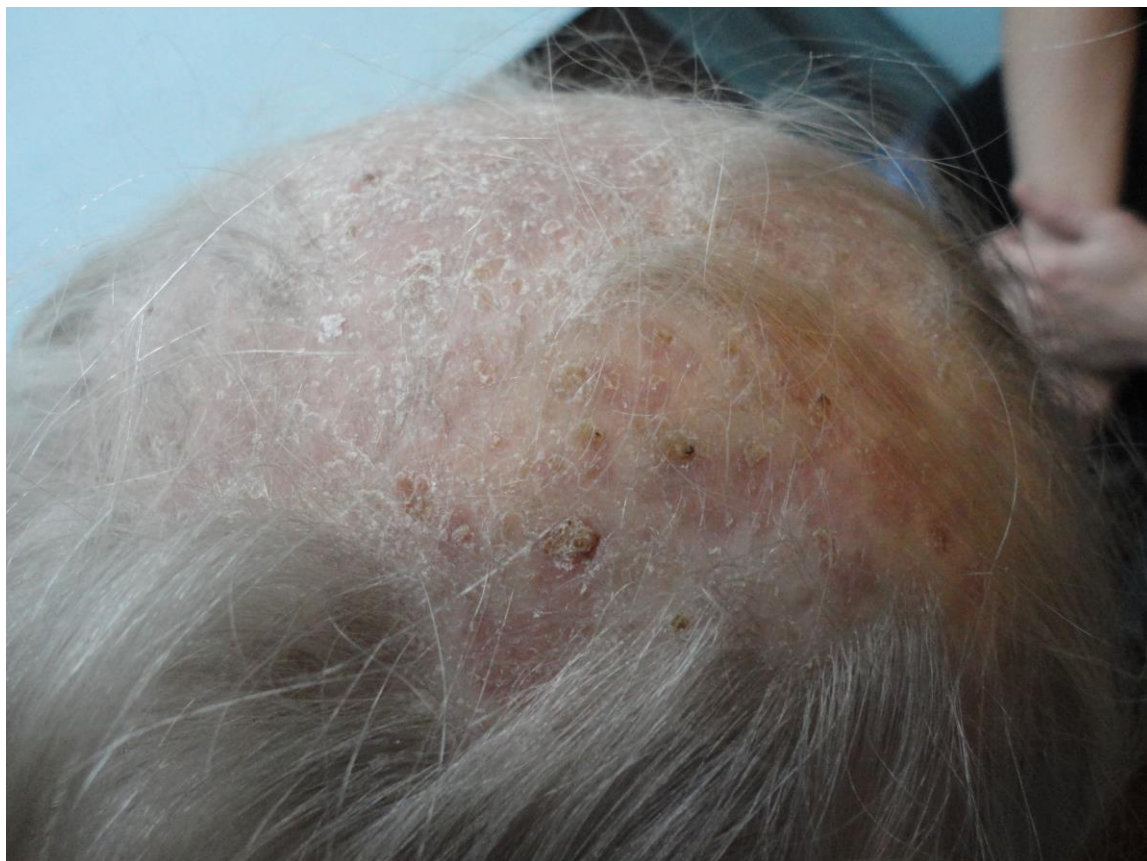Мікроспорія волосистої частини голови. Світіння під лампою Вуда

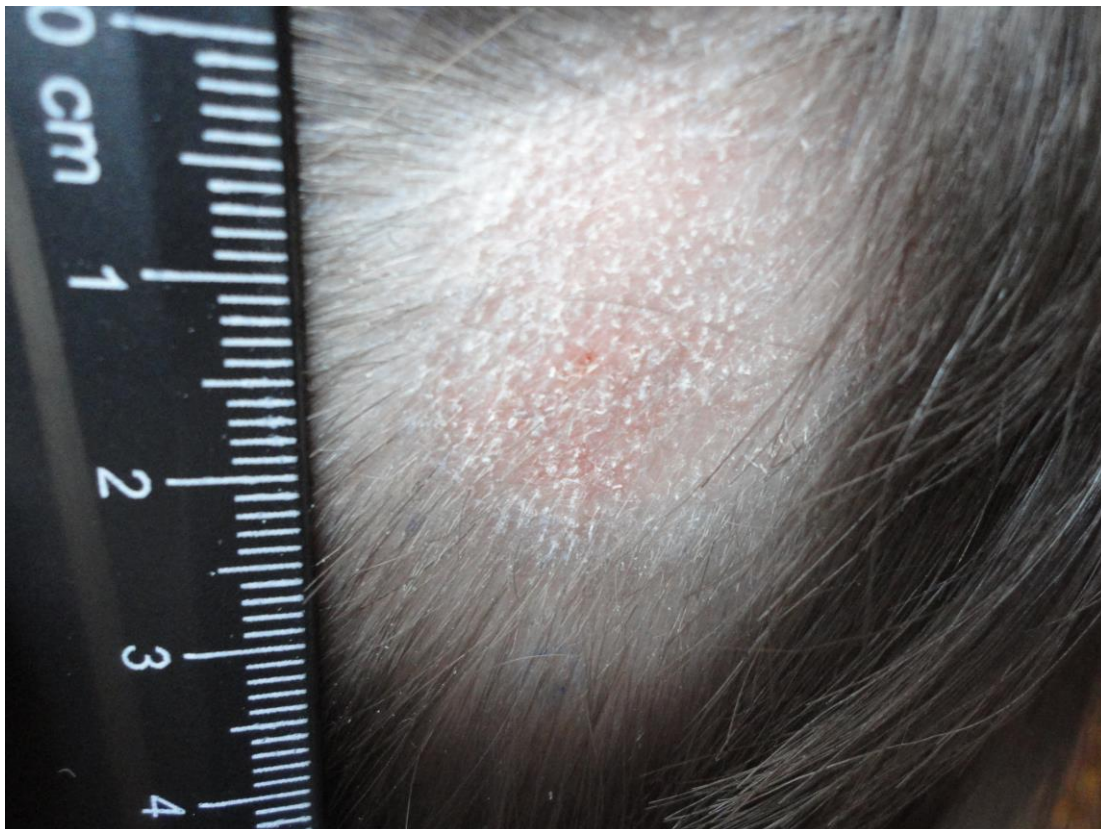

Мікоз гладенької шкіри

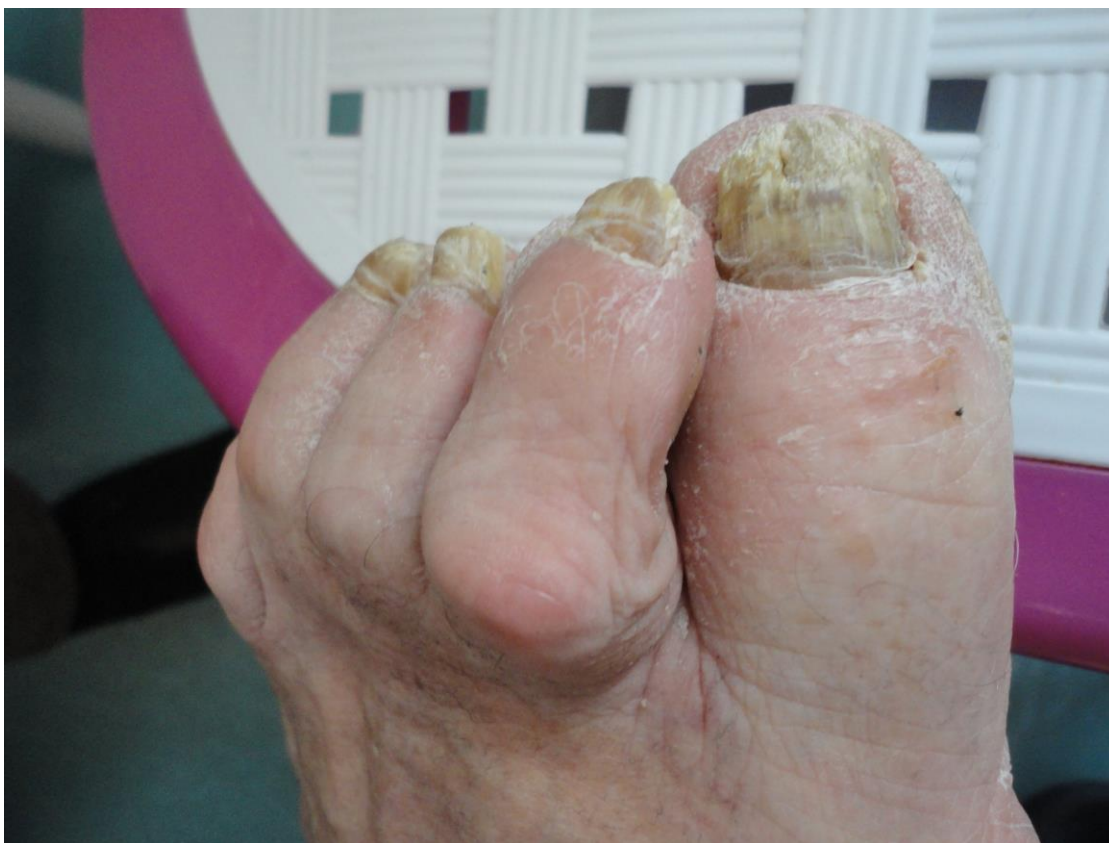

Паразитарний сикоз. Глибока гнійно-некротична трихофітія

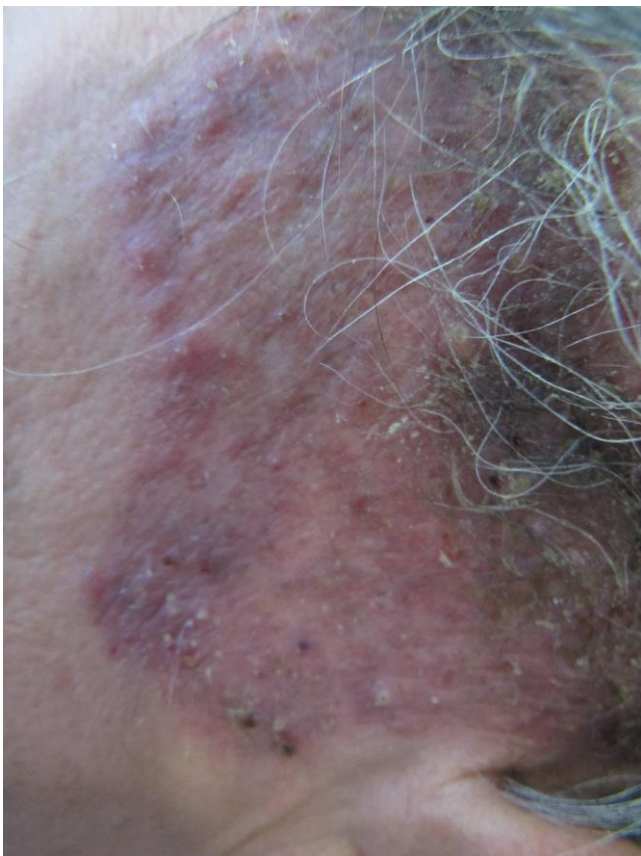



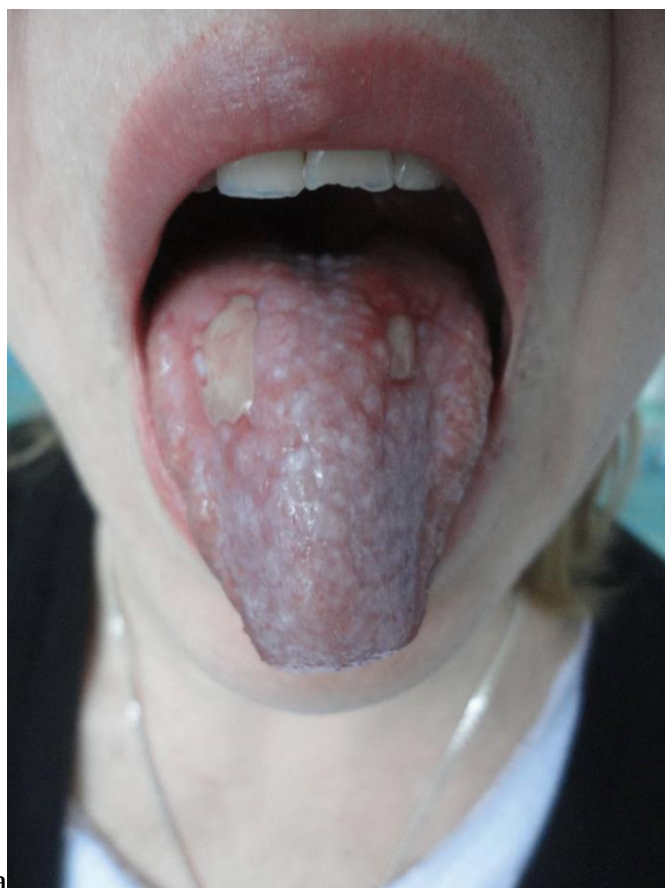Трихофітія волосистої частини голови



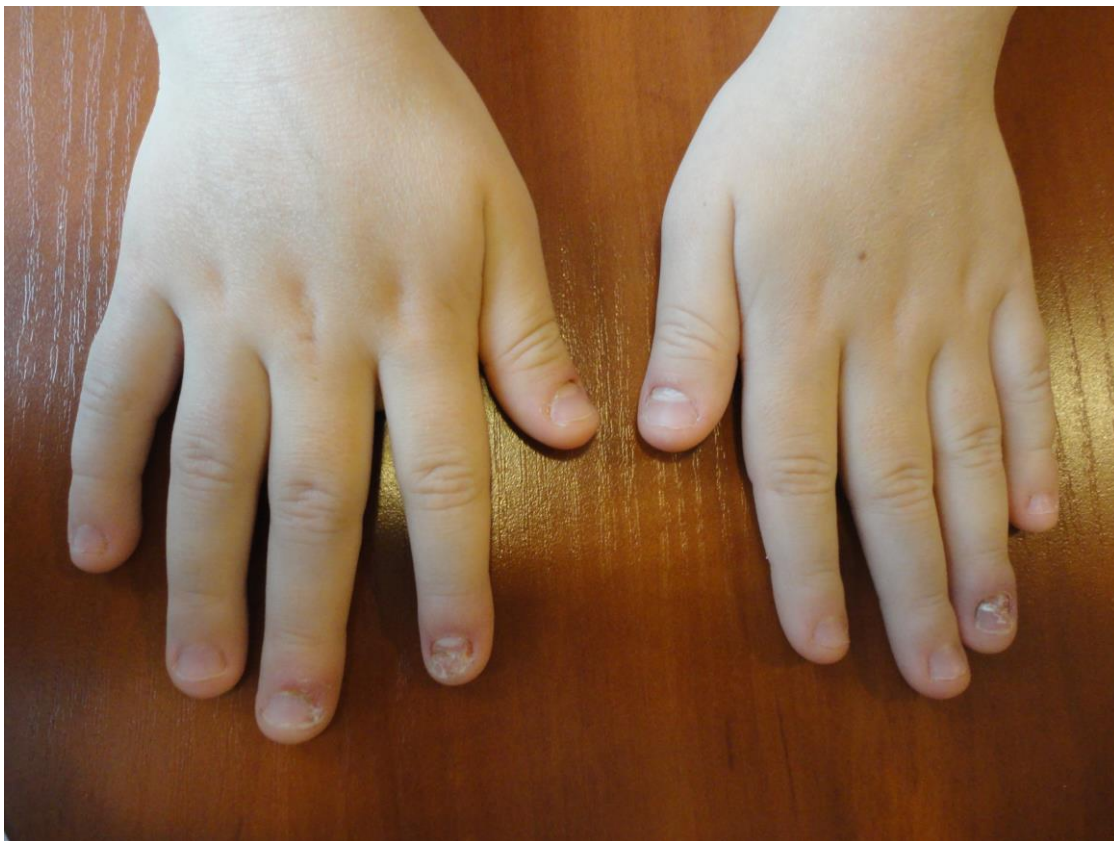
Онїхомікоз



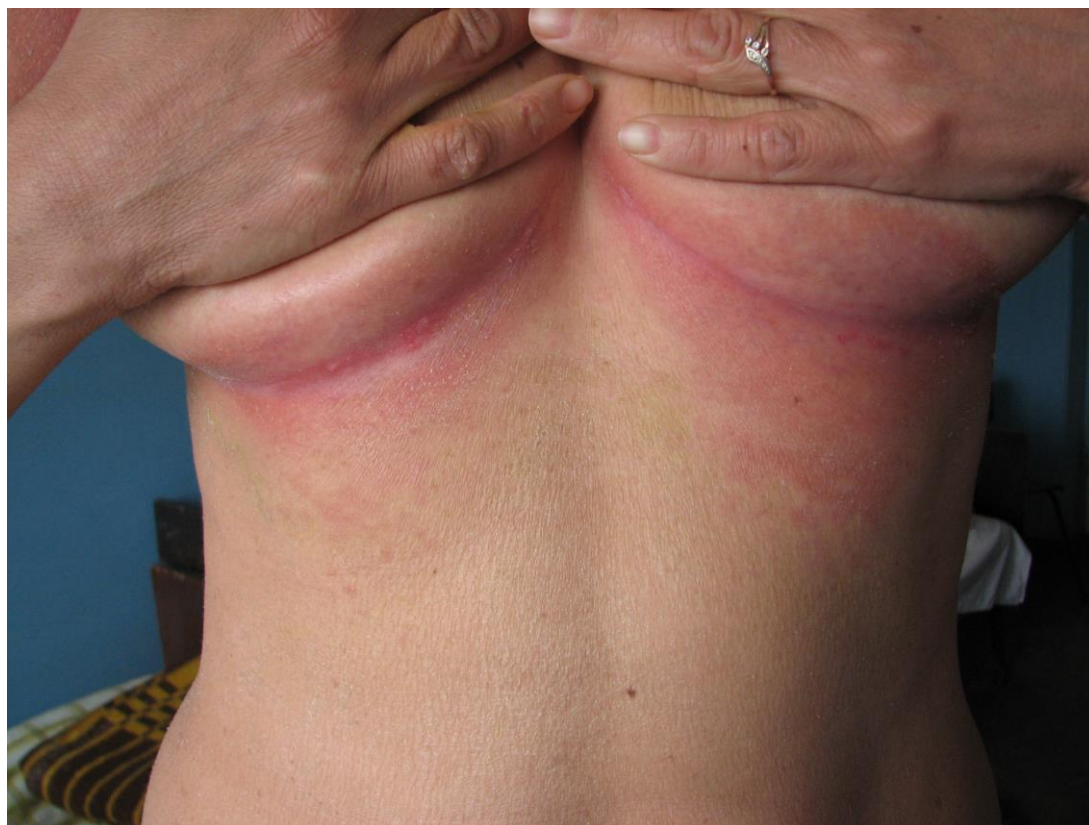Рубромікоз



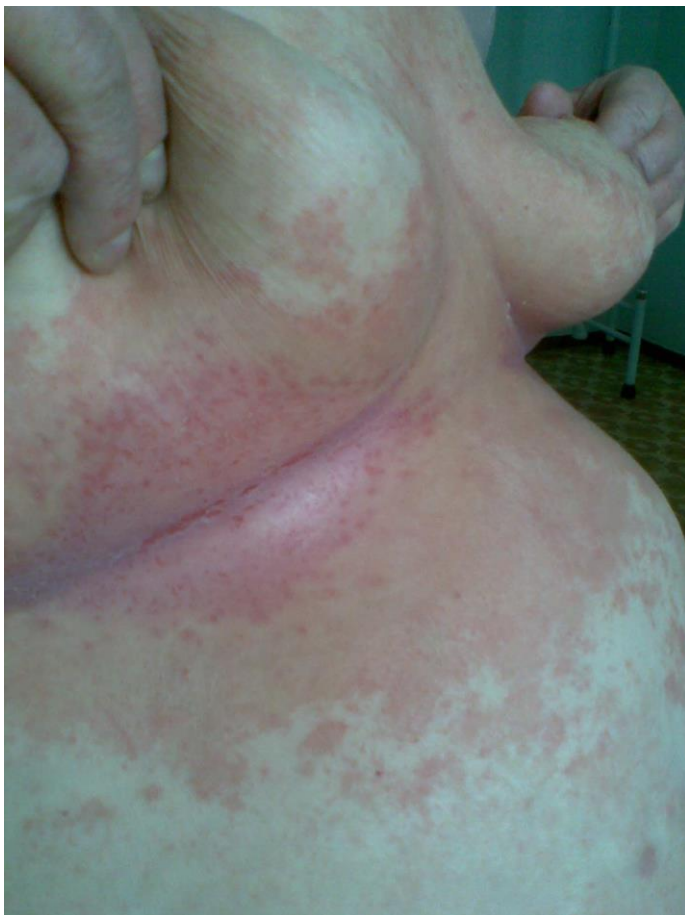Кандидоз слизової порожнини рота



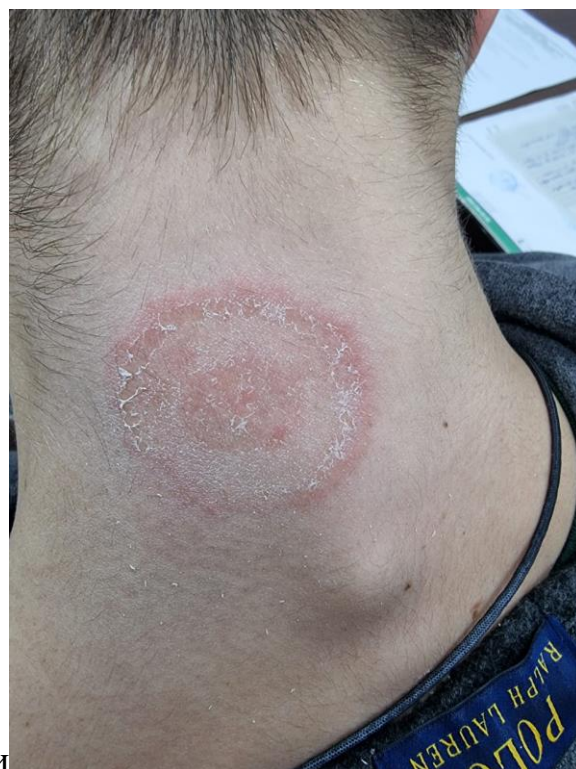Онїхомікоз



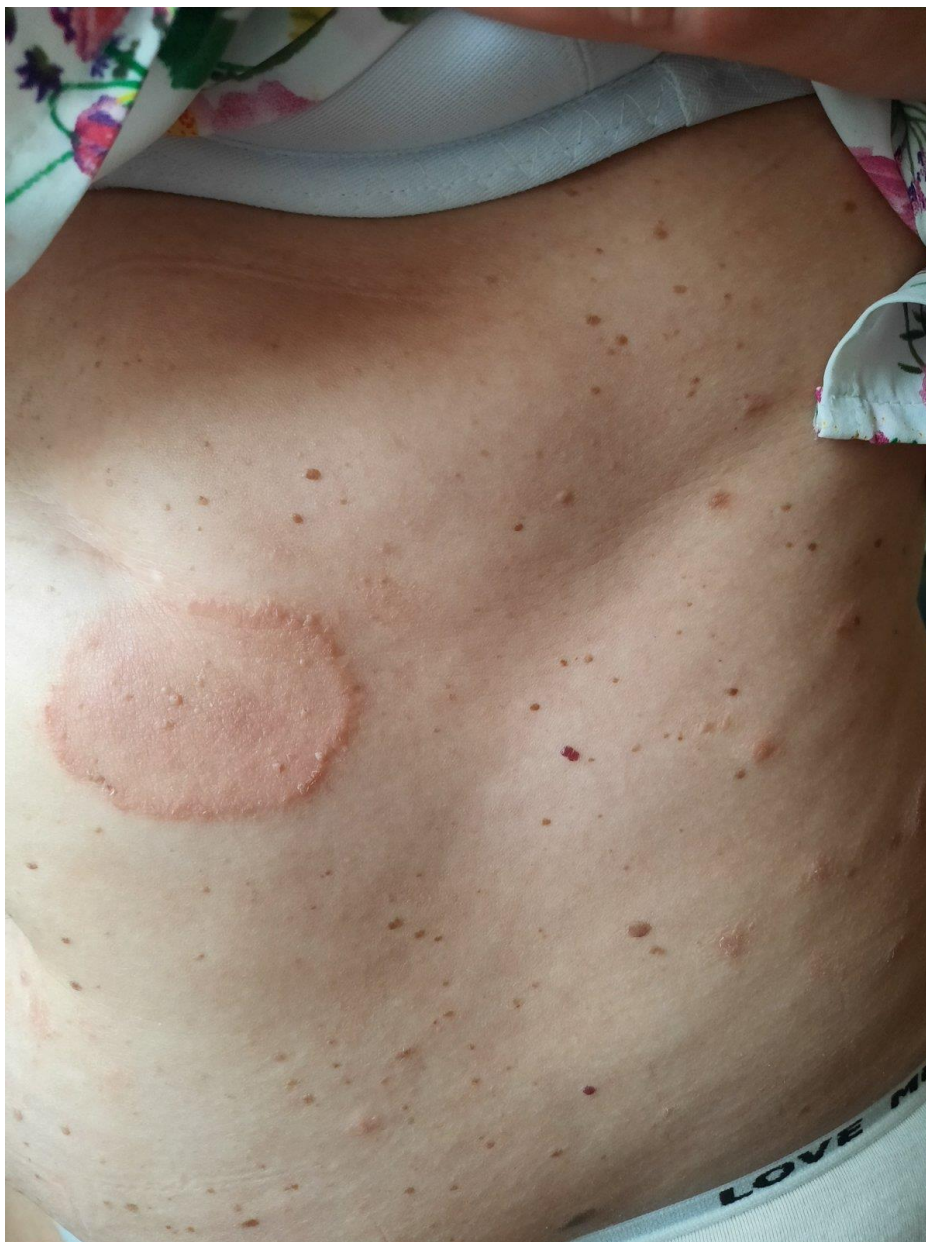Кандидоз шкіри великих складок



Кандидоз шкіри великих складок

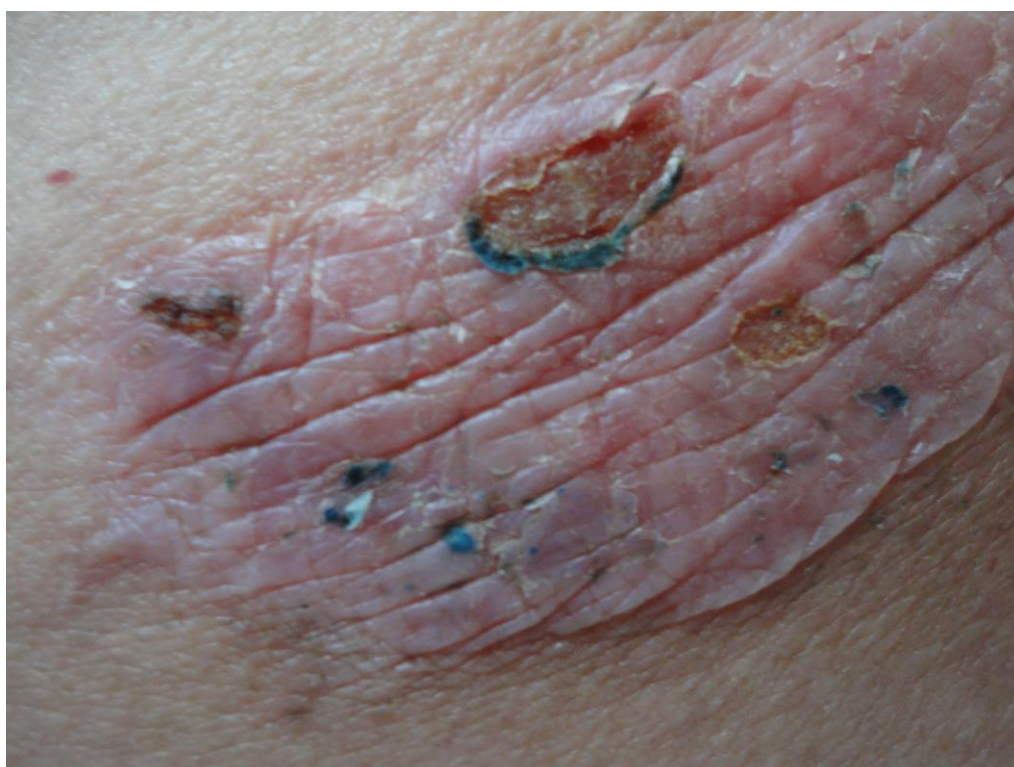
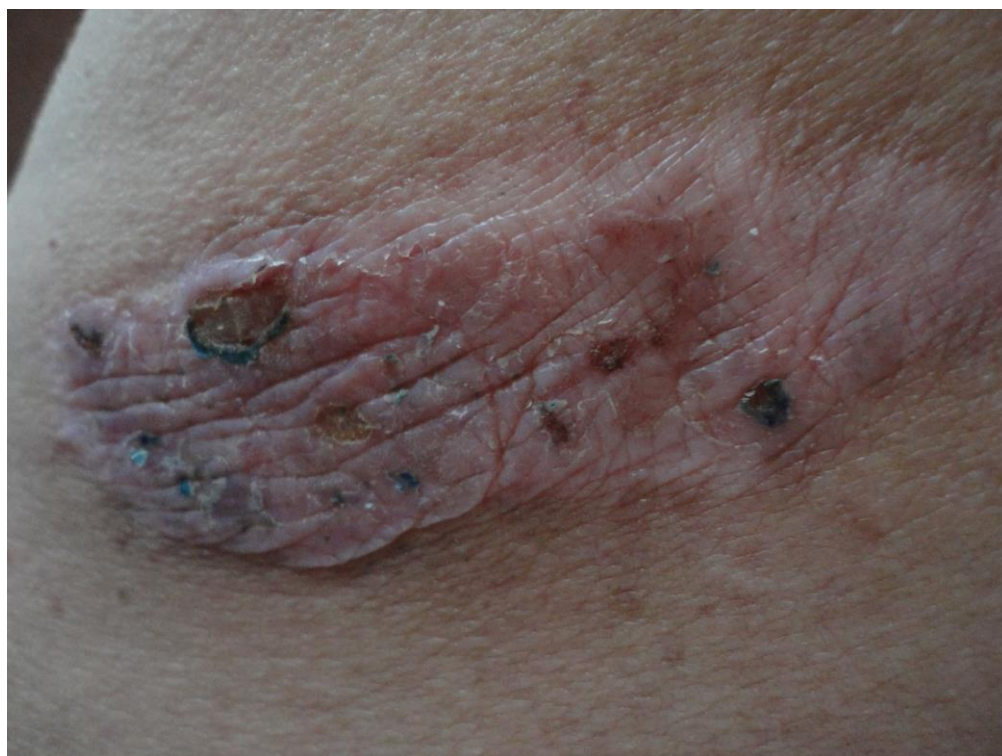
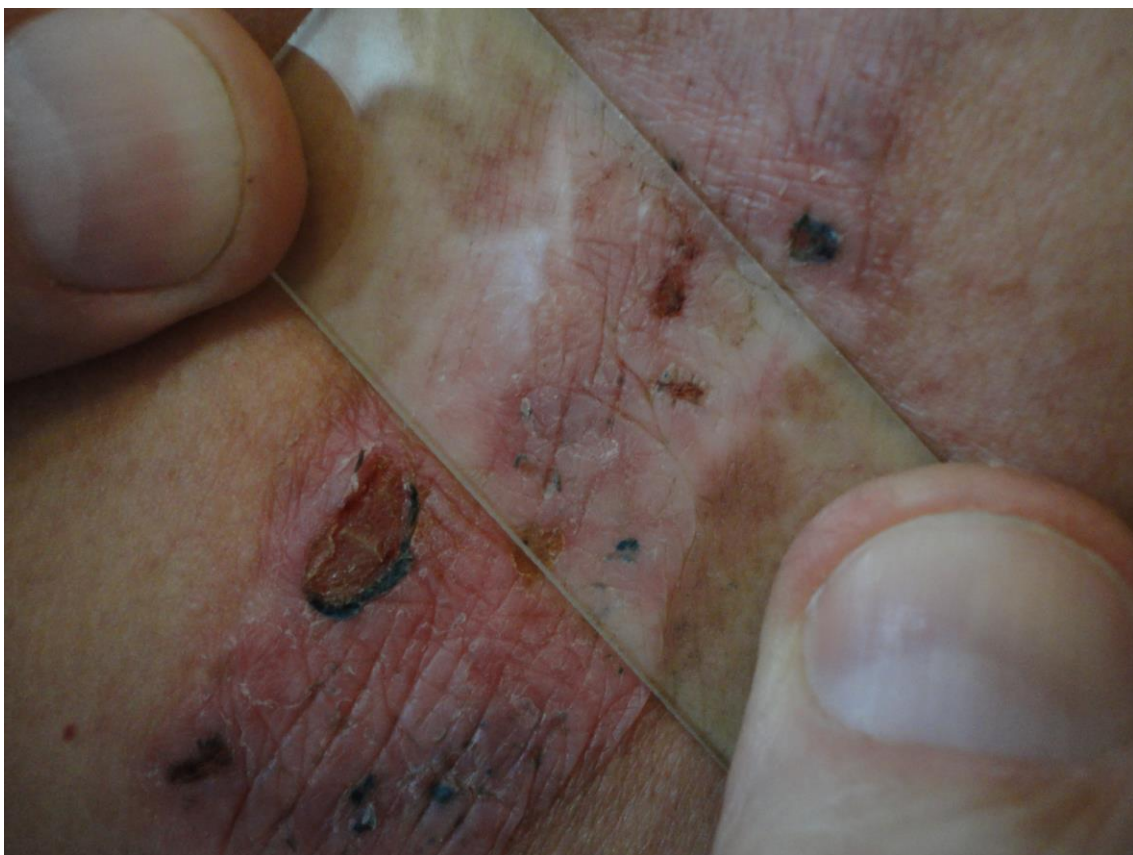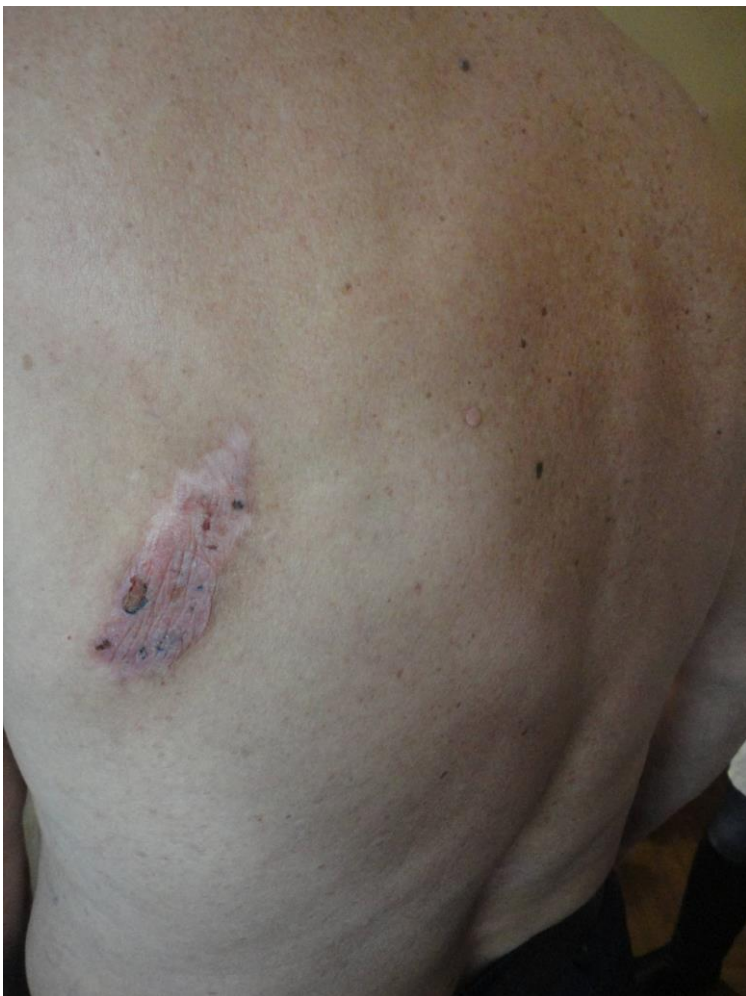Мікроспорія гладенької шкіри

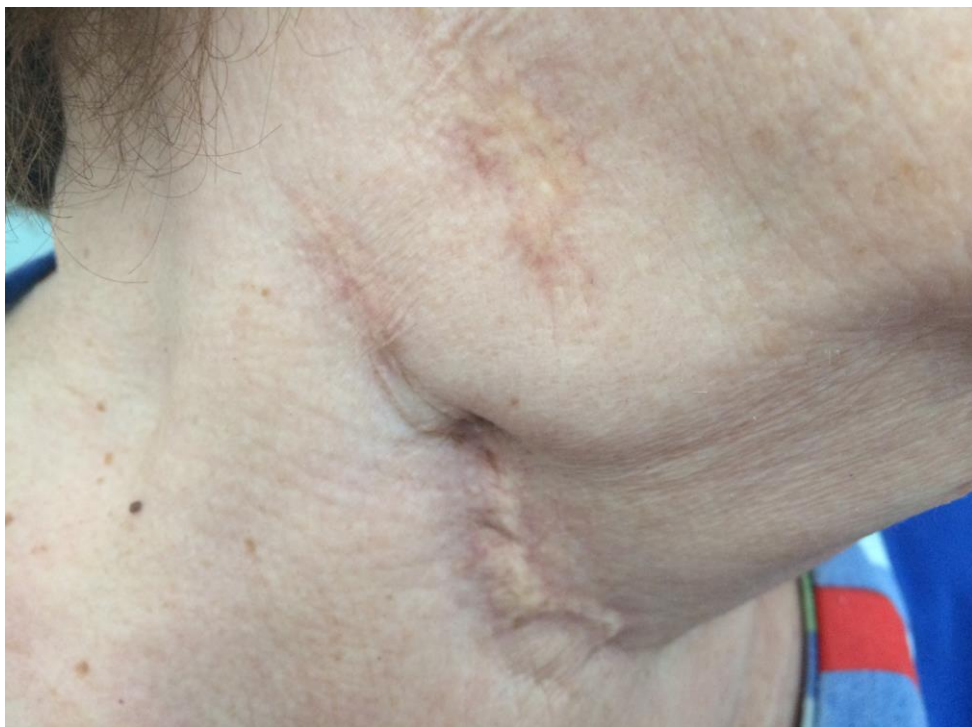
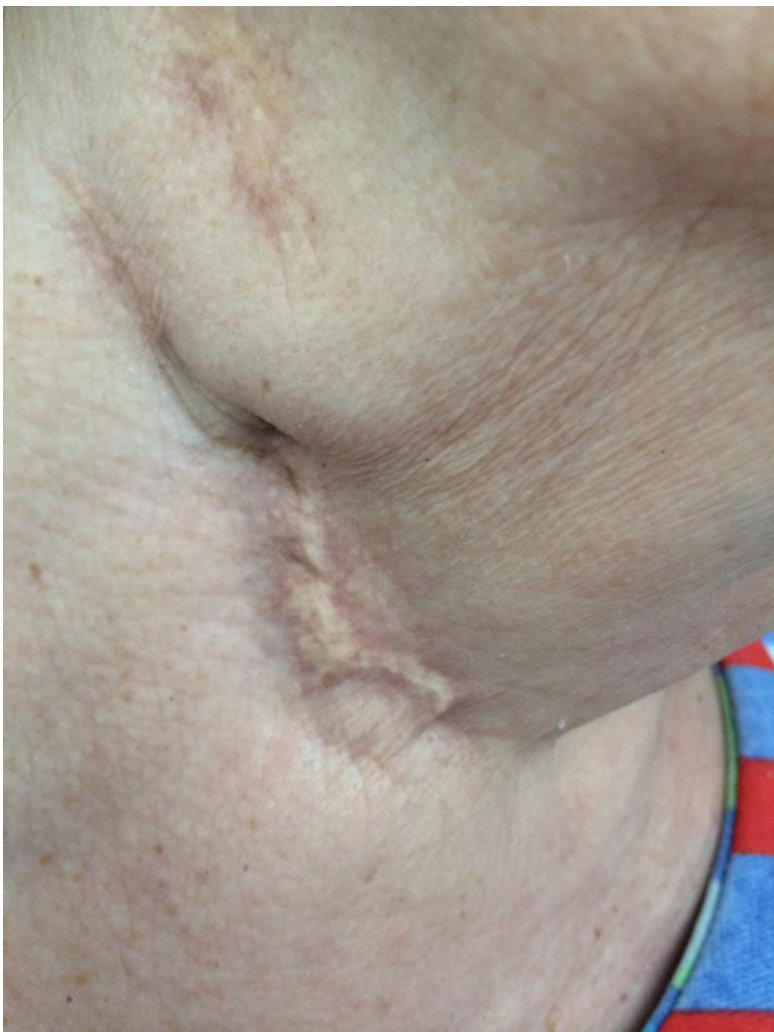

Мікоз гладенької шкіри

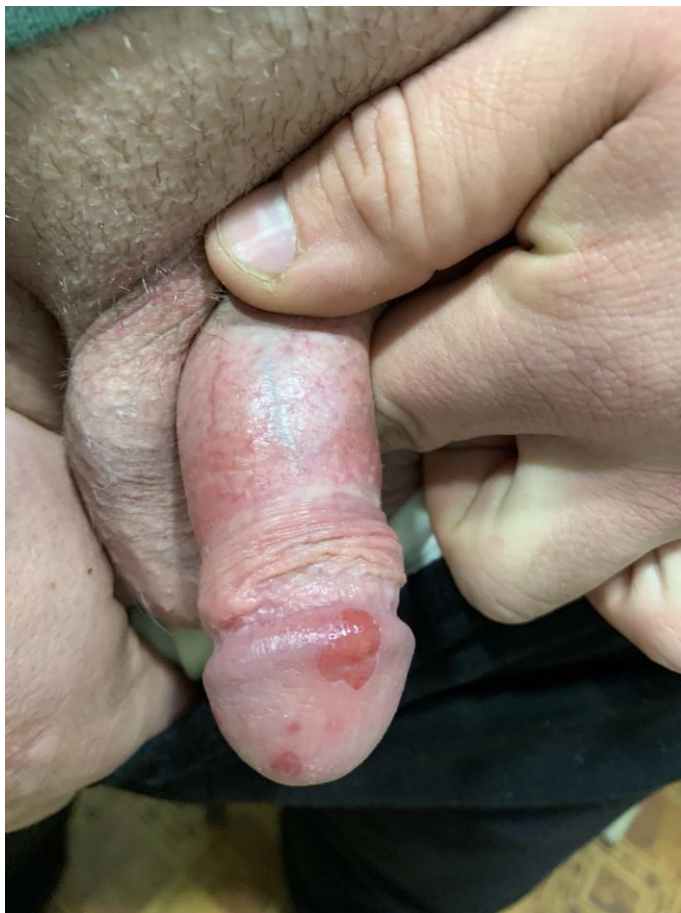ТУБЕРКУЛЬОЗ ШКІРИ



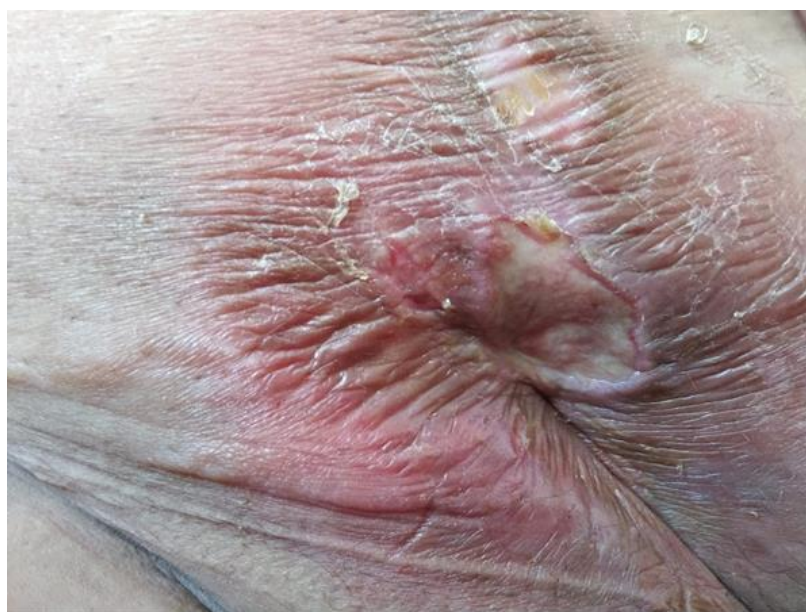



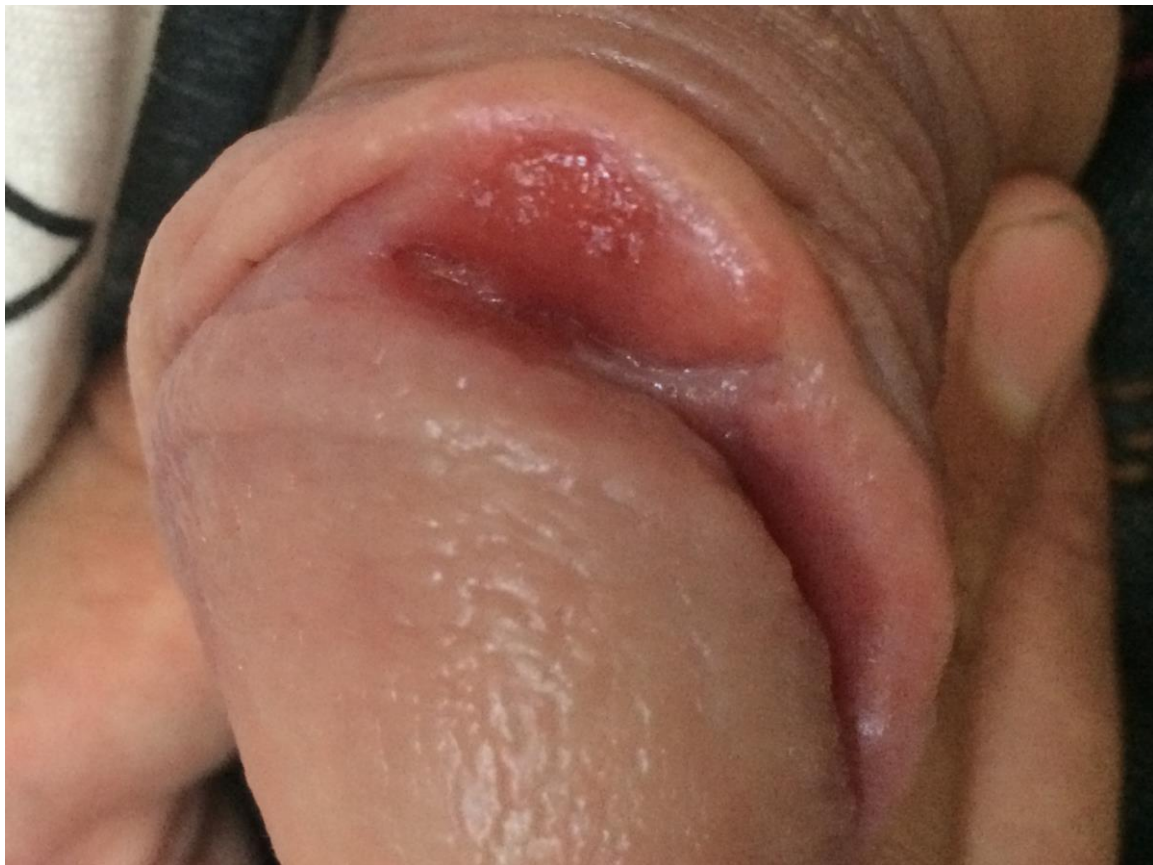
ЗАХВОРЮВАННЯ, ЩО ПЕРЕДАЮТЬСЯ ПЕРЕВАЖНО СТАТЕВИМ ШЛЯХОМ



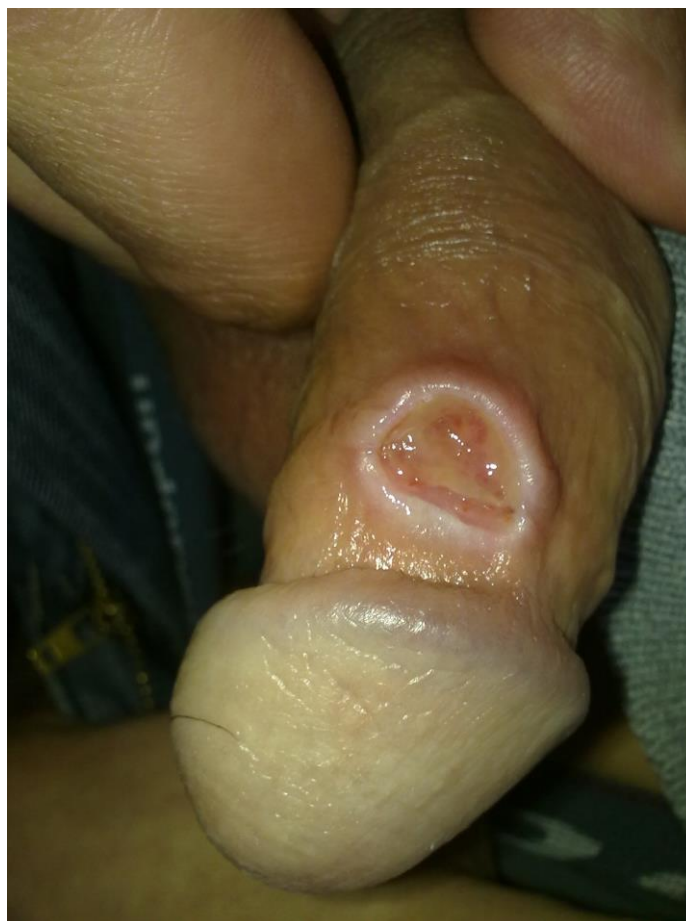Первинний сифіліс, твердий шанкр

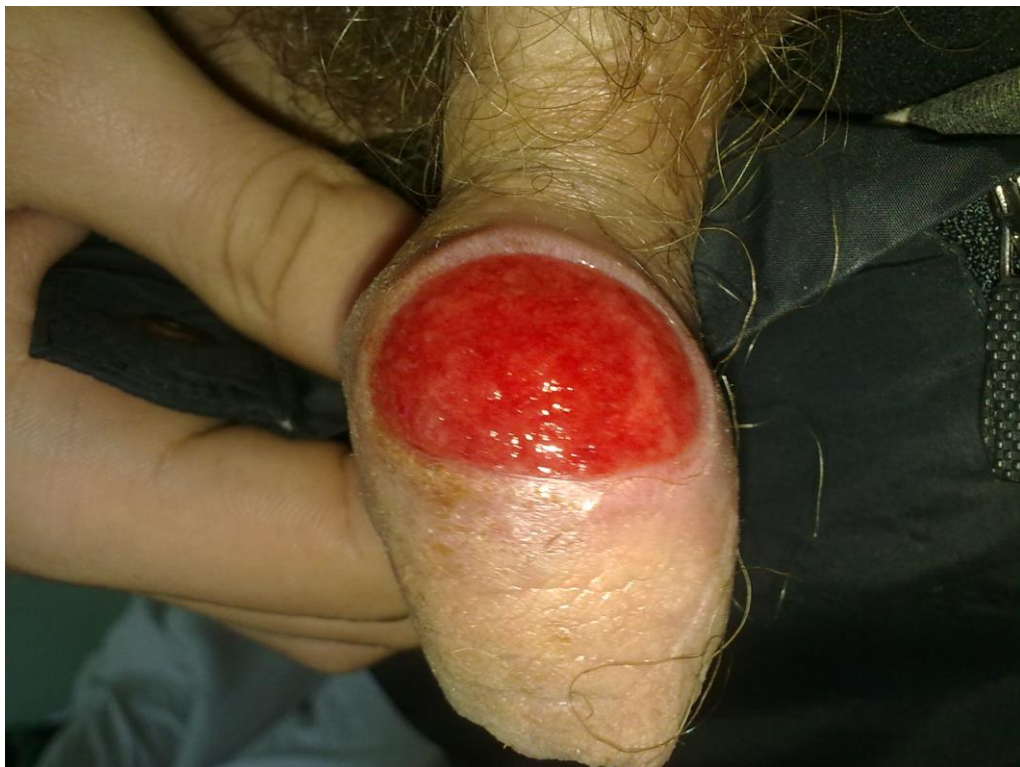

Первинний сифіліс, екстрагенітальний шанкр

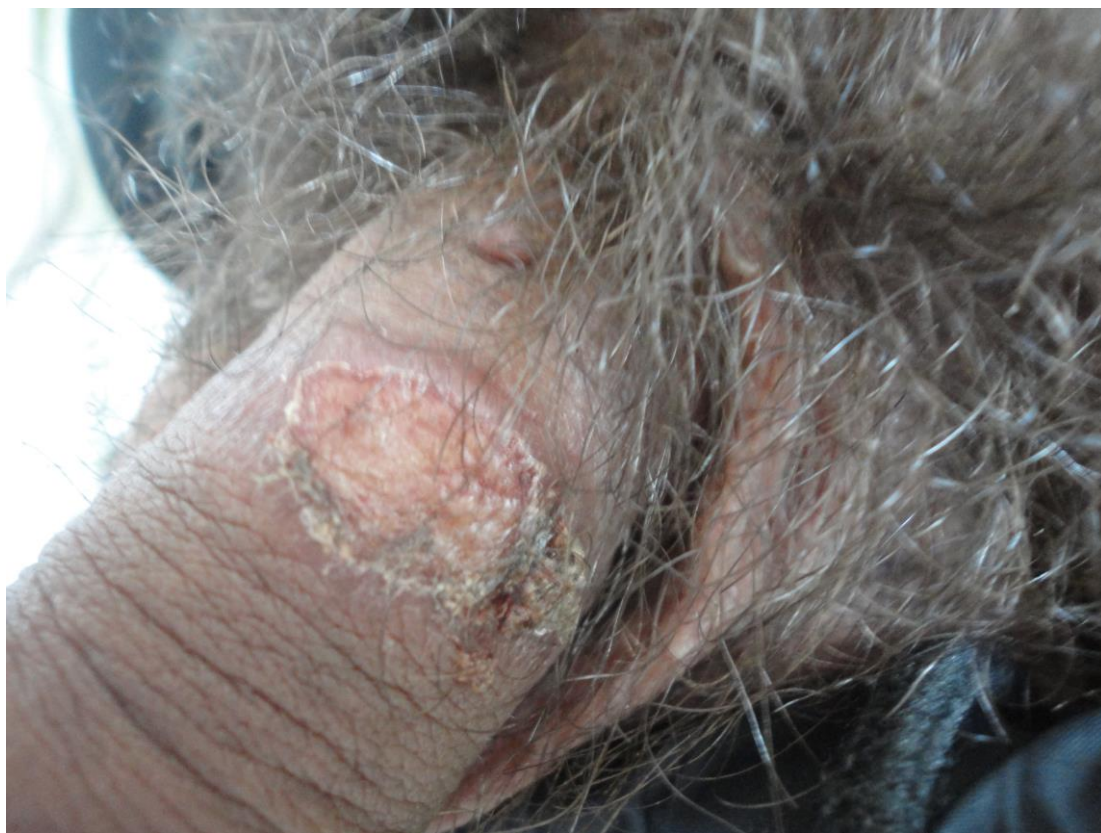

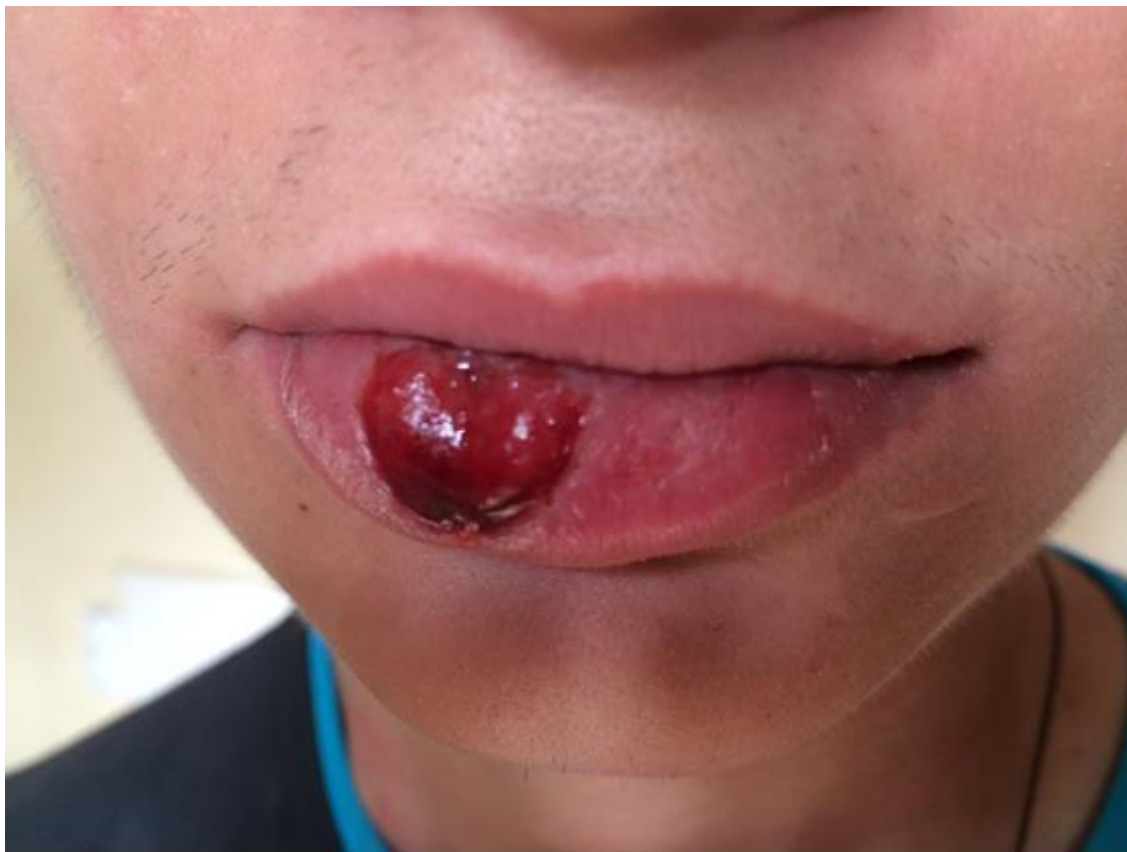Первинний сифіліс. Твердий шанкр



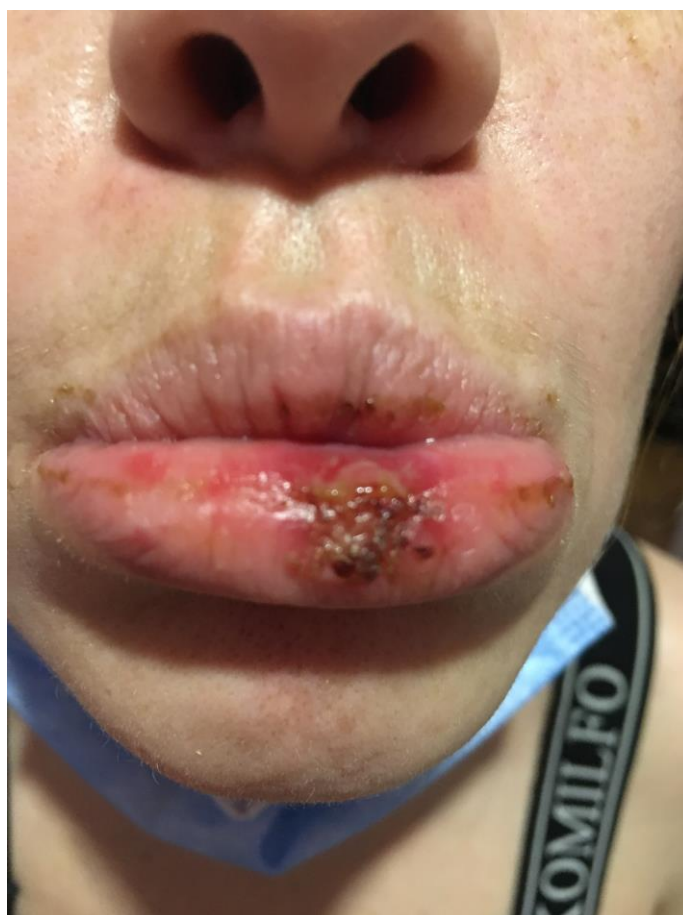

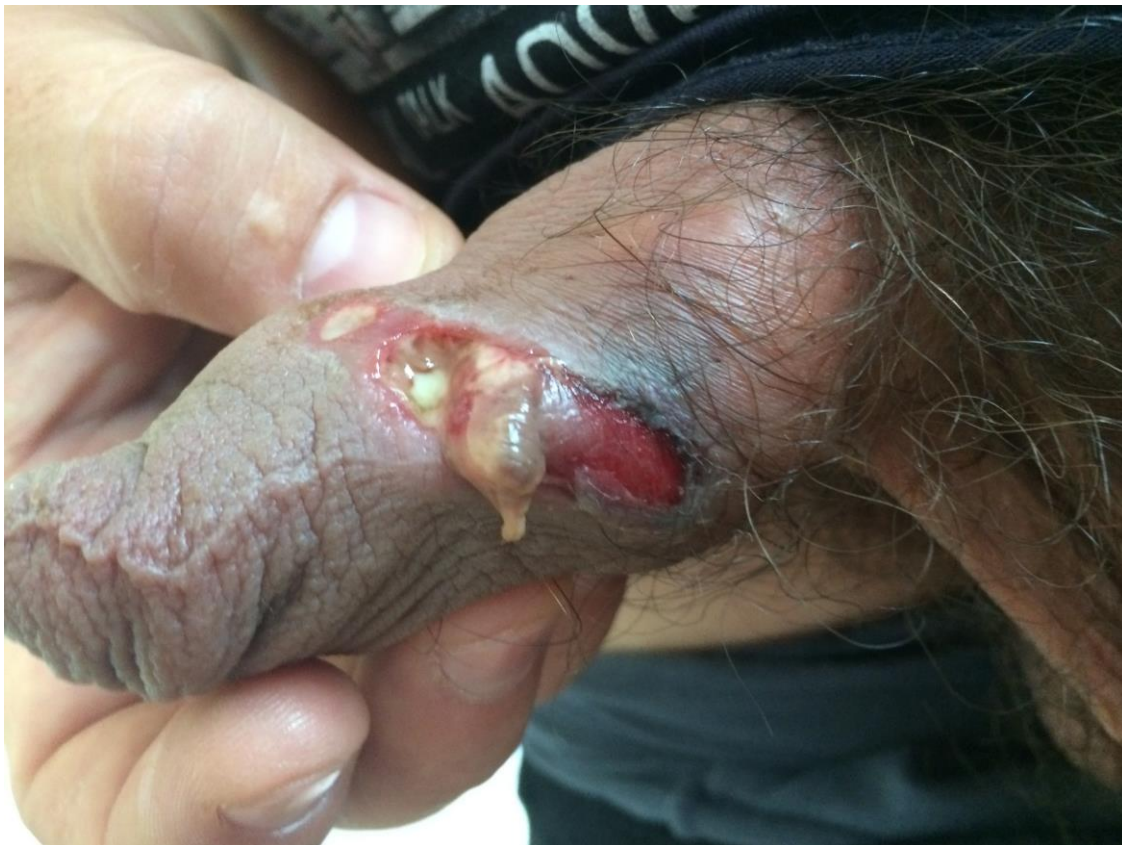Первинний сифіліс. Гігантський шанкр



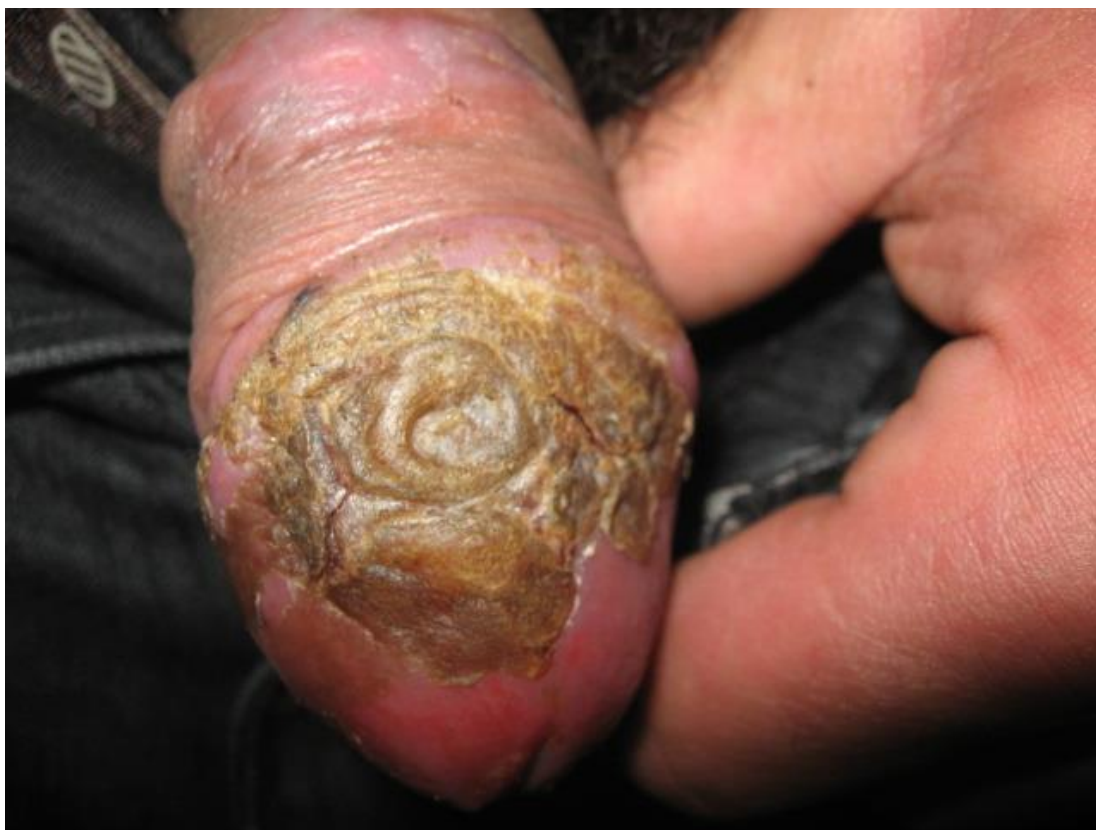

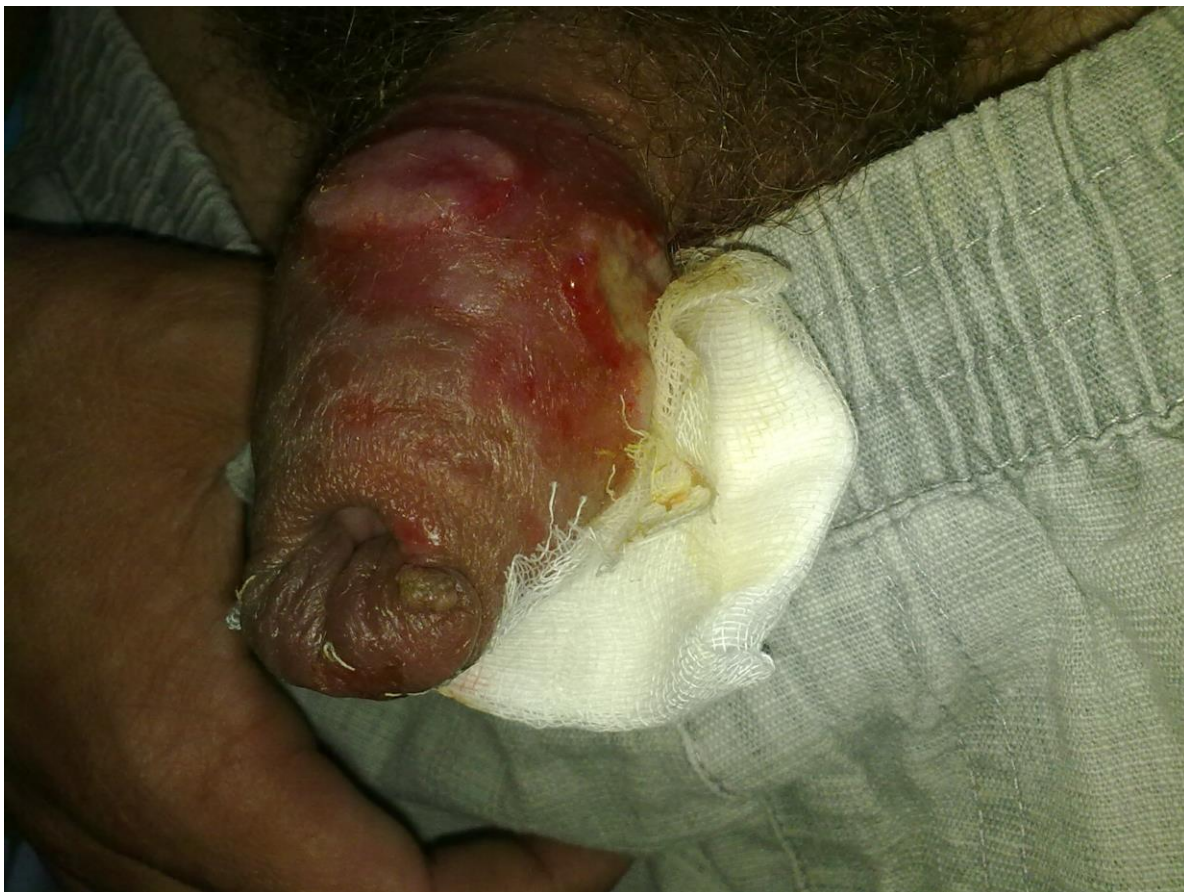Первинний сифіліс. Твердий шанкр



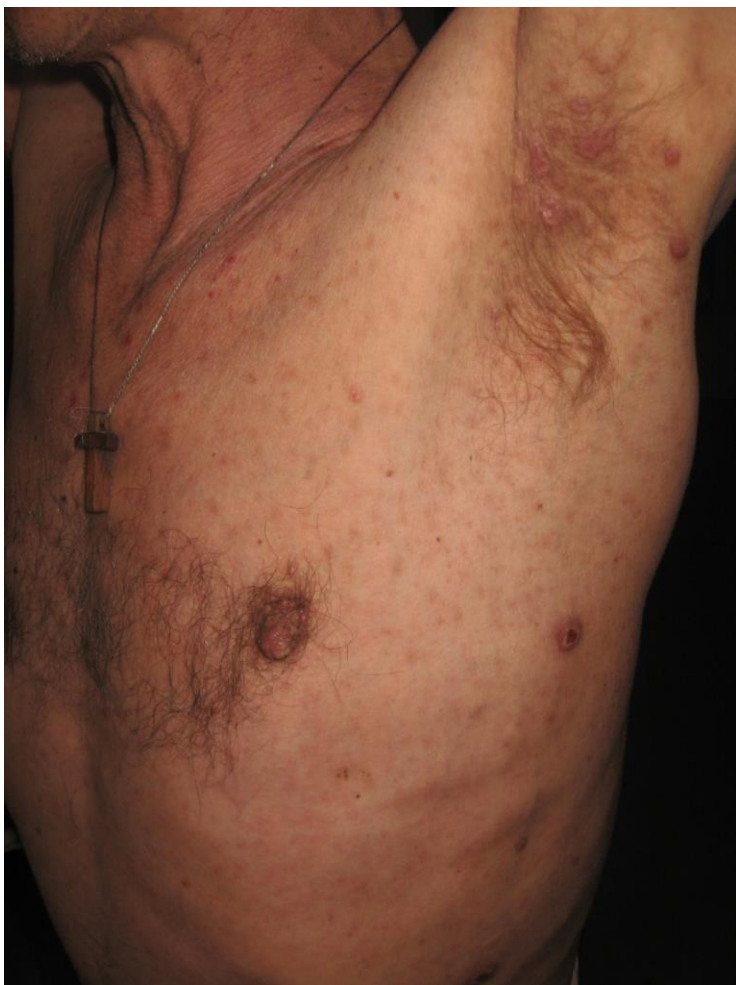

Гангренозный шанкр

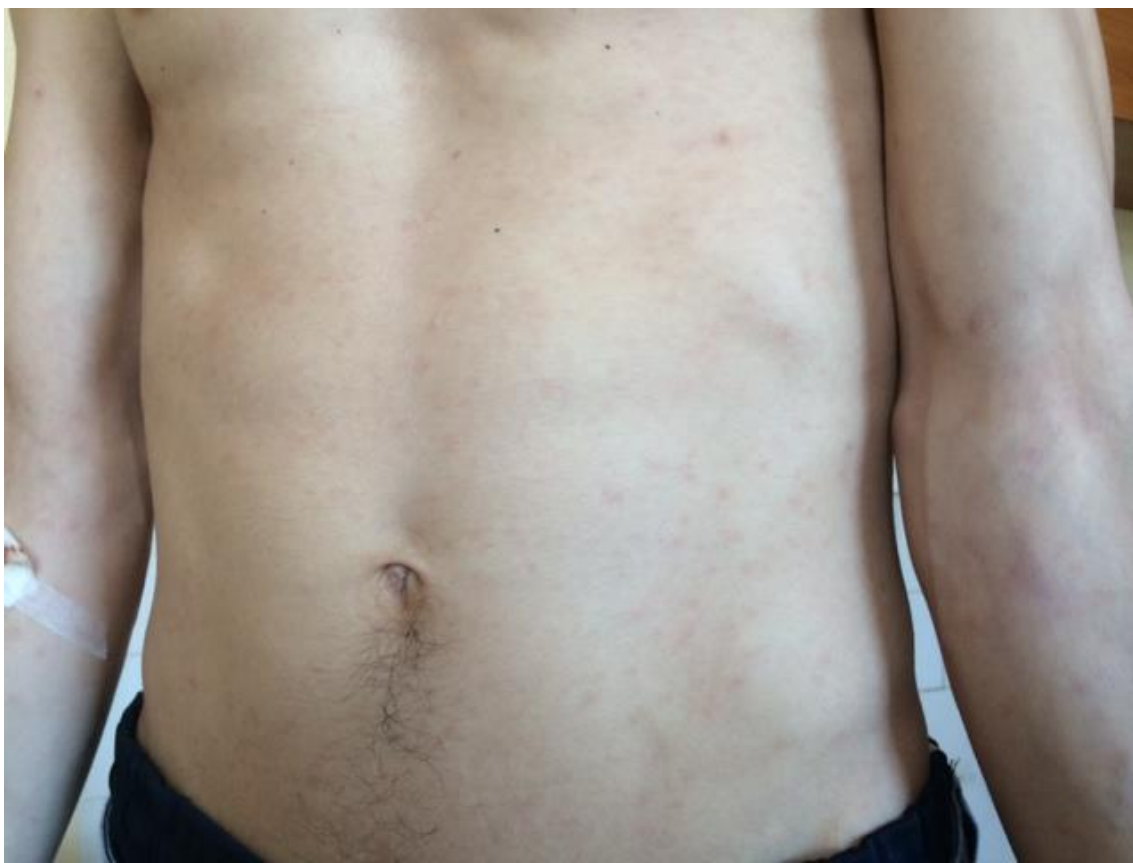


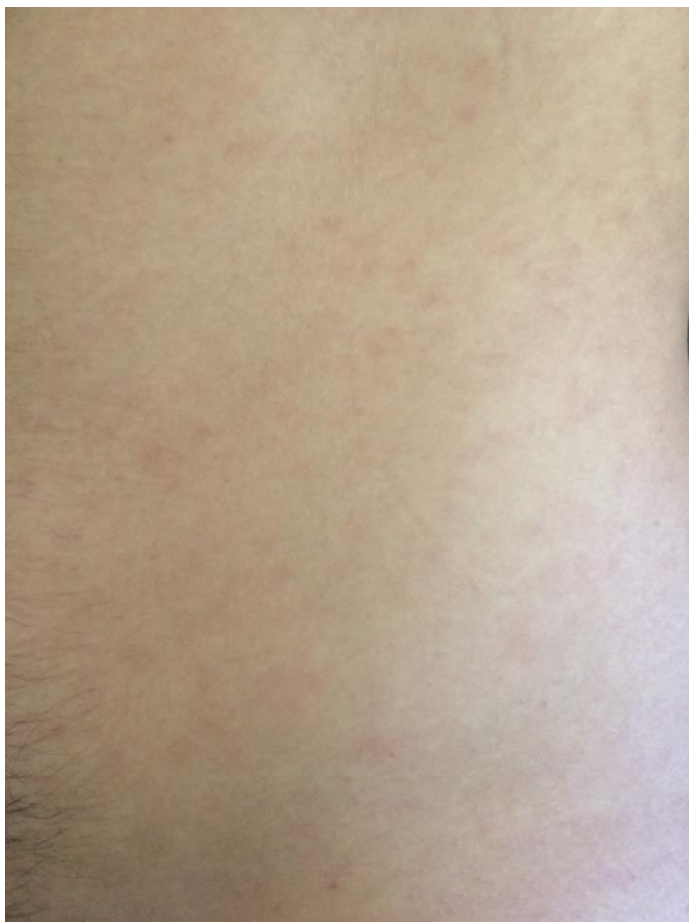
Фагеденічний шанкр

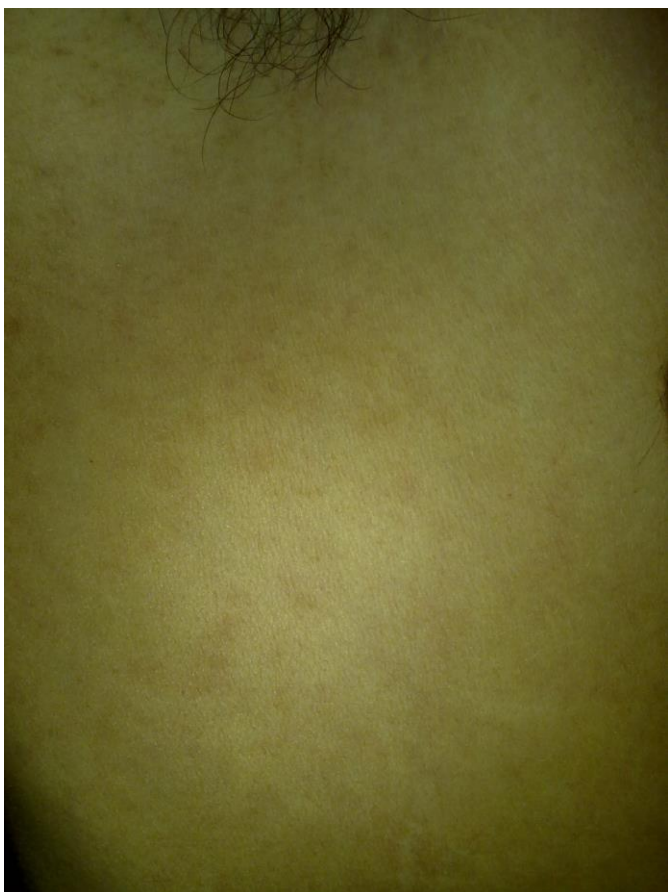

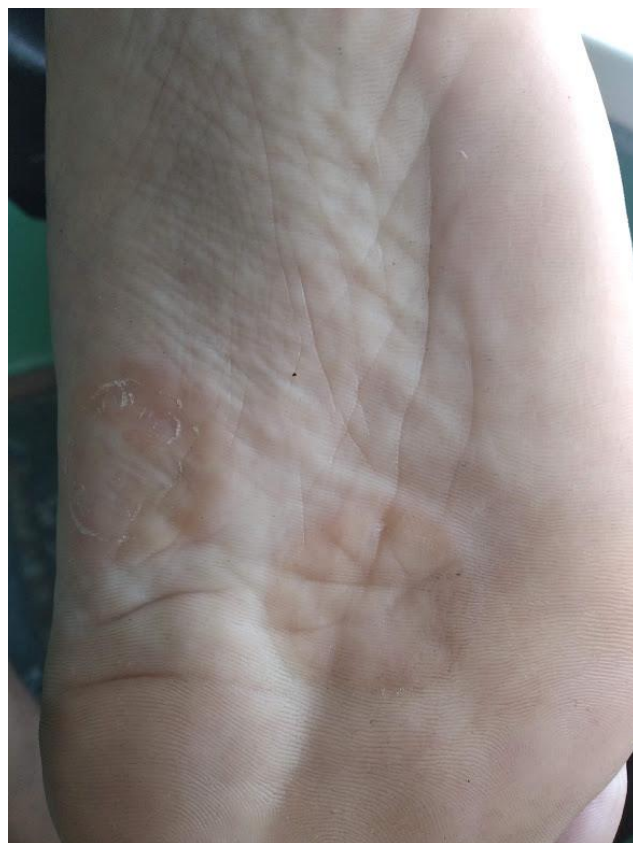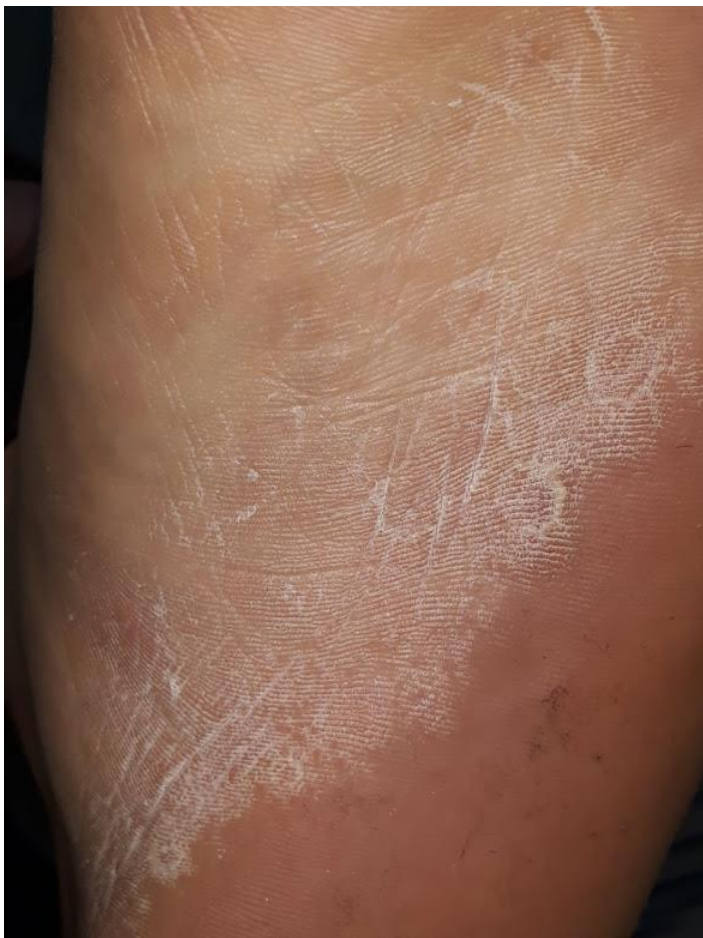Вторинний сифіліс. Розеола



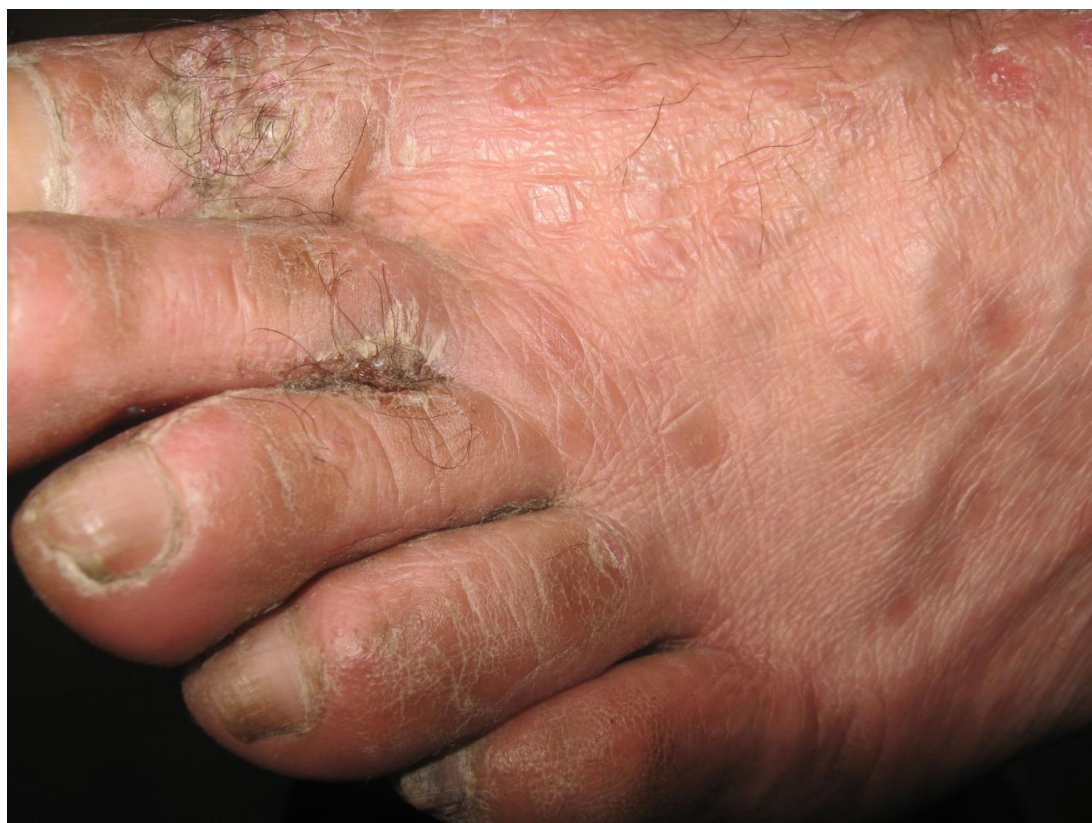
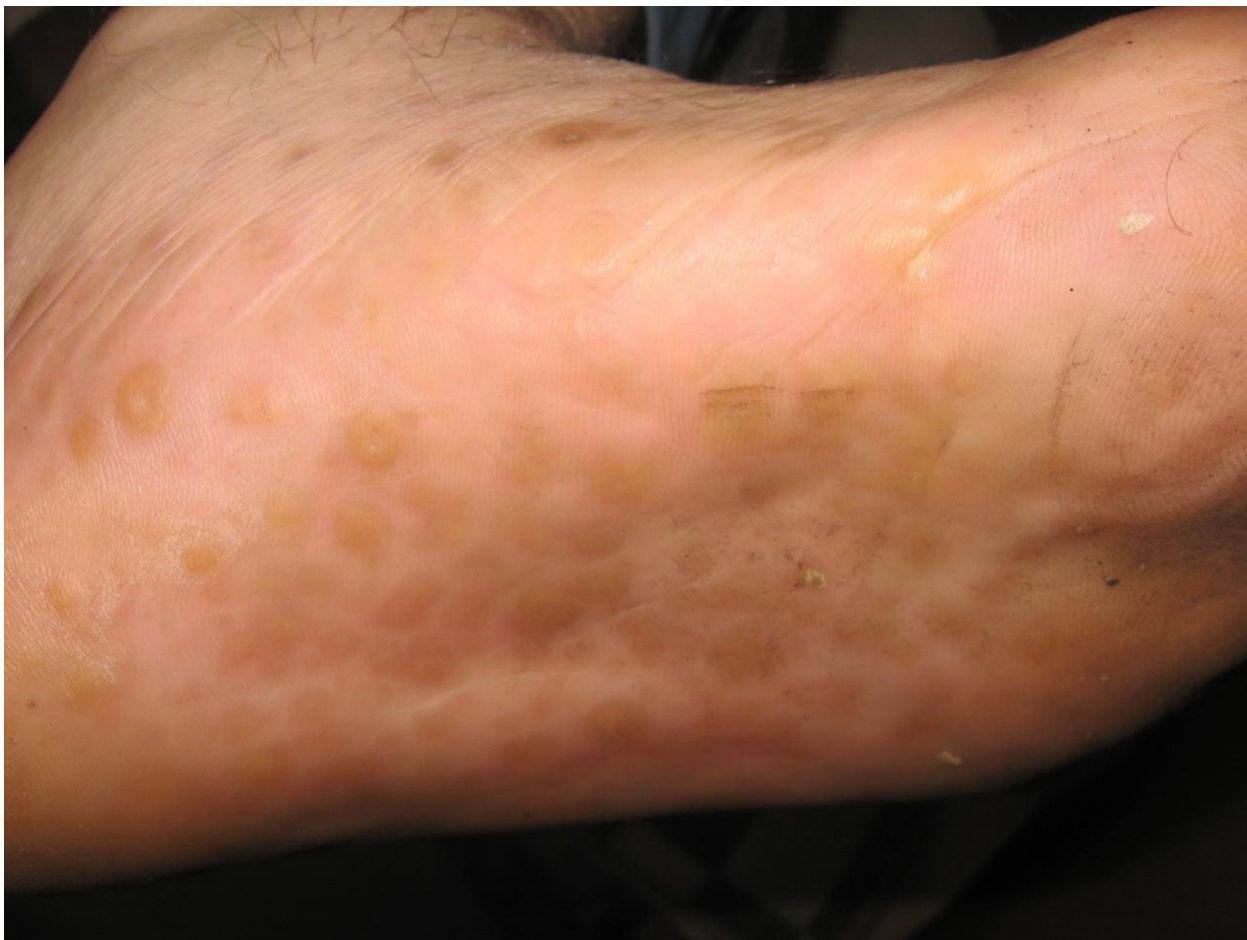
Вторинний сифіліс. Розеола

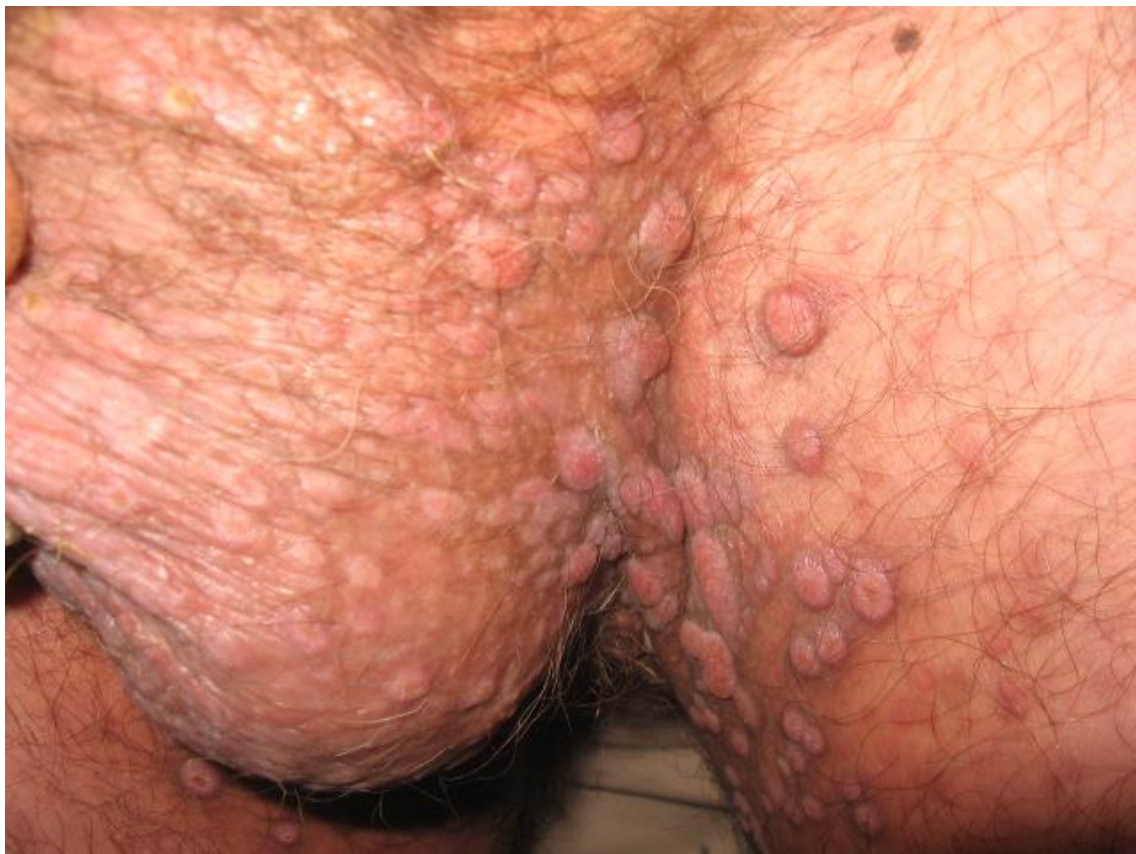



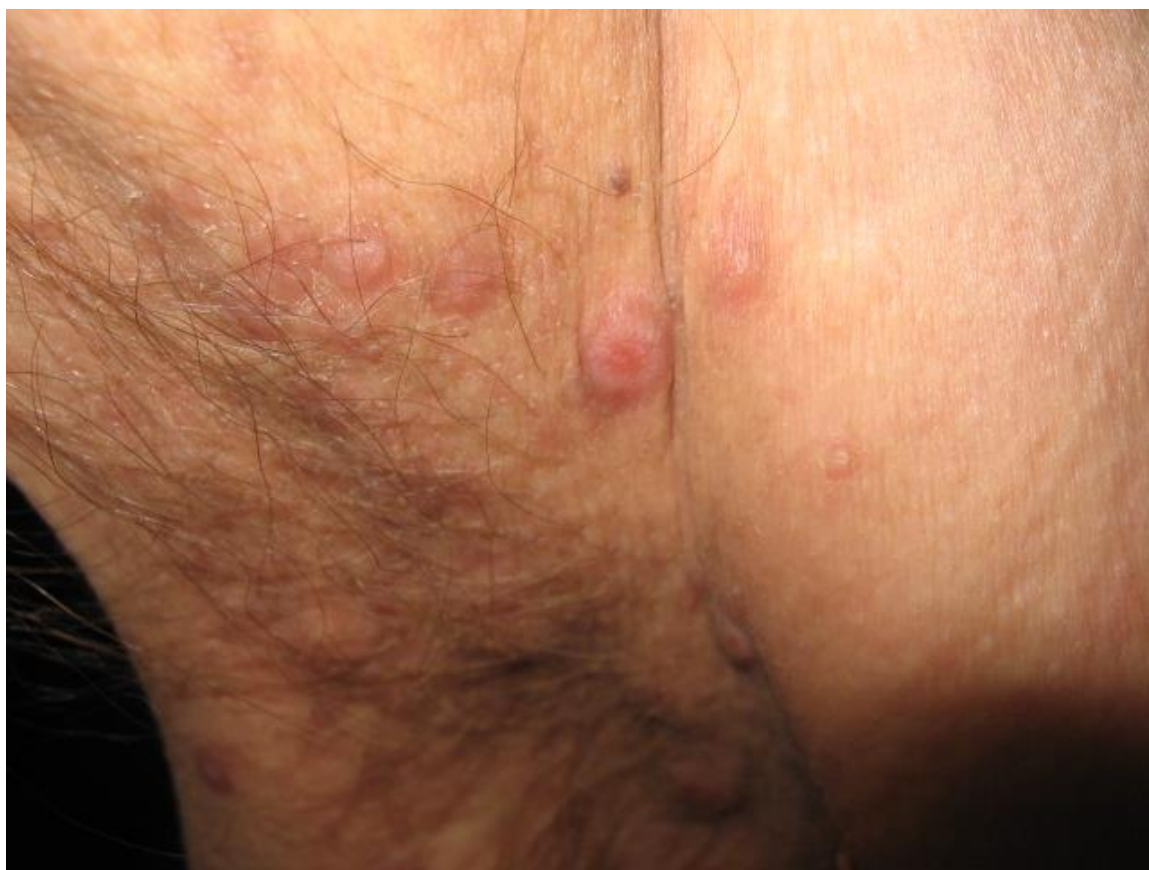Вторинний сифіліс, папульозна висипка, формування комірця Бієтта

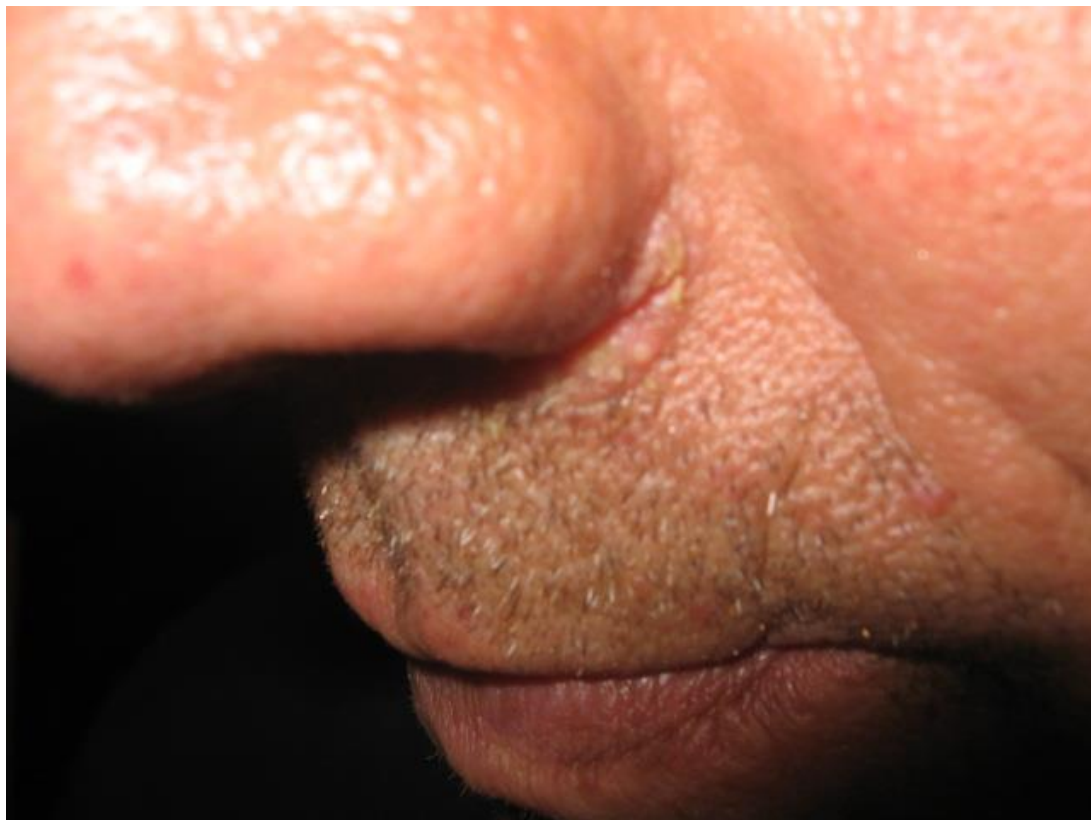

Вторинний сифіліс. Папульозна висипка

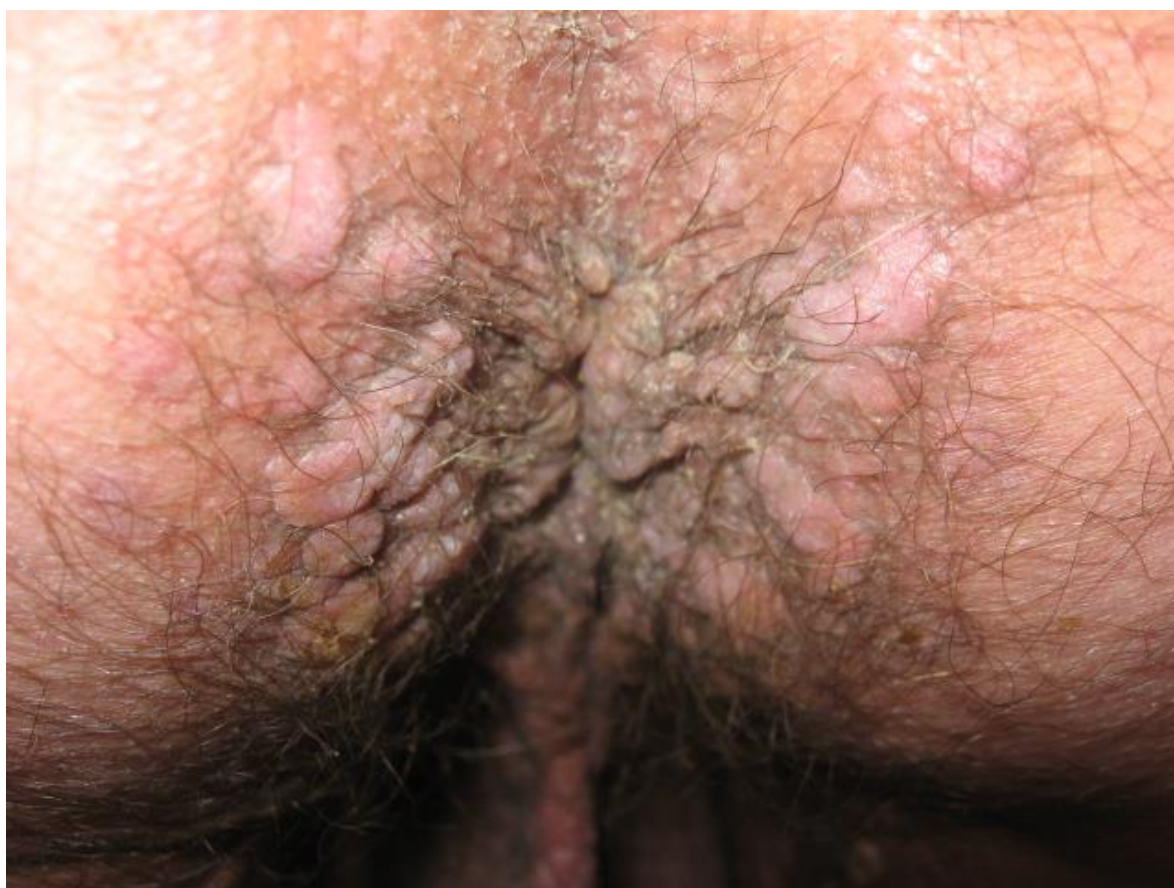

Широкі конділоми

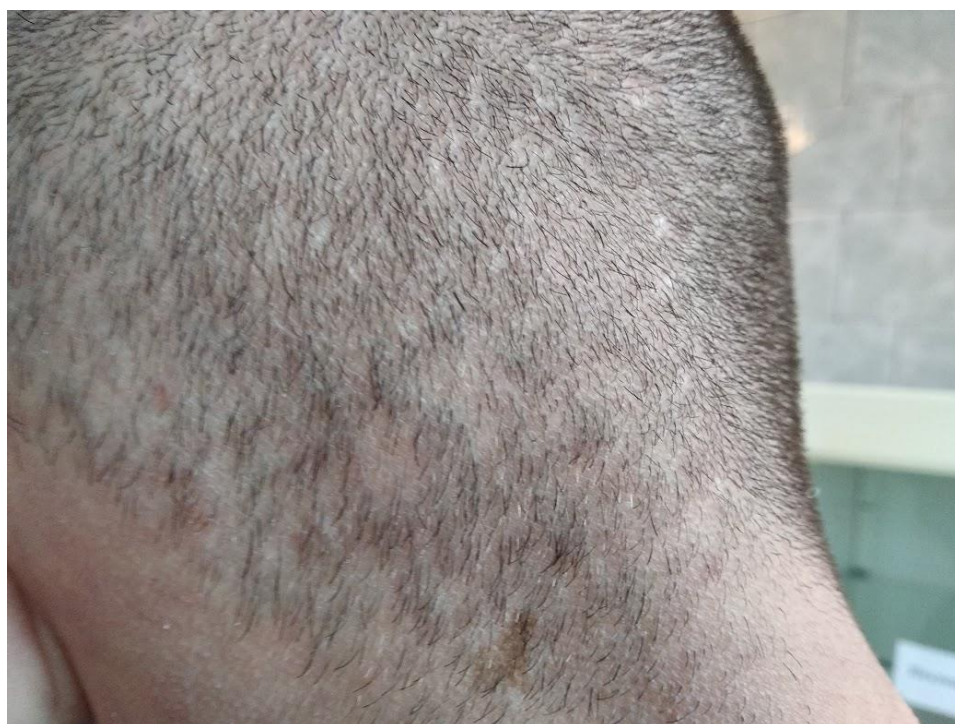
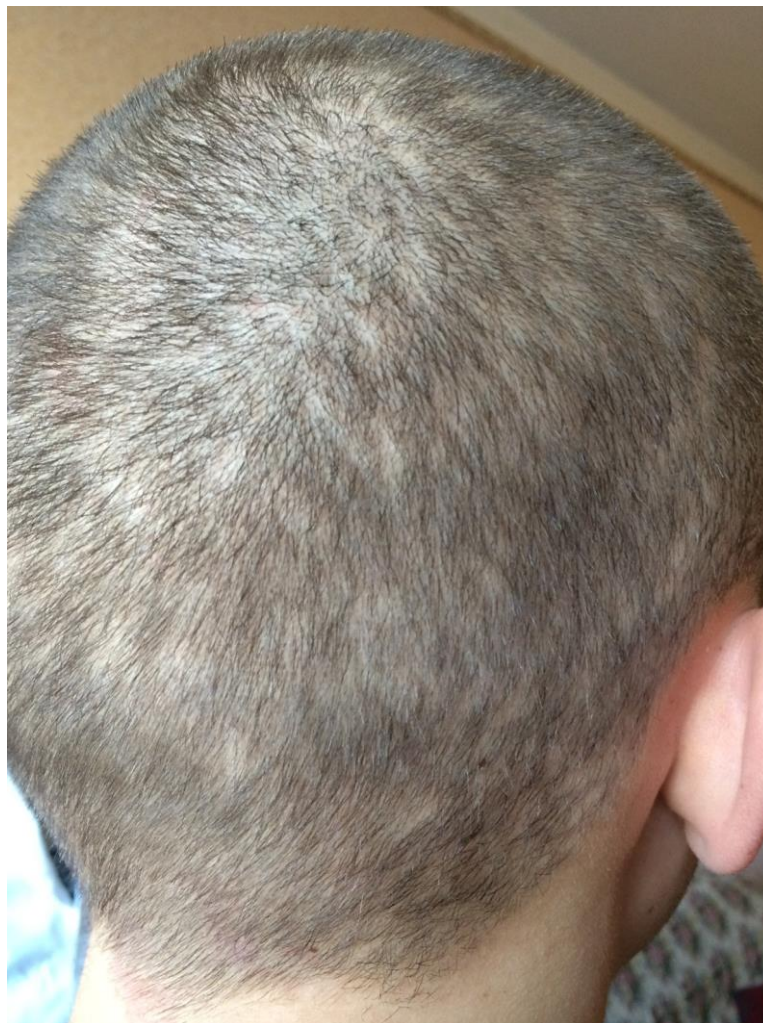


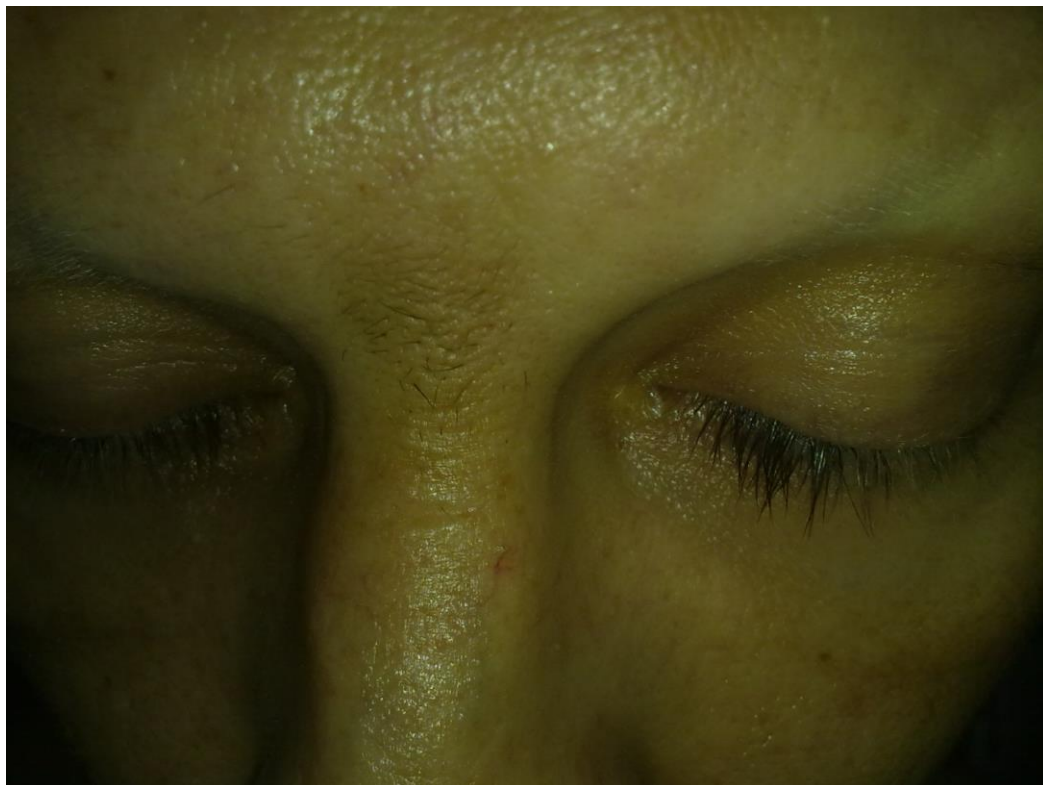Сифілітична папула



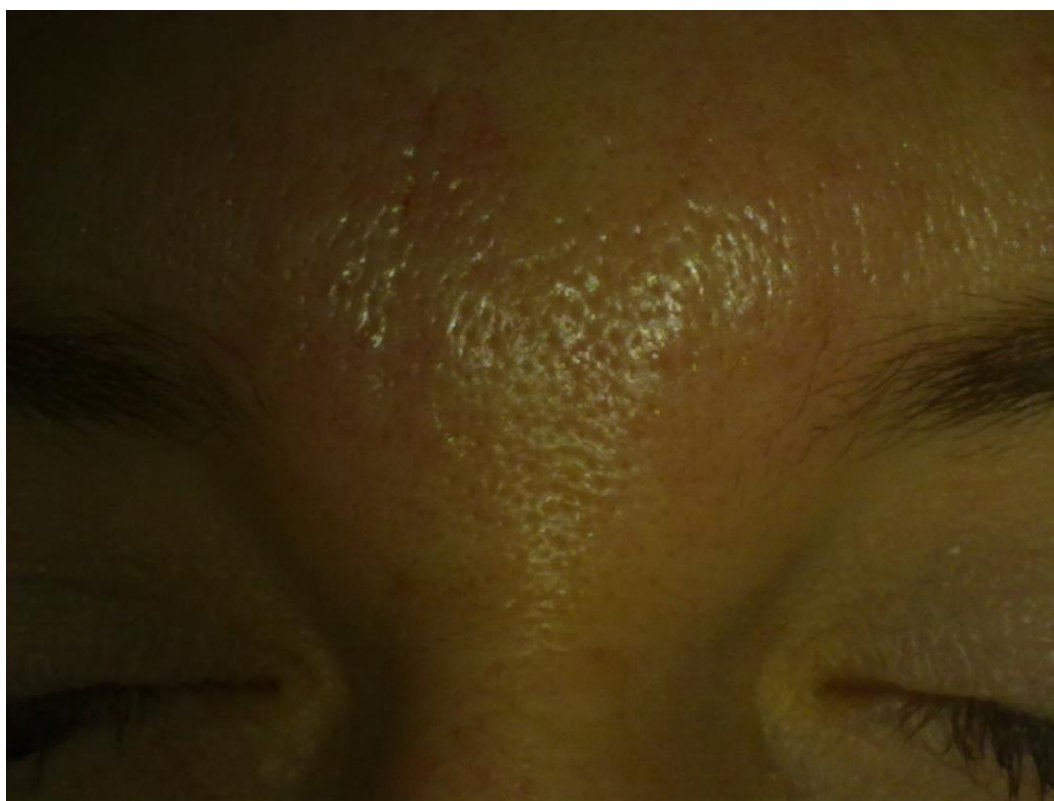Широкі кондиломи

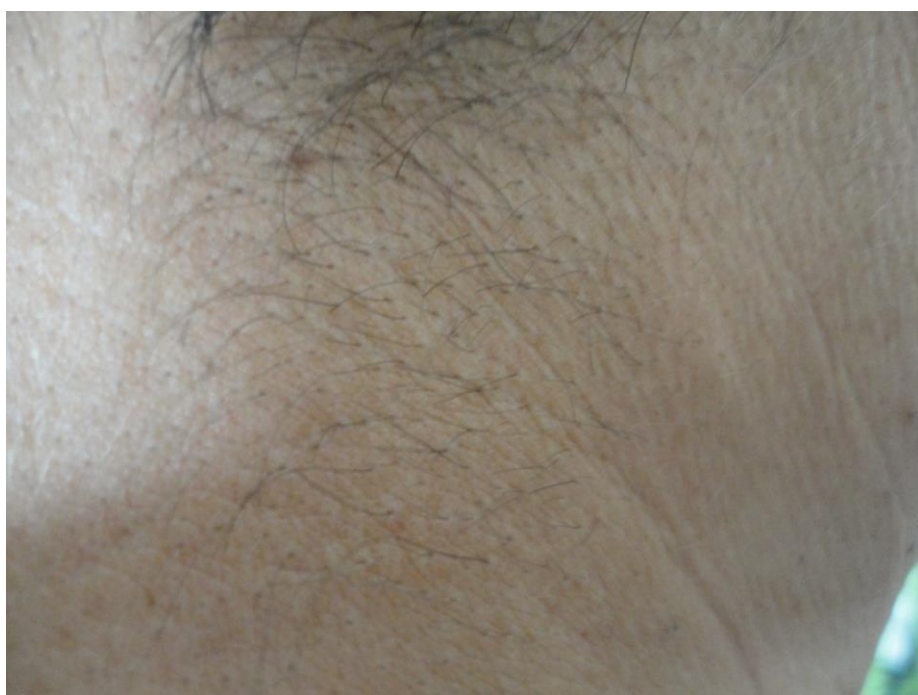
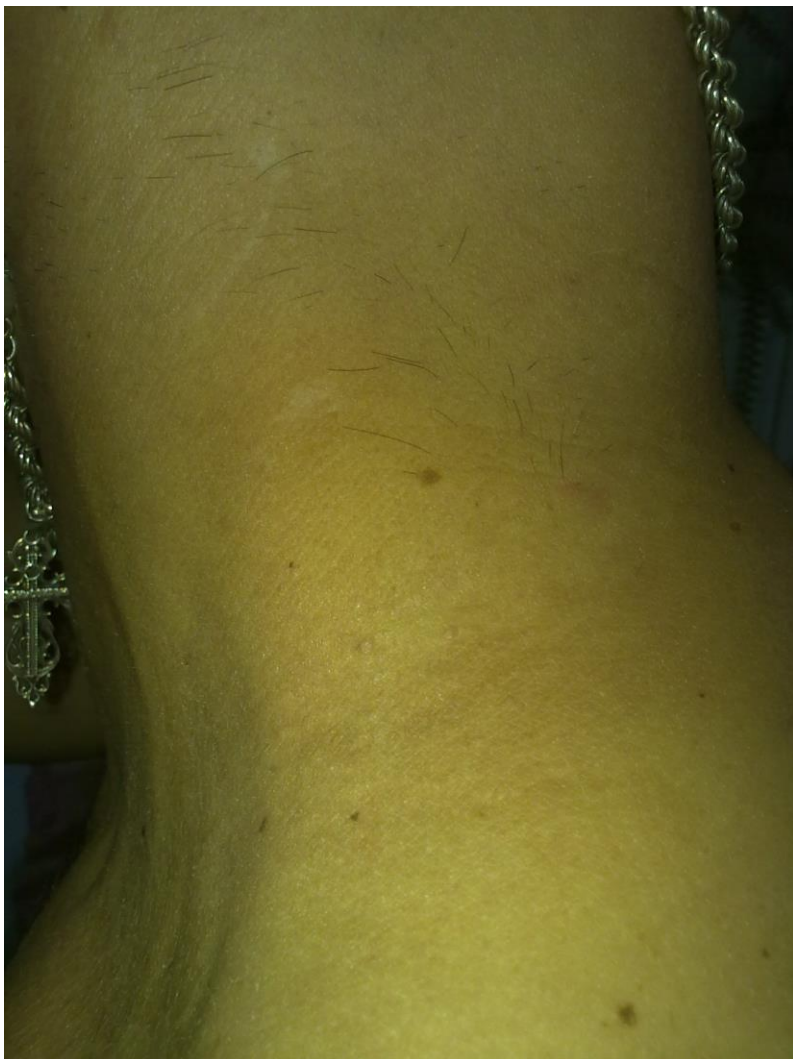
Сифілітична алопеція



Симптом Дюбуа і Пінкуса





Вторинна лейкодерма

Рекомендована література

Основна:

1. Дерматологія. Венерологія : підруч. для студ. вищ. навч. закл. / Л. А. Болотна [та ін.] ; за ред.: Т. В. Святенко, І. В. Свистунова. - Вінниця : Нова книга, 2021. - 656 с.

Допоміжна:

2. Дерматологія. Венерологія: атлас для студентів старших курсів ВНЗ, лікарів-інтернів, аспірантів, клініч. ординаторів, лікарів різних спеціальностей / О. І. Святенко [та ін.] ; за ред.: Т. В. Святенко, І. В. Свистунова. = Dermatology. Venerology : atlas in Ukrainian and English languages / ed. by: prof. T. Svyatenko, prof. I. Svystunov. - Вінниця : Нова Книга, 2020. - 424 с.
3. Дерматологія і венерологія : підруч. для студ. мед. (фармац.) закл. фахової передвищ. та вищ. освіти / В. І. Степаненко [та ін.]. - 2-е вид., стер. - Київ : Медицина, 2020. - 336 с.
4. Jain, Sima. Dermatology [Electronic resource] : Illustrated Study Guide and Comprehensive Board Review / Sima. Jain. - 2nd ed. 2017. - 427 p.
5. Fitzpatrick's Dermatology in General Medicine/Goldsmith L. et al. 8th edition. McGraw-Hill Education / Medical, 2012. P.3076.
6. Dinulos J. Habif's Clinical Dermatology. A Color Guide to Diagnosis and Therapy. 7th edition. Elsevier, 2020. P. 1086