



The Ministry of Education and Science of Ukraine
Міністерство освіти і науки України

**EASTERN UKRAINIAN
MEDICAL JOURNAL**

**СХІДНОУКРАЇНСЬКИЙ
МЕДИЧНИЙ ЖУРНАЛ**

Vol. 11 Iss. 3' 2023

Том 11 № 3' 2023

Founded in 1994
Заснований у 1994 році

Sumy, Sumy State University
Суми, Сумський державний університет

Журнал публікує статті, які розглядають актуальні питання клінічних та експериментальних медичних досліджень, випадки з медичної практики та огляд літератури, підготовлені професорсько-викладацьким складом, аспірантами, здобувачами університету та інших ВНЗ, а також вченими та спеціалістами інших наукових установ України та за її межами.

Для викладачів ВНЗ, наукових працівників, аспірантів.


Рекомендовано до друку вченою
радою Сумського державного
університету протокол № 3 від
19.10.2023 р.

Editorial Board address:


2 M. Sumtsova st., Sumy,
Ukraine, 40007

Адреса редакційної колегії:

вул. М. Сумцова, 2, м. Суми,
Україна, 40007

 (0542) 662-318

 eumj@med.sumdu.edu.ua

 <http://eumj.med.sumdu.edu.ua>

Свідоцтво про реєстрацію
КВ № 19908-9708 ПР від 04.03.2013 р.

Президією ВАК України (наказ № 455
від 15 квітня 2014 р.) журнал зареєстровано
як наукове видання з медичних наук

LITERATURE REVIEW. GENERAL SURGERY

ОГЛЯД ЛІТЕРАТУРИ. ЗАГАЛЬНА ХІРУРГІЯ

<p>Yuliia Moskalenko, Oleksandr Vynnychenko, Oksana Sulaieva, Roman Moskalenko</p> <p>THE ROLE OF NEXT-GENERATION SEQUENCING IN LUNG CANCER DIAGNOSIS</p>	<p>214</p>	<p>Юлія Москаленко, Олександр Винниченко, Оксана Суласва, Роман Москаленко</p> <p>РОЛЬ СЕКВЕНУВАННЯ НАСТУПНОГО ПОКОЛІННЯ ДЛЯ ДІАГНОСТИКИ РАКУ ЛЕГЕНЬ</p>
<p>Dmitrii Sumtsov</p> <p>PRIMARY FALLOPIAN TUBE CANCER: A LITERATURE REVIEW</p>	<p>224</p>	<p>Дмитро Сумцов</p> <p>ПЕРВИННИЙ РАК МАТКОВИХ ТРУБ: ОГЛЯД ЛІТЕРАТУРИ</p>
<p>Olena Lytvak, Vasyl Shaprynskyi, Marianna Markova, Yuriy Zasieda</p> <p>COMPLICATIONS AFTER PENIS ENHANCEMENT WITH HYALURONIC ACID: A LITERATURE REVIEW</p>	<p>232</p>	<p>Олена Литвак, Василь Шапринський, Маріанна Маркова, Юрій Засєда</p> <p>УСКЛАДНЕННЯ ПІСЛЯ КОНТУРНОЇ ПЛАСТИКИ СТАТЕВОГО ЧЛЕНА ГІАЛУРОНОВОЮ КИСЛОТОЮ: ОГЛЯД ЛІТЕРАТУРИ</p>

LITERATURE REVIEW. DENTISTRY

ОГЛЯД ЛІТЕРАТУРИ. СТОМАТОЛОГІЯ

<p>Marjan Domysche, Iurii Mochalov</p> <p>CONTEMPORARY OPINIONS ON THE PECULIARITIES OF ORAL MUCOSA WOUNDS HEALING: A LITERATURE REVIEW</p>	<p>241</p>	<p>Мар'ян Домище, Юрій Мочалов</p> <p>СУЧАСНІ ПОГЛЯДИ НА ОСОБЛИВОСТІ ЗАГОЄННЯ РАН СЛИЗОВОЇ ОБОЛОНКИ ПОРОЖНИНИ РОТА: ОГЛЯД ЛІТЕРАТУРИ</p>
--	-------------------	---

EXPERT OPINION

ДУМКА ЕКСПЕРТА

<p>Mihailo Protsaylo, Volodymyr Dzhyvak, Vira Synytska, Ihor Krytskyi, Pavlo Hoshchynskyi, Iryna Chornomydz</p> <p>THE KNEE JOINT IS THE ACHILLES' HEEL OF A CHILD'S BODY</p>	<p>260</p>	<p>Михайло Процайло, Володимир Дживак, Віра Синицька, Ігор Крицький, Павло Гощинський, Ірина Черноמידз</p> <p>КОЛІННИЙ СУГЛОБ – «АХІЛЛЕСОВА П'ЯТА» ДИТЯЧОГО ОРГАНІЗМУ</p>
--	-------------------	--

ORIGINAL RESEARCH. PEDIATRICS

ОРИГІНАЛЬНЕ ДОСЛІДЖЕННЯ. ПЕДІАТРІЯ

<p>Maksym Khorosh</p> <p>ANALYSIS OF THE PREVALENCE OF DISABILITY IN THE CHILDREN POPULATION IN POLTAVA OBLAST IN 2018–2022</p>	<p>271</p>	<p>Максим Хорош</p> <p>АНАЛІЗ СИТУАЦІЇ ЩОДО ПОШИРЕНОСТІ ІНВАЛІДНОСТІ ДИТЯЧОГО НАСЕЛЕННЯ В ПОЛТАВСЬКІЙ ОБЛАСТІ ЗА 2018–2022 РОКИ</p>
--	-------------------	--

© 2023 by the author(s).

This work is licensed under Creative Commons Attribution 4.0 International License
<https://creativecommons.org/licenses/by/4.0/>



How to cite / Як цитувати статтю: Lytvak O, Shaprynskyi V, Markova M, Zasieda Yu. [Complications after penis enhancement with hyaluronic acid: a literature review]. *East Ukr Med J.* 2023;11(3):232-240

DOI: [https://doi.org/10.21272/eumj.2023;11\(3\):232-240](https://doi.org/10.21272/eumj.2023;11(3):232-240)

ABSTRACT

Olena Lytvak

<https://orcid.org/0000-0001-5362-670X>

State Institution of Science «Research and Practical Centre of Preventive and Clinical Medicine» State Administrative Department, Kyiv, Ukraine

Vasyl Shaprynskyi

<https://orcid.org/0000-0002-1437-7410>

State Institution of Science «Research and Practical Centre of Preventive and Clinical Medicine» State Administrative Department, Kyiv, Ukraine

Marianna Markova

<https://orcid.org/0000-0003-0726-4925>

Kharkiv Medical Academy of Postgraduate Education, Kharkiv, Ukraine

Yuriy Zasieda

<https://orcid.org/0000-0001-7307-3591>

Zaporizhzhya State Medical University, Ministry of Health of Ukraine, Zaporizhzhya, Ukraine

COMPLICATIONS AFTER PENIS ENHANCEMENT WITH HYALURONIC ACID: A LITERATURE REVIEW

Introduction. The penis is a symbol of the primal sense of male fertility and sexual activity, which affects the sense of male personality and the ability to satisfy a partner. Some patients experience discomfort, even if their penis is within the normal size range from an anatomical point of view. The reason for the spread of penis enlargement procedures is related to the feeling of masculinity that the appearance of the genitals can give a man, as well as a changed perception of his body. Penis enlargement procedures are becoming more and more common among men who seek to achieve a more desirable aesthetic of their male organ. In addition, penis enlargement methods remain a controversial issue, as they do not have clear indications and can cause complications.

Materials and methods. This study reviewed the literature on complications after penile enhancement with hyaluronic acid (HA). To achieve this goal, we conducted a systematic search for scientific medical information in English-language databases such as MEDLINE, Embase, AMED (Allied and Complementary Medicine), and HMIC (Health Management Information Consortium). We analyzed all articles that met the specified search parameters. In addition, we manually searched for relevant references in the found texts.

Results. The use of HA injections for penis enlargement in men shows a low rate of complications both in the early- and long-term period after the procedure. In a small percentage of patients, early and expected side effects included swelling, bruising, subcutaneous nodules, and infections. In this work, radical ways of their correction are proposed for all types of complications, which makes the use of HA safe and effective for penis enlargement.

Conclusions. Nowadays, there is a lack of high-level evidence-based information on complications after HA injections. Due to the growing demand for these procedures, the issue of their safety is

relevant. According to the available statistics, the overall incidence of complications after HA injections is spontaneous without further side effects. If complications are detected, the prognosis after treatment is satisfactory. As a result, there are no standardized surgical protocols and recommendations for penile enhancement with hyaluronic acid in the world.

Keywords: hyaluronic acid, girth enlargement, filler, penis, phalloplasty.

Corresponding author: Olena Lytvak, State Institution of Science «Research and Practical Centre of Preventive and Clinical Medicine» State Administrative Department, Kyiv, Ukraine
e-mail: 0506902242@ukr.net

РЕЗЮМЕ

Олена Литвак

<https://orcid.org/0000-0001-5362-670X>

Державна наукова установа «Науково-практичний центр профілактичної та клінічної медицини» Державного управління справами, м. Київ, Україна

Василь Шапринський

<https://orcid.org/0000-0002-1437-7410>

Державна наукова установа «Науково-практичний центр профілактичної та клінічної медицини» Державного управління справами, м. Київ, Україна

Маріанна Маркова

<https://orcid.org/0000-0003-0726-4925>

Харківська медична академія післядипломної освіти, м. Харків, Україна

Юрій Засєда

<https://orcid.org/0000-0001-7307-3591>

Запорізький державний медичний університет, м. Запоріжжя, Україна

УСКЛАДНЕННЯ ПІСЛЯ КОНТУРНОЇ ПЛАСТИКИ СТАТЕВОГО ЧЛЕНА ГІАЛУРОНОВОЮ КИСЛОТОЮ: ОГЛЯД ЛІТЕРАТУРИ

Вступ. Статевий член є символом первісного почуття чоловічої родючості та сексуальної активності, що впливає на відчуття чоловічої особистості та здатності задовольняти партнера. Але деякі пацієнти відчувають дискомфорт, навіть якщо з анатомічного погляду їх статевий орган за розміром входить у межі норми. Причина поширення процедур зі збільшення статевого члена пов'язана із відчуттям мужності, яку може додати чоловікові зовнішній вигляд його статевих органів, а також змінене сприйняття свого тіла. Процедури збільшення статевого члена стають все більш поширеними серед чоловіків, які прагнуть досягти бажанішої естетики цього чоловічого органа. Крім того, методи збільшення статевого члена залишаються суперечливим питанням, оскільки не мають чітких показань та можуть викликати ускладнення.

Матеріали та методи. У науковому дослідженні проведений огляд літературних джерел щодо ускладнень після контурної пластики статевого члена гіалуроновою кислотою (ГК). Для досягнення цієї мети, ми здійснили системний пошук наукової медичної інформації в англійськомовних базах даних, таких як MEDLINE, Embase, AMED (Allied and Complementary Medicine) і HMIC (Health Management Information Consortium). Ми аналізували всі статті, що відповідали заданим пошуковим параметрам. Крім того, був проведений ручний пошук відповідних посилань у знайдених текстах.

Результати. Застосування ін'єкцій ГК для збільшення статевого органу в чоловіків показує низький відсоток ускладнень як на ранніх, так і віддалених термінах після процедури. У незначного відсотка пацієнтів ранні та очікувані побічні ефекти включали набряк, синці, підшкірні вузлики та інфекції. У роботі для всіх видів ускладнень запропоновані радикальні шляхи їх корекції, що робить застосування ГК безпечним та ефективним для збільшення розмірів статевого члена.

Висновки. На сьогоднішній день є нестача інформації з високим рівнем доказовості стосовно ускладнень після ін'єкцій ГК. У зв'язку зі зростаючим попитом на дані процедури, питання їх безпечності є актуальним. Згідно з існуючою

статистикою, загальна частота ускладнень після ін'єкцій ГК є спонтанною без подальших побічних ефектів. При виявленні ускладнень прогноз після лікування задовільний. Зважаючи на це, стандартизовані хірургічні протоколи та рекомендації щодо контурної пластики статевого члена гіалуроновою кислотою у світі відсутні.

Ключові слова: гіалуронова кислота, збільшення товщини, наповнювач, статевий член, фалопластика.

Автор, відповідальний за листування: Олена Литвак, Державна наукова установа «Науково-практичний центр профілактичної та клінічної медицини» Державного управління справами, м. Київ, Україна
e-mail: 0506902242@ukr.net

INTRODUCTION / ВСТУП

Статевий член є символом первісного почуття чоловічої родючості та сексуальної активності, що впливає на відчуття чоловічої особистості та здатності задовольняти партнерку [1, 2]. Але деякі пацієнти відчують дискомфорт, навіть якщо з анатомічного погляду їх статевий орган за розміром входить у межі норми [3]. Причина поширення процедур зі збільшення статевого члена пов'язана із відчуттям мужності, яку може додати чоловікові зовнішній вигляд його статевих органів, а також змінене сприйняття свого тіла [1].

Велике дослідження у 25 594 здорових чоловіків показало, що 45% хотіли б мати більший пеніс [4]. Іноді, за бажанням збільшення пеніса, ховається бажання доставити більше задоволення партнерці, хоча власне для самих чоловіків розмір пеніса має більше значення, ніж для жінок [5]. Насправді, сексуальне задоволення жінки може фізично створюватися достатнім розширенням слизової оболонки піхви, особливо дистальної третини передньої стінки піхви, де знаходиться значна густина нервів і судин [6]. Тому, косметична хірургія статевого члена повинна враховувати потреби пацієнтів та бути безпечною.

Процедури збільшення статевого члена стають все більш поширеними серед чоловіків, які прагнуть досягти бажанішої естетики цього чоловічого органу [7]. Розмір пеніса є важливим показником для вимірювання статевого розвитку в чоловіків. Окрім того, розміри статевого члена сприймаються як символ здоров'я, сексуальної активності та мужності. Деякі дослідження [8,9] вказують, що розмір чоловічого статевого органу пов'язаний із самооцінкою. Так, чоловіки, які недооцінюють свій розмір, можуть перебільшувати фізіологічні дефекти, що буде виражено психологічним стресом. Такі чоловіки більше схильні до депресії, що викликає занепокоєння та сексуальне незадоволення [9]. Багато досліджень вказують,

що обхват статевого члена вважається важливішим за довжину [10,11]. У зв'язку із вище зазначеними причинами все більше чоловіків консультуються щодо збільшення статевого члена і шукають способи підвищити сексуальний потяг і задоволення.

Найчастіше пацієнти чоловічої статі звертаються за медичною допомогою з питань збільшення обхвату статевого члена, передчасної еякуляції, причому кількість таких звернень останнім часом зростає [12, 13].

Сьогодні все більше звертають увагу на використання у процедурах збільшення розмірів статевого члена мінімально інвазивних процедур. Серед таких процедур зросла популярність використання наповнювачів м'яких тканин із відновленням інтересу до їх андрологічного застосування [14].

Хоча всебічно досліджуються різні наповнювачі для використання в інших частинах тіла, проте їхнє застосування шляхом ін'єкції в пеніс відрізняється через іншу анатомію та у зв'язку із застосуванням більшої кількості наповнювача для пеніса, що вимагає спеціальних клінічних досліджень [15]. Для збільшення розмірів статевого члена сьогодні використовують різні наповнювачі, серед яких на особливу увагу заслуговує гіалуронова кислота [16]. Проте, високоякісні докази ефективності ГК та безпеки є обмеженими, оскільки бракує доказів та рекомендацій щодо її використання в клінічній практиці.

У деяких дослідженнях [8, 16, 17] оцінено суб'єктивне задоволення під час сексуальної активності після збільшення пеніса з використанням ін'єкційних наповнювачів, проте детальна інформація щодо еякуляції досі невідома. Окрім того, необхідно визначити, чи наповнювачі ГК з різними властивостями (концентрація ГК і ступінь зшивання) виявляють подібні ефекти. Невідомими залишаються питання безпеки раніше

досліджених наповнювачів ГК. Тому, одним із завдань залишається оцінка ефективності та безпеки збільшення пеніса з використанням наповнювача ГК та його клінічний вплив на еякуляцію.

Незважаючи на те, що ін'єкційне лікування ГК в андрології зростає, поточна критика його андрологічного застосування є другорядною щодо відсутності встановлених процедур, погано визначених показань і занепокоєння щодо надійності існуючої наукової літератури в цій галузі. На даний момент у літературі відсутні рекомендації та стандарти щодо проведення подібних процедур [1, 18]. У цій оглядовій статті ми проаналізували літературні джерела щодо використання ГК в андрології, що у подальшому допоможе скерувати клініциста до відповідального консультування пацієнтів, які звертаються за медичною допомогою з приводу збільшення статевого члена.

Мета роботи – огляд наукової інформації стосовно можливих ускладнень після збільшення розмірів статевого члена за допомогою наповнювача гіалуронової кислоти, оцінити безпеку процедури.

Стани, при яких виконується збільшення члена

Враховуючи вищесказане, слід пам'ятати, що не всім потрібно збільшувати статевий орган. Тому назвемо категорії чоловіків, для яких це має значення.

Синдром малого статевого члена (СМСЧ). Багато чоловіків, які хочуть збільшити статевого члена, мають нормальний розмір, який достатньо функціональний для належної сексуальної діяльності [19, 20]. Зазвичай таким пацієнтам здається, що їх фалос менший за середньостатистичний [21]. Особливим у цьому стані є те, що таким чоловікам розмір статевого члена не заважає в повсякденному житті та сексуальних стосунках. Але, слід зазначити, що при нормальному лібідо вони отримують менше задоволення від інтимної близькості [20]. Прагнення збільшити свій статевий орган базується на бажанні покращити зовнішній вигляд та досягти пропорційності. Наразі не існує єдиного підходу до лікування чоловіків зі СМСЧ. Деякі дослідники вважають, що такі чоловіки мають спочатку пройти психологічне консультування [20, 22]. Дослідження також показали, що збільшення довжини статевого члена допомагає полегшити стан та підвищує психосемоційне задоволення у чоловіків зі СМСЧ [23, 24].

Пенільна дисморфобія. На думку провідних вчених, лікарі мають відрізнити пенільну дисморфобію та СМСЧ [23, 25], оскільки вони дуже схожі між собою: при обох цих розладах чоловіки,

маючи нормальний розмір статевого члена, недооцінюють розмір власного члена і перебільшують середній розмір інших чоловіків [19, 21].

Згідно з Міжнародною класифікацією хвороб 10-го перегляду (МКХ-10) та Діагностичним і статистичним керівництвом з психічних розладів 5-го перегляду (Diagnostic and Statistics Manual of mental disorders, DSM-5), пенільна дисморфобія є одним з дисморфічних розладів тіла. Цей розлад є соматоформним і характеризується станом тривоги через уявний або незначний дефект у фізичному вигляді, який викликає проблеми у різних сферах життя [21]. Основним симптомом є поведінка перед дзеркалом, коли пацієнт довго дивиться на свій орган з різних ракурсів. Якщо людина занепокоєна розміром свого члена і приділяє цій проблемі принаймні 1 годину на день, що призводить до повторюваної поведінки і видимих незручностей, це можна вважати пенільною дисморфобією [18, 26, 27]. Люди з цим розладом намагаються приховувати свій член, уникають загальних роздягалень, бояться фотографуватися і хочуть відволікти від себе увагу. Чоловіки з цим розладом можуть зазнавати депресію та відчувати розлади у соціальній, професійній та сексуальній сферах, викликані занепокоєнням розміром пеніса. На відміну від чоловіків із СМСЧ, пацієнти з пенільною дисморфобією зазвичай не отримують полегшення стану від збільшення розміру, і можуть навіть спостерігатися випадки погіршення симптомів [23, 24]. На даний час існує кілька клінічних досліджень, які показали позитивний ефект консервативної терапії дисморфічного розладу тіла [28–31]. Однак, наразі не проводилось жодного дослідження, яке б вивчало ефективність консервативної терапії для пенільної дисморфобії. Крім того, було запропоновано опитувальник для ідентифікації чоловіків із пенільною дисморфобією, який може стати корисним інструментом для хірургів [32].

Вкорочення статевого члена. Зменшення розміру чоловічого статевого члена може бути спричинене різними медичними та хірургічними станами, такими як рак передміхурової залози з виконаною радикальною простатектомією, хвороба Пейроні та вроджені аномалії. Крім того, еректильна дисфункція може спричинити вкорочення статевого члена.

Матеріали та методи

У науковому дослідженні проведений огляд літературних джерел щодо ускладнень після контурної пластики статевого члена гіалуроновою кислотою (ГК). Для досягнення цієї мети, ми

здійснили системний пошук наукової медичної інформації в англомовних базах даних, таких як MEDLINE, Embase, AMED (Allied and Complementary Medicine) і HMIC (Health Management Information Consortium). Ми аналізували всі статті, що відповідали заданим пошуковим параметрам. Крім того, був проведений ручний пошук відповідних посилань у знайдених текстах.

Ускладнення після ін'єкцій гіалуроновою кислотою

Незважаючи на те, що побічні ефекти від ін'єкції ГК зазвичай легкі та рідкісні, вони все одно можуть викликати значне незадоволення у постраждалих пацієнтів. Ahn S.T. та ін. [33] виконали систематичний огляд літератури з метою опису можливих ризиків використання ГК для збільшення розмірів статевого члена. Було виявлено, що наповнювачі ГК потенційно викликають побічні ефекти відразу після процедури або навіть через роки. Найпоширенішими побічними наслідками були незадоволення косметичним виглядом органа, надмірна корекція, нерівності поверхні статевого члена, утворення гранулом і можливі некротичні зміни внаслідок судинного ураження. У дослідженні Lee W.K. et al. [34], протягом усього 6-місячного спостереження 14,3% пацієнтів мали ускладнення, такі як підшкірна кровотеча (4,3%), підшкірні вузлики (5,4%) та інфекція (2,4%), тоді як набряк статевого члена був виявлений у 21 (9,1%) з 230 пацієнтів, усі з яких не були обрізані до процедури. Автори визначили можливий причинно-наслідковий зв'язок між післяопераційним набряком статевого члена та надлишковою передопераційною крайньою плоттю, оскільки це, за гіпотезою, спричиняє дистальне накопичення введеного гелю ГК, що призводить до лімфатичної компресії. Цікаво, що в дослідженнях Abdallah H. та ін. [35], де всі пацієнти були обрізані перед ін'єкцією гелю ГК, не повідомлялося про набряк статевого члена. Боротися з деформаціями статевого члена, що залишилися після операції або після ін'єкцій речовин, що не всмоктуються, є проблемою. Незважаючи на те, що доказів у цьому відношенні небагато, наповнювачі ГК також можна використовувати із задовільними та відтворюваними результатами для корекції залишкових деформацій обхвату статевого члена після операції по збільшенню пеніса. У дослідженні Kim J. та ін. [36], ін'єкції ГК проводили шляхом канюляції голками 27G і 30G в голівку, що дозволяло спонтанно закрити місця входу голки без накладання швів. Повідомлялося, що використання

канюлі 18G полегшує розподіл наповнювача ГК, але місця ін'єкцій можуть не заживати спонтанно, і може знадобитися накладання швів на місце ін'єкції, щоб запобігти можливому зараженню імплантату бактеріальною флорою статевих органів [37]. Інфекція є рідкісним наслідком після ін'єкції ГК при збільшенні статевого члена, але може призвести до шкідливих наслідків. У звіті про випадок [37], у хворого віком 35 років виникла інфекція статевого члена з вираженим набряком та еритемою. Протягом 24 год у хворого розвинувся септичний шок з анурією, що потребувало переведення у відділення інтенсивної терапії. Через місяць після госпіталізації спостерігалася значна поверхнева втрата шкіри як на центральній, так і на бічній частинах пеніса.

Найпоширенішим ускладненням ін'єкції ГК серед пацієнтів є підшкірний вузлик статевого члена (загальна частота 2,2%), який зазвичай виникає через 2 тижні після операції. Описані вузлики пов'язані з накопиченням ГК в одній ділянці [38, 39]. Оскільки ГК вимагає певного періоду часу для перерозподілу та формування, то для рівномірного розподілу ГК можна використовувати еластичні стрічки та масаж статевого члена. Однак, коли ГК вводять занадто швидко, вона може не розподілятися рівномірно. Це може призвести до розвитку вузликів, стійких до терапії масажем статевого члена через 1–2 тижні. Хоча ці вузлики, як правило, безболісні, вони можуть зберігатися протягом тривалого часу, якщо їх не лікувати [38]. Крім того, через тонку шкіру статевого члена підшкірні вузлики розміром більше 1 см зазвичай стають помітними і прощупуються. В результаті пацієнти можуть відчувати дискомфорт і депресію під час сексу. Крім того, ці вузлики не можуть розсмоктуватися спонтанно. Варіантами лікування цих ускладнень є операція і терапія гіалуронідазою [40, 41]. Терапія гіалуронідазою здійснюється шляхом ін'єкції тонкою голкою відповідної кількості (зазвичай 30 одиниць) гіалуронідази залежно від розміру вузлика.

Іншим ускладненням можуть бути підшкірні кровотечі, які виникають у 1,3% усіх пацієнтів. В основному це може відбуватися через 2–5 днів після операції і досягає максимуму в перший тиждень. Основна причина підшкірної кровотечі при ін'єкції ГК – пряма пункція судини. Хоча ін'єкція ГК є мікроінвазивною хірургією, використання антитромботичних препаратів перед лікуванням має бути припинено, щоб зменшити ризик кровотечі. Крім того, було показано, що використання канюль замість голки допомагає знизити ризик

захворювання [33]. Використання товстіших голкових трубок для встановлення канюлі може зменшити частоту підшкірної кровотечі. Тому, доречно використовувати канюлю 18G для створення шкірного тунелю для ін'єкції ГК. Підшкірна кровотеча, якщо така є, може спонтанно зникнути в перехідний період.

Інфікування при ін'єкціях ГК в м'які тканини пеніса низька, оскільки спостерігається у 1,5 % пацієнтів [42]. У дослідженні [43] інфекційний процес розвивався лише у двох пацієнтів, причому обидва пацієнти були хворі на цукровий діабет і мали статевий акт через 1–2 місяці після операції.

Існує чотири основні елементи, які можуть сприяти зараженню: 1) особливості пацієнта; 2) статевий акт; 3) фактори ін'єкції та 4) характеристики гелю ГК. Такі особливості пацієнта, як діабет та імунodefіцит, збільшують ризик розвитку інфекцій, особливо в області статевих органів. Статевий акт також може сприяти зараженню. Бактерії, які у великій кількості присутні у піхві та волосся на лобку, можуть потрапити в незагоєну рану під час статевого акту та спричинити інфекцію [42].

Фактори ін'єкції, такі як розмір канюлі та місце ін'єкції, відіграють вирішальну роль в інфікуванні. На відміну від результатів Jeong H.G. та ін. [44] та Kwak T.I. та ін. [45], такі ускладнення, як підшкірні вузлики та інфекції, частіше зустрічалися у дослідженнях [43]. У дослідженні Kim J.J. et al. [38], початкову та додаткову ін'єкції ГК через 2 тижні робили через канюляцію з розмірами 27G та 30G

відповідно, залежно від використовуваного гелю ГК. Крім того, ін'єкцію гелю ГК проводили в голівку статевого члена без накладання швів. За даними [43] показано, що ін'єкція кореня пеніса за допомогою канюлі 18G забезпечує легкість рівномірного розподілу ГК. Однак недоліком є те, що у деяких пацієнтів місця ін'єкцій не загоюються спонтанно, а це може бути місцем інфікування флорою лобкового волосся за відсутності підготовки шкіри. У результаті було зроблено ушивання місця ін'єкції. Щоб зменшити ймовірність інфікування, використовують монофазну та синтетичну ГК.

Набряк статевого члена характеризується набряком шкіри статевого члена. Набряк статевого члена після ін'єкції ГК супроводжувався проблемами надлишкової крайньої плоті, що може спричинити дистальне накопичення введеного гелю ГК і призвести до стиснення лімфи [46]. Набряк статевого члена можна зняти за допомогою еластичного бинта протягом 2 тижнів без серйозних побічних ефектів.

Як показують літературні джерела найчастішими ускладненнями після ін'єкцій ГК є набряк статевого члена – 9,1 % пацієнтів та підшкірні вузлики – 3,8 % пацієнтів (від 2,2 % до 5,4 % за різними джерелами літератури) (рис.1).

Найменшою частотою ускладнень виявляється розвиток інфекції – у 1,9% пацієнтів (від 1,5 % до 2,4 % за різними джерелами літератури) та підшкірні кровотечі – у 2,8 % пацієнтів (від 1,3 % до 4,3 % за різними джерелами літератури) (рис.1).

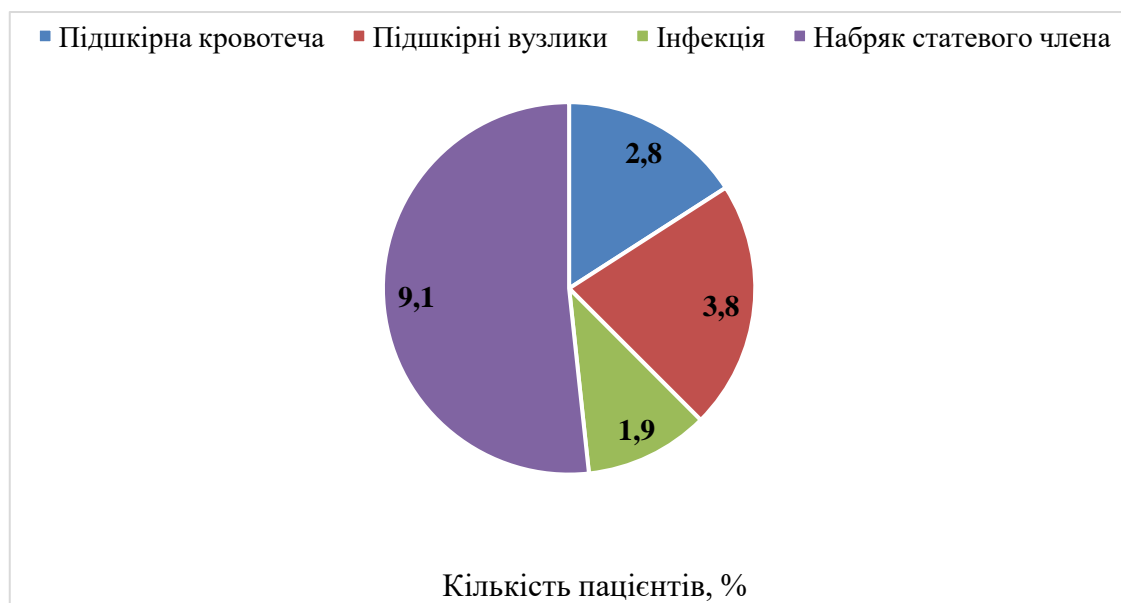


Рисунок 1 – Узагальнення літературних даних щодо частоти виникнення ускладнень після процедури збільшення статевого члена ін'єкціями гіалуронової кислоти

CONCLUSIONS / ВИСНОВКИ

На сьогоднішній день є нестача інформації з високим рівнем доказовості стосовно ускладнень після ін'єкцій ГК. У зв'язку зі зростаючим попитом на дані процедури, питання їх безпечності є актуальним. Згідно з існуючою статистикою, загальна частота

ускладнень після ін'єкцій ГК є спонтанною без подальших побічних ефектів. При виявленні ускладнень прогноз після лікування задовільний. Зважаючи на це, стандартизовані хірургічні протоколи та рекомендації щодо контурної пластики статевого члена гіалуроновою кислотою у світі відсутні.

CONFLICT OF INTEREST / КОНФЛІКТ ІНТЕРЕСІВ

Автори заявляють про відсутність конфлікту інтересів.

FUNDING / ДЖЕРЕЛА ФІНАНСУВАННЯ

Відсутні.

AUTHOR CONTRIBUTIONS / ВКЛАД АВТОРІВ

Усі автори зробили істотний внесок у розробку початкової та доопрацьованої версій цієї статті. Вони несуть повну відповідальність за всі аспекти роботи і вирішення питань, пов'язаних з точністю або цілісністю наведеної інформації.

REFERENCES/СПИСОК ЛІТЕРАТУРИ

1. Bettocchi C, Checchia AA, Falagario UG, Ricapito A, Busetto GM, Cormio L, et al. Male esthetic genital surgery: recommendations and gaps to be filled. *Int J Impot Res* 2022;34:392. <https://doi.org/10.1038/S41443-022-00556-6>.
2. Boiko MI, Notsek MS. Injection methods of penis enlargement. *Reproductive Endocrinology* 2021;3:110–5. <https://doi.org/10.18370/2309-4117.2021.59.110-115>.
3. Hehemann MC, Towe M, Huynh LM, El-Khatib FM, Yafi FA. Penile Girth Enlargement Strategies: What's the Evidence? *Sex Med Rev* 2019;7:535–47. <https://doi.org/10.1016/j.sxmr.2018.11.003>.
4. Lever J, Frederick DA, Peplau LA. Does size matter? Men's and women's views on penis size across the lifespan. *Psychol Men Masc* 2006;7:129–43. <https://doi.org/10.1037/1524-9220.7.3.129>.
5. Veale D, Miles S, Read J, Troglia A, Carmona L, Fiorito C, et al. Phenomenology of men with body dysmorphic disorder concerning penis size compared to men anxious about their penis size and to men without concerns: a cohort study. *Body Image* 2015;13:53–61. <https://doi.org/10.1016/J.BODYIM.2014.09.008>.
6. Li T, Liao Q, Zhang H, Gao X, Li X, Zhang M. Anatomic distribution of nerves and microvascular density in the human anterior vaginal wall: prospective study. *PLoS One* 2014;9. <https://doi.org/10.1371/JOURNAL.PONE.0110239>.
7. Furr J, Hebert K, Gelman J. Complications of Genital Enlargement Surgery. *Journal of Sexual Medicine* 2018;15:1811–7. <https://doi.org/10.1016/j.jsxm.2018.10.007>.
8. Smith NK, Butler S, Wagner B, Collazo E, Caltabiano L, Herbenick D. Genital Self-Image and Considerations of Elective Genital Surgery. *J Sex Marital Ther* 2017;43:169–84. <https://doi.org/10.1080/0092623X.2016.1141820>.
9. Djordjevic ML, Bumbasirevic U, Stojanovic B, Stevovic T, Martinovic T, Bizic M, et al. Repeated penile girth enhancement with biodegradable scaffolds: microscopic ultrastructural analysis and surgical benefits. *Asian J Androl* 2018;20:488. https://doi.org/10.4103/AJA.AJA_35_18.
10. Veale D, Miles S, Bramley S, Muir G, Hodsoll J. Am I normal? A systematic review and construction of nomograms for flaccid and erect penis length and circumference in up to 15 521 men. *BJU Int* 2015;115:978–86. <https://doi.org/10.1111/bju.13010>.
11. Greenstein A, Dekalo S, Chen J. Penile size in adult men—recommendations for clinical and research measurements. *Int J Impot Res* 2020;32:153–8. <https://doi.org/10.1038/S41443-019-0157-4>.
12. Egydio PH, Kuehhas FE. The Multiple-Slit Technique (MUST) for Penile Length and Girth Restoration. *J Sex Med* 2018;15:261–9. <https://doi.org/10.1016/J.JSXM.2017.11.223>.
13. Chang C, Wang R. A Review on Penile Length and Girth Issues in Penile Prosthetic Surgery. *Curr Urol Rep* 2021;22. <https://doi.org/10.1007/S11934-021-01032-2>.
14. Casavantes L, Lemperle G, Morales P. Penile Girth Enhancement With Polymethylmethacrylate-Based Soft Tissue Fillers. *Journal of Sexual Medicine*, vol. 13, Elsevier B.V.; 2016, p. 1414–22. <https://doi.org/10.1016/j.jsxm.2016.06.008>.
15. Sito G, Marlino S, Santorelli A. Use of Macrolane VRF 30 in emicircumferential penis enlargement. *Aesthetic Surgery Journal*. 2013;33:258–64. <https://doi.org/10.1177/1090820X12472337>.
16. Schifano N, Capogrosso P, Antonini G, Baldini S, Scropo F, Salonia A, et al. The Application of Hyaluronic Acid Injections in Functional and Aesthetic

- Andrology: A Narrative Review. *Gels* 2023;9. <https://doi.org/10.3390/GELS9020118>.
17. Zucchi A, Scropo FI, Capogrosso P, Salonia A, Duante J, Bini V, et al. Clinical use of hyaluronic acid in andrology: A review. *Andrology* 2022;10:42–50. <https://doi.org/10.1111/ANDR.13083>.
 18. Marra G, Drury A, Tran L, Veale D, Muir GH. Systematic Review of Surgical and Nonsurgical Interventions in Normal Men Complaining of Small Penis Size. *Sex Med Rev* 2019. <https://doi.org/10.1016/j.sxmr.2019.01.004>.
 19. Mondaini N, Ponchiotti R, Gontero P, Muir GH, Natali A, Di Loro F, et al. Penile length is normal in most men seeking penile lengthening procedures. *Int J Impot Res* 2002;14:283–6. <https://doi.org/10.1038/sj.ijir.3900887>.
 20. Ghanem H, Glina S, Assalian P, Buvat J. Position Paper: Management of Men Complaining of a Small Penis Despite an Actually Normal Size. *Journal of Sexual Medicine* 2013;10:294–303. <https://doi.org/10.1111/j.1743-6109.2012.02725.x>.
 21. American Psychiatric Association. Diagnostic and statistical mental disorders manual of fifth edition DSM-5. vol. 17. 5th ed. Arlington, VA: American Psychiatric Publishing; 2013.
 22. Campbell J, Gillis J. A review of penile elongation surgery. vol. 6. AME Publishing Company; 2017. <https://doi.org/10.21037/tau.2016.11.19>.
 23. Oates J, Sharp G. Nonsurgical Medical Penile Girth Augmentation: Experience-Based Recommendations. *Aesthet Surg J* 2017;37:1032–8. <https://doi.org/10.1093/asj/sjx068>.
 24. Sarwer DB, Spitzer JC. Body image dysmorphic disorder in persons who undergo aesthetic medical treatments. *Aesthet Surg J* 2012;32:999–1009. <https://doi.org/10.1177/1090820X12462715>.
 25. Wylie KR, Eardley I. Penile size and the ‘small penis syndrome.’ *BJU Int* 2007;99:1449–55. <https://doi.org/10.1111/J.1464-410X.2007.06806.X>.
 26. Veale D, Miles S, Read J, Troglia A, Wylie K, Muir G. Sexual Functioning and Behavior of Men with Body Dysmorphic Disorder Concerning Penis Size Compared with Men Anxious about Penis Size and with Controls: A Cohort Study. *Sex Med* 2015;3:147–55. <https://doi.org/10.1002/sm2.63>.
 27. Katharine A, Phillips M, Meredith E, Coles P, William Menard B, Shirley Yen P, Christina Fay B, Risa B, Weisberg P. Suicidal Ideation and Suicide Attempts in Body Dysmorphic Disorder. *The Journal of Clinical Psychiatry* 2005:717–25.
 28. Veale D, Anson M, Miles S, Pieta M, Costa A, Ellison N. Efficacy of cognitive behaviour therapy versus anxiety management for body dysmorphic disorder: A randomised controlled trial. *Psychother Psychosom* 2014;83:341–53. <https://doi.org/10.1159/000360740>.
 29. Veale D, Gournay K, Dryden W, Boocock A, Shah F, Willson R, et al. Body dysmorphic disorder: A cognitive behavioural model and pilot randomised controlled trial. *Behaviour Research and Therapy* 1996;34:717–29. [https://doi.org/10.1016/0005-7967\(96\)00025-3](https://doi.org/10.1016/0005-7967(96)00025-3).
 30. Wilhelm S, Phillips KA, Didie E, Buhlmann U, Greenberg JL, Fama JM, et al. Modular cognitive-behavioral therapy for body dysmorphic disorder: A randomized controlled trial. *Behav Ther* 2014;45:314–27. <https://doi.org/10.1016/j.beth.2013.12.007>.
 31. Phillips KA, Albertini RS, Rasmussen SA. A randomized placebo-controlled trial of fluoxetine in body dysmorphic disorder. *Arch Gen Psychiatry* 2002;59:381–8. <https://doi.org/10.1001/archpsyc.59.4.381>.
 32. Veale D, Miles S, Read J, Troglia A, Carmona L, Fiorito C, et al. Penile Dysmorphic Disorder: Development of a Screening Scale. *Arch Sex Behav* 2015;44:2311–21. <https://doi.org/10.1007/s10508-015-0484-6>.
 33. Ahn ST, Il Kwak T, Park KS, Kim JJ, Moon DG. Complications of glans penis augmentation. *Int J Impot Res* 2019;31:245–55. <https://doi.org/10.1038/S41443-018-0097-4>.
 34. Lee WK, Yang DY. Classification of soft tissue filler. *Penile Augmentation* 2016:71–82. https://doi.org/10.1007/978-3-662-46753-4_10.
 35. Abdallah H, Abdelnasser T, Hosny H, Selim O, Al-Ahwany A, Shamloul R. Treatment of premature ejaculation by glans penis augmentation using hyaluronic acid gel: A pilot study. *Andrologia* 2012;44:650–3. <https://doi.org/10.1111/j.1439-0272.2011.01244.x>.
 36. Kim JJ, Kwak TI, Jeon BG, Cheon J, Moon DG. Human glans penis augmentation using injectable hyaluronic acid gel. *Int J Impot Res* 2003;15:439–43. <https://doi.org/10.1038/sj.ijir.3901044>.
 37. Khor NWM, Dhar A, Cameron-Strange A. The perils of penile enhancement: case report of a fulminant penile infection. *BMC Urol* 2021;21:1–7. <https://doi.org/10.1186/S12894-021-00878-5/TABLES/1>.
 38. Kim JJ, Kwak TI, Jeon BG, Cheon J, Moon DG. Effects of glans penis augmentation using hyaluronic acid gel for premature ejaculation. *Int J Impot Res* 2004;16:547–51. <https://doi.org/10.1038/sj.ijir.3901226>.
 39. Boiko MI, Notsek MS, Boiko OM. The Efficacy of Injection Penile Girth Enhancement as an Option for Small Penis Syndrome Management. *Aesthet Surg J* 2023;00:1–8. <https://doi.org/10.1093/asj/sjad152>.
 40. Weber GC, Buhren BA, Schrupf H, Wohlrab J, Gerber PA. Clinical Applications of Hyaluronidase. *Adv Exp Med Biol* 2019;1148:255–77. https://doi.org/10.1007/978-981-13-7709-9_12.
 41. Landau M. Hyaluronidase Caveats in Treating Filler Complications. *Dermatol Surg* 2015;41 Suppl 1:S347–53. <https://doi.org/10.1097/DSS.0000000000000555>.
 42. Ferneini EM, Beauvais D, Aronin SI. An Overview of Infections Associated With Soft Tissue Facial Fillers: Identification, Prevention, and Treatment. *J Oral Maxillofac Surg* 2017;75:160–6. <https://doi.org/10.1016/J.JOMS.2016.09.004>.

43. Baird Bryce A, Robertson N, Broderick Gregory A. Penile Girth Injection Complications: A Case Report. *Sex Med* 2021;9. <https://doi.org/10.1016/J.ESXM.2021.100445>.
44. Jeong HG, Ahn ST, Kim JJW, Seo KK, Lee DS, Uh HS, et al. Practice Patterns Among Korean Urologists for Glans Penis Augmentation Using Hyaluronic Acid Filler in the Management of Premature Ejaculation. *Sex Med* 2018;6:297–301. <https://doi.org/10.1016/j.esxm.2018.06.005>.
45. Kwak TI, Jin MH, Kim JJ, Moon DG. Long-term effects of glans penis augmentation using injectable hyaluronic acid gel for premature ejaculation. *Int J Impot Res* 2008;20:425–8. <https://doi.org/10.1038/ijir.2008.26>.
46. Cox SE, Adigun CG. Complications of injectable fillers and neurotoxins. *Dermatol Ther* 2011;24:524–36. <https://doi.org/10.1111/J.1529-8019.2012.01455.X>.

Received 29.07.2023

Accepted 31.08.2023

Одержано 29.07.2023

Затверджено до друку 31.08.2023