УДК 616.995.122 (477.64)

Рябоконь Е.В., Зарудная О.В., Рябоконь Ю.Ю., Савельев В.Г., Бондарева В.В.
Запорожский государственный медицинский университет, Запорожье, Украина

Riabokon E., Zarudnaya O., Riabokon Yu., Savelev V., Bondareva V.
Zaporizhzhya State Medical University, Zaporozhye, Ukraine

Завозной случай японского шистосомоза в Запорожской области

Imported Case of Japanese Chistosomosis in the Zaporozhye Region

Резюме

Японский шистосомоз имеет существенно меньшее распространение в мире, чем мочеполовой и кишечный. Однако именно для японского шистосомоза характерным является более тяжелое течение. В литературе представлено большое количество исследований, демонстрирующих связь шистосомозов с развитием онкопатологии.

Целью работы было проанализировать завозной случай японского шистосомоза в Запорожской области, зарегистрированный в 2018 году.

В статье приведен клинический анализ завозного случая шистосомоза японского у пациентки 39 лет, которая в течение года работала на острове Бали, где часто купалась в природных источниках с пресной водой. Заболевание началось постепенно с появления зуда кожи, элементов сыпи на коже голеней, сухого кашля, которые постепенно усиливались. При отсутствии гематологических изменений, результаты рентгенологического исследования органов грудной клетки не исключали развития онкопатологии левого легкого. После возвращения на Украину по результатам обследования проводилась дифференциальная диагностика между Ходжкинской и неходжкинской лимфомами, аскаридозом легких и эозинофильной инфильтрацией легких. Комплексное лабораторное обследование на гельминтозы выявило в кале яйца Schistosoma japonicum. У пациентки было диагностировано тяжелое течение шистосомоза японского. Проведено лечение: празиквантел в суточной дозе 60 мг/кг в течение двух дней на фоне дезинтоксикационной и десенсибилизирующей терапии. На фоне терапии отмечено значительное уменьшение зуда кожи вплоть до полного его прекращения, нормализация температуры тела, резкое уменьшение кашля и его прекращение в течение трех суток, быстрый регресс кожных проявлений. Однако через 2 недели, несмотря на отсутствие яиц гельминта в кале, снова отмечен подъем температуры тела до фебрильного уровня, появление сухого кашля, умеренно выраженной слабости. В связи с ухудшением состояния пациентка была повторно обследована онкологом. После неоднократных уточняющих обследований, включая патогистохимическое исследование, был выставлен диагноз «лимфома Ходжкина».

Приведенный случай интересен, с одной стороны, редкостью такой завозной глистной инвазии как японский шистосомоз, а с другой стороны, выраженностью клинических проявлений и связью настоящего заболевания с онкопатологией. Несмотря на такие характерные симптомы данной глистной инвазии, как наличие кожных изменений с преимущественной локализацией на нижних конечностях, повышение температуры тела, лабораторное подтверждение диагноза и эффект от противогельминтной терапии, изменения со стороны легких вызвали существенные трудности в их трактовке. Нельзя исключить, что длительное

К содержанию

течение японского шистосомоза явилось пусковым фактором формирования онкопатологии легких.
Ключевые слова: японский шистосомоз, диагностика.

Abstract

Japanese schistosomiasis is significantly less common in the world than urinary and intestinal. However, a more severe course is characteristic of Japanese schistosomiasis. The literature presents a large number of studies demonstrating the relationship of schistosomiasis with the development of oncopathology.
The aim of the work was to analyze the imported case of Japanese schistosomiasis in the Zaporozhye region, registered in 2018.
The article presents a clinical analysis of an imported case of Japanese schistosomiasis in a 39-year-old patient who worked for a year on the island of Bali, where she often bathed in natural sources with fresh water. The disease began gradually with the appearance of itchy skin, elements of skin rash on the legs, dry cough, which gradually intensified. In the absence of hematological changes, the results of x-ray examination of the chest organs did not exclude the development of oncopathology of the left lung. After returning to Ukraine, based on the results of a survey, differential diagnosis was made between Hodgkinsky and non-Hodgkins' lymphomas, ascariasis of the lungs and eosinophilic infiltration of the lungs. A comprehensive laboratory examination for helminthiasis revealed Schistosoma japonicum eggs in feces. The patient was diagnosed with a severe course of Japanese schistosomiasis. Treatment: praziquantel in a daily dose of 60 mg/kg for two days on the background of detoxification and desensitizing therapy. During therapy, a significant decrease in itching of the skin up to its complete cessation, normalization of body temperature, a sharp decrease in cough and its cessation for three days, a rapid regression of skin manifestations. However, after 2 weeks, despite the absence of helminth eggs in feces, the rise in body temperature to febrile level, the appearance of dry cough, moderately pronounced weakness was again noted. In connection with the deterioration of the condition of the patient was re-examined by an oncologist. After repeated screening tests, including pathohistochemistry, the diagnosis was Hodgkin's lymphoma.
The case cited is interesting, on the one hand, by the rarity of such imported helminthic invasion as Japanese schistosomiasis, and on the other hand, by the severity of clinical manifestations and the connection of the present disease with oncopathology. Despite such characteristic symptoms of this helminthic invasion as the presence of skin changes with predominant localization on the lower limbs, an increase in body temperature, laboratory confirmation of the diagnosis and the effect of anthelminthic therapy, changes in the lungs caused significant difficulties in their interpretation. It is possible that the long course of Japanese schistosomiasis was a triggering factor in the formation of oncopathology of the lungs.
Keywords: Japanese schistosomiasis, diagnosis.

■ ВВЕДЕНИЕ

Шистосомозы – антропонозные и зооантропонозные биогельминтозы, занимающие по показателю распространенности паразитарных инвазий второе место в мире, уступая малярии [1]. Около 700 млн человек проживают в эндемичных по шистосомозам регионах, при этом 243 млн людей в мире инфицированы шистосомой, и более 50% этих случаев обусловлены Schistosoma haematobium, возбудителем мочеполового шистосомоза [2]. Наибольшее распространение эта патология

К содержанию

получила на севере Африки и к югу от Сахары, на Мадагаскаре и Ближнем Востоке [3]. Инфицирование возбудителем мочеполового шистосомоза высоко ассоциировано с риском развития рака мочевого пузыря [4]. Международным агентством по изучению рака S. haematobium признана биологическим агентом, входящим в группу биологических канцерогенов [5]. Кроме S. haematobium в патологии человека большое значение имеют Schistosoma mansoni, возбудитель кишечного шистосомоза, и Schistosoma japonicum, возбудитель японского шистосомоза. Крайне редко регистрируются шистосомозы, вызванные S. intercalatum, S. malayensis, S. mecongi, S. matteei.

Японский шистосомоз имеет существенно меньшее распространение, чем мочеполовой и кишечный. Однако именно для японского шистосомоза характерным является более тяжелое течение с развитием выраженной гепатоспленомегалии, быстрым формированием печеночного фиброза, частым развитием колита, а у ряда пациентов вовлечением в процесс центральной нервной системы с развитием энцефалита или менингоэнцефалита. Эндемичными территориями по данному заболеванию являются Япония, Филиппины, Индонезия. При этом следует отметить, что на сегодня местные случаи шистосомоза, вызванного S. japonicum, в Японии не регистрируются. Искоренение региональной болезни в Японии стало возможным благодаря функционированию более чем столетней программы по борьбе с данным заболеванием [6, 7]. Основными регионами, которые до сих пор остаются эндемичными для S. japonicum, являются территории вокруг озер Донгтинга и Поянга в центральном Китае и вдоль реки Янцзы. Возможность S. japonicum заражать помимо людей разные виды животных является дополнительным препятствием для контроля над данным заболеванием в Юго-Восточной Азии [6].

■ ЦЕЛЬ ИССЛЕДОВАНИЯ

Проанализировать завозной случай японского шистосомоза в Запорожской области, зарегистрированный в 2018 году.

■ КЛИНИЧЕСКИЙ СЛУЧАЙ

Пациентка О., 39 лет (история болезни № 4177), поступила 08.07.2018 г. в диагностическое отделение Запорожской областной инфекционной клинической больницы (ЗОИКБ) с жалобами на высыпания на коже ног, выраженный зуд кожи, надсадный сухой кашель, повышение температуры тела до 38 °С, умеренно выраженную слабость.

Из анамнеза стало известно, что в течение последнего года работала массажисткой на острове Бали, где часто купалась в природных источниках с пресной водой, пила некипяченую воду. С ноября 2017 года появился зуд кожи, единичные элементы сыпи на коже голеней, сухой кашель. В течение последующих четырех месяцев кожный зуд резко усилился, на коже ног появилось большое количество элементов, единичные такие же элементы появились и на коже туловища. С марта 2018 года сухой кашель усилился, появился субфебрилитет. В апреле 2018 года пациентка обратилась за медицинской помощью на острове Бали. В общем анализе крови от 26.04.2018 г.: Эр. – $5{,}1\times10^{12}$/л, Hb – 139 г/л, Лейк. – $7{,}6\times10^{9}$/л, эоз. – 1%, базоф. – 1%, нейтр. – 65%,

К содержанию

лимф. – 21%, мон. – 12%, тром. – 181×10^9/л. Было проведено рентгенологическое исследование органов грудной клетки 10.04.2018 г., по результатам которого в проекции верхней доли левого легкого определялась дополнительная тень 8–10 см в диаметре с неровными нечеткими контурами, прилегающая широким основанием к средостению; справа без видимой патологии; корни малоструктурны; слева в плевральной полости определялся горизонтальный уровень жидкости; справа синус свободен; сердце в норме. Указанные изменения трактовались как заболевание левого легкого, левосторонний гидроторакс (рис. 1А).

В июне 2018 года пациентка вернулась на Украину и обратилась в онкологический диспансер. Было проведено КТ 05.06.2018 г., по результатам которого нельзя было исключить лимфому легкого (в верхней доле левого легкого объемное образование в области S3 S4, условными размерами 77×97×95 мм с неровными контурами, неоднородно накапливающее контрастный препарат, обтурирующее верхнедолевой бронх, распространяющееся в средостение), выявлена медиастинальная лимфоаденопатия, левосторонний гидроторакс, гидроперикард. Проведена трансбронхиальная биопсия с последующим иммуногистохимическим исследованием, по результатам которого возникла необходимость дифференциальной диагностики между Ходжкинской и неходжкинской лимфомами.

В июле 2018 года пациентка самостоятельно обратилась в частную клинику «VitaCenter», где 02.07.2018 г. при рентгенографическом исследовании органов грудной клетки было выявлено слева средней интенсивности затемнение до субплевральной зоны с лучистым контуром, на фоне которого срединная тень. Корень легкого, купол диафрагмы

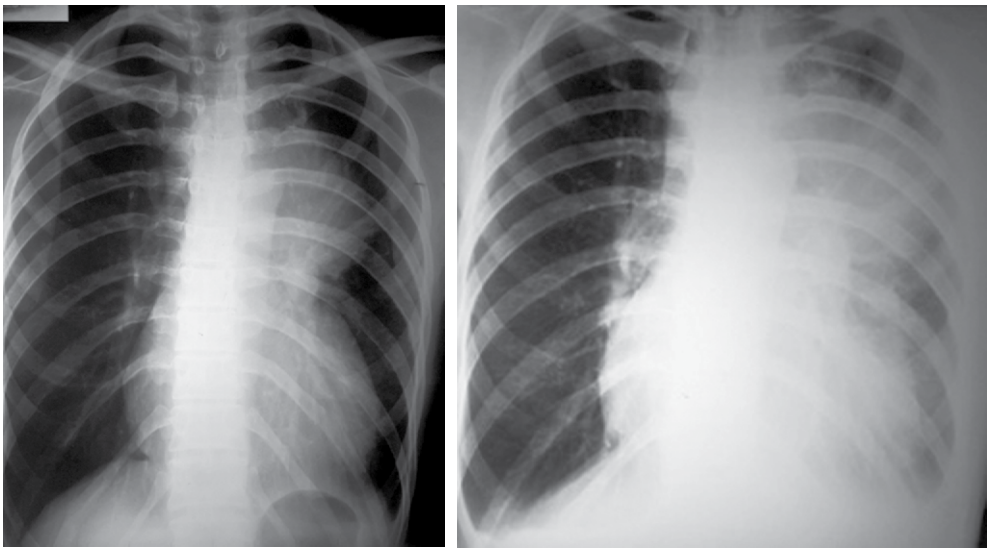

А **Б**

Рис. 1. Рентгенологическая картина органов грудной клетки пациентки О., 39 лет, при первичном обследовании 10.04.2018 г. (А) и при обследовании в динамике 02.07.2018 г. (Б)

четко не визуализировались, но просматривались легочный рисунок, легочные поля без патологических теней. С обеих сторон жидкость в плевральной полости. Заключение: Аскаридоз легких? Эозинофильная инфильтрация? Лимфома? Двусторонний плевральный выпот (рис. 1Б). В связи с чем пациентка была направлена для консультации в ЗОИКБ.

При осмотре в ЗОИКБ 05.07.2018 г.: пациентка пониженного питания (ИМТ 17,6 кг/м^2), на коже нижних конечностей множественные кожные элементы диаметром до 0,5 см, с изъязвлениями в центре и венчиком гиперемии по периферии, на коже туловища единичные подобные элементы, на коже большое количество расчесов (рис. 2).

При пальпации периферические лимфатические узлы не увеличены. Аускультативно над легкими жесткое дыхание, обилие сухих хрипов над всей поверхностью легких, частота дыхания 20 в минуту, SaO_2 – 97%. Выявлено увеличение размеров печени на 2 см. По результатам общего анализа крови от 09.07.2018 г.: Эр. – 4,3×10^{12}/л, Hb – 118 г/л, Лейк. – 8,5×10^9/л, эоз. – 1%, пал. – 10%, сегм. – 62%, лимф. – 23%, мон. – 4%, СОЭ – 50 мм/ч. В общем анализе мочи без особенностей. В печеночных пробах и функциональных почечных показателях без отклонений от нормы. В протеинограмме – выраженная диспротеинемия: общ. белок – 74 г/л, альбумины – 26%, глобулины – 74%, α – 10%, β – 16%, γ – 33%, коэф. – 0,35. Антитела к вирусу иммунодефицита человека не выявлены (№ 194), маркеры вирусных гепатитов отрицательные. Трехкратное исследование крови на малярийный плазмодий дало отрицательный результат. Было назначено комплексное лабораторное обследование для диагностики гельминтозов. При исследовании кала на яйца гельминтов были выявлены яйца Schistosoma japonicum (рис. 3).

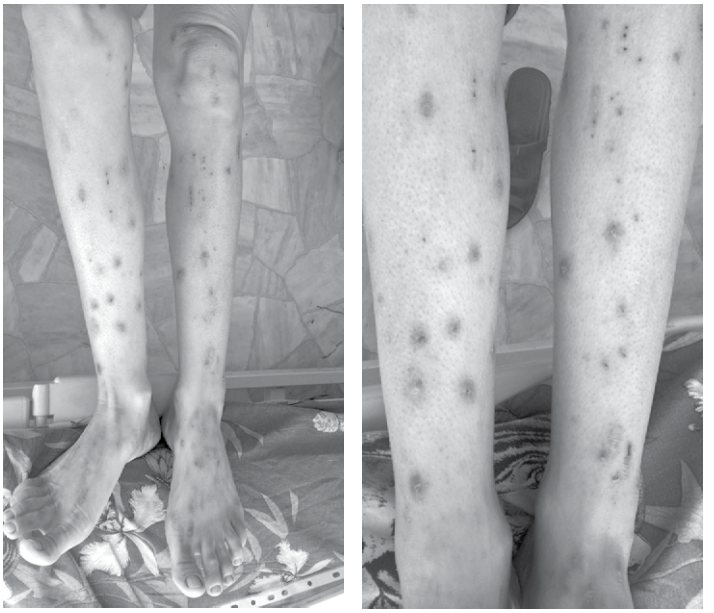

Рис. 2. Кожные проявления шистосоматидного дерматита у пациентки О., 39 лет

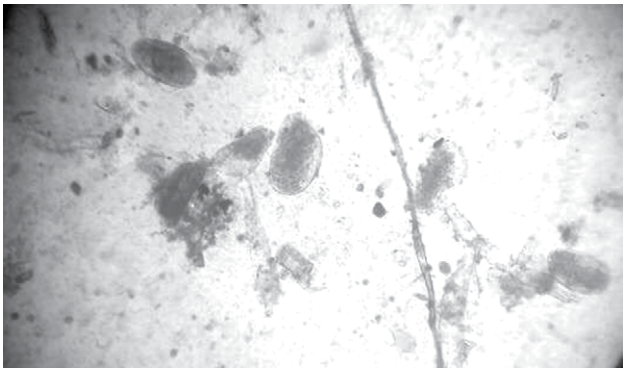

Рис. 3. Яйца Schistosoma japonicum в кале пациентки О., 39 лет

В результате у пациентки был диагностирован шистосомоз японский (яйца Schistosoma japonicum в кале), тяжелое течение. Проведено лечение: празиквантел в суточной дозе 60 мг/кг в течение двух дней 10.07–11.07.2018 г. Противогельминтную терапию сопровождали дезинтоксикационной терапией, десенсибилизирующей (супрастин в/м), глюкокортикостероидами (дексазон 8 мг), энтеросорбентами, гепатопротекторами.

На фоне лечения отмечено значительное уменьшение зуда кожи вплоть до полного его прекращения, нормализовалась температура тела, резко уменьшился кашель и в течение 3 суток перестал беспокоить. Проведенную терапию пациентка перенесла удовлетворительно, побочные эффекты не были зарегистрированы, проведенное контрольное исследование кала показало отсутствие яиц гельминтов в кале (двукратно от 13.07.2018 г. и 16.07.2018 г.). Пациентка была выписана с рекомендациями повторного контрольного исследования кала на яйца гельминтов через 2 недели и наблюдения в течение 3 месяцев с обязательным контролем рентгенографии органов грудной клетки.

Однако через 2 недели, несмотря на отсутствие яиц гельминтов в кале и регресс кожных проявлений (рис. 4), с 25.07.2018 г. снова отмечен подъем температуры тела до 38 °С, появление сухого кашля, умеренно выраженной слабости. В связи с ухудшением состояния пациентки была повторно консультирована онкологом. По результатам КТ в динамике от 27.07.2018 г. отмечена отрицательная динамика в виде незначительного увеличения размеров образования, увеличения размеров лимфатических узлов, увеличения количества жидкости в полости перикарда и левой плевральной полости.

В сентябре 2018 г. пациентка была консультирована в Киевском городском клиническом онкологическом диспансере. Проведенная биопсия с последующим патогистологическим исследованием материала (№ 2985/18) не позволила провести точную верификацию диагноза: опухоль состоит из крупных полиморфных клеток, некоторые из них напоминают клетки Ходжкина; вокруг опухоли реактивный инфильтрат из Т- и В-лимфоцитов, крупные клетки имеют экспрессию CD30, CD20.

В октябре 2018 г. пациентка была консультирована в Национальном институте рака (г. Киев), 03.10.2018 г. была повторно проведена биопсия

Рис. 4. Остаточные явления шистосоматидного дерматита у пациентки О., 39 лет, через две недели после проведенной противогельминтной терапии

с последующим патогистохимическим исследованием (№ 4988/18), по результатам которого выявлено CD45 (PD7/26) – негативная реакция в опухолевых клетках, позитивная реакция в клетках реактивного фона; CD20cy(6 L2) – негативная реакция в опухолевых клетках, позитивная реакция в части клеток реактивного фона; CD3 (PS 1) – негативная реакция в опухолевых клетках, позитивная реакция в большинстве клеток реактивного фона; CD30 (Ber-H-2) – позитивная реакция в опухолевых клетках, что соответствует лимфоме Ходжкина, вариант нодулярного склероза, NS II. После установления указанного диагноза пациентке был назначен метипред в дозе 16 мг в сутки, на фоне которого отмечены нормализация температуры тела и прекращение кашля. По результатам контрольной КТ отмечен частичный ответ на проводимую терапию, по сравнению с предыдущим исследованием. В настоящий момент планируется проведение химиотерапии с постепенной отменой глюкокортикостероидов после начала лечения.

Таким образом, данное клиническое наблюдение демонстрирует редкий случай завоза на Украину японского шистосомоза из Индонезии. При этом, несмотря на такие характерные симптомы данной глистной инвазии, как наличие кожных изменений с преимущественной локализацией на нижних конечностях, повышение температуры тела, лабораторное подтверждение диагноза и эффект от противогельминтной терапии, изменения со стороны легких вызвали существенные трудности в их трактовке. Нельзя исключить, что длительное течение японского шистосомоза явилось пусковым фактором формирования онкопатологии легких.

В литературе представлено большое количество научных работ, демонстрирующих миграцию личинок японского шистосомоза разной локализации, что приводит к выраженным фибротическим изменениям, а также связь японского шистосомоза с формированием онкопатологии. Известно, что шистосомы паразитируют в брыжеечных венах, а их яйца при миграции вызывают хроническое воспаление, которое прогрессирует в перипортальный фиброз с развитием в последующем явлений портальной гипертензии [8]. Однако описано и развитие забрюшинного фиброза, вызванного S. Japonicum, у пациента с уротелиальной карциномой. Гистопатологическое исследование забрюшинной ткани выявило рассеянные кальцинированные яйца S. japonicum в ткани забрюшинного фиброза, что позволило предположить, что именно S. japonicum является причиной забрюшинного фиброза [9]. По данным 10-летнего японского исследования, 19,1% (173/907) пациентов с хроническим заболеванием печени и 51% (35/68) пациентов с гепатоцеллюлярной карциномой были инфицированы японским шистосомозом. Анализ 571 наблюдения выявил также высокую частоту японского шистосомоза среди случаев гепатомы и других заболеваний печени. Проспективное исследование случай-контроль, проводимое более 10 лет, показало, что гепатома развилась в 5,4% (26/484) случаев хронического шистосомоза [10]. Известна не только роль S. japonicum в развитии гепатоцеллюлярной карциномы, но и описаны ангиографические особенности данной опухоли, ассоциированной с шистосомой японской. В работе были проанализированы 114 случаев гепатоцеллюлярной карциномы, развитие которой связывали с различными факторами. У пациентов с выраженными изменениями (III или IV степени) печеночного шистосомоза japonica большинство узлов гепатоцеллюлярной карциномы были описаны как масса с гомогенной гипотензией, окруженной «оболочечными кальцификациями» [11]. Роль шистосом в формировании онкопатологии других локализаций продемонстрирована в ряде наблюдений. У 69-летнего мужчины при гистологическом исследовании метастатической опухоли легкого были обнаружены яйца S. japonicum, рассеянные в образце [12]. В исследовании [13] было сообщено о раке толстой кишки, связанном с S. japonicum, у мужчины 60 лет опухоль была идентифицирована как хорошо дифференцированная аденокарцинома, при этом большое количество особей шистосом были обнаружены как в самой опухоли, так и в ткани, окружающей опухоль.

■ ЗАКЛЮЧЕНИЕ

Приведенный случай интересен, с одной стороны, редкостью такой завозной глистной инвазии как японский шистосомоз, а с другой стороны, выраженностью клинических проявлений и связью настоящего заболевания с онкопатологией. Несмотря на такие характерные симптомы данной глистной инвазии, как наличие кожных изменений с преимущественной локализацией на нижних конечностях, повышение температуры тела, лабораторное подтверждение диагноза и эффект от противогельминтной терапии, изменения со стороны легких вызвали существенные трудности в их трактовке. Нельзя исключить, что длительное течение японского шистосомоза явилось пусковым фактором формирования онкопатологии легких.

■ ЛИТЕРАТУРА

1. Obeng B., Aryeetey Y., de Dood C., Amoah A., Larbi I., Deelder A. et al. (2008) Application of a circulating-cathodic-antigen (CCA) strip test and real-time PCR, in comparison with microscopy, for the detection of Schistosoma haematobiumin urine samples from Ghana. *Annals Of Tropical Medicine & Parasitology*, vol. 102(7), pp. 625–633. doi: 10.1179/136485908x337490.
2. Stothard J., Sousa-Figueiredo J., Standley C., Van Dam G., Knopp S., Utzinger J. et al. (2009) An evaluation of urine-CCA strip test and fingerprick blood SEA-ELISA for detection of urinary schistosomiasis in schoolchildren in Zanzibar. *Acta Tropica*, vol. 111(1), pp. 64–70. doi: 10.1016/j.actatropica.2009.02.009.
3. van der Werf M., de Vlas S., Brooker S., Looman C., Nagelkerke N., Habbema J., Engels D. (2003) Quantification of clinical morbidity associated with schistosome infection in sub-Saharan Africa. *Acta Tropica*, vol. 86, no 2–3, pp. 125–139. doi: 10.1016/s0001-706x(03)00029-9.
4. Bichler K., Feil G., Zumbrägel A., Eipper E., Dyballa S. (2001). Schistosomiasis: a critical review. *Current Opinion In Urology*, vol. 11, no 1, pp. 97–101. doi: 10.1097/00042307-200101000-00015.
5. Baguley B., Barrett-Connor E., Beland F. et al. (2012) Biological agents. Volume 100 B. A review of human carcinogens. *IARC monographs on the evaluation of carcinogenic risks to humans*, vol. 100(Pt B), pp. 1–14.
6. Bergquist R., Zhou X., Rollinson D., Reinhard-Rupp J., Klohe K. (2017) Elimination of schistosomiasis: the tools required. *Infectious Diseases Of Poverty*, 6(1). doi: 10.1186/s40249-017-0370-7
7. Kajihara N., Hirayama K. (2011) The War against a Regional Disease in Japan A History of the Eradication of Schistosomiasis japonica. *Tropical medicine and health*, vol. 39(1 Suppl 1), pp. 3–44. doi: 10.2149/tmh.39-1-suppl_1-3
8. Dessein A., Arnaud V., He H., Li J., Dessein H., Hou X. et al. (2013) Genetic analysis of human predisposition to hepatosplenic disease caused by schistosomes reveals the crucial role of connective tissue growth factor in rapid progression to severe hepatic fibrosis. *Pathologie Biologie*, vol. 61(1), pp. 3–10. doi: 10.1016/j.patbio.2013.01.005
9. Tsubouchi K., Tsubouchi H., Yokoyama H., Irie S., Yoshida K., Tanaka M. (2010) Retroperitoneal Fibrosis due to Schistosoma Japonicum: a Case Report. *The Japanese Journal Of Urology*, vol. 101(5), pp. 694–697. doi: 10.5980/jpnjurol.101.694
10. Iida F., Iida R., Kamijo H., Takaso K., Miyazaki Y., Funabashi W., Tsuchiya K., Matsumoto Y. (1999) Chronic Japanese schistosomiasis and hepatocellular carcinoma: ten years of follow-up in Yamanashi Prefecture, Japan. *Bulletin of the World Health Organization*, vol. 77(7), pp. 573–81.
11. Fujimoto H., Araki T., Hihara T., Karikomi M., Kachi K., Saito Y., Hayashi S., Uchiyama G. (1989) Hepatocellular carcinoma associated with schistosomiasis japonica; CT and angiographic features. *Nihon Igaku Hoshasen Gakkai Zasshi*, vol. 49(2), pp. 139–45.
12. Sekiguchi A., Shindo G., Okabe H., Aoyanagi N., Furuse A., Oka T. (1989) A case of metastatic lung tumor of the colon cancer with ova of schistosoma japonicum in the resected lung specimen. *Kyobu Geka*, Nov; vol. 42(12), pp. 1025-8.
13. Hashimoto Y., Muratani A., Nishiyama H., Ashida H., Kurogo F., Souno K., Murao S., Maeda S. (1986) A case of colon cancer associated with schistosomiasis japonica. *Gan No Rinsho*, vol. 32(7), pp. 815–8.

Поступила/Received: 08.02.2019
Контакты/Contacts: ryabokonzsmu@ukr.net

К содержанию