

Міністерство охорони здоров'я України
Запорізький державний медико-фармацевтичний університет
Кафедра анатомії людини, оперативної хірургії та топографічної анатомії



АНАТОМІЯ ЛЮДИНИ СЕРЦЕВО-СУДИННА СИСТЕМА

Збірник тестових завдань з поясненнями
для підготовки студентів спеціальності «Медицина»
до єдиного державного кваліфікаційного іспиту

Видання друге, оновлене та доповнене

**Запоріжжя
2024**

УДК 611.1(075.8)

А 64

*Затверджено на засіданні Центральної методичної Ради ЗДМФУ
(протокол №5 від «23» травня 2024 р.)*

та рекомендовано для використання в освітньому процесі.

Укладачі:

А. О. Світлицький, М. С. Щербаков, М. Б. Вовченко, М. Г. Лебединець,
О. В. Артюх, С. В. Чугін, О. Л. Зінич, Т.М. Матвейшина, А. В. Чернявський,
О. М. Міщенко

Рецензенти:

Ольга Вікторівна Ганчева – д-р мед. наук, професор, завідувач кафедри,
патологічної фізіології з курсом нормальної фізіології.

Сергій Ігорович Тertiшиний – д-р мед. наук, професор, завідувач кафедри
патологічної анатомії і судової медицини;

Анатомія людини. Серцево-судинна система.
А 64 Крок-1. Медицина : збірник тестових завдань з
поясненнями з анатомії людини для студентів 1-2 курсів
медичних факультетів / уклад. : А. О. Світлицький, М. С.
Щербаков, М. Б. Вовченко [та ін.]. – 2-ге вид., оновл.,
доповн. – Запоріжжя : ЗДМФУ, 2024. – 108 с.

Збірник тестових завдань з поясненнями з анатомії
людини «Анатомія людини. Серцево-судинна система.
Крок-1. Медицина» містить матеріал для самостійної
підготовки до тестового екзамену «Крок-1. Загальна
лікарська підготовка». Розраховано на студентів 1-2 курсів
медичних факультетів, що навчаються протягом 6 років у
медичних закладах вищої освіти згідно з робочою
програмою з анатомії людини.

УДК 611.1(075.8)

© Запорізький державний медико-фармацевтичний
університет, 2024

ЗМІСТ

Вступ	4
Розділ 1. Серце, артерії	5
Розділ 2. Вени, лімфатична система	40
Розділ 3. MCQ	52
Відповіді та пояснення до тестів	55
Ключ для перевірки	105
Рекомендована література	106

ВСТУП

«Крок 1» – іспит із загально наукових дисциплін, який складається після вивчення основних фундаментальних дисциплін, що входять до складу тестового екзамену «Крок 1». Тестовий екзамен складається на 3-му курсі (майбутні лікарі, лікарі-стоматологи) або на 4-му курсі (фармацевти, клінічні фармацевти).

Всім студентам, які одержали на тестових екзаменах «Крок 1» результат «не склав», дозволяється повторне складання екзамену «Крок 1» не більше двох разів до найближчої сесії у терміни, затверджені МОЗ України. У разі неперескладання екзамену «Крок 1» студент не допускається до наступної екзаменаційної сесії та відраховується з вищого навчального закладу як такий, що не виконав навчальний план.

Тестові завдання іспиту КРОК 1 належать до тестових завдань з вибором однієї правильної відповіді!

Посібники для самостійної підготовки до тестового екзамену «Крок-1. Загальна лікарська підготовка» були розроблені кафедрою анатомії людини, оперативної хірургії та топографічної анатомії Запорізького державного медичного університету відповідно до робочої програми з анатомії людини для полегшення підготовки студентів до ліцензованого тестового екзамену «Крок-1. Загальна лікарська підготовка».

Посібник містить приклади тестових завдань з анатомії людини з п'ятьма варіантами відповідей, серед яких треба вибрати одну вірну. Усі тестові завдання відібрані з бази тестів КРОК-1 за попередні роки. До кожного тестового завдання надається коментар, який пояснює правильний варіант відповіді. В останнім розділі наведені приклади англомовних тестів (MCQ), які зараз в умовах євроінтеграції, також можуть бути запропановані студентам в складі питань для іспиту КРОК-1. В кінці посібника наведена таблиця, яка містить правильні відповіді для самоконтролю.

РОЗДІЛ 1. СЕРЦЕ, АРТЕРІЇ

Тест 1

У хворого 54 років діагностовано великовогнищевий інфаркт міокарда передньої стінки лівого шлуночка. В якій артерії порушений кровообіг?

- A. У передній міжшлуночкової гілці.
- B. У правій вінцевій артерії.
- C. У задній міжшлуночкової гілці.
- D. У огинаючій гілці.
- E. Гілці передсердь.

Тест 2

У хворого - інфаркт передньої стінки лівого шлуночка. У басейні якої судини виникло порушення кровообігу?

- A. Гілки лівої вінцевої артерії.
- B. Предсердно-шлуночкових гілок правої вінцевої артерії.
- C. Передньої міжшлуночкової гілки лівої вінцевої артерії
- D. Задньою міжшлуночкової гілки правої вінцевої артерії.
- E. Лівою крайової гілки лівої вінцевої артерії.

Тест 3

При обстеженні хворого з ішемічною хворобою серця лікар виявив погіршення венозного кровотоку в басейні вени серця, яка проходить в передній міжшлуночкової борозні. Яка це вена?

- A. V. posterior ventriculi sinistri.
- B. V. cordis media.
- C. V. cordis parva
- D. V. cordis magna
- E. V. obliqua atrii sinistri.

Тест 4

У хворого діагностовано інфаркт задньої частини міжшлуночкової перегородки. В якій кровоносній судині порушений кровообіг?

- A. R. marginalis dexter.
- B. R. interventricularis posterior
- C. R. atrialis intermedius.

- D. R. circumflexus.
- E. R. marginalis sinister.

Тест 5

Хворий, 58 років, доставлений в приймальне відділення кардіологічної клініки з інтенсивним тривалим болем за грудиною, який не зменшується при повторному вживанні нітрогліцерину. Електрокардіографія показала наявність великої ділянки некрозу на задній поверхні серця. Хворому поставлений діагноз: трансмуральний інфаркт міокарда задньої стінки серця. З гострою закупоркою якої судини пов'язаний розвиток захворювання?

- A. Лівої загальної сонної артерії.
- B. Вінцевої пазухи.
- C. Правою легеневою артерії.
- D. Лівої вінцевої артерії.
- E. Правою вінцевою артерії.

Тест 6

Хворому поставили діагноз: ішемічна хвороба серця, обширний інфаркт міокарда задньої стінки правого шлуночка. У басейні якої артерії порушений кровообіг?

- A. Огинаючої гілки лівої вінцевої артерії.
- B. Передньої міжшлуночкової гілки лівої вінцевої артерії.
- C. Задньої міжшлуночкової гілки правої вінцевої артерії.
- D. Перикардодіафрагмальної артерії.
- E. Передсердні гілок лівої вінцевої артерії.

Тест 7

У хворого діагностовано інфаркт міокарда на передній стінці верхівки серця, який є наслідком тромбозу однієї з судин серця. Якої?

- A. Задньої міжшлуночкової гілки правої вінцевої артерії.
- B. Перикардодіафрагмальній артерії.
- C. Передньої міжшлуночкової гілки лівої вінцевої артерії.
- D. Огинаючої гілки лівої вінцевої артерії.
- E. Передсердних гілок лівої вінцевої артерії.

Тест 8

При обстеженні хворого діагностовано передньоперегородковий інфаркт міокарда. Порушення кровообігу в якій з судин серця стало причиною цього?

- A. Передсердних гілок лівої вінцевої артерії.
- B. Задньої міжшлуночкової гілки правої вінцевої артерії.
- C. Огинаючої гілки лівої вінцевої артерії.
- D. Передньої міжшлуночкової гілки лівої вінцевої артерії.
- E. Перикардодіафрагмальної артерії.

Тест 9

Хворий, 52 років, потрапив до лікарні зі скаргами на нестерпний біль за грудиною, задуху. Після об'єктивного дослідження діагностовано інфаркт міокарда передньої стінки лівого шлуночка. Яка артерія серця уражена?

- A. Передня міжшлуночкова гілка лівої вінцевої артерії.
- B. Задня міжшлуночкова гілка правої вінцевої артерії.
- C. Права вінцева артерія.
- D. Огинаюча гілка лівої вінцевої артерії.
- E. Перикардодіафрагмальна артерія.

Тест 10

У хворого інфаркт міокарда в ділянці передньої стінки лівого шлуночка. У басейні якої артерії виникло порушення кровообігу?

- A. Передніх шлуночкових гілок правої вінцевої артерії
- B. Огинаючої гілки лівої вінцевої артерії
- C. Лівої крайової гілки лівої вінцевої артерії
- D. Передньої міжшлуночкової гілки лівої вінцевої артерії
- E. Предсердно-шлуночкових гілок лівої вінцевої артерії

Тест 11

Хвора А. госпіталізована з приводу інфаркту міокарда задньої стінки лівого шлуночка. В якій артеріальній судині порушений кровообіг?

- A. Задній міжшлуночковій
- B. Передній міжшлуночковій
- C. Лівій вінцевій
- D. Лівій огинаючій
- E. У судинах Тебезія

Тест 12

Хворому із скаргами на пекучі болі в ділянці серця, на основі аналізу його електрокардіограми, діагностовано інфаркт задньої стінки лівого шлуночка. Гілки якої артерії пошкоджені?

- A. Лівої вінцевої артерії
- B. Правої вінцевої артерії
- C. Передньої міжшлуночкової гілки лівої вінцевої артерії
- D. Огинаючої гілки лівої вінцевої артерії
- E. Перикардіальних гілок грудної аорти

Тест 13

Хворий Н., 58 років доставлений до приймального відділення кардіологічної клініки з нападом інтенсивного і тривалого болю за грудиною, який не зменшується при повторному вживанні нітрогліцерину. Електрокардіографічне дослідження показало наявність великої ділянки участка некрозу на задній поверхні серця. Хворому поставлений діагноз: трансмуральний інфаркт міокарду задньої стінки серця. З гострою закупоркою якої судини пов'язаний розвиток захворювання?

- A. Правої вінцевої артерії.
- B. Вінцевого синуса.
- C. Правої легеневої артерії.
- D. Лівої вінцевої артерії.
- E. Лівої загальної сонної артерії.

Тест 14

У хворого інфаркт міокарда в ділянці передньої стінки лівого шлуночка. В басейні якої артерії виникло порушення кровообігу?

- A. Передсердно-шлуночкових гілок лівої вінцевої артерії.
- B. Передніх шлуночкових гілок правої вінцевої артерії.
- C. Огинаючої гілки лівої вінцевої артерії.
- D. Лівої крайової гілки лівої вінцевої артерії.
- E. Передньої міжшлуночкової гілки лівої вінцевої артерії.

Тест 15

Хворому поставлений діагноз: інфаркт міокарда задньої стінки лівого шлуночка. В басейні якої артерії відбувся тромбоз?

- A. Ramus septalis anterior A. coronaria sinistra
- B. Ramus interventricularis anterior A. coronaria dextra

- C. Ramus septalis posterior A.coronaria dextra
- D. Ramus interventricularis posterior A.coronaria dextra
- E. -

Тест 16

У хворого інфаркт передньої стінки лівого шлуночка. У басейні якої судини виникло порушення кровообігу?

- A. Передсердно-шлуночкових гілок правої вінцевої артерії
- B. Передньої міжшлуночкової гілки лівої вінцевої артерії
- C. Огинаючої гілки лівої вінцевої артерії
- D. Задньої міжшлуночкової гілки правої вінцевої артерії
- E. Лівої крайової гілки лівої вінцевої артерії

Тест 17

При обстеженні хворого на ішемічну хворобу серця, лікар виявив погіршення венозного кровотоку в басейні вени серця, яка проходить в передній міжшлуночковій борозні серця. Яка це вена?

- A. V. cordis parva
- B. V. cordis media
- C. V. cordis magna
- D. V. posterior ventriculi sinistri
- E. V. obliqua atrii sinistri

Тест 18

Хворому поставили діагноз: ІХС, поширений інфаркт міокарда задньої стінки правого шлуночка. У басейні якої артерії порушений кровообіг?

- A. Задньої міжшлуночкової гілки правої вінцевої артерії
- B. Передньої міжшлуночкової гілки лівої вінцевої артерії
- C. Огинаючої гілки лівої вінцевої артерії
- D. Осердно-діафрагмової артерії
- E. Задньої гілки лівого шлуночка

Тест 19

У хворого діагностовано передньоверхівковий інфаркт, який є наслідком тромбозу однієї із судин серця. Якої?

- A. Осердно-діафрагмової
- B. Задньої міжшлуночкової гілки правої вінцевої артерії

- C. Огинаючої гілки лівої вінцевої артерії
- D. Передньої міжшлуночкової гілки лівої вінцевої артерії
- E. Задньої артерії лівого шлуночка

Тест 20

При обстеженні хворого діагностовано передньоперегородковий інфаркт міокарду. Припинення кровопостачання по якій із судин серця стало причиною цього?

- A. Передній міжшлуночковій гілці лівої вінцевої артерії
- B. Задній міжшлуночковій гілці правої вінцевої артерії
- C. Огинаючій гілці лівої вінцевої артерії
- D. Задньої гілки лівого шлуночка
- E. Осердно-діафрагмової артерії

Тест 21

У хворого діагностовано інфаркт задньої частини міжшлуночкової перегородки. В ділянці якої кровоносної судини виникло порушення кровообігу?

- A. R. marginalis dexter
- B. R. interventricularis posterior
- C. R. atrialis intermedius
- D. R. circumflexus
- E. R. marginalis sinister

Тест 22

У хворого порушено кровопостачання сосочкоподібних м'язів правого шлуночка і заднього сосочкоподібного м'яза лівого шлуночка. Порушення кровотоку в якій артерії призвело до даної ситуації?

- A. R. circumflexus
- B. A. coronaria dextra
- C. R. auriculares A. coronariat sinistrae
- D. A. coronaria sinistra
- E. R. interventricularis anterior

Тест 23

Хворий, 52 років, потрапив до лікарні зі скаргами на нестерпний біль за грудниною, задуху. Після об'єктивного дослідження у хворого діагностований інфаркт міокарда передньої стінки лівого шлуночка.

Яка артерія серця уражена?

- A. Права вінцева артерія
- B. Задня міжшлуночкова гілка правої вінцевої артерії
- C. Передня міжшлуночкова гілка лівої вінцевої артерії
- D. Огинаюча гілка лівої вінцевої артерії
- E. Осердно-діафрагмова артерія

Тест 24

Хворий, 50 років, потрапив до лікарні зі скаргами на біль за грудниною, задуху при фізичних навантаженнях. Після ангіографії виявлені патологічні зміни в задній міжшлуночковій гілці правої вінцевої артерії.

Які ділянки серця уражені?

- A. Праве передсердя
- B. Ліве передсердя
- C. Передня стінка правого і лівого шлуночків
- D. Задня стінка правого і лівого шлуночків
- E. Правий передсердно-шлуночковий клапан

Тест 25

У хворого 60 років при ангіокардіографії встановлено звуження кровоносної судини, що розташована у вінцевій борозні серця ліворуч. В якій з кровоносних судин виявлені патологічні зміни?

- A. Ramus interventricularis anterior
- B. Ramus interventricularis posterior
- C. A. Coronaria dextra
- D. V. Cordis parva
- E. Ramus circumflexus

Тест 26

До кардіологічного відділення потрапила хвора з порушенням кровопостачання лівого передсердя. Зміна кровотоку якої артерії призвела до даного стану?

- A. R. Circumflexus
- B. R. Interventricularis anterior

- C. A. Coronaria dextra
- D. R. Interventricularis posterior
- E. R.r. Ventriculares

Тест 27

При обстеженні підлітка лікарем виявлений вроджений порок серця - відкрита артеріальна (Боталова) протока. Які структури з'єднує ця протока у внутрішньоутробному періоді розвитку?

- A. Аорту і нижню порожнисту вену.
- B. Праве і ліве передсердя.
- C. Правий і лівий шлуночок.
- D. Легеневий стовбур і аорту
- E. Легеневий стовбур і верхню порожнисту вену.

Тест 28

У період внутрішньочеревного розвитку в судинній системі плода функціонує артеріальна протока, яка після народження перетворюється в lig. arteriosum. Які судини вона з'єднує?

- A. Праве і ліве передсердя.
- B. Легеневий стовбур і аорту.
- C. Аорту і нижню порожнисту вену.
- D. Легеневий стовбур і верхню порожнисту вену.
- E. Аорту і верхню порожнисту вену.

Тест 29

Під час профілактичного огляду у школяра виявлені симптоми незарощення артеріальної протоки. Які судини вона з'єднує?

- A. Аорту і верхню порожнисту вену.
- B. Аорту і нижню порожнисту вену.
- C. Аорту і легеневий стовбур.
- D. Легеневу артерію і верхню порожнисту вену.
- E. Легеневу артерію і нижню порожнисту вену.

Тест 30

У внутрішньочеревному періоді розвитку в судинній системі плода функціонує велика артеріальна (Боталова) протока, яка після народження перетворюється в lig. arteriosum. Які анатомічні утворення з'єднує між собою ця протока?

- A. Аорта і нижня порожниста вена
- B. Аорта і верхня порожниста вена
- C. Праве і ліве передсердя
- D. Легеневий стовбур і аорта
- E. Легеневий стовбур і верхня порожниста вена

Тест 31

При обстеженні підлітка, лікарем виявлена вроджена вада серця - Боталова протока, що функціонує. Що з'єднує ця протока у внутрішньочеревному періоді розвитку?

- A. Правий та лівий шлуночок
- B. Легеневий стовбур та аорту
- C. Аорту та нижню порожисту вену
- D. Праве та ліве передсердя
- E. Легеневий стовбур та верхню порожисту вену

Тест 32

У дитини 2 років виявлено відставання у фізичному розвитку, часті пневмонії. Встановлено діагноз - незарощення артеріальної протоки. Сполученням яких судин викликано порушення гемодинаміки?

- A. Аортою і легеневим стовбуром
- B. Легеневим стовбуром і легеневими венами
- C. Верхньої порожнистої вени і аорти
- D. Верхньої порожнистої вени і легеневого стовбура
- E. Аортою і легеневими венами

Тест 33

У внутрішньоутробному періоді розвитку в судинній системі плода функціонує крупна артеріальна (Боталова) протока, яка після народження перетворюється в *lig. arteriosum*. Що вона з'єднує між собою?

- A. Аорту та нижню порожнисту вену
- B. Праве та ліве передсердя
- C. Легеневий стовбур та аорту
- D. Легеневий стовбур та верхню порожнисту вену
- E. Аорту та верхню порожнисту вену

Тест 34

Під час профілактичного огляду в школі в учня виявили незарощення Боталової протоки. Які судини вона з'єднує?

- A. Легеневу артерію і верхню порожнисту вену
- B. Аорту і нижню порожнисту вену
- C. Аорту і верхню порожнисту вену
- D. Аорту і легеневий стовбур
- E. Легеневу артерію і нижню порожнисту вену

Тест 35

У дитини 1-го року життя виявлена одна з вад розвитку серцево-судинної системи – незарощення Боталової протоки. Вкажіть місце її локалізації.

- A. Міжпредсердна перегородка
- B. Судина, що з'єднує легеневу артерію і аорту
- C. Міжшлуночкова перегородка
- D. Судина, що з'єднує пупочну і нижню порожнисту вену
- E. Судина, що з'єднує воротну і нижню порожнисту вену

Тест 36

У медико-генетичній консультації було проведено обстеження вагітної жінки (20- тижнева вагітність). На УЗД плід розвинутий нормально, у серцево-судинній системі відхилень від норми немає, артеріальна протока функціонує. Які судини плода вона з'єднує?

- A. Легеневий стовбур з нижньою порожнистою веною
- B. Легеневий стовбур з легеневими венами
- C. Легеневий стовбур з аортою
- D. Аорту з нижньою порожнистою веною
- E. Аорту з верхньою порожнистою веною

Тест 37

У пацієнта 25 років лікар-кардіолог під час аускультативної діагностики виявив систолічний шум на верхівці серця. Про ураження якого клапану можна думати в даному випадку?

- A. Мітрального клапану
- B. Клапану аорти
- C. Тристулкового клапану

- D. Клапану легеневого стовбура
- E. Клапану верхньої порожнистої вени

Тест 38

У хворого вада клапану аорти. У якій точці грудної клітки лікар вислуховує тони цього клапану?

- A. Справа біля основи мечеподібного відростка
- B. У п'ятому міжребер'ї
- C. Зліва біля основи мечеподібного відростка
- D. На 2 см вправо від края грудини у другому міжребер'ї
- E. На 2 см вліво від края грудини у другому міжребер'ї

Тест 39

У пацієнта діагностований запальний процес ендокарду (ендокардит). Яка структура серця уражена при цій патології?

- A. Клапан серця
- B. Провідна система серця
- C. Коронарна судина
- D. Серцева сумка
- E. Серцевий м'яз

Тест 40

При пальпації грудної клітки у хворого Б. (8 років) верхівковий поштовх визначався в VII міжребер'ї по *linea medioclavicularis sinistra*. Питання: Чи є розташування нижньої межі серця по *linea medioclaviculari sinistra* VII міжребер'ї фізіологічним, а якщо немає то де вона розташовується в нормі?

- A. Так. Нижня межа серця по *linea medioclavicularis sinistra* розташовується в IV-VII міжребер'ї
- B. Ні. Нижня межа серця по *linea medioclavicularis sinistra* розташовується в IV-му міжребер'ї
- C. Ні. Нижня межа серця по *linea medioclavicularis sinistra* розташовується в V-му міжребер'ї.
- D. Так. Нижня межа серця по *linea medioclavicularis sinistra* розташовується в V-IX міжребер'ї
- E. Так. Нижня межа серця по *linea medioclavicularis sinistra* розташовується в VI-VII міжребер'ї

Тест 41

При гіпертонічній хворобі звичайно ліва межа серця зміщена вліво. За рахунок якої камери серця або судин відбувається це зміщення?

- A. Дуги аорти.
- B. Лівого передсердя.
- C. Лівого шлуночка і лівого передсердя
- D. Лівого шлуночка
- E. Легеневого стовбура.

Тест 42

Під час ультразвукового обстеження серця лікар спостерігає за стулками мітрального клапана. Що відбувається з ними при систолі передсердь?

- A. Притискаються до стінок передсердя
- B. Вивертаються в порожнину шлуночка
- C. Вивертаються в порожнину передсердя
- D. Стуляються, закриваючи просвіт отвору
- E. Притискаються до стінки судин

Тест 43

Звуження великої судини призвело до погіршення відтоку крові з лівого шлуночка?

- A. Аорта.
- B. Легенева вена.
- C. Легеневий стовбур.
- D. Верхня порожниста вена.
- E. Нижня порожниста вена.

Тест 44

Підвищення кров'яного тиску в аорті призвело до підвищення навантаження на серцевий м'яз. М'язова стінка якої ділянки серця реагує на подразнення?

- A. Правого передсердя.
- B. Лівого передсердя.
- C. Правого шлуночка.
- D. Лівого шлуночка.
- E. Венозної пазухи.

Тест 45

У хворого значне збільшення правого передсердя, велика печінка. Щодо ураження якої структури серця йде мова?

- A. Valva aortae.
- B. Valva tricuspidalis.
- C. Valva bicuspidalis.
- D. Valva trunci pulmonalis.
- E. Auricula sinistra.

Тест 46

Під час розтину порожнин серця на внутрішній стінці були виявлені гребінцеві м'язи. Які відділи порожнин серця розкриті?

- A. Ліве вушко і лівий шлуночок
- B. Правий і лівий шлуночок
- C. Праве і ліве вушко
- D. Ліве передсердя і лівий шлуночок
- E. Праве передсердя і правий шлуночок

Тест 47

Звуження крупної судини спричинило погіршення відтоку крові з лівого шлуночка. Яка судина зазнала патологічних змін?

- A. Аорта
- B. Легеневий стовбур
- C. Легенева вена
- D. Верхня порожниста вена
- E. Нижня порожниста вена

Тест 48

Підвищення кров'яного тиску в аорті, спричинило навантаження на серцевий м'яз. М'язова стінка якої ділянки серця реагує на подразнення?

- A. Лівий шлуночок
- B. Ліве передсердя
- C. Правий шлуночок
- D. Праве передсердя
- E. Венозний синус

Тест 49

Radnee (1945) вперше увів контрастну речовину у висхідну частину аорти з метою візуалізації на рентгенограмі вінцевих артерій. Проте зображення судин було нечітким через велике розведення контрастної речовини кров'ю. В яку частину аорти доцільніше ввести катетер для отримання більш чіткого зображення?

- A. Цибулина аорти
- B. Грудна аорта
- C. Перший шийок аорти
- D. Черевна аорта
- E. Дуга аорти

Тест 50

У хворого значне збільшення правого передсердя, велика печінка. Про ураження якої структури серця має іти мова ?

- A. Valva aortae
- B. Valva tricuspidalis
- C. Valva bicuspidalis
- D. Valva trunci pulmonalis
- E. Auricula sinistra

Тест 51

У хворого з порушенням серцевої діяльності при обстеженні виявлено аневризма (мішкоподібне розтягнення стінки) верхньої порожнистої вени у місця її впадіння в праве передсердя. Здавлення якого анатомічного утворення провідної системи викликало порушення діяльності серця?

- A. Nodus atrioventricularis
- B. Fasciculus atrioventricularis
- C. Nodus sinuatrialis
- D. Crus dextrum
- E. Crus sinistrum

Тест 52

У травмованого епідуральна гематома у скроневій ділянці. Яка артерія пошкоджена?

- A. Середня мозкова артерія
- B. Задня сполучна артерія

- C. Передня оболонкова артерія
- D. Середня оболонкова артерія
- E. Передня мозкова артерія

Тест 53

У потерпілого в автомобільній катастрофі забійна рана в скроневій ділянці. В ході клінічного обстеження виявлено перелом виличної кістки і ознаки внутрішньо-черепної кровотечі. Ушкодження якої артерії слід запідозрити в першу чергу?

- A. Поверхневої скроневої артерії
- B. Передньої менінгеальної артерії
- C. Верхньощелепної артерії
- D. Лицевої артерії
- E. Середньої менінгеальної артерії

Тест 54

У хворого після травми в скроневій ділянці виявлена епідуральна гематома. Яка артерія була пошкоджена?

- A. Глибока скронева артерія
- B. Глибока вушна артерія
- C. Верхня барабанна артерія
- D. Нижня барабанна артерія
- E. Середня оболонна артерія

Тест 55

Внаслідок травми скроневої кістки у хворого виявлена епідуральна гематома. Яка артерія пошкоджена?

- A. Середня оболонна артерія.
- B. Середня мозкова артерія.
- C. Задня сполучна артерія.
- D. Передня оболонна артерія.
- E. Передня мозкова артерія.

Тест 56

Потерпілому 37 років була нанесена травма гострим предметом в нижню ділянку сонного трикутника шиї. Яка судина при цьому була пошкоджена?

- A. Зовнішня сонна артерія.
- B. Загальна сонна артерія.
- C. Зовнішня яремна вена.
- D. Верхня щитоподібна артерія.
- E. Внутрішня сонна артерія.

Тест 57

При гнійному запаленні середнього вуха в патологічний процес втягнена артерія, яка розташована на передній стінці барабанної порожнини. Яка судина втягнена в патологічний процес?

- A. A. carotis externa
- B. A. carotis interna
- C. A. meningea media
- D. A. auricularis posterior
- E. A. temporalis superficialis

Тест 58

У пацієнта К., 56 років, який 28 років пропрацював робочим на хімічному заводі в цеху зі шкідливими умовами виробництва, спостерігаються часті кровотечі із слизової оболонки носової порожнини. За рахунок яких артерій це відбувається?

- A. Надочноямкова артерія
- B. Війчасті артерії
- C. Передня і задня решітчасті артерії.
- D. Передня мозкова артерія
- E. Очна артерія

Тест 59

Потерпілий доставлений у клініку з відкритим переломом гілки нижньої щелепи з великою кровотечею в ділянці перелому. Пошкодження якої артерії, вірогідніше за все, мало місце?

- A. Середньої вискової
- B. Лицевої
- C. Коміркової нижньої
- D. Язикової
- E. Висхідної піднебінної

Тест 60

У потерпілого в аварії спостерігається кровотеча з м'яких тканин спереду від кута нижньої щелепи. Яку судину треба перев'язати для зупинки кровотечі?

- A. A. linguaiis.
- B. A. carotisinterna.
- C. A. temporalis superficialis.
- D. A. alveolaris inferior.
- E. A. facialis.

Тест 61

У дитини пошкоджена нижня губа в області правого кута рота. З рани тонкою цівкою виливається червона кров. Гілки якої артерії пошкоджені при травмі?

- A. Верхньощелепної артерії
- B. Язичної артерії
- C. Хребетної артерії
- D. Висхідною глоткової артерії
- E. Лицьової артерії

Тест 62

У лікарню після автокатастрофи поступив юнак 18 років. У травматологічному відділенні виявлені численні травми м'яких тканин обличчя в області медіального кута ока, які супроводились масивною кровотечею. Який артеріальний анастомоз формується у цьому регіоні?

- A. A. carotis externa et a. subclavia
- B. A. carotis interna et a. subclavia
- C. A. subclavia et a. ophthalmica
- D. A. carotis interna et a. ophthalmica
- E. A. carotis externa et a. carotis interna

Тест 63

У хворого кровотеча в ділянці верхньої губи. Яка артерія ймовірноше всього пошкоджена?

- A. Верхньощелепна
- B. Лицева
- C. Язикова

- D. Поверхнева скронева
- E. Кутова

Тест 64

Під час операції закриття природженої щілини піднебіння (уранопластики), при збиванні долотом крилоподібного гачка, ушкоджено великий піднебінний канал. Виникла кровотеча яку можна зупинити лише шляхом тампонади каналу. Яку артерію ушкоджено?

- A. Висхідну глоткову артерію
- B. Висхідну піднебінну артерію.
- C. Низхідну піднебінну артерію.
- D. Клиноподібну артерію.
- E. Задню верхню альвеолярну артерію.

Тест 65

У травмованого кровотеча з рани в ділянці голови. В якому місці слід притиснути сонну артерію для тимчасової зупинки.

- A. До хребта у верхній частині шії.
- B. До переднього горбка на поперечному відростку 4-го шийного хребця.
- C. До переднього горбка на поперечному відростку 6-го шийного хребця.
- D. До переднього горбка на поперечному відростку 5-го шийного хребця.
- E. До переднього горбка на поперечному відростку 7-го шийного хребця.

Тест 66

У хворого на рак спинки язика виникла сильна кровотеча внаслідок ураження пухлиною дорзальної артерії язика. Яку судину перев'язує лікар для зупинки кровотечі?

- A. Дорзальну артерію язика
- B. Глибокої артерії язика
- C. Язикову артерію
- D. Лицевої артерії
- E. Висхідної артерії глотки

Тест 67

Хворій Т. проводиться операція на щитоподібній залозі. Гілки яких артерій повинен перев'язати хірург під час операції?

- A. Верхню щитоподібну і висхідну артерію шиї
- B. Верхню і нижню гортанні артерії
- C. Верхню щитоподібну і щитошийний стовбур
- D. Верхню і нижню щито
- E. Висхідну і глибоку артерії шиї

Тест 68

У хворого під час трахеотомії виникла виражена кровотеча. Яка артерія була травмована під час операції?

- A. Нижня щитоподібна артерія
- B. Верхня щитоподібна артерія
- C. Верхня гортанна артерія
- D. Найнижча щитоподібна артерія
- E. Нижня гортанна артерія

Тест 69

У хворого виявлено порушення кровотоку у басейні правої передньої мозкової артерії. Які ділянки кори кінцевого мозку можуть постраждати за цих умов?

- A. Медіальна поверхня правої потиличної частки
- B. Нижня поверхня правої лобної частки
- C. Нижня поверхня правої скроневої частки
- D. Медіальна поверхня правих лобної та тім'яної часток
- E. Права острівцева частка

Тест 70

У хворого встановлено ураження внутрішнього вуха судинного генезу. Гілками якої з названих артерій, головним чином, здійснюється кровопостачання внутрішнього вуха?

- A. A. cerebri posterior
- B. A. basilaris
- C. A. vertebralis
- D. A. cerebri media
- E. A. cerebri anterior

Тест 71

Хворий, 45 років, скаржиться на запаморочення, шаткість під час ходьби, порушення координації рухів. При обстеженні встановлено, що у хворого остеохондроз шийного відділу хребтового стовбура і стиснута судина, яка проходить через поперечні отвори шийних хребців. Яка це судина?

- A. A. subclavia
- B. A. verterbralis
- C. A. carotis externa
- D. A. carotis interna
- E. A. occipitalis

Тест 72

Після корововиливу у ліву півкулю головного мозку хворий втратив мову. В басейні якої артерії відбувся тромбоз?

- A. Arteriacerebri anterior.
- B. Arteriacerebrimedia.
- C. Arteria cerebri posterior.
- D. Arteria communicans anterior.
- E. Arteria communicans posterior.

Тест 73

У хворого, який страждає порушенням мозкового кровообігу, встановлено порушення функції лімбічної системи. Порушення кровопостачання в якій артерії мозку викликало ці симптоми?

- A. Задній мозкової
- B. Хребетної
- C. Передньої мозкової
- D. Середньої мозкової
- E. Передньої ворсинчастої

Тест 74

У жінки 53 років порушення функції V-VIII пар черепних нервів внаслідок порушення кровопостачання їх ядер, відсутність активних рухів в обох верхніх і нижніх кінцівках, розлади вітальних функцій (дихання та кровообігу). Порушення кровотоку в басейні якої артерії є причиною цього стану.

- A. Основної артерії
- B. Середньої мозкової артерії
- C. Задньої мозкової артерії
- D. Передньої з'єднувальної артерії
- E. Передньої мозкової артерії

Тест 75

Після крововиливу у ліву півкулю головного мозку хворий втратив мову. У басейні якої артерії відбувся тромбоз?

- A. Arteria cerebri media
- B. Arteria cerebri anterior
- C. Arteria cerebri posterior
- D. Arteria communicans anterior
- E. Arteria communicans posterior

Тест 76

У хворого порушена функція серцево-судинного та дихального центрів. В басейні яких артерій порушений кровоток?

- A. a.a. vertebrales e tbasilaris
- B. a.a cerebri anterior et communicans anterior
- C. a.a cerebri anterior et cerebri media
- D. a.a communicans posterior et cerebri media
- E. a.a communicans posterior et cerebri posterior

Тест 77

У лікарню госпіталізована хвора у важкому стані з діагнозом – геморагічний інсульт в ділянці лобної долі правої півкулі головного мозку. У шкодження якої артерії найбільш ймовірно призвело до цього стану?

- A. A. cerebri posterior.
- B. A. communicans anterior.
- C. A. cerebri media.
- D. A. communicans posterior.
- E. A. cerebri anterior.

Тест 78

У хворого 65 років при неврологічному обстеженні виявлено крововилив у межах верхньої скроневої звивини. У зоні кровопостачання якої артерії воно знаходиться?

- A. Передня мозкова артерія
- B. Задня мозкова артерія
- C. Передня сполучна артерія
- D. Основна артерія
- E. Середня мозкова артерія

Тест 79

При обстеженні хворих с захворюваннями серцево-судинної системи часто припадає порівнювати характер пульсації судин в симетричних точках правої і лівої половин тіла. Пульсацію якої артерії можна легко прощупати н передній поверхні нижньої треті передпліччя?

- A. Ліктевої.
- B. Передньої міжкісткової.
- C. Поверхневої долонньої гілки.
- D. Задньої міжкісткової.
- E. Променевої.

Тест 80

При травмі у пацієнта 44 років виник розрив сухожиль м'язів лівої долоні, поверхневих кровоносних судин. Після оперативного втручання і видалення більшої частини некротичних змін м'язової тканини кровотік був відновлений. За рахунок яких судин?

- A. a. metacarpeae palmares
- B. Arcus palmaris superficialis
- C. Aa. perforantes
- D. Aa. digitales palmares communes
- E. Arcus palmaris profundus

Тест 81

До приймального відділення поступив хворий з переломом кісток кисті з сильною кровотечею в ділянці анатомічної табакерки. Яка судина пошкоджена?

- A. Променева артерія.
- B. Ліктьова артерія.

- C. Передня міжкостиста артерія.
- D. Задня міжкостиста артерія.
- E. Поверхнева долонна дуга.

Тест 82

У чоловіка 35 років під час травми задньої поверхні плеча був пошкоджений променевий нерв і артеріальна судина, яка проходить поруч з ним в *canalis humeromuscularis*. Яка артерія була пошкоджена?

- A. A. profundabrachii
- B. A. axillaris
- C. A. radialis
- D. A. ulnaris
- E. A. brachialis

Тест 83

У хворого діагностовано перелом в середній третині плечової кістки з пошкодження променевого нерва. Яка артерія була ушкоджена ?

- A. Глибока артерія плеча
- B. Передня огинаюча артерія плеча
- C. Задня огинаюча артерія плеча
- D. Верхня ліктьова бокова артерія
- E. Нижня ліктьова бокова артерія

Тест 84

Внаслідок травми плеча порушена цілісність плечової артерії в нижній її частині, що привело до її перев'язки. За рахунок яких гілок плечової артерії відновиться кровопостачання передпліччя?

- A. М'язових та нижньої бокової ліктьової.
- B. Глибокої артерії плеча.
- C. М'язових та верхньої бокової ліктьової.
- D. Верхньої та нижньої бокових ліктьових.
- E. М'язових.

Тест 85

Наслідком травми у пацієнта 44 років став розрив сухожилків м'язів лівої долоні, поверхневих кровоносних судин. Після оперативного втручання і видалення більшої частини некротично зміненої м'язової тканини кровотік був відновлений. Зарахунок яких судин?

- A. Arcus palmaris superficialis
- B. Arcus palmaris profundus
- C. AA. digitales palmares communes
- D. AA. metacarpeae palmares
- E. AA. perforantes

Тест 86

Внаслідок травми плеча порушена цілісність плечової артерії в нижній її частині, проведена її перев'язка. За рахунок яких гілок плечової артерії відновиться кровопостачання передпліччя і кисті?

- A. М'язових та зворотньої міжкісткової
- B. Гілок глибокої артерії плеча.
- C. М'язових та нижньої бічної ліктьової.
- D. М'язових та верхньої бічної ліктьової.
- E. Верхньої та нижньої бічної ліктьових.

Тест 87

У пораненого перев'язали плечову артерію в нижній третині плеча. За рахунок яких артерій можливе відновлення кровопостачання передпліччя і кисті?

- A. М'язових гілок плечової артерії.
- B. Глибокої артерії плеча, ліктьових колатеральних артерій.
- C. Передньої і задньої огинаючих артерій плеча..
- D. Підлопаткової, передньої міжкісткової артерій.
- E. Грудонадплечової, задньої огинаючої артерій плеча.

Тест 88

Після автомобільної катастрофи юнак 23 років звернувся у лікарню з різаною раною передньо-медіальної ділянки плеча з артеріальною кровотечею. Яка артерія уражена?

- A. A. radialis
- B. A. axillaris
- C. A. brachialis
- D. A. subscapularis
- E. A. profunda brachii

Тест 89

Після травматичного ушкодження м'яких тканин передпліччя виникла артеріальна кровотеча. Для її тимчасової зупинки фельдшер бригади швидкої допомоги застосував пальцеве перетискання в ділянці *sulcus bicipitalis medialis*. Яку судину було перетиснуто?

- A. *A. profundabrahii*.
- B. *A. axillaris*.
- C. *A. brachialis*.
- D. *A. collateralis ulnaris superior*.
- E. *A. radialis*.

Тест 90

У постраждалого в дорожній пригоді лікар виявив перелом лівої ключиці і порушення кровообігу в кінцівці (немає пульсації в променевої артерії). Яка причина порушення кровообігу в

- A. Здавлення пахвової артерії
- B. Здавлення підключичної вени
- C. Здавлення підключичної артерії
- D. Здавлення хребтової артерії
- E. Здавлення пахвової вени

Тест 91

Жінці 40 років хворої на апендицит була зроблена апендектомія, при проведенні якої була перерізана артерія червоподібного відростка, яка відходить від:

- A. Порожньокишкової артерії.
- B. Клубовокишкової артерії.
- C. Правої ободової артерії.
- D. Клубовоободової артерії.
- E. Середньої ободової артерії.

Тест 92

При видаленні пухлини підшлункової залози пошкоджена судина, яка проходить по верхньому краю підшлункової залози. Яка судина пошкоджена?

- A. *A. pancreato- duodenalis superior*.
- B. *A. pancreato- duodenalis inferior*.

- C. A. gastro- epiploica dextrA.
- D. A. lienalis
- E. A. gastro- epiploica sinistrA.

Тест 93

При обстеженні хворого встановлено порушення кровообігу підшлункової залози. Яка з перелічених артерій може бути пошкоджена?

- A. A. hepatica propria
- B. A. dastrica sinistra
- C. A. gastroepiploica dextra
- D. A. Lienalis
- E. A. gastrica dextra

Тест 94

У хворого з виразкою шлунка, розташованої в пілоричному відділі на малій кривизні, виникла кровотеча. Яку судину треба перев'язати для зупинки кровотечі?

- A. Селезінкової артерії.
- B. Ліву шлунково-сальникову артерію.
- C. Печінкову артерію.
- D. Праву шлунково-сальникову артерію.
- E. Праву шлункову артерію.

Тест 95

Хірург проводить оперативне втручання на черевному відділі стравоходу. Яку судину він може при цьому пошкодити?

- A. A. lienalis.
- B. A. gastrica dextra.
- C. A. gastroduodenalis.
- D. A. gastroomentalis sinistra.
- E. A. gastrica sinistra.

Тест 96

У хворого діагностовано прорив вирізки пілоричного відділу шлунка. Яку артерію треба перев'язати для зупинки кровотечі?

- A. Ліву шлункову
- B. Короткі шлункові артерії.
- C. Черевний стовбур

- D. Задню шлункову артерію.
- E. Праву шлункову

Тест 97

Хворому А. проведена резекція з приводу виразкової хвороби на рівні кута шлунка. Які великі артерії, повинен перев'язати хірург під час операції?

- A. Праві шлункову і шлунково-сальникову
- B. Ліві шлункову і шлунково-сальникову
- C. Праву шлунково-сальникову і шлунково-дванадцятипалу
- D. Праву шлункову і ліву шлунково-сальникову
- E. Шлунково-дванадцятипалу і ліву шлункову

Тест 98

У хворого на виразку шлунка, яка розташована у пілоричному відділі на малій кривизні, виникла кровотеча. Яку судину треба перев'язати для зупинки кровотечі?

- A. Праву шлункову артерію
- B. Ліву шлункову артерію
- C. Ліву шлунково-сальникову артерію
- D. Печінкову артерію
- E. Праву шлунково-сальникову артерію

Тест 99

Хірург проводить оперативне втручання на черевному відділі стравоходу. Яку судину він може при цьому пошкодити?

- A. A. gastricasinistra
- B. A. gastricadextra
- C. A. lienalis
- D. A. gastroduodenalis
- E. A. gastromentalis sinistra

Тест 100

Оглядаючи черевну порожнину потерпілого з проникаючим пораненням передньої черевної стінки, хірург помітив пошкодження малого чепця, з якого витікала ясно червона (артеріальна) кров. Яка артерія виявилась пошкодженою?

- A. A. gastroepiploicadextra
- B. A. hepaticapropria
- C. A. hepaticacommunis
- D. A. lienalis
- E. A. gastroepiploica sinistra

Тест 101

При видаленні жовчного міхура в лігатуру замість однієї а. cystyca була втягнена артерія, перев'язка якої призвела до некрозу правої частки печінки і смерті. Яка артерія була помилково перев'язана разом з

- A. A. Cystyca
- B. Ramusdexter a. hepaticapropria
- C. A. hepatica communis
- D. A. gasro-duodenalis
- E. A. hepatica propria

Тест 102

Хворому проведено видалення жовчного міхура з приводу жовчно-кам'яної хвороби. Яку артерію повинен перетнути хірург під час операції?

- A. Праву шлункову
- B. Міхурову
- C. Шлунково-дванадцятипалу
- D. Загальну печінкову
- E. Ліву печінкову

Тест 103

Під час холецистектомії у лігатуру крім міхурової артерії потрапила інша судина, що призвело до некрозу правої частки печінки. Яку артерію перев'язав хірург?

- A. Ліву гілку власної печінкової артерії
- B. Шлунково-дванадцятипалу артерію
- C. Праву гілку власної печінкової артерії
- D. Загальну печінкову артерію
- E. Власну печінкову артерію

Тест 104

У хірургічне відділення поступив хворий у важкому стані з колотою раною в ділянці правого підребер'я і ознаками внутрішньої кровотечі. Після лапаротомії хірург виявив пошкодження паренхіми печінки і кров в черевній порожнині. З метою тимчасової зупинки кровотечі лікар наклав м'який затискач на печінково-дванадцятипалу зв'язку. Які судини перетиснуті в товщі цієї зв'язки?

- A. Права і ліва печінкові артерії.
- B. Печінкові вени і печінкові артерії.
- C. Власна печінкова артерія і печінкові вени.
- D. Власна печінкова артерія і ворітня вена печінки.
- E. Черевний стовбур і верхня брижова артерія.

Тест 105

З метою тимчасової зупинки кровотечі з паренхіми печінки лікар наклав м'який затискач на печінково-дванадцятипалу зв'язку. Які судини перетиснено у товщі цієї зв'язки?

- A. Печінкові вени
- B. Власну печінкову артерію і печінкову вену
- C. Праву і ліву печінкові артерії
- D. Власну печінкову артерію і ворітню вену
- E. Черевний стовбур

Тест 106

При лапаротомії хірургом виявлено гангренозне ураження низхідної ободової кишки. Тромбоз якої артерії зумовив цей?

- A. Середньої ободової.
- B. Правої ободової.
- C. Лівої ободової.
- D. Клубово-ободової.
- E. Верхньої брижової.

Тест 107

Під час операційного втручання в черевній порожнині була пошкоджена артерія яку перев'язали. Через певний час було виявлено порушення кровопостачання лівої частини поперечної ободової кишки, а також низхідної т сигмоподібної ободових кишок. Яку кровоносну судину було ушкоджено в даному випадку?

- A. A. mesenterica superior.
- B. Truncus coeliacus.
- C. A. lienalis.
- D. A. mesenterica inferior.
- E. A. hepatica communis.

Тест 108

У хворого різкий біль в лівій половині живота, нудота, блювання, відсутність на протязі 2-х діб випорожнення. Поставлений діагноз: тромбоз судини брижі кишки. Про закупорку якої судини можна думати?

- A. Черевний ствол.
- B. Селезінкова артерія.
- C. Ліва ниркова артерія.
- D. Сигмоподібна артерія.
- E. Середня ободова артерія.

Тест 109

Хворий прооперований з приводу пухлини товстої кишки. Вилучена частина висхідної ободової кишки. Гілки якої артерії повинен перев'язати хірург під час операції?

- A. Правую шлунково-сальникової
- B. Середньої ободової
- C. Клубово-ободової
- D. Лівою ободової
- E. Правую ободової

Тест 110

Хворий прооперований з приводу пухлини кишечника. Вилучена сліпа кишка. Гілки якої артерії повинен перев'язати хірург під час операції?

- A. Середньої ободової
- B. Правую ободової
- C. Лівою ободової
- D. Апендикулярні
- E. Клубово-ободової

Тест 111.

В черевній порожнині була пошкоджена артерія яку перев'язали під час операційного втручання. Через певний час було виявлено порушення кровопостачання лівої частини поперекової ободової кишки, а також низхідної та сигмовидної ободових кишок. Яку кровоносну судину було ушкоджено в

- A. A. mesenterica inferior
- B. Truncus coeliacus
- C. A. mesenterica superior
- D. A. lienalis
- E. A. hepatica communis

Тест 112.

На прийом до лікаря – проктолога звернувся чоловік 62 років, з скаргами на кров'янисті відділення з прямої кишки. Обстеження показало наявність пухлини та потребу в негайній операції. Гілками яких артеріальних судин вона кровопостається?

- A. A. mesenterica inferior et a. iliaca externa
- B. A. mesenterica inferior et a. iliaca interna
- C. A. mesenterica superior et a. mesenterica inferior
- D. A. iliaca externa et a. iliaca interna
- E. Pars abdominalis aortae et a. iliaca interna

Тест 113.

При позаматковій вагітності у жінки відбувся розрив маткової труби, що призвело до кровотечі. Пошкодження якої судини викликало кровотечу?

- A. Ramus ovaricus a. uterine
- B. A. ovarica
- C. Ramus tubaria a. uterine
- D. A. pudenda interna
- E. A. iliaca interna

Тест 114.

При кесарському розтині у хворої Д., 32 років, внаслідок сильної кровотечі і неможливості її зупинити, лікар вимушений був видалити матку. За рахунок яких судин здійснюється кровопостачання матки?

- A. Arteria obturatoria.
- B. Arteria sacralis lateralis.
- C. Arteria pudenda interna.
- D. Arteria clitoridis.
- E. Arteria uterina.

Тест 115.

Жінці проведена операція з приводу позаматкової (трубною) вагітності. Гілки яких артерій повинен перев'язати хірург під час операції?

- A. Верхньої міхурово і яєчники
- B. Маткової і яєчники
- C. Нижньої міхурово і яєчники
- D. Маткової і верхньої міхурово
- E. Маткової і нижньої міхурово

Тест 116.

Під час операції видалення матки з яєчниками і матковими трубами лікар перев'язує зв'язку, що підвішує яєчник. Які судини перев'язав лікар в цій зв'язці?

- A. Маткові артерію і вену
- B. Трубні артерію і вену
- C. Внутрішню клубову артерію
- D. Внутрішню клубову вену
- E. Яєшникові артерію і вену

Тест 117.

Після резекції середньої третини облітерованої тромбом стегнової артерії нижня кінцівка кровопостається за рахунок обхідних анастомозів. Назвіть артерію, яка має основне значення у відновленні кровотоку.

- A. Поверхнева огинальна артерія клубової кістки
- B. Глибока стегнова артерія
- C. Низхідна колінна артерія
- D. Поверхнева надчеревна артерія
- E. Глибока зовнішня соромітня артерія

Тест 118.

При дослідженні кровопостачання стопи лікар визначає пульсацію великої артерії, яка проходить попереду articulatio talocruralis між сухожиллями довгого розгинача великого пальця стопи і довгого розгинача пальців в окремому фіброзному каналі. Яка це артерія?

- A. A. tarsea lateralis.
- B. A. tibialis posterior.
- C. A. tarsea medialis.
- D. A. dorsalis pedis.
- E. A. fibularis.

Тест 119.

При обстеженні хворого, хірург досліджує пульсацію артерії позаду медіальної кісточки. Пульсацію якої артерії досліджує?

- A. Малогомілкової артерії
- B. Передньої великогомілкової артерії
- C. Задньої поворотної великогомілкової артерії
- D. Задньої великогомілкової артерії
- E. Передньої поворотної великогомілкової артерії

Тест 120.

При дослідженні кровопостачання стопи лікар визначає пульсацію великої артерії, яка проходить позаду malleolus medialis в окремому фіброзному каналі. Яка це артерія?

- A. A. dorsalis pedis.
- B. A. tibialis posterior.
- C. A. tibialis anterior.
- D. A. fibularis.
- E. A. malleolaris medialis.

Тест 121.

При обстеженні кровопостачання стопи, лікар обстежує пульсацію крупної артерії, яка проходить попереду articulatio talocruralis проміж сухожилками довгого розгинача великого пальця стопи та довгого розгинача пальців в окремому фіброзному каналі. Яка це артерія?

- A. A. tibialis anterior
- B. A. tarsea medialis

- C. A. tarsea lateralis
- D. A. dorsalis pedis
- E. A. fibularis

Тест 122.

Хворому виставлений діагноз ураження голівки стегна ішемічного походження. Яка артерія ушкоджена?

- A. Ramus acetabularum a.obturatoriae
- B. Arteria femoralis
- C. Arteria illiaca externa
- D. Arteria profunda femoris
- E. Arteria umbilicalis

Тест 123.

У хворої 70 років діагностовано перелом шийки лівої стегнової кістки з розривом зв'язки голівки стегнової кістки. Гілка якої артерії пошкоджена?

- A. Стегнова
- B. Зовнішня клубова
- C. Затульна
- D. Нижня сіднична
- E. Внутрішня статева

Тест 124.

У потерпілого виявлено перелом тіла та верхньої гілки лобкової кістки, уламки пошкодили судини, що проходять в судинній лакуні. Які судини пошкоджені?

- A. A. et v. iliaca interna
- B. A. et v. iliaca externa
- C. A. et v. femoralis
- D. A. et v. pudenda interna
- E. A. et v. epigastrica superficialis

Тест 125.

У хворого спостерігається ішемія тканин нижче колінного суглоба, що супроводжується “переміжною кульгавістю”. Про оклюзію якої артерії можна думати?

- A. Малогомілкова артерія.
- B. Задня великогомілкова артерія.
- C. Передня великогомілкова артерія.
- D. Проксимальна частина стегнової артерії.
- E. Підколінна артерія.

Тест 126.

У хворого 45 років на правій нозі спостерігається блідість шкіри гомілки та стопи і відзначається відсутність пульсації тильної артерії стопи та задньої великогомілкової артерії. Пульсація стегнової артерії збережена. Ураженн якої артерії відбулося?

- A. Малогомілкової.
- B. Підколінної.
- C. Глибокої артерії стегна.
- D. Низхідної колінної
- E. Зовнішньої клубової.

Тест 127.

У хворого спостерігається ішемія тканин нижче колінного суглоба, яка супроводжується переміжною кульгавістю. Про оклюзії якої артерії йде мова?

- A. Стегнової.
- B. Підколінної.
- C. Задній великогомілкової.
- D. Передньої великогомілкової.
- E. Проксимальної частини стегнової артерії.

РОЗДІЛ 2. ВЕНИ, ЛІМФАТИЧНА СИСТЕМА

Тест 128.

Хворий страждає на цироз печінки. Варикозне розширення яких вен з системи портокавальних анастомозів спостерігається?

- A. V. subcostalis.
- B. V. femoralis.
- C. V. epigastrica superficialis.
- D. V. circumflexa ilium profunda.
- E. Vv. intercostales posteriores.

Тест 129.

В клініку поступив хворий зі скаргами на біль в правій підреберній області, блювоту з кров'ю. При обстеженні було встановлено збільшення печінки, розширення підшкірних вен передньої черевної стінки. В якому руслі утруднений кровотік?

- A. Печінкової вені.
- B. Черевний аорті.
- C. Нижньої порожнистої вени.
- D. Верхньої порожнистої вени.
- E. Воротньої вені печінки.

Тест 130.

У хворого, 60 років, виявлено різке розширення підшкірних вен передньої черевної стінки. Про порушення кровообігу в якій вені це свідчить?

- A. Верхньої порожнистої.
- B. Воротньої вені печінки.
- C. Непарні.
- D. Верхньої брижової.
- E. Нижньої порожнистої.

Тест 131.

При обстеженні 48-річного хворого лікар виявив асцит (черевну водянку), в ділянці пупка - розширені повнокровні вени (симптом "голови медузи"). В анамнезі зазначено, що хворий зловживав алкоголем. Який орган черевної порожнини вражений і за якими венозних анастомозам відтікає венозна кров?

- A. Печінка. Порто-кава-кавальний анастомоз крізь навколопупкові вени.
- B. Підшлункова залоза. Кава- кавальний анастомоз крізь брижову вену.
- C. Селезінка. Порто-кавальний анастомоз через систему шлункових вен.
- D. Печінка. Порто-кавальний анастомоз через систему нижньої і верхньої брижових і поперекових вен.
- E. Шлунок. Порто-кавальний анастомоз через систему шлункових вен, нижньої і верхньої брижових вен.

Тест 132.

У хворого, доставленого в клініку, чітко виражено розширення підшкірних вен в ділянці пупка ("голова медузи"). Прокідність якого з великих венозних судин порушена?

- A. V. renalis.
- B. V. portae.
- C. V. mesenterica superior.
- D. V. mesenterica inferior.
- E. V. iliaca interna.

Тест 133.

У хворого, 30 років, виявлена пухлина висхідної ободової кишки, яка здавлює v. colica dextra, що перешкоджає венозному відтоку в портальну систему. За якими венах можливий відтік крові в систему нижньої порожнистої вени?

- A. Vv. lumbales.
- B. Vv. gastricae.
- C. V. renalis dextra.
- D. V. colica sinistra.
- E. V. colica media.

Тест 134.

Машиною швидкої допомоги в приймальне відділення доставлений хворий з кривавою блювотою. В анамнезі - цироз печінки. Пошкодження яких вен найбільш ймовірно в даному випадку?

- A. Воротньої вени печінки.
- B. Верхньої брижової.
- C. Печінкових.

- D. Стравохідного.
- E. Селезінкових.

Тест 135.

В клініку потрапив чоловік 54 років зі скаргами на болі в правій підреберній області, блювоту з кров'ю. Об'єктивно: збільшення розмірів печінки, варикозне розширення вен стравоходу і шлунка, кровотечі з них. Порушення функції якої судини найімовірніше мало місце?

- A. Vena cava inferior
- B. Vena porta
- D. Vena hepatica
- C. Vena cava superior
- E. Aorta abdominalis

Тест 136

Хворий звернувся зі скаргами на періодично виникаючі стравоходу кровотечі. В анамнезі - перенесений гепатит. Має місце портальна недостатність. При огляді слизової стравоходу Езофагоскопія видно наповнені кров'ю, покручені вени. Які вени формують порто-кавальний венозний анастомоз стравоходу?

- A. Права і ліва шлункові
- B. Воротна і ліва шлункова
- C. Діафрагмальні і стравоходу
- D. Селезінкова і ліва шлункова
- E. Ліва шлункова і стравоходу

Тест 137.

Хворий страждає на цироз печінки. Варикозні розширення яких вен з системи порто-кавальних анастомозів можуть бути?

- A. V. femoralis
- B. V. subcostalis
- C. V. circumflexa ilium profunda
- D. V. epigastrica superficialis
- E. Vv. intercostales posteriors

Тест 138.

В клініку поступив хворий зі скаргами на біль у правій підбровій ділянці, блювоту з кров'ю. При дослідженні було встановлено збільшення печінки, розширення підшкірних вен передньої стінки живота. В якій судині затруднений кровоток?

- A. Черевна аорта
- B. Печінковій вени
- C. Нижня порожниста вена
- D. Верхня порожниста вена
- E. Ворітна вена

Тест 139.

У хворого 60-и років виявлено різке розширення підшкірних вен передньої черевної стінки. Про порушення кровотоку в якій вені це свідчить?

- A. Непарній вені.
- B. Верхній порожнистій вені.
- C. Верхній брижовій.
- D. Ворітній.
- E. Нижній порожнистій вені.

Тест 140.

До клініки потрапив чоловік 54 років із жалобами на болі в правій підреберній ділянці, блювоту з кров'ю. При обстеженні було встановлене збільшення розмірів печінки, варикозне розширення вен стравоходу і шлунка, кровотеча з них. Порушення функції якої судини ймовірніше за все мало місце?

- A. Aorta abdominalis
- B. Vena hepatica
- C. Vena cava superior
- D. Vena cava inferior
- E. Vena porta

Тест 141.

Чоловіку 56 років з цирозом печінки, ускладненим портальною гіпертензією (ускладненням відтоку крові у воротну вену печінки) показана операція накладення прямих портокавальних анастомозів. З'єднання яких судин забезпечить наявність портокавальних анастомозів?

- A. Vena cava superior et vena inferior
- B. Vena cava inferior et vena thoracica interna
- C. Vena cava superior et vena azigos
- D. Vena cava inferior et vena iliaca communis
- E. Vena porta et vena hemiazigos

Тест 142.

У хворого лікар виявив асцит (черевну водянку), в області пупка видно розширені повнокровні вени – симптом “голови медузи“, . В анамнезі відзначено, що хворий зловживав алкоголем. Який уражено орган черевної порожнини і по яких венозних анастомозах відтікає венозна кров?

- A. Підшлункова залоза. Кава-кавальний анастомоз через брижову вену
- B. Селезінка. Кава-портальний анастомоз через систему шлункових вен
- C. Печінка. Кава-кавальний анастомоз через систему нижньої і верхньої брижових вен
- D. Печінка. Порто-кава-кавальний анастомоз через припупкові вени
- E. Шлунок. Порто-кавальний анастомоз через систему шлункових вен, нижньої і верхньої брижових вен

Тест 143.

У хворого, якого доставлено в клініку, чітко виражені розширені підшкірні вени в ділянці пупка (“голова медузи”). Прокідність якої з великих венозних судин порушена?

- A. V.mesenterica superior
- B. V.portae.
- C. V.mesenterica inferior
- D. V.iliaca interna
- E. V.renalis

Тест 144.

Хворий доставлений з інтенсивною кровотечею з рота, повторним блюванням, зниженням АТ, загальною слабкістю. При обстеженні встановлена кровотеча з розширених вен нижньої третини стравохода. Печінка щільна, бугриста, болюча, збільшена. По яким судинам порушився венозний кровотік?

- A. Ліва шлункова і непарна (напівнепарна) вени.
- B. Надчеревні і біляпупочні вени.

- C. Задні міжреберні і крижові вени.
- D. Хребетні сплетіння
- E. Легеневі артерії.

Тест 145.

При ревізії черевної порожнини виявлено венозну кровотечу з печінково-дванадцятипалої зв'язки. Яку з вен пошкоджено?

- A. Нижню порожнисту
- B. Ворітну
- C. Селезінкову
- D. Верхню брижову
- E. Нижню брижову

Тест 146.

У хворой діагностовано пухлину головки підшлункової залози, порушення венозного відтоку із деяких органів черевної порожнини. Який венозний судинний зв'язок було здавлено пухлиною?

- A. Ниркова вена.
- B. Ліва шлункова вена.
- C. Ворітна вена.
- D. Нижня полая
- E. Права шлункова вена

Тест 147.

У хворого 30 років виявлена пухлина висхідної ободової кишки, яка стискає v. Colica dextra, що перешкоджає венозному відтоку в порталну систему. По яким венам іде відтік крові в систему нижньої порожнистої вени?

- A. v. renalis dextra
- B. v. colica sinistra
- C. v. colica media
- D. vv. Gastricae
- E. vv. lumbales

Тест 148.

Для безпосереднього введення лікарської речовини в печінку хірурги використовують круглу зв'язку печінки, Бужування (відновлення просвіту) якої судини проводять при цій маніпуляції?

- A. umbilicalis
- B. ductus venosus
- C. v. porta
- D. v. umbilicalis
- E. a. hepatica propria

Тест 149.

Жінка 45 років, яка працює перукарем, скаржиться на болі у ногах, що з'являються після роботи, ввечері та вночі. При огляді хворої виявлено варикозне розширені вени на присередній поверхні гомілки та стегна. Яка вена та її?

- A. Стегнова.
- B. Мала підшкірна.
- C. Глибока вена стегна.
- D. Передня великогомілкова вена.
- E. Велика підшкірна.

Тест 150.

При обстеженні хворої на медіальній поверхні стегна відмічено припухлість, збільшення розмірів вен, утворення вузлів. З боку якої вени відмічається патологія?

- A. V.saphena parva
- B. V. femoralis
- C. V.poplitea
- D. V.saphena magna
- E. V.iliaca externa

Тест 151.

На третій день після падіння хворий 40 років звернувся до лікаря зі скаргами на біль, появу підшкірних синіх плям та печію на присередній поверхні гомілки. Яка судина при цьому ушкоджена?

- A. Велика підшкірна вена
- B. Мала підшкірна вена
- C. Стегнова вена
- D. Передня великогомілкова артерія
- E. Задня великогомілкова артерія

Тест 152.

Хворий скаржиться на біль і судоми вздовж задньомедіальної поверхні гомілки. Про ураженні якої вени йде мова?

- A. V. Saphena magna.
- B. V. femoralis.
- C. V. epigastrica superficialis.
- D. V. poplitea.
- E. V. saphena parva.

Тест 153.

При обстеженні хворий на медіальної поверхні стегна відзначений набряк, збільшення розмірів вен, утворення вузлів. З боку який вени відзначається патологія?

- A. V. poplitea.
- B. V. saphena magna.
- C. V. saphena parva.
- D. V. femoralis.
- E. V. iliaca externa.

Тест 154.

У хворої спостерігається розширення судин на переднемедіальної поверхні гомілки. Розширенням якої судини обумовлений цей процес?

- A. V. saphena parva.
- B. V. tibialis anterior.
- C. V. saphena magna.
- D. V. tibialis posterior.
- E. V. poplitea.

Тест 155.

Хвора скаржиться на біль і набряк нижніх кінцівок. При обстеженні на медіальної поверхні стегна відзначені набряк тканин, видиме збільшення варикозно розширеної вени з утворенням вузлів. Ураження якої вени призводить до вищеперелічених змін?

- A. V. Saphena magna.
- B. V. saphena parva.
- C. V. femoralis.
- D. V. profunda femoris.
- E. Vv. Tibiales.

Тест 156.

Жінка звернулася до лікаря зі скаргами на набряк і болючість нижньої кінцівки, припухлість вен і утворення варикозних вузлів на медіальній поверхні стегна. Яка з вен пошкоджена?

- A. Підколінна.
- B. Мала підшкірна
- C. Стегнова
- D. Велика підшкірна
- E. Великогомілкова задня

Тест 157.

У хворого розширення вен і тромбофлебіт на задньо-бічній поверхні голінки. Яка вена уражена?

- A. Велика підшкірна вена
- B. Задня великогомілкова вена
- C. Мала підшкірна вена
- D. Малогомілкова вена
- E. Передня великогомілкова вена

Тест 158.

Наявні варикозні вузли в області медіальної поверхні нижньої кінцівки. Ураженням якої судини є дана патологія?

- A. Мала підшкірна вена
- B. Вена стегна
- C. Артерія стегна
- D. Задня великостегнова артерія
- E. Велика підшкірна вена

Тест 159.

У хворого розширення вен і тромбофлебіт на медіальній поверхні голінки. Яка вена уражена?

- A. Мала підшкірна вена
- B. Задня великогомілкова вена
- C. Велика підшкірна вена
- D. Малогомілкова вена
- E. Передня великогомілкова вена

Тест 160.

Хвора скржиться на набряк ніг, посиніння шкіри, невеличкі виразки збоку латеральної кісточки. При обстеженні хворої відмічено припухлість, збільшення розмірів вен, утворення вузлів. Збоку якої вени відмічається патологія?

- A. V saphena parva
- B. V. saphena magna
- C. V. jugularis interna
- D. V. cephalica
- E. V. basilica

Тест 161.

У хворого біль, судоми вздовж задньо-медіальної поверхні гомілки. Про ураження якої вени іде мова?

- A. V. femoralis
- B. V. epigastrica superficialis
- C. V. saphena magna
- D. V. poplitea
- E. V. saphena parva

Тест 162.

У хворої мало місце розширення судин на передній медіальній поверхні гомілки. Розширенням якої судини зумовлений цей процес?

- A. v. saphena magna
- B. a. tibialis anterior
- C. v. saphena parva
- D. a. tibialis posterior
- E. v. poplitea

Тест 163.

Хвора страждає від болю в ногах та набряків. При обстеженні хворої на медіальній поверхні стегна відмічено набряк, збільшення розмірів вен, утворення вузлів. З боку якої вени відмічається патологія?

- A. V. saphena parva
- B. V. femoralis
- C. V. saphena magna
- D. V. profunda femoris
- E. Vv. tibialis

Тест 164.

Жінка звернулась до лікаря зі скаргами на набряклість та болючість нижньої кінцівки, припухлість вен та появу вузлів на медіальній поверхні стегна. Яка з вен уражена?

- A. Мала підшкірна вена
- B. Велика підшкірна вена
- C. Стегнова вена
- D. Підколінна вена
- E. Великогомілкова вена

Тест 165.

У хворого на тимому (пухлину вилочкової залози) спостерігається ціаноз, розширення підшкірної венозної сітки і набряк м'яких тканин обличчя, шиї, верхньої половини тулуба і верхніх кінцівок. Який венозний стовбур перетиснено?

- A. Верхня порожниста вена
- B. Зовнішня яремна вена
- C. Підключична вена
- D. Внутрішня яремна вена
- E. Передня яремна вена

Тест 166.

У хворого внаслідок пошкодження шкіри в середній ділянці грудинно-ключично-соскоподібного м'яза виникла повітряна емболія. Яка вена шиї була травмована?

- A. Передня яремна вена
- B. Внутрішня яремна вена
- C. Задня вушна вена
- D. Зовнішня яремна вена
- E. Поперечна вена шиї.

Тест 167.

У хворого Л. 27 років остеомієлітом нижньої щелепи в патологічний процес задіяна вена, яка проходить в каналі нижньої щелепи. В результаті запалення у хворого виник набряк обличчя в ділянці нижньої щелепи. Яка вена уражена?

- A. V. submental
- B. V. alveolaris inferior
- C. V. lingual
- D. V. labialis inferior
- E. V. sphenopalatina

Тест 168.

Чоловік 70 років під час бриття зрізав гнійник в ділянці соскоподібного відростка. Через 2 дні він був доставлений в лікарню з діагнозом запалення оболонок головного мозку. Яким шляхом інфекція проникла в порожнину черепа? Через:

- A. V.v. labyrinthi
- B. V.v. tympanicae
- C. V. facialis
- D. V. emissariae mastoideae
- E. V.v. auriculares

Тест 169.

У потерпілого - травма м'яких тканин татім'яних кісток в ділянці стрілоподібного шва, яка супроводжується сильною кровотечею. Яке з утворень найімовірніше пошкоджено?

- A. Sinus rectus.
- B. Sinus petrosus superior.
- C. Sinus sagittalis superior.
- D. Sinus sagittalis inferior.
- E. Sinus transversus.

Тест 170.

У потерпілого травма м'яких тканин татім'яних кісток в ділянці їх з'єднання між собою, яка супроводжується сильною кровотечею. Яке судинне утворення пошкоджене?

- A. Sinus sagittalis superior.
- B. Sinus transversus.
- C. Sinus petrosus superior.
- D. Sinus rectus.
- E. Sinus sagittalis inferior.

РОЗДІЛ 3. MCQ

Test 1

During cholecystectomy besides a. cystyca another artery was pulled into the ligature. Ligation of this artery resulted in right-sided necrosis of the liver which led to the death of the patient. What artery was mistakenly ligated along with a. cystyca?

- A. Ramus dexter a. hepatica propria
- B. A. hepatica communis
- C. A. gasro-duodenalis
- D. Ramus sinister a. hepatica propria
- E. A. pancreato-duodenalis sup

Test 2

An injured person with wound of the anterior cervical region presents with hemorrhage. The outflowing blood is dark. What vessel is damaged?

- A. V. jugularis externa
- B. V. jugularis interna
- C. V. carotis externa
- D. V. thyroidea superior
- E. V. jugularis anterior

Test 3

A 29-year-old man with a knife wound of the neck presents with bleeding. During the initial debridement of the wound a surgeon revealed the injury of a vessel situated along the lateral edge of the sternocleidomastoid muscle. Specify this vessel:

- A. V. jugularis anterior
- B. V. jugularis externa
- C. carotis externa
- D. carotis interna
- E. V. jugularis interna

Test 4

A child has a wound located posterior to the mastoid process. Bright red blood flows from the wound. Damaged are the branches of the following artery:

- A. A. occipitalis
- B. A. temporalis superior
- C. A. maxillaris
- D. A. carotis externa
- E. A. carotis interna

Test 5

A patient has been found to have a marked dilatation of the saphenous veins in the region of anterior abdominal wall around the navel. This is symptomatic of pressure increase in the following vessel:

- A. V.cava superior
- B. V.cava inferior
- C. V.mesenterica inferior
- D. V.portae hepatis
- E. V.mesenterica superior

Test 6

A patient with periodontitis of the lower molar came to the doctor. It was determined that the inflammatory process spread to the lymph nodes. What lymph nodes were the first to be affected by the inflammatory process?

- A. Submandibular
- B. Lateral cervical
- C. Anterior cervical
- D. Submental
- E. Facial

Test 7

Investigation of an isolated cardiac myocyte determined that it does not generate excitation impulses automatically, which means this cardiac myocyte was obtained from the following cardiac structure:

- A. Sinoatrial node
- B. Atrioventricular node
- C. Ventricles
- D. His' bundle
- E. Purkinje's fibers

Test 8

The brain trauma unit received a patient with damaged greater wing of the sphenoid bone. The fracture line crosses the spinous foramen of the sphenoid. What vessel was damaged?

- A. Superficial temporal artery
- B. Lateral pterygoid artery
- C. Anterior deep temporal artery
- D. Posterior deep temporal artery
- E. Middle meningeal artery

Test 9

While examining foot blood supply a doctor checks the pulsation of a large artery running in the separate fibrous channel in front of *articulatio talocruralis* between the tendons of long extensor muscles of hallux and toes. What artery is it?

- A. A. tibialis anterior
- B. A. dorsalis pedis
- C. A. tarsea medialis
- D. A. tarsea lateralis
- E. A. fibularis

Test 10

Angiocardiology of a 60-year-old man revealed constriction of a vessel located in the left coronary sulcus of the heart. Name this pathological vessel:

- A. Ramus circumflexus
- B. Ramus interventricularis posterior
- C. A. coronaria dextra
- D. V. cordis parva
- E. Ramus interventricularis anterior

Test 11

A patient with suspected necrosis of the upper abdominal cavity organs was delivered to a surgical department. This condition is associated with acute circulatory disturbance of the following vessel:

- A. Truncus coeliacus
- B. A. mesenteric inferior
- C. A. mesenterica superior
- D. A. iliaca communis
- E. A. renalis

Test 12

During appendectomy a patient had the *a. appendicularis* ligated. This vessel branches from the following artery:

- A. A. ileocolica
- B. A. colica dextra
- C. A. colica media
- D. A. sigmoidea
- E. A. mesenterica inferior

ВІДПОВІДІ ТА ПОЯСНЕННЯ ДО ТЕСТІВ

Тест 1. Правильна відповідь А. (Анатомія людини: у 3 томах/ за ред. В.Г. Ковешнікова. - Луганськ: Вид-во «Шико» ТОВ «Віртуальна реальність», 2008. - 3 том - С. 234) Ліва вінцева артерія постачає кров'ю ліве передсердя, всю передню, бічну і більшу частину задньої (нижньої) стінки лівого шлуночка передні дві третини міжшлуночкової перегородки і частину передньої: стінки правого шлуночка.

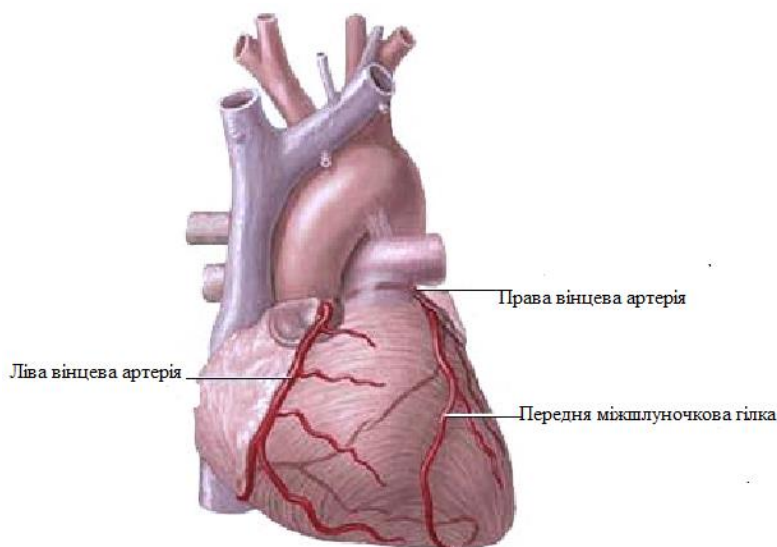


Рис. 1 Ліва вінцева артерія(з сайту <http://spina.pro>)

Тест 2. Правильна відповідь С. (Анатомія людини: у 3 томах/ за ред. В.Г. Ковешнікова. - Луганськ: Вид-во «Шико» ТОВ «Віртуальна реальність», 2008. - 3 том - С. 233) Передня міжшлуночкова гілка, r. interventricularis anterior, йде по передній міжшлуночковій борозні вниз до верхівки серця і в ділянці вирізки серця утворює анастомоз з задньою міжшлуночковою гілкою правої вінцевої артерії.

Тест 3. Правильна відповідь D. (Анатомія людини: у 3 томах/ за ред. В.Г. Ковешнікова. - Луганськ: Вид-во «Шико» ТОВ «Віртуальна реальність», 2008. - 3 том - С. 236) V. cordis magna, велика вена серця, починається в ділянці верхівки серця, піднімається вгору по передній міжшлуночковій борозні, а потім повертає наліво і лягає у вінцеву борозну

Тест 4. Правильна відповідь В. (Анатомія людини: у 3 томах/ за ред. В.Г. Ковешнікова. - Луганськ: Вид-во «Шико» ТОВ «Віртуальна реальність», 2008. - 3 том - С. 235) Права вінцева артерія, a. coronaria dextra, виходить з правої

пазухи аорти і відразу лягає у вінцеву борозну, огинає правий край серця і переходить на його задню (нижню) поверхню, де утворює анастомоз з лівою вінцевою артерією. Найбільшою гілкою правої вінцевої артерії є задня міжшлуночкова гілка, r. interventricularis posterior, яка по однойменній борозні досягає верхівки серця і утворює анастомоз з передньою міжшлуночковою гілкою лівої вінцевої артерії. Права вінцева артерія постачає кров'ю праве передсердя з вузлами провідної системи, частково передню і всю задню стінку правого шлуночка, частину задньої стінки лівого шлуночка і задню третину міжшлуночкової перегородки.

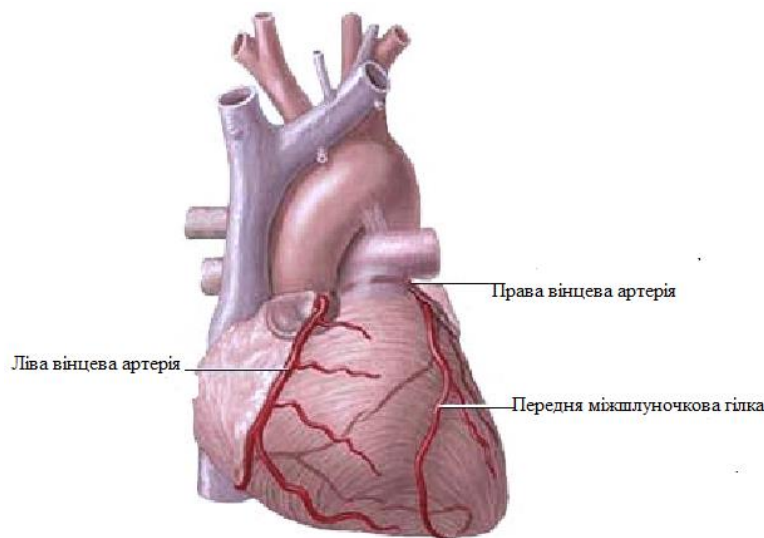


Рис. 2 Права вінцева артерія (з сайту <http://spina.pro>)

Тест 5. Правильна відповідь Е. (Анатомія людини: у 3 томах/ за ред. В.Г. Ковешнікова. - Луганськ: Вид-во «Шико» ТОВ «Віртуальна реальність», 2008. - 3 том - С. 235) Права вінцева артерія постачає кров'ю праве передсердя з вузлами провідної системи, частково передню і всю задню стінку правого шлуночка, частину задньої стінки лівого шлуночка і задню третину міжшлуночкової перегородки.

Тест 6. Правильна відповідь С. (Анатомія людини: у 3 томах/ за ред. В.Г. Ковешнікова. - Луганськ: Вид-во «Шико» ТОВ «Віртуальна реальність», 2008. - 3 том - С. 235) Задню поверхню серця кровопостачає задня міжшлуночкова артерія - кінцева гілка правої вінцевої артерії.

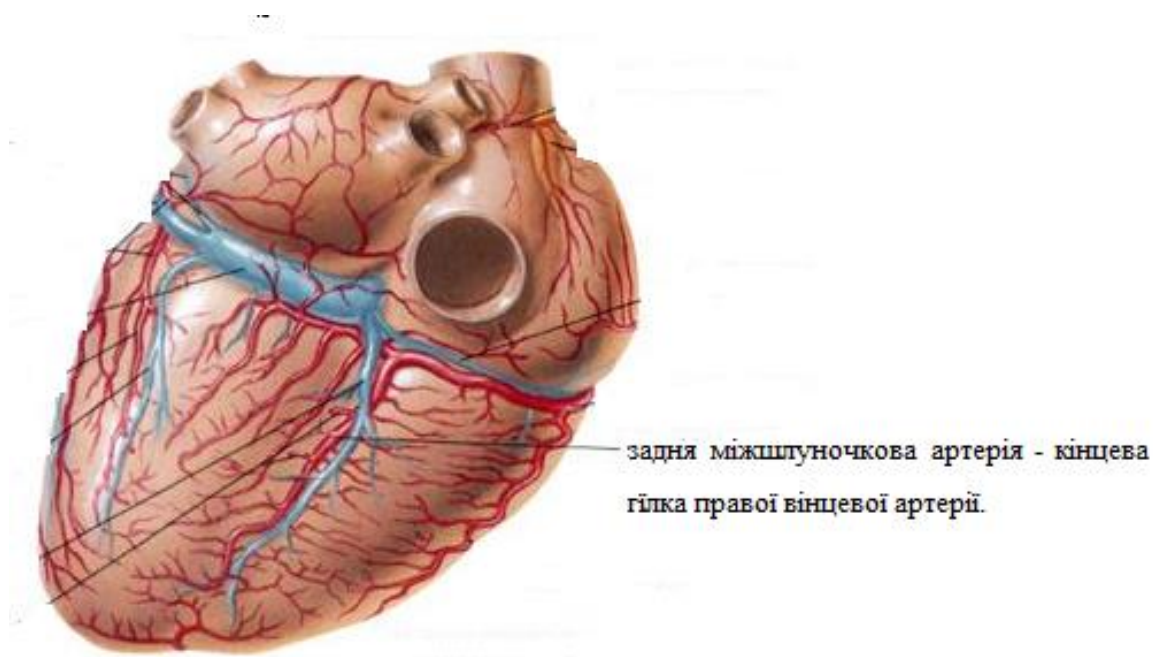


Рис. 3 задня міжшлуночкова артерія (з сайту https://ua.iliveok.com/health/krovonosni-i-limfatychni-sudyny-sercya_85314i16014.html)

Тест 7. Правильна відповідь С. (Анатомія людини: у 3 томах/ за ред. В.Г. Ковешнікова. - Луганськ: Вид-во «Шико» ТОВ «Віртуальна реальність», 2008. - 3 том - С. 235) Передню поверхню серця переважно кровопостачає передня міжшлуночкова гілка лівої коронарної артерії.

Тест 8. Правильна відповідь D. (Анатомія людини: у 3 томах/ за ред. В.Г. Ковешнікова. - Луганськ: Вид-во «Шико» ТОВ «Віртуальна реальність», 2008. - 3 том - С. 235) Передню поверхню серця переважно кровопостачає передня міжшлуночкова гілка лівої коронарної артерії.

Тест 9. Правильна відповідь А. (Анатомія людини: у 3 томах/ за ред. В.Г. Ковешнікова. - Луганськ: Вид-во «Шико» ТОВ «Віртуальна реальність», 2008. - 3 том - С. 235) Передню поверхню серця переважно кровопостачає передня міжшлуночкова гілка лівої коронарної артерії.

Тест10. Правильна відповідь D. (Анатомія людини: у 3 томах/ за ред. В.Г. Ковешнікова. - Луганськ: Вид-во «Шико» ТОВ «Віртуальна реальність», 2008. - 3 том - С. 235) Передню поверхню серця переважно кровопостачає передня міжшлуночкова гілка лівої коронарної артерії.

Тест 11. Правильна відповідь А. (Анатомія людини: у 3 томах/ за ред. В.Г. Ковешнікова. - Луганськ: Вид-во «Шико» ТОВ «Віртуальна реальність», 2008. - 3 том - С. 235). Найбільшою гілкою правої вінцевої артерії є задня міжшлуночкова гілка, r. interventricularis posterior, яка по однойменній борозні досягає верхівки серця і утворює анастомоз з передньою міжшлуночковою гілкою лівої вінцевої артерії. Вона кровопостачає задню стінку лівого шлуночка.

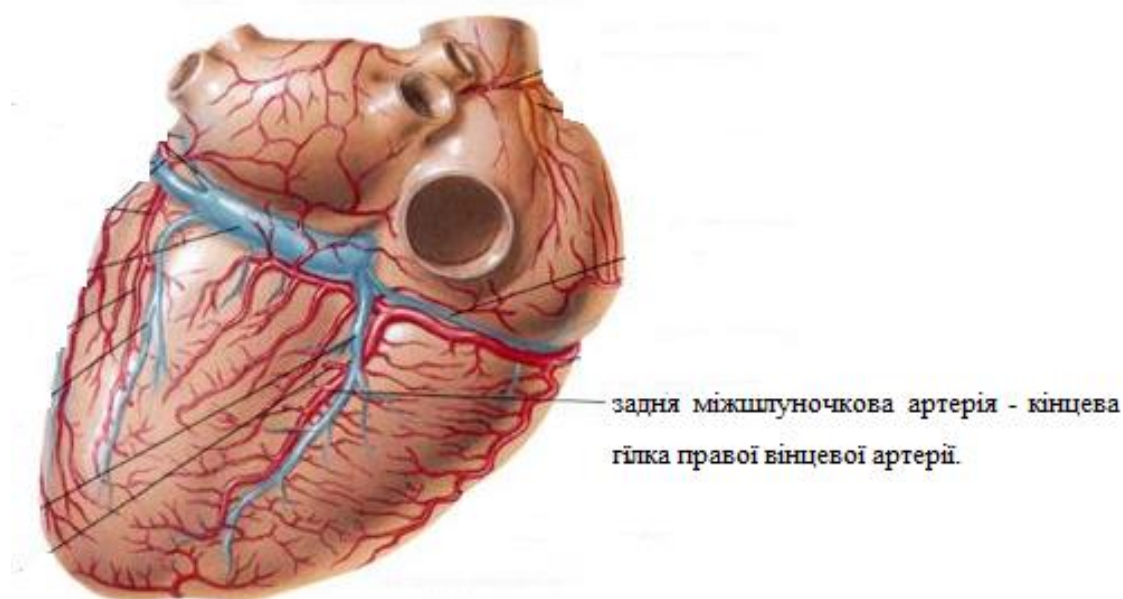


Рис. 4 Задня міжшлуночкова гілка (з сайту https://ua.iliveok.com/health/krovonosni-i-limfatychni-sudyny-sercya_85314i16014.html)

Тест 12. Правильна відповідь В. (Анатомія людини: у 3 томах/ за ред. В.Г. Ковешнікова. - Луганськ: Вид-во «Шико» ТОВ «Віртуальна реальність», 2008. - 3 том - С. 235). Права вінцева артерія постачає кров'ю праве передсердя з вузлами провідної системи, частково передню і всю задню стінку правого шлуночка, частину задньої стінки лівого шлуночка і задню третину міжшлуночкової перегородки.

Тест 13. Правильна відповідь А. (Анатомія людини: у 3 томах/ за ред. В.Г. Ковешнікова. - Луганськ: Вид-во «Шико» ТОВ «Віртуальна реальність», 2008. - 3 том - С. 235). Права вінцева артерія постачає кров'ю праве передсердя з вузлами провідної системи, частково передню і всю задню стінку правого шлуночка, частину задньої стінки лівого шлуночка і задню третину міжшлуночкової перегородки.

Тест 14. Правильна відповідь Е. (Анатомія людини: у 3 томах/ за ред. В.Г. Ковешнікова. - Луганськ: Вид-во «Шико» ТОВ «Віртуальна реальність», 2008. - 3 том - С. 233, С. 234). Передня міжшлуночкова гілка, *r. interventricularis anterior*, йде по передній міжшлуночковій борозні вниз до верхівки серця і в ділянці вирізки серця утворює анастомоз з задньою міжшлуночковою гілкою правої вінцевої артерії. Ліва вінцева артерія постачає кров'ю ліве передсердя, всю передню, бічну і більшу частину задньої (нижньої) стінки лівого шлуночка передні дві третини міжшлуночкової перегородки і частину передньої: стінки правого шлуночка.

Тест 15. Правильна відповідь D. (Анатомія людини: у 3 томах/ за ред. В.Г. Ковешнікова. - Луганськ: Вид-во «Шико» ТОВ «Віртуальна реальність», 2008. - 3 том - С. 235). Найбільшою гілкою правої вінцевої артерії є задня міжшлуночкова гілка, *r. interventricularis posterior*, яка по однойменній борозні досягає верхівки серця і утворює анастомоз з передньою міжшлуночковою гілкою лівої вінцевої артерії. Права вінцева артерія постачає кров'ю праве передсердя з вузлами провідної системи, частково передню і всю задню стінку правого шлуночка, частину задньої стінки лівого шлуночка і задню третину міжшлуночкової перегородки.

Тест 16. Правильна відповідь В. (Анатомія людини: у 3 томах/ за ред. В.Г. Ковешнікова. - Луганськ: Вид-во «Шико» ТОВ «Віртуальна реальність», 2008. - 3 том - С. 233, С.234). Передня міжшлуночкова гілка, *r. interventricularis anterior*, йде по передній міжшлуночковій борозні вниз до верхівки серця і в ділянці вирізки серця утворює анастомоз з задньою міжшлуночковою гілкою правої вінцевої артерії. Ліва вінцева артерія постачає кров'ю ліве передсердя, всю передню, бічну і більшу частину задньої (нижньої) стінки лівого шлуночка передні дві третини міжшлуночкової перегородки і частину передньої: стінки правого шлуночка.

Тест 17. Правильна відповідь С. (Анатомія людини: у 3 томах/ за ред. В.Г. Ковешнікова. - Луганськ: Вид-во «Шико» ТОВ «Віртуальна реальність», 2008. - 3 том - С. 236). *V. cordis magna*, велика вена серця, починається в ділянці верхівки серця, піднімається вгору по передній міжшлуночковій борозні, а потім повертає наліво і лягає у вінцеву борозну. Проходячи по останній, вена огинає лівий край серця і на його задній поверхні впадає у вінцеву пазуху.

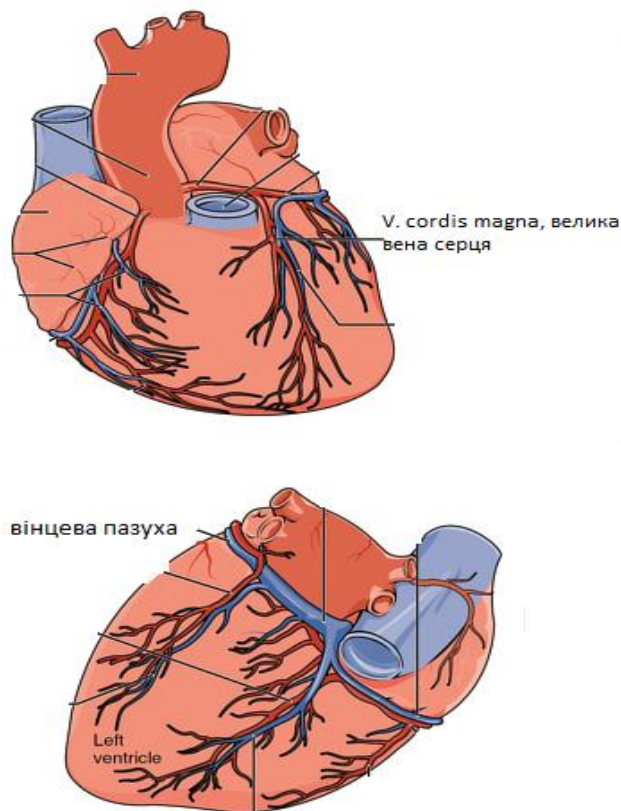


Рис. 5 Велика вена серця (з сайту <https://pacs.de/term/vena-cardiaca-magna>)

Тест 18. Правильна відповідь А. (Анатомія людини: у 3 томах/ за ред. В.Г. Ковешнікова. - Луганськ: Вид-во «Шико» ТОВ «Віртуальна реальність», 2008. - 3 том - С. 235). Найбільшою гілкою правої вінцевої артерії є задня міжшлуночкова гілка, *r. interventricularis posterior*, яка по однойменній борозні досягає верхівки серця і утворює анастомоз з передньою міжшлуночковою гілкою лівої вінцевої артерії. Права вінцева артерія постачає кров'ю праве передсердя з вузлами провідної системи, частково передню і всю задню стінку правого шлуночка, частину задньої стінки лівого шлуночка і задню третину міжшлуночкової перегородки.

Тест 19. Правильна відповідь D. (Анатомія людини: у 3 томах/ за ред. В.Г. Ковешнікова. - Луганськ: Вид-во «Шико» ТОВ «Віртуальна реальність», 2008. - 3 том - С. 233, С.234). Передня міжшлуночкова гілка, *r. interventricularis anterior*, йде по передній міжшлуночковій борозні вниз до верхівки серця і в ділянці вирізки серця утворює анастомоз з задньою міжшлуночковою гілкою правої вінцевої артерії. Ліва вінцева артерія постачає кров'ю ліве передсердя, всю передню, бічну і більшу частину задньої (нижньої) стінки лівого шлуночка передні дві третини міжшлуночкової перегородки і частину передньої: стінки правого шлуночка.

Тест 20. Правильна відповідь А. (Анатомія людини: у 3 томах/ за ред. В.Г. Ковешнікова. - Луганськ: Вид-во «Шико» ТОВ «Віртуальна реальність», 2008. - 3 том - С. 233, С.234). Передня міжшлуночкова гілка, *r. interventricularis anterior*, йде по передній міжшлуночковій борозні вниз до верхівки серця і в ділянці вирізки серця утворює анастомоз з задньою міжшлуночковою гілкою правої вінцевої артерії. Ліва вінцева артерія постачає кров'ю ліве передсердя, всю передню, бічну і більшу частину задньої (нижньої) стінки лівого шлуночка передні дві третини міжшлуночкової перегородки і частину передньої: стінки правого шлуночка.

Тест 21. Правильна відповідь В. (Анатомія людини: у 3 томах/ за ред. В.Г. Ковешнікова. - Луганськ: Вид-во «Шико» ТОВ «Віртуальна реальність», 2008. - 3 том - С. 235). Найбільшою гілкою правої вінцевої артерії є задня міжшлуночкова гілка, *r. interventricularis posterior*, яка по однойменній борозні досягає верхівки серця і утворює анастомоз з передньою міжшлуночковою гілкою лівої вінцевої артерії. Права вінцева артерія постачає кров'ю праве передсердя з вузлами провідної системи, частково передню і всю задню стінку правого шлуночка, частину задньої стінки лівого шлуночка і задню третину міжшлуночкової перегородки.

Тест 22. Правильна відповідь В. (Анатомія людини: у 3 томах/ за ред. В.Г. Ковешнікова. - Луганськ: Вид-во «Шико» ТОВ «Віртуальна реальність», 2008. - 3 том – С. 226, С. 235). *M. papillaris anterior*, передній сосочкоподібний м'яз, розташований на передній стінці лівого шлуночка; *m. papillaris posterior*, задній сосочкоподібний м'яз, лежить на задній стінці лівого шлуночка. Права вінцева артерія постачає кров'ю праве передсердя з вузлами провідної системи, частково передню і всю задню стінку правого шлуночка, частину задньої стінки лівого шлуночка і задню третину міжшлуночкової перегородки.

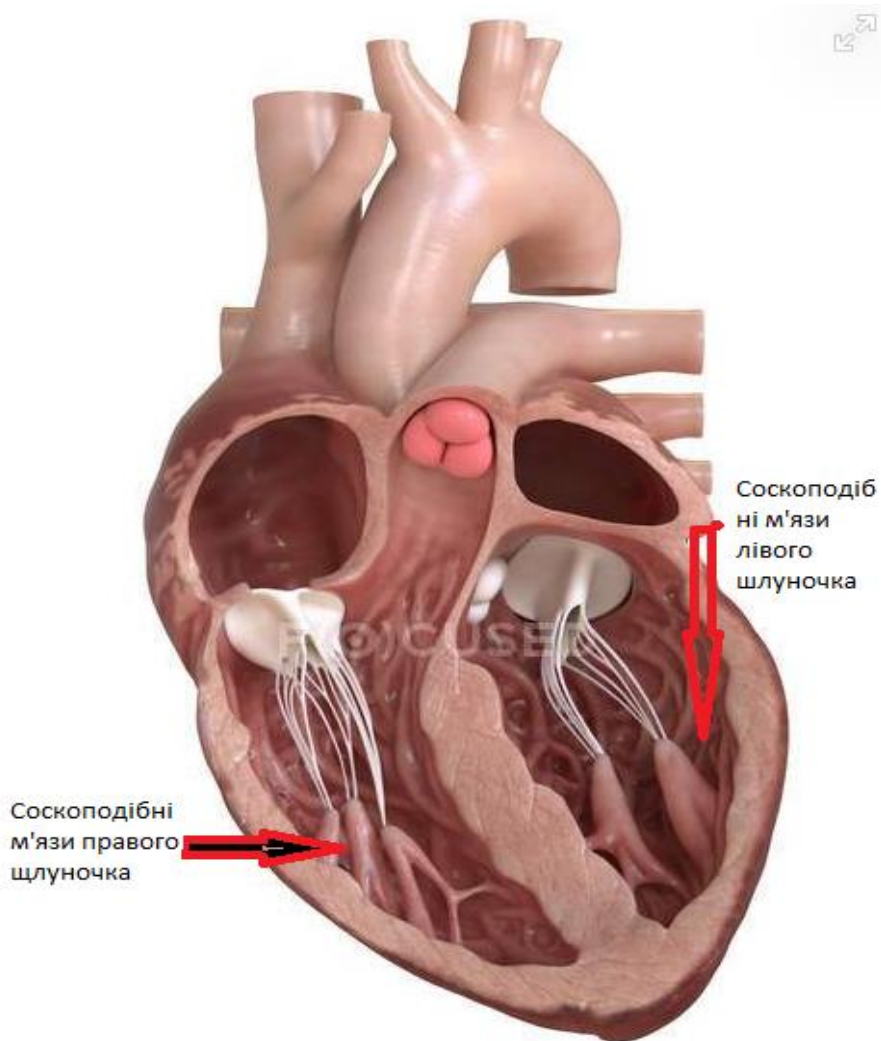


Рис. 5 Мм. papillaria (з сайту <https://focusedcollection.com/ua/293717848/stock-photo-human-heart-anatomy-showing-valves.html>)

Тест 23. Правильна відповідь С. (Анатомія людини: у 3 томах/ за ред. В.Г. Ковешнікова. - Луганськ: Вид-во «Шико» ТОВ «Віртуальна реальність», 2008. - 3 том - С. 233, С. 234). Передня міжшлуночкова гілка, r. interventricularis anterior, йде по передній міжшлуночковій борозні вниз до верхівки серця і в ділянці вирізки серця утворює анастомоз з задньою міжшлуночковою гілкою правої вінцевої артерії. Ліва вінцева артерія постачає кров'ю ліве передсердя, всю передню, бічну і більшу частину задньої (нижньої) стінки лівого шлуночка передні дві третини міжшлуночкової перегородки і частину передньої: стінки правого шлуночка.

Тест 24. Правильна відповідь D. (Анатомія людини: у 3 томах/ за ред. В.Г. Ковешнікова. - Луганськ: Вид-во «Шико» ТОВ «Віртуальна реальність», 2008. - 3 том - С. 235). Права вінцева артерія постачає кров'ю праве передсердя з вузлами провідної системи, частково передню і всю задню стінку правого

шлуночка, частину задньої стінки лівого шлуночка і задню третину міжшлуночкової перегородки.

Тест 25. Правильна відповідь Е. (Анатомія людини: у 3 томах/ за ред. В.Г. Ковешнікова. - Луганськ: Вид-во «Шико» ТОВ «Віртуальна реальність», 2008. - 3 том – С. 222, С. 234). Sinus coronarius, вінцева пазуха, є колекторною венозною судиною, яка збирає кров із стінок серця, її отвір розташований між передсердно-шлуночковим отвором та отвором нижньої порожнистої вени і має невелику складку, *valvula sinus coronarii*. Огинальна гілка, *r. circumflexus*, гілка лівої вінцевої артерії, лягає у вінцеву борозну, огинає лівий край серця і переходить на його задню (нижню) поверхню, де утворює анастомоз з правою вінцевою артерією.

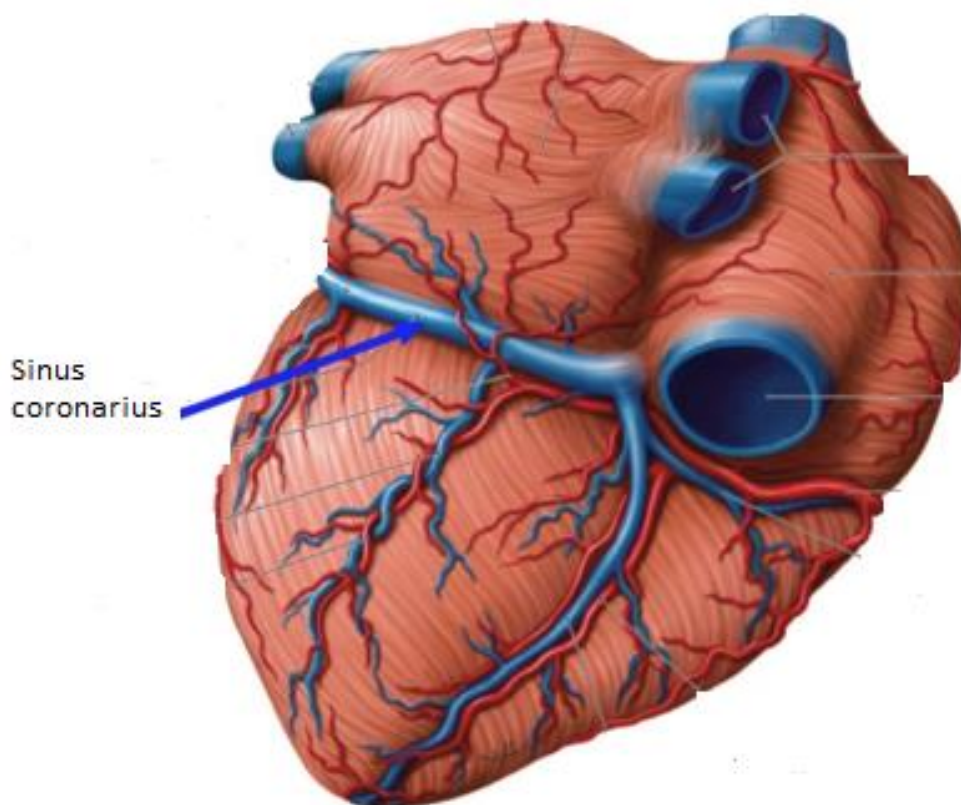


Рис. 6 Sinus coronarius (з сайту <https://quizlet.com/de/560464791/fachbegriffe-herz-gefasssystem-flash-cards/>)

Тест 26. Правильна відповідь А. (Анатомія людини: у 3 томах/ за ред. В.Г. Ковешнікова. - Луганськ: Вид-во «Шико» ТОВ «Віртуальна реальність», 2008. - 3 том - С. 234). Огинальна гілка, *r. circumflexus*, гілка лівої вінцевої артерії, лягає у вінцеву борозну, огинає лівий край серця і переходить на його

задню (нижню) поверхню, де утворює анастомоз з правою вінцевою артерією. Ліва вінцева артерія постачає кров'ю ліве передсердя, всю передню, бічну і більшу частину задньої (нижньої) стінки лівого шлуночка передні дві третини міжшлуночкової перегородки і частину передньої: стінки правого шлуночка.

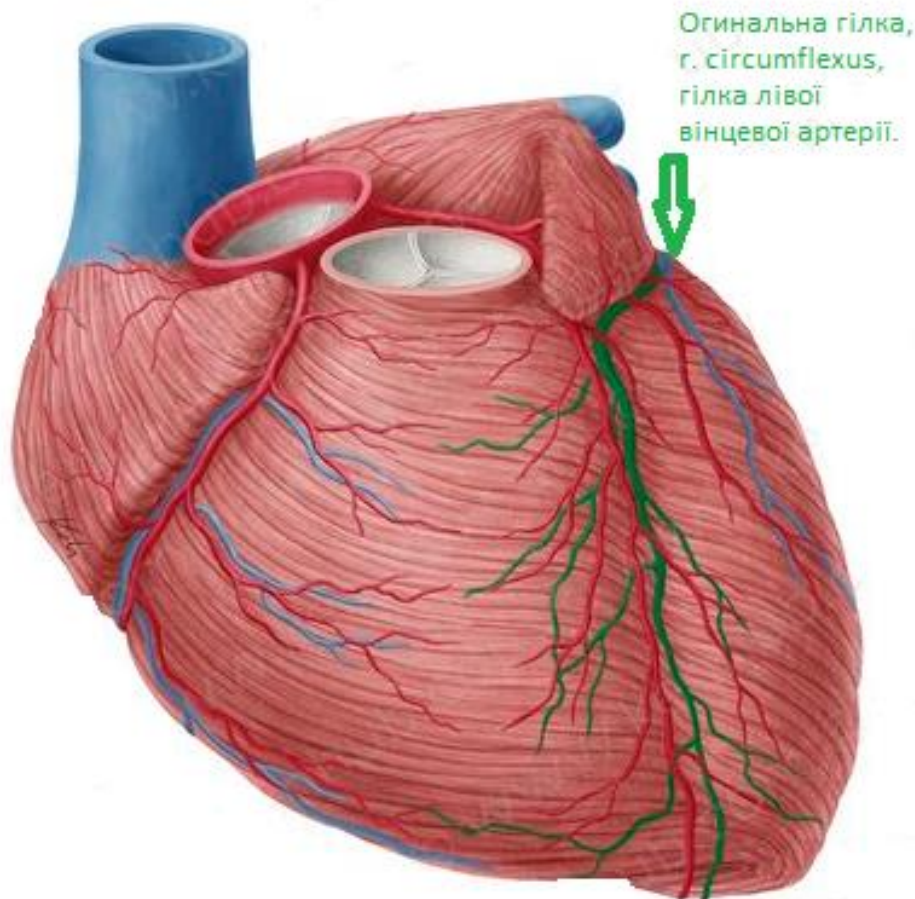


Рис. 7 R. circumflexus (з сайту <https://www.kenhub.com/de/library/anatomie/sinus-coronarius>)

Тест 27. Правильна відповідь D. (Анатомія людини: у 3 томах/ за ред. В.Г. Ковешнікова. - Луганськ: Вид-во «Шико» ТОВ «Віртуальна реальність», 2008. - 3 том - С. 249, С. 250). У плода більша частина венозної крові, яка надходить з правого шлуночка в легеневий стовбур, відводиться в аорту через широку артеріальну (боталову) протоку. Остання являє собою анастомоз між біфуркацією легеневого стовбура і ввігнутою частиною (перешийком) дуги аорти. Після народження боталова протока перетворюється в сполучний тяж (lig. arteriosum) який тягнеться від роздвоєння легеневого стовбура до ввігнутої частини аорти.

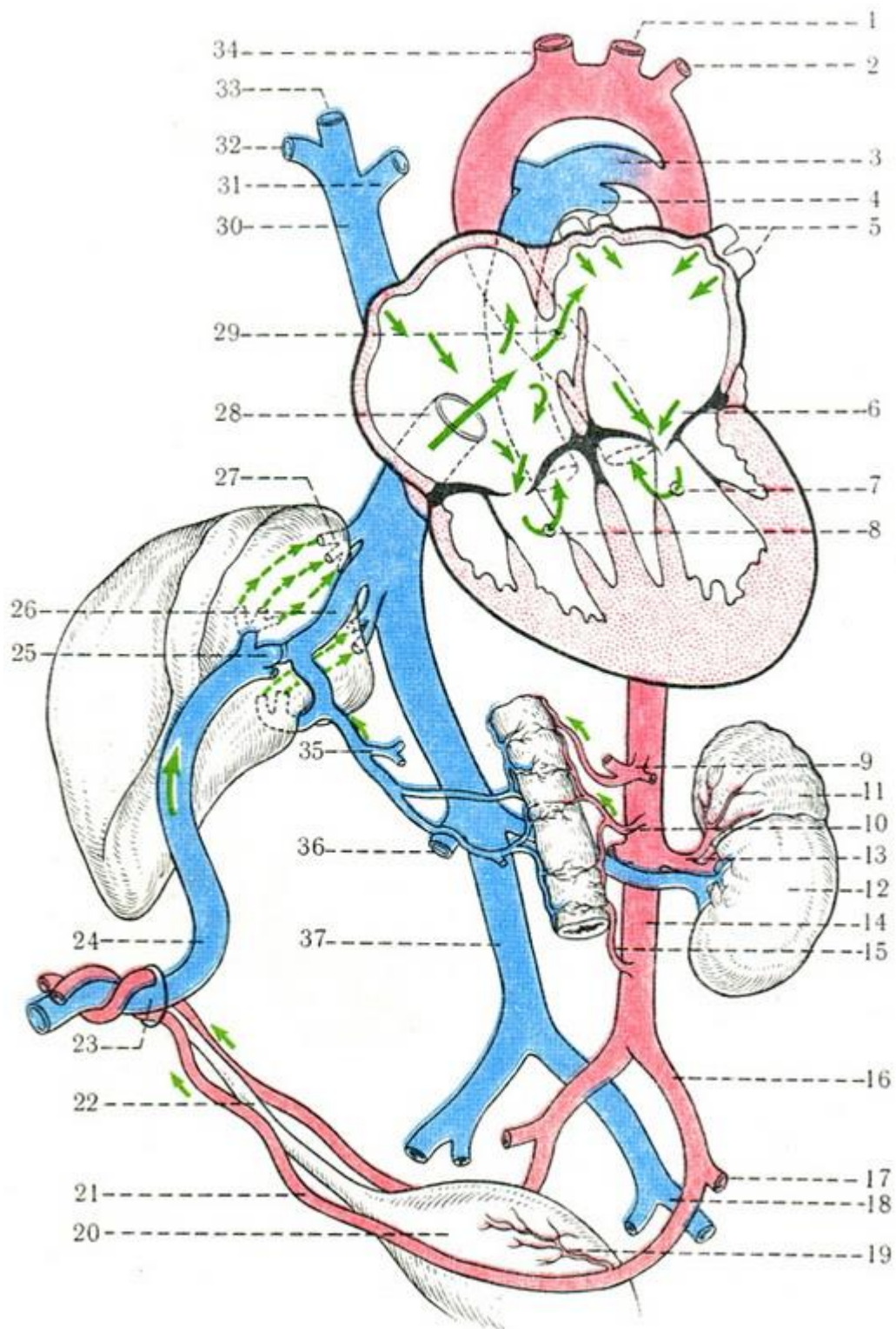


Рис. 8 Схема кровообігу плода перед народженням (з сайту <http://medical-enc.com.ua>)

1 - ліва загальна сонна артерія; 2 - ліва підключична артерія;
 3 - артеріальна протока; 4 - ліва легенева артерія; 5 - ліві легеневі вени;
 6 - двостулковий клапан; 7 - кровотік до отвору аорти з лівого шлуночка;
 8 - кровотік до отвору легеневого стовбура з правого шлуночка; 9-черевний

стовбур; 10-верхня брижова артерія; 11 - наднирник; 12 - нирка; 13 - ліва ниркова артерія, 14 - дорсальна аорта; 15 - нижня брижова артерія; 16 - загальна клубова артерія; 17- зовнішня клубова артерія; 18 - внутрішня клубова артерія; 19 - верхня міхурово артерія; 20 - сечовий міхур; 21 - пупкова артерія; 22-сечової проток; 23 - пупок; 24 - пупкова вена; 25 - сфінктер; 26 - венозний протока печінки; 27 - печінкова вена; 28-отвір нижньої порожнистої вени; 29 - компенсаторний кровотік через овальний отвір; 30 - верхня порожниста вена; 31-ліва плечеголовная вена; 32 - права підключична вена; 33 - права внутрішня яремна вена; 34 - плечеголовной стовбур; 35 - ворітна вена; 36 - права ниркова вена; 37 - нижня порожниста вена; 38 - кишка. (з сайту

Тест 28. Правильна відповідь В. (Анатомія людини: у 3 томах/ за ред. В.Г. Ковешнікова. - Луганськ: Вид-во «Шико» ТОВ «Віртуальна реальність», 2008. - 3 том - С. 249, С. 250). У плода більша частина венозної крові, яка надходить з правого шлуночка в легеневий стовбур, відводиться в аорту через широку артеріальну (боталову) протоку. Остання являє собою анастомоз між біфуркацією легеневого стовбура і ввігнутою частиною (перешийком) дуги аорти. Після народження боталова протока перетворюється в сполучний тяж (lig. arteriosum) який тягнеться від роздвоєння легеневого стовбура до ввігнутої частини аорти.

Тест 29. Правильна відповідь С. (Анатомія людини: у 3 томах/ за ред. В.Г. Ковешнікова. - Луганськ: Вид-во «Шико» ТОВ «Віртуальна реальність», 2008. - 3 том - С. 249, С. 250). У плода більша частина венозної крові, яка надходить з правого шлуночка в легеневий стовбур, відводиться в аорту через широку артеріальну (боталову) протоку. Остання являє собою анастомоз між біфуркацією легеневого стовбура і ввігнутою частиною (перешийком) дуги аорти. Після народження боталова протока перетворюється в сполучний тяж (lig. arteriosum) який тягнеться від роздвоєння легеневого стовбура до ввігнутої частини аорти.

Тест 30. Правильна відповідь D. (Анатомія людини: у 3 томах/ за ред. В.Г. Ковешнікова. - Луганськ: Вид-во «Шико» ТОВ «Віртуальна реальність», 2008. - 3 том - С. 249, С. 250). У плода більша частина венозної крові, яка надходить з правого шлуночка в легеневий стовбур, відводиться в аорту через широку артеріальну (боталову) протоку. Остання являє собою анастомоз між біфуркацією легеневого стовбура і ввігнутою частиною (перешийком) дуги аорти. Після народження боталова протока перетворюється в сполучний тяж

(lig. arteriosum) який тягнеться від роздвоєння легеневого стовбура до ввігнутої частини аорти.

Тест 31. Правильна відповідь В. (Анатомія людини: у 3 томах/ за ред. В.Г. Ковешнікова. - Луганськ: Вид-во «Шико» ТОВ «Віртуальна реальність», 2008. - 3 том - С. 249, С. 250). У плода більша частина венозної крові, яка надходить з правого шлуночка в легеневий стовбур, відводиться в аорту через широку артеріальну (боталову) протоку. Остання являє собою анастомоз між біфуркацією легеневого стовбура і ввігнутою частиною (перешийком) дуги аорти. Після народження боталова протока перетворюється в сполучний тяж (lig. arteriosum) який тягнеться від роздвоєння легеневого стовбура до ввігнутої частини аорти.

Тест 32. Правильна відповідь А. (Анатомія людини: у 3 томах/ за ред. В.Г. Ковешнікова. - Луганськ: Вид-во «Шико» ТОВ «Віртуальна реальність», 2008. - 3 том - С. 249, С. 250). У плода більша частина венозної крові, яка надходить з правого шлуночка в легеневий стовбур, відводиться в аорту через широку артеріальну (боталову) протоку. Остання являє собою анастомоз між біфуркацією легеневого стовбура і ввігнутою частиною (перешийком) дуги аорти. Після народження боталова протока перетворюється в сполучний тяж (lig. arteriosum) який тягнеться від роздвоєння легеневого стовбура до ввігнутої частини аорти.

Тест 33. Правильна відповідь С. (Анатомія людини: у 3 томах/ за ред. В.Г. Ковешнікова. - Луганськ: Вид-во «Шико» ТОВ «Віртуальна реальність», 2008. - 3 том - С. 249, С. 250). У плода більша частина венозної крові, яка надходить з правого шлуночка в легеневий стовбур, відводиться в аорту через широку артеріальну (боталову) протоку. Остання являє собою анастомоз між біфуркацією легеневого стовбура і ввігнутою частиною (перешийком) дуги аорти. Після народження боталова протока перетворюється в сполучний тяж (lig. arteriosum) який тягнеться від роздвоєння легеневого стовбура до ввігнутої частини аорти.

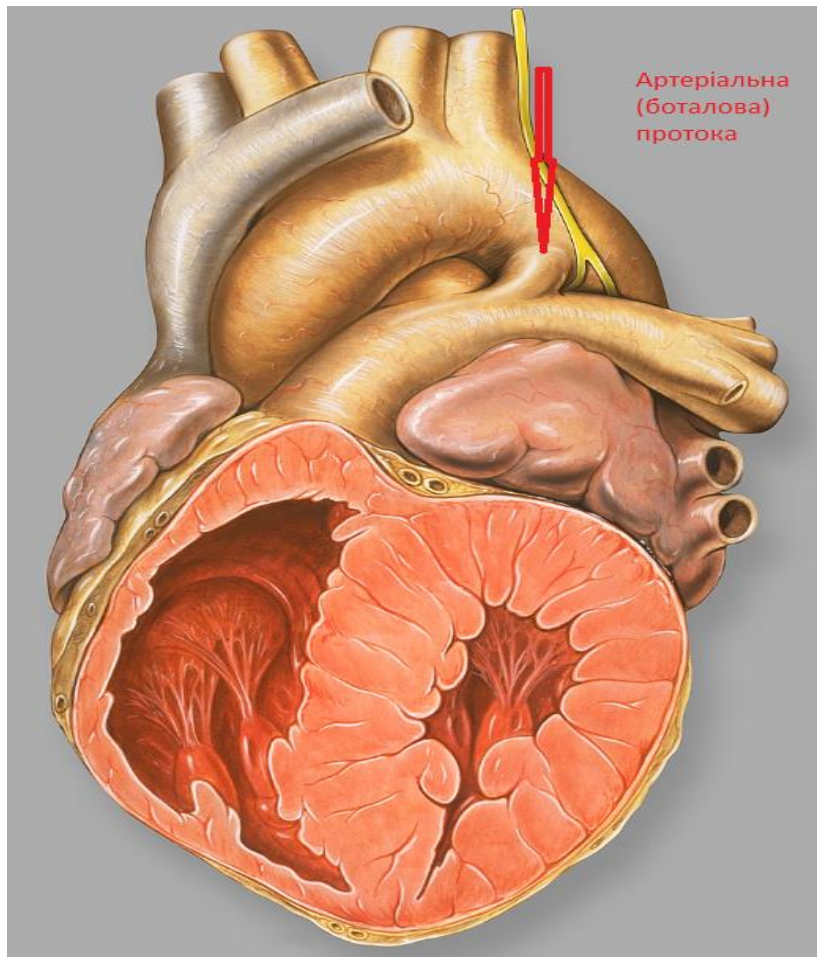


Рис. 9 Боталова протока (з сайту

https://uk.wikipedia.org/wiki/%D0%92%D1%96%D0%B4%D0%BA%D1%80%D0%B8%D1%82%D0%B0_%D0%B0%D1%80%D1%82%D0%B5%D1%80%D1%96%D0%B0%D0%BB%D1%8C%D0%BD%D0%B0_%D0%BF%D1%80%D0%BE%D1%82%D0%BE%D0%BA%D0%B0)

Тест 34. Правильна відповідь D. (Анатомія людини: у 3 томах/ за ред. В.Г. Ковешнікова. - Луганськ: Вид-во «Шико» ТОВ «Віртуальна реальність», 2008. - 3 том - С. 249, С. 250). У плода більша частина венозної крові, яка надходить з правого шлуночка в легеневий стовбур, відводиться в аорту через широку артеріальну (боталову) протоку. Остання являє собою анастомоз між біфуркацією легеневого стовбура і ввігнутою частиною (перешийком) дуги аорти. Після народження боталова протока перетворюється в сполучний тяж (lig. arteriosum) який тягнеться від роздвоєння легеневого стовбура до ввігнутої частини аорти.

Тест 35. Правильна відповідь B. (Анатомія людини: у 3 томах/ за ред. В.Г. Ковешнікова. - Луганськ: Вид-во «Шико» ТОВ «Віртуальна реальність», 2008. - 3 том - С. 249, С. 250). У плода більша частина венозної крові, яка надходить з правого шлуночка в легеневий стовбур, відводиться в аорту через

широку артеріальну (боталову) протоку. Остання являє собою анастомоз між біфуркацією легеневого стовбура і ввігнутою частиною (перешийком) дуги аорти. Після народження боталова протока перетворюється в сполучний тяж (lig. arteriosum) який тягнеться від роздвоєння легеневого стовбура до ввігнутої частини аорти.

Тест 36. Правильна відповідь С. (Анатомія людини: у 3 томах/ за ред. В.Г. Ковешнікова. - Луганськ: Вид-во «Шико» ТОВ «Віртуальна реальність», 2008. - 3 том - С. 249, С. 250). У плода більша частина венозної крові, яка надходить з правого шлуночка в легеневий стовбур, відводиться в аорту через широку артеріальну (боталову) протоку. Остання являє собою анастомоз між біфуркацією легеневого стовбура і ввігнутою частиною (перешийком) дуги аорти. Після народження боталова протока перетворюється в сполучний тяж (lig. arteriosum) який тягнеться від роздвоєння легеневого стовбура до ввігнутої частини аорти.

Тест 37. Правильна відповідь А. (Анатомія людини: у 3 томах/ за ред. В.Г. Ковешнікова. - Луганськ: Вид-во «Шико» ТОВ «Віртуальна реальність», 2008. - 3 том - С. 232, С. 233). Місця вислуховання працюючих клапанів не відповідають проекції отворів. Це пов'язано з особливостями проведення звуків через тканини. Мітральний клапан вислушується на верхівці серця, тристулковий — на груднині на рівні V правого ребрового хряща, що відповідає основі мечоподібного відростка; клапан аорти — справа від груднини у II міжребровому проміжку, а клапан легеневого стовбура — зліва від груднини у II міжреберному проміжку.

Тест 38. Правильна відповідь D. (Анатомія людини: у 3 томах/ за ред. В.Г. Ковешнікова. - Луганськ: Вид-во «Шико» ТОВ «Віртуальна реальність», 2008. - 3 том - С. 232, С. 233). Місця вислуховання працюючих клапанів не відповідають проекції отворів. Це пов'язано з особливостями проведення звуків через тканини. Мітральний клапан вислушується на верхівці серця, тристулковий — на груднині на рівні V правого ребрового хряща, що відповідає основі мечоподібного відростка; клапан аорти — справа від груднини у II міжребровому проміжку, а клапан легеневого стовбура — зліва від груднини у II міжреберному проміжку.

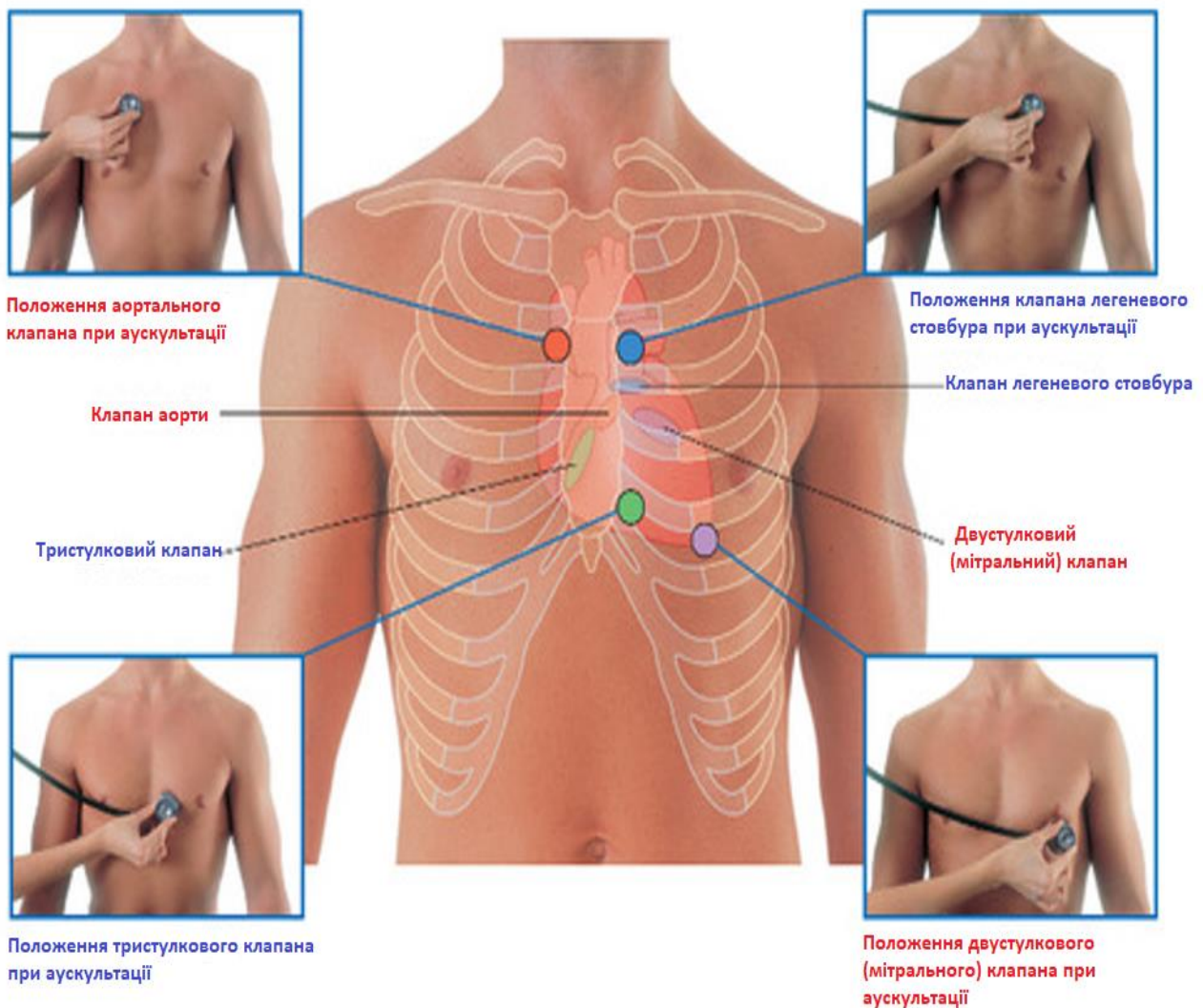


Рис. 10 Місця вислуховання працюючих клапанів (з сайту <https://medblog.in.ua/auskultatsiya-sertsya/>)

Тест 39. Правильна відповідь А. (Анатомія людини: у 3 томах/ за ред. В.Г. Ковешнікова. - Луганськ: Вид-во «Шико» ТОВ «Віртуальна реальність», 2008. - 3 том - С. 228). Endocardium, ендокард — це внутрішня оболонка, яка вистелає зсередини порожнини серця. Ендокард за будовою відповідає стінці кровоносних судин. Клапани є дуплікатурою ендокарду із щільним прошарком сполучної тканини.

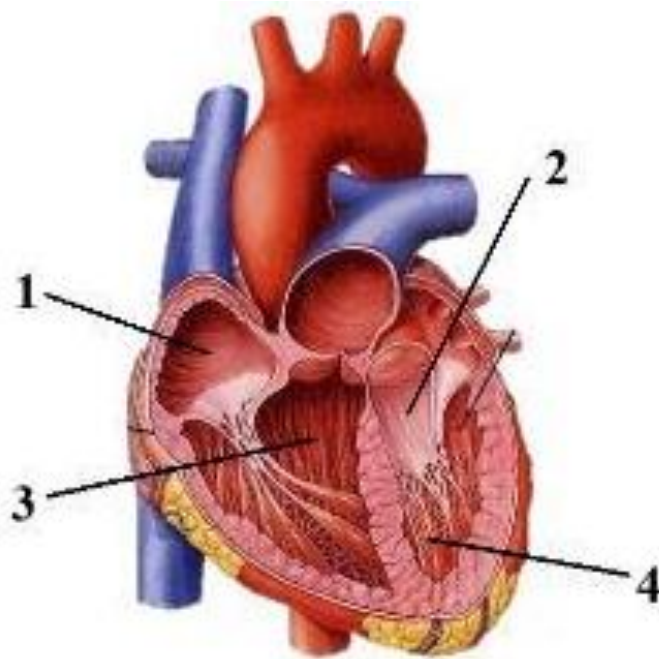


Рис. 11 Endocardium, ендокард. 1. Ендокард правого передсердя. 2. Двустулковий (мітральний) клапан. 3. Ендокард правого шлуночка. 4. Сухожилкові струни двустулкового (мітрального) клапана лівого шлуночка. (з сайту <https://znanija.com/task/51238092>)

Тест 40. Правильна відповідь С. (Анатомія людини: у 3 томах/ за ред. В.Г. Ковешнікова. - Луганськ: Вид-во «Шико» ТОВ «Віртуальна реальність», 2008. - 3 том - С. 233, С.234). Нижня межа серця проходить майже поперечно від хряща правого 5 ребра до верхівки серця.

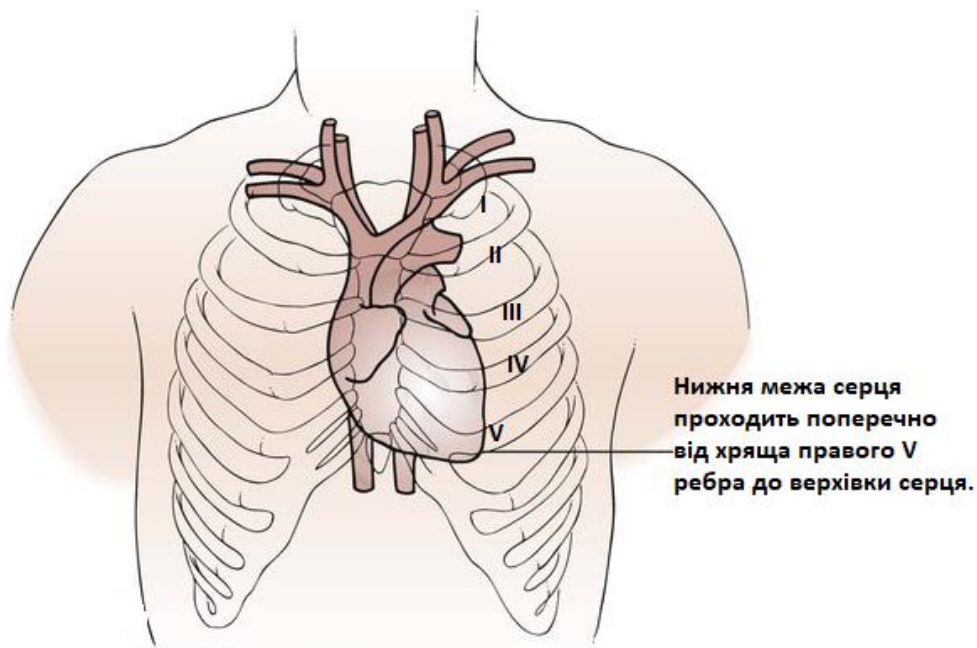


Рис. 12 Топографія серця (з сайту <https://clinicalgate.com/the-heart/>)

Тест 41. Правильна відповідь D. . (Анатомія людини: у 3 томах/ за ред. В.Г. Ковешнікова. - Луганськ: Вид-во «Шико» ТОВ «Віртуальна реальність», 2008. - 3 том - С. 228). Найбільш характерним ураженням серця при гіпертонічній хворобі є гіпертрофія лівого шлуночка (ГЛШ). ГЛШ є фізіологічною реакцією серця на збільшене післянавантаження на лівий шлуночок, пов'язане з підвищеним периферичним судинним опором. Однак у міру прогресування ГЛШ виникає невідповідність між зростаючою потребою гіпертрофованого міокарда в кисні і обмеженими можливостями його доставки з кров'ю по коронарних артеріях.

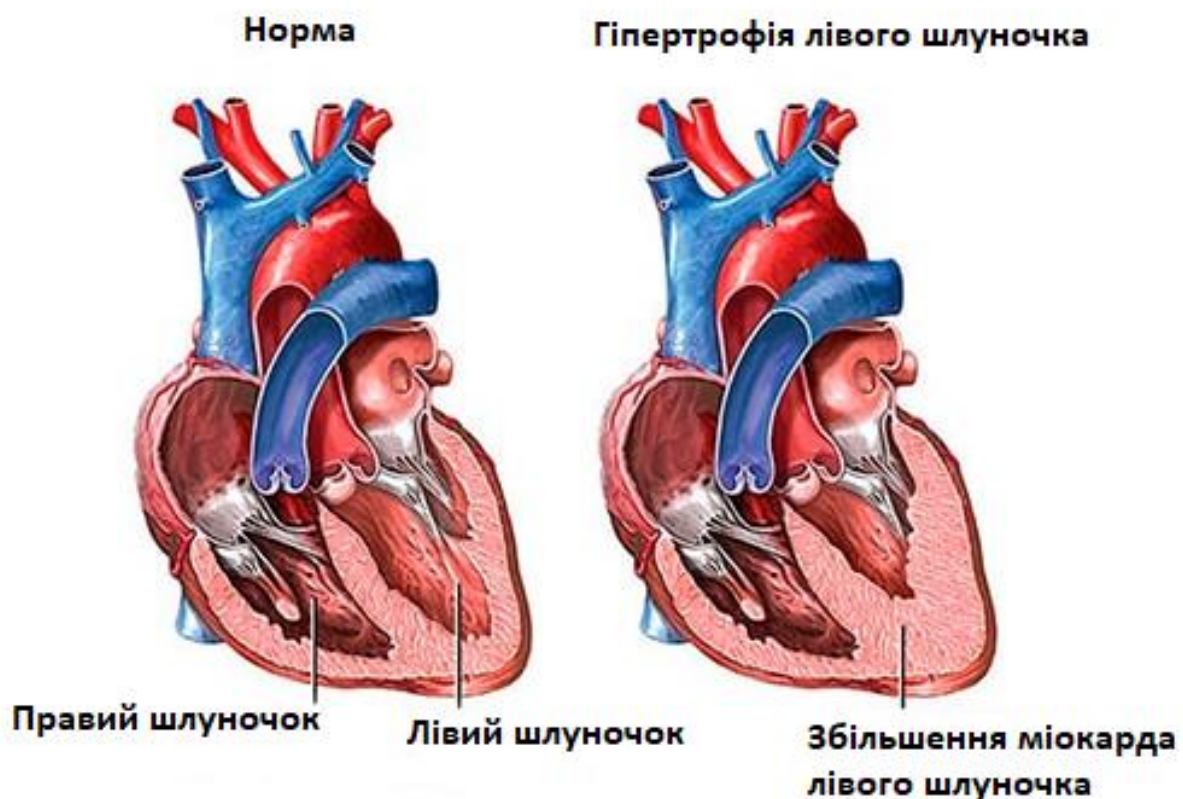
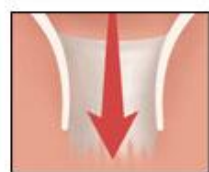

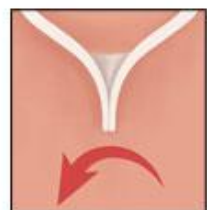Рис. 13 Конфігурвція серця при ГБ (з сайту <https://bukovinaorient.org.ua/11708/%D0%B3%D1%96%D0%BF%D0%B5%D1%80%D1%82%D1%80%D0%BE%D1%84%D1%96%D1%8F-%D0%BC%D1%96%D0%BE%D0%BA%D0%B0%D1%80%D0%B4%D0%B0-%D0%BB%D1%96%D0%B2%D0%BE%D0%B3%D0%BE-%D1%88%D0%BB%D1%83%D0%BD%D0%BE%D1%87%D0%BA/>)

Тест 42. Правильна відповідь В. Анатомія людини: у 3 томах/ за ред. В.Г. Ковешнікова. - Луганськ: Вид-во «Шико» ТОВ «Віртуальна реальність», 2008. - 3 том - С. 228). Стулкові клапани відкриваються при систолі передсердь та закриваються при діастолі.

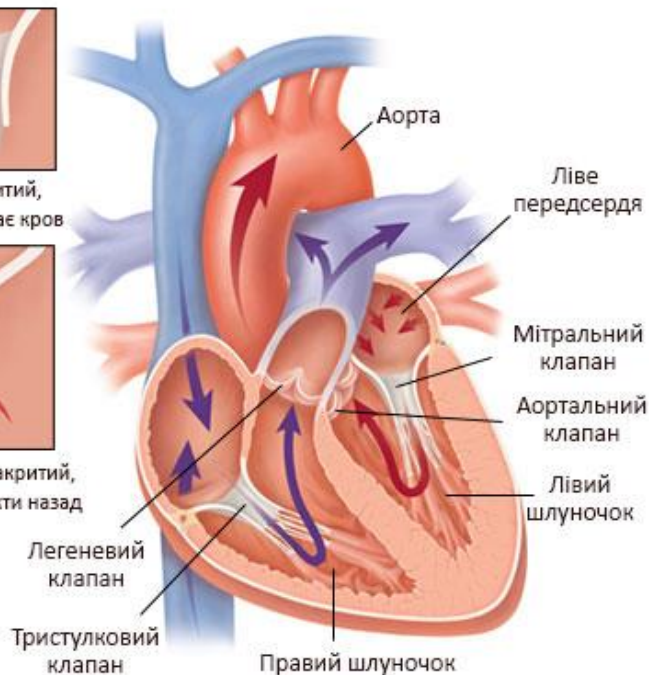
Нормальна робота клапана



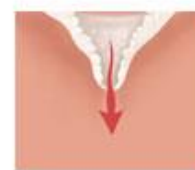Клапан відкритий, вільно пропускає кров



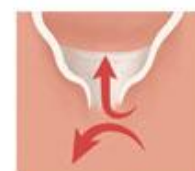Клапан щільно закритий, кров не може текти назад



Проблемна робота клапана



Клапан не розкривається повністю, перешкоджає току крові



Клапан закритий не щільно, викликає зворотній ток крові

Рис. 14 Стулкові клапани (з сайту

https://eurecamed.com.ua/files/Image/services/klapanu_serca.jpg)

Тест 43. Правильна відповідь А. (Анатомія людини: у 3 томах/ за ред. В.Г. Ковешнікова. - Луганськ: Вид-во «Шико» ТОВ «Віртуальна реальність», 2008. - 3 том - С. 256). Аорта, aorta — є головною і найбільшою (діам. біля початку 2,5- 3,0 см) артеріальною судиною. Вона виходить із лівого шлуночка і ділиться на висхідну частину, дугу аорти і низхідну частину

Тест 44. Правильна відповідь D. (Анатомія людини: у 3 томах/ за ред. В.Г. Ковешнікова. - Луганськ: Вид-во «Шико» ТОВ «Віртуальна реальність», 2008. - 3 том - С. 229). Міокард шлуночків значно товщий за міокард передсердь. Особливо сильно він розвинутий у стінці лівого шлуночка, де його товщина досягає 1,5 см. Товщина стінки правого шлуночка менша — 0,7-0,8

Тест 45. Правильна відповідь В. (Черкасов В.Г. и др. Анатомия человека: учебное пособие: перевод с украинского языка/ Черкасов В.Г., Кравчук С.Ю. – Винница. - Нова книга, 2014 – 584 с.) При ураженні тристулкового клапану спостерігаються застійні явища у системі нижньої порожнистої вени через те, що він починає погано замикатися і створюється зворотній тиск крові.

Тест 46. Правильна відповідь С. (Анатомія людини: у 3 томах/ за ред. В.Г. Ковешнікова. - Луганськ: Вид-во «Шико» ТОВ «Віртуальна реальність», 2008. - 3 том - С. 222). Мм. pectinati, гребенясті м'язи, розташовані в ділянці правого та лівого вухка та бічної стінки передсердя.

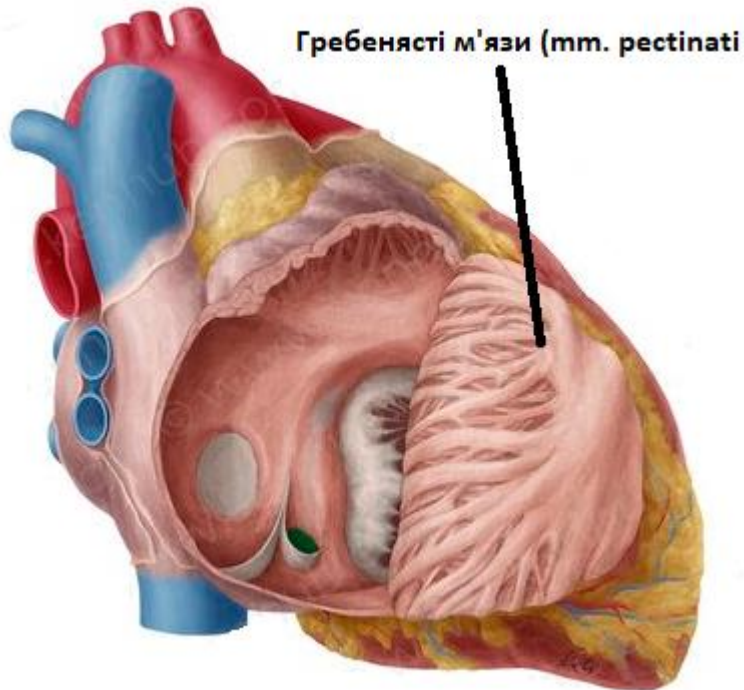


Рис. 15 Мм. pectinati (з сайту <http://www.onco-ortoped.kiev.ua>)

Тест 47. Правильна відповідь А. (Анатомія людини: у 3 томах/ за ред. В.Г. Ковешнікова. - Луганськ: Вид-во «Шико» ТОВ «Віртуальна реальність», 2008. - 3 том - С. 256). Аорта, aorta — є головною і найбільшою (діаметр біля початку 2,5- 3,0 см) артеріальною судиною. Вона виходить із лівого шлуночка та ділиться на висхідну частину, дугу аорти і низхідну частину.

Тест 48. Правильна відповідь А. (Анатомія людини: у 3 томах/ за ред. В.Г. Ковешнікова. - Луганськ: Вид-во «Шико» ТОВ «Віртуальна реальність», 2008. - 3 том - С. 229). Міокард шлуночків значно товщий за міокард передсердь. Особливо сильно він розвинутий у стінці лівого шлуночка, де його товщина досягає 1,5 см. Товщина стінки правого шлуночка менша — 0,7-0,8 см.

Тест 49. Правильна відповідь А. (Анатомія людини: у 3 томах/ за ред. В.Г. Ковешнікова. - Луганськ: Вид-во «Шико» ТОВ «Віртуальна реальність», 2008. - 3 том) Серце кровопостачається двома вінцевими артеріями (правою і лівою), аа. coronariae (dextra etsinistra), які починаються з правої та лівої пазух аорти, цибулини аорти.

Тест 50. Правильна відповідь В. (Анатомія людини: у 3 томах/ за ред. В.Г. Ковешнікова. - Луганськ: Вид-во «Шико» ТОВ «Віртуальна реальність», 2008. - 3 том.) При ураженні тристулкового клапану спостерігаються застійні явища у системі нижньої порожнистої вени.

Тест 51. Правильна відповідь С. (Анатомія людини: у 3 томах/ за ред. В.Г. Ковешнікова. - Луганськ: Вид-во «Шико» ТОВ «Віртуальна реальність», 2008. - 3 том.) Nodus sinuatrialis знаходиться у стінці правого передсердя в ділянці синусу порожнистих вен.

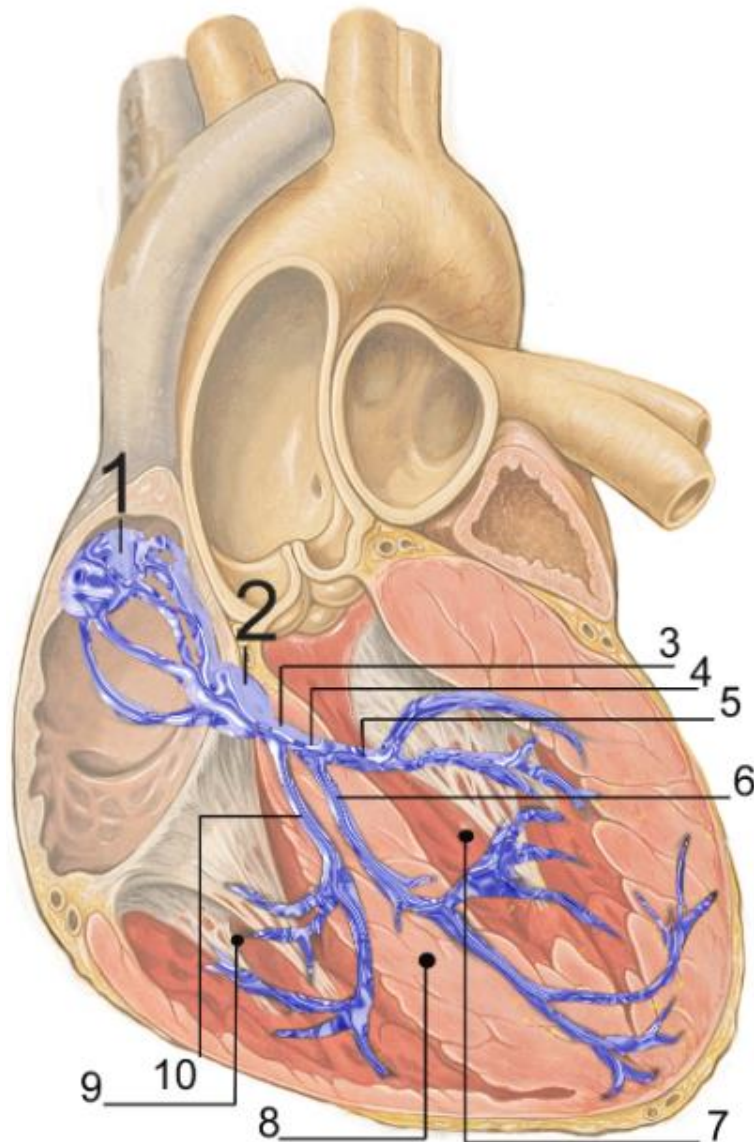


Рис.16 Nodus sinuatrialis. 1. Пазухо-передсердний вузол. 2. Передсердно-шлуночковий вузол. 3. Пучок Гіса. 4,5,6. Ніжки пучка Гіса. 7. Міокард лівого шлуночка. 8. Міжшлуночкова перегородка. 9,10. Ніжки пучка Гіса. (з сайту https://uk.wikipedia.org/wiki/%D0%9F%D1%80%D0%BE%D0%B2%D1%96%D0%B4%D0%BD%D0%B0_%D1%81%D0%B8%D1%81%D1%82%D0%B5%D0%BC%D0%B0_%D1%81%D0%B5%D1%80%D1%86%D1%8F)

Тест 52. Правильна відповідь D. (Анатомія людини: у 3 томах/ за ред. В.Г. Ковешнікова. - Луганськ: Вид-во «Шико» ТОВ «Віртуальна реальність», 2008. - 3 том.). Середня менінгеальна артерія проходить по pars squamosa скроневої кістки. Тому при переломі цієї кістки можлива травма вказаної артерії, що призводить до епідуральної гематоми.

Тест 53. Правильна відповідь E. (Анатомія людини: у 3 томах/ за ред. В.Г. Ковешнікова. - Луганськ: Вид-во «Шико» ТОВ «Віртуальна реальність», 2008. - 3 том.) Середня менінгеальна артерія проходить по pars squamosa скроневої кістки. Тому при переломі цієї кістки можлива травма вказаної артерії, що призводить до епідуральної гематоми.

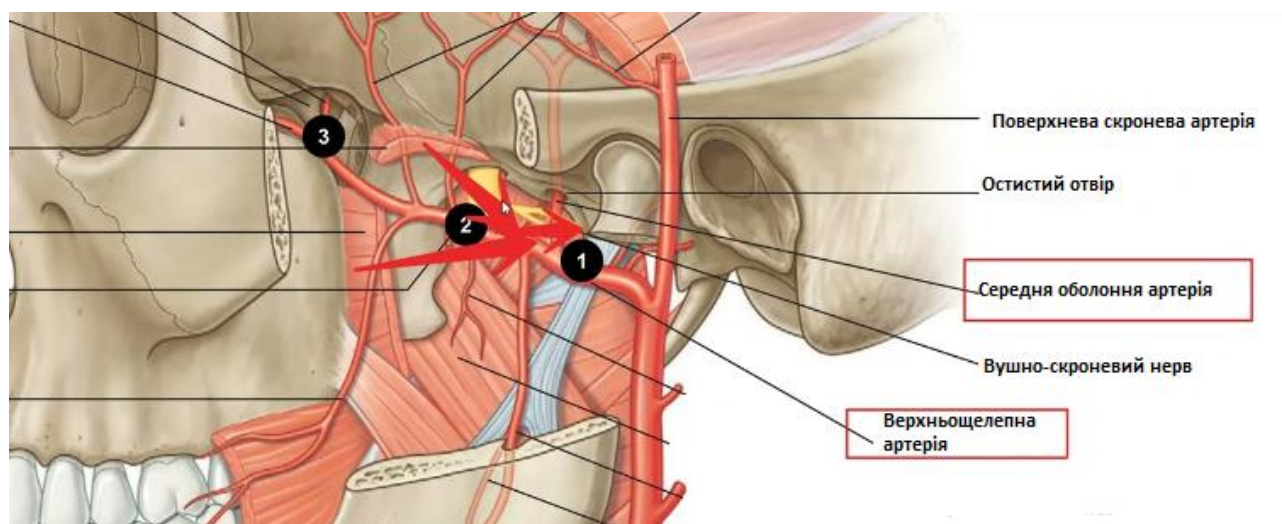


Рис. 17 Середня менінгеальна артерія (з сайту https://www.youtube.com/watch?app=desktop&v=db_A8o5nOU4)

Тест 54. Правильна відповідь E. (Анатомія людини: у 3 томах/ за ред. В.Г. Ковешнікова. - Луганськ: Вид-во «Шико» ТОВ «Віртуальна реальність», 2008. - 3 том.) Середня менінгеальна артерія проходить по pars squamosa скроневої кістки. Тому при переломі цієї кістки можлива травма вказаної артерії, що призводить до епідуральної гематоми..

Тест 55. Правильна відповідь A. (Анатомія людини: у 3 томах/ за ред. В.Г. Ковешнікова. - Луганськ: Вид-во «Шико» ТОВ «Віртуальна реальність», 2008. - 3 том.) Загальна сонна артерія розгалужується на кінцеві гілки у сонному трикутнику. Внутрішня сонна артерія проходить крізь сонний канал скроневої кістки, розташований в ділянці передньої стінки барабанної порожнини.

Середня менінгеальна артерія проходить по pars squamosa скроневої кістки. Тому при переломі цієї кістки можлива травма вказаної артерії, що призводить до епідуральної гематоми.

Тест 56. Правильна відповідь В. (Анатомія людини: у 3 томах/ за ред. В.Г. Ковешнікова. - Луганськ: Вид-во «Шико» ТОВ «Віртуальна реальність», 2008. - 3 том.) Загальна сонна артерія розгалужується на кінцеві гілки у сонному трикутнику.

Тест 57. Правильна відповідь В. (Анатомія людини: у 3 томах/ за ред. В.Г. Ковешнікова. - Луганськ: Вид-во «Шико» ТОВ «Віртуальна реальність», 2008. - 3 том.) Внутрішня сонна артерія проходить крізь сонний канал скроневої кістки, розташований в ділянці передньої стінки барабанної порожнини.

Тест 58. Правильна відповідь С. (Анатомія людини: у 3 томах/ за ред. В.Г. Ковешнікова. - Луганськ: Вид-во «Шико» ТОВ «Віртуальна реальність», 2008. - 3 том.) Слизову оболонку носової порожнини кровопостачають передня та задня решітчасті артерії.

Тест 59. Правильна відповідь С. (Анатомія людини: у 3 томах/ за ред. В.Г. Ковешнікова. - Луганськ: Вид-во «Шико» ТОВ «Віртуальна реальність», 2008. - 3 том.) Крізь канал нижньої щелепи проходить а. alveolaris inferior.

Тест 60. Правильна відповідь Е. (Анатомія людини: у 3 томах/ за ред. В.Г. Ковешнікова. - Луганськ: Вид-во «Шико» ТОВ «Віртуальна реальність», 2008. - 3 том.) Лицева артерія проходить від кута нижньої щелепи до медіального кута ока, де вона анастомозує з дорзальною артерією носа (гілка а. ophthalmica із системи а. carotis interna). Кровопостачає м'які тканини обличчя, в т.ч. верхню та нижню губу.

Лицева артерія

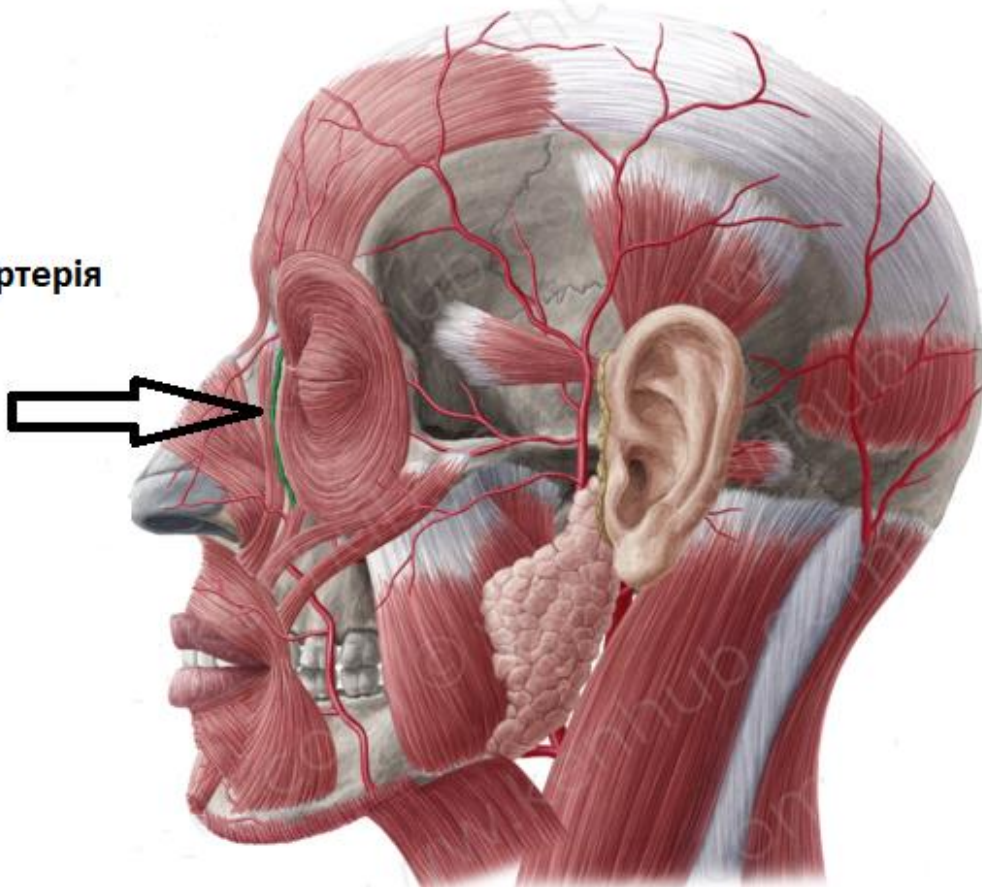


Рис. 18 Лицева артерія (з сайту <https://quizlet.com/ru/599697651/%D0%AD%D0%BA%D0%B7%D0%B0%D0%BC%D0%B5%D0%BD-1-flash-cards/>)

Тест 61. Правильна відповідь Е. (Анатомія людини: у 3 томах/ за ред. В.Г. Ковешнікова. - Луганськ: Вид-во «Шико» ТОВ «Віртуальна реальність», 2008. - 3 том.) Лицева артерія проходить від кута нижньої щелепи до медіального кута ока, де вона анастомозує з дорзальною артерією носа (гілка *a.ophtalmica* із системи *a.carotis interna*). Кровопостачає м'які тканини обличчя, в т.ч. верхню та нижню губу.

Тест 62. Правильна відповідь Е. (Анатомія людини: у 3 томах/ за ред. В.Г. Ковешнікова. - Луганськ: Вид-во «Шико» ТОВ «Віртуальна реальність», 2008. - 3 том.) Лицева артерія проходить від кута нижньої щелепи до медіального кута ока, де вона анастомозує з дорзальною артерією носа (гілка *a.ophtalmica* із системи *a.carotis interna*). Кровопостачає м'які тканини обличчя, в т.ч. верхню та нижню губу.

Тест 63. Правильна відповідь В. (Анатомія людини: у 3 томах/ за ред. В.Г. Ковешнікова. - Луганськ: Вид-во «Шико» ТОВ «Віртуальна реальність», 2008. - 3 том.) Лицева артерія проходить від кута нижньої щелепи до медіального кута ока, де вона анастомозує з дорзальною артерією носа (гілка *a.ophtalmica* із системи *a.carotis interna*). Кровопостачає м'які тканини обличчя, в т.ч. верхню та нижню губу.

Тест 64. Правильна відповідь С. (Анатомія людини: у 3 томах/ за ред. В.Г. Ковешнікова. - Луганськ: Вид-во «Шико» ТОВ «Віртуальна реальність», 2008. - 3 том.) Крізь *canalis palatines major* проходить *a.palatina descendens*

Тест 65. Правильна відповідь С. (Анатомія людини: у 3 томах/ за ред. В.Г. Ковешнікова. - Луганськ: Вид-во «Шико» ТОВ «Віртуальна реальність», 2008. - 3 том.) Для зупинки кровотечі з загальної сонної артерії її притискають до поперечного відростка 6 шийного хребця.

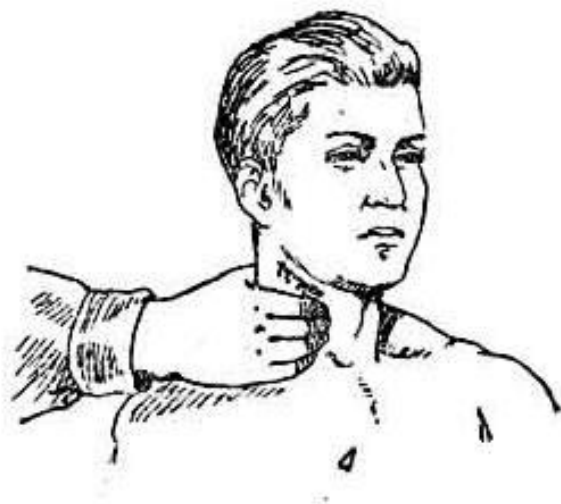


Рис. 19 Тимчасова зупинка кровотечі із сонної артерії (з сайту <http://1staidplast.org.ua>)

Тест 66. Правильна відповідь С. (Анатомія людини: у 3 томах/ за ред. В.Г. Ковешнікова. - Луганськ: Вид-во «Шико» ТОВ «Віртуальна реальність», 2008. - 3 том.) Язик кровопостачає язикова артерія

Тест 67. Правильна відповідь D. (Анатомія людини: у 3 томах/ за ред. В.Г. Ковешнікова. - Луганськ: Вид-во «Шико» ТОВ «Віртуальна реальність», 2008. - 3 том.) Щитоподібну залозу кровопостачають верхня та нижня щитоподібні артерії.

Тест 68. Правильна відповідь D. (Анатомія людини: у 3 томах/ за ред. В.Г. Ковешнікова. - Луганськ: Вид-во «Шико» ТОВ «Віртуальна реальність», 2008. - 3 том.) Найнижча щитоподібна артерія проходить вздовж трахеї

Тест 69. Правильна відповідь D. (Анатомія людини: у 3 томах/ за ред. В.Г. Ковешнікова. - Луганськ: Вид-во «Шико» ТОВ «Віртуальна реальність», 2008. - 3 том.) Медіальні поверхні півкул , структури лімбічної системи та мозолисте тіло кровопостачає передня мозкова артерія.

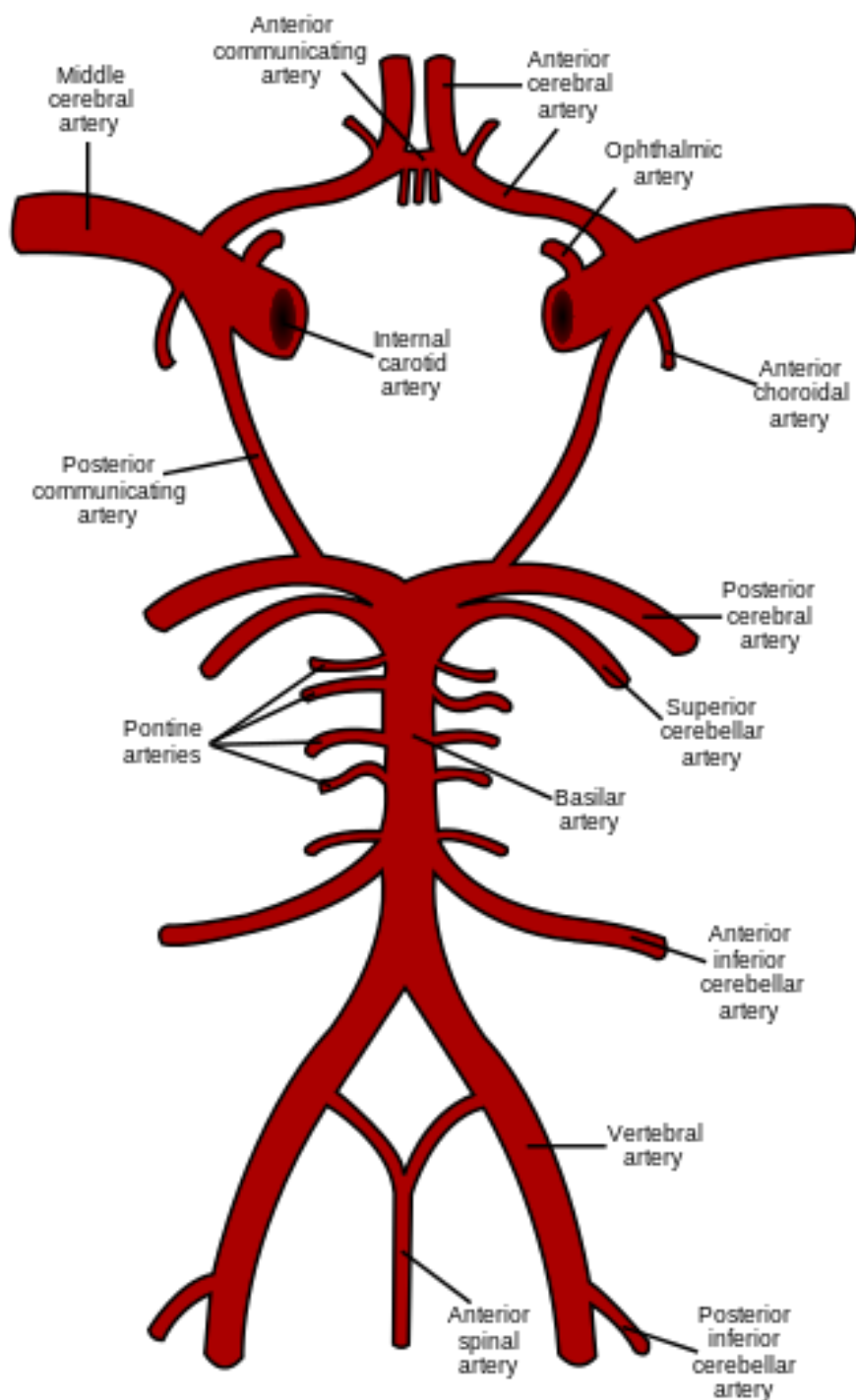


Рис. 20 Артерії головного мозку (з сайту uk.wikipedia.org)

Тест 70. Правильна відповідь В. (Анатомія людини: у 3 томах/ за ред. В.Г. Ковешнікова. - Луганськ: Вид-во «Шико» ТОВ «Віртуальна реальність», 2008. - 3 том.) Міст та внутрішнє вухо кровопостачає базиллярна артерія.

Тест 71. Правильна відповідь В. (Анатомія людини: у 3 томах/ за ред. В.Г. Ковешнікова. - Луганськ: Вид-во «Шико» ТОВ «Віртуальна реальність», 2008. - 3 том.) Хребтова артерія проходить крізь поперечні відростки шийних хребців.

Тест 72. Правильна відповідь В. (Анатомія людини: у 3 томах/ за ред. В.Г. Ковешнікова. - Луганськ: Вид-во «Шико» ТОВ «Віртуальна реальність», 2008. - 3 том.) Латеральну поверхню переважно кровопостачає середня мозкова артерія (більшість функціональних зон кори)..

Тест 73. Правильна відповідь С. (Анатомія людини: у 3 томах/ за ред. В.Г. Ковешнікова. - Луганськ: Вид-во «Шико» ТОВ «Віртуальна реальність», 2008. - 3 том.) Медіальні поверхні півкуль , структури лімбічної системи та мозолисте тіло кровопостачає передня мозкова артерія.

Тест 74. Правильна відповідь А. (Анатомія людини: у 3 томах/ за ред. В.Г. Ковешнікова. - Луганськ: Вид-во «Шико» ТОВ «Віртуальна реальність», 2008. - 3 том.) Латеральну поверхню переважно кровопостачає середня мозкова артерія (більшість функціональних зон кори)..

Тест 75. Правильна відповідь А. (Анатомія людини: у 3 томах/ за ред. В.Г. Ковешнікова. - Луганськ: Вид-во «Шико» ТОВ «Віртуальна реальність», 2008. - 3 том.) Латеральну поверхню переважно кровопостачає середня мозкова артерія (більшість функціональних зон кори)..

Тест 76. Правильна відповідь А. (Анатомія людини: у 3 томах/ за ред. В.Г. Ковешнікова. - Луганськ: Вид-во «Шико» ТОВ «Віртуальна реальність», 2008. - 3 том.) Довгастий мозок містять ядра більшості черепних нервів, а також дихальний та серцево-судинний центри. Його кровопостачає хребтова артерія.

Тест 77. Правильна відповідь Е. (Анатомія людини: у 3 томах/ за ред. В.Г. Ковешнікова. - Луганськ: Вид-во «Шико» ТОВ «Віртуальна реальність», 2008. - 3 том.) Медіальні поверхні півкуль , структури лімбічної системи та мозолисте тіло кровопостачає передня мозкова артерія.

Тест 78. Правильна відповідь Е. (Анатомія людини: у 3 томах/ за ред. В.Г. Ковешнікова. - Луганськ: Вид-во «Шико» ТОВ «Віртуальна реальність», 2008. - 3 том.) Латеральну поверхню півкуль кровопостачає середня мозкова артерія.

Тест 79. Правильна відповідь Е. (Анатомія людини: у 3 томах/ за ред. В.Г. Ковешнікова. - Луганськ: Вид-во «Шико» ТОВ «Віртуальна реальність», 2008. - 3 том.) Пальпацію пульсу виконують на променевої артерії в нижній третині передпліччя, притискуючи її до кістки.

Тест 80. Правильна відповідь Е. (Анатомія людини: у 3 томах/ за ред. В.Г. Ковешнікова. - Луганськ: Вид-во «Шико» ТОВ «Віртуальна реальність», 2008. - 3 том.) Променева артерія проходить крізь анатомічну табакерку та утворює глибоку долонну дугу, яка компенсує нестачу кровообігу після пошкодження поверхневої дуги.

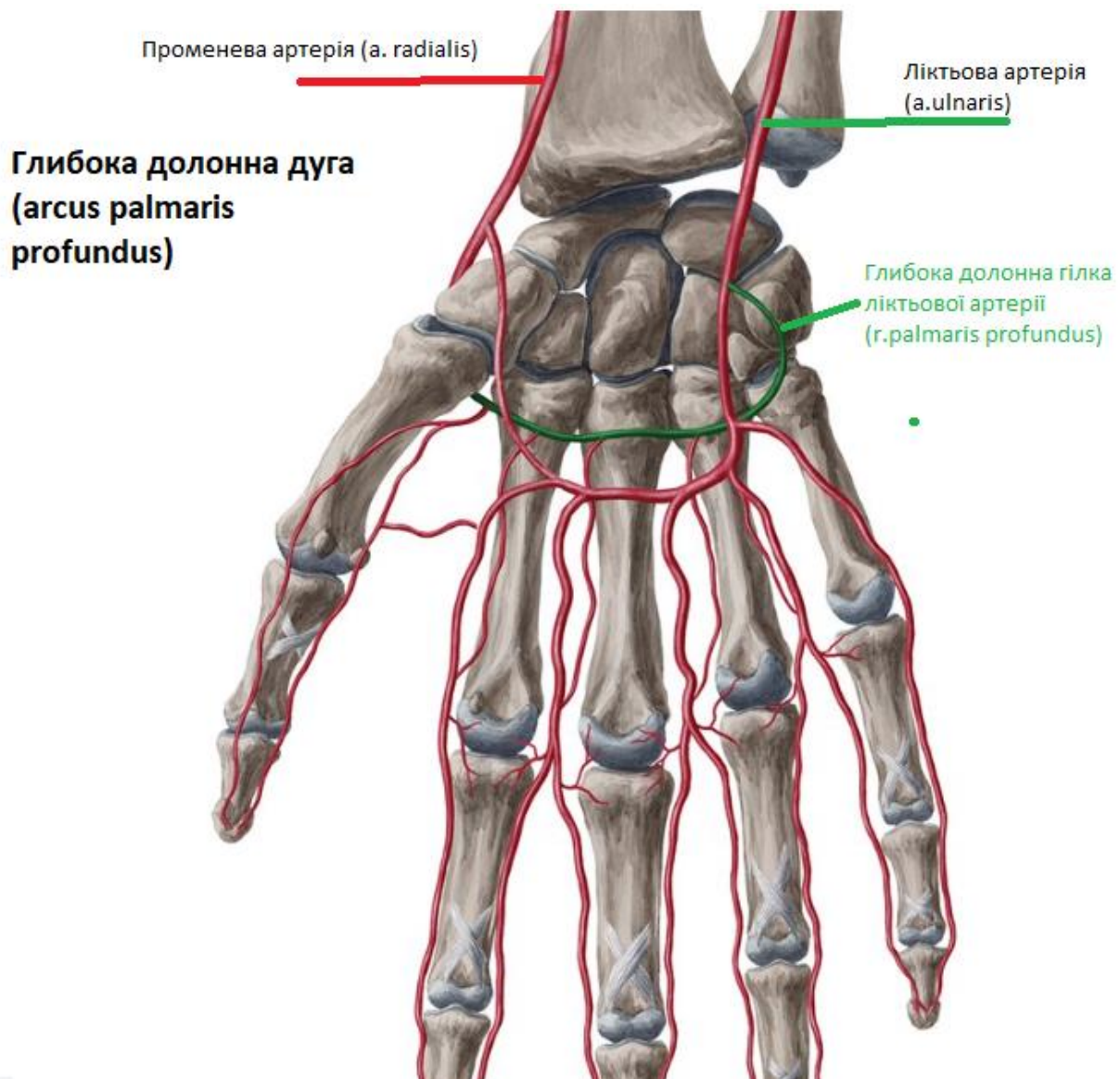


Рис. 21 Променева артерія (з сайту [https://www.kenhub.com/thumbor/WEVsicKfpvyczS5EOKfQY9HyubE=/fit-in/800x1600/filters:watermark\(/images/logo_url.png,-10,-10,0\):background_color\(FFFFFF\):format\(jpeg\)/images/library/13533/ejkWxTvw6ocFjbcqgXvg_p43xWzBH29_Arcus_palmaris_profundus_1.png](https://www.kenhub.com/thumbor/WEVsicKfpvyczS5EOKfQY9HyubE=/fit-in/800x1600/filters:watermark(/images/logo_url.png,-10,-10,0):background_color(FFFFFF):format(jpeg)/images/library/13533/ejkWxTvw6ocFjbcqgXvg_p43xWzBH29_Arcus_palmaris_profundus_1.png))

Тест 81. Правильна відповідь А. (Анатомія людини: у 3 томах/ за ред. В.Г. Ковешнікова. - Луганськ: Вид-во «Шико» ТОВ «Віртуальна реальність», 2008. - 3 том.) Променева артерія проходить крізь анатомічну табакерку та утворює глибоку долонну дугу, яка компенсує нестачу кровотоку після пошкодження поверхневої дуги.

Тест 82. Правильна відповідь А. (Анатомія людини: у 3 томах/ за ред. В.Г. Ковешнікова. - Луганськ: Вид-во «Шико» ТОВ «Віртуальна реальність», 2008. - 3 том.) Глибока артерія плеча проходить в каналі променевого нерву на плечі разом з цим нервом. Гілки цієї артерії компенсують кровопостачання руки при пошкодженні плечової артерії.

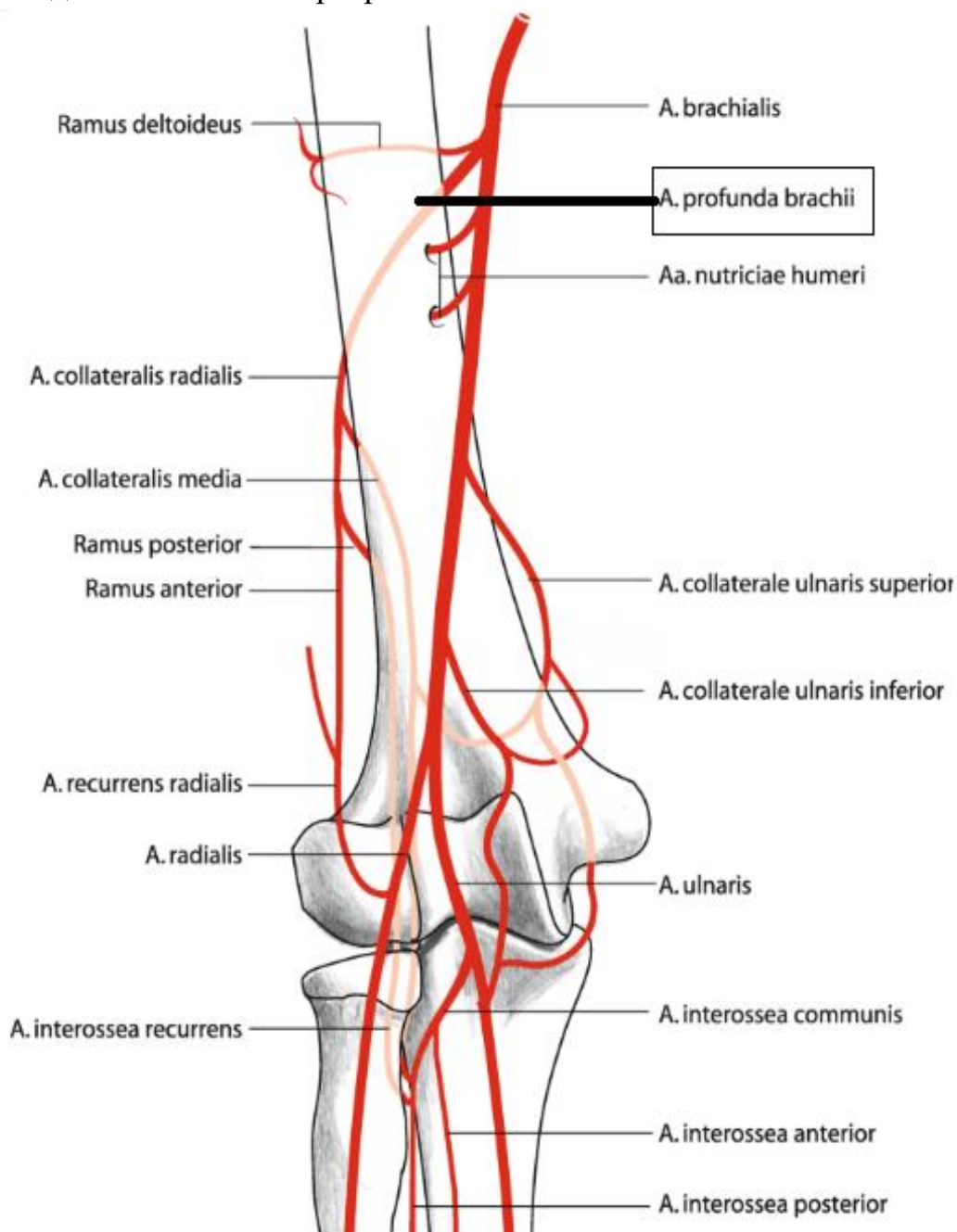


Рис. 22 Глибока артерія плеча (з сайту https://link.springer.com/referenceworkentry/10.1007/978-3-662-45856-3_5-1)

Тест 83. Правильна відповідь А. (Анатомія людини: у 3 томах/ за ред. В.Г. Ковешнікова. - Луганськ: Вид-во «Шико» ТОВ «Віртуальна реальність», 2008. - 3 том.) Глибока артерія плеча проходить в каналі променевого нерву на плечі разом з цим нервом. Гілки цієї артерії компенсують кровопостачання руки при пошкодженні плечової артерії.

Тест 84. Правильна відповідь В. (Анатомія людини: у 3 томах/ за ред. В.Г. Ковешнікова. - Луганськ: Вид-во «Шико» ТОВ «Віртуальна реальність», 2008. - 3 том.) Глибока артерія плеча проходить в каналі променевого нерву на плечі разом з цим нервом. Гілки цієї артерії компенсують кровопостачання руки при пошкодженні плечової артерії.

Тест 85. Правильна відповідь В. (Анатомія людини: у 3 томах/ за ред. В.Г. Ковешнікова. - Луганськ: Вид-во «Шико» ТОВ «Віртуальна реальність», 2008. - 3 том.) Променева артерія проходить крізь анатомічну табакерку та утворює глибоку долонну дугу, яка компенсує нестачу кровотоку після пошкодження поверхневої дуги.

Тест 86. Правильна відповідь В. (Анатомія людини: у 3 томах/ за ред. В.Г. Ковешнікова. - Луганськ: Вид-во «Шико» ТОВ «Віртуальна реальність», 2008. - 3 том.) Глибока артерія плеча проходить в каналі променевого нерву на плечі разом з цим нервом. Гілки цієї артерії компенсують кровопостачання руки при пошкодженні плечової артерії.

Тест 87. Правильна відповідь В. (Анатомія людини: у 3 томах/ за ред. В.Г. Ковешнікова. - Луганськ: Вид-во «Шико» ТОВ «Віртуальна реальність», 2008. - 3 том.) Глибока артерія плеча проходить в каналі променевого нерву на плечі разом з цим нервом. Гілки цієї артерії компенсують кровопостачання руки при пошкодженні плечової артерії.

Тест 88. Правильна відповідь С. (Анатомія людини: у 3 томах/ за ред. В.Г. Ковешнікова. - Луганськ: Вид-во «Шико» ТОВ «Віртуальна реальність», 2008. - 3 том.) Плечова артерія проходить в *sulcus bicipitalis medialis*

Тест 89. Правильна відповідь С. (Анатомія людини: у 3 томах/ за ред. В.Г. Ковешнікова. - Луганськ: Вид-во «Шико» ТОВ «Віртуальна реальність», 2008. - 3 том.) Плечова артерія проходить в *sulcus bicipitalis medialis*

Тест 90. Правильна відповідь С. (Анатомія людини: у 3 томах/ за ред. В.Г. Ковешнікова. - Луганськ: Вид-во «Шико» ТОВ «Віртуальна реальність», 2008. - 3 том.) Підключична артерія проходить позаду ключиці і може бути травмованою при переломі цієї кістки.

Тест 91. Правильна відповідь D. (Анатомія людини: у 3 томах/ за ред. В.Г. Ковешнікова. - Луганськ: Вид-во «Шико» ТОВ «Віртуальна реальність», 2008. - 3 том.) Червоподібний відросток відходить в ділянці клубово-сліпого кута, отже, артерія червоподібного відростку відходить від клубово-ободової артерії

Тест 92. Правильна відповідь D. (Анатомія людини: у 3 томах/ за ред. В.Г. Ковешнікова. - Луганськ: Вид-во «Шико» ТОВ «Віртуальна реальність», 2008. - 3 том.) Селезінкова артерія іде вздовж підшлункової залози та кровопостачає її.

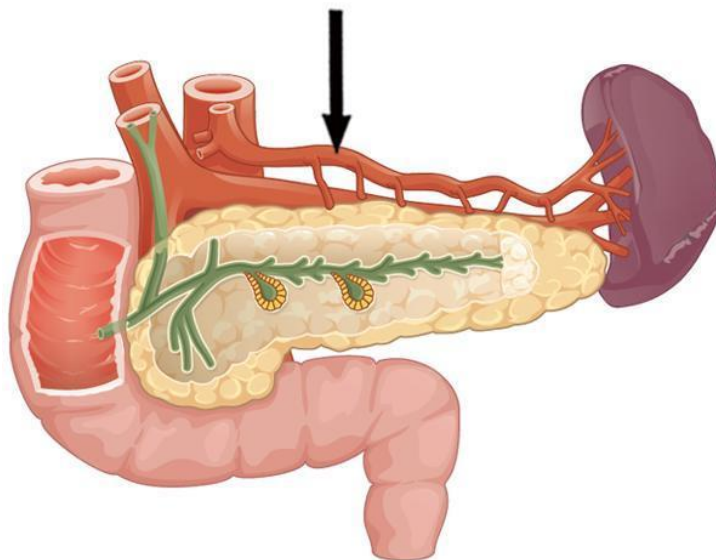


Рис. 23 Селезінкова артерія (з сайту <http://symptom.com.ua>)

Тест 93. Правильна відповідь D. (Анатомія людини: у 3 томах/ за ред. В.Г. Ковешнікова. - Луганськ: Вид-во «Шико» ТОВ «Віртуальна реальність», 2008. - 3 том.) Селезінкова артерія іде вздовж підшлункової залози та кровопостачає її.

Тест 94. Правильна відповідь E. (Анатомія людини: у 3 томах/ за ред. В.Г. Ковешнікова. - Луганськ: Вид-во «Шико» ТОВ «Віртуальна реальність», 2008. - 3 том.) Малу кривизну шлунка кровопостачають ліва (в ділянці стравоходу та кардіальної частини) та права (біля приватника) шлункові артерії. Велику кривизну – відповідно ліва та права шлунково-чепцеві артерії.

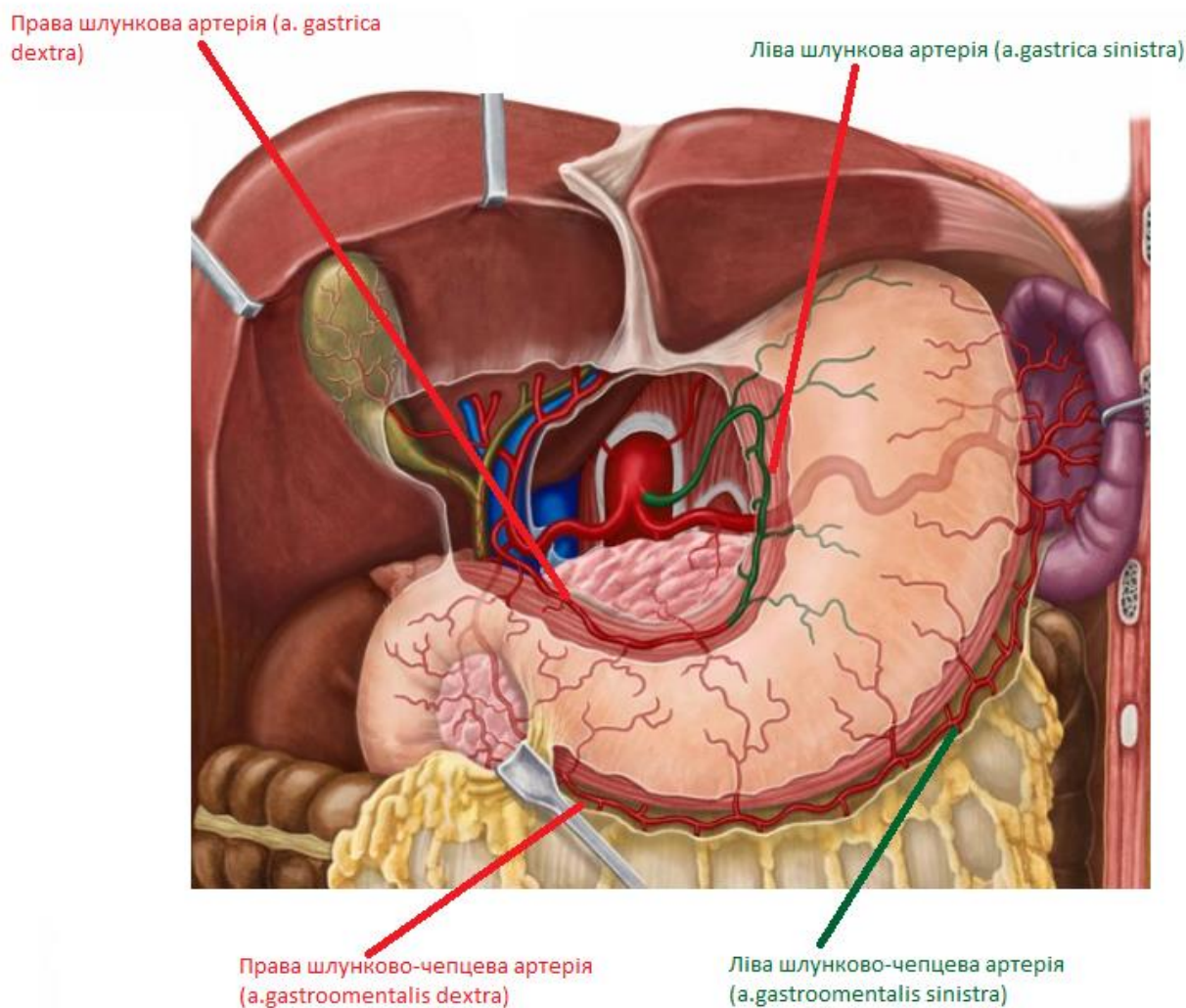


Рис. 24 Схематичне зображення артерій шлунку. (з сайту <http://intranet.tdmu.edu.ua>)

Тест 95. Правильна відповідь Е. (Анатомія людини: у 3 томах/ за ред. В.Г. Ковешнікова. - Луганськ: Вид-во «Шико» ТОВ «Віртуальна реальність», 2008. - 3 том.) Малу кривизну шлунка кровопостачають ліва (в ділянці стравоходу та кардіальної частини) та права (біля приватника) шлункові артерії. Велику кривизну – відповідно ліва та права шлунково-чепцеві артерії.

Тест 96. Правильна відповідь Е. (Анатомія людини: у 3 томах/ за ред. В.Г. Ковешнікова. - Луганськ: Вид-во «Шико» ТОВ «Віртуальна реальність», 2008. - 3 том.) Малу кривизну шлунка кровопостачають ліва (в ділянці стравоходу та кардіальної частини) та права (біля приватника) шлункові артерії. Велику кривизну – відповідно ліва та права шлунково-чепцеві артерії.

Тест 97. Правильна відповідь А. (Анатомія людини: у 3 томах/ за ред. В.Г. Ковешнікова. - Луганськ: Вид-во «Шико» ТОВ «Віртуальна реальність», 2008. - 3 том.) Малу кривизну шлунка кровопостачають ліва (в ділянці стравоходу та кардіальної частини) та права (біля приватника) шлункові артерії. Велику кривизну – відповідно ліва та права шлунково-чепцеві артерії.

Тест 98. Правильна відповідь А. (Анатомія людини: у 3 томах/ за ред. В.Г. Ковешнікова. - Луганськ: Вид-во «Шико» ТОВ «Віртуальна реальність», 2008. - 3 том.) Малу кривизну шлунка кровопостачають ліва (в ділянці стравоходу та кардіальної частини) та права (біля приватника) шлункові артерії. Велику кривизну – відповідно ліва та права шлунково-чепцеві артерії.

Тест 99. Правильна відповідь А. (Анатомія людини: у 3 томах/ за ред. В.Г. Ковешнікова. - Луганськ: Вид-во «Шико» ТОВ «Віртуальна реальність», 2008. - 3 том.) Малу кривизну шлунка кровопостачають ліва (в ділянці стравоходу та кардіальної частини) та права (біля приватника) шлункові артерії. Велику кривизну – відповідно ліва та права шлунково-чепцеві артерії.

Тест 100. Правильна відповідь В. (Анатомія людини: у 3 томах/ за ред. В.Г. Ковешнікова. - Луганськ: Вид-во «Шико» ТОВ «Віртуальна реальність», 2008. - 3 том.) Між листками малого сальника (lig.hepatoduodenale) проходить загальна печінкова артерія.

Тест 101. Правильна відповідь В. (Анатомія людини: у 3 томах/ за ред. В.Г. Ковешнікова. - Луганськ: Вид-во «Шико» ТОВ «Віртуальна реальність», 2008. - 3 том.) Між листками малого сальника (lig.hepatoduodenale) проходить загальна печінкова артерія. Біля правої гілки власної печінкової артерії відходить артерія жовчного міхура.

Тест 102. Правильна відповідь В. (Анатомія людини: у 3 томах/ за ред. В.Г. Ковешнікова. - Луганськ: Вид-во «Шико» ТОВ «Віртуальна реальність», 2008. - 3 том.) Між листками малого сальника (lig.hepatoduodenale) проходить загальна печінкова артерія. Біля правої гілки власної печінкової артерії відходить артерія жовчного міхура.

Тест 103. Правильна відповідь С. (Анатомія людини: у 3 томах/ за ред. В.Г. Ковешнікова. - Луганськ: Вид-во «Шико» ТОВ «Віртуальна реальність»,

2008. - 3 том.) Між листками малого сальника (lig.hepatoduodenale) проходить загальна печінкова артерія. Біля правої гілки власної печінкової артерії відходить артерія жовчного міхура.

Тест 104. Правильна відповідь D. (Анатомія людини: у 3 томах/ за ред. В.Г. Ковешнікова. - Луганськ: Вид-во «Шико» ТОВ «Віртуальна реальність», 2008. - 3 том.) Між листками малого сальника (lig.hepatoduodenale) проходить загальна печінкова артерія, ворітна вена та загальна жовчна протока.

Тест 105. Правильна відповідь D. (Анатомія людини: у 3 томах/ за ред. В.Г. Ковешнікова. - Луганськ: Вид-во «Шико» ТОВ «Віртуальна реальність», 2008. - 3 том.) Між листками малого сальника (lig.hepatoduodenale) проходить загальна печінкова артерія, ворітна вена та загальна жовчна протока.

Тест 106. Правильна відповідь С. (Анатомія людини: у 3 томах/ за ред. В.Г. Ковешнікова. - Луганськ: Вид-во «Шико» ТОВ «Віртуальна реальність», 2008. - 3 том.) Низхідну кишку кровопостачає ліва ободова артерія (разом з сигмоподібною та верхньою прямокишковою відходить від нижньої брижової).

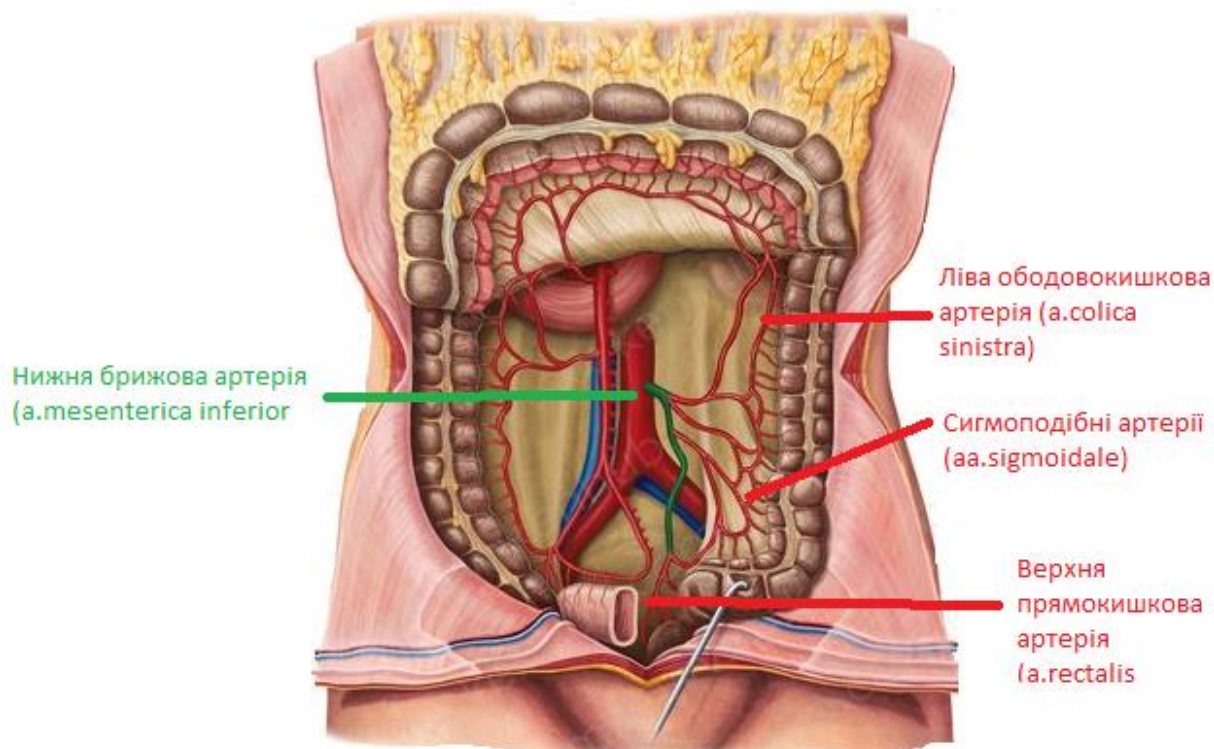


Рис. 25 Артерії тонкої та товстої кишки. (з сайту <https://www.kenhub.com/en/library/anatomy/inferior-mesenteric-artery>)

Тест 107. Правильна відповідь D. (Анатомія людини: у 3 томах/ за ред. В.Г. Ковешнікова. - Луганськ: Вид-во «Шико» ТОВ «Віртуальна реальність», 2008. - 3 том.) Низхідну кишку кровопостачає ліва ободова артерія (разом з сигмоподібною та верхньою прямокишковою відходить від нижньої брижової).

Тест 108. Правильна відповідь D. (Анатомія людини: у 3 томах/ за ред. В.Г. Ковешнікова. - Луганськ: Вид-во «Шико» ТОВ «Віртуальна реальність», 2008. - 3 том.) Низхідну кишку кровопостачає ліва ободова артерія (разом з сигмоподібною та верхньою прямокишковою відходить від нижньої брижової).

Тест 109. Правильна відповідь E. (Анатомія людини: у 3 томах/ за ред. В.Г. Ковешнікова. - Луганськ: Вид-во «Шико» ТОВ «Віртуальна реальність», 2008. - 3 том.) Висхідну ободову кишку кровопостачає права ободова артерія.

Тест 110. Правильна відповідь E. (Анатомія людини: у 3 томах/ за ред. В.Г. Ковешнікова. - Луганськ: Вид-во «Шико» ТОВ «Віртуальна реальність», 2008. - 3 том.) Сліпу кишку кровопостачає клубово-ободова артерія.

Тест 111. Вірна відповідь A (Анатомія людини: у 3 томах/ за ред. В.Г. Ковешнікова. - Луганськ: Вид-во «Шико» ТОВ «Віртуальна реальність», 2008. - 3 том.) Низхідну кишку кровопостачає ліва ободова артерія (разом з сигмоподібною та верхньою прямокишковою відходить від нижньої брижової).

Тест 112. Вірна відповідь B. (Анатомія людини: у 3 томах/ за ред. В.Г. Ковешнікова. - Луганськ: Вид-во «Шико» ТОВ «Віртуальна реальність», 2008. - 3 том.) Пряму кишку кровопостачають гілки нижньої брижової та внутрішньої клубової артерії.

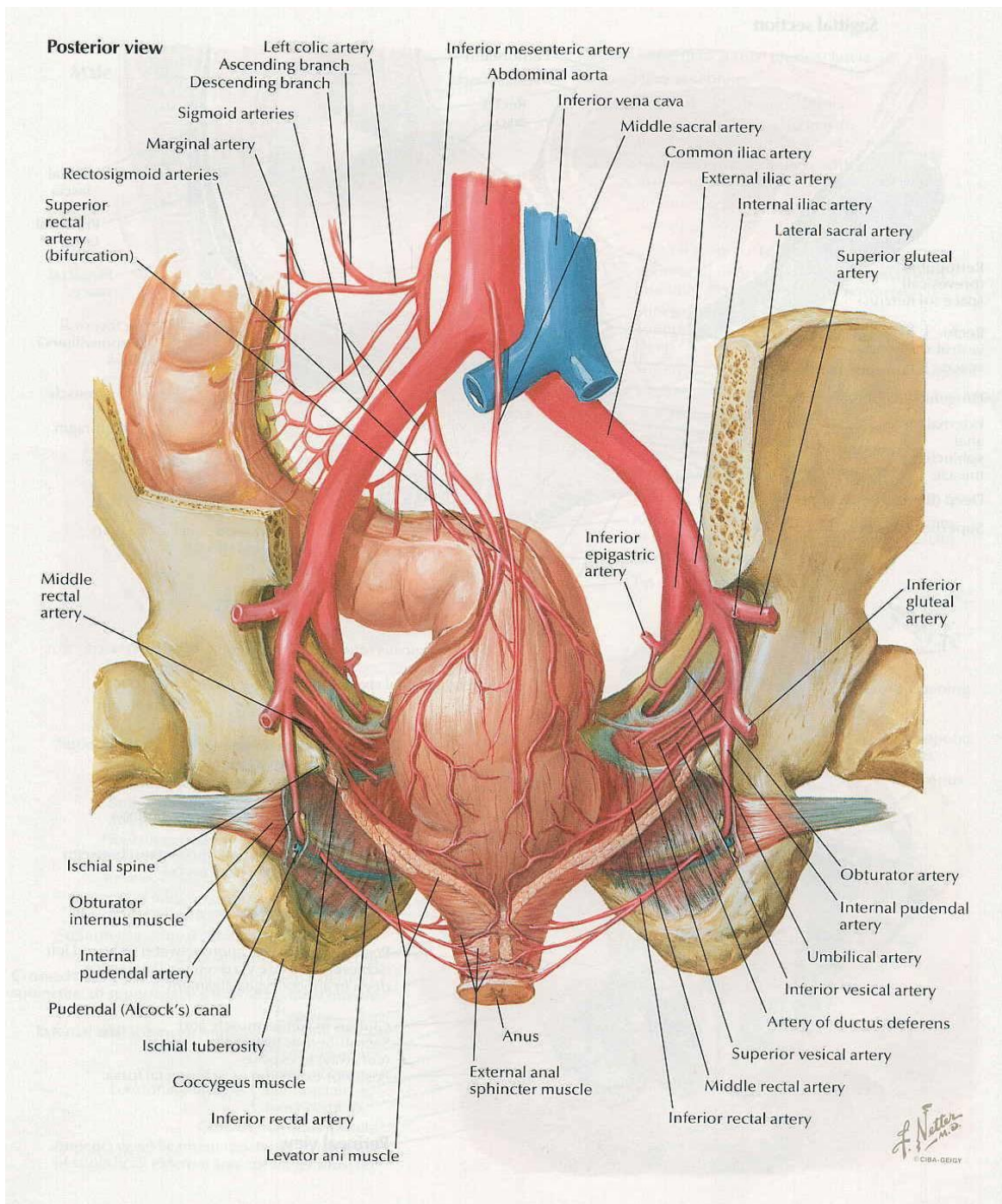


Рис. 26 Кровопостачання прямої кишки. (з сайту <http://intranet.tdmu.edu.ua>)

Тест 113. Вірна відповідь С. (Анатомія людини: у 3 томах/ за ред. В.Г. Ковешнікова. - Луганськ: Вид-во «Шико» ТОВ «Віртуальна реальність», 2005.-3 том.) Матку кровопостачає маткова артерія. Від неї відходить гілка до маткової труби, що анастомозує з артерією яєчника.

Тест 114. Вірна відповідь Е. (Анатомія людини: у 3 томах/ за ред. В.Г. Ковешнікова. - Луганськ: Вид-во «Шико» ТОВ «Віртуальна реальність»,

2005.-3 том.) Матку кровопостачає маткова артерія. Від неї відходить гілка до маткової труби, що анастомозує з артерією яєчника.

Тест 115. Вірна відповідь В. (Анатомія людини: у 3 томах/ за ред. В.Г. Ковешнікова. - Луганськ: Вид-во «Шико» ТОВ «Віртуальна реальність», 2005.- 1 том.) Матку кровопостачає маткова артерія. Від неї відходить гілка до маткової труби, що анастомозує з артерією яєчника.

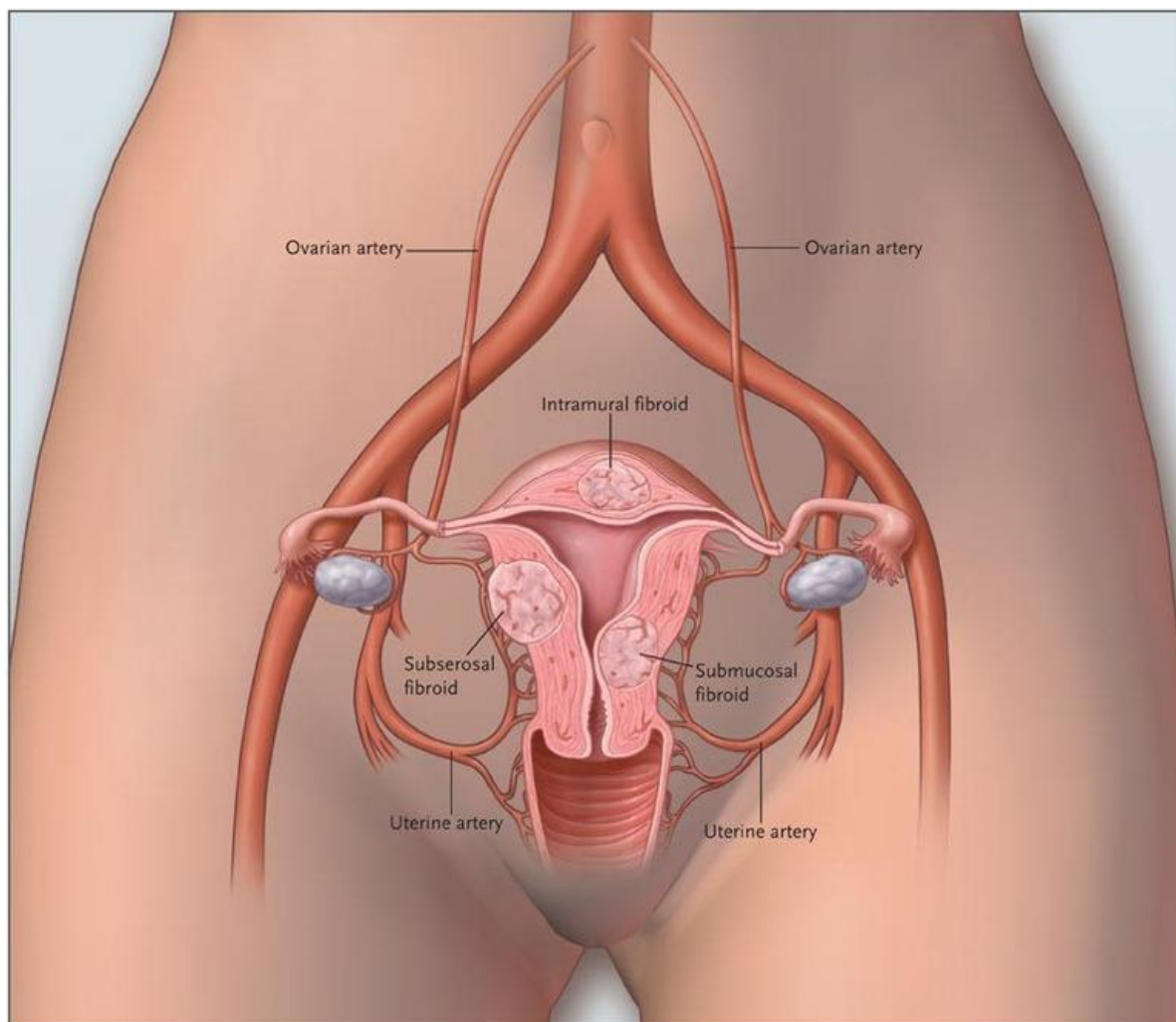


Рис. 27 Маткова артерія (з сайту <https://www.nejm.org/doi/full/10.1056/nejmct0806942>)

Тест 116. Вірна відповідь Е. (Анатомія людини: у 3 томах/ за ред. В.Г. Ковешнікова. - Луганськ: Вид-во «Шико» ТОВ «Віртуальна реальність», 2008.- 3 том.) Артерія яєчника проходить у складі зв'язки, що підвішує яєчник.

Тест 117. Вірна відповідь В. (Анатомія людини: у 3 томах/ за ред. В.Г. Ковешнікова. - Луганськ: Вид-во «Шико» ТОВ «Віртуальна реальність», 2005.- 3 том.) Найбільша гілка стегнової артерії – глибока артерія стегна. Анатомія для студентів. Козлов. Анатомія судинистой системи.

Тест 118. Вірна відповідь D. (Анатомія людини: у 3 томах/ за ред. В.Г. Ковешнікова. - Луганськ: Вид-во «Шико» ТОВ «Віртуальна реальність», 2005.-3 том.) На тил стопи виходить дорзасальна артерія стопи.

Тест 119. Вірна відповідь D. (Анатомія людини: у 3 томах/ за ред. В.Г. Ковешнікова. - Луганськ: Вид-во «Шико» ТОВ «Віртуальна реальність», 2005.-3 том.) Позаду медіальної кісточки виходить задня великогомілкова артерія.

Тест 120. Вірна відповідь В. (Анатомія людини: у 3 томах/ за ред. В.Г. Ковешнікова. - Луганськ: Вид-во «Шико» ТОВ «Віртуальна реальність», 2005.-3 том.) (Позаду медіальної кісточки виходить задня великогомілкова артерія.

Тест 121. Вірна відповідь D. (Анатомія людини: у 3 томах/ за ред. В.Г. Ковешнікова. - Луганськ: Вид-во «Шико» ТОВ «Віртуальна реальність», 2005.-3 том.) На тил стопи виходить дорзасальна артерія стопи.

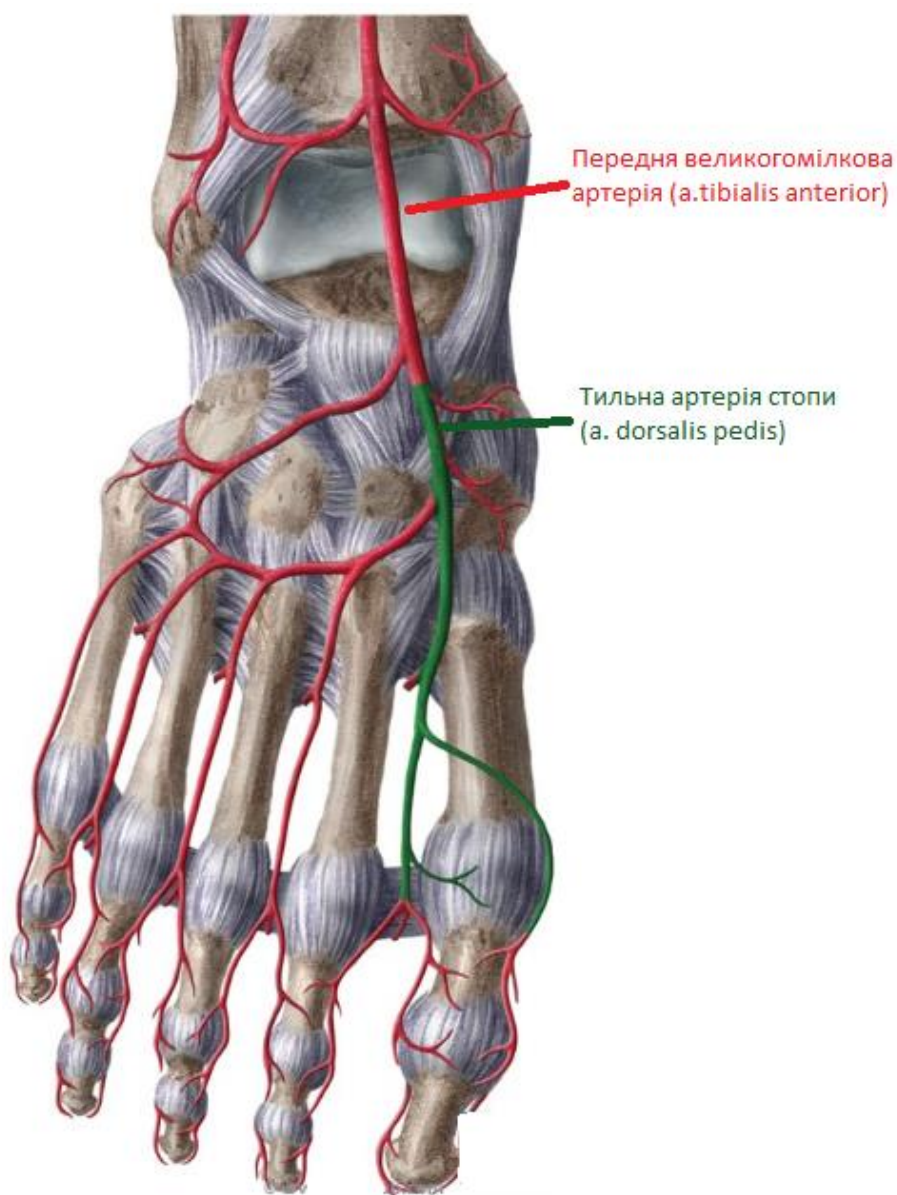


Рис. 28 Дорзальна артерія стопи (з сайту <http://intranet.tdmu.edu.ua>)

Тест 122. Вірна відповідь А (Анатомія людини: у 3 томах/ за ред. В.Г. Ковешнікова. - Луганськ: Вид-во «Шико» ТОВ «Віртуальна реальність», 2005.-3 том.) . Голівку стегнової кістки кровопостачає вертлюгові гілка затульної артерії.

Тест 123. Вірна відповідь С. Голівку стегнової кістки кровопостачає вертлюгові гілка затульної артерії. (Анатомія людини: у 3 томах/ за ред. В.Г. Ковешнікова. - Луганськ: Вид-во «Шико» ТОВ «Віртуальна реальність», 2005.-3 том.)

Тест 124. Вірна відповідь С. (Анатомія людини: у 3 томах/ за ред. В.Г. Ковешнікова. - Луганськ: Вид-во «Шико» ТОВ «Віртуальна реальність», 2005.-3 том.) Крізь судинну лауну проходять стегові артерія та вена.

Тест 125. Вірна відповідь Е. (Анатомія людини: у 3 томах/ за ред. В.Г. Ковешнікова. - Луганськ: Вид-во «Шико» ТОВ «Віртуальна реальність», 2005.-3 том.) Переміжну кульгавість викликає оклюзія підколінної артерії, яка є продовженням стегової артерії.

Тест 126. Вірна відповідь В. (Анатомія людини: у 3 томах/ за ред. В.Г. Ковешнікова. - Луганськ: Вид-во «Шико» ТОВ «Віртуальна реальність», 2005.-3 том.) Переміжну кульгавість викликає оклюзія підколінної артерії, яка є продовженням стегової артерії підколінна артерія.

Тест 127. Вірна відповідь В. (Анатомія людини: у 3 томах/ за ред. В.Г. Ковешнікова. - Луганськ: Вид-во «Шико» ТОВ «Віртуальна реальність», 2005.-3 том.) Переміжну кульгавість викликає оклюзія підколінної артерії, яка є продовженням стегової артерії підколінна артерія.

Тест 128. Вірна відповідь С. (Анатомія людини: у 3 томах/ за ред. В.Г. Ковешнікова. - Луганськ: Вид-во «Шико» ТОВ «Віртуальна реальність», 2005.-3 том.) При затрудненні кровоточу по ворітній вені кров іде по портокавальним анастомозам (епігастральні вени – «голова медузи», ліва шлунков та стравоходні вени, поперекові вени, прямокишкові вени).

Тест 129. Вірна відповідь Е. (Анатомія людини: у 3 томах/ за ред. В.Г. Ковешнікова. - Луганськ: Вид-во «Шико» ТОВ «Віртуальна реальність», 2005.-3 том.). При затрудненні кровотоку по ворітній вені кров іде по портокавальним анастомозам (епігастральні вени – «голова медузи», ліва шлунков та стравоходні вени, поперекові вени, прямокишкові вени).

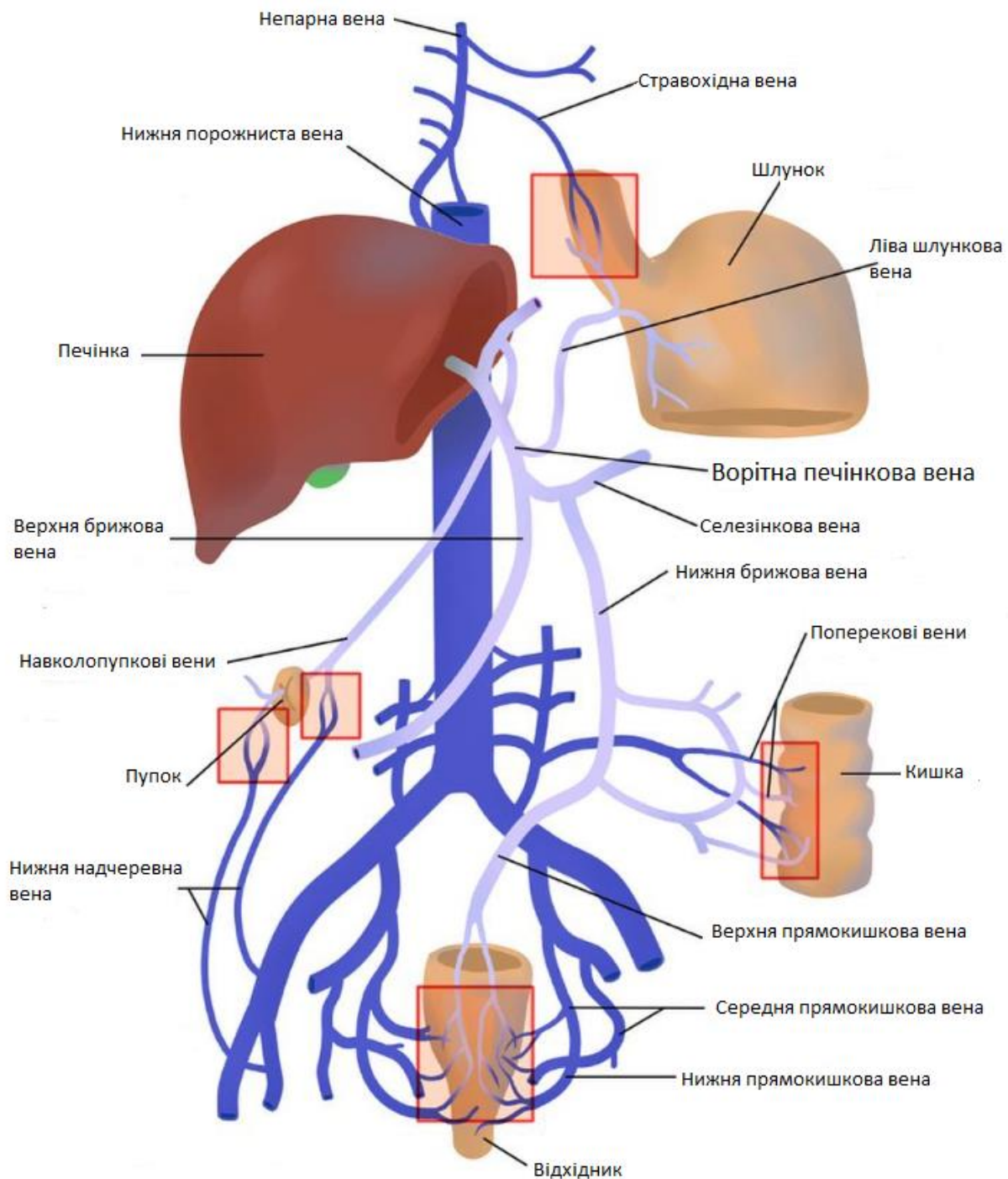


Рис. 29 Портокавальні анастомози (з сайту <https://www.facebook.com/BlueLinkAnatomy/photos/a.821652254673551/1116016925237081/?type=3>)

Тест 130. Вірна відповідь В (Анатомія людини: у 3 томах/ за ред. В.Г. Ковешнікова. - Луганськ: Вид-во «Шико» ТОВ «Віртуальна реальність», 2005.- 3 том.) При затрудненні кровотоку по ворітній вені кров іде по портокавальним анастомозам (епігастральні вени – «голова медузи», ліва шлунков та стравоходні вени, поперекові вени, прямокишкові вени).

Тест 131. Вірна відповідь А. (Анатомія людини: у 3 томах/ за ред. В.Г. Ковешнікова. - Луганськ: Вид-во «Шико» ТОВ «Віртуальна реальність», 2005.-3 том.) При затрудненні кровотоку по ворітній вені кров іде по портокавальним анастомозам (епігастральні вени – «голова медузи», ліва шлунков та стравоходні вени, поперекові вени, прямокишкові вени).

Тест 132. Вірна відповідь В. (Анатомія людини: у 3 томах/ за ред. В.Г. Ковешнікова. - Луганськ: Вид-во «Шико» ТОВ «Віртуальна реальність», 2005.-3 том.). При затрудненні кровотоку по ворітній вені кров іде по портокавальним анастомозам (епігастральні вени – «голова медузи», ліва шлунков та стравоходні вени, поперекові вени, прямокишкові вени).

Тест 133. Вірна відповідь А. (Анатомія людини: у 3 томах/ за ред. В.Г. Ковешнікова. - Луганськ: Вид-во «Шико» ТОВ «Віртуальна реальність», 2005.-3 том.) При затрудненні кровотоку по ворітній вені кров іде по портокавальним анастомозам (епігастральні вени – «голова медузи», ліва шлунков та стравоходні вени, поперекові вени, прямокишкові вени).

Тест 134. Вірна відповідь D. (Анатомія людини: у 3 томах/ за ред. В.Г. Ковешнікова. - Луганськ: Вид-во «Шико» ТОВ «Віртуальна реальність», 2005.-3 том.) При затрудненні кровотоку по ворітній вені кров іде по портокавальним анастомозам (епігастральні вени – «голова медузи», ліва шлунков та стравоходні вени, поперекові вени, прямокишкові вени).

Тест 135. Вірна відповідь В. (Анатомія людини: у 3 томах/ за ред. В.Г. Ковешнікова. - Луганськ: Вид-во «Шико» ТОВ «Віртуальна реальність», 2005.-3 том.) При затрудненні кровотоку по ворітній вені кров іде по портокавальним анастомозам (епігастральні вени – «голова медузи», ліва шлунков та стравоходні вени, поперекові вени, прямокишкові вени).

Тест 136. Вірна відповідь Е. (Анатомія людини: у 3 томах/ за ред. В.Г. Ковешнікова. - Луганськ: Вид-во «Шико» ТОВ «Віртуальна реальність», 2005.-3 том.) При затрудненні кровотоку по ворітній вені кров іде по портокавальним анастомозам (епігастральні вени – «голова медузи», ліва шлунков та стравоходні вени, поперекові вени, прямокишкові вени).

Тест 137. Вірна відповідь D. (Анатомія людини: у 3 томах/ за ред. В.Г. Ковешнікова. - Луганськ: Вид-во «Шико» ТОВ «Віртуальна реальність», 2005.-3 том.) При затрудненні кровотоку по ворітній вені кров іде по

портокавальним анастомозам (епігастральні вени – «голова медузи», ліва шлунков та стравоходні вени, поперекові вени, прямокишкові вени).

Тест 138. Вірна відповідь Е. (Анатомія людини: у 3 томах/ за ред. В.Г. Ковешнікова. - Луганськ: Вид-во «Шико» ТОВ «Віртуальна реальність», 2005.-3 том.) При затрудненні кровотоку по ворітній вені кров іде по портокавальним анастомозам (епігастральні вени – «голова медузи», ліва шлунков та стравоходні вени, поперекові вени, прямокишкові вени, непарна та напівнепарна вени).

Тест 139. Вірна відповідь D. (Анатомія людини: у 3 томах/ за ред. В.Г. Ковешнікова. - Луганськ: Вид-во «Шико» ТОВ «Віртуальна реальність», 2005.-3 том.) При затрудненні і кровотоку по ворітній вені кров іде по портокавальним анастомозам (епігастральні вени – «голова медузи», ліва шлунков та стравоходні вени, поперекові вени, прямокишкові вени, непарна та напівнепарна вени).

Тест 140. Вірна відповідь Е. (Анатомія людини: у 3 томах/ за ред. В.Г. Ковешнікова. - Луганськ: Вид-во «Шико» ТОВ «Віртуальна реальність», 2005.-3 том.) При затрудненні кровотоку по ворітній вені кров іде по портокавальним анастомозам (епігастральні вени – «голова медузи», ліва шлунков та стравоходні вени, поперекові вени, прямокишкові вени, непарна та напівнепарна вени).

Тест 141. Вірна відповідь Е. (Анатомія людини: у 3 томах/ за ред. В.Г. Ковешнікова. - Луганськ: Вид-во «Шико» ТОВ «Віртуальна реальність», 2005.-3 том.) При затрудненні кровотоку по ворітній вені кров іде по портокавальним анастомозам (епігастральні вени – «голова медузи», ліва шлунков та стравоходні вени, поперекові вени, прямокишкові вени, непарна та напівнепарна вени).

Тест 142. Вірна відповідь D. (Анатомія людини: у 3 томах/ за ред. В.Г. Ковешнікова. - Луганськ: Вид-во «Шико» ТОВ «Віртуальна реальність», 2005.-3 том.) При затрудненні кровотоку по ворітній вені кров іде по портокавальним анастомозам (епігастральні вени – «голова медузи», ліва шлунков та стравоходні вени, поперекові вени, прямокишкові вени, непарна та напівнепарна вени).

Тест 143. Вірна відповідь В. (Анатомія людини: у 3 томах/ за ред. В.Г. Ковешнікова. - Луганськ: Вид-во «Шико» ТОВ «Віртуальна реальність», 2005.-3 том.) При затрудненні кровотоку по ворітній вені кров іде по портокавальним анастомозам (епігастральні вени – «голова медузи», ліва шлунков та стравоходні вени, поперекові вени, прямокишкові вени, непарна та напівнепарна вени).

Тест 144. Вірна відповідь А. (Анатомія людини: у 3 томах/ за ред. В.Г. Ковешнікова. - Луганськ: Вид-во «Шико» ТОВ «Віртуальна реальність», 2005.-3 том.) При затрудненні кровотоку по ворітній вені кров іде по портокавальним анастомозам (епігастральні вени – «голова медузи», ліва шлунков та стравоходні вени, поперекові вени, прямокишкові вени, непарна та напівнепарна вени).

Тест 145. Вірна відповідь В. (Анатомія людини: у 3 томах/ за ред. В.Г. Ковешнікова. - Луганськ: Вид-во «Шико» ТОВ «Віртуальна реальність», 2005.-3 том.) При затрудненні кровотоку по ворітній вені кров іде по портокавальним анастомозам (епігастральні вени – «голова медузи», ліва шлунков та стравоходні вени, поперекові вени, прямокишкові вени, непарна та напівнепарна вени).

Тест 146. Вірна відповідь С. (Анатомія людини: у 3 томах/ за ред. В.Г. Ковешнікова. - Луганськ: Вид-во «Шико» ТОВ «Віртуальна реальність», 2005.-3 том.) При затрудненні кровотоку по ворітній вені кров іде по портокавальним анастомозам (епігастральні вени – «голова медузи», ліва шлунков та стравоходні вени, поперекові вени, прямокишкові вени, непарна та напівнепарна вени).

Тест 147. Вірна відповідь Е. (Анатомія людини: у 3 томах/ за ред. В.Г. Ковешнікова. - Луганськ: Вид-во «Шико» ТОВ «Віртуальна реальність», 2005.-3 том.) При затрудненні кровотоку по ворітній вені кров іде по портокавальним анастомозам (епігастральні вени – «голова медузи», ліва шлунков та стравоходні вени, поперекові вени, прямокишкові вени, непарна та напівнепарна вени).

Тест 148. Вірна відповідь D. (Анатомія людини: у 3 томах/ за ред. В.Г. Ковешнікова. - Луганськ: Вид-во «Шико» ТОВ «Віртуальна реальність», 2005.-3 том.) Після народження пупкова вена перетворюється на круглу зв'язку печінки.

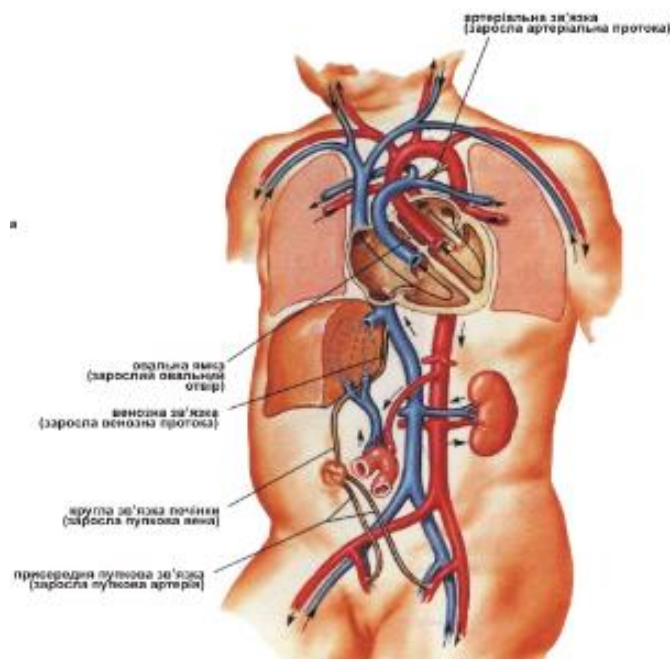
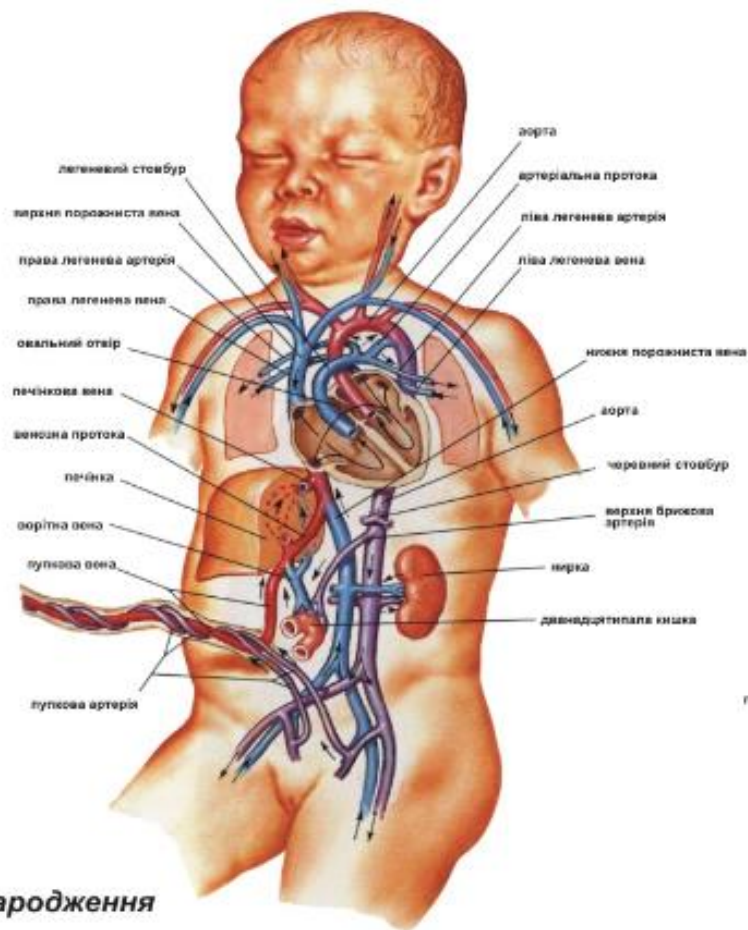


Рис. 30 Кровообіг плода (з сайту <https://repository.tdmu.edu.ua/bitstream/handle/1/9252/0268.jpg?sequence=1&isAllowed=y>)

Тест 149. Вірна відповідь Е. (Анатомія людини: у 3 томах/ за ред. В.Г. Ковешнікова. - Луганськ: Вид-во «Шико» ТОВ «Віртуальна реальність», 2005. 3 том.) При варикозній хворобі варикозні вузли спостерігаються: при ураженні великої підшкірної вени – вздовж медіальної поверхні гомілки, при ураженні малої – вздовж задньої та латеральної поверхні.

Тест 150. Вірна відповідь D. (Анатомія людини: у 3 томах/ за ред. В.Г. Ковешнікова. - Луганськ: Вид-во «Шико» ТОВ «Віртуальна реальність», 2005.-3 том.) При варикозній хворобі варикозні вузли спостерігаються: при ураженні великої підшкірної вени – вздовж медіальної поверхні гомілки, при ураженні малої – вздовж задньої та латеральної поверхні.

Тест 151. Вірна відповідь А. (Анатомія людини: у 3 томах/ за ред. В.Г. Ковешнікова. - Луганськ: Вид-во «Шико» ТОВ «Віртуальна реальність», 2005.-3 том.) При варикозній хворобі варикозні вузли спостерігаються: при ураженні великої підшкірної вени – вздовж медіальної поверхні гомілки, при ураженні малої – вздовж задньої та латеральної поверхні.

Тест 152. Вірна відповідь А. (Анатомія людини: у 3 томах/ за ред. В.Г. Ковешнікова. - Луганськ: Вид-во «Шико» ТОВ «Віртуальна реальність», 2005.-3 том.) При варикозній хворобі варикозні вузли спостерігаються: при ураженні великої підшкірної вени – вздовж медіальної поверхні гомілки, при ураженні малої – вздовж задньої та латеральної поверхні.

Тест 153. Вірна відповідь В. (Анатомія людини: у 3 томах/ за ред. В.Г. Ковешнікова. - Луганськ: Вид-во «Шико» ТОВ «Віртуальна реальність», 2005.-3 том.) При варикозній хворобі варикозні вузли спостерігаються: при ураженні великої підшкірної вени – вздовж медіальної поверхні гомілки, при ураженні малої – вздовж задньої та латеральної поверхні.

Тест 154. Вірна відповідь С. (Анатомія людини: у 3 томах/ за ред. В.Г. Ковешнікова. - Луганськ: Вид-во «Шико» ТОВ «Віртуальна реальність», 2005.-3 том.) При варикозній хворобі варикозні вузли спостерігаються: при ураженні великої підшкірної вени – вздовж медіальної поверхні гомілки, при ураженні малої – вздовж задньої та латеральної поверхні.

Тест 155. Вірна відповідь А. Анатомія людини: у 3 томах/ за ред. В.Г. Ковешнікова. - Луганськ: Вид-во «Шико» ТОВ «Віртуальна реальність», 2005.-3 том.). При варикозній хворобі варикозні вузли спостерігаються: при ураженні великої підшкірної вени – вздовж медіальної поверхні гомілки, при ураженні малої – вздовж задньої та латеральної поверхні.

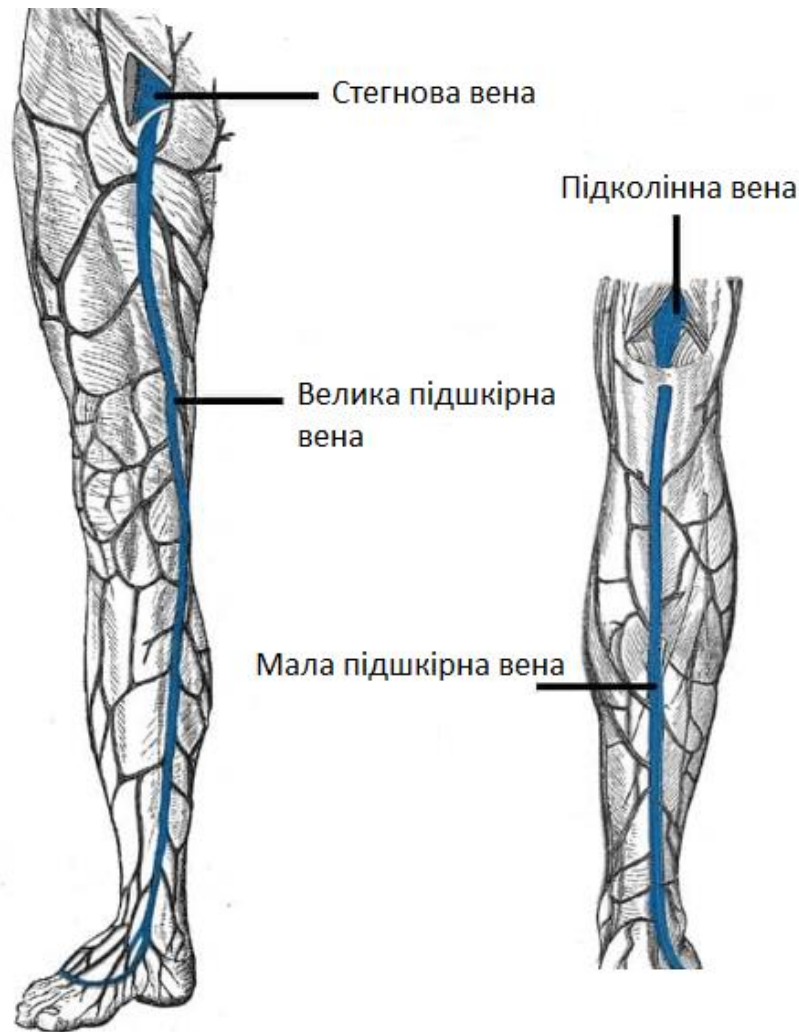


Рис. 31 Велика та мала підшкірна вени (з сайту <https://teachmeanatomy.info/lower-limb/vessels/venous-drainage/>)

Тест 156. Вірна відповідь D. (Анатомія людини: у 3 томах/ за ред. В.Г. Ковешнікова. - Луганськ: Вид-во «Шико» ТОВ «Віртуальна реальність», 2005.-3 том.) При варикозній хворобі варикозні вузли спостерігаються: при ураженні великої підшкірної вени – вздовж медіальної поверхні гомілки, при ураженні малої – вздовж задньої та латеральної поверхні.

Тест 157. Вірна відповідь С. ((Анатомія людини: у 3 томах/ за ред. В.Г. Ковешнікова. - Луганськ: Вид-во «Шико» ТОВ «Віртуальна реальність», 2005.-3 том.) При варикозній хворобі варикозні вузли спостерігаються: при ураженні великої підшкірної вени – вздовж медіальної поверхні гомілки, при ураженні малої – вздовж задньої та латеральної поверхні.

Тест 158. Вірна відповідь Е. (Анатомія людини: у 3 томах/ за ред. В.Г. Ковешнікова. - Луганськ: Вид-во «Шико» ТОВ «Віртуальна реальність», 2005.-3 том.) При варикозній хворобі варикозні вузли спостерігаються: при ураженні великої підшкірної вени – вздовж медіальної поверхні гомілки, при ураженні малої – вздовж задньої та латеральної поверхні.

Тест 159. Вірна відповідь С. (Анатомія людини: у 3 томах/ за ред. В.Г. Ковешнікова. - Луганськ: Вид-во «Шико» ТОВ «Віртуальна реальність», 2005.-3 том.) При варикозній хворобі варикозні вузли спостерігаються: при ураженні великої підшкірної вени – вздовж медіальної поверхні гомілки, при ураженні малої – вздовж задньої та латеральної поверхні.

Тест 160. Вірна відповідь А. (Анатомія людини: у 3 томах/ за ред. В.Г. Ковешнікова. - Луганськ: Вид-во «Шико» ТОВ «Віртуальна реальність», 2005.-3 том.) При варикозній хворобі варикозні вузли спостерігаються: при ураженні великої підшкірної вени – вздовж медіальної поверхні гомілки, при ураженні малої – вздовж задньої та латеральної поверхні.

Тест 161. Вірна відповідь С. (Анатомія людини: у 3 томах/ за ред. В.Г. Ковешнікова. - Луганськ: Вид-во «Шико» ТОВ «Віртуальна реальність», 2005.-3 том.) При ураженні великої підшкірної вени – вздовж медіальної поверхні гомілки, при ураженні малої – вздовж задньої та латеральної поверхні.

Тест 162. Вірна відповідь А. (Анатомія людини: у 3 томах/ за ред. В.Г. Ковешнікова. - Луганськ: Вид-во «Шико» ТОВ «Віртуальна реальність», 2005.-3 том.) При варикозній хворобі варикозні вузли спостерігаються: при ураженні великої підшкірної вени – вздовж медіальної поверхні гомілки, при ураженні малої – вздовж задньої та латеральної поверхні.

Тест 163. Вірна відповідь С. (Анатомія людини: у 3 томах/ за ред. В.Г. Ковешнікова. - Луганськ: Вид-во «Шико» ТОВ «Віртуальна реальність», 2005.-3 том.) При варикозній хворобі варикозні вузли спостерігаються: при ураженні великої підшкірної вени – вздовж медіальної поверхні гомілки, при ураженні малої – вздовж задньої та латеральної поверхні.

Тест 164. Вірна відповідь В. (Анатомія людини: у 3 томах/ за ред. В.Г. Ковешнікова. - Луганськ: Вид-во «Шико» ТОВ «Віртуальна реальність», 2005.-3 том.) При варикозній хворобі варикозні вузли спостерігаються: при ураженні великої підшкірної вени – вздовж медіальної поверхні гомілки, при ураженні малої – вздовж задньої та латеральної поверхні.

Тест 165. Вірна відповідь А. (Анатомія людини: у 3 томах/ за ред. В.Г. Ковешнікова. - Луганськ: Вид-во «Шико» ТОВ «Віртуальна реальність», 2005.-3 том.) Тимус знаходиться попереду верхньої порожнистої вени.

Тест 166. Вірна відповідь D. (Анатомія людини: у 3 томах/ за ред. В.Г. Ковешнікова. - Луганськ: Вид-во «Шико» ТОВ «Віртуальна реальність», 2005.-3 том.) Зовнішня яремна вена знаходиться під шкірою в ділянці грудинно-ключично-соскоподібного м'язу.

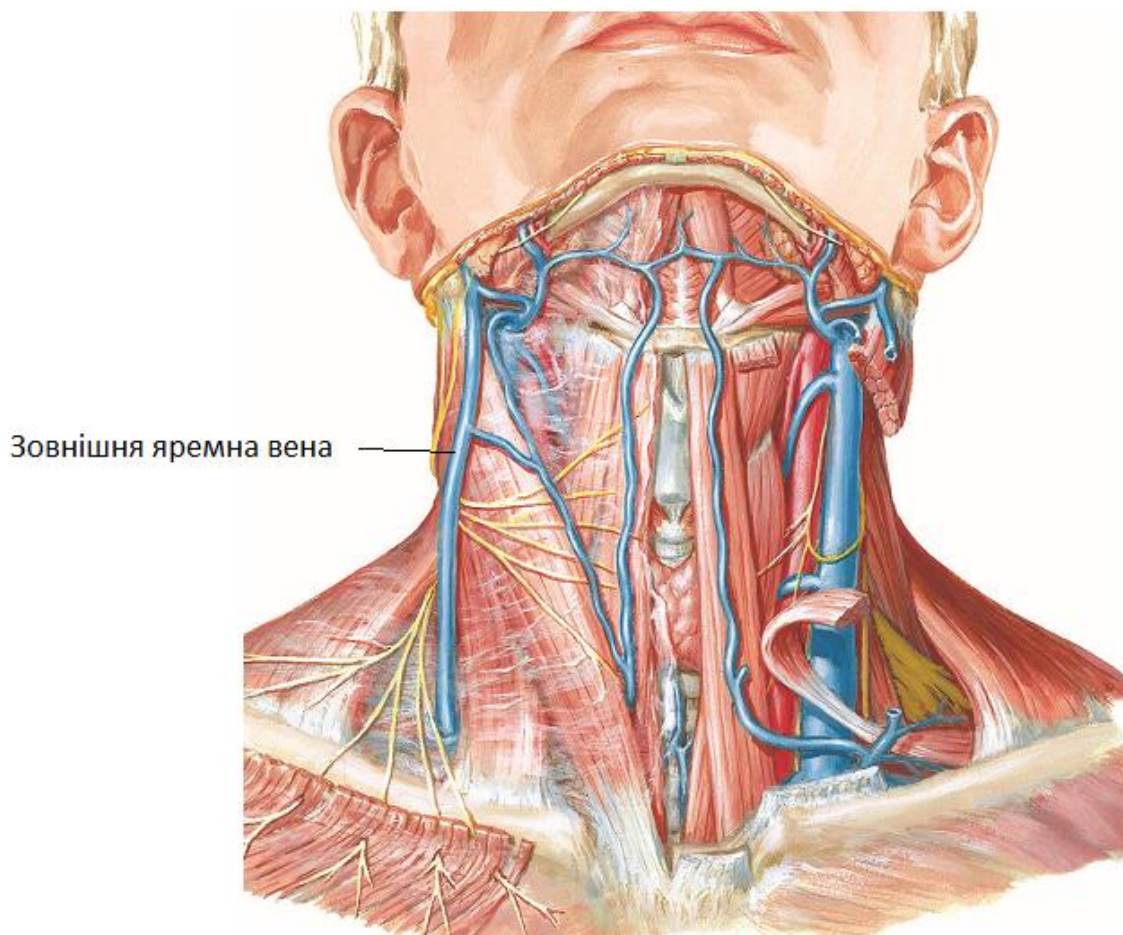


Рис. 32 Зовнішня яремна вена (з сайту <http://yaklikuvati.in.ua>)

Тест 167. Вірна відповідь В (Анатомія людини: у 3 томах/ за ред. В.Г. Ковешнікова. - Луганськ: Вид-во «Шико» ТОВ «Віртуальна реальність», 2005.-3 том.) У каналі нижньої щелепи проходять нижні коміркові артерія, вена та нерв.

Тест 168. Вірна відповідь D. ((Анатомія людини: у 3 томах/ за ред. В.Г. Ковешнікова. - Луганськ: Вид-во «Шико» ТОВ «Віртуальна реальність», 2005.-3 том.) Емісарні вени проходять крізь череп, з'єднуючи підшкірні вени з синусами твердої оболонки.

Тест 169. Вірна відповідь С. (Анатомія людини: у 3 томах/ за ред. В.Г. Ковешнікова. - Луганськ: Вид-во «Шико» ТОВ «Віртуальна реальність», 2005.-3 том.) Вздовж сагітального шва черепа проходить верхній сагітальний синус.

Тест 170. Вірна відповідь А. (Анатомія людини: у 3 томах/ за ред. В.Г. Ковешнікова. - Луганськ: Вид-во «Шико» ТОВ «Віртуальна реальність», 2005.-3 том.) Вздовж сагітального шва черепа проходить верхній сагітальний синус.

Верхній стріловий синус

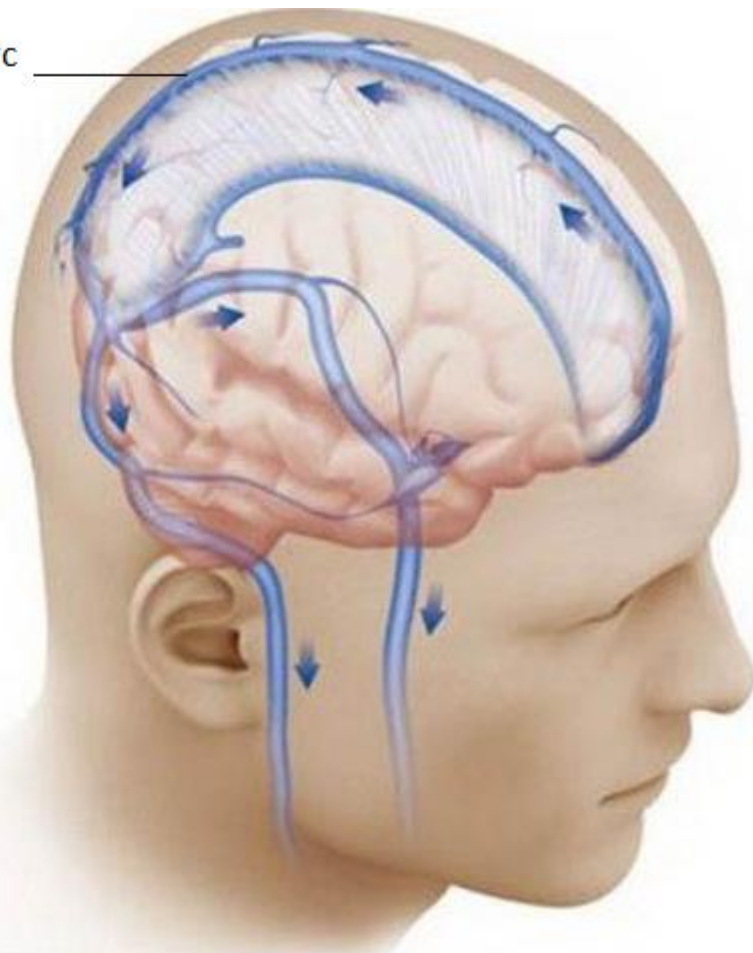

Рис. 33 Верхній сагітальний синус (з сайту uk.carolchanning.net)

ANSWERS:

Test 1. Correct answer is A. *A. cystica* is the branch of *Ramus dexter a. hepatica propria*, which supplies to the right lobe of liver.

Test 2. Correct answer is E. *V. jugularis anterior* is present in the anterior cervical region. Like all the other veins it contains dark deoxygenated blood.

Test 3. Correct answer is B. *V. jugularis externa* is situated along the lateral edge of the sternocleidomastoid muscle.

Test 4. Correct answer is A. *A. occipitalis* is located posterior to the mastoid process

Test 5. Correct answer is D. Dilatation of the saphenous veins in the region of anterior abdominal wall around the navel is the sign of portal hypertension due to the presence of porto-caval anastomoses in this area.

Test 6. Correct answer is A. Submandibular lymph nodes are the regional ones for the lower molars.

Test 7. Correct answer is C. Conductive system of the heart consists of Sinoatrial node, Atrioventricular node, His' bundle and Purkinje's fibers. It contains cardiac myocyte which generate excitation impulses automatically.

Test 8. Correct answer is E. Middle meningeal artery passes through the spinous foramen of the sphenoid bone.

Test 9. Correct answer is B. *A. dorsalis pedis* is running in the separate fibrous channel in front of *articulatio talocruralis* between the tendons of long extensor muscles of hallux and toes. It is used for foot blood supply examining through checking its pulsation

Test 10. Correct answer is A. *Ramus circumflexus* is located in the left coronary sulcus of the heart

Test 11. Correct answer is A. Truncus coeliacus supplies to the upper abdominal organs (stomach, liver, spleen, duodenum, pancreas).

Test 12. Correct answer is A. *A. appendicularis* is the branch of *A. ileocolica*.

КЛЮЧ ДЛЯ ПЕРЕВІРКИ

1.	A	31.	B	61.	E	91.	D	121.	D	151.	A
2.	C	32.	A	62.	E	92.	D	122.	A	152.	A
3.	D	33.	C	63.	B	93.	D	123.	C	153.	B
4.	B	34.	D	64.	C	94.	E	124.	C	154.	C
5.	E	35.	B	65.	C	95.	E	125.	E	155.	A
6.	C	36.	C	66.	C	96.	E	126.	B	156.	D
7.	C	37.	A	67.	D	97.	A	127.	B	157.	C
8.	D	38.	D	68.	D	98.	A	128.	C	158.	E
9.	A	39.	A	69.	D	99.	A	129.	E	159.	C
10.	D	40.	C	70.	B	100.	B	130.	B	160.	A
11.	A	41.	D	71.	B	101.	B	131.	A	161.	C
12.	B	42.	B	72.	B	102.	B	132.	B	162.	A
13.	A	43.	A	73.	C	103.	C	133.	A	163.	C
14.	E	44.	D	74.	A	104.	D	134.	D	164.	B
15.	D	45.	B	75.	A	105.	D	135.	B	165.	A
16.	B	46.	C	76.	A	106.	C	136.	E	166.	D
17.	C	47.	A	77.	E	107.	D	137.	D	167.	B
18.	A	48.	A	78.	E	108.	D	138.	E	168.	D
19.	D	49.	A	79.	E	109.	E	139.	D	169.	C
20.	A	50.	B	80.	E	110.	E	140.	E	170.	A
21.	B	51.	C	81.	A	111.	A	141.	E	171.	
22.	B	52.	D	82.	A	112.	B	142.	D	172.	
23.	C	53.	E	83.	A	113.	C	143.	B	173.	
24.	D	54.	E	84.	B	114.	E	144.	A	174.	
25.	E	55.	A	85.	B	115.	B	145.	B	175.	
26.	A	56.	B	86.	B	116.	E	146.	C	176.	
27.	D	57.	B	87.	B	117.	B	147.	E	177.	
28.	B	58.	C	88.	C	118.	D	148.	D	178.	
29.	C	59.	C	89.	C	119.	D	149.	E	179.	
30.	D	60.	E	90.	C	120.	B	150.	D	180.	

РЕКОМЕНДОВАНА ЛІТЕРАТУРА

Основна:

1. Анатомія людини: підручник: у 3-х т. Т. 1 / В. Г. Ковешніков, І. І. Бобрик, В. І. Лузін [та ін.]; за ред. В. Г. Ковешнікова. – 2-ге вид. випр. і доповн. – Львів: Магнолія, 2021. – 324 с.
2. Анатомія людини: підручник: у 3-х т. Т. 2 / В. Г. Ковешніков, І. І. Бобрик, В. І. Лузін [та ін.]; за ред. В. Г. Ковешнікова. – 2-ге вид. випр. і доповн. – Львів: Магнолія, 2021. – 216 с.
3. Анатомія людини: підручник: у 3-х т. Т. 3 / В. Г. Ковешніков, І. І. Бобрик, В. І. Лузін [та ін.]; за ред. В. Г. Ковешнікова. – 2-ге вид. випр. і доповн. – Львів: Магнолія, 2021. – 360 с.
4. Анатомія людини: нац. підруч. для студ. вищ. мед. навч. закл. IV рівня акредитації: у 3 т. Т. 1 / А. С. Головацький [та ін.]. – Вид. 8-ме, доопрац. – Вінниця: Нова книга, 2019. – 368 с.
5. Анатомія людини: нац. підруч. для студ. вищ. мед. навч. закл. IV рівня акредитації: у 3 т. Т. 2 / А. С. Головацький [та ін.]. – Вид. 7-ме, доопрац. – Вінниця: Нова книга, 2019. – 456 с.
6. Анатомія людини: нац. підруч. для студ. вищ. мед. навч. закл. IV рівня акредитації: у 3 т. Т. 3 / А. С. Головацький [та ін.]. – Вид. 6-е, доопрац. – Вінниця: Нова книга, 2019. – 376 с.
7. Практикум для самостійної роботи з анатомії людини для студентів-іноземних громадян медичних факультетів 1 - 2 курсів ЗВО МОЗ України зі спеціальності 222 «Медицина» (6 років навчання) / О. А. Григор'єва, М.Г. Лебединець [та ін.]. - Запоріжжя: ЗДМФУ, 2019. -107с.
8. Анатомія людини. Крок-1. «Загальна лікарська підготовка»: практикум для самостійної роботи з анатомії людини для студентів медичних факультетів 1 - 2 курсів ЗВО МОЗ України за спеціальністю 222 «Медицина» (6 років навчання) / О. А. Григор'єва, М.Г. Лебединець [та ін.]. - Запоріжжя: ЗДМФУ, 2019. -107с.
9. Сечо-статевий апарат: навчально-методичний посібник з анатомії людини для студентів 1 курсу, які навчаються за спеціальністю 222 «Медицина» та 228 «Педіатрія» / О. А. Григор'єва, М.Г. Лебединець [та ін.]. -Запоріжжя: ЗДМФУ, 2019. - 105с.
10. Анатомія людини. Сплянхнологія. Крок-1. Медицина: Збірник тестових завдань з поясненнями з анатомії людини для студентів 1 - 2 курсів медичних факультетів» / О. А. Григор'єва, М.Г. Лебединець [та ін.]. - Запоріжжя: ЗДМФУ, 2019. – 134 с.
11. Анатомія людини. Серцево-судинна система. Крок-1. Медицина: Збірник тестових завдань з поясненнями з анатомії людини для студентів 1 - 2 курсів медичних факультетів / О.А. Григор'єва, М.Г. Лебединець [та ін.]. - Запоріжжя: ЗДМФУ, 2019. -129с.
12. Анатомія людини. Опорно-руховий апарат. Крок-1. Медицина: навчально-методичний посібник з анатомії людини для студентів 1 - 2 курсів

медичних факультетів / О. А. Григор'єва, М.Г. Лебединець [та ін.]. - Запоріжжя: ЗДМФУ, 2019. -149с.

13. Анатомія людини, топографічна анатомія та оперативна хірургія: збірник тестових завдань для підготовки до ЄДКІ для студентів медичних факультетів 1- 2 курсів (6 років навчання) / О.А. Григор'єва, М.Г. Лебединець [та ін.]. - Запоріжжя: ЗДМФУ, 2019. -270 с.

14. Анатомія людини. Нервова система та органи чуття. Крок-1. Медицина: Збірник тестових завдань з поясненнями з анатомії людини для студентів 1 - 2 курсів медичного факультетів / О.А. Григор'єва, М.Г. Лебединець [та ін.]. -Запоріжжя: ЗДМФУ, 2019. -173с.

Додаткова

1. Центральна нервова система, автономна нервова система, черепні нерви та органи чуття (Практикум для самостійної роботи з анатомії людини для студентів 1-го курсу I та II медичних факультетів / О. А. Григор'єва, М. Г. Лебединець [та ін.]. – Запоріжжя: ЗДМФУ, 2018. - 93с.

2. Спланхнологія: Практикум для самостійної роботи з анатомії людини для студентів 1-го курсу I та II медичних факультетів / О. А. Григор'єва, М.Г. Лебединець [та ін.]. - Запоріжжя: ЗДМФУ, 2018. -94с.

3. Неттер Ф. Атлас анатомії людини / Ф. Неттер; за ред. Ю.Б. Чайковського. - Львів: Наутілус, 2004. - 592с.

4. Міжнародна анатомічна термінологія (латинські, українські, російські та англійські еквіваленти) / В. Г. Черкасов [та ін.]; за ред. В. Г. Черкасова. - Вінниця: Нова книга, 2010. -392 с.

5. Організація самостійної роботи студентів стоматологічного факультету на кафедрі анатомії людини: навч. посіб. / М. А. Волошин [та ін.]. – Запоріжжя, 2009. – 144 с.

6. Англо-український ілюстрований медичний словник Дорланда: у 2-х т. -Львів: Наутілус, 2002.

7. Бобрик І.І., Черкасов В. Г. Особливості функціональної анатомії дитячого віку. - Київ: НМУ, 2002. - 116 с.

8. Gray's Anatomy / editor-in-chief Susan Standring PhDDSc. - 39th ed. - Philadelphia: Churchill Livingstone, 2008. - 2004 p.

9. Пількевич Н.Б., Раздайбедін В.М., Боярчук О.Д. Анатомія, фізіологія та біохімія печінки: навчальний посібник для студентів вищих навчальних закладів. - Луганськ: Альма-матер, 2007. – 55 с.

10. Radovan Hudák, David Kachlík, Ondřej Volný MEMORIX ANATOMY Publisher of the print book: Stanislav Juhaňák – TRITON, Praha, 2017. - 680с.

Інформаційні ресурси

1. Електронний каталог наукової бібліотеки ЗДМФУ. URL: http://library.zsmu.edu.ua/cgi/irbis64r_14cgiirbis_64.exe

2. Електронний рнпозитарій ЗДМФУ IRZSMU.URL: <http://dspase.zsmu.edu.ua/>

3. Електронні ресурси кафедри ЗДМФУ. URL: <http://ftp.zsmu.zp.ua>

Навчальне видання

**АНАТОМІЯ ЛЮДИНИ
СЕРЦЕВО-СУДИННА СИСТЕМА**

Збірник тестових завдань з поясненнями
для підготовки студентів спеціальності «Медицина»
до єдиного державного кваліфікаційного іспиту

Видання друге, оновлене та доповнене

Редактор І.Г. Шишко
Технічний редактор М.І. Синюгін

Підписано до друку 12.09.2024 р.
Папір офсетний. Друк - ризограф.
Умов. друк. арк 4,5
Наклад 100 прим. Зам. № 10 173.
Оригінал-макет виконаний в ЦВЗ ЗДМФУ
69035, г. Запоріжжя, пр-т Маяковського, 26

Видавництво ЗДМФУ
69035, Запоріжжя, пр. Маяковського, 26