

МИНИСТЕРСТВО ЗДРАВООХРАНЕНИЯ УКРАИНЫ
ЗАПОРОЖСКИЙ ГОСУДАРСТВЕННЫЙ МЕДИЦИНСКИЙ УНИВЕРСИТЕТ
КАФЕДРА ОФТАЛЬМОЛОГИИ

АНАТОМО-ФУНКЦИОНАЛЬНЫЕ ОСОБЕННОСТИ ОРГАНА ЗРЕНИЯ

П Р А К Т И К У М

для студентов 4 курса медицинских факультетов
специальности «Лабораторная диагностика»

Запорожье
2015

*Утверждено на заседании Центрального методического совета
Запорожского государственного медицинского университета
(протокол № 4 от 26.02.2015 г.)*

Авторы:

Завгородняя Н.Г., заведующая кафедрой офтальмологии, доктор медицинских наук, профессор

Саржевская Л.Э., доцент кафедры офтальмологии, к.мед.н.,

Цыбульская Т.Е., ассистент кафедры офтальмологии, к.мед.н.,

Поплавская И.А., ассистент кафедры офтальмологии, к.мед.н.,

Неделько В.И., ассистент кафедры офтальмологии, к.мед.н.,

Ивахненко Е. М., ассистент кафедры офтальмологии, к.мед.н

Анатомо-функциональные особенности органа зрения : практикум для студентов IV курса мед. фак. специальности «Лабораторная диагностика» / Н. Г. Завгородняя, Л. Э. Саржевская, Т. Е. Цибульская [и др.]– Запорожье : [ЗГМУ], 2015. – 40 с.

Тема1. Введение в офтальмологию, анатомия, методы исследования органа зрения. Функциональные особенности органа зрения.

1. Актуальность темы.

Анатомия органа зрения — это наука, которая изучает происхождение, развитие, формы и строение глаза. Анатомия тесно связана с физиологией – наукой о жизненных функциях организма и органов. Не зная строения органа нельзя понять и причины его заболевания. Не зная функций, которые он выполняет, нельзя бы было не только лечить простейшие заболевания, но и даже поставить диагноз.

2. Учебные цели занятия

- студент должен знать ($\alpha = \text{II}$)

- толкование понятия зрительный анализатор
- клиническую анатомию органа зрения
- функции органа зрения

- студент должен уметь ($\alpha = \text{III}$)

- определить остроту зрения, периферическое зрение, светоощущение, цветоощущение, наличие бинокулярного зрения;
- овладеть методами исследования органа зрения: наружный осмотр, метод бокового (фокального) освещения, метод проходящего света, прямая и непрямая офтальмоскопия, биомикроскопия, тонометрия.

3. Воспитательные цели занятия ($\alpha = \text{II}$)

- студент должен знать достижения украинских научных деятелей в вопросах диагностики, лечения и профилактики
- психологические особенности больного, который имеет
- деонтологические аспекты лечения

4. План и организационная структура занятия

| № | Этапы | Учебные цели в уровнях усвоения | Методы обучения и контроля | Материалы Методического обеспечения |
|----|---|---------------------------------------|--|---|
| 1. | Организационные мероприятия | | | |
| 2. | Определение актуальности | | | |
| 3. | Постановка учебных целей | | | |
| 4. | Контроль исходного уровня знаний, навыков, умений: <ul style="list-style-type: none"> • Этиология • Клиника • Диагностика • Лечение | I II - III II - III II - III | Соответственно уровня, но разнообразные, могут соединяться | Вопрос I та II уровня, тесты II уровня, задачи – III уровня |
| 5. | Формирование профессиональных навыков и учений. Овладеть методологией и умениями согласно целям занятия | III | Практический тренинг, ситуационные задачи у постели больного | Профессиональный алгоритм обеспечения |
| 6. | Контроль уровня профессиональных навыков и умений | III | Индивидуальный контроль практических навыков. Решение нетипичных задач. Анализ лабораторных и клинических обследований | тесты III уровня, задачи III уровня |
| 7. | Подведение итогов организационных вопросов, клинических, практических заданий | | | |
| 8. | Домашнее задание | | Ориентировочная карта пп. 5.4. | |

5. Материалы для аудиторной самостоятельной работы

5. 1. Базовые знания, умения, навыки, необходимые для изучения темы.

| Дисциплины | Знать | Уметь |
|---|--|-------|
| 1. Анатомия, гистология, физиология органа зрения | Строение глазного яблока, придаточного аппарата глаза— структурно-функциональной единицы зрительного анализатора | |

5. 2. Содержание темы занятия (теоретическое описание)

Зрительный анализатор состоит из периферической части, представленной глазным яблоком (*bulbus oculi*), проводящих путей, включающих зрительный нерв, зрительный тракт, лучистость Грациоле, и центрального отдела анализатора.

Центральный отдел состоит из подкоркового центра (наружные коленчатые тела) и коркового зрительного центра (*fissura calcarina*) затылочной доли головного мозга.

Переднезадний размер глаза при рождении равен, в среднем, 16,2 мм. К 1-му году жизни он увеличивается до 19,2 мм, к 15 годам равен 23 мм, что практически уже соответствует среднему размеру глаза взрослого человека (24 мм). Аналогична и динамика массы глазного яблока. Если при рождении она в среднем составляет 3 г, то к 1-му году жизни – 4,5 г, а к 11 годам – 11 г, что практически равно массе глаза взрослого человека. Вертикальный диаметр роговицы составляет в среднем 11–11,5 мм, а горизонтальный – 11,5–12 мм. При рождении горизонтальный диаметр равен 9 мм и к 2 годам практически достигает диаметра у взрослого человека.

Глазное яблоко (*bulbus oculi*) имеет 3 оболочки, окружающие его внутренние среды, – фиброзную, сосудистую и сетчатую.

Наружная, или фиброзная, оболочка глазного яблока представлена плотной эластичной тканью, 5/6 ее составляет непрозрачная часть – склера и 1/6 прозрачная часть – роговица. Место перехода роговицы в склеру называется лимб. Фиброзная оболочка выполняет защитную, формообразующую и тургорную функции, к ней прикрепляются глазодвигательные мышцы.

Фиброзная оболочка глазного яблока

Роговица (*cornea*), кроме перечисленных, выполняет еще оптическую функцию, являясь основной преломляющей средой глаза. Она обладает прозрачностью, гладкостью, зеркальностью, сферичностью, высокой чувствительностью.

Роговица состоит из 6 слоев: переднего эпителия, передней пограничной мембраны (боуменовой оболочки), собственного вещества роговицы, задней пограничной мембраны (десцеметовой оболочки), слоя Дуа и заднего эпителия или эндотелия.

Склера (*sclera*) – непрозрачная часть фиброзной капсулы глаза, продолжение роговицы. В зоне лимба, имеющего ширину около 1 мм, спереди имеется неглубокая бороздка (*sulcus sclerae*). Склера состоит из 3 слоев: эписклерального листка (*lam. episcleralis*), собственно склеры (*substantia propria sclerae*) и внутренней

бурой пластинки (Lam. fusca sclerae), образованных из коллагеновых и эластических волокон, которые хаотично переплетаются и тем самым исключают ее прозрачность. В центре заднего отдела склера представлена многослойной решетчатой пластинкой, через которую проходят зрительный нерв и сосуды сетчатки. Толщина склеры неодинакова в разных участках: у заднего полюса глаза она равна 1 мм, у края роговицы – 0,6 мм.

Сосудистая оболочка глазного яблока

Эта оболочка эмбриологически соответствует мягкой мозговой оболочке и содержит густое сплетение сосудов. Она подразделяется на 3 отдела: радужную оболочку, цилиарное, или ресничное, тело и собственно сосудистую оболочку.

Радужная оболочка (iris). Это передний, хорошо видимый отдел сосудистого тракта. Она является своеобразной диафрагмой, регулирующей поступление света в глаз в зависимости от условий. Оптимальные условия для высокой остроты зрения обеспечиваются при ширине зрачка 3 мм. Кроме того, радужка принимает участие в ультрафильтрации и оттоке внутриглазной жидкости, а также обеспечивает постоянство температуры влаги передней камеры и самой ткани путем изменения ширины сосудов. Радужная оболочка состоит из 2 листков – эктодермального и мезодермального, и расположена между роговой оболочкой и хрусталиком. В ее центре находится зрачок, края которого покрыты пигментной бахромой.

В радужной оболочке есть две мышцы. Круговая мышца, суживающая зрачок, состоит из циркулярных волокон, расположенных концентрически зрачковому краю на ширину 1,5 мм, и иннервируется парасимпатическими нервными волокнами. Мышца, расширяющая зрачок, состоит из пигментированных гладких волокон, лежащих радиально в задних слоях радужки. Дилататор иннервируется симпатическими нервами от верхнего симпатического узла. *Кровоснабжение радужной оболочки.* Основную массу радужки составляют артериальные и венозные образования. Артерии радужки берут начало у ее корня от большого артериального круга, расположенного в цилиарном теле.

Ресничное тело (corpus ciliare) является средним отделом сосудистой оболочки глаза, простирается от лимба до зубчатого края сетчатки. На внешней поверхности склеры это место соответствует прикреплению сухожилий прямых мышц глазного яблока. Основными функциями цилиарного тела являются выработка (ультрафильтрация) внутриглазной жидкости и аккомодация, т. е. настройка глаза для ясного видения вблизи и вдали. Кроме того, цилиарное тело принимает участие в продукции и оттоке внутриглазной жидкости. Оно представляет собой замкнутое кольцо толщиной около 0,5 мм и шириной почти 6 мм, расположенное под склерой и отделенное от нее супрацилиарным пространством. На меридиональном разрезе цилиарное тело имеет треугольную форму с основанием в направлении радужки, одной вершиной к хориоиде, другой – к хрусталику и содержит цилиарную мышцу, состоящую из трех порций гладких мышечных волокон: меридиональных (мышца Брюкке), радиальных (мышца Иванова) и циркулярных (мышца Мюллера). Передняя часть внутренней поверхности цилиарного тела имеет около 70 цилиарных отростков, которые имеют вид ресничек (отсюда название «ресничное тело»). Эта часть цилиарного тела называется «цилиарный венец» (corona ciliaris). Безотростчатая часть – плоская часть цилиарного тела (pars planum). К отросткам цилиарного тела прикрепляются цинновы связки, которые, вплетаясь в капсулу хрусталика, удерживают его в подвижном состоянии. При сокращении всех мышечных порций происходит подтягивание цилиарного тела кпереди и сужение его кольца вокруг хрусталика, при этом циннова связка расслабляется. Вследствие эластичности хрусталик принимает более шарообразную форму. Каждый цилиарный отросток состоит из стромы с сетью сосудов и нервных окончаний (чувствительных, двигательных и трофических), покрытой двумя листками (пигментного и беспигментного) эпителия. Каждый цилиарный отросток заключает в себе одну артериолу, которая делится на большое число чрезвычайно широких капилляров (диаметром 20–30 мкм) и посткапиллярных венул. Главной функцией цилиарных отростков является продукция внутриглазной жидкости.

Кровоснабжение цилиарного тела осуществляется из ветвей большого артериального круга радужки, расположенного в цилиарном теле несколько кпереди от цилиарной мышцы. В формировании большого артериального круга радужки принимают участие две задние длинные цилиарные артерии, которые прободают склеру в горизонтальном меридиане у зрительного нерва и в супрахориоидальном пространстве проходят до цилиарного тела, и передние цилиарные артерии.

Собственно сосудистая оболочка, хориоидея (chorioides), является задним отделом сосудистого тракта и видима только при офтальмоскопии. Она располагается под склерой и составляет 2/3 всего сосудистого тракта. Хориоидея принимает участие в питании бессосудистых структур глаза, наружных фоторецепторных слоев сетчатки (обеспечивая восприятие света); в ультрафильтрации и поддержании нормального офтальмотонуса. Хориоидея образована за счет задних коротких цилиарных артерий. В переднем отделе сосуды хориоидеи анастомозируют с сосудами большого артериального круга радужки. Различают 4 слоя сосудистой оболочки: надсосудистую пластинку, сосудистую пластинку, сосудисто-капиллярную пластинку и базальный комплекс, или мембрану Бруха.

Сетчатка

Сетчатка – своеобразное «окно в мозг», периферическое звено зрительного анализатора, внутренняя оболочка глазного яблока. Сетчатка (retina) – это часть мозга, отделившаяся от него на ранних стадиях развития, но все еще связанная с ним посредством пучка нервных волокон – зрительного нерва.

(первый нейрон – палочки и колбочки; второй – биполярные клетки; третий – ганглиозные) Присутствуют так же горизонтальные, амакриновые (нейромедиаторы) и клетки Мюллера

- ❖ Внутренняя пограничная мембрана
- ❖ Слой нервных волокон
- ❖ Слой ганглиозных клеток – III нейрон
- ❖ Внутренний плексиформный

- ❖ Внутренний нуклеарный – II нейрон
- ❖ Наружный плексиформный
- ❖ Наружный нуклеарный
- ❖ Наружная пограничная мембрана
- ❖ Слой палочек и колбочек – I нейрон
- ❖ Слой пигментного эпителия

Пигментный эпителий сетчатки

Слой пигментных клеток, находящийся между сосудистой оболочкой и фоторецепторами.

Пигментные эпителиоциты имеют отростки, охватывающие палочки и колбочки.

Функции пигментного эпителия:

- 1) поглощение избыточного света
- 2) снабжение фоторецепторных клеток ретинолом (вит А), который участвует в образовании светочувствительных белков – родопсина и йодопсина
- 3) фагоцитоз отработанных компонентов палочек и колбочек

Физиологическая функция макулы

1. Макула содержит 92 млн. палочек и 4,6 млн. колбочек
2. В фоторецепторах свет посредством фотохимической реакции превращается в электрические импульсы и далее информация может передаваться по нервным волокнам.

Макула- точка наивысшей остроты зрения и идентификации цветов

Зрительный путь

Топографически зрительный нерв можно подразделить на 4 отдела: внутриглазной, внутриорбитальный, внутрикостный (внутриканальцевый) и внутричерепной (внутримозговой).

Внутриглазная часть представлена диском, его контуры четкие, в центре имеется воронкообразное углубление белесоватого цвета (экскавация). В области экскавации входит центральная артерия сетчатки и выходит центральная вена сетчатки.

Внутриорбитальная часть зрительного нерва начинается сразу после выхода из решетчатой пластинки. Он сразу приобретает соединительнотканную (мягкую) оболочку, нежное паутинное влагалище и наружную (твердую) оболочку.

Внутрикостная (внутриканальцевая) часть зрительного нерва начинается от зрительного отверстия клиновидной кости (между телом и корнями ее малого крыла), проходит по каналу и заканчивается у внутричерепного отверстия канала.

Внутричерепной отдел имеет длину до 1,5 см. В области диафрагмы турецкого седла зрительные нервы сливаются, образуя перекрест – так называемую хиазму. Волокна зрительного нерва от наружных (височных) отделов сетчатки обоих глаз не перекрещиваются и идут по наружным участкам хиазмы кзади, а волокна от внутренних (носовых) отделов сетчатки полностью перекрещиваются.

После частичного перекреста зрительных нервов в области хиазмы образуются правый и левый зрительные тракты. Оба зрительных тракта, дивергируя, направляются к подкорковым зрительным центрам – латеральным коленчатым телам. В подкорковых центрах замыкается третий нейрон, начинающийся в мультиполярных клетках сетчатки, и заканчивается так называемая периферическая часть зрительного пути.

Кровоснабжение зрительного нерва до хиазмы осуществляется ветвями внутренней сонной артерии. Кровоснабжение внутриглазной части зрительного нерва осуществляется из 4 артериальных систем: ретинальной, хориоидальной, склеральной и менингеальной. Основными источниками кровоснабжения являются ветви глазничной артерии (центральная артерия сетчатки, задние короткие ресничные артерии), веточки сплетения мягкой мозговой оболочки.

Прозрачные внутриглазные среды

Внутренние структуры глаза состоят из прозрачных светопреломляющих сред: стекловидного тела, хрусталика и водянистой влаги, заполняющей глазные камеры.

Передняя камера (camera anterior) – пространство, спереди ограниченное роговицей, сзади радужкой и в области зрачка хрусталиком.

Задняя камера (camera posterior) расположена позади радужки, которая является ее передней стенкой. Наружной стенкой служит цилиарное тело, задней – передняя поверхность стекловидного тела. Внутреннюю стенку образуют экватор хрусталика и предэкваториальные зоны передней и задней поверхностей хрусталика.

Камеры глаза заполнены водянистой влагой – прозрачной бесцветной жидкостью плотностью 1,005-1,007 с показателем преломления 1,33.

Стекловидное тело (corpus vitreum) – часть оптической системы глаза, выполняет полость глазного яблока, чем способствует сохранению его тургора и формы. Стекловидное тело обладает в известной степени амортизирующими свойствами, поскольку его движения сначала равномерно ускоренные, а затем равномерно замедленные. Объем стекловидного тела взрослого человека 4 мл. Оно состоит из плотного остова и жидкости, причем составляет около 99% стекловидного тела. Вязкость гелеобразного стекловидного тела обусловлена содержанием в его остове особых белков – витрозина и муцина и в несколько десятков раз выше вязкости воды. Стекловидное тело прикрепляется к окружающим его отделам глаза в нескольких местах. Главное место прикрепления, или базис стекловидного тела, представляет собой кольцо, выступающее несколько впереди от зубчатого края, прочно связанное с ресничным эпителием.

Достаточно изучена топография гиалоидного, или клокетова, канала, через который в эмбриональном периоде от диска зрительного нерва к задней капсуле хрусталика проходит артерия стекловидного тела (a. hyaloidea). Ко времени рождения a. hyaloidea исчезает, а гиалоидный канал сохраняется в виде узкой трубочки.

Водянистая влага, хрусталик, стекловидное тело вместе с роговицей образуют преломляющие среды глаза, обеспечивающие отчетливое изображение на сетчатке.

Заклученные в замкнутую со всех сторон капсулу глаза водянистая влага и стекловидное тело оказывают на стенки определенное давление, поддерживают известное напряжение, обуславливают тонус глаза, внутриглазное давление (*tensio oculi*).

Дренажная система

Дренажная система – это основной путь оттока внутриглазной жидкости.

Внутриглазная жидкость вырабатывается отростками цилиарного тела. Каждый отросток состоит из стромы, широких тонкостенных капилляров и двух слоев эпителия.

Рассмотрим пути оттока внутриглазной жидкости из глаза (гидродинамику глаза). Переход внутриглазной жидкости из задней камеры, куда она сначала поступает, в переднюю, в норме не встречает сопротивления.

Особую важность представляет отток влаги через дренажную систему глаза, расположенную в углу передней камеры (место, где роговица переходит в склеру, а радужка – в ресничное тело) и состоящую из трабекулярного аппарата, шлеммова канала, коллекторных каналов, системы интра- и эписклеральных венозных сосудов.

Строение угла передней камеры

- Решетчатые трабекулы
- Корнеосклеральные трабекулы
- Увеальные трабекулы
- Ирис-трабекулы
- Сухожилие цилиарной мышцы
- Переднее пограничное кольцо Швальбе
- Склеральная перегородка
- Шлеммов канал
- Склеральная шпора
- Водянистые вены

Функция трабекулы и шлеммова канала состоит в поддержании постоянства внутриглазного давления. Нарушение оттока внутриглазной жидкости через трабекулу является одной из основных причин первичной глаукомы.

Хрусталик

Хрусталик (*lens*) представляет собой прозрачное двояковыпуклое тело, форма которого меняется во время аккомодации.

Радиус кривизны передней, менее выпуклой поверхности – 10 мм, задней – 4,5–5 мм, диаметр по экватору 9 мм. Хрусталик является второй после роговицы преломляющей средой оптической системы глаза. Хрусталик расположен непосредственно за радужной оболочкой и тесно прилегает к ее задней поверхности. Стабильное расположение хрусталика обеспечивается специальным связочным аппаратом, углублением в стекловидном теле и гиалоидной связкой, а также радужной оболочкой. Хрусталик покрыт бесструктурной очень плотной эластичной, сильно преломляющей свет капсулой. Под капсулой передней поверхности хрусталика имеется слой эпителия (*epithelium lentis*). Эти клетки отличаются высокой пролиферативной активностью. По направлению к экватору эпителиальные клетки становятся выше и образуют так называемую ростковую зону хрусталика. Эта зона поставляет в течение всей жизни новые клетки как на переднюю, так и на заднюю поверхность хрусталика. Новые эпителиальные клетки дифференцируются в хрусталиковые волокна (*fibrae lentis*), тесно упакованные в виде шестигранных призматических тел. По мере роста новых волокон старые оттесняются к центру и уплотняются, образуя ядро (*nucl. lentis*). По мере увеличения ядра хрусталик теряет свои эластические свойства и не может выполнять функцию аккомодации. Обычно это начинается в возрасте 45 лет и носит название пресбиопии.

Глазница

Глазница, или орбита (*orbita*), – костноеместилище для глаза. Она имеет форму четырехгранной пирамиды, обращенной основанием кпереди и кнаружи, вершиной – кзади и кнутри. Длина передней оси орбиты 4–5 см, высота в области входа 3,5 см, ширина 4 см.

В глазнице различают 4 стенки: внутреннюю, верхнюю, наружную, нижнюю. На границе верхней и наружной стенок в глубине глазницы имеется верхняя глазничная щель. Она расположена между большим и малым крылом клиновидной кости. Через верхнюю глазничную щель проникают все глазодвигательные нервы, первая ветвь тройничного нерва, а также покидает орбиту верхняя глазная вена (*v. ophthalmica superior*). У вершины глазницы, в малом крыле основной кости, проходит канал зрительного нерва, который открывается в среднюю черепную ямку. Через этот канал уходит из орбиты зрительный нерв (*n. opticus*) и проникает в орбиту *a. ophthalmica*.

Глазодвигательные мышцы

К глазодвигательным мышцам относятся 4 прямые – верхняя (*m. rectus superior*), нижняя (*m. rectus inferior*), латеральная (*m. rectus lateralis*) и медиальная (*m. rectus medialis*) и 2 косые – верхняя и нижняя (*m. obliquus superior et m. obliquus inferior*). Все мышцы (кроме нижней косой) начинаются от сухожильного кольца, соединенного с периостом орбиты вокруг канала зрительного нерва. Они идут вперед расходящимся пучком, образуя мышечную воронку, прободают стенку влагалища глазного яблока (тенонову капсулу) и прикрепляются к склере: внутренняя прямая мышца – на расстоянии 5,5 мм от роговицы, нижняя – 6,5 мм, наружная – 7 мм, верхняя – 8 мм. Линия прикрепления сухожилий внутренней и наружной прямых мышц идет параллельно лимбу, что обуславливает чисто боковые движения. Внутренняя прямая мышца поворачивает глаз кнутри, а наружная – кнаружи. Иннервация мышц глаза осуществляется глазодвигательным, блоковым и отводящим нервами.

Иннервация глаза

Чувствительная иннервация глаза и тканей орбиты осуществляется первой ветвью тройничного нерва – глазничным нервом, который входит в орбиту через верхнюю глазничную щель и разделяется на 3 ветви: слезную, носоресничную и лобную. Слезный нерв иннервирует слезную железу, наружные отделы конъюнктивы века и глазного яблока, кожу нижнего и верхнего века. Носоресничный нерв отдает веточку к ресничному узлу

Лобный нерв разделяется на две веточки: надглазничную и надблоковую. Все веточки, анастомозируя между собой, иннервируют среднюю и внутреннюю часть кожи верхнего века.

Ресничный, или цилиарный, узел расположен в глазнице с наружной стороны зрительного нерва. В состав ресничного узла входят чувствительные волокна носоресничного нерва, парасимпатические волокна глазодвигательного нерва и симпатические волокна сплетения внутренней сонной артерии. Парасимпатические волокна иннервируют сфинктер зрачка и ресничную мышцу. Симпатические волокна идут к мышце расширяющей зрачок.

Глазодвигательный нерв иннервирует все прямые мышц кроме наружной, а также нижнюю косую, поднимающую верхнее веко, сфинктер зрачка и ресничную мышцу. Блоковидный нерв иннервирует верхнюю косую мышцу, отводящий нерв – наружную прямую мышцу. Круговая мышца глаза иннервируется веточкой лицевого нерва.

Придаточный аппарат глаза

К придаточному аппарату глаза относятся веки, конъюнктивы, слезопроизводящие и слезоотводящие органы, ретробульбарная клетчатка.

Веки (palpebrae)

Основная функция век – защитная. Веки представляют собой сложное анатомическое образование, которое включает два листка – кожно-мышечный и конъюнктивально-хрящевой. Мышечная часть века состоит из круговой мышцы век, мышцы, поднимающей верхнее веко, мышцы Риолана (узкая мышечная полоска по краю века у корня ресниц) и мышцы Горнера (мышечные волокна из круговой мышцы, охватывающие слезный мешок). Круговая мышца иннервируется лицевым нервом.

Мышца, поднимающая верхнее веко, состоит из 3 частей: передняя часть прикрепляется к коже, средняя часть прикрепляется к верхнему краю хряща, задняя – к верхнему своду конъюнктивы. Такое строение обеспечивает одновременное

поднятие всех слоев век. Передняя и задняя части мышцы иннервируются глазодвигательным нервом, средняя – шейным симпатическим нервом.

В толще хряща перпендикулярно краю век находятся видоизмененные сальные железы – мейбомиевы железы.

Конъюнктива

Конъюнктивой называется тонкая слизистая оболочка, выстилающая заднюю поверхность век и переднюю поверхность глазного яблока вплоть до роговицы. Конъюнктива – слизистая оболочка, богато снабженная сосудами и нервами.

Различают 3 отдела конъюнктивы: конъюнктиву век, конъюнктиву сводов (верхнего и нижнего) и конъюнктиву глазного яблока.

Конъюнктива представляет собой тонкую и нежную слизистую оболочку, состоящую из поверхностного эпителиального и глубокого – подслизистого слоев.

Конъюнктура век (лат. conjunctiva palpebrarum) влажная, бледно-розоватого цвета, но в достаточной мере прозрачная, сквозь нее можно видеть, просвечивающие железы хряща век (мейбомиевы железы). Поверхностный слой конъюнктивы века выстлан многорядным цилиндрическим эпителием. Конъюнктура сводов. В сводах (fornix conjunctivae), где конъюнктура век переходит в конъюнктиву глазного яблока, эпителий меняется многослойного цилиндрического на многослойный плоский.

Конъюнктура глазного яблока (conjunctiva bulbi). В ней различают часть подвижную, покрывающую само глазное яблоко, и часть области лимба, спаянную с подлежащей тканью. С лимба конъюнктура переходит на переднюю поверхность роговицы, образуя ее эпителиальный, оптически совершенно прозрачный слой. Многослойный плоский эпителий конъюнктивы глазного яблока относится к неороговевающим.

Слезные органы

Слезные органы состоят из двух обособленных топографически различных по назначению отделов, а именно из слезопродуцирующего и слезоотводящего. Слеза выполняет защитную (вымывает из конъюнктивального мешка попавшие инородные элементы), трофическую (питает роговицу, не имеющую собственных

сосудов), бактерицидную (содержит неспецифические факторы иммунной защиты – лизоцим, альбумин, лактоферин, b-лизин, интерферон), увлажняющую функции (особенно роговицу, поддерживая ее прозрачность и входя в состав прекорнеальной пленки).

Слезопродуцирующие органы.

Слезная железа (glandula lacrimalis) по анатомическому строению имеет большое сходство со слюнными и состоит из множества трубчатых железок, собранных в 25–40 сравнительно обособленных долек. Всего имеется 10–15 выводных протоков верхней и нижней слезных желез. Слеза представляет собой стерильную, прозрачную, слегка щелочную (рН 7,0–7,4) и несколько опалесцирующую жидкость, состоящую на 99% из воды и приблизительно на 1% из органических и неорганических частей (главным образом хлорида натрия, а также карбонатов натрия и магния, сульфата и фосфата кальция).

Слезоотводящие пути.

Они предназначены для отвода слезной жидкости из конъюнктивального мешка. Задняя поверхность век и передняя поверхность роговицы ограничивают капиллярную щель – слезный ручей (rivus lacrimalis). Движениями век слеза перемещается по слезному ручью в направлении внутреннего угла глаза. Здесь находится так называемое слезное озеро (lacus lacrimalis), ограниченное медиальными участками век и полулунной складкой.

К собственно слезоотводящим путям относятся слезные точки (punctum lacrimale), слезные каналы (canaliculi lacrimales), слезный мешок (saccus lacrimalis), носослезный проток (ductus nasolacrimalis).

Описание офтальмологического статуса (см. приложение 1).

ЗРИТЕЛЬНЫЕ ФУНКЦИИ

Выделяют 5 основных функций органа зрения:

1. Центральное зрение (острота зрения)
2. Периферическое зрение (поле зрения) Периферическое зрение обоих глаз образует поле взора
3. Цветовое зрение (цветоощущение)

4. Сумеречное зрение (светоощущение)
5. Бинокулярное зрение (способность к слиянию объектов, видимых каждым глазом)

ЦЕНТРАЛЬНОЕ ЗРЕНИЕ (острота зрения)

1. Измеряется в относительных единицах.
2. За нормальную остроту зрения, равную 1,0 (100%) принята обратная величина угла зрения 1'. Это значит, что глаз воспринимает 2 точки отдельно, если угол под которым они видны = 1 градусу.
3. Различительная способность глаза зависит как от рефракции, так и от анатомического (или функционального) состояния колбочек.

Диоптрия (Д) - это единица преломляющей силы, принятая в настоящее время всюду. Единица - одна диоптрия - есть преломляющая сила линзы с фокусным расстоянием в 1 м.

Преломляющая сила диоптрического аппарата глаза в среднем – 56 - 60 диоптрий, т. е. она приравнивается к двояковыпуклой линзе с фокусным расстоянием в 23—24 мм.

Запись остроты зрения

Vis OD =1,0

Vis OS = 0,3 sph-1,75D=1,0

Vis OD =0,01 н/к

Vis OS = 1/∞ p.l. certa (p.l.incerta)

Методика проверки остроты зрения (см. приложение 2)

ПЕРИФЕРИЧЕСКОЕ ЗРЕНИЕ

Способность воспринимать часть пространства вокруг фиксированной точки и есть периферическое зрение – это функция, обеспечивающая пространственную ориентировку. **Поле зрения** – часть пространства, , которое видит глаз при определённой фиксации взгляда и неподвижной голове. Метод исследования границ полей зрения с их проекцией на сферическую поверхность называется периметрией.

Исследование поля зрения:

Можно выделить три способа исследования поля зрения:

- I. - контрольный – сравнение полей зрения исследующего и исследуемого
- II. - кампиметрия – проекция поля зрения на плоскую поверхность (основоположник – Вjerrum)
- III. - периметрия – проекция поля зрения на сферическую поверхность (основоположник - Grefe, 1855 год.)

Различают

- a) Кинетическую периметрию (предъявляют движущийся объект)
- b) Статическую периметрию (варьирует освещённость объекта в одной и той же позиции).
- c) В клинической практике чаще всего используют так называемую квантитативную периметрию или периметрию для белого цвета, квалитативную периметрию – цветную периметрию

Объект выбирают соответственно остроте зрения:

Vis 1,0 – 0,8 – 1 мм

0,7 – 0,5 – 3 мм

0,4 – 0,1 – 5 мм

< 0,1 – 10 мм

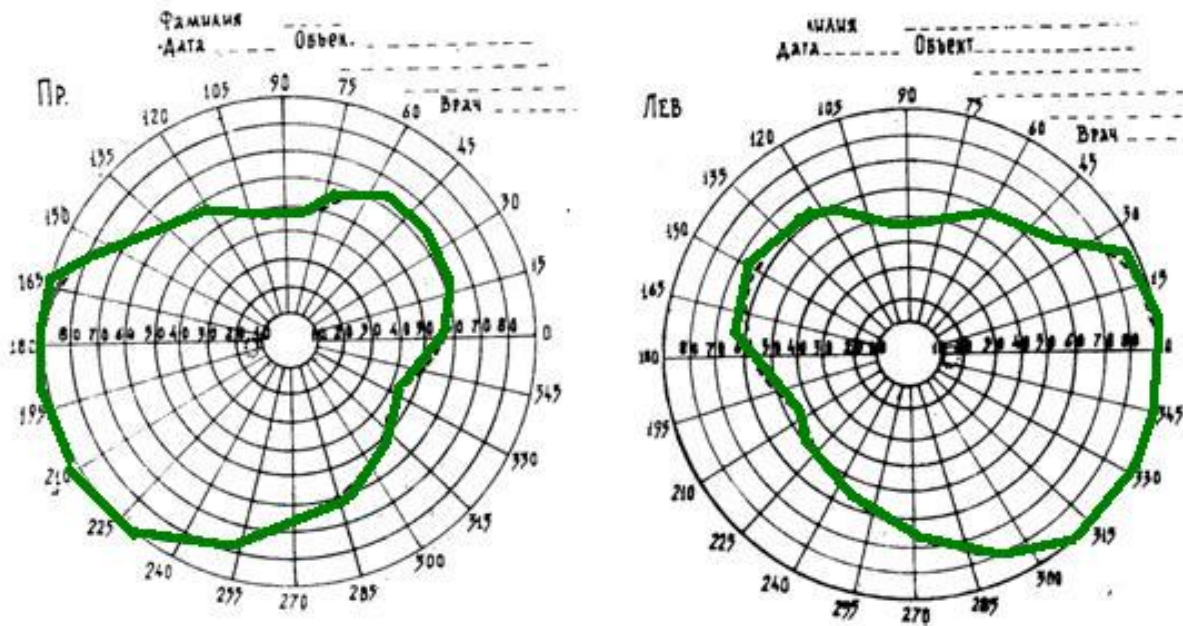
Pr certa - свеча

Достоинство: проекция поля зрения на сферическую поверхность, что дает возможность определить периферические границы поля зрения.

Недостаток: трудно обнаружить небольшие дефекты поля зрения (скотомы)

Нормальные границы поля зрения на белый цвет в среднем составляют: кверху 55°, кверху кнаружи 65°, кнаружи 90°, книзу кнаружи 90°, книзу 70°, книзу кнутри 45°, кнутри 55°, кверху кнутри 50°. Средние границы полей зрения на цвета следующие: кнаружи — на синий 70°, на красный 50°, на зеленый 30°; кнутри — 50°, 40° и 30°, кверху — 50°, 40° и 30°, книзу — 50°, 40° и 30° соответственно.

Периметрия - Норма



КАМПИМЕТРИЯ – определение центрального поля зрения ($30^\circ - 40^\circ$) на плоскости. Метод позволяет наиболее точно определить форму и размеры слепого пятна, центральные и парацентральные дефекты поля зрения - скотомы.

Исследование проводят с помощью кампиметра - матового экрана черного цвета с белой фиксационной точкой в центре. Исследование проводят с помощью кампиметра - матового экрана черного цвета с белой фиксационной точкой в центре. Больной садится спиной к свету на расстоянии 1 м от экрана, опираясь подбородком на подставку, установленную против точки фиксации.

Белые объекты диаметром от 1-5 до 10 мм, укрепленные на длинных стержнях черного цвета, медленно передвигают от центра к периферии в горизонтальном, вертикальном и косых меридианах. При этом булавками или мелом отмечают точки, где исчезает объект. Таким образом отыскивают участки выпадения - скотомы и, продолжая исследование, определяют их форму и величину.

Достоинство: определяют небольшие дефекты поля зрения (скотомы)

Недостаток: нет возможности определить периферические границы поля зрения.

Основные причины и виды патологии поля зрения

ПРИЧИНЫ:

- a) Экранирование (абсолютное или относительное)
- b) Патология световоспринимающего аппарата
- c) Патология проводящих зрительных путей
- d) Патология зрительной коры

ВИДЫ:

- a) Концентрическое сужение
- b) Локальное сужение (скотомы)

Скотома – очаговый дефект поля зрения, не сливающийся с периферическими его границам различают следующие виды скотом:

Физиологические (слепое пятно, ангиоскотомы)

Патологические – абсолютные, относительные, положительные, отрицательные. По локализации: (центральные, парацентральные, периферические). По форме: (круг, овал, сектор).

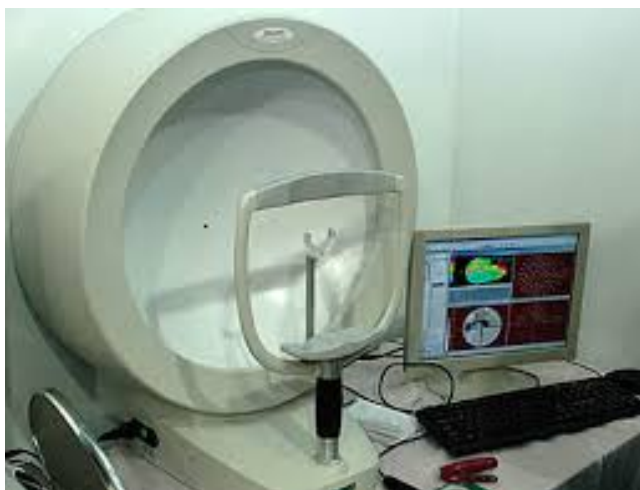
Слепое пятно - проекция в пространстве диска зрительного нерва, относится к физиологическим скотомам. Оно расположено в височной половине поля зрения на $12-8^\circ$ от точки фиксации. Его размеры по вертикали $8-9^\circ$ и по горизонтали $5-8^\circ$.

К физиологическим скотомам относятся и лентовидные пробелы в поле зрения, обусловленные сосудами сетчатки, расположенными впереди ее фоторецепторов, - ангиоскотомы. Они начинаются от слепого пятна и прослеживаются на кампиметре в пределах $30-40^\circ$ поля зрения.

- c) Гемиянопии (гомонимные и гетеронимные)

Компьютерная периметрия - при проведении компьютерной периметрии пациент также фиксирует свой взгляд на определённой метке. В различных точках прибора в хаотичном порядке с меняющейся скоростью начинают появляться объекты различной яркости. Как только пациент замечает такой объект, он нажимает на специальную кнопку прибора. Прибор выдаёт результаты обследования, на основании которых врач выставляет точный диагноз.

Исследование на компьютерном сферопериметре позволяет точно выявить не только локализацию дефектов поля зрения, но и определить их глубину.



Компьютерный периметр

Методика исследования поля зрения (см. приложение 3).

ЦВЕТОВОЕ ЗРЕНИЕ – способность органа зрения различать цвета, т.е. воспринимать световую энергию различной длины волны (от 350 до 800 нм)

Длинноволновые лучи (560 нм) – ощущение красного цвета

Коротковолновые (430-468нм)- синего

Длина волны 530 – зеленого.

Признаки, характеризующие цвет:

– тон (зависит от длины волны и является основным качеством цвета)

– насыщенность (густота тона, процентное соотношение основного тона и примесей к нему)

– Яркость (проявляется степенью близости к белому цвету)

Теория Ломоносова (1757)-Юнга (1802)- Гельмгольца (1862)

– в зрительном анализаторе существуют 3 вида цветоощущающих компонентов, которые по разному реагируют на свет с разной длиной волны

Разнообразие цветов может быть получено путем смешения только 3 основных цветов - красного, зеленого и синего.

Определение цветового зрения включает исследование уровня цветочувствительной функции, выявление цветовых расстройств и дифференцирование их по формам и степеням. Эти исследования могут быть

произведены при помощи испытательных таблиц или спектральных приборов типа аномалоскопа. Наибольшим распространением пользуются полихроматические таблицы Рабкина. Основная группа таблиц предназначена для дифференциальной диагностики форм и степеней врожденных расстройств цветового зрения в исследовательской и клинической практике и для отличия их от приобретенных; контрольная группа таблиц — для уточнения диагноза в сложных случаях. В таблицах среди фоновых кружочков одного цвета имеются кружочки одинаковой яркости, но другого цвета, составляющие для нормально видящего какую-либо цифру или фигуру. Лица с расстройством цветового зрения не отличают цвет этих кружочков от цвета кружочков фона и поэтому не могут различить предъявляемых им фигурных или цифровых изображений.

Методика исследования цветового зрения (см. приложение 4).

Для более точного исследования цветового зрения используют спектральные приборы, из которых наибольшее распространение получил аномалоскоп Нагеля. Обследуемый видит в приборе круг, состоящий из двух половин: одна из них освещается монохроматическими желтыми лучами (589 мкм), другая — смесью красного (671 мкм) и зеленого (536 мкм) лучей. Испытуемый должен подравнять цвет смеси красного с зеленым к цвету желтого поля. Для людей с нормальным цветовым зрением требующееся для такого подравнивания отношение красных лучей к зеленым бывает почти одинаковым (это равенство называется уравнением Релея). Люди с расстройством цветового зрения подбирают при исследовании иную пропорцию красного и зеленого цветов для подравнивания этой смеси к желтому цвету. На основании полученных данных устанавливают типы дефектов цветового зрения.

Спектральный аномалоскоп Рабкина (АСР) позволяет выявлять как врожденные, так и приобретенные расстройства цветоощущения. Выпускается также фильтровый аномалоскоп Раутиана (АН-59). Это простой и удобный в употреблении прибор, широко применяемый при профессиональном отборе летчиков, водителей автомашин и других специалистов.

Расстройство цветового зрения бывает врожденным и приобретенным, полным или неполным. Врожденная цветовая слепота встречается чаще у мужчин (8%) и значительно реже - у женщин (0,5%).

Полное выпадение функции одного из компонентов называется дихромазией. Дихроматы могут быть протанопами, при выпадении красного компонента, дейтеранопами - зеленого, тританопами - фиолетового. Врожденная слепота на красный и зеленый цвета встречается часто, а на фиолетовый - редко. Протанопией страдал знаменитый физик Дальтон, который в 1798 году впервые точно описал цветослепоту на красный цвет.

У некоторых лиц наблюдается ослабление цветовой чувствительности к одному из цветов. Это цветоаномалии. Ослабление восприятия красного цвета называется протаномалией, зеленого - дейтераномалией и фиолетового - тританомалией.

По степени выраженности цветоаномалии различают аномалии типа А, В, С. К цветоаномалиям А относятся более далекие от нормы формы, к С - более тяготеющие к норме. Промежуточное положение занимают цветоаномалии В.

Крайне редко встречается ахромазия - полная цветовая слепота. Никакие цветовые тона в этих случаях не различают, все воспринимается в сером цвете, как на черно-белой фотографии.

КЛАССИФИКАЦИЯ ВРОЖДЕННЫХ РАСТРОЙСТВ ЦВЕТОВОГО ЗРЕНИЯ

Аномальная трихромазия

(Аномальное восприятие цвета)



Протаномалия

Дейтераномалия

Тританомалия

Дихромазия

(Выпадение одного из 3 компонентов цвета)



Протанопия

Дейтеранопия

Тританопия

Монохромазия

(черно-белое восприятие)

СУМЕРЕЧНОЕ ЗРЕНИЕ (светощущение) – способность глаза к восприятию света различной яркости. Осуществляется палочковым аппаратом сетчатки, обеспечивает сумеречное и ночное зрение. Светоощущение – наиболее чувствительная функция органа зрения, изменение которой ранее всего начинается в случае различных патологических процессов (критерий ранней диагностики). У человека при наступлении слепоты светоощущение в сравнении с другими функциями глаза исчезает в последнюю очередь.

Световая чувствительность глаза проявляется в виде **Абсолютной световой чувствительности**, характеризующейся порогом восприятия света (т.е. способности сетчатки воспринимать минимальное световое раздражения) и **Различительной световой чувствительности**, характеризующейся порогом различения (т.е. способности улавливать наименьшую разницу в интенсивности освещения; позволяет отличать предметы от окружающего фона на основе неодинаковой яркости).

Адаптация – способность глаза проявлять световую чувствительность при различной освещенности. Позволяет сохранять высокую светочувствительность и одновременно предохранять фоторецепторы сетчатки от перенапряжения. 2 вида адаптации:

А) световая адаптация – проявляется при повышении уровня освещенности, наиболее интенсивно протекает в течение первых сек, затем она замедляется и

заканчивается к концу 1-ой мин. При резком увеличении уровня освещенности может сопровождаться защитной реакцией зажмуривания.

Б) темновая адаптация – проявляется при понижении уровня освещенности, световая чувствительность нарастает в течение 20-30 мин, затем нарастание замедляется и только к 50-60 мин достигается максимальная адаптация.

Длительность процесса световой и темновой адаптации зависит от уровня предшествующей освещенности. Чем более резок перепад освещенности, тем длительнее адаптация.

Методы определения светоощущения:

1) **Наблюдение за действием обследуемого** в затемненном помещении – предлагают сесть на стул, подойти к аппарату и т. д.

2) **Проба Кравкова-Пуркинье** – на углы куска черного картона 20X20 см наклеивают четыре квадратика размером 3X3 из голубой, красной, желтой и зеленой бумаги. Цветные квадратки показывают больному в затемненной комнате на расстоянии 40-50 см от глаза. В норме через 30-40 сек становится различим желтый квадрат, затем голубой. При нарушении светоощущения на месте желтого квадрата появляется светлое пятно, а голубой квадрат не выявляется.

3) **Исследование на адаптометре** – используется для точной количественной характеристики световой чувствительности. Исследование начинается с предварительной световой адаптации к определенному уровню освещенности. Адаптация длится 10 мин и создает идентичный для всех обследуемых нулевой уровень. Затем свет выключают и с интервалами в 5 мин на матовом стекле, расположенном перед глазами обследуемого, освещают только контрольный объект (круг, крест, квадрат). Освещенность конкретного объекта увеличивают до тех пор, пока его не увидит обследуемый. С 5-и мин интервалом обследование длится 50-60 мин. По мере адаптации обследуемый начинает различать контрольный объект при более низком уровне освещенности. Результаты исследования вычерчивают в виде графика, на которых по оси абсцисс – время исследования, по оси ординат – оптическую плотность светофильтров, регулирующих освещенность объектов: чем плотнее светофильтры, тем ниже освещенность объекта и тем выше

светочувствительность глаза.

Расстройство светоощущения - Гемералопия (куриная слепота) – расстройство сумеречного зрения, может быть

1) Симптоматической – связана с поражением фоторецепторов сетчатки при органических заболеваниях сетчатки, сосудистой оболочки, зрительного нерва (глаукома, невриты, пигментные дегенерации). Как правило, сочетается с изменением глазного дна и поля зрения.

2) Функциональной – развивается в связи с гиповитаминозом А, сочетается с образованием ксеротических бляшек на конъюнктиве вблизи лимба.

3) Врожденной – семейно-наследственное заболевание неясной этиологии, не сопровождается изменениями на глазном дне

БИНОКУЛЯРНОЕ ЗРЕНИЕ

Восприятие окружающих предметов двумя глазами (от лат. *bi* — два, *oculus* — глаз) — обеспечивается в корковом отделе зрительного анализатора благодаря сложнейшему физиологическому механизму зрения — фузии, т. е. слиянию зрительных образов, возникающих отдельно в каждом глазу (монокулярное изображение), в единое сочетанное зрительное восприятие. Единый образ предмета, воспринимаемого двумя глазами, возможен лишь в случае попадания его изображения на так называемые идентичные, или корреспондирующие, точки сетчатки, к которым относятся центральные ямки сетчатки обоих глаз, а также точки сетчатки, расположенные симметрично по отношению к центральным ямкам. В центральных ямках совмещаются отдельные точки, а на остальных участках сетчатки корреспондируют рецепторные поля, имеющие связь с одной ганглиозной клеткой. В случае проецирования изображения объекта на несимметричные, или так называемые диспаратные, точки сетчатки обоих глаз возникает двоение изображения — диплопия.

Бинокулярное зрение формируется постепенно и достигает полного развития к 7—15 годам. Оно возможно лишь при определенных условиях, причем нарушение любого из них может стать причиной расстройства бинокулярного зрения, вследствие чего характер зрения становится либо монокулярным (зрение одним

глазом), либо одновременным, при котором в высших зрительных центрах воспринимаются импульсы то от одного, то от другого глаза. Монокулярное и одновременное зрение позволяет получить представление лишь о высоте, ширине и форме предмета без оценки взаиморасположения предметов в пространстве по глубине.

Основной качественной характеристикой бинокулярного зрения является глубинное стереоскопическое видение предмета, позволяющее определить его место в пространстве, видеть рельефно, глубинно и объемно. Образы внешнего мира воспринимаются трехмерными. При бинокулярном зрении расширяется поле зрения и повышается острота зрения (на 0,1—0,2 и более). При монокулярном зрении человек приспосабливается и ориентируется в пространстве, оценивая величину знакомых предметов. Чем дальше находится предмет, тем кажется меньше. При повороте головы расположенные на разном расстоянии предметы смещаются относительно друг друга. При таком зрении труднее всего ориентироваться среди находящихся вблизи предметов, например, трудно попасть концом нитки в ушко иголки, налить воду в стакан и т. п. Отсутствие бинокулярного зрения ограничивает профессиональную пригодность человека.

Для формирования нормального (устойчивого) бинокулярного зрения необходимы следующие условия:

- Достаточная острота зрения обоих глаз (не менее 0,4), при которой формируется четкое изображение предметов на сетчатке.
- Свободная подвижность обоих глазных яблок. Именно нормальный тонус всех двенадцати глазодвигательных мышц обеспечивает необходимую для существования бинокулярного зрения параллельную установку зрительных осей, когда лучи от рассматриваемых предметов проецируются на центральные области сетчатки. Такое положение глаз обеспечивает ортофорию (греч. *optos* — прямой, *foros* — несущий). В природе ортофория наблюдается достаточно редко, в 70—80 % случаев встречается гетерофория (греч. *geteros* — другой), считающаяся проявлением скрытого косоглазия. Это состояние обоих глаз характеризуется тем, что в покое они могут принимать

такое положение, при котором зрительная ось одного глаза отклоняется или кнутри (эзофория), или кнаружи (экзофория), или кверху (гиперфория), или книзу (гипофория). Причиной гетерофории считается неодинаковая сила действия глазодвигательных мышц, т. е. мышечный дисбаланс. Однако в отличие от явного косоглазия при гетерофории сохраняется бинокулярное зрение благодаря существованию фузионного рефлекса. В ответ на появление физиологического двоения из коры головного мозга поступает сигнал, мгновенно корректирующий тонус глазодвигательных мышц, и два изображения предмета сливаются в единый образ. Патология глазодвигательного аппарата является одной из основных причин утраты бинокулярного зрения. Степень гетерофории, выражаемая в призмных диоптриях, определяется величиной отклонения зрительной линии одного из глаз от точки фиксации.

- Равные величины изображений в обоих глазах — изейкония. Следует отметить, что при неравенстве величин изображений (анизейкония) 1,5—2,5 % возникают неприятные субъективные ощущения в глазах (астенопические явления), а при анизейконии 4—5 % и более бинокулярное зрение практически невозможно. Разные по величине изображения возникают при анизометропии — разной рефракции двух глаз.
- Нормальная функциональная способность сетчатки, проводящих путей и высших зрительных центров.
- Расположение двух глаз в одной фронтальной и горизонтальной плоскости. При смещении одного глаза во время травмы, а также в случае развития воспалительного или опухолевого процесса в орбите нарушается симметричность совмещения полей зрения, утрачивается стереоскопическое зрение.

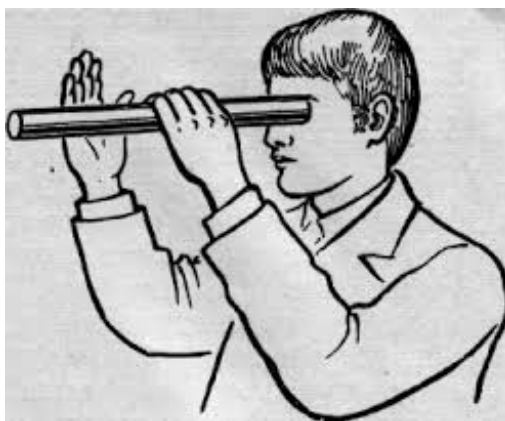
Существует несколько простых способов определения бинокулярного зрения без использования приборов.

Первый заключается в надавливании пальцем на глазное яблоко в области век, когда глаз открыт. При этом появляется двоение, если у пациента имеется

бинокулярное зрение. Это объясняется тем, что при смещении одного глаза изображение фиксируемого предмета переместится на несимметричные точки сетчатки.

Второй способ — опыт с карандашами, или так называемая проба с промахиванием, в ходе которой наличие или отсутствие бинокулярности выявляют с помощью двух обычных карандашей. Пациент держит один карандаш вертикально в вытянутой руке, врач — другой в том же положении. Наличие бинокулярного зрения у пациента подтверждается в том случае, если при быстром движении он попадает кончиком своего карандаша в кончик карандаша врача.

Третий способ — проба с "дырой в ладони". Одним глазом пациент смотрит вдаль через свернутую из бумаги трубочку, а перед вторым глазом помещает свою ладонь на уровне конца трубочки. При наличии бинокулярного зрения происходит наложение изображений и пациент видит в ладони отверстие, а в нем предметы, видимые вторым глазом.



Четвертый способ — проба с установочным движением. Для этого пациент сначала фиксирует взгляд обоими глазами на близко расположенном предмете, а затем один глаз закрывает ладонью, как бы "выключая" его из акта зрения. В большинстве случаев глаз отклоняется к носу или кнаружи. Когда глаз открывают, он, как правило, возвращается на исходную позицию, т. е. совершает установочное движение. Это свидетельствует о наличии у пациента бинокулярного зрения.



Проба с установочным движением глаз

Для более точного определения характера зрения (монокулярное, одновременное, неустойчивое и устойчивое бинокулярное) в клинической практике широко используют аппаратные методы исследования, в частности общепринятую методику Белостоцкого — Фридмана с применением четырехточечного прибора Цветотест ЦТ-1. На его экране светятся четыре точки: белая, красная и две зеленые. Обследуемый смотрит через очки с красным стеклом перед правым глазом и зеленым перед левым. В зависимости от того, какие ответы выдает пациент, находясь на расстоянии 5 м, можно точно установить наличие или отсутствие у него бинокулярного зрения, а также определить ведущий (правый или левый) глаз.

Бинокулярное зрение - 4 кружка;

Одновременное зрение - 5 кружков;

Монокулярное зрение - только 2 кружка (красных) или 3 кружка (зеленых).



Аппарат Белостоцкого-Фридмана

С целью определения стереоскопического зрения часто применяют "Fly"-стереотест (с изображением мухи). Для установления величины анизейкнии используют фазоразделительный гаплоглобус. В ходе исследования пациенту предлагают объединить два полукруга в полный бесступенчатый круг, меняя величину одного из полукругов. За величину имеющейся у пациента анизейкнии принимают процентное отношение величины полукруга для правого глаза к величине полукруга для левого глаза.

Аппаратные методы исследования стереоскопического зрения широко используют в детской практике при диагностике и лечении косоглазия

5. 3. Рекомендованная литература

Основная

1. Лекционный материал ЗГМУ
2. Методические разработки: Сергей Николаевич Басинский, Евгений Алексеевич Егоров «Клинические лекции по офтальмологии»
3. Клиническая анатомия органа зрения человека - Сомов Е.Е. - Практическое пособие 1997

5. 4. Материалы для самоконтроля.

5. 4. 1. Вопросы для самоконтроля

- Назовите составляющие зрительного анализатора
- Перечислите основные зрительные функции
- Укажите нормальные границы поля зрения с носовой и височной стороны
- Какие патологические изменения поля зрения Вам известны
- Назовите виды слепоты
- Какие встречаются расстройства цветового зрения
- Назовите методы исследования светоощущения и его нарушения
- Перечислите условия, необходимые для существования бинокулярного зрения
- Какие встречаются расстройства бинокулярного зрения

5. 4. 2. Тесты для самоконтроля.

- ($\alpha = 1$) – 2 теста (продолжите фразу, определение, на материале учебника):
 - *Передняя камера* (camera anterior) – пространство, спереди ограниченное _____, сзади радужкой и в области зрачка хрусталиком.

- **Диоптрия (Д)** - это единица преломляющей силы, принятая в настоящее время всюду. Единица - одна диоптрия - есть преломляющая сила линзы с фокусным расстоянием в ___ м.
- **($\alpha = \Pi$) – 3 теста и 4 задачи:**
 - **ОСНОВНЫЕ ФУНКЦИИ ЦИЛИАРНОГО ТЕЛА - ЭТО:**
 - световоспринимающая и рефракционная
 - выработка внутриглазной жидкости и участие в акте аккомодации
 - трофическая и терморегулирующая
 - защитная и формообразующая
 - **ГЛАЗОДВИГАТЕЛЬНЫЕ НЕРВЫ ВХОДЯТ В ГЛАЗНИЦУ ЧЕРЕЗ:**
 - нижнюю глазничную щель
 - верхнюю глазничную щель
 - круглое отверстие
 - овальное отверстие
 -
 - **К СЛЕЗООТВОДЯЩЕМУ АППАРАТУ ОТНОСЯТСЯ**
 - своды конъюнктивы, слезные канальцы, слезный мешок, носослезный канал
 - конъюнктива нижнего века, слезные канальцы, слезный мешок, носослезный канал
 - слезные точки, слезные канальцы, слезный мешок, носослезный канал
 - бульбарная конъюнктива, слезные канальцы, слезный мешок, носослезный канал

Задача 1

На прием к офтальмологу обратилась женщина, которая после перенесенного гриппа заметила двоение и отклонение глазного яблока к носу. При осмотре: глаз отклонен к носу, ограничение подвижности глазного яблока, неравенство первичного и вторичного углов отклонения. Установлен диагноз паралитическое косоглазие. Определите патологией какой мышцы обусловлена болезнь.

А.внутренней прямой мышцы глаза;

В.мышцы, поднимающей верхнее веко;

С.нижней косой мышцы;

Д.верхней косой мышцы;

Е.круговой мышцы глаза

Задача 2

Больной Р., 66 лет, обратился в глазной кабинет с жалобами на невозможность закрыть правое глазное яблоко. Объективно: правая глазная щель шире левой, нижнее веко атонично, не прилежит к главному яблоку. Глазное дно не изменено. Установлен диагноз лагофтальм. Определите патологией какого нерва обусловлена болезнь?

А.лицевой нерв

В.отводящий нерв

С.шейный симпатический нерв

Д.тройничный нерв

Е.глазодвигательный нерв

Задача 3

Пациент 36 лет предъявляет жалобы на снижение зрения. У больного гомонимная левосторонняя гемианопсия. Лечится у невропатолога. Определите, где локализуется очаг поражения?

А. поражение правого зрительного тракта

В. на уровне коры головного мозга

С.поражение хиазмы, неперекрещенные волокон

Д.поражение хиазмы, перекрещенных волокон

Е.поражение левого зрительного тракта

Задача 4.

При проведении периметрии у пациента на правом глазу отмечается участок выпадения поля зрения в темпоральной половине на расстоянии 12° - 18° от центра.

О чем это свидетельствует?

А.Патологический процесс в зрительном нерве

В. Наличие функциональной скотомы

С.Патологический процесс в сетчатке

Д. Гомонимная правосторонняя гемианопсия

6. Материал для аудиторной самостоятельной работы

6. 1. Перечень учебных практических заданий, которые необходимо выполнить на практическом занятии

- Наружный осмотр области глаза
- Метод фокального исследования
- Исследование глаза в проходящем свете
- Непрямая офтальмоскопия
- Прямая офтальмоскопия
- Биомикроскопия
- Визометрия
- Периметрия
- Определение цветоощущения
- Определение бинокулярного зрения

6. 2. Профессиональный алгоритм (описание практического навыка)

| № | Задание | Последовательность выполнения (методика проведения) |
|----|----------------------------|---|
| 1. | Определение остроты зрения | Методика: Визометрия Оценка показателей: Центральное зрение. |

7. Учебные задания к заключительному этапу занятия ($\alpha = III$)

7. 1. Тесты. ($\alpha = III$) – 2 теста

- **АДАПТАЦИЯ ГЛАЗА К ОСВЕЩЕННОСТИ – ЭТО:**
 - уменьшение уровня светового потока вследствие реакции зрачков на свет;
 - приспособление уровня чувствительности глаза к интенсивности освещенности;
 - истощение зрительного пигмента в колбочках и палочках;
 - повышение возбудимости нервного аппарата глаза.
- **СЕТЧАТКА ПЛОТНО ФИКСИРОВАНА К ПРИЛЕГАЮЩИМ ОБОЛОЧКАМ ТОЛЬКО В ДВУХ СИСТЕМАХ – ВОКРУГ ЗРИТЕЛЬНОГО НЕРВА И ...**
 - зубчатой линии;
 - желтого пятна;
 - вдоль нижней височной артерии;

- вдоль верхней височной артерии;
- экватор глаза.

ЗАПОЛНИТЕ ТАБЛИЦУ

| | Мышца | Начало | Прикрепление | Функция | Иннервация |
|--|-----------------------|--------|--------------|---------|------------|
| | Поднимающая в/веко | | | | |
| | Внутренняя прямая | | | | |
| | Нижняя прямая | | | | |
| | Наружная прямая | | | | |
| | Верхняя прямая | | | | |
| | Верхняя косая | | | | |
| | Нижняя косая | | | | |

Приложение 1

Описание офтальмологического статуса

Кожа век мягкая, эластичная, легко собирается в складки, такого же цвета, как остальные участки кожи лица. Глазная щель обычных размеров, верхнее веко прикрывает область лимба на 1-1,5 мм, нижнее веко не доходит до лимба на 0,5 мм или проходит по краю лимба. Ресницы растут по наружному ребру века, направление их роста – от глазного яблока кнаружи.

Слезные точки выражены хорошо, зияют, погружены в слезное озеро. При надавливании на область слезного мешка отделяемого из слезных нет.

Конъюнктивa век бледно-розового цвета, влажная, гладкая, прозрачная. Сквозь нее просвечивают сосуды и выводные протоки мейбомиевых желез. Конъюнктивa переходной складки синюшна. Глазное яблоко спокойно. Роговая оболочка гладкая, прозрачная, блестящая, зеркальная. При исследовании чувствительности роговицы получены следующие результаты:

+

+++

+++++

+++

+

Чувствительность роговицы не нарушена.

Передняя камера = глубиной до 3 мм; влага ее прозрачная.

Радужка ... цвета; трабекулы крипты выражены четко, пигментная каемка по зрачковому краю выражена на всем протяжении.

Зрачок круглый черного цвета; диаметр – 3,5 мм; расположен центрально. Прямая и содружественная реакция зрачка на свет живая.

Передние слои хрусталика прозрачны.

При исследовании в проходящем свете с глазного дна определяется розовый рефлекс – оптические среды прозрачны.

При исследовании глазного дна диск зрительного нерва бледно-розовый, границы четкие. Соотношение артерии/вены = 2/3.

Макулярно-фовеолярный рефлекс выражен.

Методика определения остроты зрения

Острота зрения определяется сначала монокулярно, а далее бинокулярно. При монокулярном определении остроты зрения один из глаз необходимо прикрыть заслонкой, лучше матовой, чтобы прикрытый глаз не был в условиях темноты, так как при этом может расширится зрачок, что приведет к рефлекторному расширению зрачка исследуемого глаза и окажет влияние на остроту зрения. Далее пациента просят прочитать те знаки, которые он видит.

В строчках, соответствующих остроте зрения от 0,3 до 0,6, допускается одна ошибка, при этом результат фиксируется как неполный без одной буквы, а в строчках, соответствующих остроте зрения от 0,7 до 1,0, допускается ошибка в 2 знака, при этом также фиксируется результат, но без 2 букв.

Например, Visus OD = 0,9 без двух букв.

Если известно, что у пациента один из глаз видит хуже другого, то рекомендуется начать обследование именно с худшего глаза.

При проведении проверки остроты зрения с коррекцией следует сначала определить остроту зрения в очках или контактных линзах пациента. При ношении КЛ можно менять порядок обследования, определяя остроту зрения сначала в КЛ, а затем попросить пациента снять линзы и определить зрение без коррекции.

Если острота зрения без коррекции очень низкая, менее 0,1, то в этом случае пациента просят подойти на то расстояние, с которого он видит знаки первой строки. **Если острота зрения обследуемого ниже 0,005**, то для ее характеристики указывают, с какого расстояния он считает пальцы, например: visus = счет пальцев на 10 см.

Когда глаз не различает предметов, а воспринимает только свет, острота зрения равная **светощущению**: visus единица, деленная на бесконечность. Определение светощущения проводят с помощью офтальмоскопа. Лампу устанавливают слева и сзади от больного и ее свет с помощью вогнутого зеркала направляют на исследуемый глаз с разных сторон. При правильном определении направления остроту зрения оценивают равной светощущению правильной светопроекции.

Острота зрения равная светоощущению с неправильной светопроекцией, если глаз обследуемого неправильно определяет проекцию света, хотя бы с одной стороны.

Острота зрения равна нулю, если исследуемый не ощущает даже света ($\text{visus} = 0$).

Определение ретиальной остроты зрения (РОЗ): раздвоенный лазерный луч фокусируется на глаз, и исследуемый видит чередование светлых и темных полос, ширину которых можно дозированно изменять. Наименьшая ширина полос, различаемых исследуемым, определяет РОЗ, а ее значение в единицах измерения остроты зрения вынесена на шкалу прибора.

Приложение 3

Исследование поля зрения

Методика исследования поля зрения на периметре Ферстера состоит в следующем. Больного помещают в светлой комнате спиной к окну. Один глаз закрывают монокулярной повязкой, подбородок устанавливают на подставку периметра. Исследуемым глазом больной неподвижно фиксирует белую точку в центре дуги периметра. Исследователь становится напротив больного и следит за тем, чтобы он во время исследования, не отрываясь, смотрел в центр дуги периметра.

Для определения границ поля зрения на белый цвет белый объект диаметром 5 мм медленно передвигают от периферии к центру до тех пор, пока больной, продолжая фиксировать центральную точку, не увидит белого объекта, о чем он сообщает ударом карандаша по столу. Деление дуги, на котором больной заметил белый объект, соответствует границе поля зрения. Полученные данные наносят на специальную схему.

Кроме определения поля зрения на белый цвет, производят также исследование границ цветового поля зрения на синий, красный и зеленый цвета объектом по указанию врача.

Приложение 4

МЕТОДИКА ИССЛЕДОВАНИЯ ЦВЕТОВОГО ЗРЕНИЯ С ПОМОЩЬЮ ПОЛИХРОМАТИЧЕСКИХ ТАБЛИЦ РАБКИНА

Освещённость 300 - 500 люкс. Исследуемого усаживают спиной к источнику света. Таблицу располагают вертикально на уровне глаз на расстоянии 0,5 – 1 м. Время экспозиции таблицы в среднем 5 сек. (для некоторых таблиц чуть больше). Продолжительность исследования по таблицам основной группы в среднем 5-10 мин. Исследование цветового зрения с помощью полихроматических таблиц необходимо производить при хорошем естественном освещении рассеянным светом или при искусственном освещении лампами дневного света.

| | |
|-----------------------------|--|
| Основная группа (25 таблиц) | - демонстрационные (2) |
| | - общедиагностические (10) |
| | - дифференциально-диагностические (13) |

| | |
|-----------------------------------|--|
| Контрольная (15 таблиц) группа | - демонстрационные (2) |
| | - общедиагностические (10) |
| | - дифференциально-диагностические (13) |

Контрольная группа таблиц применяется как дополнительный метод исследования в сомнительных случаях.

Ответы к задачам

Задача 1 (А)

Задача 2(А)

Задача 3 (Е)

Задача 4 (В)