

**Міністерство охорони здоров'я України
Кримський державний медичний університет
ім. С.І. Георгієвського**

ЄВТУШЕНКО ВАЛЕНТИНА МИХАЙЛІВНА

УДК 611. 637. 018. 24]-053

**МОРФОФУНКЦІОНАЛЬНІ ОСОБЛИВОСТІ
ПЕРЕДМІХУРОВОЇ ЗАЛОЗИ ЛЮДИНИ ТА ССАВЦІВ У
ВІКОВОМУ АСПЕКТІ**

14.03.09 - гістологія, цитологія, ембріологія

А В Т О Р Е Ф Е Р А Т
дисертації на здобуття наукового ступеня
доктора медичних наук

Сімферополь - 2008

Дисертацією є рукопис.

Робота виконана в Запорізькому державному медичному університеті МОЗ України.

Науковий консультант: доктор медичних наук, професор **Сирцов Вадим Кирилович**, Запорізький державний медичний університет МОЗ України, завідувач кафедри гістології, цитології та ембріології.

Офіційні опоненти:

доктор медичних наук, професор **Троценко Борис Вікторович**, Кримський державний медичний університет ім. С.І. Георгієвського МОЗ України, професор кафедри гістології, цитології та ембріології;

доктор медичних наук, професор **Пушкарь Михайло Степанович**, Вінницький національний медичний університет ім. М.І.Пирогова МОЗ України, завідувач кафедри гістології, цитології та ембріології;

доктор медичних наук, професор **Масловський Сергій Юрійович**, Харківський національний медичний університет МОЗ України, завідувач кафедри гістології, цитології та ембріології.

Захист відбудеться 05.11.2008 р. о 13 год на засіданні спеціалізованої вченої ради Д 52.600.02 при Кримському державному медичному університеті ім. С.І. Георгієвського МОЗ України (95006, м. Сімферополь, бульвар Леніна, 5/7).

З дисертацією можна ознайомитись у бібліотеці Кримського державного медичного університету ім. С.І. Георгієвського МОЗ України (95006, м. Сімферополь, бульвар Леніна, 5/7).

Автореферат розісланий 02.10.2008 р.

Вчений секретар
спеціалізованої вченої ради

Г.О. Мороз

ЗАГАЛЬНА ХАРАКТЕРИСТИКА РОБОТИ

Актуальність теми. Функціональні морфологічні особливості передміхурової залози людини є важливою проблемою у зв'язку з розповсюдженням численних її захворювань, в патогенезі яких спостерігаються порушення специфічних і неспецифічних механізмів захисту.

Недостатність знань про морфофункціональні зміни передміхурової залози людини у віковому аспекті, і, загалом, практично відсутність досліджень, направлених на вивчення морфологічного субстрату місцевих імунних реакцій перешкоджає поглибленому вивченню статевих розладів і безпліддя у чоловіків, а також поширених в даний час її захворювань: гіпертрофії, аденоми, раку. Вказана патологія супроводжується статевою дисфункцією, діуретичними розладами, склеротичними змінами в передміхуровій залозі, викликає пониження працездатності і передчасну летальність. Особливий інтерес до вивчення передміхурової залози виник у зв'язку з тенденцією її тканин до посиленого росту, яке в літньому віці нерідко призводить до залозистої гіперплазії і карциноми (Б.В.Троценко, 1986; В.С. Дзюрак, В.І. Сапсай, А.І. Бойко, 2003; В.П. Олександров, М.І. Кремень, 2004).

Останніми роками дослідники розкрили основні поняття про морфологію і гістофізіологію простати, які зіграли важливу роль у вивченні її структури і функції (Г.Г. Автанділов, 1990; А.А. Гресь, В.І. Вошула, 1998; А.Ф. Возіанов, А.В. Люлько, 2001).

Недостатньо досліджено функціональні вікові особливості передміхурової залози людини у вітчизняній і зарубіжній літературі, тому її ембріогенез і вікові особливості не дозволяють сформулювати загальні закономірності морфогенезу і функціональних напрямів в онтогенезі людини, а також з'ясувати роль її епітеліальних, сполучних елементів і лімфоїдних утворень у формуванні неспецифічних і специфічних механізмів, які забезпечують захисні функції в нормі та патології.

Зв'язок роботи з науковими програмами, планами, темами. Робота є основною частиною НДР кафедр анатомії людини; гістології, цитології та ембріології; оперативної хірургії і топографічної анатомії; госпітальної педіатрії і НДЛ Запорізького державного медичного університету «Закономірності морфогенезу лімфоїдних органів в ранньому постнатальному періоді в нормі та після внутрішньочеревної антигенної стимуляції і способи корекції імунного дефіциту з допомогою імуномодуляторів» (№ держреєстрації 0194U008429), «Особливості морфогенезу органів лімфоїдної системи плодів та новонароджених після моделювання порушень в системі мати – плацента - плід» (№ держреєстрації 0103U003927).

Мета дослідження: Встановити вікові морфологічні особливості простати людини в пренатальному та постнатальному онтогенезі, їх роль у

формуванні місцевої резистентності. З'ясувати зміни простати щурів після антигенного подразнення.

Досягнення цієї мети базувалося на вирішенні наступних задач:

1. Вивчити закономірності морфогенезу й функціональні особливості передміхурової залози людини в різні періоди пренатального онтогенезу.

2. Дослідити морфофункціональні особливості передміхурової залози на різних етапах постнатального онтогенезу людини.

3. Виявити реактивні особливості передміхурової залози щурів через 3-21 добу після введення імуноглобуліну.

4. На підставі отриманих даних встановити закономірності розвитку, становлення і інволюції простати людини в ході пре- і постнатального онтогенезу та розробити морфофункціональні критерії структурних компонентів передміхурової залози людини.

5. Виявити основні показники реактивних змін передміхурової залози після внутрішньом'язового введення імуноглобуліну.

Об'єкт дослідження: морфогенез передміхурової залози людини і ссавців.

Предмет дослідження: морфофункціональні особливості передміхурової залози людини та ссавців у віковому аспекті.

Методи дослідження: макроскопічні, гістологічні, гістохімічні, імуногістохімічні, електронно-мікроскопічні методи дослідження, а також статистичні методи.

Наукова новизна одержаних результатів. У дисертаційному дослідженні вирішено актуальне завдання у вивченні гістофункціонального стану і морфологічних структур передміхурової залози людини на всіх стадіях онтогенезу. За допомогою комплексно – методичних підходів встановлено ряд нових чинників:

1. Вперше дано уявлення про морфофункціональні показники передміхурової залози людини у віковому аспекті.

2. За допомогою функціонального аналізу встановлено міжтканинні зв'язки передміхурової залози, поглиблене вивчення яких відкриває новий напрям у розвитку фундаментальних досліджень в онтогенезі передміхурової залози людини.

3. Вперше сформульовано уявлення про критичні періоди розвитку органу, які характеризуються інтенсивним перебігом найважливіших морфогенетичних процесів, які забезпечують захисні механізми передміхурової залози в онтогенезі.

4. Вперше з'ясовано морфофункціональні показники лімфоїдних структур передміхурової залози людини у віковому аспекті.

5. Особливою новизною відрізняються дані, отримані завдяки імуногістохімічному методу дослідження за допомогою моноклональних антитіл, які є якісними показниками вікових змін тканинного складу та гістофізіологічних структур.

6. Проведена робота відкриває новий напрям подальшого вивчення вікових змін тканинного складу і гістофізіологічних структур передміхурової залози для розробки методів корекції патогенезу її захворювань.

Практичне значення отриманих результатів. Одержані дані відображають морфофункціональні особливості передміхурової залози людини у віковому аспекті, їх взаємозв'язки з іншими механізмами захисту і є морфологічною базою для розуміння як місцевих імунних реакцій в передміхуровій залозі, так і реакцій системного характеру.

Проведене дослідження на статевозрілих щурах дозволило з'ясувати окремі ланки імунологічної регуляції після введення антигена.

Практичне значення отриманих результатів полягає в тому, що рівень теоретичних узагальнень, пов'язаних з введенням в дослідження комплексного підходу, що включає гістологічні, імуногістохімічні, імуноморфологічні, морфометричні методи дослідження морфогенезу передміхурової залози, служить для розробки практичних завдань медицини.

Різний ступінь експресії PSA (простатспецифічний антиген), LSMA (маркер гладком'язового актину), маркер на AR (андроґенний рецептор), CD34 (маркер ендотелію судин), ki-67 (маркер проліферативної активності) є якісним показником вікових змін тканинного складу та гістофізіологічних структур залози може бути використаний для розробки методів корекції патогенеза її захворювань, а також при тестуванні стану імунної системи людини у клінічних дослідженнях. Основні положення дисертації впроваджені в навчальний процес і наукову роботу на кафедрах гістології, цитології та ембріології Харківського державного медичного університету, Ужгородського національного університету, на кафедрі топографічної анатомії, оперативної хірургії та загальної патології Запорізької академії післядипломної освіти, на кафедрах анатомії людини Дніпропетровської медичної академії, Сумського державного медичного університету, патологічної анатомії, урології, онкології і спеціалізованих лабораторій НДІ.

Особистий внесок здобувача. Дисертант самостійно виконала патентно-інформаційний пошук, визначила мету і завдання дослідження, методичні підходи, згідно з якими виконано вилучення та проведення матеріалу, отримання гістологічних зрізів, їх фарбування з використанням гістологічних, імуногістохімічних і морфометричних методів дослідження. Автором проведена статистична обробка отриманих результатів, оформлення їх у вигляді таблиць, графіків, мікрофотографій, проведений аналіз результатів, сформульовані основні положення роботи.

Автором самостійно написані всі розділи дисертації, зробила висновки і обґрунтувала практичні рекомендації, які були відображені в інформаційному листі.

Підготовка статей і оформлення дисертаційної роботи проведена автором самостійно. У наукових публікаціях за участю співавторів дисертанту належить основна частина виконаної роботи, насамперед, що стосується передміхурової залози.

Імуногістохімічні дослідження виконані на базі лабораторії кафедри патологічної анатомії Дніпропетровської державної медичної академії (зав. кафедри професор Шпонька І. С.).

Дисертант щиро вдячний керівникам та співробітникам Запорізького державного медичного університету за увагу до його досліджень та всебічну допомогу.

Апробація результатів дисертації. Основні положення дисертаційної роботи доповідалися та обговорювалися на з'їздах, конгресах, симпозіумах: на науковій конференції “Актуальні питання морфогенезу”, присвяченій пам'яті і 60-річчю з дня народження заслуженого діяча народної освіти України, доктора медичних наук, професора В.І. Проняєва, (Чернівці, 2001), на конференції, присвяченій 100-річчю з дня народження професора Б.В.Альошина (Харьків, 2001), на конференції, присвяченій 100-річчю з дня народження найвидатнішого гістолога, засновника кримської ембріологічної школи, доктора медичних наук, професора Бориса Павловича Хватова (Ялта, 2002), на III Національному Конгресі анатомів, гістологів, ембріологів і топографоанатомів України (Київ, 2002), на Міжнародній конференції “Мікроциркуляція в морфологічному та клінічному аспектах” (Івано-Франківськ, 2003), на Міжнародному конгресі “Розвиток в морфологічних, експериментальних та клінічних дослідженнях положень вчення В.М.Шевкуненка про індивідуальну мінливість будови тіла людини” (Полтава, 2003), на науково-практичній конференції морфологів “Роль імунної, ендокринної та нервової систем в процесах морфогенезу та регенерації” (Запоріжжя, 2003), на науково-практичній конференції “Сучасні аспекти медицини і фармації - 2004” (Запоріжжя, 2004), на Українській конференції з міжнародним представництвом “Нейроендокринні і імунні механізми регуляції гомеостазу в нормі та патології” (Запоріжжя, 2005).

Апробація дисертації проведена на спільному засіданні кафедр анатомії людини, гістології, цитології та ембріології Запорізького державного медичного університету.

Публікації. За темою дисертації опубліковано 26 наукові праці. Серед них 22 в наукових професійних виданнях рекомендованих ВАК України, з яких самостійних 19 і 3 роботи в співавторстві. Одна робота - у закордонному виданні. За результатами дисертації видано інформаційний лист.

Структура та обсяг дисертації. Дисертація викладена російською мовою, на 288 сторінках машинопису і містить розділи: вступ, аналітичний огляд літератури, матеріали та методи досліджень, результати досліджень (включає 3 розділи з підрозділами), аналіз та обговорення результатів дослідження, висновки, рекомендації, щодо практичного використання, список використаних джерел. Дисертація ілюстрована 94 рисунками та 4 таблицями. Список літератури містить 298 найменувань (вітчизняних 215 і 83 зарубіжних авторів).

ОСНОВНИЙ ЗМІСТ РОБОТИ

Матеріали і методи дослідження. Для дослідження брали матеріал передміхурової залози людини у віці від 8 тижнів ембріогенезу до 85 років. Матеріал брали у осіб, загиблих в результаті таких причин, які не викликають змін органа, що вивчається. Ембріологічний матеріал одержаний в пологових будинках м. Запоріжжя (зародки і абортівні плоди брали від фізично здорових жінок), у дітей, дорослих і людей літнього і старечого віку, з моргу судово-медичної експертизи та патологоанатомічного відділення обласної клінічної лікарні, п'ятої дитячої лікарні, медсанчастини заводу «Комунар» м. Запоріжжя. Вік визначали за даними історій хвороб, протоколів розтинів.

Дослідження здійснювалися відповідно до принципів Гельсінської декларації, прийнятої Генеральною асамблеєю Всесвітньої медичної асоціації (2000р.), Конвенції Ради Європи про права людини й біомедицини (1997), що відповідають положенням ВООЗ, Міжнародної ради медичних наукових товариств, Міжнародного кодексу медичної етики (1983 р.), «Загальним етичним принципів експериментів над тваринами», затвердженим I Національним конгресом з біоетики (Київ, 2001), погодженим з положеннями «Європейської конвенції по захисту хребетних тварин, які використовуються в експериментальних та інших наукових цілях» (Страсбург, 18.03.1986).

Весь досліджуваний матеріал розподілений на дев'ять вікових груп: період пренатального онтогенезу, період новонародженості (1-10 днів), дитячий вік (від року до 11 років), підлітковий період (13- 16 років), юнацький вік (17-21рік), перший зрілий вік (22-35 років), другий зрілий вік (36-60 років), літній вік (61- 75 років), старечий вік (75-90 років). В основу класифікації покладені рекомендації, прийняті конференцією з вікової морфології, фізіології і біохімії (Москва, 1965).

Кусочки простати фіксували в 10% розчині нейтрального формаліну, рідинах Карнуа і Буена, а потім поміщали в парафін і виготовляли серійні зрізи за загальноприйнятою методикою Е. Пірса (1962). Потім виготовляли зрізи товщиною 5-6 мкм. Парафінові зрізи забарвлювали гематоксиліном Караці і Ерліха, еозином, азур II – еозином, ставили ШИК-реакцію. Вивчення мікропрепаратів проводилося на мікроскопі Olimpus VX-41 з цифровою камерою С-4040 zoom і персонального комп'ютера. Вимірювання морфометричних характеристик лімфоїдної популяції проводили за допомогою комп'ютерної системи цифрового аналізу із зображенням VIDAS-368 (Kotron Elektronik, Німеччина). Зображення, які одержували на мікроскопі AXIOSKOP за допомогою високочутливої камери CONU-4722 (CONU Inc., США), були введені в комп'ютерну систему цифрового аналізу VIDAS-386 (Kotron Elektronik, Німеччина).

В якості первинних антитіл використовували моноклональні антитіла до CD 34- ендотелій (клон DO-7, Dako Cytomation), Ki-67 (клон MIB-1, DakoCytomation) – показник проліферативної активності, AR – рецептори до

андрогенів, PSA – простатспецифічний антиген, LSMA – маркер гладком'язового актину. Для кожного маркера ми проводили контрольні дослідження з метою виключення недійснопозитивних чи несправжньонегативних результатів. Важливою умовою якісного імуногістохімічного забарвлення є правильно підібраний титр антитіла, а також час та температура інкубації. Оптимальна температура інкубації 24° С протягом 10 – 30 хв., в залежності від типу і розведення антитіла. Подальшу обробку проводили за допомогою системи візуалізації LSAB - 2 (DAKO) протягом 10 хв. кожним реактивом з біотинильованими антитілами та стрептавідін-пероксидазним комплексом. Потім проводили реакцію з хромогеном (DAB (DakoCytomation)), оцінюючи якість взаємодії під контролем мікроскопа від 20 секунд до 3 хвилин. Для ідентифікації клітин у лімфоїдних утвореннях використовували вказівки (В.П. Бикова, О.П. Терезина, 1995; Д.Б. Никитюк, 1998).

В результаті дослідження лімфоїдних структур було виділено 6 класів клітин: 1-й клас - лімфобласти, 2-й клас - малі лімфоцити, 3-й клас - середні лімфоцити, 4-й клас - плазматичні клітини, 5-й клас - макрофаги, 6-й клас - клітини з ознаками деструкції.

Експериментальні дослідження були проведені на 150 статевозрілих щурах-самцях лінії Вістар (отриманих з віварію ін-ту фармакології і токсикології АМН України, м. Київ) масою 220-240 г (вік 5-6 місяців). Піддослідні тварини були розділені на три групи: перша - інтактні тварини (40 щурів), друга група - експериментальна (70 щурів) і третя група - контрольна (40 щурів). Три групи знаходилися в однакових умовах. Експеримент проводився в осінньо-зимовий період року. До і під час експерименту щури знаходилися у віварії при t 20-25 С, вологості не більше 50%, об'ємі повітрообміну (витяжка-притока) 8:10, в світловому режимі “ніч - день”, в стандартних пластикових клітках (не більше 6 особин в кожній), на стандартному раціоні. Проводилося щоденне спостереження за поведінкою і загальним станом тварин.

Всі щури, використані в експерименті, були здорові і активні, мали охайний вигляд. Експериментальним тваринам вводили внутрім'язово імуноглобулін людський нормальний в дозі 1мг. Для нього характерні висока антигенна активність і відсутність токсичної, пірогенної, ад'ювантної дії. Контролем для решти груп тварин були щури, яким вводили фізіологічний розчин в еквівалентних об'ємах. Враховуючи наявність циркадних ритмів в лімфоїдних органах, забій щурів проводився в один і той же час доби. Евтаназія щурів проводилася строго під ефірним наркозом на 3, 7, 14, 21 добу з дотриманням «Правил проведення робіт з експериментальними тваринами». Для дослідження брали передміхурову залозу щурів, яка фіксувалася в рідині Буена, проводилася в зростаючій батареї спиртів і заливалася у віск-парафін. Готувалися серійні зрізи товщиною 5-6 мкм, які забарвлювалися гематоксилін - еозином. Для оцінки накопичення глікогену і ШИК-позитивних глікозаміногліканів ставили реакцію Шиффа з обробкою і без обробки амілазою з забарвленням ядер гематоксиліном. Одержані

цифрові дані оброблені статистично з обчисленням відповідних показників. Все це дозволило одержати достовірні дані при рішенні поставлених задач.

Методом лектинової гістохімії на лімфоцитах, які містять рецептори до лектину арахісу (PNA), що специфічно зв'язуються із залишками b-D – галактози, лектин сої (SBA), специфічний до залишків N-ацетил-, cD-галактозаміну, виконували з використанням прямої реакції з кон'югатом і пероксидазою хрину з відкладенням пігментної бензидинової мітки.

Лімфоїдні клітини, на мембранах яких присутні рецептори до лектину арахісу, є Т-лімфоцитами на різних стадіях диференціювання, тобто незрілі, що показано у ряді робіт (Л.І. Іванюта, 1996; Я.М. Кабак, 1968), а також подібні рецептори визначаються на поверхні лімфобластів гермінативних центрів лімфоїдних вузликів. Лімфоцити з рецепторами до лектину сої, за даними авторів (Л.І. Іванюта, 1996; Я.М. Кабак, 1968), є В-лімфоцитами, що не завершили процеси диференціювання в центральних органах імунної системи. Обробку зрізів здійснювали розчином кон'югата лектину з пероксидазою хрину (лектин - HRP) протягом 8 годин при кімнатній температурі в темряві після попередньої інактивації ендогенної пероксидази, обробки досліджуваних зрізів протеазами протягом 10 хвилин при $t +37^{\circ} \text{C}$ і проведення кислотного гідролізу за Quintarelli et al. (1961) для відщеплення сіалових кислот. Контрольні зрізи інкубували з кон'югатом лектин-HRP у присутності 0,4% розчину відповідного моносахариду.

Лектини виготовлені в лабораторії “Лектинотест” з сировини Карпатського регіону (м. Львів).

Кількість розподілу вузликів визначали на тотальних препаратах передміхурової залози як у області залозистого епітелію, так і в стромі досліджуваного органу, забарвлених за методом Сирцова В.К. (1981) – авторське свідоцтво № 964522. З цією метою підраховували кількість лімфоїдних утворень на площі 1 см² передміхурової залози чоловіків різного віку. Окрім цього вивчалася форма вузликів, розміри і площа.

Вивчення кровоносних судин, ланок мікроциркуляторного русла здійснювали комплексними морфофункціональними методами, шляхом підрахунку діаметру кровоносних судин і їх кількості на пошарово виготовлених серійних зрізах кожного лімфоїдного утворення. Кровоносні судини мікроциркуляторного русла класифікувалися на артеріоли, капіляри і венули. Діаметр внутрішнього просвіту судин гемомікроциркуляторного русла лімфоїдних скупчень, а також розміри лімфоїдних утворень вимірювали за допомогою мікрометра окуляра типу МОВ-1-15х на тих серійних гістологічних зрізах, де лімфоїдні скупчення були найбільшими. Визначали абсолютну площу лімфоїдних скупчень, яку обчислювали за формулою $S = \pi/4 * (a*b)$, де S-абсолютна площа лімфоїдних структур в мкм², $\pi = 3,14$ а і b-найбільший і найменший діаметри лімфоїдних структур (Г.Г.Автанділов, 1990; М.В. Головизнін, 1993; В.М. Запорожан, В.К.Напханюк, 2000). Кровоносні судини мікроциркуляторного русла класифікувалися на артеріоли, венули і капіляри (Е.Ю. Гусєв, В.Л. Поносов,

1991; В.М. Запорожан, В.К. Напханюк, 2000). Статистична обробка отриманих результатів проведена за допомогою програм Statgraph на персональному комп'ютері «PentiumII». Враховувалася середня арифметична величина (M), середнє квадратне відхилення (σ) і стандартна помилка середньої арифметичної (S). Порівняння середніх значень проводили за показниками Фішера – Стьюдента. Відмінності двох середніх вважали достовірними при $P < 0,05$. Для обчислення початкових параметрів і коефіцієнтів статистичного аналізу використовували програму Microsoft Office Excel 2000.

Результати досліджень та їх обговорення

Морфофункціональна характеристика структурних елементів передміхурової залози людини в різні періоди пренатального онтогенезу. Чіткі ознаки простати, що розвиваються, видно у 12-тижневих зародків. На 12 тижні пренатального онтогенезу спостерігається інтенсивне формування первинного дифузного мікроциркуляторного русла простати. Кількість капілярів на одиницю площі збільшується з $6,30 \pm 0,10$ до $8,90 \pm 0,21$ ($p < 0,01$) на 17 тижні внутрішньоутробного періоду.

У зародків 14-15 тижнів у товщі епітеліальних тяжів передміхурової залози з'являються порожнини, які вислані пластом клітин, що нагадують своєю будовою перехідний епітелій простатичної частини уретри. Процес утворення волокон йде особливо інтенсивно у ділянці передньої частини залози, в безпосередній близькості до уретри, навколо залозистих відділів. Потрібно відзначити, що у плодів 14-15 тижнів йде посилене диференціювання залозистого апарату.

У залозі плодів 17-18 тижнів відбуваються подальші проліферативні процеси в епітеліальній тканині. Спостерігається розростання епітеліальних тяжів, перетворення останніх у кінцеві секреторні відділи і дихотомічне галуження вивідних проток. Збільшується число і діаметр колагенових фібрил. Особливий інтерес представляє динаміка полісахаридних комплексів в стромі і паренхімі органу. Виявлення ШИК–позитивних речовин вказує, що полісахариди, які дають позитивну реакцію, містяться в значній кількості в клітинних елементах епітелію і, особливо, в сполучнотканинних клітинах і волокнах. Вони є в м'язовій тканині. При постановці ШИК–реакції, коли у 18-тижневих плодів в епітелії простатичної частини уретри і в деяких клітинах епітелію секреторних відділів виявляються амілазостійкі гранули секрету. У інших клітинах є безбарвні вакуолі відповідно до розмірів гранул. Процеси секреції протікають по черзі в окремих групах залозистих відділів. Секреторні гранули частіше зустрічаються в клітинах епітелію залозистих проток, ніж в кінцевих відділах.

У плодів 20 – 25 тижнів спостерігається подальше збільшення кількості секреторних відділів. Аналіз полісахаридного складу компонентів епітелію в сполучній тканині показує, що у плодів 20-21 тижня виявляється різке ШИК-позитивне забарвлення в сполучнотканинних волокнах, прилеглих до секреторних відділів.

Процес формування лімфоїдних структур проходить прискорено в ділянках, прилеглих до залозистих часточок. Клітини лімфоїдного ряду представлені малими і середніми лімфоцитами, ретикулярними клітинами, і в основному веретеноподібної форми, одиночними макрофагами. У цей період внутрішньоутробного розвитку кількість судин складає $9,00 \pm 0,8$ ($p < 0,01$). Капіляри в основному розташовуються навколо залозистих компонентів. У віці 24 - 26 тижнів відсутня експресія маркера гладком'язового актина передміхурової залози. У передміхуровій залозі у плодів в цей період присутні лімфоїдні клітини, що несуть на своїй поверхні рецептори до лектинів арахісу і сої. PNA + лімфоцити локалізуються біля епітеліальних структур, що розвиваються, а SBA+ лімфоцити - серед малодиференційованих клітин сполучної тканини. Кількість PNA+ і SBA+ лімфоцитів не перевищує 5% від загальної кількості лімфоцитів і достовірно не відрізняється між собою.

В період 5-6 місяців внутрішньоутробного періоду в передміхуровій залозі підвищується вміст лімфоцитів, що мають рецептори до лектинів арахісу і сої (у 5 разів PNA+ лімфоцитів і в 2 рази SBA+лімфоцитів). Локалізація їх не змінюється.

У 35-36 тижнів передміхурова залоза плода людини представляє собою повністю сформований орган, в якому виділяється чітка трубчасто-альвеолярна будова залозистого апарату.

Період новонародженості і ранній дитячий вік (від 0 до 11 років). Передміхурова залоза новонароджених, як і плодів останнього місяця вагітності, побудована складно і проявляє функціональні ознаки, властиві їй в дорослому організмі. На стан цитохімічних і морфологічних показників простати в цьому віці істотно впливають статеві гормони організму матері.

Сполучна тканина строми простати новонароджених складається з пучків колагенових, еластичних і незрілих колагенових волокон. У кількісному відношенні колагенові волокна переважають над еластичними і ретикулярними. Вони утворюють сполучнотканинні прошарки, супроводжуючі вивідні протоки. Мережа не сформована, в ній видно тонкі і товсті капіляри, які складаються в замкнуті і незамкнуті петлі, що вказує на не закінчений процес росту капілярів. Навколо лімфоїдних утворень поряд з кровоносними судинами розташовуються лімфокапіляри і лімфатичні судини. Артеріолу супроводжують 1-2 лімфокапіляра.

Вік від 2 – до 10 місяців пов'язаний з проліферативними процесами, що приводять до збільшення сполучнотканинної частини строми. У простаті дитини кінцеві відділи вислані призматичним епітелієм, який має в одних відділах низькі клітини, в інших високі. Кількість лімфоїдних структур залишалася на колишньому рівні. Загальні закономірності будови епітеліального покриву, клітинного складу, вміст PNA+ і SBA+ лімфоцитів не зазнають помітних змін в порівнянні з описаним вище віком.

Відзначалися зміни конкретного функціонального забезпечення таких проліферативних процесів простати: формування мікроциркулярного русла, формування залозистих відділів, дозрівання сполучної тканини. У цей період

новоутворення капілярів продовжується до кінця першого року життя. Зростання нових капілярів йде паралельно збільшенню кількості лімфоїдних утворень. Вочевидь, що новоутворення мікросудин притаманне більшою мірою лімфоїдним структурам, що власне формуються, вже існують і піддаються диференціюванню.

З моменту народження до 4,5 – 7 місяців між залозами в сполучнотканинних перегородках виявлялися дифузно розташовані клітини лімфоїдного ряду, серед яких відзначалися лімфоцити, лімфобласти з фігурами мітозу в ядрах, макрофаги і плазматичні клітини. Ці скупчення, без чітко вираженої сполучнотканинної капсули і без певної зональності, розташовувалися біля кровоносних судин.

У дітей грудного віку кількість лімфоїдних утворень достовірно збільшилася в 1,2 рази з попереднім віком. Визначалися лімфоїдні структури у вигляді скупчень, дифузно розташованих, і лімфоїдні утворення з чітко обмеженою капсулою, що складається з колагенових і ретикулярних волокон і фібробластів. Макрофаги мали цитоплазматичні вирости і знаходяться в оточенні лімфоцитів. У дітей 2-3 років епітелій залозистих відділів простати дворядний. Проте він змінює в різних відділах свою будову від кубічної до призматичної. Вивідні протоки вислані нижчими клітинами, ніж секреторні відділи. Зустрічаються окремі епітеліальні бруньки, що не мають просвітів, з яких в процесі дозрівання утворюються нові альвеоли органу. Висота і форма епітеліальних клітин схильні до значних змін.

У передміхуровій залозі до 5 років добре розвинена система вивідних проток і секреторних відділів. Останні розвиненіші в центрі органу, ніж на периферії. Епітелій, що вистилає вивідні протоки, багаторядний. У секреторних відділах - клітини епітелію призматичної форми з базальним розташуванням ядер. Між високими клітинами зустрічаються дрібні клітини з інтенсивно забарвленою цитоплазмою. Місцями на різних ділянках препарату відмічається (з позитивної до слабо позитивної) експресія маркера проліферативної активності Ki-67 клітин передміхурової залози. На даному етапі, від 2-3 років, чітко простежується мережа кровоносних судин, що розвивається.

Дитячий вік. Від 4 до 8 років розвиток передміхурової залози залишається стабільним. У цьому віці в передміхуровій залозі виявляється звивистість артерій. Міжчасточкові артерії дають гілки до м'язової, сполучної і залозистої тканин. Капіляри, що походять від залозистих артерій, утворюють навколо секреторних камер дрібно - петлясті мережі у вигляді кошиків. Між стінкою кровоносних капілярів і залозистими клітинами завжди є в тій чи іншій мірі виражений прошарок сполучної тканини. У дітей в цьому віці не спостерігалось таких добре виражених сплетінь капілярів навколо секреторних камер, які спостерігаються у дорослих.

У передміхуровій залозі, порівняно з попереднім терміном відзначалося подальше збільшення кількості і розмірів лімфоїдних утворень, як у ділянці залоз, так і в стромі простати. Спостерігалися лімфоїдні утворення у вигляді дифузних скупчень, що не мають певної капсули, і

лімфоїдні утворення округлої і овальної форми. Розміри вузликів сильно варіюють від 85x235 до 125x245 мкм. Клітини стромі лімфоїдних утворень в цей період онтогенезу характеризуються овальними або більш витягнутими ядрами з дрібними, рівномірно розподіленими глибокими хроматину і порівняно невеликими ядрами. Клітинний склад лімфоїдних утворень в цьому віковому періоді онтогенезу порівняно з попереднім терміном, змінився. Збільшилася кількість плазматичних клітин, порівняно з попереднім віком, достовірно в 1,5 рази. Серед плазматичних клітин переважають зрілі форми, зустрічаються плазмоцити, що гинуть.

Спостерігалися лімфобласти і клітини, що мітотично діляться, в гермінативному центрі. Збільшилася кількість малих і середніх лімфоцитів, ретикулярних клітин, макрофагів. Лімфоїдні вузлики, що знаходяться біля залоз (лімфоепітеліальні вузлики) і в стромі передміхурової залози біля кровоносних судин (периваскулярні лімфоїдні вузлики), збільшилися і в кількісному плані, і в розмірах.

Надалі, у стадії активного функціонування, центр розмноження набуває однорідної структури і поповнюється власними клітинами. Вміст макрофагів і клітин з ознаками деструкції в цій зоні, порівняно з попереднім терміном, не змінився, але зросла кількість фагоцитуючих макрофагів.

Лімфоїдні утворення, розташовані в стромі передміхурової залози, біля кровоносних судин, спостерігалися двох типів. До першого відносяться дифузно розташовані клітини лімфоїдного ряду, серед яких зустрічалися ретикулярні, плазматичні клітини, макрофаги. Другий тип лімфоїдних структур представлений утвореннями шароподібної або овальної форми, які мають капсулу, що складається з колагенових, еластичних і ретикулярних волокон. Волокна ретикулярної стромі навколо лімфоїдних вузликів тонкі. У центрі вузликів виявляються лише поодинокі, тонкі волокна. Периферична зона складалася з малих і середніх лімфоцитів, плазматичних клітин і макрофагів. У цій зоні спостерігалися тісні взаємовідносини макрофагів і лімфоцитів. Макрофаги в цитоплазмі накопичували базofilні включення, мабуть, залишки лімфоцитів, що розпадаються. Кількість цих клітин достовірно збільшилася в 2 рази порівняно з попереднім терміном. Центри розмноження добре видно на гістологічних зрізах, вони займають велику частину лімфоїдних вузликів. В одинадцять років спостерігається збільшення позитивної експресії маркеру ki-67 до індексу проліферативних моноклональних антитіл. Мережа утворена ретикулярною тканиною, в периферичних відділах вузликів щільніша, дрібнопориста, на відміну від рідкої мережі в центрі вузлика. У центрах розмноження присутні клітини з картинами мітозу. Плазматичні клітини виявлені як в лімфоїдних вузликах, так і в дифузній лімфоїдній тканині.

У період від 10-11 років спостерігається наявність секрету у просвіті, що пояснюється розвитком залозистого епітелію. Отже, більш інтенсивний розвиток залозистого епітелію стимулює формування судинного русла порівняно з попереднім періодом. Таким чином, можна відзначити наявність лімфоїдних утворень і судинного русла навколо залозистих елементів, а

також закономірну позитивну експресію цитоспецифічного маркера CD-34 у цитоплазмі ендотеліальних клітин передміхурової залози.

У другому дитячому періоді кількість PNA+ і SBA+ лімфоцитів достовірно збільшилася порівняно з попереднім періодом. Визначалося їх скупчення навколо кровоносних судин. У даному періоді спостерігається позитивна експресія маркера AR в клітинах залозистого епітелія.

Простата дітей 11 років представляє собою в морфологічному відношенні добре розвинену залозу. Епітелій, що вистилає вивідні протоки і кінцеві відділи - призматичний. Деякі ділянки вислані кубічними, інші – призматичними клітинами. В апікальних відділах багатьох епітеліальних клітин ацинусів знов, як у новонароджених, з'являється ацидофільна облямівка. При постановці ШИК–реакції виявляються не тільки ацидофільна облямівка, але і накопичення секрету в клітинах окремих ацинусів.

Сполучна частина строми складається з колагенових волокон, розташованих у вигляді пучків. Вони мають різну інтенсивність забарвлення пікрофуксином.

Важливу роль грає тканинний регіон, до складу якого входять залозиста тканина, базальна мембрана і прилеглі сполучнотканинні і м'язові компоненти строми. Своєрідним стрижнем цієї системи є кровоносна судина капілярного або артеріального типу. Навколо судини йде формування волокнистих структур і м'язових компонентів строми, кількісні співвідношення яких і ступінь розвитку їх в регіонах визначають нормальні вікові морфофункціональні характеристики простати.

Підлітковий період (13-16 років). У 13 років епітелій залозистих утворень простати представляє собою добре розвинений функціональний пласт клітин, що мають різну форму, величину та знаходяться в різних функціональних станах. Секреторні відділи представлені групами ацинусів, оточених прошарками сполучної тканини. Епітелій, що вистилає ацинуси, має різну будову. В одних ацинусах він представлений кубічними клітинами, в інших - призматичними, навіть плоскими. Деякі ділянки епітелію ацинусів нагадують дворядний епітелій. Секреторні процеси в залозі посилюються, хоча ступінь накопичення секрету не так виражений, як в 13 років.

У підлітковий період відбуваються глибокі морфологічні та функціональні перебудови в залозистих і сполучнотканинних структурах передміхурової залози людини, які найяскравіше виражені в 13 років. Залозисті структури переважають над сполучнотканинними, але простежується позитивна експресія LSMA.

У підлітковому періоді, разом з морфофункціональними змінами в залозистому апараті простати, спостерігається і морфофункціональна перебудова лімфоїдних утворень, яка виявлялася збільшенням кількості їх площі.

У підлітковому періоді (13-16 років) в передміхуровій залозі між кінцевими відділами залоз визначалися лімфоїдні скупчення, у складі яких виявлялися лімфоцити, макрофаги, плазматичні клітини. Діаметр лімфоїдних структур склав 135-325 мкм. Об'ємна частка малих лімфоцитів складає $43,6 \pm$

2,1%, середніх - $23,5 \pm 2,5\%$, плазматичних клітин - $2,3 \pm 0,6\%$. Макрофаги визначалися в основному в центральній зоні, об'ємна частка їх склала $2,2 \pm 0,5\%$. Мітотичний індекс у дітей в цей період, порівняно з попереднім етапом онтогенезу, склав $4,3 \pm 0,2\%$. У лімфоепітеліальних вузликах, порівняно з попереднім періодом, достовірно збільшилася кількість малих і середніх лімфоцитів в периферичній зоні. Ретикулярні клітини в цій зоні розміщувалися «віночком», поблизу кровоносних судин, зокрема венул, поряд з якими спостерігалися макрофаги. В (ЛЕВ) переважали клітини - лімфобласти з фігурами мітозу, плазматичні клітини, макрофаги, ретикулярні клітини. Збільшилася кількість клітин з ознаками деструкції.

У стромі передміхурової залози, біля кровоносних судин спостерігалися не тільки дифузно розташовані клітини лімфоїдного ряду, але і дрібні лімфоїдні структури - периваскулярні лімфоїдні вузлики (ПВЛВ) діаметром 86×130 мкм, і крупніші лімфоїдні скупчення шароподібної або овальної форми діаметром від 160 до 235 мкм.

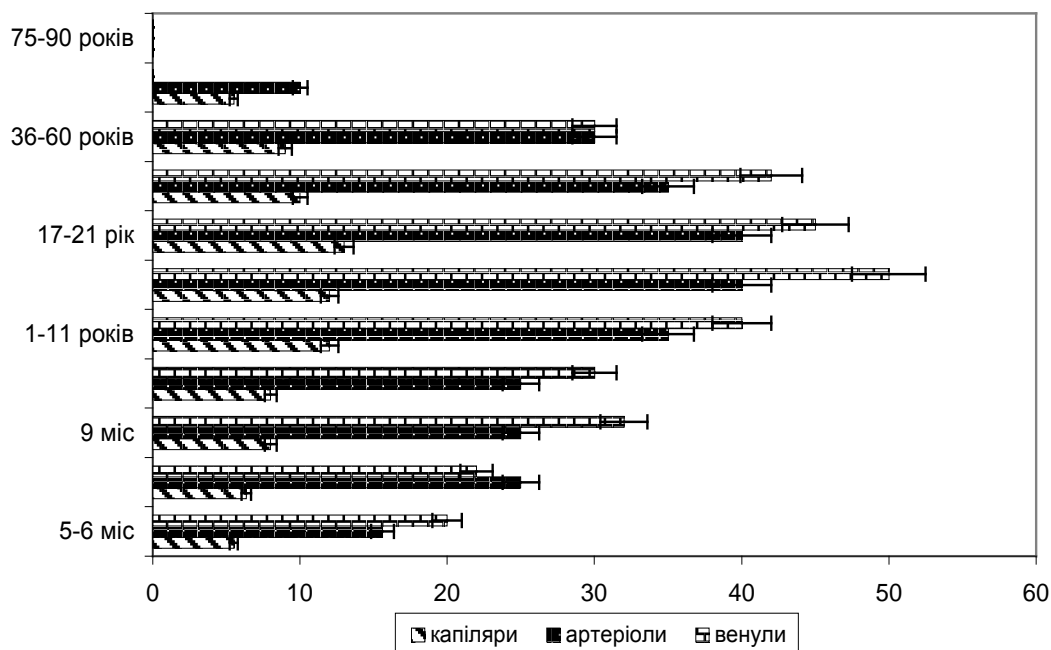


Рис. 1. Розміри різних ланок гемомікроциркуляторного русла лімфоїдних утворень в зоні залозистого епітелію передміхурової залози людини в онтогенезі ($\bar{x} \pm S_x$).

У периваскулярних лімфоїдних утвореннях в цей віковий період периферична зона виглядає темнішою у зв'язку з великою кількістю малих і середніх лімфоцитів. Плазматичні клітини розташовувалися в основному в центральній зоні. Кількість цих клітинних елементів збільшилася в 1,5 рази порівняно з попереднім терміном. Макрофаги в цьому віковому періоді в ЛЕВ і ПВЛВ проявляють вищу активність, ніж в попередньому віці. Як і в лімфоепітеліальних вузликах у дітей у віці від 13 до 16 років, макрофаги разом з лімфоцитами, які «віночком» оточували їх, утворюють «розетки».

У складі лімфоїдних утворень передміхурової залози спостерігається стабілізація кровопостачання, що виражається в збільшенні кількості кровоносних капілярів, артеріол і вену, також яскрава чітка позитивна експресія цитоспецифічного маркера ендотелію CD-34 для підліткового віку.

Капіляри безпосередньо прилягають до розгалужень залоз; часто ендотелій капіляра відокремлений від порожнини залози лише одним шаром клітин призматичного епітелію.

Юнацький вік (17-21 рік). Передміхурова залоза в 17 років представляє собою орган, що цілком сформувався, як в морфологічному, так і функціональному відношеннях. Переважають секреторні відділи над вивідними протоками. Основна маса епітеліального покриву утворена дворядним призматичним епітелієм, клітини якого схильні до значних змін, пов'язаних з функціональним станом часточок і характером секреторного процесу в них. Серед клітинних елементів сполучної тканини переважають фібробласти, фіброцити, лімфоцити, а також зустрічаються макрофаги і клітини. Фібробласти в своїй цитоплазмі містять значну кількість глікозаміногліканів.

До 18 років морфологічні структури епітелію не зазнають істотних змін. Тому, як і в попередній період, наявна позитивна експресія маркера PSA (простатспецифічного антигену) в клітинах залозистого епітелію передміхурової залози. Це пояснюється інтенсивним якісним розвитком залозистого епітелію в нормі для даного вікового періоду, 17 – 30 років. Залозисті відділи мають найрізноманітнішу форму й розміри. Вони оточені прошарком, що складається зі сполучної тканини і гладких м'язових елементів. Експресія міоспецифічного маркера LSMA позитивна.

Якщо в капсулі органу і перегородок, що відходять від неї, переважає щільна сполучна тканина, що складається з клітинних елементів і колагенових волокон, то в ділянках, прилеглих до секреторних відділів, на перше місце виходять ретикулярні і еластичні елементи. У 18 років спостерігається позитивна експресія маркера AR в залозистому епітелії простати, що безпосередньо пов'язано з простатспецифічним антигеном в клітинах залозистого епітелію.

У 19 років морфологічна характеристика епітеліального покриву залишається приблизно такою ж, як у осіб 18 років. Для епітелію даного віку властива чітка двошаровість, утворена ядрами кубічних і призматичних клітин. У період з 17 до 20 років відбувається інтенсивне збільшення паренхіматозних елементів передміхурової залози, при одночасному зменшенні процентного вмісту сполучнотканинних компонентів. Подібна картина спостерігається в дещо менш вираженому вигляді і в наступні роки, досягаючи максимуму до 36-річного віку.

У просвітах залозистих відділів органу зустрічаються поодинокі конкреції, що досягають в окремих випадках великих розмірів. У цьому віці відзначається подальший розвиток залозистих відділів, у зв'язку з чим відбувається збільшення залози.

Між кінцевими відділами залоз визначаються лімфоїдні структури: лімфоепітеліальні вузлики діаметром 95-240 мкм, які мають чітко визначену капсулу, що складається з колагенових і еластичних волокон. У цих лімфоїдних вузликах можна виділити субепітеліальну зону, центральну і периферичну. Субепітеліальна зона на гістологічних зрізах має куполоподібну форму за рахунок проникнення великої кількості лімфоцитів в залозистий епітелій. Домінуюче місце в цій зоні відводиться малим лімфоцитам. Центральна зона лімфоепітеліальних вузликів характеризувалася наявністю клітин з картинами мітозів. Центри розмноження, що є одним з місць утворення лімфоцитів, містять в значній кількості лімфобласти. У юнацькому віці кількість лімфоїдних вузликів з центрами розмноження збільшилася в два рази. Спостерігається слабопозитивна експресія маркера проліферативної активності Ki-67 передміхурової залози. У вузликах без центру розмноження клітини розташовуються щільно і відносно рівномірно. У цей віковий період центри розмноження в лімфоїдних вузликах крупні, так що периферична зона вузликів представляється дуже вузькою. У периферичній зоні визначалися малі і середні лімфоцити, плазматичні клітини, макрофаги. Ця зона виглядала темнішою і мала вигляд "півмісяця", що оточує центральну зону, за рахунок щільного скупчення малих і середніх лімфоцитів. Кількість цих клітин достовірно збільшилася в 1,5 рази порівняно з попереднім періодом. Плазматичні клітини спостерігалися ближче до залозистого епітелію. Клітини з ознаками деструкції виявлялися біля макрофагів.

Периваскулярні лімфоїдні вузлики, розташовані по ходу венул, були округлої або овальної форми. Периферична зона лімфоїдних утворень характеризується рівномірним розподілом малих і середніх лімфоцитів. Спостерігається незначна кількість макрофагів, що фагоцитують. Вони можуть бути овальними, шароподібними, неправильної форми. Переважно така форма макрофагів спостерігається серед клітин-лімфоцитів.

У цьому віці кількість лімфоїдних утворень з центрами розмноження збільшилася в два рази, порівняно з попереднім терміном.

Потрібно відзначити, що в цій віковій групі кількість лімфоїдних утворень і їх розміри збільшилася порівняно з підлітковим віком. Мітотичний індекс в центральній зоні склав $2,69 \pm 0,18$.

При вивченні гістологічних препаратів встановлено, що кровопостачання лімфоепітеліальних вузликів здійснюється з артерій поверхневої кровоносної мережі, від яких відходять артеріоли, капіляри, перехідні в капіляри, венули з високим ендотелієм і переривистою базальною мембраною, вени, які утворюють, як артерії, сплетіння. З міжзалозистих артерій відходять власне залозисті артерії, які своїми капілярними розгалуженнями навколо секреторних відділів передміхурової залози утворюють густі мережі у вигляді кошиків або сіточок. Діаметр капілярів, що обплітають лімфоїдні вузлики, складає 20-25 мкм. Капіляри лімфоїдних структур вистилають фенестрованим епітелієм, через який мігрують макрофаги. Лімфатичні капіляри, проходячи в сполучнотканинних

прошарках між пучками м'язових волокон, часто супроводжують артеріоли і венули. Кровоносні капіляри вузликів утворюють клубочки у вигляді “кошиків”. У слизовій оболонці передміхурової частини сечовивідного каналу лімфатичні капіляри утворюють одношарову мережу, петлі якої мають подовжено-овальну форму і своїми довгими розмірами орієнтовані уздовж сечовивідного каналу. Петлі лімфатичних капілярів залягають на різній глибині: дрібні петлі, що складаються з лімфатичних капілярів діаметром 0,02-0,045 мкм, лежать поверхнево, а петлі, що складаються з лімфатичних капілярів більшого діаметру (0,05-0,15 мкм), розташовані в глибоких шарах сполучнотканинної основи слизової оболонки. Лімфатичні капіляри слизової оболонки, що покриває сім'яний горбик, мають дещо менший діаметр.

У цьому періоді, в порівнянні з попереднім віком, кількість PNA+ зросла у два рази.

Перший зрілий вік. Встановлено, що передміхурова залоза достатньо розвинена, має добре виражену часточковість. Залозисті часточки простати містять секреторні відділи, що знаходяться на різних фазах секреторного циклу. Ступінь розвитку залозистих компонентів досягає високої спеціалізації. Секреторні відділи залоз альвеолярно-трубчастої будови.

Кінцеві секреторні відділи та протоки мають широкі і нерівні просвіти. Епітелій, що вистилає секреторні відділи, призматичний або кубічний. У просвітах деяких секреторних відділів спостерігається аморфний секрет з вираженою зернистістю, забарвлений еозином. Вивідні протоки вистилають призматичним епітелієм, який в дистальних відділах стає перехідним. Строма представлена рихлою сполучною і гладкою м'язовою тканинами. У сполучній тканині колагенові і еластичні волокна нечисленні, тонкі і розташовані навколо секреторних відділів і судин. Сполучнотканинні прошарки, що оточують кінцеві відділи і протоки, добре розвинені. Капсула передміхурової залози чітко виражена, містить багато кровоносних судин.

При вивченні гістологічних препаратів встановлено, що в прошарках сполучної тканини залози, між пучками гладких м'язових клітин, що оточують поздовжніми і круговими волокнами секреторні відділи і протоки залоз, біля кровоносних і лімфатичних капілярів у великій кількості зустрічаються лімфоїдні клітини (малі, середні лімфоцити, макрофаги, плазматичні клітини). Експресія цитоспецифічного маркеру ендотелію CD 34 позитивна у першому зрілому віці.

У слизовій оболонці простати, між кінцевими відділами залоз, розташовуються лімфоїдні утворення. Вони контактують з покривним епітелієм, мають зональність клітинного складу. Спостерігалися лімфоїдні утворення (ЛЕВ) з чітко обмеженою капсулою, що складається з колагенових і ретикулярних волокон і фібробластів. Переважає в основному округла форма вузлика. У лімфоїдних вузликах в субепітеліальній зоні, порівняно з юнацьким періодом, зменшилася кількість малих і середніх лімфоцитів. У цій зоні зменшилася кількість макрофагів порівняно з попереднім терміном. У цитоплазмі макрофагів відрізнялися включення, базофільно забарвлені. Це

залишки лімфоцитів, що розпадаються. Серед малих і середніх лімфоцитів знаходяться зрілі плазматичні клітини. Ретикулярні клітини були овальної форми з крупним овальним ядром і світлою цитоплазмою. У центральній зоні лімфоепітеліальних вузликів були виявлені у стадії активного функціонування бластні клітини крупних розмірів, що мають округлу форму, добре помітний облямівок базофільної цитоплазми. Ядро цих клітин округлої форми, містить добре помітні глибокі хроматину і ядерце. Багато клітин знаходяться на різних стадіях мітотичного поділу. У віці від 25-35 років спостерігається позитивна експресія маркеру CD 34 та Ki 67 передміхурової залози людини.

Макрофаги знаходяться ближче до субепітеліальної зони. Плазматичні клітини визначалися серед малих і середніх лімфоцитів, які знаходилися поблизу макрофагів. Порівняно з попереднім терміном, кількість цих клітин збільшилася в 1,5 рази.

Периферична зона лімфоепітеліальних вузликів характеризувалася щільнішим розташуванням малих і середніх лімфоцитів. Кількість малих і середніх лімфоцитів порівняно з попереднім терміном збільшилася в 2 рази. Збільшилася також кількість плазматичних і ретикулярних клітин. У периферичній зоні визначалися поодинокі лімфобласти.

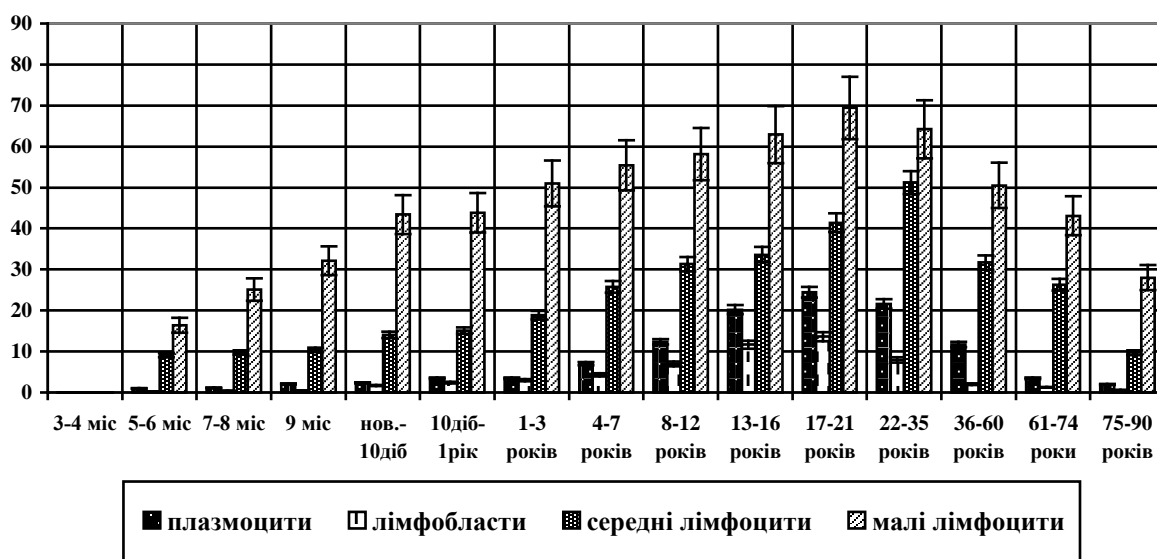


Рис. 2. Вікові зміни клітинного складу лімфоепітеліальних утворень ($\bar{x} \pm Sx$).

Периваскулярні лімфоїдні вузлики з'являються навколо кровоносних судин за рахунок виходу лімфоцитів з їх просвіту з подальшим утворенням лімфоїдної муфти або скупченням лімфоцитів біля судин. Форма вузликів округла. Велика частина їх розташовується в стромі передміхурової залози. Ці скупчення лімфоїдної тканини майже завжди виявляються біля залоз і їх вивідних проток, що свідчить про можливість проникання чужорідних речовин. Окрім малих і середніх лімфоцитів, в периферійній зоні

виявляються плазматичні клітини, кількість яких, порівняно з попереднім терміном, збільшилася в два рази. Ретикулярні клітини різноманітної форми (овальної, відрощатої, що нагадують фібробласти) розташовувалися в периферичній зоні групами, біля клітин лімфоїдного ряду. Мітотична активність клітин лімфобластів, що знаходяться в центральній зоні, порівняно з попереднім віком не знижується. Центральна зона цих утворень виглядала світлішою, ніж периферична, за рахунок незначного вмісту малих і середніх лімфоцитів. На гістологічних препаратах можна бачити, що капілярні розгалуження навколо секреторних відділів передміхурової залози утворюють густі мережі у вигляді кошиків або сіточок. Ширина капілярів, що обплітають залози, в деяких місцях досягає 20-25 мкм. Капілярні петлі мають ширину просвіту до 90 мкм. Периферичні відростки капілярів, що ростуть, прямують від капсули в периферичну і центральну зони. Необхідно відзначити, що зростання капілярної мережі завжди зв'язане з диференціюванням зон лімфоїдних утворень. Навколо лімфоїдних утворень поряд з кровоносними судинами розташовуються лімфокапіляри і лімфатичні судини. Артеріолу супроводжують 1-2 лімфокапіляри. Поряд з кровоносними судинами спостерігаються скупчення лімфоїдних клітин в стромі передміхурової залози. За одержаними даними, ЛЕВ оточують 5-6 артеріол. В кінці першого зрілого віку передміхурова залоза складається переважно із зрілої сполучної тканини, спостерігається заміна рихлої волокнистої сполучної тканини на щільну.

У період від 22 до 35 років передміхурова залоза знаходиться в стані найбільшої секреторної діяльності. У тридцятирічному віці спостерігається позитивна експресія AR (андрогенний рецептор) в залозистому епітелії передміхурової залози людини.

Після 35 років число нормально функціонуючих залозистих відділів зменшується, оскільки деякі з них запусивають і піддаються зворотньому розвитку. Спостерігаються ділянки з позитивною та слабо позитивною експресією PSA (простат специфічного антигена). Зворотний розвиток залозистих відділів має органічний зв'язок із застоєм простатичного соку, зміною його хімічного складу і утворенням амілоїдних тіл і конкрементів. Проте частина з них залишається і надалі служить субстратом для утворення каменів передміхурової залози. На місці атрофованих залозистих часточок, особливо після 35 років, спостерігається розвиток нових залозистих відділів за рахунок нерозвинених ембріональних закладок, що залишилися, які в процесі подальшого розвитку досягають стану нормально функціонуючих залозистих відділів. Серед вказаних змін особливу увагу привертають процеси, що відбуваються в стромі і паренхімі залози в цьому віці, коли статевая система чоловіків знаходиться в одній із стадій найбільшого морфофункціонального розквіту. У цьому віці епітелій простати характеризується найбільш вираженим морфогістохімічним диференціюванням. Ступінь розвитку залозистих компонентів досягає високої спеціалізації. Епітеліальний пласт представлений призматичними і кубічними клітинами, які є морфологічним виразом функціонального стану

тих самих клітин. Вивідні протоки залози в різних ділянках мають свою будову. Їх епітеліальний покрив в напрямі від периферії до центру змінюється від дворядного до перехідного. У просвітах кінцевих відділів зустрічаються поодиначні простатичні конкреції, що дають стійку ШИК-позитивну реакцію, зникаючу після обробки амілазою.

Разом з рихлою сполучною тканиною, що входить до складу залози, основну масу сполучнотканинних комплексів утворюють волокнисті структури. Як і в інші вікові періоди, сполучна тканина, що оточує секреторні відділи і вивідні протоки, складається переважно з ретикулярних і еластичних волокон. У складі капсули і міжчасточкових прошарків, разом з клітинними елементами переважають колагенові волокна. Сполучнотканинні волокна оточують кінцеві відділи, переплітаються з гладкими м'язовими клітинами і утворюють могутній каркас строми органу. Особливо багато сполучнотканинних компонентів колагенового типу в капсулі і міжчасточкових перегородках залози. ШИК-позитивний матеріал на зрізах, оброблених амілазою, значно зменшується в клітинах епітелію і сполучної тканини. Інтенсивність забарвлення залишається без зміни в сполучній і м'язовій тканинах судинних стінок, особливо артерій, і деяких відділах сполучнотканинної строми залози. У першому зрілому віці в просвітах вивідних проток і секреторних відділів спостерігаються поодиначні, невеликих розмірів простатичні конкреції. Вони добре забарвлюються основними барвниками, але рівномірність забарвлення і його інтенсивність можуть різко відрізнятися не тільки в тільцях, але навіть в одному просвіті секреторного відділу або вивідної протоки. Простатичні конкреції можна вважати однією з проміжних стадій секреторного процесу залози при голокриновому типі секреції. Існує певний взаємозв'язок між інтенсивністю забарвлення простатичних тілець і накопиченням деяких полісахаридів в сполучній тканині. Посилення інтенсивності забарвлення і збільшення простатичних тілець приводить до підвищеного накопичення глікопротеїнів в сполучній тканині. Сполучнотканинні волокна оточують кінцеві відділи строми органу. Особливо багато сполучнотканинних фібрил колагенового типу в капсулі і перегородках залози.

Передміхурова залоза у чоловіків зрілого віку представляє добре розвинений орган, що знаходиться в стані морфологічного і функціонального розквіту. Епітелій представлений різноманітним клітинним форм. Кількість залозистих часточок приблизно така ж, як і в попередній віковій групі. Більшість ділянок епітеліального покриву утворена епітеліальними клітинами призматичної форми, які в окремих місцях мають добре виражену дворядність. Як правило, в просвітах вивідних проток і секреторних відділах зустрічаються групи злущених епітеліальних клітин, і в окремих ділянках органу простатичні конкреції різних розмірів. На тлі загального розвитку залозистого апарату в ньому спостерігаються чітко виражені дистрофічні процеси, які характеризуються сплюсненням епітеліального покриву. Нормально функціонуючі відділи передміхурової залози знаходяться в різному функціональному стані. У 40-45 років спостерігається слабо

позитивна експресія маркера (AR) в клітинах залозистого епітелію передміхурової залози, що безпосередньо пов'язано з PSA (простатспецифічним антигеном), який знаходиться у прямій залежності виділяють слабо позитивної експресії маркеру на гормональному фоні. Інтенсивна секреція в них чергується з відносною фазою спокою. Строма, що оточує секреторні відділи, складається з пучків м'язових клітин і сполучнотканинних волокон. Сполучнотканинні компоненти строми представлені рихлою сполучною тканиною з окремими набряклими ділянками. У цитоплазмі епітеліальних клітин міститься багато полісахаридів, представлених гранулами різних розмірів.

Одночасно в деяких ділянках органу з'являються процеси колагеноутворення периацинальних м'язових клітин і збільшення кількості колагенових волокон в сполучній тканині, що оточує ці ділянки. Волокнисті структури у вказаних вище відділах залози дають стійку ШИК-позитивну реакцію, інтенсивність якої не слабшає після обробки амілазою.

У зрілому віці, після 40 років проміжна сполучна тканина простати характеризується збільшенням кількості еластичних волокон. Вони переважно розташовуються навколо ацинусів, вивідних проток і гладеньких м'язових клітин. Сполучна тканина схильна до перебудов, що призводить до заміщення в деяких ділянках органу ретикулярної тканини фіброзними елементами. Цей процес починається у зоні окремих ацинарних утворень на периферії органу. В першу чергу проходить заміщення ретикулярної тканини біля секреторних відділів колагеновими волокнами з подальшою атрофією епітелію. Залозистий апарат простати, який досягає найбільшого розвитку до 36 років, вже в 40-45 років починає поступово вступати у фазу зворотнього розвитку. Часточки передміхурової залози знаходяться в різному функціональному стані. Призматичним епітелієм вистилають активно функціонуючі часточки. Епітелій в деяких місцях має чітко виражену дворядність. Також ділянки слизової простатичних залоз утворюють пальцеподібні виступи. Часточки, що знаходяться в стані спокою, не мають в просвітах секрету і вислані низьким кубічним епітелієм.

Залозисті часточки простати представляють самостійні структурно-функціональні одиниці, що зумовлює наявність в органі часточок на різних стадіях секреторного процесу. Починаючи з 35-40 років, з'являються часточки з чіткими ознаками простопатії.

Після 40 років спостерігається наростання часточок, схильних до процесів вікової інволюції, які протікають синхронно. Перші змінені часточки з'являються по периферії органу і розповсюджуються до центру. З віком кількість їх наростає.

Другий зрілий вік. Передміхурова залоза у чоловіків 37-38 років представляє добре розвинений орган, що знаходиться в стані морфологічного і функціонального розквіту. Епітелій представлений різноманітним клітинним форм. Кількість залозистих часточок приблизно така ж, як в 36 років. Більшість ділянок епітеліального покриву утворена епітеліальними клітинами циліндричної форми, які в окремих місцях мають добре виражену

дворядність. У просвіті секреторних відділів вдаються випинання слизової, що нагадують по своїй формі поодинокі ворсинки кишки. Як правило, в просвітах вивідних проток і секреторних відділах зустрічаються групи злущених епітеліальних клітин, а в окремих ділянках органу простатичні конкреції різних розмірів. Строма, що оточує секреторні відділи, складається з пучків м'язових клітин і сполучних волокон. Сполучнотканинні компоненти строми представлені рихлою сполучною тканиною з окремими набряклими ділянками. Одночасно в деяких ділянках органу з'являються процеси фіброзування периацинарних м'язових клітин і збільшення кількості колагенових волокон в сполучній тканині, що оточує ділянки. Такі волокна забарвлюються пікрофуксином в яскраво-червоний колір. Волокнисті структури у вказаних вище відділах залози дають стійку ШИК-позитивну реакцію, інтенсивність якої не слабшає після обробки амілазою слини. Зіставлення результатів забарвлення за допомогою ШИК-реакції і диференціального аналізу з відповідним контролем після забарвлення толуїдиною синьою дозволяє вважати, що хімічні компоненти відносяться до глікопротеїдів. У другому зрілому віці проміжна сполучна тканина простати характеризується збільшенням кількості еластичних волокон. Вони переважно розташовані навколо ацинусів, вивідних проток і гладеньких м'язових клітин. Сполучна тканина схильна до перебудов, що призводять до заміщення в деяких ділянках органу ретикулярної тканини фіброзними елементами. Цей процес починається у зоні окремих ацинарних утворень на периферії органу. В першу чергу відбувається заміщення ретикулярної тканини біля секреторних відділів колагеновими волокнами з подальшою атрофією епітелію. Одночасно можна спостерігати ділянки строми, в яких відбувається зменшення глікозаміногліканів з наростанням амілазостійких глікопротеїнів.

Починаючи з 38-41 року, з'являються часточки з іншими ознаками простопатії. Після 40 років спостерігається наростання часточок, схильних до процесів вікової інволюції, які протікають синхронно. Перші змінені часточки з'являються по периферії органу і розповсюджуються до центру. З віком їх кількість наростає. Особливості перебігу секреторного процесу дозволяються вважати, що в часточках, схильних до вікової інволюції, переважає голокриновий тип секреції. Секрет залози складається переважно з сіаломуцинів з невеликою кількістю глікопротеїнів і глікогену. У період між 45 – 50 років простежується слабкопозитивна експресія AR у залозистому епітелії. Отже, атрофія залозистої паренхіми приводить до глибоких змін в навколишній сполучній тканині, що виражаються в накопиченні в цих ділянках глікозаміногліканів. Підтвердженням інволютивних змін є м'який поступовий перехід позитивної у слабо позитивну експресію гладком'язового актину маркеру LSMA.

У 51 рік епітеліальний покрив залозистих відділів не зазнає принципових змін в нормальних залозистих долях простати. Зустрічається значна кількість ацинарних відділів із злущеним епітелієм, а також із залозистими часточками, що атрофуються і містять велику кількість клітин

сполучної тканини. Сполучнотканинна строма складається з великої кількості колагенових волокон, що мають аналогічну будову і розташування з описаним вище віком. У строму, разом з колагеновими, входять і ретикулярні волокна, яких в простаті 51-річних більше, ніж в 46 років.

У 52 роки залозисті відділи простати вкриті високим призматичним епітелієм з складками слизової, що чергуються. Частіше зустрічається епітеліальний покрив, що має багатоядерність. Висота клітин (розміри клітин) змінюється разом з активністю секреторної функції. Тому можна зустріти ділянки з клітинами кубічними і навіть плоскими. Слизова секреторно-трубчастих альвеолярних простатичних залоз утворює деревовидні розгалуження. Епітеліальний покрив секреторних відділів і вивідних проток передміхурової залози в 54 роки утворений призматичним епітелієм. У просвітах передміхурових залоз деяких ділянок органу виявляється велике скупчення злущених епітеліальних клітин. У одних випадках утворюються великі клітинні скупчення, що складаються з окремих клітин, в інших - суцільний клітинний конгломерат, просочений простатичним секретом, що наближається за будовою до простатичних тілець. Очевидно, вони є різними фазами утворення конкрецій. Застійні явища в простаті спричиняють не тільки утворення простатичних тілець, але і одночасне сплюснення епітелію в цих відділах. У стромі відбувається збільшення маси сполучнотканинних волокон, переважно колагенових.

У 56 років епітелій простати має призматичну форму клітин. У великій частині органу він багатоядерний. Просвіти багатьох кінцевих відділів і вивідних проток заповнені простатичними конкреціями різних розмірів. Деякі ділянки епітеліального покриву органу складаються з двох видів клітин: базальних, кубічної форми з округлими ядрами і покривних, призматичної – з подовженими ядрами. Зустрічаються окремі ділянки з деструкцією епітелію.

Простата 60 років містить разом з нормально функціонуючими залозистими відділами багато залозистих часточок, що піддаються атрофічним процесам. Після 40 років кількість змінених відділів залози весь час зростає і в 60 років перевищує в кількісному відношенні всі розглянуті раніше вікові періоди. У другому зрілому віці залозистий апарат передміхурової залози піддається зворотньому розвитку, зменшенню кількості секреторних відділів, що супроводжується зменшенням вмісту м'язової тканини, розростанням сполучної тканини. У ній превалюють грубі фрагментовані колагенові і еластичні волокна, змінюється вміст клітинних структур. У їх складі займають зрілі клітини лімфоїдного ряду, збільшується кількість огрядних клітин і макрофагів, але практично не зустрічаються клітини, що мітотично діляться. Кількість лімфоепітеліальних вузликів, порівняно з попереднім періодом зменшилася в 2 рази. Зменшилася міграція лімфоцитів в епітелій залоз. Ретикулярні клітини спостерігалися в основному овальної форми, іноді відрощатої форми. Вміст їх знизився, порівняно з попереднім терміном, в 1,5 рази. Знизилася майже в 2 рази кількість плазматичних клітин в субепітеліальній зоні. Зрілі поодинокі плазматичні

клітини спостерігаються в залозистому епітелії, в оточенні лімфоцитів. Клітини лімфоїдного ряду з ознаками деструкції спостерігаються біля макрофагів. Кількість їх зменшилася порівняно з попереднім віком.

У центральній зоні лімфоепітеліальних вузликів спостерігається достовірно менше (у 2 рази) клітин: лімфобластів, малих і середніх лімфоцитів; різко зменшилася кількість плазматичних клітин, порівняно з першим зрілим віком. Гермінативні центри в цій віковій групі практично не зустрічалися. Даючи характеристику клітинного складу лімфоепітеліальних вузликів, потрібно відзначити, що в процентному відношенні кількість ретикулярних клітин зменшилася порівняно з попереднім віком. Ретикулярні клітини крупні, різної форми, з неправильним світлим ядром. Спостерігалися ретикулярні клітини переважно в периферичній зоні ЛЕВ і в стромі передміхурової залози овальної, веретеноподібної, відрощатої форми з крупним овальним або витягнутим ядром, переважно з дифузним розподілом хроматину і 1-2 невеликими ядрами. У центральній зоні лімфоепітеліальних вузликів макрофаги, що знаходяться у вільному стані – округлі, а в робочому фіксованому стані, коли здійснюються їх контакти з лімфоцитами, набувають відрощату форму.

Периферична зона лімфоепітеліальних вузликів за рахунок більшого вмісту малих і середніх лімфоцитів виглядала як «півмісяць». Серед малих і середніх лімфоцитів визначалися клітини макрофаги, навколо яких групуються клітини лімфоїдного ряду, поодинокі плазматичні клітини. Клітини з ознаками деструкції знаходилися в оточенні макрофагів. Навколо периферичної зони лімфоепітеліальних вузликів визначалися ретикулярні клітини фібробласти, що формують капсулу вузлика. Ці клітини мають темніші і дрібніші, неправильної форми ядра, іноді з декількома вдавненнями в каріолемі.

ПВЛВ виникають біля кровоносних судин, спочатку у вигляді скупчень лімфоїдних клітин, які потім трансформуються в лімфоїдні вузлики з гермінативною зоною і своєрідною судинною мережею. ПВЛВ, як «вартові пости», розташовані по ходу ланок лімфо- і гемомікроциркуляторного русла органів і тканин, готові здійснити імунний захист внутрішнього середовища у будь-який момент у разі активної дії. В ПВЛВ розрізняють центральну зону і периферичну. Центральна зона характеризується переважно малими і середніми лімфоцитами, кількість їх, порівняно з попереднім терміном, зменшилося в 1,5 рази. Різко знизилася кількість клітин з фігурами мітоза в ядрах. Кількість утворень з реактивними центрами спостерігалася дуже мало. Чисельність клітин, що діляться, і взагалі лімфоцитів зменшується і, врешті-решт, на місці колишнього центру розмноження залишаються в основному лише стромальні клітини і макрофаги. Зменшується кількість лімфоцитів і в периферичній зоні. Спостерігається зниження в кількісному відношенні плазматичних клітин, макрофагів, ретикулярних клітин.

Периферична зона, розташована навколо центру розмноження, утворена дрібнішими лімфоїдними клітинами. Число лімфоцитів, що діляться, як правило, невелике, плазматичні клітини поодинокі. У

периферичній зоні спостерігаються скупчення лімфоцитів. Групки цих клітин знаходяться в сусідстві з макрофагами, вміст яких достовірно не змінюється порівняно з попереднім віком. Простежується динаміка слабо позитивної експресії маркеру k i- 67.

Ретикулярні клітини овальної і відрощатої форми з овальними ядрами виявляються в периферичній зоні і розташовуються концентрично навколо клітин лімфоїдного ряду. Спостерігалися клітини відрощатої форми з крупними витягнутими овальним ядром і 1-2 невеликими ядрами.

У цей віковий період, порівняно з попереднім, спостерігаються інволютивні зміни строми мікроциркуляторного русла. Ці зміни виражалися в зниженні кількості капілярів, артеріол і венул на одиницю площі, зменшенні їх діаметру. Експресія маркеру CD 34 позитивна, але порівняно з попереднім терміном, судинне русло зазнало деформуючих змін.

Міжчасточкові і капсулярні артерії в цьому віці штопороподібно звиті. Кровоносні капіляри утворюють усередині лімфоїдних утворень дрібнопетлясту мережу. Діаметр капілярів, що обплітають лімфоїдні структури, місцями досягає 20-25 мкм, отже, капіляри є відносно широкими, що створює умови для уповільнення потоку крові. Між стінкою кровоносних капілярів і залозистими клітинами завжди є в тій чи іншій мірі виражений прошарок сполучної тканини. Ендотелій венул, порівняно з іншими ланками судинного русла інтенсивно забарвлюється реактивом Шиффа, що вказує на значний вміст в ньому кислих глікозаміногліканів і нейтральних глікопротеїдів.

На місці атрофованих залозистих часточок, особливо після 50 років, спостерігається розвиток нових залозистих відділів за рахунок нерозвинених ембріональних закладок, що залишилися, які в процесі подальшого розвитку досягають стану нормально функціонуючих залозистих відділів.

У цьому віці кількість лімфоцитів з рецепторами до лектину арахісу PNA + і сої SBA + достовірно зменшилася в 2 рази в порівнянні з попереднім віком.

Літній вік. Після 60 років відбувається повільне в'янення функцій простати і розвиток інволюційних процесів в ній. У більшості вивчених залоз цього вікового періоду багато ділянок епітеліального вистилання секреторних відділів були утворені високим призматичним епітелієм з світлою цитоплазмою і розташованими базальними ядрами подовженої або овальної форми. Просвіти вивідних проток вислані простатичним секретом і невеликою кількістю злущених епітеліальних клітин. Сполучна тканина, що оточує судини, представлена масивними прошарками, що складаються з пучків колагенових волокон. У ній, особливо біля периацарних відділів, знаходяться різноманітні клітинні елементи – макрофаги, фібробласти, плазмоцити, тканинні базофіли. ШИК – позитивні речовини містяться в рівній кількостях в епітелії і сполучнотканинній частині строми.

При оглядовому мікроскопічному вивченні встановлено, що спостерігаються два види атрофічного процесу: 1) атрофія груп дрібних часточок, позначена нами як проста атрофія; 2) атрофічні зміни у великих

ацинозних структурах відповідних гіперплазованих залозистих часточок, а також в зоні залоз з кістозними – розширеними просвітами. Загальним для обох видів атрофії є те, що морфологічні зміни, характерні для атрофічного процесу, з'являються раніше всього в периферичних латеральних і дорсолатеральних відділах передміхурової залози, які знаходяться в безпосередній близькості з анатомічною капсулою.

Для ранніх стадій атрофічного процесу в простаті характерне фіброзування периацінозних гладеньких м'язових волокон. Після цього розвивається процес, що приводить до наростання маси колагенових волокон в сполучній тканині, яка оточує частину залози, що атрофується. Закономірно простежується слабо позитивна експресія маркеру гладком'язового актину LSMA.

Паралельно змінам колагенових волокон ми спостерігали різний ступінь збільшення кількості еластичних структур навколо залоз, що атрофуються. Спочатку ці волокна поодинокі, ніжні і змієподібно звиті. Неясність контурів і зміни тинкторіальних властивостей є частими і порівняно ранніми проявами дистрофічного процесу в цих волокнах. По ходу багатьох еластичних волокон спостерігаються дифузні і варикозні потовщення. У подальшому дистрофічний процес супроводжується фрагментацією, зернистим розпадом еластичних волокон. Окремі фрагменти набувають зігнутої форми і розташовуються перпендикулярно по відношенню до залозистих просвітів. У випадках атрофії, що далеко зайшла, разом з описаними змінами колагенових і еластичних волокон спостерігається помірно виражена ШИК-позитивна реакція.

У 65 років епітеліальний покрив залозистих відділів і їх будова в цілому коливаються в широких межах. Разом з нормальними зустрічаються більша або менша кількість змінених ділянок, в яких епітеліоцити можуть мати різну форму, від призматичної до плоскої. У 55-65 років спостерігається більш негативна експресія PSA - маркеру. Незважаючи на загальну тенденцію до зростання об'єму стромы за рахунок сполучної тканини, в 75 років відбувається збільшення кількості фібробластів, посилюються фібрилоутворюючі процеси.

У 69 років велика частина епітеліального покриву залозистих відділів простати покрита кубічним епітелієм. Частина клітин в них злущена і заповнює просвіти секреторних відділів вивідних проток. Окремі ділянки простати мають просвіти, заповнені на всьому протязі конкреціями різних розмірів. Число нормально функціонуючих залозистих відділів зменшується, оскільки вони руйнуються у зв'язку з атрофічними змінами в самих часточках.

Від 70 до 75 років передміхурова залоза зазнає значних змін як в стромі, так і в паренхімі. Збільшується кількість залозистих часточок, в яких спостерігаються атрофічні процеси. Навколо часточок, що атрофуються, відбувається перебудова стромы, що спричиняє склеротичні процеси в сполучній тканині. Прослідковується негативна експресія PSA - маркеру. Змінюється співвідношення волокнистих структур у бік переважання

колагенових волокон. Число залоз і їх розмір зменшується, вони розташовуються далеко один від одного, частина їх кістозно розширена, вистилаючий їх епітелій сплющується, цитоплазма клітин інтенсивно забарвлюється, ядра стають пікнотичними, клітинні межі втрачають чіткість. У атрофічних залозах відсутні епітеліальні складки і виступи, у просвітах виявляються шаруваті, місцями покриті кальцинатом, простатичні тільця і ацидофільний секрет. При різкому ступені атрофії епітелій залоз зникає і простатичні тільця виявляються вкрапленими безпосередньо у фіброзну тканину. Навколо них нерідко видно розсмоктуючі їх гігантські клітини чужорідних тіл. Атрофічні зміни охоплюють всю передміхурову залозу або мають фокальний характер. Звичайно після 70 років виявляються також залози з світлим призматичним епітелієм, що оцінюється як перед атрофічний стан. У частині спостережень зберігається місцями активний високий призматичний епітелій з гранульованою цитоплазмою і чіткими клітинними межами, властивий молодому віку.

Вікова перебудова лімфоїдних утворень простати спостерігається як у зоні залозистого епітелію, так і в стромі передміхурової залози. У літньому віці кількість лімфоепітеліальних і периваскулярних вузликів достовірно зменшилася порівняно з попереднім віком. Одночасно із зменшенням числа лімфоїдних вузликів зменшуються їх розміри. Збільшується частка дрібних вузликів. При цьому центри розмноження у лімфоїдних вузликах в літньому віці зустрічаються в поодинокі випадках.

На тлі зменшення кількості лімфоїдної тканини в стінках простати спостерігається зменшення кількості і розмірів лімфоїдних вузликів, що є проявом вікової інволюції імунокомпетентних утворень в стінці органу, зростає кількість сполучної і жирової тканини.

Від 70 до 75 років зменшується кількість лімфоїдних утворень як під епітелієм, так і в стромі передміхурової залози. Цей процес відобразився і на клітинному складі лімфоїдних утворень. Зменшилася кількість малих і середніх лімфоцитів майже удвічі. Спостерігалось збільшення кількості клітин з ознаками деструкції. Продовжували достовірно знижуватися, порівняно з попереднім терміном, в кількісному відношенні плазматичні клітини, макрофаги, ретикулярні клітини. Серед ретикулярних клітин переважно спостерігалися клітини веретеноподібної форми, схожої з фібробластами.

Кровоносні капіляри утворюють на секреторних камерах дрібнопетлясту мережу, що обплітає їх з усіх боків і розташовану, таким чином, між епітелієм секреторних камер і лімфатичними капілярами, відділяючись від них тонким прошарком сполучної тканини. Особливості крово- і лімфопостачання ПВЛВ схожі з особливостями ЛЕВ. Артеріоли, прекапіляри, капіляри, посткапіляри і венули, а також лімфатичні капіляри у складі ПВЛВ розташовуються радіально. Петлі кровоносних капілярів залягають усередині пучків м'язових волокон, а лімфатичні капіляри тут відсутні. Калібр кровоносних капілярів в передніх відділах передміхурової залози від 1 мкм до 10 мкм. Архітектоніка внутрішньоорганних кровоносних

судин представлена трьома групами артерій: капсулярними, радіальними і уретральними.

У цій віковій групі вікові зміни мікроциркуляторного русла стають помітнішими, порівняно з попереднім терміном. Ці зміни виражалися в зниженні кількості капілярів, артеріол і венул на одиницю площі, а також в зменшенні їх діаметр. Діаметр капілярів і судин стає нерівномірним, місцями зустрічаються різко звужені капіляри з нечіткими контурами. Поступово втрачається правильність розташування капілярів, в деяких ділянках залози вони не утворюють замкнуті петлі навколо секреторних камер і вивідних проток залоз. Після 75 років спостерігаються зміни контурів судин мікроциркуляторного русла: краї їх стають нерівними, по ходу їх, особливо в капсулі, з'являються численні мішковидні випинання. Наявна позитивна експресія CD-34.

Таким чином, в літньому віці спостерігаються ознаки інволютивної перебудови, які виявлялися перебудовою в стромі і паренхімі органу: відбувається склерозування стромы, збіднення її ретикулярними і еластичними волокнами, зменшується кількість клітин. Збільшується кількість фібробластів.

Результати проведених досліджень показали, що в літньому віці в передміхуровій залозі лімфоїдні утворення зазнають змін, які виражаються в склерозуванні стромы лімфоїдних структур, жировому переродженні, зменшенні їх кількісного вмісту і розмірів, атрофічних змін залозистого апарату, різко виражених змін клітинного складу лімфоїдних утворень, обумовлених будовою проліферації і диференціювання. У всіх зонах лімфоепітеліальних і периваскулярних вузликів відзначалося зниження кількості всіх клітинних елементів, а в деяких зонах їх зникнення.

РЕАКТИВНІ МОРФОФУНКЦІОНАЛЬНІ ОСОБЛИВОСТІ СТРУКТУРНИХ ЕЛЕМЕНТІВ ПЕРЕДМІХУРОВОЇ ЗАЛОЗИ СТАТЕВОЗРІЛИХ ЩУРІВ ПІСЛЯ АНТИГЕННОГО ПОДРАЗНЕННЯ

Передміхурова залоза щурів представлена складним комплексом залозистих утворень: вентральними, дорсальними частками та коагуляційними залозами, розміри яких становлять 10-12x7-9 мм, 6-8x5-6 мм, 8-12x4-6 мм. Вентральні і дорсальні частки оточують уретру, формуючи її передміхурову частину. При цьому, вентральні долі локалізуються біля шийки сечового міхура і прикривають його з боків, дорсальні частини тісно спаяні із задньою поверхнею уретри, знаходячись попереду прямої кишки. Коагуляційні залози безпосередньо з уретрою не контактують, розміщуючись уздовж медіального боку сім'яних пухирців, проте їх вивідні протоки відкриваються в передміхурову частину уретри на рівні отворів сім'явиносної протоки. Паренхіму органу складають альвеолярно-трубчасті залози, епітелій яких представлений секреторними і базальними клітинами. Базальні клітини локалізуються між секреторними епітеліальними клітинами і знаходяться на базальній пластинці ацинуса.

Найбільш численними з клітинних компонентів в передміхуровій залозі статевозрілих щурів є гладком'язові клітини і фібробласти. Цитоплазматичні відростки гладком'язових клітин, що проходять в поглиблення на поверхні сусідніх м'язових клітин, формують в цих поглибленнях міжклітинні щілини завширшки 150-200А. Гладкі м'язові клітини і фібробласти розташовані в паралельні ряди в перегородках, що розділяють і оточують супутні епітеліальні альвеоли. Архітектоніка внутрішньоорганних кровоносних судин у всіх долях залози представлена трьома групами артерій: капсулярними, радіальними і уретральними, за винятком коагуляційних залоз, в яких уретральні артерії відсутні у зв'язку з анатомічним положенням. Оточення епітеліальних альвеол оболонками з гладком'язових клітин і фібробластів має важливе значення для швидкого звільнення просвіту передміхурової залози. Навколо кінцевих відділів і проток залози простати капіляри формують густі дрібнопетлясті, кошикоподібні мережі. У деяких капілярах часто виявляли наявність ендотеліальних пор, в решті капілярів ендотелій був представлений безперервним шаром клітин.

Формування лімфоїдних скупчень відбувалося шляхом міграції лімфоцитів з кровоносних судин. Лімфоїдні скупчення склалися з малих і середніх лімфоцитів, 60-70% яких відносилися до тимусзалежних лімфоцитів. Склад лімфоїдних скупчень після 4-7 діб змінювався. Серед лімфоїдних клітин з'являлися ретикулярні клітини, макрофаги і плазматичні клітини. Виявлялися і лімфобласти з фігурами мітозу в ядрах. За рахунок проліферації лімфоїдних клітин, на основі лімфоїдних скупчень, розвивалися приваскулярні лімфоїдні вузлики.

При введенні антигена внутрішньом'язово, збільшилося число лімфоїдних утворень в стромі передміхурової залози, біля кровоносних судин, і у ділянці залоз. Від початку досліду із зростанням термінів, число лімфоїдних утворень, пов'язаних з судинами, зменшується, а у ділянці залозистого епітелію збільшується. Клітинний склад лімфоїдних утворень найрізкіше змінився на 3-7 добу після введення глобуліну- γ . В результаті антигенної стимуляції на третій день спостерігалось посилення міграції лімфоцитів, які переважно розташовувалися дифузно під залозистим епітелієм піддослідної групи порівняно з контрольною групою тварин, де спостерігалися одиночні лімфоцити. Серед лімфоїдних клітин відзначалися лімфоцити, макрофаги, ретикулярні клітини. В цей час помітно (в порівнянні з контрольною групою) зростає кількість бластних форм лімфоцитів. Простежуються контакти макрофагів з лімфоцитами. Контактуючі клітини утворюють фігури у вигляді розеток, в центрі яких знаходиться макрофаг, а по колу віночком залягають лімфоцити.

Переважно бласти на третю добу після імунізації локалізуються у лімфоїдні скупчення біля кровоносних судин. У цих ділянках бласти утворюють скупчення, що налічують по 5-6 клітин в полі зору, в контрольній групі тварин ці клітини практично не визначалися. Наявність макрофагів і тісні контакти з ними попередників плазматичних клітин говорять про те, що взаємодія макрофагів і лімфоцитів необхідна не тільки у момент ініціації

імунної відповіді. Формування центрів розмноження в лімфоїдних вузликах передміхурової залози щурів починається з 3-5 днів після імунізації, надалі в них відбувається проліферація клітин, що веде до збільшення розмірів центру розмноження і формування решти зон лімфоїдних структур. Зміни клітинного складу периваскулярних лімфоїдних вузликів після антигенної стимуляції багато в чому аналогічні з такими в лімфоепітеліальних вузликах.

На сьому добу після антигенної дії в лімфоепітеліальних вузликах в субепітеліальній зоні спостерігалось посилення міграції лімфоцитів в епітелій, який представлений різними формами клітин і може бути віднесений до дворядного призматичного. У лімфоепітеліальних вузликах окрім цієї зони розрізняють ще дві зони. Темніша - периферична зона, складається з щільно прилеглих один до одного малих лімфоцитів. Ця зона у вигляді «шапочки» охоплює центральну зону. Слід зазначити різний характер процесів, що відбуваються на 5-7 добу в центрах розмноження після антигенної стимуляції. У останніх спостерігається досить однорідна картина: у темній зоні (а вона і є зачатком центру розмноження, що розвивається) переважають бласти, що лише дещо відрізняються один від одного за розмірами. Частина з них мітотично ділиться. Велика кількість макрофагів спостерігається на сьому добу після імунізації в центрах розмноження, де в тісних взаємовідносинах з макрофагами знаходяться попередники антитілосинтезуючих клітин - плазмобласти і юні плазмоцити. У макрофагах дуже багато тілець, залишків зруйнованих клітин.

До кінця другого тижня (чотирнадцята доба) в лімфоїдних вузликах виразно помітні всі зони. У центральній зоні лімфоепітеліальних вузликів відзначалася найбільша кількість мітозів. За рахунок проліферації лімфоїдні утворення розросталися у бік залізистого епітелію. Збільшився вміст ретикулярних клітин і лімфобластів, з'являлися плазматичні клітини. У периферичній зоні збільшився вміст плазматичних клітин і малих лімфоцитів. У складі субепітеліальної зони збільшилася кількість макрофагів, що фагоцитують, в цитоплазмі яких визначалися залишки ядер лімфоцитів. Ці клітини були оточені шаром лімфоцитів, що нагадувало імунні розетки, які описуються в імунологічних дослідженнях. У субепітеліальній зоні, порівняно з контролем, процентний вміст малих лімфоцитів збільшився, а середніх лімфоцитів - зменшився, з'являлися ретикулярні клітини і наростала кількість макрофагів.

На двадцять першу добу при введенні звичайних доз антигена будова і клітинний склад мало відрізнявся від структури її контрольних щурів. У деяких лімфоїдних вузликах центри розмноження піддаються зворотному розвитку. У окремих лімфоцитах виявляються деструктивні зміни. Зменшується і кількість макрофагів. У цитоплазмі цих клітин виявлялися фрагменти ядер лімфоцитів. Просвіти лімфатичних судин і венул переповнювалися малими лімфоцитами. На поверхні ендотеліоцитів еліпсоїдної форми з глибокими інвагінаціями і вигинами каріолеми базальна мембрана набрякла і фібрилярні структури її роз'єднані.

Певне значення в бар'єрно-захисній функції передміхурової залози грають кровоносні судини, які розташовані біля лімфоїдних утворень і в стромі передміхурової залози. Зміна клітинного складу в лімфоїдних вузликах передміхурової залози щурів після антигенної стимуляції обумовлює специфічну цитоархітектоніку гемомікроциркуляторного русла. Встановлено, що при антигенному стимулюванні збільшується площа, займана різними ланками мікроциркуляторного русла лімфоїдних вузликів. У ранні терміни експерименту спостерігається розбіжність між ендотеліальних контактів кровоносних капілярів, збільшуються розміри мікровезикул і піноцитозних бульбашок, утворюючи мультивезикулярні асоціації і на 7-14 добу на поверхні ендотеліоцитів з'являється велика кількість випинань у вигляді мікроворсинок, інвагінацій пальцевих виростів. Збільшується просвіт кровоносних капілярів і зростає міграція через капіляри і посткапілярні венули лімфоцитів і плазматичних клітин.

Виходячи з мікроархітектоніки кровоносних капілярів лімфоепітеліальних вузликів, необхідно відзначити, що транзит лімфоїдних клітин до їх просвіту, мабуть, не обмежується тільки трансендотеліальними проходами, що супроводжується відділенням перицитів, збільшенням пор в стінках капілярів, руйнуванням лізосом в місцях проходження клітин, як вважають деякі автори (L.Weiss, 1998; P. De Bruyn e.a., 1999). У порожнину капілярів лімфоїдні клітини потрапляють, мабуть, як через міжклітинні щілини, так і через пори в цитоплазмі ендотеліальних клітин. Специфічні зміни стінки капілярів разом з ретикулярними клітинами лімфоїдних вузликів простати грають важливу роль в клітинній перебудові лімфоїдних структур і формуванні їх специфічного мікрооточення. Реактивні зміни ендотелію капілярів клубочків в тісному взаємозв'язку з перебудовою лімфоїдних вузликів при антигенній стимуляції вказують на їх резервні можливості в забезпеченні імунного гомеостазу. При антигенній дії венули також піддаються змінам. Стінка венул вислана ендотелієм, морфологія якого змінюється залежно від фази імунної відповіді. На ранніх стадіях, коли починається посилений притік лімфоцитів в лімфоїдних вузликах, клітини ендотелію гіпертрофуються, набувають вигляду призматичного епітелію, і лімфоцити через стінку венул виселяються в навколишню тканину. Іноді венули набувають характеру капілярних венул з високим ендотелієм. На ранніх стадіях імунної відповіді число макрофагів і лімфоцитів зростає, з'являються нейтрофільні і еозинофільні гранулоцити. На висоті імунної відповіді у венулах багато клітин плазматичного ряду на самих різних стадіях дозрівання, макрофагів з фагоцитованими клітинними елементами. Збільшується площа, яку займають різні ланки мікроциркуляторного русла, ендотелій капілярів піддається змінам, які свідчать про посилення трансклітинного і внутрішньоклітинного транспорту речовин.

У щурів після внутрішньом'язового введення імуноглобуліну формування лімфоїдних структур відзначається на три доби раніше, ніж у інтактних і контрольних щурів. Спочатку з'являються лімфоїдні утворення в стромі передміхурової залози, біля кровоносних судин - периваскулярні

лімфоїдні утворення (ПВЛВ). До кінця першого тижня відбувається формування лімфоїдних структур у зоні залозистого епітелію передміхурової залози (ЛЕВ). У лімфоїдних структурах розміщення лімфоцитів у всі періоди перевищує контрольні показники. У клітинній популяції лімфоїдних структур виявлено вищий вміст середніх і великих лімфоцитів порівняно з контролем.

На 3 добу в передміхуровій залозі щурів I і II груп визначалися клітини з рецепторами до лектину арахісу (PNA +). Кількість SBA + лімфоцитів в передміхуровій залозі щурів практично не змінюється відносно 1 доби.

Кількість лімфоцитів з рецепторами до лектину арахісу збільшилася на 7 добу і перевищувала контроль. Максимальна кількість лімфоцитів з рецепторами до лектину сої в лімфоїдних структурах спостерігається на 14 добу і випереджає дані контрольних тварин на 5 днів. Виявлено вищий вміст PNA + лімфоцитів в периваскулярних лімфоїдних вузликах на 7 добу. Збільшення абсолютної кількості лімфоїдних клітин спостерігається на 7 добу, після чого відбувалося стрибкоподібне збільшення їх кількості на 21 добу. Абсолютна кількість PNA+ лімфоцитів перевищує контрольні показники на 11 добу, а SBA+ лімфоцитів - на 14 добу. До кінця місяця їх кількість знижується і поступається контрольним значенням.

Таким чином, застосування лектинів як гістохімічних реагентів дозволяє ефективно проводити селективне гістохімічне маркування окремих типів і популяцій клітин, а також оцінювати їх функціональний стан і виявляти порушення морфогенезу на ранніх, ще оборотних стадіях. Виявлення рецепторів до лектинів на клітинних мембранах дозволяє також судити про ступінь диференціювання клітин зокрема і тканини в цілому.

ВИСНОВКИ

В дисертації викладено узагальнені теоретичні дані та нове вирішення актуальної наукової проблеми щодо концепції вікових морфофункціональних особливостей передміхурової залози людини, сформульовано уявлення про критичні періоди розвитку органа, виявлені реактивні особливості передміхурової залози після антигенного впливу.

1. Перші ознаки диференціювання передміхурової залози людини з'являються в кінці 8 тижня пренатального онтогенезу у ділянках мезенхіми, ентодерми і мезодерми у вигляді активності ферментів й синтезу полісахаридних комплексів. Топографічно вони відповідають морфологічним компонентам простати, що з'являються на 12 – 14 тижні внутрішньоутробного розвитку.

2. В пренатальному онтогенезі передміхурової залози виділяють періоди, що характеризуються інтенсивними процесами перебудови самих тканин і міжтканинних відносин. Вперше лімфоїдні структури спостерігалися на 20 – 22 тижні внутрішньоутробного періоду поблизу кровоносних судин – периваскулярні вузлики (ПВЛВ). На 27 – 28 тижні

пренатального онтогенезу у ділянці залозистого епітелію виявлені лімфоїдні структури – лімфоепітеліальні вузлики (ЛЕВ).

3. Вперше встановлено, що з моменту народження і до 7 місяців кількість лімфоїдних структур, в порівнянні з новонародженими залишилось на попередньому рівні. З 10 місяця до першого року кількість лімфоїдних утворень достовірно збільшилась в 1,2 рази в порівнянні з попереднім віком. Виявлялись лімфоїдні структури у вигляді скупчень, а також лімфоїдні утворення з капсулою, яка складалася з колагенових та ретикулярних волокон та фібробластів.

4. У новонароджених передміхурова залоза є повністю сформованим органом, в якому лімфоїдні утворення набувають рис зрілих структур, в клітинному складі яких виявляються малі, середні лімфоцити, лімфобласти, плазматичні та ретикулярні клітини. Визначалися лімфоцити з рецепторами до лектину арахісу PNA + і сої SBA+.

5. У постнатальному онтогенезі формування лімфоїдних структур продовжується з першого дитячого періоду онтогенезу до зрілого віку. Ці періоди характеризуються розвитком епітелію передміхурової залози, сполучнотканинними та м'язовими елементами, періодом становлення ендокринної функції, максимальною мітотичною активністю, розвитком мікроциркуляторного русла. Діаметр лімфоїдних утворень складає 135×325 мкм. Об'ємна доля малих лімфоцитів складає $43,6 \pm 2,1\%$, середніх - $23,5 \pm 2,5\%$, плазматичних клітин - $2,3 \pm 0,6\%$. Макрофаги виявлялись в основному в центральній зоні, об'ємна доля їх складає $2,2 \pm 0,5\%$. Мітотичний індекс в період від дитячого до юнацького, в порівнянні з попереднім етапом онтогенезу складає $4,3 \pm 0,2\%$.

6. У юнацькому віці найбільш чітко проявляються характерні риси другого критичного періоду онтогенезу простати – функціогенезу, який обумовлює становлення органних систем, що супроводжується зміною морфології, цитогістохімії як паренхіматозних, так і стромальних компонентів залози. Лімфоїдні утворення передміхурової залози характеризуються максимальними кількісними показниками і набувають рис функціональної зрілості, в них формується строма, збільшується кількість судин мікроциркуляторного русла.

7. У першому періоді зрілого віку настає відносна стабілізація процесів гістогенезу структури і функції лімфоїдних утворень передміхурової залози людини. Описуваний період морфофункціональних перебудов передміхурової залози в онтогенезі супроводжується значною зміною зростання епітеліальної тканини, диференціюванням міофібробластів в типові гладком'язові клітини. Секреторний цикл епітеліоцитів залози характеризується збільшенням ШИК - позитивних речовин різної природи, утворюючих гранули. У передміхуровій залозі людини в цей період збільшується кількість PNA + і SBA+ лімфоцитів.

8. Після 40 років у передміхуровій залозі зменшується кількість залозистих відділів, відбувається послаблення секреції залозистих клітин, зменшення гладком'язових тканин й розростання сполучної тканини. У

передміхуровій залозі людини в цей період зменшилась кількість лімфоцитів з рецепторами до лектинів арахіса PNA + і сої SBA+. У другому періоді зрілого віку кількість і розмір лімфоїдних утворень передміхурової залози людини зменшилась, знижується їх функціональна активність.

9. Формування власного лімфоїдного апарата передміхурової залози у ссавців відбувається шляхом міграції лімфоцитів з кровоносних судин. У ссавців після внутрим'язового введення імуноглобуліну формування лімфоїдних структур відмічається на три доби раніше, ніж у інтактних та контрольних ссавців. Спочатку з'являються лімфоїдні утворення в стромі передміхурової залози, біля кровоносних судин-периваскулярні лімфоїдні утворення (ПВЛУ). В кінці першого тижня відбувається формування лімфоїдних структур в ділянці залозистого епітелія передміхурової залози (ЛЕВ). В лімфоїдних структурах розташування лімфоцитів характеризується збільшенням в порівнянні з контрольними показниками. В клітинній популяції лімфоїдних структур виявлено більш високі показники середніх лімфоцитів і великих лімфоцитів в порівнянні з контролем.

10. Різний ступінь експресії PSA (простатспецифічний антиген), LSMA (маркер гладком'язового актину) маркеру, на AR (андрогенний рецептор), CD34 (маркер ендотелію судин), ki-67 (маркер проліферативної активності) є якісним показником вікових змін тканинного складу та гістофізіологічних структур передміхурової залози і може бути використаний для розробки методів корекції патогенезу її захворювань, а також при тестуванні стану імунної системи людини у клінічних дослідженнях.

СПИСОК ОПУБЛІКОВАНИХ ПРАЦЬ ЗА ТЕМОЮ ДИСЕРТАЦІЇ

1.Евтушенко В.М. Морфофункціональні дослідження лимфоїдних структур простати людини в пренатальному онтогенезі // Буковинський медичний вісник. – 2001. – Т. 5. № 12. – С. 50 – 52.

2.Евтушенко В.М. Морфологічні та гістохімічні зміни передстатальної залози людини в підлітковому періоді // Мат. Конф. “Актуальні проблеми мікроциркуляції та гомеостазу при патології внутрішніх органів”. – Чернівці. – 2002. – С. 38 – 41.

3.Евтушенко В.М. Морфофункціональні особливості передстатальної залози новонароджених // Буковинський медичний вісник. – 2002. № 2. – С. 184 – 185.

4.Евтушенко В.М. Аналіз морфологічних та гістологічних змін передстатальної залози людини в пренатальному онтогенезі // Тавричеський медико-біологічний вестник. – 2002. Том 5. № 3. – С. 48 – 51.

5.Евтушенко В.М. Морфофункціональні особливості лімфоїдних структур передміхурової залози людини у зрілому віці // Ж. “Урологія” – 2002. № 3. – С. 70 – 72.

6.Евтушенко В.М. Морфологические изменения предстательной железы человека в подростковом возрасте. // Сб. ст. “Вісник проблем біології і медицини”. – Полтава. – 2003. – Т. 1.вип. 3 – С. 70 –72.

7.Евтушенко В.М. Особливості лімфатичних та кровеносних судин передміхурової залози людини в зрілому віці. // Галицький лікарський вісник. – 2003. – Т. 10 – С. 88.

8.Евтушенко В.М. Морфофункциональная характеристика лимфоидных образований предстательной железы во втором зрелом возрасте // Сб. ст. “Актуальні питання фармацевтичної та медичної науки та практики”. – Запоріжжя. – 2003. – вип. X – С. 207– 209.

9.Евтушенко В.М. Морфофункциональные особенности строения лимфоидных образований предстательной железы в пожилом возрасте. // Сб. ст. “Актуальні питання фармацевтичної та медичної науки та практики”. – Запоріжжя. – 2003. вип. XI. – С. 52 – 55.

10. Евтушенко В.М., Сырцов В.К. Реактивные особенности лимфоидной популяции соединительной ткани предстательной железы после антигенного воздействия // Запорожский медицинский журнал. – 2004. №4 – С. 114–115.(Здобувачем особисто здійснено статистичну обробку отриманих результатів, підготовлено матеріал до друку).

11. Евтушенко В.М. Морфофункциональные особенности строения микроциркуляторного русла лимфоидных образований предстательной железы в пожилом возрасте. // Таврический медико-биологический вестник. – 2004. Том 7. № 4. – С. 56 – 59.

12. Евтушенко В.М. Влияние иммуноглобулина на структуру лимфоидной популяции предстательной железы у крыс линии Вистар // Сб. ст. “Актуальні питання фармацевтичної та медичної науки та практики”. – Запоріжжя, – 2004. – вип. X. – С. 207– 209.

13. Евтушенко В.М. Морфофункциональная оценка лимфоидных структур предстательной железы в юношеском возрасте // Вісник морфології – 2005. №1. С.104 – 106

14. Евтушенко В.М. Этапы становления лимфоидных структур предстательной железы человека в пренатальном онтогенезе // Запорожский медицинский журнал. – 2005. №3. – С. 85 – 86.

15. Евтушенко В.М. Морфофункциональная характеристика лимфоидных структур предстательной железы человека в онтогенезе // Світ медицини та біології. м. Полтава. – 2005. №3. – С. 111 – 116.

16. Евтушенко В.М. Морфологический мониторинг в оценке морфогенеза предстательной железы мужчин первого зрелого возраста // Запорожский медицинский журнал. 2005. № 6 – С. 114 – 115.

17. Евтушенко В.М. Возрастные особенности структурно-функциональной перестройки стромальных и железистых элементов предстательной железы человека // Таврический медико-биологический вестник. – 2005. – Т.8. С. 31 – 33.

18. Евтушенко В.М. Анализ морфофункциональных изменений эпителиальных и соединительнотканых компонентов предстательной

железы человека в подростковом периоде // Український медичний альманах. – Луганськ – 2005. – Т.8. №3. – С. 66-67.

19. Евтушенко В.М. Селективность связывания лектинов и их выявление в лимфоидной ткани предстательной железы крыс // Актуальні питання фармацевтичної та медичної науки та практики. – м.Запоріжжя, – 2005. вип. XIV. – С. 191–193.

20. Потоцкая Е.И., Сырцов В.К., Федосеева О.В., Евтушенко В.М., Алиева Е.Г. Реактивные изменения лимфоидных узелков слизистых оболочек и лимфоузлов // “Таврический медико-биологический вестник. – 2006. – Т.9. №3 – С. 140 – 142. (Здобувачем особисто описані отримані результати, здійснено огляд літератури, підготовлено матеріал до друку).

21. Евтушенко В.М., Сырцов В.К., Федосеева О.В. Класифікація органів імунної системи матеріали підсумкової науково-практичної конференції “Здобутки клінічної і експериментальної медицини”. //“Здобутки клінічної і експериментальної медицини”. – Тернопіль, 2007. – С. 63 – 65. (Здобувачем особисто описані отримані результати, підготовлено матеріал до друку).

22. Евтушенко В.М., Федосеева О.В. Иммуногистохимические исследования в изучении морфофункциональных особенностей сигмовидной кишки и предстательной железы человека в возрастном аспекте. «Український морфологічний альманах». – Луганськ, – 2008. – Т 6. – С. 74 – 77. (Здобувачем особисто виконана статистична обробка отриманих результатів, узагальнення даних, висновки).

23. Евтушенко В.М. Морфофункциональные особенности предстательной железы человека в постнатальном онтогенезе. // Мат. “Наукові читання, присвячені 100 – річчю від дня народження проф. Б.В. Альошина”. – Харків, – 2001. – С. 18.

24. Евтушенко В.М. Морфофункциональные и гистохимические изменения предстательной железы человека в подростковом периоде. // Мат. науково-практичної конференції. – Чернівці, 16 – 17 вересня 2002 року. – 2002. – С. 38-41.

25. Евтушенко В.М. Морфофункціональні особливості лімфоїдних утворень передміхурової залози людини у зрілому віці // Сб. ст. “Актуальні питання морфології”. – Київ, 2002. – С. 107–108.

26. Евтушенко В.М. Морфофункциональное состояние лимфоидных образований предстательной железы и толстой кишки человека в экологических условиях г. Запорожья // International journal on immunorehabilitation. – 2002. – С. 342.

АНОТАЦІЯ

Євтушенко В.М. Морфофункціональні особливості передміхурової залози людини та ссавців у віковому аспекті. – Рукопис.

Дисертація на здобуття наукового ступеня доктора медичних наук за спеціальністю 14.03.09 – гістологія, цитологія, ембріологія. – Кримський

дежавний медичний університет ім. С.І. Георгієвського МОЗ України, Сімферополь, 2008.

Дисертація присвячена вивченню морфофункціональних закономірностей передміхурової залози в різні періоди онтогенезу. Досліджено реактивні особливості передміхурової залози щурів в різні терміни після синтетичного подразнення.

Вперше встановлено закономірності розвитку становлення, а також інволюції простати людини в пре та постнатальному онтогенезі.

Розроблено морфофункціональні критерії структурних компонентів передміхурової залози людини.

Виявлено основні показники реактивних змін простати після антигенного подразнення. За допомогою макро- та мікроскопічних гістологічних, імуногістохімічних методів дослідження.

Встановлено міжтканинні зв'язки передміхурової залози, поглиблене вивчення яких відкриває нові напрями в розвитку фундаментальних досліджень в онтогенезі передміхурової залози людини.

Застосування імуногістохімічного MIB-1 маркера проліферації ki-67 дозволило вивчити проліфераційну активність клітин в критичні періоди онтогенезу.

Високий ступінь експресії маркерів CD 34 та вімінтину в пренатальному та постнатальному онтогенезі до II зрілого віку в передміхуровій залозі людини свідчить про більш активні гістохімічні перетворення.

Різний ступінь експресії PSA, LSMA, - гладком'язового актину, маркер на AD – андрогенний рецептор в пренатальному і постнатальному онтогенезі є якісним показником якісних та кількісних змін гістофізіологічних процесів і тканинного складу і може бути використаний для розробки методів корекції гістогенезу та захворювань передміхурової залози, а також при тестуванні стану імунної системи людини в клінічних дослідженнях.

Ключові слова: передміхурова залоза, онтогенез, реактивність, імунний статус.

АННОТАЦІЯ

Евтушенко В.М. Морфофункціональні особливості передстатевої залози людини та млекопитаючих в віковому аспекті. – Рукопис.

Дисертація на соискание научної ступені доктора медичних наук по спеціальності 14.03.09 – гістологія, цитологія, ембріологія. — Кримський державний медичний університет ім. С.І. Георгієвського МЗ України, Сімферополь, 2008.

Дисертація посвячена вивченню морфофункціональних закономірностей передстатевої залози в різні періоди онтогенезу. Отримані дані відображають морфофункціональні особливості лімфоїдних утворень передстатевої залози людини в віковому аспекті, їх взаємозв'язки з іншими механізмами захисту і є

морфологической базой для понимания как местных иммунных реакций в предстательной железе, так и реакций системного характера.

Проведенное исследование на половозрелых крысах позволило выяснить отдельные звенья иммунологической регуляции после введения антигена.

Впервые дано представление о морфофункциональных показателях предстательной железы человека в возрастном аспекте.

С помощью функционального анализа установлены межтканевые связи предстательной железы, углубленное изучение которых открывает новое направление в развитии фундаментальных исследований в онтогенезе предстательной железы человека.

Впервые сформулировано представление о критических периодах развития органа, которые характеризуются интенсивным течением важных морфогенетических процессов, обеспечивающих защитные механизмы предстательной железы в онтогенезе.

Установлено морфофункциональные показатели лимфоидных структур предстательной железы человека в возрастном аспекте.

Особенной новизной отличаются данные полученные с помощью иммуногистохимического метода исследования с применением моноклональных антител, которые позволяют контролировать гистофизиологическое состояние на протяжении онтогенеза.

Применение иммуногистохимического (MIB-1) маркера пролиферации ki-67 позволило изучить пролиферативную активность клеток в критические периоды онтогенеза.

Высокая степень экспрессии маркеров CD - 34 и виментина в пренатальном и постнатальном онтогенезе до II зрелого возраста в предстательной железе человека свидетельствует о более активных гистохимических преобразованиях.

Разная степень экспрессии PSA- простатспецифического антигена, LSMA - гладкомышечного актина, маркер на AR – андрогенный рецептор в пренатальном и постнатальном онтогенезе является качественным показателем возрастных изменений тканевого состава и гистофизиологических структур, и может быть использован для разработки методов коррекции патогенеза и заболеваний предстательной железы, а также при тестировании состояния иммунной системы человека в клинических исследованиях.

Установлены межтканевые связи предстательной железы, углубленное изучение которых открывает новое направление в развитии фундаментальных исследований в онтогенезе предстательной железы человека.

Практическое значение полученных результатов состоит в том, что с введением в исследование комплексного подхода, включающего гистологические, гистохимические, иммуноморфологические, морфометрические методы исследования морфогенеза предстательной

железы открывает новые направления и служит для разработки практических задач медицины.

Ключевые слова: предстательная железа, онтогенез, реактивность, иммунный статус.

SUMMARY

Evtushenko V.M. Morphofunctional features of human prostate and mammalia in the age aspect. – The manuscript.

Dissertation competition of a scientific degree of the doctor of medical sciences on a speciality 14.03.09 – histology, cytology and embryology - Crimean State Medical University named after S. Georgievsky Ministry of Public Health Ukraine. – Simferopol, 2008.

Dissertation is dedicate for studding morphofunctional features of development of prostate in different period of ontogenesis and it investigated reaction features of rat's prostate after antigen irritation in different period.

Features of development, formation and involution of human prostate during the course postnatal ontogenesis for the first time are established.

The morphofunction criteria of structural components of human prostate are developed.

The basic index of reaction changing of human prostate are revealed.

With the help of macro-, microscopic, histological, immunogistochemical methods of research the intertissues connections of human prostate are established, profound study which opens a new direction in development fundamental investigations in ontogenesis of human prostate. Using immunogistochemical marker CD-34 and vimentine in prenatal and postnatal ontogenesis at the II mature age in human prostate are evidenced about more activity histochemical formation.

Different degree of expression of PSA (prostate specific antibodies), LSMA (marker of actin), marker of AR (androgenic receptor), is a qualitative index of the age changes of structure tissue and can be used for development methods of correction patogenesis, its diseases, and also at testing a condition of human immunological system in clinical investigation.

Key words: prostate, ontogenesis, reactivity, immune state.

ПЕРЕЛІК УМОВНИХ СКОРОЧЕНЬ

- ЛС – лімфоїдне скупчення
- ЛЕУ – лімфоепітеліальний вузлик
- ПВЛВ – периваскулярний лімфоїдний вузлик
- AR – андрогений рецептор
- CD 34 – цитоспецифічний маркер ендотелію
- NE – нейроендокринні клітини
- Ki-67 – показник проліферативної активності
- LSMA – маркер гладком'язового актину
- PNA – лектин арахісу
- PSA – простатспецифічний антиген
- SBA – лектин сої

Для заметок:

Підписано до друку 17.09.2008 р.
Формат 60 x 90^{1/8} .Папір офсетний.
Умовн. друк. арк. 1,8.Тираж 100 прим. Зам. 223.

Віддруковано в видавничому центрі ЗДМУ.
69035, м. Запоріжжя, пр. Маяковського,26.
Запорізький державний медичний університет.