

МІНІСТЕРСТВО ОХОРОНИ ЗДОРОВ'Я УКРАЇНИ  
ДЕРЖАВНИЙ ВИЩИЙ НАВЧАЛЬНИЙ ЗАКЛАД  
"ТЕРНОПІЛЬСЬКИЙ ДЕРЖАВНИЙ МЕДИЧНИЙ УНІВЕРСИТЕТ  
імені І.Я. ГОРБАЧЕВСЬКОГО"

**ПОТОЦЬКА ОЛЕНА ІВАНІВНА**

УДК: 611.42:611.22].000.57.017.64

**МОРФОФУНКЦІОНАЛЬНА ХАРАКТЕРИСТИКА  
ЛІМФОЇДНИХ УТВОРЕНЬ ГОРТАНІ ЛЮДИНИ В  
ОНТОГЕНЕЗІ ТА ЇХ РЕАКТИВНІ ЗМІНИ**

14.03.01 – нормальна анатомія

**АВТОРЕФЕРАТ**

дисертації на здобуття наукового ступеня  
кандидата біологічних наук

Дисертацією є рукопис.

Роботу виконано в Запорізькому державному медичному університеті МОЗ України.

**Науковий керівник:** доктор медичних наук, професор  
**Сирцов Вадим Кирилович**, Запорізький державний медичний університет МОЗ України, завідувач кафедри гістології, цитології та ембріології.

**Офіційні опоненти:**

доктор біологічних наук, професор **Волков Костянтин Степанович**, державний вищий навчальний заклад "Тернопільський державний медичний університет імені І.Я. Горбачевського" МОЗ України, завідувач кафедри гістології, цитології та ембріології;

доктор медичних наук, професор **Макар Богдан Григорович**, Буковинський державний медичний університет МОЗ України, завідувач кафедри анатомії людини.

Захист дисертації відбудеться 24.04.2009 року о 13 годині на засіданні спеціалізованої вченої ради Д 58.601.01 у державному вищому навчальному закладі "Тернопільський державний медичний університет імені І.Я. Горбачевського" МОЗ України (46001, м. Тернопіль, майдан Волі, 1).

З дисертацією можна ознайомитися у бібліотеці державного вищого навчального закладу "Тернопільський державний медичний університет імені І.Я. Горбачевського" МОЗ України (46001, м. Тернопіль, вул. Січових Стрільців, 8).

Автореферат розісланий 13.03. 2009 року.

Вчений секретар  
спеціалізованої вченої ради  
доктор медичних наук, професор **Я.Я. Боднар**

## ЗАГАЛЬНА ХАРАКТЕРИСТИКА РОБОТИ

**Актуальність теми.** Вивчення комплексу імунних структур повітроносних шляхів актуально в зв'язку з запитамі сучасної біології та медицини, тому що імунна система є однією з трьох інтеграційних систем організму, яка разом з нервовою і ендокринною забезпечує підтримку гомеостазу в умовах постійного впливу чинників зовнішнього і внутрішнього середовища. Якщо нервова система здійснює негайну адаптацію до зміни умов, а відповідь ендокринної системи розтягнута в часі і може тривати місяці і роки, то імунна – забезпечує постійний контроль за підтримкою антигенного гомеостазу протягом всього життя людини (Горо Моги, 2002; Полевщиков А. В., 2002; М.Р. Сапін, 1996; Bienenstock J., 2000; Pabst R., 1999).

У системі дихальних шляхів людини гортань виконує не тільки функцію голосоутворення, але і функцію проведення повітря. Регулюючу роль гортані у функції дихання виконують голосові, черпакувато-надгортанні і голосові складки, що створюють змінний опір повітряному потоку (Сагалович Б. М., 1967; Kooli H., 2002). Функціональні особливості гортані зумовили відповідне формування слизової оболонки та її епітеліального пласта (Хлистова З. С., 1991). Слизова оболонка гортані як покрив, що повернена до зовнішнього середовища, захищає організм і охороняє гомеостатичні відносини в тканинах внутрішніх органів, завдяки наявності еволюційно виробленого комплексу неспецифічних і специфічних механізмів захисту, які тісно взаємодіють між собою і мають певну структурну основу.

Вивчення нереспіраторних функцій органів дихання підштовхнуло дослідників до нового їх розуміння як імунокомпетентних з комплексом органоспецифічних захисних механізмів. Лімфоїдні утворення гортані є структурами місцевого імунітету дихальної системи (Кузьменко В. Н., 1999; Сирцов В. К., 1997; Krivonos V. A., 1990).

При вивченні лімфоїдних структур, що здійснюють імунологічний контроль та специфічний захист органів дихання, більша частина наукових робіт присвячена вивченню лімфоїдного апарату трахеобронхіальної системи. Проте, що стосується їх розвитку, макро- і мікроскопічної структури, топографії, кількості і функціонального призначення дані поодинокі і, найчастіше, суперечливі. В науковій літературі відсутні відомості про імунокомпетентні структури гортані, їх кількість, локалізацію, будову, клітинний склад і пристосувально-компенсаторні можливості в забезпеченні імунного гомеостазу. Вивчення дифузно розташованих імунокомпетентних клітин в стінці гортані освітлювалося, в основному, в імунологічних роботах, а комплексних морфологічних досліджень цієї важливої ланки місцевої імунної системи і з'ясування їх функціональних особливостей до теперішнього часу не проводилося. Багато питань, які стосуються чинників розвитку лімфоїдних структур гортані, структурних і функціональних змін в них, є дискусійними.

Дослідження невирішених питань гістогенезу и функціональних проявів епітелію, секреторних елементів та лімфоїдних утворень гортані та особливостей їх реактивних змін після антигенного подразнення необхідне не тільки для

поглиблення знань про морфологію і реактивність тканин гортані, але і має важливе значення для розробки патогенезу захворювань органів дихання, питома вага яких спостерігається в усіх економічно розвинених країнах. Вищевикладене стало підставою для вибору теми даного дослідження.

**Зв'язок роботи з науковими програмами, планами, темами.** Дисертаційна робота є складовою частиною науково-дослідної роботи кафедр нормальної анатомії, гістології, цитології і ембріології, оперативної хірургії і топографічної анатомії і ЦНДЛ Запорізького державного медичного університету «Особливості морфогенезу органів лімфоїдної системи плодів і новонароджених після моделювання порушень в системі "мати – плацента – плід"» (№ держреєстрації 0103U003927). Дисертант є співвиконавцем даної НДР. Тема дисертації затверджена проблемною комісією МОЗ і АМН України «Морфологія людини» (протокол № 75 від 30.10.2006 р.).

**Мета дослідження.** Встановити вікові морфофункціональні особливості лімфоїдних утворень гортані людини в пре- і постнатальному періоді онтогенезу і реактивні зміни лімфоїдних утворень гортані щурів в ранньому постнатальному періоді онтогенезу після антигенного подразнення.

**Завдання дослідження:**

1. Вивчити розвиток, клітинний склад, топографічні і функціональні особливості епітеліальних та лімфоїдних структур гортані людини в пренатальному періоді онтогенезу.
2. Вивчити розвиток, клітинний склад, топографічні і функціональні особливості епітеліальних та лімфоїдних структур гортані людини в постнатальному періоді онтогенезу.
3. Встановити закономірності розвитку, будови і функції лімфоїдних структур гортані в ранньому постнатальному періоді онтогенезу.
4. Виявити реактивні особливості формування лімфоїдних структур гортані щурів після внутрішньоутробного введення імуноглобуліну.

*Об'єкт дослідження:* слизова оболонка та підслизова основа гортані людей та щурів.

*Предмет дослідження:* епітеліальні структури та лімфоїдні утворення гортані людини в пре- і постнатальному періодах онтогенезу, лімфоїдні утворення гортані щурів в ранньому постнатальному періоді онтогенезу в нормі і після внутрішньоутробного введення антигену.

*Методи дослідження:* морфологічні для дослідження структурних компонентів слизової оболонки та підслизової основи гортані; гістохімічні для виявлення нейтральних протеогліканів, глікогену, сіалових кислот, кислих глікозаміногліканів, гіалуронової кислоти, хондроїтинсульфатів А, С і В, для визначення колагенових, еластичних та ретикулярних волокон; лектиногістохімічні для визначення рецепторів до лектинів арахісу (PNA), сої (SBA) та бобчука (LAL); морфометричні для отримання кількісних параметрів компонентів гортані; статистичний метод для проведення аналізу достовірності отриманих числових даних.

**Наукова новизна одержаних результатів.** Вперше представлено комплексне дослідження гістотопографії, кількості, будови і функціональних

особливостей лімфоїдних утворень різних відділів гортані в онтогенезі. Встановлено відмінності в морфологічній організації і клітинному складі лімфоїдних структур різних відділів гортані. Вперше дано комплексну морфофункціональну характеристику дифузно розташованих елементів місцевої імунної системи гортані у віковому аспекті і встановлена їх морфогенетична роль в пре- і постнатальному формуванні епітеліальних і лімфоїдних структур гортані. Вперше показано взаємозв'язок між кількістю, локалізацією лімфоцитів і рівнем біосинтетичних і формоутворюючих процесів в структурах гортані людини в пренатальному періоді онтогенезу. Встановлено закономірності динаміки лектин-позитивних лімфоцитів в гортані людини в онтогенезі. Виявлено етапи становлення структурно-функціональної основи імунної реактивності гортані щурів в ранньому постнатальному періоді онтогенезу, а також встановлено закономірності змін в її формуванні при антигеном впливі у внутрішньоутробному періоді. Вперше описано структури гортані, які мають рецептори до лектинів арахісу, сої і бобчука, встановлено закономірності динаміки їх кількісних змін. Вперше встановлено вплив антигенного введення на формування структур гортані в ранньому постнатальному періоді онтогенезу.

**Практичне значення одержаних результатів.** Вивчення питань морфогенезу епітеліальних структур та лімфоїдних утворень гортані має важливе значення для розробки етіології патогенезу та лікування захворювань дихальної системи. Дані про морфофункціональні зміни імунних структур гортані в умовах антенатального антигенного впливу можуть бути використані при діагностиці перинатального інфікування та впливу антигенного навантаження на імунну систему плоду, що може бути враховано при розробці графіків вакцинації дітей з передбаченим інфікуванням у внутрішньоутробному періоді. Отримані результати можуть бути використані при читанні лекцій і проведенні практичних занять на кафедрах анатомії, гістології, цитології і ембріології, патологічної анатомії, патологічної фізіології і розробці патогенезу захворювань гортані людини, зв'язаних зі змінами імунного статусу, в спеціалізованих лабораторіях НДІ, патологоанатомічних відділеннях клінічних лікарень.

Результати досліджень впроваджено у навчальний процес кафедр нормальної анатомії Тернопільського державного медичного університету імені І.Я. Горбачевського, Кримського державного медичного університету ім. С.І. Георгієвського, Запорізького державного медичного університету, Івано-Франківського державного медичного університету, кафедр гістології, цитології та ембріології Тернопільського державного медичного університету імені І.Я. Горбачевського, Львівського національного медичного університету імені Данила Галицького, Харківського національного медичного університету, Української медичної стоматологічної академії, Вінницького національного медичного університету ім. М.І. Пирогова, Луганського державного медичного університету, Кримського державного медичного університету ім. С.І. Георгієвського, Дніпропетровської державної медичної академії, Українського державного аграрного університету.

**Особистий внесок здобувача.** Дисертація є особистою роботою автора, в якій дисертант самостійно збирала і проаналізувала наукову літературу і патентну

інформацію, сформулювала мету і завдання дослідження. Автором особисто проведено збір матеріалу, його гістологічну і гістохімічну обробку. Самостійно проведено гістологічні, гістохімічні і морфометричні дослідження, первинну обробку даних і статистичний аналіз отриманих результатів. Автором самостійно написано всі розділи дисертаційної роботи, сформульовано висновки і основні положення дисертації, підготовлено фотодокументацію та ілюстрації. Автор самостійно апробувала результати дослідження і підготувала роботи до друку. У наукових публікаціях результатів дослідження за участю співавторів дисертанту належить основна частина внеску.

**Апробація результатів досліджень.** Основні результати роботи викладені і обговорені на науково-практичній конференції «Гістологія як науково-практичний базис підготовки медичних кадрів», присвяченої 130-річчю кафедри гістології, цитології та ембріології ХДМУ (Харків, 1997), на симпозиумі «Хронічні обструктивні захворювання легень у людей похилого та старечого віку» (Київ, 1997), II Національному конгресі АГЕТ України (Луганськ, 1998), на Міжнародній науково-виробничій конференції «Морфологія – практичній ветеринарії та медицині», присвяченої пам'яті Заслуженого діяча науки, доктора біологічних наук, професора П.А. Ковальського (Біла Церква, 1998), на всеросійській науковій конференції «Морфогенез та регенерація», присвяченої 80-річчю з дня народження професора Сигалевича Д.А. (Курськ, 1999), на III Міжнародному конгресі з інтеграційної антропології (Белгород, 2000), на науковій конференції, присвяченій 75-річчю з дня народження професора Ю.М. Шаповалова (Сімферополь, 2004), на науковій практичній конференції «Актуальні проблеми функціональної морфології», присвяченої 100-річчю з дня народження професора Е.Д. Бромберг (Полтава, 2005), на Всеукраїнській науково-практичній конференції «Сучасні проблеми морфології», присвяченої 70-річчю з дня народження Заслуженого діяча науки і техніки України, доктора медичних наук, професора Скрипнікова М.С. (Полтава, 2006), на IV Національному конгресі АГЕТ України (Сімферополь, 2006), на IV Міжнародному конгресі з інтеграційної антропології (Вінниця, 2007), на Всеукраїнській науковій конференції «Актуальні проблеми сучасної морфології» (Луганськ, 2008).

**Публікації.** За матеріалами дисертації опубліковано 14 наукових праць, з них 5 (1 – самостійно) – у наукових фахових журналах біологічного профілю та 3 – у наукових фахових журналах медичного профілю, рекомендованих ВАК України, 6 – у матеріалах з'їздів, конгресів, науково-практичних конференцій різних рівнів.

**Структура та обсяг дисертації.** Матеріали дисертації викладено державною мовою на 273 сторінках друкованого тексту, з них 152 сторінки основного тексту. Складається із вступу, огляду літератури, розділів: «Матеріал і методи дослідження», «Результати власних досліджень», який включає три підрозділи, «Аналізу та узагальнення результатів дослідження», висновків, списку використаних джерел (113 вітчизняних і 91 зарубіжних авторів) і додатків. Робота ілюстрована 123 рисунками (68 мікрофотографій і 55 діаграм) та 8 таблицями.

## ОСНОВНИЙ ЗМІСТ РОБОТИ

**Матеріал і методи дослідження.** Матеріалом для даного дослідження послужили різні відділи гортані людей (надгортанник, присінок, шлуночки гортані, присінкові і голосові складки та підголосникова область) різного віку і гортань щурів з 1-ї по 30-у добу життя.

Структурно-функціональні особливості імуноморфологічного комплексу гортані на різних етапах онтогенезу досліджувалися на аутопсійному матеріалі від 48 ембріонів та плодів людини, 66 людей різного віку, що померли від причин, не пов'язаних із захворюваннями органів дихання та імунної системи. Для визначення віку використовували дані історії хвороби або пологів, протоколи розтину. Вивчений матеріал розділений на групи, відповідно до рекомендацій Аршавського Л.А. (1975).

Розвиток епітеліальних та лімфоїдних структур гортані у ранньому постнатальному онтогенезі в нормі і при внутрішньоутробному антигенному впливі досліджувався в експерименті. Матеріалом для даного дослідження були 117 гортаней білих щурів лінії Вістар першого місяця життя. Досліджено 3 групи щурів: I група – інтактні тварини, II група – контрольні щури, яким у внутрішньоутробному періоді вводили фізіологічний розчин, III група – тварини, яким 18-19 добу внутрішньоутробного розвитку вводили антиген – «Людський комерційний  $\gamma$ -глобулін».

Комісією з питань білетики Запорізького державного медичного університету (протоколи № 2 від 19.03.2008 р. та № 3 від 17.04.2008 р.) порушень морально-етичних норм при проведенні науково-дослідної роботи не виявлено.

Усі новонароджені отримані від щурів із датованим терміном вагітності. Внутрішньоутробне введення антигену і фізіологічного розчину виконувалося оперативним шляхом по методу Волошина Н.А (1981) черезматово черезоболонково підшкірно в між лопаткову область плодів. Тваринам III групи імуноглобулін вводили в кількості 0,165 мг білка в 0,05 мл розчину, який характеризується високою антигенною активністю і відсутністю токсичної, пірогенної та ад'ювантної дій.

Для гістологічного, гістохімічного і цитохімічного досліджень різні відділи гортані фіксували в рідині Буена чи 10% нейтральному формаліні. Для оглядового гістологічного і морфометричного досліджень використовували забарвлення: гематоксилін і еозин. Виявлення плазматичних клітин проводилося за допомогою забарвлення метиловим зеленим і піроніном за Браше. Волокна сполучної тканини ідентифікували при забарвленні резорцин-фуксином за Вейгертом, пікрофуксином за Ліллі і при імпрегнації сріблом (ретикулярні волокна). Гістохімічні виявлення і ідентифікація вуглеводовмісних сполук у цитоплазмі клітин і міжклітинній речовині проводилися відповідно до схеми А.П. Авцина, А.І. Струкова, Б.Б. Фукса (1971). Виявлення нейтральних протеогліканів та глікогену проводили за допомогою ШИК-реакції за А.Л. Шабадашем (1947) з додатковою обробкою діастазою, амілазою. Кислі глікозаміноглікани виявляли альціановим синім при рН 2,6 (Mowry K., 1956). Частину зрізів піддавали попередній обробці тестикулярною гіалуронідазою. Ідентифікацію сульфатованих

глікозаміногліканів здійснювали за допомогою розчинів альціанового синього з різними концентраціями хлористого магнію: 0.3, 0.6, 0.8 і 1.0 М (Scott J., Dorling J., 1965; Lillie R., 1969).

З метою морфофункціональної характеристики різних популяцій лімфоїдних клітин шляхом виявлення кінцевих полісахаридних залишків використовували метод із застосуванням специфічних лектинів сої, арахісу, бобчука та зародків пшениці (Луцик А.Д., Детюк Е.С., Луцик М.Д., 1989), використовуючи стандартний набір НПК «Лектинтест» (м. Львів).

Для виявлення лімфоїдних скупчень вивчалися всі серійні препарати. Частоту виявлення лімфоїдних утворень у відділах гортані людини підраховували на 1 см<sup>2</sup> зрізу, використовуючи методику Автанділова Г.Г. (1980).

Діаметр внутрішнього просвіту судин гемомікроциркуляторного русла ЛС, а також розміри лімфоїдних утворень вимірювали за допомогою окуляра-мікрометра типу МОВ-1-15х на тих серійних гістологічних зрізах. Визначали абсолютну площу лімфоїдних скупчень, що обчислювали за формулою:  $S = \pi/4 * (a * b)$ , де S – абсолютна площа лімфоїдних структур у мкм<sup>2</sup>,  $\pi = 3,14$ , а і b – найбільший і найменший діаметри лімфоїдних структур.

Отримані кількісні результати оброблялися методом варіаційного статистичного аналізу середніх величин на персональному комп'ютері "Pentium III" з використанням програмного пакету STATISTICA 6.0 for Windows з подальшим аналізом одержаних матеріалів. Середні величини порівнювали з показниками критерію Фішера-Стьюдента.

**Результати дослідження та їх обговорення.** Проведені гістоморфологічні дослідження дозволили встановити, що в гортані людини в пренатальному періоді онтогенезу присутні тільки дифузно розташовані лімфоїдні клітини, розподіл яких неоднаковий у різних відділах, що пов'язано з асинхронністю гістохімічної та морфологічної диференціації структур гортані. У гістогенезі епітеліальних елементів гортані людини пренатального періоду можна виділити три етапи: етап зростання (3-4 місяці), етап диференціювання (5-6 місяців) і етап функціонування (7-9 місяців). Паралельно з цим, в гістогенезі лімфоїдних елементів гортані простежуються етапи, відповідні розвитку епітеліальних елементів: етап первинного накопичення клітин (3-4 місяці), етап різкого збільшення кількості лімфоїдних клітин (5-6 місяців) і етап перерозподілу і диференціювання (7-9 місяців). Це свідчить про взаємозв'язок розвитку епітеліальних і лімфоїдних елементів гортані.

З **3-4 місяця** внутрішньоутробного розвитку людини в слизовій оболонці і підслизовій основі присінку, шлуночків і підголосникової області гортані дифузно розташовані лімфоїдні клітини виявляються в слизовій оболонці поодинокі (рис. 1.), однак найбільша щільність розташування лімфоїдних елементів спостерігається в сполучній тканині під епітелієм та навколо судин. Гістохімічно на апікальній поверхні епітеліальних клітин і підлеглій сполучній тканині ідентифікуються нейтральні глікозаміноглікани (глікоген), незначна кількість нейтральних полісахаридів. Виявляються як майже сформовані, вистелені призматичним епітелієм, так і зачатки залоз.



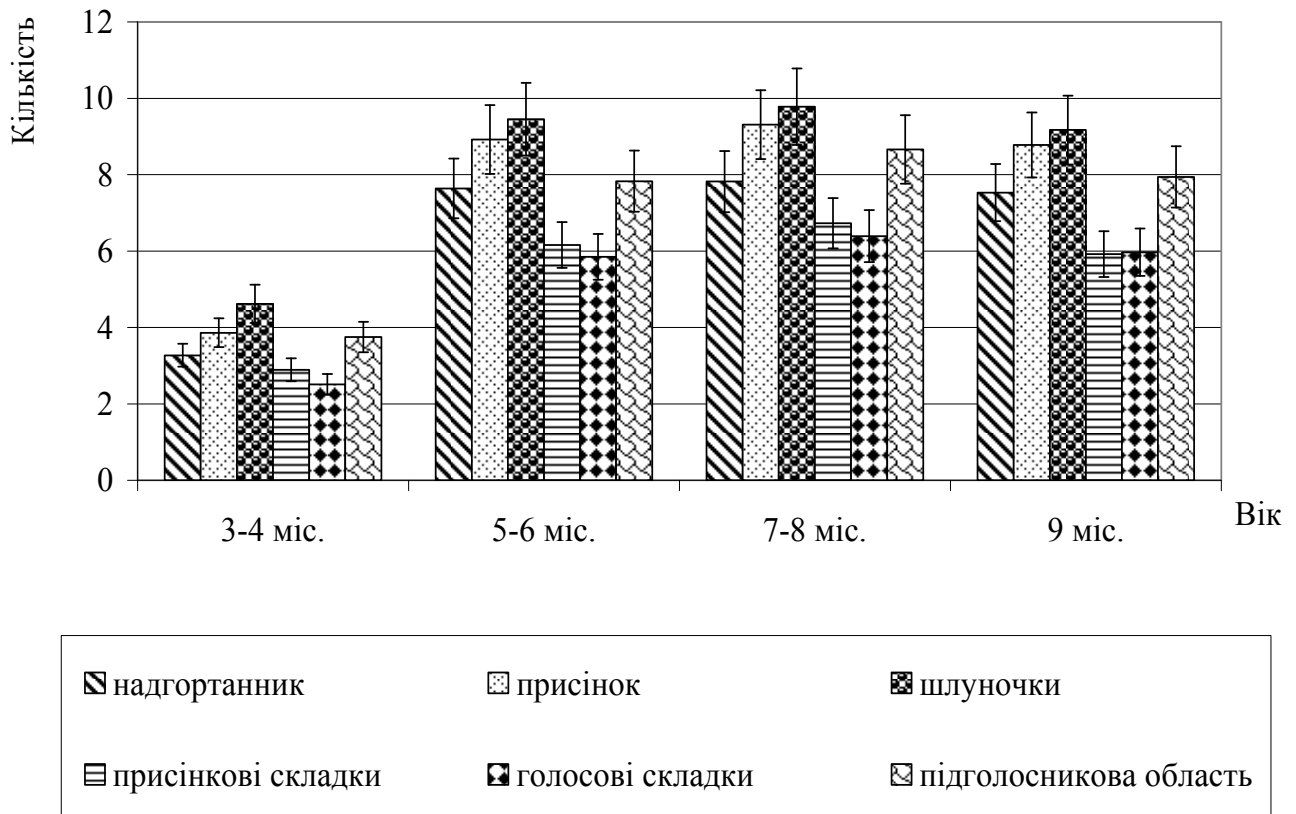


Рис. 1. Динаміка кількості дифузно розташованих лімфоцитів в слизовій оболонці гортані людини в період пренатального онтогенезу ( $x \pm Sx$ ).

У плодів **5-6 місяців** розвитку продовжує збільшуватися кількість дифузних лімфоцитів у оболонці гортані (див. рис. 1), що співпадає з процесами інтенсивного диференціювання епітеліальних і сполучнотканинних елементів, активного синтезу в них волокон. Гістохімічно визначається зменшення вмісту нейтральних полісахаридів, глікогену і поява кислих. Дифузно розташовані лімфоцити зустрічаються як в слизовій оболонці так і в підслизовій основі. Епітелій починає диференціюватися. З'являються келихоподібні клітини без ознак функціонування.

На **7-8 місяці** ембріогенезу відмічається незначне зниження кількості дифузно розташованих лімфоцитів в оболонці гортані (див. рис. 1), що відбувається на фоні уповільнення біосинтетичних процесів. В епітелії з'являються внутрішньоепітеліальні лімфоцити. Базальні клітини епітелію з втратою глікогену набувають здатності синтезувати сульфатовмісні полісахариди. Слизові залози і вивідні протоки цілком сформовані, до кінця 8 місяця з'являються білкові відділи без ознак функціонування.

На **9 місяці** внутрішньоутробного життя вміст лімфоїдних елементів у всіх досліджуваних відділах гортані, порівняно з попереднім періодом, не змінюється (див. рис. 1), що свідчить про відносну «імунологічну зрілість» гортані плодів 7-8 місяців розвитку. Епітелій чітко диференційований, білкові відділи залоз починають функціонувати, збільшується вміст хондроїтинсульфатів в міжклітинній речовині, підвищується кількість ШИК-позитивних речовин.

Установлений популяційний склад дифузно розташованих лімфоїдних клітин в усі розглянуті періоди пренатального онтогенезу представлено переважно малими (60-75 %), середніми (20-30 %), поодинокими лімфобластами і на останніх етапах пренатального ембріогенезу плазматичними клітинами в сполучній тканині слизової оболонки і підслизової основи.

Установлено присутність в гортані у внутрішньоутробному періоді лімфоцитів Т- і В-популяцій, які знаходяться на різних стадіях формування. Кількість PNA+ лімфоцитів різко зростає до 8 місяця розвитку (з  $1,32 \pm 0,12$  до  $4,53 \pm 0,44$ ) і знижується до народження ( $4,02 \pm 0,40$ ), що підтверджується даними Таран Р. Н. зі співав. (2000). Вміст SBA+ лімфоцитів є максимальним у період 5-6 місяців ( $3,28 \pm 0,30$ ), а на останніх термінах пренатального періоду онтогенезу вони виявляються одинично.

Тісний взаємозв'язок інтенсивності формоутворюючих, біосинтетичних процесів і щільності розподілу лімфоцитів ілюструє морфогенетичну роль лімфоцитів у генезі структур гортані (А.Г. Бабаєва, 1986–1990). В свою чергу, особливості мікро оточення в ембріональній гортані сприяють процесам диференціації Т-лімфоцитів (З.С. Хлистова, 1991), що пояснює високий рівень вмісту малодиференційованих Т-клітин в гортані, що розвивається.

У постнатальному періоді онтогенезу в присінку, шлуночках та підголосниковій області гортані встановлюється багаторядний війчастий диференційований епітелій, в надгортаннику, присінкових і голосових складках – багатошаровий плоский незроговілий епітелій. В епітелії знижується рівень глікогену. Залози альвеолярно-трубчасті і синтезують по слизово-серозному типу. У гортані людини в постнатальний період в усіх її відділах постійно виявляються дифузно розташовані лімфоїдні клітини, які представлені переважно малими та середніми лімфоцитами, плазматичними клітинами, і лімфоїдні утворення у вигляді лімфоїдних скупчень. Лімфоїдні вузлики з вираженою зональністю розташування клітин виявляються в ділянках гортані, вкритих багаторядним війчастим епітелієм.

Після народження вміст дифузно розташованих лімфоїдних елементів у гортані значно вищий (рис. 2), ніж у плодів останніх термінів внутрішньоутробного розвитку, що пов'язано з природною антигенною стимуляцією. Зростає кількість малодиференційованих Т-лімфоцитів (PNA+) ( $3,84 \pm 0,38$ ), що відображає «стресовий» стан імунної системи організму у зв'язку з антигенним навантаженням, що підсилюється. У цей період уперше в слизовій оболонці гортані відзначаються ЛС.

В період грудного і раннього дитинства відбувається стабілізація місцевої імунної системи і, не дивлячись на швидкі темпи розвитку гортані, рівномірно збільшуються кількість і розміри дифузно розташованих лімфоцитів (рис. 2) та ЛС. В слизовій оболонці шлуночків, присінку та підголосникової області гортані вперше виявляються лімфоїдні вузлики. У їхньому складі переважають малі і середні лімфоцити, поодинокі виявляються лімфобласти, макрофаги.

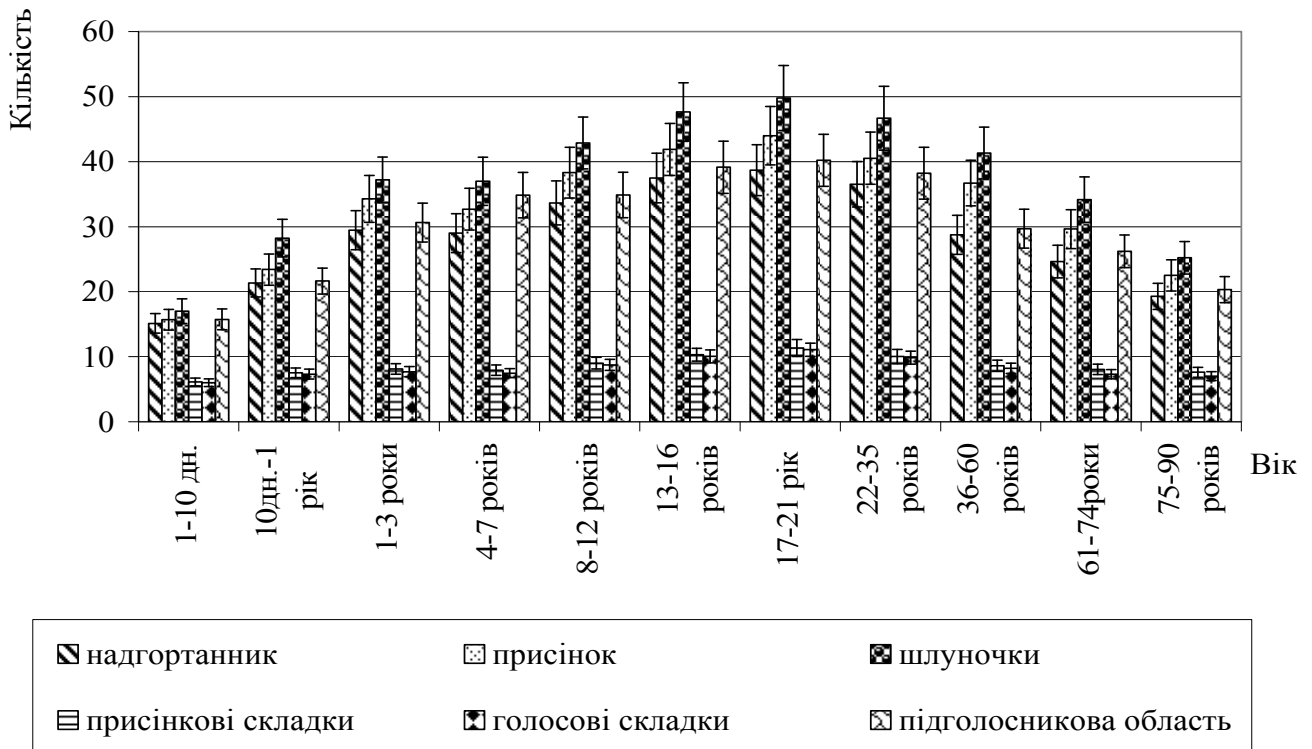


Рис. 2. Динаміка кількості дифузно розташованих лімфоцитів в слизовій оболонці гортані людини в період постнатального онтогенезу ( $x \pm Sx$ )

В період першого і другого дитинства, а також в підлітковий період розвитку гістохімічна картина не відрізняється від попереднього віку. Продовжує рівномірно збільшуватися кількість дифузно розташованих лімфоцитів (див. рис. 2), кількість і розміри лімфоїдних утворень, зі збільшенням в них частки плазматичних клітин. У підлітковому віці відзначається другий пік для постнатального онтогенезу збільшення кількості незрілих Т-лімфоцитів (PNA+) ( $3,28 \pm 0,30$ ). У всіх відділах гортані відбувається інтенсивне новоутворення ЛС і вузликів. Лімфоїдні вузлики характеризуються добре вираженою сполучнотканинною капсулою і різними за клітинним складом зонами: центральною, периферичною, субепітеліальною і білявузликовою. Центральна зона є реактивним центром і її клітинний склад визначається впливом антигенного подразнення.

В юнацький період вміст дифузно розташованих лімфоїдних елементів (див. рис. 2) та лімфоїдних структур є максимальним для всіх періодів онтогенезу.

У першому зрілому періоді морфологічна і гістохімічна картина не змінюється. Місцева імунна система досягає відносної стабілізації, а в 2 зрілому – кількість дифузно розташованих лімфоцитів (див. рис. 2) і лімфоїдних утворень в гортані рівномірно знижується до старечого віку. Кількість малодиференційованих Т лімфоцитів (PNA+) різко зменшується в першому і другому зрілому віці ( $2,32 \pm 0,2$  і  $2,11 \pm 0,2$  відповідно).

В ЛС і вузликах в похилому і старечому віках виявляються інволютивні зміни, що виявляються в зменшенні їх кількості і розмірів, знижені щільності розташування клітин, зворотньою динамікою клітинного складу. Інволютивні

зміни дифузно розташованих лімфоїдних елементів у похилому віці виражаються в зменшенні їхньої кількості, переважно за рахунок середніх лімфоцитів і плазматичних клітин, а в старечому віці – в зміні локалізації і ступеню розподілу їх у різних відділах гортані при збереженні загальної кількості.

Розглядаючи лімфоїдні структури гортані як морфосистему, тобто комплекс структурно і функціонально взаємозв'язаних елементів, утворюючих єдину цілісність (Кисельова А.Ф. та співавт., 1983), можна виділити основні закономірності їх морфогенезу. По-перше, розвиток лімфоїдних скупчень в гортані відбувається під впливом природньої антигенної стимуляції антигенами повітряного середовища в постнатальний період онтогенезу. По-друге, формування ЛС і лімфоїдних вузликів тісним чином пов'язана з рівнем розвитку в різних відділах гортані ретикулярної строми, системи васкуляризації в ній та із залозистими елементами. По-третє, розвиток лімфоїдних структур гортані носить стадійний характер і визначається міжтканинними і міжклітинними взаємодіями як на внутрішньосистемному, так і на міжсистемному рівнях.

На нашу думку, можна виділити наступні стадії розвитку лімфоїдних структур гортані. Протягом першої стадії утворюються пухкі скупчення клітин лімфоїдного ряду. У цій ділянці в ретикулярній і сполучній тканині гортані відбуваються гістохімічні зміни, пов'язані з утворенням строми скупчення і починає формуватися судинне русло. Ці процеси грають важливу роль в підготовці мікрооточення. Друга стадія характеризується поступовим наростанням числа лімфоцитів і клітин моноцитарного ряду, їх дифузним розподілом, появою мітотичної активності. Продовжується диференціювання судинного русла, в якому крім капілярів з'являються судини артеріального і венозного типу. У венулах виявляються спеціалізовані ділянки з високим ендотелієм, які необхідні для рециркуляції лімфоцитів. Відбуваються подальші зміни в стромі, пов'язані зі збільшенням кількості ретикулярних волокон і утворенням тонкої капсули. Та формуються лімфоїдні вузлики. У третій стадії стабілізуються процеси генезу, що проявляються відсутністю виражених морфологічних змін. Четверта стадія характеризується зворотним розвитком лімфоїдних структур гортані і інволютивними процесами в них, типовими для органів імунної системи.

В цілому, представлена нами схема розвитку лімфоїдних структур гортані доповнює запропоновану В.К. Сирцовим (1988) для лімфоїдних утворень трахеобронхіальної системи, що свідчить про єдність механізмів їх генезу. Проте, слід врахувати, що не всі лімфоїдні скупчення проходять вказаний шлях розвитку. Лімфоїдний апарат гортані є дуже лабільною системою, в якій процеси новоутворення і зникнення лімфоїдних утворень йдуть безперервно. Багато скупчень і вузликів утворюються тимчасово, і в них гістохімічні та структурні зміни не виражені або виражені дуже слабо. Все це обумовлює значний поліморфізм лімфоїдних структур гортані.

В гортані щурів лімфоїдні утворення представлені дифузно розташованими лімфоїдними клітинами, їх скупченнями та лімфоепітеліальними і периваскулярними «передвузликами». Відсутність в оболонках гортані лімфоїдних вузликів можна пояснити видовими особливостями організації гортанних структур щурів. На відміну від людини, залозиста стадія розвитку

гортані тварин відбувається не в пренатальному онтогенезі, а в ранньому постнатальному періоді, внаслідок чого при формуванні лімфоїдних структур під природньою антигенною дією в гортані відсутня або недостатньо сформована морфологічна основа для розвитку лімфоїдних утворень.

Процеси формування лімфоїдних структур гортані супроводжуються вираженими закономірностями динаміки їх клітинного складу і гістохімічними змінами в сполучнотканинних елементах: ШИК-позитивні глікопротеїди виявляються у секреті келихоподібних клітин, у волокнах слизової оболонки, несультатовані глікозаміноглікани визначаються в сполучній тканині власної пластинки слизової оболонки.

Розвиток лімфоїдних утворень гортані щурів відбувається протягом першого місяця життя, в ньому можна виділити наступні етапи:

I – від моменту народження до 7 доби – збільшення кількості дифузно розташованих лімфоцитів і двократне підвищення кількості в їх складі Т- і В-лімфоцитів, що знаходяться на різних стадіях диференціювання;

II – з 8 по 20 добу – утворення лімфоїдних скупчень різних розмірів, зрілості і клітинного складу у всіх відділах гортані (спочатку в стінці органу, вкритій багаторядним війчастим епітелієм, потім у відділах, вкритих багат шаровим плоским незроговілим епітелієм), що складаються переважно з малих лімфоцитів;

III – з 21 по 30 добу – формування на основі лімфоїдних скупчень периваскулярних і лімфоепітеліальних «передвузликів» у відділах, вкритих багаторядним війчастим епітелієм.

У тварин після внутрішньоутробного введення імуноглобуліну формування лімфоїдних структур відбувається на дві доби раніше, ніж у інтактних і контрольних щурів. Перші ПВЛВ виявляються на 21 добу, тоді як у контрольних і інтактних тварин ПВЛВ не виявляються. ЛЕВ починають формуватися в шлуночках гортані до кінця першого місяця життя. У лімфоїдних структурах щільність розташування лімфоцитів у всі періоди перевищує контрольні показники, але до кінця другого тижня відносна площа, що займають в них судини мікроциркуляторного русла, нижче ніж в I і II групах тварин. У клітинній популяції лімфоїдних структур виявлено найвищий вміст середніх лімфоцитів і лімфобластів, у порівнянні з контролем. Кількість лімфоцитів з рецепторами до лектину арахісу до 21 доби практично не змінюється і перевищує контроль (рис. 3). Максимальний вміст лімфоцитів з рецепторами до лектину сої (SBA) в лімфоїдних структурах відмічається на 11 добу, що на три доби раніше, ніж в контролі (рис. 4.).

Наявність імунологічно незрілих форм лімфоцитів в гортані щурів у ранньому постнатальному онтогенезі може пояснюватися здатністю епітелію синтезувати гормональні тимінні фактори, що доведено для органів дихання людини в пренатальному періоді (З.С Хлистова та співав., 1991), а також посиленою міграцією лімфоїдних клітин, у тому числі і лектин-позитивних, після народження з центральних органів імунітету (Волошин М.А. та співав., 1998)

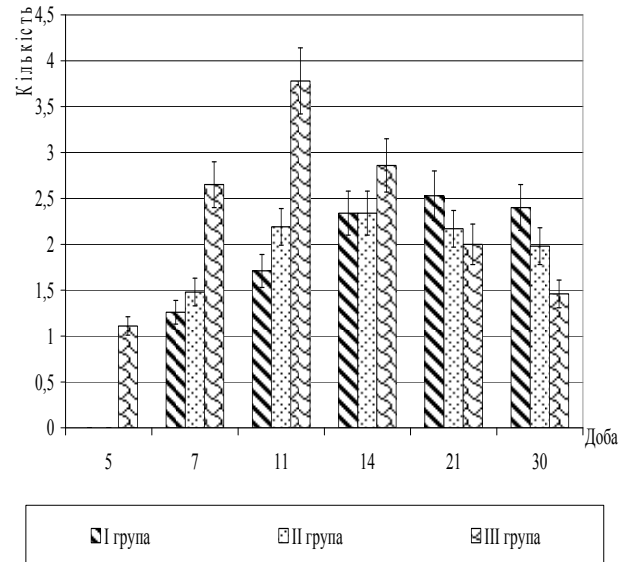
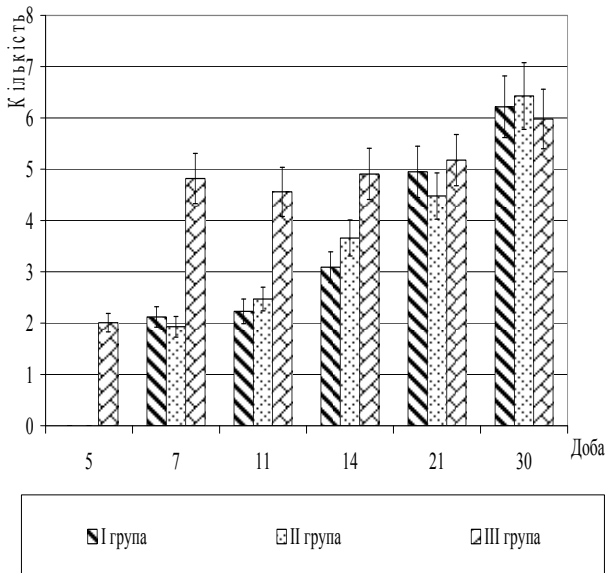


Рис. 3. Динаміка кількості лімфоїдних клітин з рецепторами до лектину арахісу в лімфоїдних утвореннях гортані щурів на 0,5 мм<sup>2</sup> зрізу ( $x \pm Sx$ ).

Рис. 4. Динаміка кількості лімфоїдних клітин з рецепторами до лектину сої в лімфоїдних утвореннях гортані щурів на 0,5 мм<sup>2</sup> зрізу ( $x \pm Sx$ ).

Виявлено найвищий вміст амілазорезистентних глікопротеїдів, сіаловмісних сполук і гіалуронідазолабільних сполук до кінця третього тижня, а до 30 доби темпи їх накопичення знижуються.

У динаміці дифузно розташованих лімфоцитів виявляється найбільш висока, порівняно з контролем, абсолютна кількість лімфоцитів протягом першого тижня, яка за цей період практично не змінюється. Підвищення абсолютної кількості лімфоїдних клітин спостерігається в періоди з 5 по 7 і з 14 по 30 добу. Відрізняється від контролю і динаміка популяцій лімфоїдних клітин. Абсолютна кількість малих лімфоцитів збільшується до 5 доби, після чого, відбувається стрибкоподібне підвищення їхньої кількості з піками на 7 і 21 добу. На відміну від контролю, в динаміці середніх лімфоцитів, кількість яких на 1 добу життя перевищувала контроль майже в 2 рази, відмічено значне зниження їх вмісту до 5 доби, деяке підвищення до 7 доби і до кінця 1-го місяця. Динаміка лімфобластів у загальних рисах повторює таку в I і II групах, відрізняючись більшою частотою виявлення протягом першого тижня.

За період з 1 по 30 добу в стінці гортані і судин частота виявлення плазматичних клітин значно перевищує контрольні показники.

Абсолютна кількість лімфоцитів з рецепторами до лектину арахісу в лімфоїдних утвореннях перевищує контрольні показники до 11 доби, а лімфоцитів з рецепторами до лектину сої – до 14 доби. До кінця місяця їхня кількість знижується і поступається контрольним значенням. Відносна кількість лектин-позитивних лімфоцитів досягає свого максимального значення на 5 добу, що на дві доби раніше, ніж в I і II групах; різко знижується до 7 доби і рівномірно зменшується до 30, залишаючись нижчим за показники контролю (рис. 5, 6.).

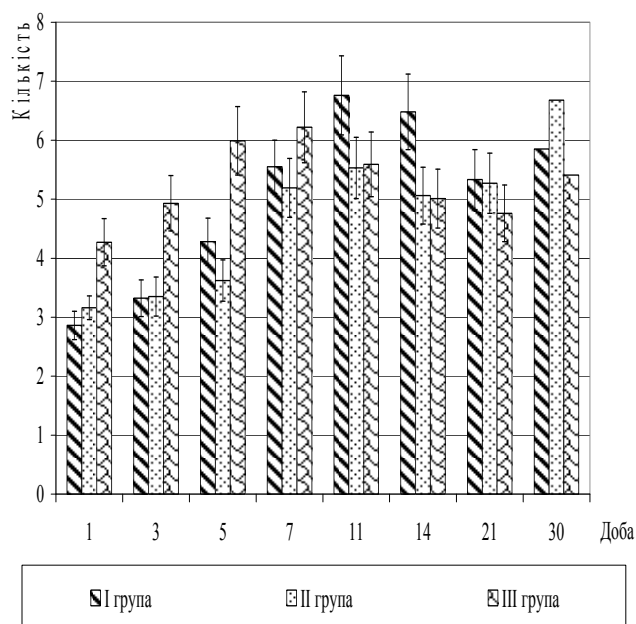


Рис. 5. Динаміка відносної кількості дифузно розташованих лімфоїдних клітин з рецепторами до лектину арахісу в гортані щурів на 0,1 мм<sup>2</sup> зрізу ( $x \pm Sx$ ).

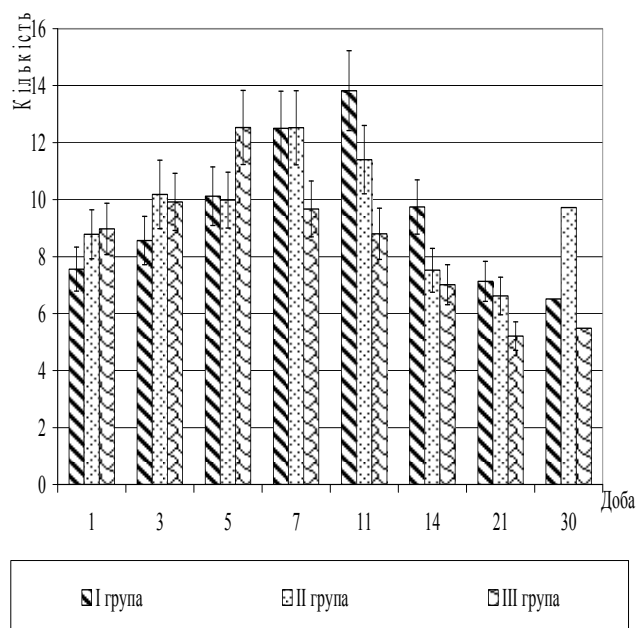


Рис. 6. Динаміка відносної кількості дифузно розташованих лімфоїдних клітин з рецепторами до лектину сої в гортані щурів на 0,1 мм<sup>2</sup> зрізу ( $x \pm Sx$ ).

Динаміка розвитку структур гортані у тварин III групи характеризується випереджаючими тенденціями протягом перших двох тижнів життя.

## ВИСНОВКИ

У дисертації наведено теоретичне узагальнення та нове вирішення наукової задачі, що полягає у комплексному дослідженні епітеліальних і лімфоїдних структур гортані людини в пре- і постнатальному періодах онтогенезу. Встановлені морфофункціональні закономірності дифузно розташованих лімфоїдних клітин і лімфоїдних утворень гортані людини в пре- і постнатальному онтогенезі, етапах їх формування, а також реактивні зміни після антенатального антигенного подразнення в експерименті.

1. В пренатальному онтогенезі встановлені закономірні стадії розвитку епітеліальних і лімфоїдних структур гортані людини. На 3-4 місяцях епітелій всіх відділів гортані характеризується високим синтезом глікогену. У надгортаннику, в присінку і в підголосниковій області закладаються прості трубчасті залози. У всіх відділах гортані у складі дифузно розташованих лімфоцитів присутні PNA+лімфоцити ( $1,32 \pm 0,12$ ) і SBA+лімфоцити ( $1,94 \pm 0,18$ ).

2. На стадії 5-6 місяців в клітинах поверхневого шару багатошарового плоского, багаторядного війчастого епітелію і кінцевих відділах трубчасто-альвеолярних залоз гортані синтезуються нейтральні протеоглікани і сіалові кислоти. У слизовій оболонці і підслизовій основі гортані серед клітин лімфоїдного ряду встановлений максимальний вміст SBA+ лімфоцитів ( $3,28 \pm 0,26$ ), а PNA+ лімфоцити складають  $2,91 \pm 0,28$ .

3. На стадії 7-9 місяців в покривному епітелії гортані синтезуються нейтральні протеоглікани, сіалові кислоти і хондроїтинсульфати А і С. У секреті келихоподібних клітин і складних серозно-слизових залоз містяться протеоглікани, сіалова і гіалуронова кислоти і хондроїтинсульфати. Серед лімфоцитів в стінці гортані зростає кількісний вміст PNA+ лімфоцитів ( $4,02 \pm 0,37$ ) і знижується кількість SBA+ лімфоцитів ( $1,16 \pm 0,08$ ).

4. У постнатальному онтогенезі людини в розвитку епітеліальних і лімфоїдних структур гортані виділяються 3 періоди. У прогресивному періоді морфофункціональні особливості покривного і залозистого епітелію оболонки гортані стабілізуються від грудного до юнацького віку. У грудному віці утворюються скупчення лімфоцитів, серед яких присутні SBA+ і PNA+ лімфоцити ( $4,11 \pm 0,38$  і  $3,84 \pm 0,36$ ). У дитячому віці починається формування периваскулярних лімфоїдних вузликів. PNA+ лімфоцити в лімфоїдних утвореннях складають  $3,49 \pm 0,33$ , а SBA+ лімфоцити –  $2,96 \pm 0,28$ . У дитячому віці формуються і достовірно зростають в кількісному відношенні до юнацького віку лімфоепітеліальні вузлики із зональним розташуванням клітин.

5. У стабільній стадії (I і II зрілий вік) морфофункціональні особливості покривного епітелію, серозно-слизових залоз, кількість і структура лімфоїдних утворень досягають відносної постійності. У складі периваскулярних та лімфоепітеліальних лімфоїдних вузликів виділяються гермінативний центр, крайова, білявузликова і субепітеліальна зони, сполучнотканинна капсула і мережа кровоносних судин. Серед лімфоцитів виявляються поодинокі мітози, макрофаги, плазматичні, ретикулярні і тучні клітини, поодинокі PNA+ ( $3,82 \pm 0,36$ ) і SBA+ лімфоцити ( $1,25 \pm 0,13$ ).

6. У регресивній стадії (похилий і старечий вік) в клітинах покривного епітелію і слизово-серозних залоз знижується синтез гіалуронової кислоти і нейтральних глікопротеїдів і збільшується – хондроїтинсульфата В. Кількість лімфоїдних утворень знижується, виявляються PNA+ лімфоцити ( $1,05 \pm 0,08$ ), а SBA+ лімфоцити відсутні.

7. У розвитку лімфоїдних утворень гортані щурів, встановлена стадійність: з 1 по 7 добу наростає кількість дифузно розташованих лімфоцитів, серед яких PNA+ і SBA+ лімфоцити складають (з  $2,86 \pm 0,24$  до  $5,55 \pm 0,45$  та з  $2,51 \pm 0,27$  до  $5,11 \pm 0,46$  відповідно); з 8 по 20 добу формуються лімфоїдні скупчення різних розмірів, зрілості і клітинного складу; з 21 по 30 добу в лімфоїдних структурах зміни клітинного складу характеризуються появою мітозів, макрофагів, зрілих плазматичних і ретикулярних клітин. Кількість PNA+ і SBA+ лімфоцитів складає ( $5,85 \pm 0,47$  та  $7,95 \pm 0,67$ ).

8. Після антенатального антигенного введення людського комерційного  $\gamma$ -глобуліну динаміка і характер реакцій покривного епітелію і секреторних елементів гортані не має принципових кількісних і якісних відмінностей порівняно з інтактними тваринами. Реактивні зміни лімфоїдних структур проявляються в збільшенні вмісту дифузно розташованих лімфоцитів і їх скупчень в більш ранні терміни розвитку, формуванням периваскулярних лімфоїдних вузликів з 21 доби і лімфоепітеліальних вузликів з 30 доби, клітинний склад яких характеризується активною проліферацією і диференціюванням лімфоїдних клітин.



**СПИСОК ОПУБЛІКОВАНИХ ПРАЦЬ ЗА ТЕМОЮ ДИСЕРТАЦІЇ**

1. Потоцкая Е. И. Гистологические особенности лимфоидных образований гортани крыс при антенатальном введении антигенов и повторном их введении после рождения. / Е.И. Потоцкая // Вісник Білоцерковського державного аграрного університету. – Біла Церква : в-во БДАУ, 1998. – вип. 6. – ч. 1. – С. 85-88.
2. Сырцов В. К. Гистохимическая характеристика гистогенеза мерцательного эпителия и желез нижних дыхательных путей человека в пренатальном онтогенезе / В. К. Сырцов, Е. Г. Криворучко, Е. И. Потоцкая // Таврический медико-биологический вестник. – 2004. – Т. 7, № 4. – С. 117–119. (Особистий внесок здобувача – вивчення гістохімічної характеристики гістогенезу миготливого епітелію та залоз гортані людини в пренатальному періоді онтогенезу, аналіз та узагальнення результатів, приймала участь у написанні статті).
3. Особенности формирования иммуноморфологического комплекса органов дыхания и простаты при антигенном раздражении / В. К. Сырцов, Е. Г. Алиева, Е. И. Потоцкая, В.М. Евтушенко, Н.В. Скуба // Світ медицини та біології. – Полтава, 2005. – № 3. – С. 64–66. (Особистий внесок здобувача - вивчення формування імуноморфологічного комплексу гортані при антигенному подразненні, аналіз та узагальнення результатів, приймала участь у написанні статті).
4. Структурно-функциональные единицы местного иммунитета / Е. И. Потоцкая, В. К. Сырцов, О. В. Федосеева, В.М. Евтушенко, Е.Г. Алиева // Таврический медико-биологический вестник. – 2006. – Т. 9, № 3. – С. 140–142. (Особистий внесок здобувача – вивчення структурно-функціональних одиниць місцевого імунітету гортані, аналіз та узагальнення результатів, приймала участь у написанні статті).
5. Морфофункциональная характеристика лимфоидных образований органов дыхания у людей, проживаючих в антропогенетивных условиях / В. К. Сырцов, Е. Г. Алиева, Е. И. Потоцкая, Г. А. Зидрашко // Вісник морфології. – 2007. – № 13 (2). – С. 316–319. (Особистий внесок здобувача – вивчення лімфоїдних утворень гортані людей, збір та обробка матеріалу, аналіз та узагальнення результатів, приймала участь у написанні статті).
6. Потоцкая Е. И. Этапы становления иммунных структур гортани человека в онтогенезе / Е. И. Потоцкая // Український медичний альманах. – 1998. – № 3. – С. 61–62.
7. Сырцов В. К. Развитие эпителиальных и лимфоидных структур гортани человека в пренатальном периоде онтогенеза / В. К. Сырцов, Е. И. Потоцкая // Запорожский медицинский журнал. – 2005. – № 5. – С. 15–16. (Особистий внесок здобувача - вивчення розвитку епітеліальних та лімфоїдних структур гортані людини в пренатальному періоді онтогенезу, аналіз та узагальнення результатів, приймала участь у написанні статті).

8. Потоцкая Е. И. Развитие эпителиальных структур и лимфоидных образований гортани человека в постнатальном периоде онтогенеза / Е. И. Потоцкая, В. К. Сырцов // Український морфологічний альманах. – 2008. – Т. 6, № 1. – С. 121–123. (Особистий внесок здобувача – вивчення епітеліальних структур та лімфоїдних утворень гортані людини в постнатальному періоді онтогенезу, аналіз та узагальнення результатів, приймала участь у написанні статті).
9. Сырцов В. К. Морфофункциональные показатели местной специфической резистентности гортани, трахеи и легких людей пожилого и старческого возраста / В. К. Сырцов, Е. Г. Криворучко, Е. И. Потоцкая // Хронічні обструктивні захворювання легень у людей похилого та старечого віку : симпозиум, 22-23 жовтня 1997 р. : матеріали симпозиуму. – Київ, 1997. – С. 40–41. (Особистий внесок здобувача – вивчення морфофункціональних показників місцевої специфічної резистентності гортані людей похилого та старечого віку, аналіз та узагальнення результатів, приймала участь у написанні статті).
10. Потоцкая Е. И. Особенности иммунных структур гортани человека / Е. И. Потоцкая // Гистология как научно-практический базис подготовки медицинских кадров : юбилейные чтения, посвященные 130-летию кафедры гистологии, цитологии и эмбриологии ХГМУ : сб. науч. работ. – Харьков, 1997. – С. 105–106.
11. Берюшева Е. А. Влияние антенатального антигенного воздействия на некоторые периферические органы иммунной системы / Е. А. Берюшева, Е. И. Потоцкая // Актуальні питання фармацевтичної та медичної науки та практики : зб. наук. статей. – Запоріжжя, 1998. – Вип. 2. – Т. II. – С. 20–23. (Особистий внесок здобувача – вивчення антенетальної антигенної дії на лімфоїдні утворення гортані, аналіз та узагальнення результатів, приймала участь у написанні статті).
12. Потоцкая Е. И. Новые данные о местной иммунной резистентности гортани человека / Е. И. Потоцкая // Морфогенез и регенерация : сб. науч. трудов, посвященный 80-летию со дня рождения профессора Д.А. Сигалевича – Курск, 1999. – С. 74–75.
13. Потоцька О. І. Морфофункціональні показники місцевої резистентності гортані / О. І. Потоцька // Український медичний альманах. – 2000. – № 1. – С. 47.
14. Потоцкая Е. И. Морфофункциональная характеристика системы местного специфического иммунитета гортани / Е.И. Потоцкая // Российские морфологические ведомости. – Москва, 2000. – № 1–2. – С. 236.

## АНОТАЦІЯ

**Потоцька О.І. Морфофункціональна характеристика лімфоїдних утворень гортані людини в онтогенезі та їх реактивні зміни.** – Рукопис.

Дисертація на здобуття наукового ступеня кандидата біологічних наук за спеціальністю 14.03.01 – нормальна анатомія. – Державний вищий навчальний заклад "Тернопільський державний медичний університет імені І.Я.

Горбачевського" МОЗ України, Тернопіль, 2009.

Дисертація присвячена дослідженню особливостей структури, гістогенезу, вікових змін епітеліальних та лімфоїдних утворень гортані людини, а також вивченню генезу лімфоїдних утворень гортані щурів у нормі і їх реактивних змін після внутрішньоутробного антигенного подразнення. Встановлено присутність в гортані плодів людини дифузно розташованих лімфоцитів. Їх кількість рівномірно зростає від третього до восьмого місяця внутрішньоутробного розвитку. Обґрунтовано міжклітинні взаємодії між лімфоцитами, епітеліальними та сполучнотканинними елементами гортані. Встановлено етапи розвитку лімфоїдних утворень гортані людини: дифузно розташовані лімфоцити – лімфоїдні скупчення – периваскулярні лімфоїдні вузлики – лімфоепітеліальні вузлики. ПВЛВ та ЛЕВ в гортані щурів не виявлено. Внутрішньоутробне введення антигену прискорює розвиток лімфоїдних утворень гортані, змінює динаміку морфологічних популяцій лімфоцитів веде до збільшення кількості незрілих форм лімфоцитів та утворенню периваскулярних і лімфоепітеліальних вузликів у щурів, впливає на формування і функціональний стан епітеліальних та сполучнотканинних структур.

**Ключові слова:** гортань, дифузно розташовані лімфоцити, лімфоїдні скупчення, лімфоїдні вузлики, пре- і постнатальний онтогенез, внутрішньоутробне введення імуноглобуліну.

## АННОТАЦІЯ

**Потоцкая Е.И. Морфофункциональная характеристика лимфоидных образований гортани человека в онтогенезе и их реактивные изменения.** – Рукопись.

Диссертация на соискание учёной степени кандидата биологических наук по специальности 14.03.01 – нормальная анатомия. – Государственное высшее учебное заведение «Тернопольский государственный медицинский университет имени И.Я. Горбачевского», Тернополь, 2009.

Диссертация посвящена исследованию особенностей структуры, гистогенеза, возрастных изменений эпителиальных и лимфоидных структур гортани человека, а также изучению генеза лимфоидных образований гортани крыс в норме и их реактивных изменений после внутриутробного раздражения.

Материалом исследования послужили разные отделы гортани (надгортанник, преддверие, желудочки, преддверные и голосовые складки и подголосовая область) 114 эмбрионов, плодов и людей разных возрастов и 117 интактных и экспериментальных крыс линии Вистар первого месяца постнатальной жизни.

Исследованы распределение и количество лимфоцитов, топография и структура лимфоидных образований и эпителиальных структур гортани человека. В эксперименте использовали модель внутриплодного введения антигена – коммерческого человеческого  $\gamma$ -глобулина на 18 сутки внутриутробного развития. В гортани плодов человека присутствуют диффузно расположенные лимфоидные

клетки. В пренатальном онтогенезе обнаружены закономерные стадии развития эпителиальных и лимфоидных структур гортани человека. На 3-4 месяце эпителий всех оболочек гортани характеризуется высоким синтезом гликогена. В надгортаннике, преддверии и в подголосовой области закладываются простые трубчатые железы. Во всех отделах гортани в составе диффузно расположенных лимфоцитов присутствуют PNA+ лимфоциты ( $1,32 \pm 0,12$ ) и SBA+ лимфоциты ( $1,94 \pm 0,18$ ).

На стадии 5-6 месяцев в клетках поверхностных слоев многослойного плоского, многорядного реснитчатого эпителия и концевых отделах трубчато-альвеолярных желез гортани синтезируются нейтральные протеогликаны и сиаловые кислоты. В слизистой оболочке и подслизистой основе гортани среди клеток лимфоидного ряда наблюдается максимальное содержание SBA+ лимфоцитов ( $3,28 \pm 0,26$ ), а PNA+ лимфоциты составляют  $2,91 \pm 0,28$ .

На стадии 7-9 месяцев в покровном эпителии гортани синтезируются нейтральные протеогликаны, сиаловые кислоты и хондроитинсульфаты А и С. В секрете бокаловидных клеток и сложных серозно-слизистых желез содержатся протеогликаны, сиаловая и гиалуроновая кислоты и хондроитинсульфаты. Среди лимфоцитов в стенке гортани растет количественное содержание PNA+ лимфоцитов ( $4,02 \pm 0,37$ ) и снижается количество SBA+ лимфоцитов ( $1,16 \pm 0,08$ ).

В постнатальном онтогенезе человека в развитии эпителиальных и лимфоидных структур гортани выделяются 3 периода. В прогрессивном периоде морфофункциональные особенности покровного и железистого эпителия всех оболочек гортани стабилизируются от грудного к юношескому возрасту. В грудном возрасте образуются скопления лимфоцитов, среди которых присутствуют SBA+ и PNA+ лимфоциты ( $4,11 \pm 0,38$  и  $3,84 \pm 0,36$ ). В детском возрасте начинается формирование ПВЛУ. PNA+ лимфоциты в лимфоидных образованиях составляют  $3,49 \pm 0,33$ , а SBA+ лимфоциты –  $2,96 \pm 0,28$ . В детском возрасте формируются и достоверно растут в количественном отношении к юношескому возрасту ЛЭУ с зональным расположением клеток.

В стабильной стадии (I и II зрелый возраст) морфофункциональные особенности покровного эпителия, серозно-слизистых желез, количество и структура лимфоидных образований достигают относительного постоянства. В составе ПВЛУ и ЛЭУ выделяются герминативный центр, краевая, околоузелковая и субэпителиальная зоны, соединительнотканная капсула и сеть кровеносных сосудов. Среди лимфоцитов выявляются единичные митозы, макрофаги, плазматические, ретикулярные и тучные клетки, единичные PNA+ ( $3,82 \pm 0,36$ ) и SBA+ лимфоциты ( $1,25 \pm 0,13$ ).

В регрессивной стадии (пожилой и старческий возраст) в клетках покровного эпителия и слизисто-серозных желез снижается синтез гиалуроновой кислоты и нейтральных гликопротеидов и увеличивается – хондроитинсульфата В. Количество лимфоидных образований снижается, выявляются PNA+ лимфоциты ( $1,05 \pm 0,08$ ), а SBA+ лимфоциты отсутствуют.

В развитии лимфоидных образований гортани крыс, обнаружены следующие стадии: с 1 по 7 сутки нарастает количество диффузных лимфоцитов, среди которых PNA+ и SBA+ лимфоциты составляют (с  $2,86 \pm 0,24$  до  $5,55 \pm 0,45$

та с  $2,51 \pm 0,27$  до  $5,11 \pm 0,46$  соответственно). С 8 по 20 сутки формируются лимфоидные скопления разных размеров, зрелости и клеточного состава. С 21 по 30 сутки в лимфоидных структурах изменения клеточного состава характеризуются появлением митотически делящихся клеток, макрофагов, зрелых плазматических и ретикулярных клеток. Количество PNA<sup>+</sup> и SBA<sup>+</sup> лимфоцитов составляет ( $5,85 \pm 0,47$  та  $7,95 \pm 0,67$ ).

После антенатального антигенного введения человеческого коммерческого  $\gamma$ -глобулина динамика и характер реакций покровного эпителия и секреторных элементов гортани не имеет принципиальных количественных и качественных отличий сравнительно с интактными животными. Реактивные изменения лимфоидных структур выражаются в увеличении содержания диффузно расположенных лимфоцитов и их скоплений в более ранние сроки развития, формированием ПВЛУ с 21 суток и ЛЭУ с 30 суток, клеточный состав которых характеризуется активной пролиферацией и дифференцированием лимфоидных клеток, повышением содержания PNA<sup>+</sup> и SBA<sup>+</sup> лимфоцитов с первой недели.

**Ключевые слова:** гортань, диффузно расположенные лимфоциты, лимфоидные скопления, лимфоидные узелки, пре- и постнатальный онтогенез, внутритрубноое введение иммуноглобулина.

## SUMMARY

**Pototskaya E.I. Morphofunctional characteristics of lymphoid formations of human larynx in ontogenesis and their reactive changes.**- Manuscript.

Thesis for Candidate of Biological Science (PhD) Degree in the specialty 14.03.01 – normal anatomy. – Ternopil State Medical University named after I.Ya. Horbachevsky, Ternopil, 2009.

The dissertation is devoted to the examination of the peculiarities of structure, histogenesis, age changes of lymphoid formations of human larynx as well as to the study of genesis of lymphoid formations of rats larynx in norm and their reactive changes after intrafoetus antigen's influence. The presence in the larynx of human fetuses of diffusely posed lymphoid cells has been revealed. Their number is gradually increasing from the third to the eighth month of intrafoetus development. The intercellular interactions between lymphoid cells (including unripe PNA<sup>+</sup> lymphocytes), epithelial and connective tissue frames larynx have been substantiated. The stages of development of lymphoid formations of humans and rats larynx have been revealed: diffusely posed lymphocytes – lymphoid clumps – perivascular lymphoid nodules – lymphoepithelial nodules. Lymphoid nodules in the rat's larynx aren't discovered. Intrafoetus antigen's injection accelerates the development of lymphoid formations of the larynx, formation of perivascular and lymphoepithelial nodules in rat, changes the dynamics of morphological populations of lymphocytes, leads to increase in number of PNA<sup>+</sup> lymphocytes in larynx, influences upon creation and functional state of epithelial and connective structures.

**Key words:** larynx, diffuse lymphocytes, lymphoid clump, lymphoid nodules, pre- and postnatal ontogenesis, intrafoetus immunoglobulin's injection.

## **ПЕРЕЛІК ВИКОРИСТАНИХ СКОРОЧЕНЬ**

PNA	- лектин арахісу
SBA	- лектин сої
ЛС	- лімфоїдне скупчення
ЛЕВ	- лімфоепітеліальний вузлик
ПВЛВ	- периваскулярний лімфоїдний вузлик

---

Підписано до друку 10.03.2009 р.  
Формат 60Ч84/16  
Папір офсетний. 0,9 ум. друк. арк.  
Замовлення № 236. Наклад 100 прим.

---

Надруковано з оригінал-макету в типографії  
Запорізького державного медичного університету  
м. Запоріжжя, пр. Маяковського, 26

