

І.К. Морар¹, О.І. Іващук¹, І.С. Давиденко¹, С.І. Рябий¹, С.В. Вітківська²

Вплив внутрішньочеревної гіпертензії на патоморфологічні особливості перебігу гострого деструктивного панкреатиту в експерименті

¹Буковинський державний медичний університет, м. Чернівці,

²Державний патологоанатомічний центр України, м. Хмельницький

Ключові слова: гострий деструктивний панкреатит, внутрішньочеревна гіпертензія.

В експерименті на 36 лабораторних щурах досліджено вплив внутрішньочеревної гіпертензії на патоморфологічні зміни внутрішніх органів тварин після моделювання гострого деструктивного панкреатиту. Встановлено, що внутрішньочеревна гіпертензія протягом однієї доби викликає гіпоксію внутрішніх органів, тим самим прискорюючи та поглиблюючи деструктивно-запальні процеси їх тканин. Порівняно вираженіші патологічні зміни відзначено в тканинах нирок, селезінки та легень.

Влияние внутрибрюшной гипертензии на патоморфологические особенности течения острого деструктивного панкреатита в эксперименте

И.К. Морар, А.И. Иващук, И.С. Давиденко, С.И. Рябой, С.В. Витковская

В эксперименте на 36 лабораторных крысах исследовано влияние внутрибрюшной гипертензии на патоморфологические изменения внутренних органов животных после моделирования острого деструктивного панкреатита. Установлено, что внутрибрюшная гипертензия на протяжении одних суток вызывает гипоксию внутренних органов, тем самым ускоряя и углубляя деструктивно-воспалительные процессы ее тканей. Сравнительно более выраженные патологические изменения отмечены в тканях почек, селезенки и легких.

Ключевые слова: острый деструктивный панкреатит, внутрибрюшная гипертензия.

Патология. – 2012. – №2 (25). – С. 95–97

Influence of abdominal hypertension on pathomorphological features of acute destructive pancreatitis course in the experiment

I.K. Morar, O.I. Ivashchuk, I.S. Davydenko, S.I. Ryabyi, S.V. Vitkovs'ka

The influence of abdominal hypertension on pathomorphological changes of the 36 rats' internals after the simulation of acute destructive pancreatitis in the experiment was investigated. It was revealed that abdominal hypertension causes hypoxia of internals within 24 hours and thus accelerates and aggravates the destructive and inflammatory processes in their tissues. The relatively more evident pathological changes were observed in the tissues of kidneys, spleen and lungs.

Key words: acute destructive pancreatitis, abdominal hypertension.

Pathologia. 2012; №2 (25): 95–97

Незважаючи на суттєві досягнення сучасної хірургії та реаніматології, результати лікування хворих на гострий деструктивний панкреатит (ГДП) залишаються незадовільними, про що свідчить висока летальність, яка сягає до 47% [1].

Тяжкість стану пацієнтів і летальність через ГДП безпосередньо залежить від наявності поліорганної недостатності, однією з основних причин розвитку якої є внутрішньочеревна гіпертензія (ВЧГ). Так, у хворих на ГДП в 97% випадків має місце підвищення внутрішньочеревного тиску (ВЧТ), в 84,2% – супроводжується ВЧГ, що у 23% призводить до розвитку синдрому абдомінальної компресії [2].

Існуючі експериментальні наукові праці, в яких досліджено вплив ВЧГ на патоморфологічні зміни внутрішніх органів, не враховують наявності ГДП, а стосуються виявлено негативної дії зростаючого ВЧТ [3–5].

Вивчення впливу ВЧГ на гістоархітектоніку внутрішніх органів за ГДП дасть змогу краще зрозуміти особливості перебігу цього захворювання та його ускладнення.

Мета роботи

В експерименті на дрібних лабораторних тваринах вивчити вплив ВЧГ на морфологічний стан внутрішніх органів після моделювання ГДП.

Матеріали і методи дослідження

Експеримент виконано на статевозрілих нелінійних щурах середнього віку обох статей, масою не менше 180 г, яким ГДП змодельовано шляхом введення 10% розчину хлористого кальцію в тканину підшлункової залози [6].

ВЧТ підвищували шляхом введення в черевну порожнину ємності (презервативу) з певною кількістю фурациліну [8].

Усіх дослідних тварин розподілено на 2 групи: основну та порівняння. Основну групу склали 24 тварини з ВЧГ І ступеня (ВЧТ – 12 мм рт. ст.) тривалістю понад 12 год. Групу порівняння склали 12 тварин, яким у черевну порожнину введено пустий презерватив, тобто ВЧТ не підвищували.

Хірургічні втручання проводили в умовах віварію Буковинського державного медичного університету відповідно до національних вимог «Загальних етичних принципів експериментів на тваринах» (Україна, 2011), узгоджених з положенням «Європейської конвенції про захист хребетних тварин, що використовуються для експериментів та інших наукових цілей» (Страсбург, 1985).

Евтаназію щурів здійснювали згідно з етичними стандартами та діючими рекомендаціями, у стані глибокого наркозу, шляхом введення надлишкової кількості нарको-

тичного препарату, згідно з законом України № 3447-1 від 21.02.2006 р. «Про захист тварин від жорстокого поводження».

Забір біологічного матеріалу виконували після автопсії тварин, з 12 до 24 год з моменту моделювання ГДП і ВЧГ.

Для світлооптичного дослідження при гістологічному вивченні біоптати тканини серця легені, печінки, селезінки, підшлункової залози, нирок, тонкої та товстої кишок, а також шматка м'язово-апоневротичного шару передньої черевної стінки фіксували в 10% нейтральному формаліні. Зрізи забарвлювали гематоксиліном та еозином.

Використовували описову методику виявлених патоморфологічних змін.

Результати та їх обговорення

При дослідженні підшлункової залози тварин обох дослідних груп відзначено гнійно-геморагічні зміни її тканин з ділянками коліквацийного некрозу і виражений інтерстеціальний набряк, мікрогематоми та крововиливи, дистрофію епітеліальних клітин (рис. 1, 2).

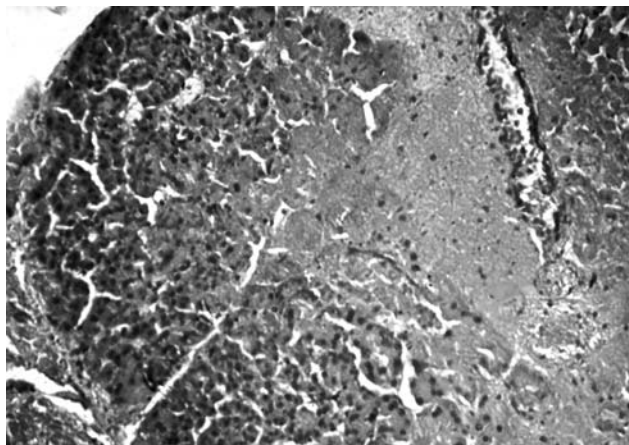


Рис. 1. Підшлункова залоза експериментального щура. Осередок некрозу (у центрі зображення та праворуч). Гематоксилін і еозин. Об.10х. Ок.10х.

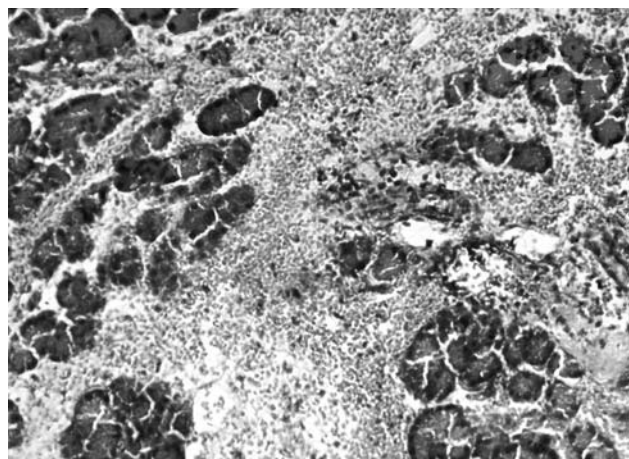


Рис. 2. Підшлункова залоза експериментального щура. Ділянка на відстані від некрозу. Набрякла строма залози з геморагіями та інфільтрацією лейкоцитами. Гематоксилін і еозин. Об.10х. Ок.10х.

Особливих проявів патологічного процесу, крім порушення кровообігу, при дії підвищеного ВЧТ не виявлено, що збігається з даними інших дослідників [9].

У тканинах печінки обох дослідних груп відзначено

дистрофічні зміни її паренхіми (зерниста та гідропічна дистрофія), ознаки розладу кровообігу у вигляді гіперемії центральних вен.

Тканина селезінки характеризується гіперемією червоної пульпи та гіперплазією білої пульпи. Проте у тварин основної групи відзначено суттєвіші ознаки периспленіту (рис. 3).

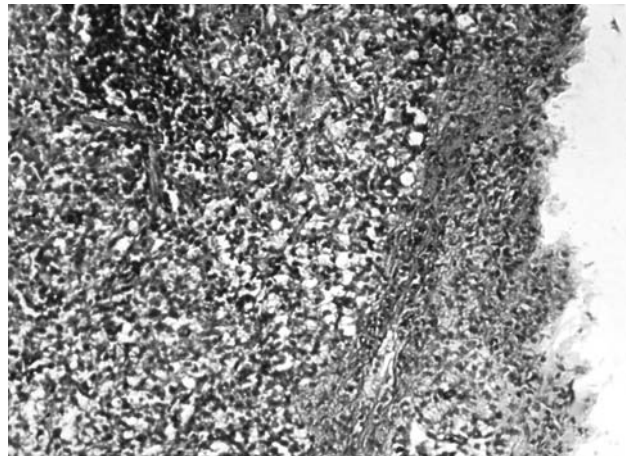


Рис. 3. Селезінка експериментального щура. Явища запалення капсули селезінки (праворуч на зображенні) з потовщенням, набряком, накопиченням поліморфноядерних лейкоцитів. Гематоксилін і еозин. Об.10х. Ок.10х.

При дії підвищеного ВЧТ у нирковій тканині відзначено венозне повнокров'я як мозкової, так і кіркової речовин. Виявлено зернисту та гідропічну дистрофію клітин, що менш виражена у напрямку до мозкової речовини. Спостерігається десквамація апікальних відділів цитоплазми епітелію проксимальних каналців. Слід зазначити, що підсилення клазматозу епітелію проксимальних каналців збільшується прямо пропорційно тривалості ВЧГ. В окремих випадках мають місце крововиливи в інтерстиції сосочкової ділянки (рис. 4).

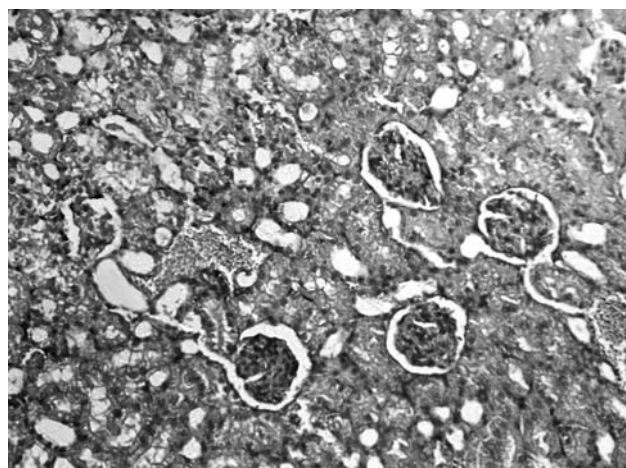


Рис. 4. Кіркова речовина нирки експериментального щура. Повнокров'я, дистрофічні зміни у звивистих каналцях нирки. Гематоксилін і еозин. Об.10х. Ок.10х.

У тканинах тонкої та товстої кишки обох дослідних груп відзначено набряк та повнокров'я підслизової основи. Проте в ділянках тонкої кишки, що безпосередньо контактували з тканиною підшлункової залози, спостережено запалення серозної оболонки, деструкцію

та деградацію ворсинок з явищами аноїкісу.

Тканина легень характеризується ознаками пневмонії, проте за ВЧГ вона має геморагічний характер з підсиленою десквамацією епітелію бронхів (рис. 5).

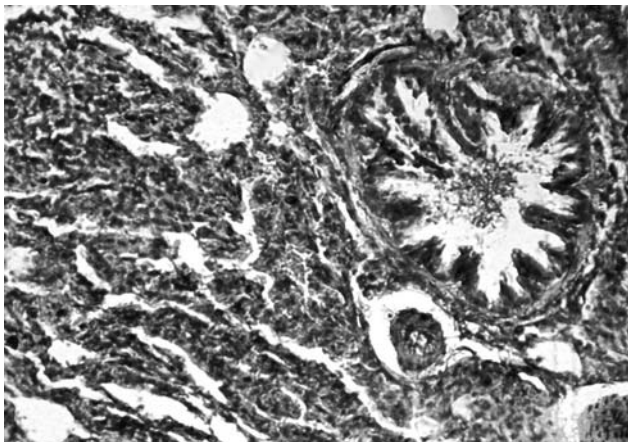


Рис. 5. Легеня експериментального щура. Явища геморагічної пневмонії із залученням у запалення бронхів. Гематоксилін і еозин. Об.10х. Ок.10х.

Міокард тварин обох дослідних груп має схожу морфологічну картину, зокрема набряк інтерстицію, що можна розцінювати як прояв ендогенної інтоксикації (рис. 6).

При дослідженні м'язово-апоневротичного шару передньої черевної стінки спостерігають ознаки серозного запалення з набряком інтерстицію, що пояснюється розвитком перитоніту внаслідок транслокації бактерій шлунково-кишкового тракту [7].

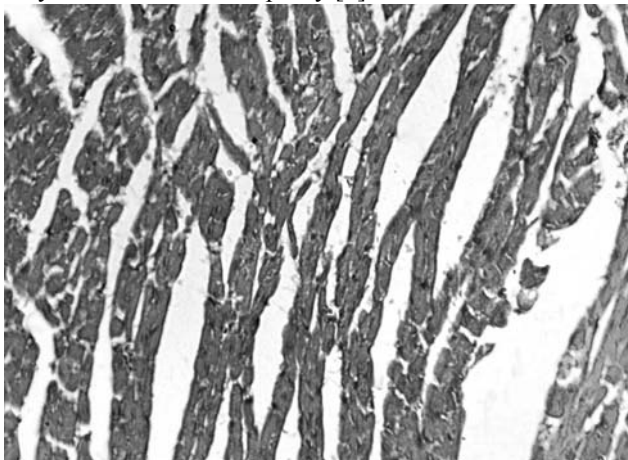


Рис. 6. Міокард експериментального щура. Набряк інтерстицію. Гематоксилін і еозин. Об.10х. Ок.10х.

Слід зазначити, що при дії підвищеного ВЧГ протягом 12 годин ці зміни суттєвіші порівняно з добою. Це можна пояснити реакцією зі сторони судин, які забезпечують кровонаповнення тканин, що безпосередньо впливає на перебіг процесів запалення.

Отже, аналізуючи результати здійсненого дослідження слід зазначити, що виявлені патоморфологічні зміни внутрішніх органів є відображенням гіпоксії внаслідок порушення мікроциркуляції, яка поглиблює деструктивні процеси та прискорює розвиток поліорганної недостатності. За ВЧГ протягом однієї доби тканини нирок, селезінки та легень характеризуються швидшим розвитком патологічних змін порівняно з іншими органами.

Висновки

Створена внутрішньочеревна гіпертензія за гострого деструктивного панкреатиту протягом однієї доби істотно прискорює та поглиблює деструктивні та запальні процеси внутрішніх органів, особливо нирок, селезінки та легень.

Перспективи подальших наукових досліджень. Вважаємо за доцільне дослідити вплив ВЧГ на морфологічний стан внутрішніх органів у хворих на ГДП.

Список літератури

1. Аналіз ефективності діагностики та лікування хворих на гострий панкреатит / В.Г. Мішалов, А.О. Бурка, В.В. Храпач [та ін.] // Клінічна хірургія. – 2009. – №7–8. – С. 91–93.
2. Ганжий В.В. Клиническое значение внутрибрюшной гипертензии у больных с острым некротическим панкреатитом / В.В. Ганжий, И.П. Колесник // Запорожский медицинский журнал. – 2010. – Т. 12, №3. – С. 9–12.
3. Гинзбург Л.Б. Профилактика и лечение внутрибрюшного давления у больных с перитонитом и острой кишечной непроходимостью: автореф. дис. ... к. мед. наук: спец. 14.00.27 «Хирургия» и 14.00.15 «Патологическая анатомия» / Г.Л. Гинзбург. – Самара, 2009. – 23 с.
4. Експериментальне дослідження впливу внутрішньочеревного тиску на формування поліорганної недостатності та бактеріальної транслокації / І.М. Тодуров, Л.С. Білянський, О.В. Перехрестенко [та ін.] / Клінічна хірургія. – 2010. – №6. – С. 20–23.
5. Забелин М.В. Синдром внутрибрюшной гипертензии в неотложной абдоминальной хирургии: автореф. дис. ... доктора мед. наук: спец. 14.01.17 «Хирургия» / М.В. Забелин. – М., 2010. – 46 с.
6. Іващук О.І. Морфологічне та біохімічне обґрунтування деяких способів моделювання гострого деструктивного панкреатиту на дрібних лабораторних тваринах / О.І. Іващук, І.С. Давиденко, І.К. Морар // Клінічна та експериментальна патологія. – 2011. – Т. X, №4 (38). – С. 40–45.
7. Морар І.К. Особливості бактеріальної транслокації при гострому деструктивному панкреатиті та внутрішньочеревній гіпертензії в експерименті / І.К. Морар, О.І. Іващук, І.С. Давиденко [та ін.] // Клінічна анатомія та оперативна хірургія. – 2012. – Т. 11, №1. – С. 14–22.
8. Пат. України на корисну модель 62782, МПК G 09 B 23/28. Спосіб моделювання внутрішньочеревної гіпертензії на дрібних лабораторних тваринах / Бодяка В.Ю.; заявник та патентовласник Бодяка Володимир Юрійович. – № u201103501 заявл. 24.03.11; опубл. 12.09.11, Бюл. № 17.
9. Підвищення внутрішньочеревного тиску як фактор ризику виникнення посттравматичного панкреатиту / Г.Г. Рошнін, В.О. Крилюк, С.В. Дейнека [та ін.] // Клінічна хірургія. – 2007. – №7. – С. 57–60.

Відомості про авторів:

Морар І.К., викладач каф. догляду за хворими та вищої медсестринської освіти БДМУ.

Іващук О.І., д. мед. н. професор, зав. каф. онкології та радіології, проректор з наукової роботи БДМУ.

Давиденко І.С., д. мед. н. професор, зав. каф. патології БДМУ.

Рябий С.І., к. мед. н., лікар-хірург, викладач каф. догляду за хворими та вищої медсестринської освіти БДМУ.

Вітківська С.В., лікар-патологоанатом Державного патологоанатомічного центру України.

Надійшла в редакцію 05.06.2012 р.