

28%. In this case, a significant diagnostic value is represented by the biomicroscopy of eyes where on the background of marked edema, hyperemia and folding of the conjunctiva the worm was detected.

All the observed patients with subconjunctival localization of dirofilariasis had the phenomenon of conjunctivitis or episcleritis. The most difficult problem is to diagnose helminth in the orbit. The period of migration of helminth in the soft tissues of different localization is not accompanied by the development of intoxication syndrome and clinically significant change in the overall picture of a blood test.

Surgical removal of helminth can be considered as a radical treatment. Morphological examination of the tissues surrounding dirofilariasis showed that the most frequently granulomatous inflammation with foci of necrosis and connective tissue capsule with the growth of granulation polymorph cellular inflammatory infiltration with a large number of eosinophils was observed.

Conclusions: Among the reported cases of human beings' dirofilariasis, ophthalmodirofilariasis with the lesions of lids, the conjunctiva, sclera, orbital tissue was observed in 57.14 % of cases. In cases of dirofilariasis of the organ of vision in the foreground there are the symptoms of torpid inflammatory process, not amenable to conventional anti-inflammatory therapy and often pretending a pseudotumorous process that leads to the difficulty of diagnosing a disease. Initial diagnosis is usually not associated with parasitic etiology (atheroma, lipoma, fibroma, reactive lymphadenopathy, chalazion, allergic edema) due to the main feature of disease - painless or painful migratory tumor formation of eyelid skin, the morphological substrate of which is represented with granulomatous inflammation around animal parasites.

Key words: dirofilariasis, eye, treatment



УДК 617.721.6-044.955-08

Н.Г. Завгородняя, И.А. Поплавская, Л.Э. Саржевская, М.Б. Безуглый, Д.В. Мартынов

ПРИМЕНЕНИЕ АНТИ VEGF-ПРЕПАРАТОВ В ЛЕЧЕНИИ ХОРИОИДАЛЬНОЙ НЕОВАСКУЛЯРИЗАЦИИ

Запорожский Государственный медицинский университет,
Клиника современной офтальмологии «ВІЗУС»

Резюме. На современном этапе в лечении хориоидальной неоваскуляризации и экссудации широкое распространение получили препараты, блокирующие сосудистый эндотелиальный фактор роста (vascular endothelial growth factor-VEGF).

На сегодняшний день наиболее распространено применение двух препаратов, которые блокируют VEGF: селективного (пегаптаниб) и неселективного (ранибизумаб).

Целью настоящего исследования явилось изучение эффективности анти-VEGF препаратов у пациентов с хориоидальной неоваскуляризацией различного генеза.

В работе представлены результаты лечения 56 пациентов (56 глаз) с хориоидальной неоваскуляризацией различного генеза. У 35 пациентов (35 глаз) использовался пегаптаниб ("Макуген"), у 21 пациента (21 глаз) – ранибизумаб («Луцентис»). По данным ФАГ на всех глазах была неоваскулярная субретинальная мембрана (СНМ) в стадии активности.

Эффективность лечения оценивалась по данным визометрии, офтальмоскопии, оптической когерентной томографии и флуоресцентной ангиографии.

Улучшение остроты зрения у больных с хориоидальной неоваскуляризацией после интравитреального введения пегаптаниба отмечено в 65 % случаев, после введения ранибизумаба в 75 %. Уменьшение толщины сетчатки в центральной зоне по данным оптической когерентной томографии отмечено в 53 % после введения пегаптаниба и в 62 % после введения ранибизумаба.

Таким образом, применение пегаптаниба и ранибизумаба у пациентов с хориоидальной неоваскуляризацией различного генеза в большинстве случаев способствует улучшению или стабилизации зрительных функций, регрессу экссудации и неоваскуляризации.

Применение как селективных, так и неселективных анти-VEGF препаратов оказывает положительный эффект у пациентов с хориоидальной неоваскуляризацией и является безопасным методом лечения данной категории больных.

Ключевые слова: хориоидальная неоваскуляризация, экссудативная форма возрастной макулярной дегенерации, осложненная миопия, диабетическая ретинопатия, посттромботическая ретинопатия, блокатор сосудистого эндотелиального фактора роста (VEGF)

Хориоидальная неоваскуляризация является распространенным осложнением заболеваний глазного дна и приводят к значительной потере центрального зрения, что зачастую становится причиной инвалидизации пациентов. Данная патология наиболее характерна для экссудативной формы возрастной макулярной дегенерации, посттромботической ретинопатии, осложненной миопии и диабетической ретинопатии [2, 6]. Более 90% случаев слепоты при этих заболеваниях связано с развитием субретинальной неоваскуляризации на фоне дегенерации мембраны Бруха с трансудативной или геморрагической отслойкой пигментного эпителия. Новообразованные сосуды имеют повышенную проницаемость, что приводит к увеличению трансудации и прогрессированию либо рецидиву заболевания [9].

Многочисленные рецидивы при неоваскулярной субретинальной мембране (СНМ) сопровождаются расширением зоны серозной отслойки сетчатки до сосудистых аркад, а иногда и за их пределы и сопровождаются значительной потерей зрения вплоть до светоощущения [5]. На сегодняшний день благодаря наличию флуоресцентной ангиографии (ФАГ) и оптической когерентной томографии (ОСТ) имеется возможность визуализации и оценки локализации хориоидальной неоваскуляризации, в том числе, и на ранних стадиях ее формирования [1]. Однако, до настоящего времени не существует общепринятой схемы лечения по причине многообразия клинических проявлений заболевания. Исследования последних лет показали, что консервативная терапия, ранее применявшаяся в клинической практике, неэффективна, а в ряде случаев приводит к усугублению заболевания [5].

В настоящее время широкое распространение получили лазерные методы лечения, в частности метод фотодинамической терапии (ФДТ) с фотосенсибилизатором, при котором происходит тромбоз и облитерация субретинальной неоваскуляризации. ФДТ характеризуется избирательностью поражения, возможностью воздействия на эндотелиальные клетки новообразованных сосудов и отсутствием теплового эффекта, губительного для фоторецепторов [3, 6]. Однако, проведение ФДТ может не принести желаемого эффекта при наличии ряда ангиографических особенностей, например, при наличии обширных СНМ [7]. Витрэктомия с удалением задней гиаловидной мембраны, по мнению ряда авторов, является эффективным и патогенетически обоснованным методом лечения, однако витреоретинальная хирургия имеет определенные технические сложности и может сопровождаться серьезными осложнениями.

На современном этапе в лечении хориоидальной неоваскуляризации и экссудации, широкое распространение получили препараты, блокирующие сосудистый эндотелиальный фактор роста (vascular endothelial growth factor - VEGF). Механизм действия антивазопролиферативных препаратов направлен на связывание и инактивацию биологически активного эндотелиального фактора роста сосудов А (VEGF-A), индуцирующего патологический ангиогенез. Связываясь с VEGF-A, ингибиторы ангиогенеза препятствуют его взаимодействию с рецепторами VEGFR1 и VEGFR2 на эндотелии сосудов, тем самым замедляя пролиферацию эндотелиальных клеток, предотвращая неоваскуляризацию и трансудацию. Проведенные многоцентровые исследования подтвердили долговременную высокую клиническую эффективность и безопасность применения ингибиторов ангиогенеза, поэтому сегодня они введены в стандарты лечения хориоидальной неоваскуляризации большинства стран Европы и Америки. Существует ряд медикаментозных средств, которые блокируют VEGF: селективный (пегаптаниб) и неселективные ингибиторы (ранибизумаб и бевацизумаб). Пегаптаниб — избирательный ингибитор изоформы VEGF165, приостанавливающий увеличение области неоваскуляризации. Механизм действия связан с угнетением VEGF-опосредованной васкуляризации в сетчатке, приводящей к трансудации. Ранибизумаб — Fc-фрагмент человеческого антитела bevacizumab, связывающий и инактивирующий все изоформы VEGF-A. Являясь фрагментом большего по размерам антитела к VEGF, он способен глубоко проникать и лучше блокировать рост новых кровеносных сосудов, задерживая просачивание жидкости из существующих.

Пегаптаниб и ранибизумаб одобрены к применению FDA (Food and Drug Administration, США), и официально зарегистрированы и разрешены к применению в нашей стране [4, 8].

Получены позитивные результаты и доказана высокая безопасность интравитреального применения ингибиторов VEGF, но в ряде случаев пациентам требуется повторные введения препаратов. Поэтому представляет интерес анализ и обобщение результатов применения ингибиторов VEGF у пациентов с хориоидальной неоваскуляризацией различного генеза.

Цель: изучение эффективности анти-VEGF препаратов у пациентов с хориоидальной неоваскуляризацией различного генеза.

МАТЕРИАЛЫ И МЕТОДЫ. Проведен анализ результатов лечения у 56 пациентов (50 глаз) с хориоидальной неоваскуляризацией на фоне различных заболеваний сетчатки. Из обследованных

было 29 мужчин (51,8 %) и 21 женщина (48,2 %) в возрасте от 37 до 87 лет (средний возраст $65,5 \pm 9,5$ лет). У всех пациентов отмечено наличие субретинальной неоваскулярной мембраны (СНМ) на фоне различных заболеваний: на 41 глазу (73,2 %) у больных с экссудативной формой ВМД, на 5 глазах (8,9 %) у пациентов с осложненной миопией, на 7 глазах (12,5 %) - с диабетической ретинопатией и на 3 глазах (5,3 %) - с посттромботической ретинопатией.

Для лечения у 35 пациентов (35 глаз) использовался пегаптаниб (первая группа), у остальных (21 глаз) - ранибизумаб (вторая группа). Все препараты вводились интравитреально в стерильных условиях операционной, под эпibuльбарной анестезией, по общепринятой методике. С целью профилактики бактериальной инфекции, все пациенты получали моксифлоксацин в инстилляциях. Срок наблюдения составил 6 месяцев. Поскольку острота зрения у обследованных больных варьировала от 0,01 до 1,0, в каждой группе пациентов были выделены подгруппы: пациенты с остротой зрения от 0,01 до 0,09 и пациенты с остротой зрения 0,1 и выше. Средняя острота зрения у пациентов, получавших селективный анти-VEGF препарат составила в первой подгруппе (17 глаз) $0,09 \pm 0,05$, во второй (18 глаз) - $0,55 \pm 0,21$. У больных, получавших неселективный препарат, острота зрения, в среднем, в первой подгруппе (5 глаз) составила $0,05 \pm 0,03$, во второй (16 глаз) - $0,31 \pm 0,25$. Толщина сетчатки в макулярной области по данным OCT до

применения анти-VEGF препаратов в группе пациентов, получавших пегаптаниб, составила в среднем, в первой подгруппе 353 ± 156 мкн, во второй подгруппе 321 ± 105 . У больных, получавших ранибизумаб, толщина сетчатки в центральной зоне в первой подгруппе составила 307 ± 57 мкн, во второй - 348 ± 73 мкн. По данным ФАГ на всех глазах была СНМ в стадии активности.

Эффективность лечения оценивалась по данным визометрии, офтальмоскопии, оптической когерентной томографии и флуоресцентной ангиографии.

РЕЗУЛЬТАТЫ И ОБСУЖДЕНИЕ. Через 1 месяц после интравитреального введения указанных препаратов острота зрения на глазах, где использовался пегаптаниб, в первой подгруппе улучшилась на 7 глазах (41%) и составила в среднем $0,15 \pm 0,14$ (от 0,01 до 0,4), не изменилась в 8 случаях (47 %). Во второй подгруппе острота зрения улучшилась на 16 глазах (89 %) и составила в среднем $0,61 \pm 0,31$, на 2 глазах (11 %) острота зрения осталась прежней. У пациентов, получавших ранибизумаб, в первой подгруппе улучшение зрения отмечено на всех глазах и составило в среднем $0,28 \pm 0,09$, во второй подгруппе улучшение получено в половине случаев (50 %) и составило $0,45 \pm 0,25$, на остальных глазах острота зрения не изменилась (таб. 1).

Таблица 1

Динамика остроты зрения у пациентов после применения пегаптаниба и ранибизумаба

Применяемый препарат	Пегаптаниб		Ранибизумаб	
	до лечения	после лечения	до лечения	после лечения
Первая	$0,09 \pm 0,05$	$0,15 \pm 0,14$	$0,05 \pm 0,03$	$0,28 \pm 0,09$
	n=17		n=5	
Вторая	$0,55 \pm 0,21$	$0,61 \pm 0,31$	$0,31 \pm 0,25$	$0,45 \pm 0,25$
	n=18		n=16	

При анализе показателей толщины сетчатки в центральной зоне по данным OCT, после применения пегаптаниба, в первой подгруппе толщина сетчатки уменьшилась на 9 глазах (53 %), в среднем на 115 ± 36 мкн, на 6 глазах она практически не изменилась, а на 2 глазах даже увеличилась, в среднем на 56 ± 14 мкн. Во второй подгруппе толщина сетчатки уменьшилась на 11 глазах (61 %) на 65 ± 40 мкн, на 4 глазах изменений не отмечено (Рис. 1 а, б). После интравитреального введения ранибизумаба в первой подгруппе толщина сетчатки в центральной зоне уменьшилась на 2 глазах (9,5 %), во второй подгруппе на 13 глазах (61,9 %) толщина сетчатки

уменьшилась на 122 ± 49 мкн, на остальных глазах (28,6 %) динамика отсутствовала (Рис. 2 а, б).

На глазах, где по результатам OCT и ФАГ сохранялась активность СНМ, использовалось повторное интравитреальное введение анти-VEGF препаратов. Повторное введение ингибиторов вазопротеративного фактора, с интервалом 6-12 недель, проводилось 13 пациентам (13 глаз), несмотря на наличие показаний у большего количества больных, что связано с высокой стоимостью препаратов.

После повторного использования пегаптаниба в первой подгруппе (3 глаза - 8,5 %), острота зрения осталась неизменной, а толщина сетчатки

в центральной зоне незначительно снизилась на 31 ± 11 мкн, во второй подгруппе (5 глаз - 14,3 %) отмечено ухудшение зрения на $0,1 \pm 0,05$ на 3 глазах, на 1 глазу зрение не изменилось и улучшилось на 1 глазу с 0,5 до 0,8. Ранибизумаб повторно был введен 5 пациентам (5 глаз): в первой подгруппе острота зрения улучшилась на $0,06 \pm 0,03$, при неизменных показателях по данным OCT, во второй подгруппе улучшение остроты зрения наблюдалось на всех глазах на $0,31 \pm 0,29$.

Также во всех случаях отмечена слабо позитивная динамика толщины сетчатки – она уменьшилась на 38 ± 9 мкн. Учитывая небольшое количество наблюдений случаев повторного введения анти-VEGF препаратов, для интерпретации отдаленных результатов лечения необходимо дальнейшее изучение данной проблемы.

По данным ФАГ, после применения пегаптана, активность СНМ уменьшилась на 11 глазах (31 %), признаки активности отсутствовали на 9 глазах (26 %). У пациентов, получавших ранибизумаб, отмечена неактивная СНМ на 8 глазах (38,1 %), стабилизация процесса наблюдалась на 7 глазах (33,3 %). В остальных случаях клинически значимых изменений не наблюдалось. Стоит отметить, что указанные позитивные изменения были только у пациентов вторых подгрупп, т.е. на глазах с более высокой остротой зрения и минимальными изменениями сетчатки в центральной зоне. Осложнений в процессе введения препаратов в стекловидное тело не отмечено. В послеоперационном периоде на 14 глазах (25 %) наблюдалась реактивная офтальмогипертензия, которая купировалась в течение 1-2 суток на фоне местного применения бета-блокаторов. В ряде случаев в месте инъекции препарата отмечено появление субконъюнктивальных геморрагий (19 глаз-33,9 %), которые не сопровождались жалобами со стороны пациентов и полностью

рассасывались в течение 7-10 дней. Инфекционных осложнений не наблюдалось. Анализируя все вышеизложенное, следует отметить, что применение пегаптана и ранибизумаба у пациентов с хориоидальной неоваскуляризацией различного генеза в большинстве случаев способствует улучшению или стабилизации зрительных функций и регрессу неоваскуляризации. Однако, более оптимистичные результаты были получены у пациентов, получавших ранибизумаб, что, очевидно, связано с его способностью связывать и инактивировать все изоформы VEGF-A, в отличие от пегаптана, который блокирует только VEGF165. Существенных различий при оценке безопасности пегаптана и ранибизумаба нами не отмечено.

ВЫВОДЫ.

1. Интравитреальное применение пегаптана у больных с хориоидальной неоваскуляризацией различного генеза способствует улучшению остроты зрения в 65 % случаев, при использовании ранибизумаба - в 75 %.
2. Уменьшение толщины сетчатки по данным OCT после введения в стекловидное тело пегаптана достигается в 53 %, а при применении ранибизумаба - в 62 % случаев, подавление активности СНМ по результатам ФАГ - в 26 % и 38 % соответственно.
3. Более эффективным в лечении пациентов с хориоидальной неоваскуляризацией является ранибизумаб, что, очевидно, связано с его способностью связывать и инактивировать все изоформы VEGF-A, в отличие от пегаптана, который блокирует только VEGF165.
4. Применение как селективных, так и неселективных анти-VEGF препаратов оказывает существенный позитивный эффект и является безопасным и перспективным направлением лечения данной категории больных.

ЛИТЕРАТУРА.

1. Аверьянов Д.А. Оптическая когерентная томография / Д.А. Аверьянов, Алпатов С.А., Букина В.В. [и др.]. - Иркутск, 2005. - 112 с.
2. Алпатов С. А. Возрастная макулярная дегенерация / С.А. Алпатов, А.Г. Шуко, Е.М. Урнева // Москва: ГЭОТАР-Медиа, 2010. - 112 с.
3. Бирнгрубер Р. Принципы лечения ВМД: от ФДТ до интравитреальных anti-VEGF-инъекций / Материалы 111-го всероссийского семинара «Макула-2008». - С. 189—197.
4. Бойко Э. В. Роль и место анти-VEGF терапии в современном подходе к лечению интраокулярной неоваскуляризации различного генеза / Э. В. Бойко, С. В. Сосновский, О. В. Филохина [и др.] // Материалы научной конференции, посвященной 190-летнему юбилею основания кафедры офтальмологии Военно-медицинской академии им. С. М. Кирова «Поражения органа зрения».- Санкт-Петербург, 2008.-С. 31—32.
5. Нероев В.В. Современные представления и подходы к лечению возрастной макулярной дегенерации / В.В. Нероев, М.В. Рябина, К.Р. Чиковани [и др.] // Российский офтальмологический журнал. - 2008. - Т. 1, № 1. - С. 6-9.
6. Пасечникова Н.В. Лазерное лечение при патологии глазного дна. - К.- 2007. - 206 с.
7. Balatskaya N. Photodynamic therapy for treatment subretinal neovascularization / Balatskaya N., Avetisov S., Budzinskaya M. [et al.] // Proceedings of SPIE.

- 2007. - Vol. 6632. - Therapeutic Laser Applications and Laser-Tissue Interactions III663212.
8. Rosenfeld P. J. Ranibizumab for neovascular age-related macular Degeneration / P. J. Rosenfeld, D. M. Brown, J. S. Heier [et al.] // N. Engl. J. Med. - 2006. - Vol. 355. - P. 1419–1431.
9. Wong T. The natural history and prognosis of neovascular age-related macular degeneration: a systematic review of the literature and meta-analysis / T. Wong, U. Chakravarthy, R. Klein [et al.] // Ophthalmology. - 2008. - Vol. 115. - P. 116–126.

Н.Г.Завгородня, И.О.Поплавська, Л.Е.Саржевська, М.Б. Безуглий, Д.В. Мартинов
*Запорізький державний медичний університет,
 Клініка сучасної офтальмології «ВІЗУС»*

Застосування анти- VEGF препаратів в лікуванні хоріоїдальної неоваскуляризації

На сучасному етапі в лікуванні хоріоїдальної неоваскуляризації широкого поширення набули препарати, що блокують судинний ендотеліальний фактор росту (vascular endothelial growth factor-VEGF). На сьогоднішній день найбільш поширене застосування двох препаратів, які блокують VEGF: селективного (пегаптаніб) і неселективного (ранібізумаб). Метою цього дослідження було вивчення ефективності анти-VEGF препаратів у пацієнтів з хоріоїдальною неоваскуляризацією різного генезу. У роботі представлені результати лікування у 56 пацієнтів (56 очей) з хоріоїдальною неоваскуляризацією різного генезу. У 35 пацієнтів (35 очей) використовувався пегаптаніб («Макуген»), у 21 пацієнта (21 очей) - ранібізумаб («Луцентіс»). За даними ФАГ на всіх очах була СНМ в стадії активності. Ефективність лікування оцінювалася за даними візометрії, офтальмоскопії, оптичної когерентної томографії та флуоресцентної ангіографії. Поліпшення гостроти зору у хворих з хоріоїдальною неоваскуляризацією після інтравітреального введення пегаптаніба відзначено в 65 % випадків, після введення ранібізумаба - в 75 %. Зменшення товщини сітківки в центральній зоні за даними оптичної когерентної томографії відзначено в 53 % після введення пегаптаніба і в 62% після введення ранібізумаба.

Таким чином, застосування пегаптаніба і ранібізумаба у пацієнтів з хоріоїдальною неоваскуляризацією різного генезу в більшості випадків сприяє покращенню чи стабілізації зорових функцій, регресу ексудації та неоваскуляризації. Застосування як селективних, так неселективних анти- VEGF препаратів надає позитивний ефект у пацієнтів з хоріоїдальною неоваскуляризацією і є безпечним методом лікування даної категорії хворих.

Ключові слова: хоріоїдальна неоваскуляризація, ексудативна форма вікової макулярної дегенерації, ускладнена міопія, діабетична ретинопатія, посттромботична ретинопатія, блокатор судинного ендотеліального фактору росту (VEGF)

Summary

N.G. Zavgorodnya, I.A. Poplavska, L.E. Sargevska, M.B. Bezuglyi, D. V. Martynov
Zaporozhye State Medical University, "VIZUS" Modern ophthalmology clinic

Using of anti VEGF-medications in treatment of choroid neovascularization

Nowadays, new methods of treatment of choroid neovascularization are being actively developed and introduced in exudative form of age-related macular degeneration (AMD) complicated myopia, diabetic retinopathy and post-thrombotic retinopathy. Medications that block vascular endothelial growth factor (VEGF), which is the main link in the pathogenesis of retinal neovascularization and hyper filtration, have become widespread.

Considering this, anti-VEGF medications have found their application in the treatment of choroid neovascularization in clinical practice. Today, two preparations that block VEGF: selective (pegaptanib) and non-selective (ranibizumab) are used mostly common.

The purpose of this investigation was to study the effectiveness of anti-VEGF medications in patients with choroid neovascularization of different genesis.

The treatment results of 56 patients (56 eyes) with choroid neovascularization associated with various diseases of the retina have been presented in this project. Pegaptanib ("Makugen") was used for the treatment of 35 patients (35 eyes), ranibizumab ("Lucentis") - for the rest (21 eyes). According to fluorescein angiography the subretinal neovascular membrane was in all eyes in the stage of activity. The effectiveness of the treatment was assessed by visometry, ophthalmoscopy, optical coherence tomography and fluorescein angiography. Application of intravitreal injection of pegaptanib improves visual acuity in 65% of cases in patients with choroid neovascularization and exudation, application of ranibizumab - in 7 % of cases. According to optic coherence tomography reduction of the retina thickness after injection into the vitreous body of pegaptanib is achieved in 53%, after ranibizumab - in 62% of cases. The suppression of activity of subretinal neovascular membrane by results of fluorescein angiography - in 26% and 38% respectively. So, in most cases the using of pegaptanib and ranibizumab promotes the improvement or stabilization of visual functions and regression of neovascularization and exudation in patients with choroid neovascularization and exudation of different genesis

The application of both selective and non-selective anti-VEGF medications renders substantial positive effect in patients with choroid neovascularization is safe and promising direction in treatment of this group of patients.

Keywords: choroid neovascularization, exudative age-related macular degeneration, complicated myopia, diabetic retinopathy, post-thrombotic retinopathy, blocker of vascular endothelial growth factor (VEGF)

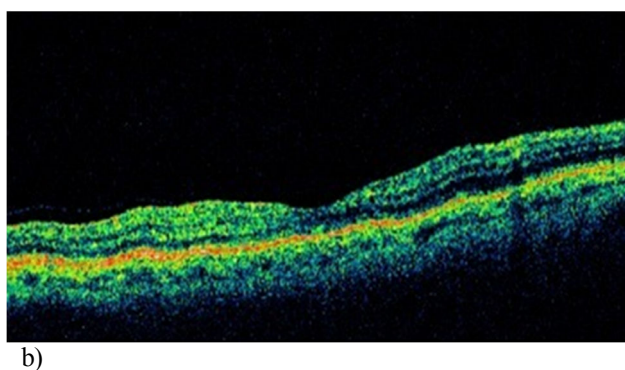
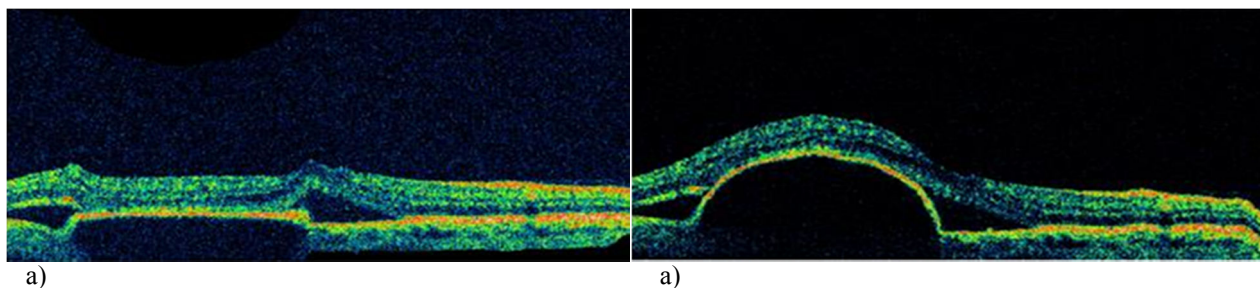
**ПРИМЕНЕНИЕ АНТИ VEGF-ПРЕПАРАТОВ В ЛЕЧЕНИИ
ХОРИОИДАЛЬНОЙ НЕОВАСКУЛЯРИЗАЦИИ***стр. 48-53*

Рис. 1. Динамика толщины сетчатки в центральной зоне по данным ОСТ до (а) и после (б) применения пегаптанаба

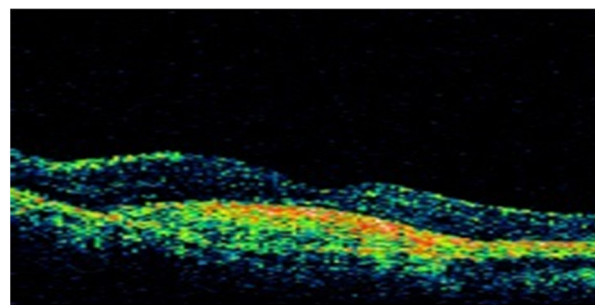
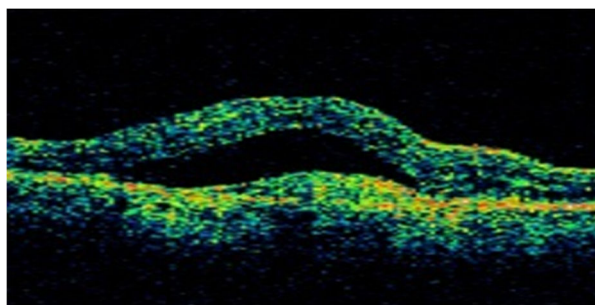


Рис. 2. Динамика толщины сетчатки в центральной зоне по данным ОСТ до (а) и после (б) применения ранибизумаба

