

УДК 616.314-018.53-053.13-097.1:581.1].08

Бурега Ю.О.

Лектингістохімічна характеристика структур періодонту та кореня зуба шурів в ранньому постнатальному періоді після внутрішньоутробної дії антигенуЗапорізький державний медичний університет, Запоріжжя, Україна
axios.ua@gmail.com

Робота є фрагментом НДР кафедри анатомії людини, оперативної хірургії і топографічної анатомії і кафедри гістології, цитології та ембріології Запорізького державного медичного університету «Лектингістохімічна характеристика морфогенезу органів і тканин в ранньому постнатальному періоді в нормі і експерименті» (2008-2013, № держ. реєстрації 0109У 003986).

Резюме. Впродовж гісто- і органогенезу, подальшого набуття органами і системами дефінітивної структури, зростає різниця між окремими популяціями клітин за складом і топографією рецепторів лектинів. Вуглеводні залишки являють собою важливі компоненти клітин структур періодонтального простору. Особливості розподілу та щільності вуглеводних детермінант є опосередкованими маркерами різноманітних процесів, що можуть виникати в даних органах.

Метою роботи було визначення особливостей лектингістохімічної характеристики структур періодонту шурів в ранньому постнатальному періоді після внутрішньоутробної дії антигену.

Структура глікокон'югатів, що експресуються на поверхні клітин періодонту, динамічно змінюється протягом всього періоду спостереження. У тварин після внутрішньоутробної антигенної дії встановлена передчасна поява значної кількості рецепторів до лектинів арахісу, сої, сочевиці та зародків пшениці на клітинах структур періодонтального простору. Збільшення щільності рецепторів до відповідних лектинів спостерігається з періоду новонародженості до 7-ї доби життя. По мірі формування структур періодонту та кореня зуба відбувається зниження експресії рецепторів до лектину арахісу (PNA), сої (SBA), сочевиці (LCA), що обумовлено сіалізацією залишків вуглеводних детермінант, та збільшення – до лектину зародків пшениці (WGA). Встановлена більша щільність фетальних фукозоспецифічних рецепторів на клітинах періодонтального простору та кореня зуба у антигенпрямійованих шурів, порівняно з контролем, у періоді новонародженості і до закінчення першого тижня післянатального розвитку, що є відображенням затримки становлення цих структур.

Ключові слова: лектингістохімія, періодонт, корінь зуба, антиген, шури.

Постановка проблеми і аналіз останніх досліджень.

Впродовж гісто- і органогенезу, подальшого набуття органами і системами дефінітивної структури, зростає різниця між окремими популяціями клітин за складом і топографією рецепторів лектинів на клітинах [6]. Авідність лектина до відповідного вуглеводоємного біополімера обумовлює взаємодію того чи іншого лектина з глікокон'югатами строго відповідного різновиду клітин [1,3]. Вуглеводні залишки являють собою важливі компоненти клітин структур періодонтального простору. Особливості розподілу та щільності вуглеводних детермінант є опосередкованими маркерами різноманітних процесів, що можуть виникати в даних органах. При вивченні вмісту глікокон'югатів в періодонті шурів було показано, що цитоплазма та мембрана клітин експресують манозу (Man) та глюкозу (Glc), проте спостерігається відсутність галактози (Gal) та N-ацетилгалактозаміну (GalNAc) [8]. Наявність, від помірної до інтенсивної, зв'язку лектину зародків пшениці (WGA) і відсутністю зв'язування з S-WGA вказує на присутність сіалової кислоти, скоріше аніж N-ацетилгалактозаміну (GlcNAc). Дані залишки сіалової кислоти не асоційовані з PNA-позитивним рядом вуглеводоємних сполук, тому що попередня обробка нейромінідазою не асоційована з експозицією додаткових PNA-рецепторів [9]. Згідно даних літератури, функціонально незрілі структури в ранньому пост-

натальному періоді можна виявити за допомогою лектинів арахісу, сої та ікри окуня, що виступають в якості селективних гістохімічних маркерів мембран клітин. Окрім того конститутивні фрагменти імуноглобулінів проявляють специфічність до вуглеводних залишків N-ацетилгалактозаміну (лектину сої) [3,9]. Фукозоспецифічні Рецептори (Fuc) до лектину ікри окуня (залишки \pm -фукози) виявляються на цитолемі фетальних, функціонально активних та мігруючих клітин в якості інформаційних молекул. Специфічно з рецепторами до ікри окуня зв'язується ламінін – глікопротеїн базальних мембран клітин, вуглеводна частина якого адгезує NK-клітини та активовані лімфоцити, в тому числі інтраепітеліальні [2,4]. Лектин сочевиці преципітує α 2 макроглобулін, IgM, β ₂-ліпопротеїн, а також є мітогеном щодо T-лімфоцитів, при чому активується переважно субпопуляція лімфоцитів з хелперною активністю [4]. Виходячи з опрацьованої літератури, на теперішній час відсутні дані про розвиток та реактивність структур періодонту та кореня зуба в ранньому постнатальному періоді після внутрішньоутробної дії антигену на плід.

Мета. Встановити особливості лектингістохімічної характеристики структур періодонту шурів в ранньому постнатальному періоді після внутрішньоутробної дії антигену.

Матеріал і методи дослідження

Дослідження проводились на 224 щелепах 112 білих лабораторних шурів. Тварини були розділені на 3 групи: 1 група – інтактні шури, 2 група – шури, яким на 18-ту добу плідного розвитку введено 0,05 мл розчину антигену в навколоплідні води, 3 група – контрольна, тваринам якої на 18-ту добу плідного розвитку виконано навколоплідне введення 0,9% розчину хлориду натрію. Для вивчення особливостей морфогенезу структур періодонту, на тлі дії антигену на плід обрано модель черезматкового, черезоболонкового введення антигену в навколоплідні води за способом М.А. Волошина (2011). В якості антигену було обрано інактивовану, рідку спліт-вакцину Vaxigrip для профілактики грипу. Забій тварин здійснювали на 1-шу, 5-ту, 7-му, 11-ту, 14-ту, 30-ту, 45-ту добу постнатального життя. Утримання тварин та експериментальні дослідження проводились відповідно до положень «Європейської конвенції про захист хребетних тварин, які використовуються для експериментів та інших наукових цілей» (Страсбург, 2005), «Загальних етичних принципів експериментів на тваринах», ухвалених 11-тим національним конгресом з біоетики (Київ, 2013). Фрагменти щелеп брали на рівні молярів. Виявлення вуглеводних залишків β -D-галактози (Gal) та PNA⁺ лімфоцитів проводили із застосуванням лектинів арахісу (PNA); N-ацетил-D-галактозаміну (GalNAc) та SBA⁺ лімфоцитів – сої (SBA); N-ацетил-D-глюкозаміну (GlcNAc) – зародків пшениці (WGA); L-фукози (L-Fuc) – ікри окуня (PFA), використовуючи стандартні набори лектинів НВК «Лектинтест» (м. Львів). Візуалізацію ділянок зв'язування лектинів проводили у системі діамінобензидин-перекис водню. Приготування розчинів та проведення гістологічних та гістохімічних реакцій виконували, керуючись відповідними джерелами [1,5]. Інтенсивність відкладення бензидинової мітки оцінювали напівкількісно: ++++ - дуже сильна реакція (темно-коричневий колір), +++ - сильна реакція (коричневий колір), ++ - помірні реакція (жовто-коричневий колір), + - слабка реакція (світло-коричневий колір), 0 – відсутність реакції. Проміжні відтінки кольорів оцінювались відповідно: ++/++++, +/++, тощо. Збільшення мікроскопа (ок. 10х, об. 100х). Обробку отриманих числових результатів проводили за допомогою статистичних методів з використанням комп'ютерної програми STATISTICA[®] for Windows 6.1 (StatSoft Inc., США, № ліцензії AXXR712D83214FAN5). Порівнювані результати вважали достовірними при $p < 0,05$, що є загальноприйнятим для біологічних і медичних досліджень.

Результати дослідження

Структури періодонту та кореня зуба у новонароджених тварин знаходяться на стадії формування і на зрізах представлені рядами концентрично розташованих клітин з фенотиповими ознаками фіброblastів на фоні кісткової тканини.

Протягом експерименту показники інтактної групи не відрізняються від результатів групи контролю, тому надалі в тексті ці терміни вживаються як синоніми (рис. 1).

Щільність розподілу рецепторів до лектину арахісу в цитоплазмі та на плазматичній мембрані клітин, що складають періодонтальний простір, візуально відповідає світло-коричневому забарвленню. Із структур кореня зуба у тварин першої доби життя відмічається формування дентина, інтенсивність забарвлення якого близька до +. Цемент кореня зуба у тварин даного терміну спостереження не сформований. У новонароджених антигенпреміюваних тварин структури кореня зуба не сформовані. Фіброblastи періодонтального простору експресують рецептори до лектину арахісу більш інтенсивно ніж клітини періодонту інтактних тварин (рис. 1). На 5-ту добу життя у антигенпреміюваних тварин щільність розподілу PNA⁺ рецепторів періодонтальних фіброblastів на 0/+ вища ніж у тварин інтактної групи. Щільність відкладення бензидинової мітки в дентині не відрізняється від показників інтактних тварин. По мірі формування періодонту та структур кореня зуба, протягом експерименту, визначається збільшення експресії рецепторів до лектину арахісу. Антигенне навантаження призводить до підвищеного вмісту PNA⁺ рецепторів в досліджуваних структурах відносно групи контролю протягом перших одинадцяти днів життя після народження.

Цитоплазма та плазматична мембрана фіброblastів періодонту має максимальну щільність SBA⁺ рецепторів що візуалізується як темно-коричнєве забарвлення зрізів. Дентин кореня зуба визначається як вузька смужка між рядами фіброblastів, що має експресію ++++. Візуально не виявлено цемента в корені зуба новонароджених інтактних тварин. У антигенпреміюваних тварин першої доби життя виявляється тільки періодонт, щільність розподілу рецепторів до лектину сої в якому становить ++++. На 5-ту добу життя вміст залишків N-ацетил-D-галактозаміна в структурах періодонтального простору у тварин групи контролю зменшується (+++/+++). Відкладення бензидинової мітки в дентині кореня зуба не змінюється, порівняно з новонародженими, та залишається на рівні ++++. В групі тварин, отримавших антиген в антенатальному періоді, кількість SBA⁺ рецепторів на плазматичні мембрани фіброblastів періодонтального простору вища в порівнянні з тваринами першої групи. Кількість залишків N-ацетил-D-галактозаміна в дентині кореня зуба не змінюється відносно контролю та залишається на рівні ++++. По мірі формування структур періодонту та кореня зуба спостерігається зниження експресії рецепторів до лектину сої (SBA). Антигенна дія призводить до передчасної появи вираженої кількості залишків N-ацетил-D-галактозаміна на клітинах структур періодонтального простору та структурах кореня зуба. В структурах кореня зуба рецептори виявлені в активноформуючомуся цементі.

При визначенні Розподілу рецепторів до лектину зародків пшениці (WGA) встановлено, що у новонароджених інтактних тварин щільність відкладення бензидинової мітки на плазматичних мембранах фіброblastів періодонтального простору становить ++/++++. Дентин кореня зуба візуалізується як менш забарвлена (+/++) структура в порівнянні з фіброblastами періодонту. В групі вакцин-

преміюваних тварин клітини періодонту забарвлюються, в порівнянні з інтактною групою більш інтенсивно. Колір їх цитоплазми та плазматичної мембрани темно-коричневий. На 5-у добу життя в групі контролю щільність розподілу рецепторів до зародків пшениці на клітинах періодонту збільшується до ++++. Кількість WGA позитивних сполук в дентині кореня зуба не змінюється, порівняно з новонародженими тваринами. На 7-му добу післянатального розвитку у щурів інтактної групи щільність WGA⁺ рецепторів на клітинах структур періодонтального простору в порівнянні з попереднім терміном спостереження не змінюється і зберігається на рівні ++++. Інтенсивність відкладення бензидинової мітки на дентині кореня зуба зменшується до + у всіх групах тварин. З 7-ї до 45-ї доби життя цемент кореня зуба залишається WGA-негативним. На 11-у добу життя кількість WGA позитивних рецепторів на клітинах періодонту та дентині кореня зуба поступово зменшується відносно 7-ї доби життя, та не відрізняється у всіх досліджуваних групах. На 30-у добу післянатального розвитку в піддослідних групах тварин зменшується щільність відкладення бензидинової мітки на клітинах періодонту до ++. Дентин кореня зуба стає WGA-негативним. Ця тенденція зберігається до закінчення експерименту у всіх групах тварин.

Структури періодонту новонароджених тварин інтактної групи спостереження представлені рядами клітин зі слабо PFA позитивною цитоплазмою та плазматичною мембраною. Щільність відкладення бензидинової мітки становить 0/+, що візуально відмічається як блідо-коричнєве забарвлення. Дентин кореня зуба на зрізах проявляє незначну афінність до лектину ікри окуня, та виглядає як блідо-коричнєва смужка поміж рядів фіброblastів. В групі антигенпреміюваних тварин першої доби життя кількість PFA позитивних сполук на клітинах періодонтального простору вдвічі більша в порівнянні з інтактними тваринами. На 5-ту добу післянатального розвитку щільність розподілу фукозоспецифічних рецепторів на клітинах періодонту та дентина кореня зуба, який формуються, не відрізняється від результатів попереднього терміну спостереження. Проте у вакцинпреміюваних тварин в порівнянні з інтактною групою щільність PFA позитивних сполук залишається вдвічі більшою. На 7-му добу життя відмінність в розподілі рецепторів до лектину ікри окуня в інтактній та експериментальній групі тварин нівелюється. З 11-ї до 45-ї доби післянатального розвитку рецепторів до лектину ікри окуня в структурах періодонту та кореня зуба не виявлено.

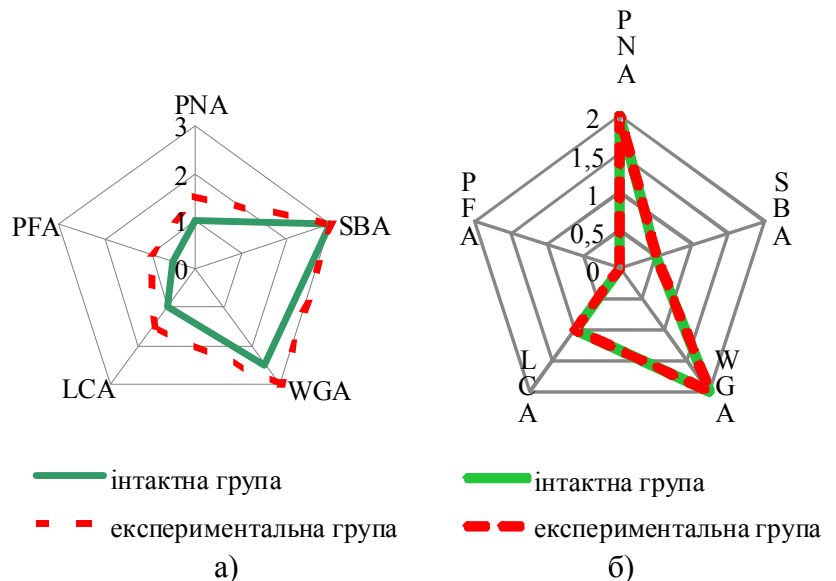


Рис. 1 Динаміка розподілу PNA⁺, SBA⁺, WGA⁺, LCA⁺, PFA⁺ рецепторів в структурах періодонту щурів; а) - 1-ша доба життя; б) - 45-та доба життя

Обговорення

Структура глікокон'югатів, що експресуються на поверхні клітин періодонту, динамічно змінюється протягом всього періоду спостереження. Встановлено, що найбільшу афінність до досліджуваних лектинів проявляють структури періодонтального простору. У тварин після внутрішньоутробної антигенної дії встановлена передчасна поява значної кількості рецепторів до лектинів арахісу, сої, сочевиці та зародків пшениці на клітинах структур періодонтального простору. Збільшення щільності рецепторів до відповідних лектинів спостерігається від новонародження до 7-ї доби життя. По мірі формування структур періодонту та кореня зуба відбувається зниження експресії рецепторів до лектину арахісу, сої, сочевиці, що обумовлено спеціалізацією залишків вуглеводних детермінант [1,5], та збільшення – до лектину зародків пшениці. Встановлена більша щільність фетальних фукозоспецифічних рецепторів на клітинах періодонтального простору та кореня зуба у антигенпреміюваних шурів протягом першого тижня післянагального розвитку, є відображенням затримки становлення цих структур, що співпадає з даними про затримку формування сполучнотканинних структур кульшового суглобу у тварин які зазнали антигенної дії у внутрішньоутробному періоді розвитку [7].

Висновки

Розподіл глікокон'югатів в структурах періодонту характеризується чіткими змінами: у міру формування структур періодонту та кореня зуба відбувається зниження експресії до рецепторів галактозо- та манозоспецифічних лектинів і збільшення глікозоспецифічних лектинів, що є більш вираженим у групі антигенпреміюваних тварин, у яких на 1-шу і 5-ту добу виявляються фетальні рецептори до ікри окуня.

Перспективи подальших досліджень

В наших подальших дослідженнях планується встановити особливості лектингістохімічної характеристики епітелію ясен шурів в ранньому постнагальному періоді після внутрішньоутробної дії антигену.

Література

1. Антонюк В.О. Лектини та їх сировинні джерела / В. О. Антонюк – Львів : ПП “Кварт”, 2005.– 554 с.
2. Волошин Н. А. Использование методов лектиновой гистохимии в морфологии / Н. А. Волошин, Е. А. Григорьева, М. А. Довбыш // Таврический медико-биологический вестник. – 2004. – Т. 7, № 4. – С. 40-41.
3. Волошин Н. А. Лектины животного и растительного происхождения: роль в процессах морфогенеза: (обзор лит. и собственных исследований) / Н. А. Волошин, Е. А. Григорьева // Журн. АМН України. – 2005. – Т. 11, № 2. – С. 223-237.
4. Лектин-гистохимическое исследование периферических органов иммунной системы человека в пренатальном периоде онтогенеза / В. К. Сырцов, Е. Г. Алиева, Е. И. Потоцкая [и др.] // Актуальні питання фармац. і мед. науки та практики. – 2011. – Вип. XXIV, № 1. – С. 42–44.
5. Луцик А. Д. Лектины в гистохимии / А. Д. Луцик, Е. С. Детюк, М. Д. Луцик.– Львов : Вища школа.– 1989.– 140 с.
6. Табачнюк Н. В. Лектингістохімічні дослідження та ембріогенез / Н. В. Табачнюк, І. Ю. Олійник, Л. П. Лаврів // Клінічна анатомія та оперативна хірургія. – 2010. – Т. 9, № 3. – С. 95–100.
7. Федотченко А. В. Розподіл рецепторів до лектину арахісу у структурах кульшового суглоба в нормі та після антенатальної дії антигену / А. В. Федотченко // Клінічна анатомія та оперативна хірургія.– 2012.– Т. 11.– № 1 (39)– С. 67 – 71.
8. Abe Y., Hara Y., Kato I. Histochemical study of the influence of transplanted teeth with periodontal ligament of the binding of peanut agglutinin in rat dorsal skin. // *J Periodontal Res.* – 1997. – Vol. 32 № 2. – P. 249-255.
9. Dean JW., Karshen B., Briggert P. Lectins inhibit periodontal ligament fibroblast attachment, spreading and migration on laminin substrates. // *J Periodontal Res.* – 1999. - Vol.34 №. – P.141-49.

Бурега Ю.А.

Lectin-Histochemical Characteristic of Structures of Periodontium and Teeth Roots in the Early Postnatal Period after Intrauterine Antigen Action

Запорожский государственный медицинский университет, Запорожье, Украина
axios.ua@gmail.com

Резюме. В течение гисто- и органогенеза, дальнейшего приобретения органами и системами definitiva структуры, растет разница между составом и топографией рецепторов лектинов в отдельных популяциях клеток. Углеводные остатки представляют собой важные компоненты клеток структур периодонтального пространства. Особенности распределения и плотности углеводных детерминант являются опосредованными маркерами различных процессов, которые могут возникать в данных органах.

Целью работы было определение особенностей лектингистохимической характеристики структур периодонта крыс в раннем постнагальном периоде после внутриутробного действия антигена.

Структура глікокон'югатів, що експресуються на поверхні кліток періодонта, динамічно змінюється в течение всего периода наблюдения. У животных после внутриутробного антигенного действия установлено преждевременное появление значительного количества рецепторов к лектинам арахиса, сои, чечевицы и зародышей пшеницы на клетках структур периодонтального пространства. Увеличение плотности рецепторов к соответствующим лектинам наблюдается с момента рождения до 7 суток жизни. По мере формирования структур периодонта и корня зуба происходит снижение экспрессии рецепторов к лектинам арахиса (PNA), сои (SBA), чечевицы (LCA), что обусловлено специализацией остатков углеводных детерминант, и увеличение - к лектину зародышей пшеницы (WGA). Установлена большая плотность фетальных фукозоспецифических рецепторов на клетках периодонтального пространства и корня зуба в антигенпремированных крыс по сравнению с контролем, в периоде новорожденности и до окончания первой недели постнагального развития, является отражением задержки формирования этих структур.

Ключевые слова: лектингистохимия, периодонт, корень зуба, антиген, крыса.

Bureha Yu.O.

Lectin-Histochemical Characteristic of Rats' Periodontal Structures and Teeth Roots in the Early Postnatal Period after Intrauterine Antigen Action

Zaporizhzhya State Medical University, Zaporizhzhya, Ukraine
axios.ua@gmail.com

Abstract. During histo- and organogenesis, future organs and systems acquisition of definitive structure, increases the difference between single cells populations depend of composition and topography of lectins' receptors. Sugar residues are important cells compounds of periodontal structures. Futures of content of these structures elements are mediated markers of different processes, that can appeared in present organs. The search objective is determining of lectin histochemical characteristic' features of rats' periodontal structures in early postnatal period after intrauterine antigen action. The structure of glycoconjugates expressed on the periodontal cells' surface is dynamically changing during whole observation period. In animals after intrauterine antigenic action determined premature appearance of significant quantity of receptors to peanut agglutinin, soybean agglutinin, lentil agglutinin and wheat germ agglutinin on the cells of periodontal space. Increase in receptors' density to corresponding lectins observed from the newborn period to 7-th day of life. As the formation of periodontal structures and tooth root occurs reduction of receptors expression to peanut agglutinin (PNA), soybean agglutinin (SBA), lentil agglutinin (LCA), due to "sialisation" of residues of carbohydrates determinants and increase - to wheat germ agglutinin (WGA). Determined the increase density of fetal fucose - specific receptors on the cells of periodontal space and tooth root in antigenpremium rats compared control, from the newborn period to the end of the first week of postnatal development, that showing the retardation of all - above structures' formation.

Key words: lectin histochemical, periodontium, tooth root, antigen, rat.

Надійшла 22.06.2015 року.