

**МИНИСТЕРСТВО ЗДРАВООХРАНЕНИЯ УКРАИНЫ**

**ЗАПОРОЖСКИЙ ГОСУДАРСТВЕННЫЙ МЕДИЦИНСКИЙ УНИВЕРСИТЕТ**

**Кафедра внутренних болезней №2**

**УЧЕБНО-МЕТОДИЧЕСКОЕ ПОСОБИЕ  
К ПРАКТИЧЕСКИМ ЗАНЯТИЯМ  
ПО ВНУТРЕННЕЙ МЕДИЦИНЕ, часть 1**

Для студентов 5 курса медицинских факультетов  
(модуль 2, заболевания органов кровообращения)

**Электрокардиограмма в норме и при гипертрофиях отделов сердца.**

**Основы эхокардиографии.**

**Нарушения сердечного ритма.**

**Нарушения функции проводимости сердца.**

**Сердечная недостаточность**

Учебно-методическое пособие составили:

Зав.кафедрой внутренних болезней №2

д.мед.н. профессор	- Визир В.А.
д.мед.н. профессор	- Березин А.Е.
к.мед.н. доцент	- Приходько И.Б.
к.мед.н. доцент	- А.В. Демиденко
к.мед.н. ассистент	- Шолох С.Г.

Пособие предназначено студентам медицинских ВУЗов для помощи в изучении внутренней медицины. Часть 1 содержит основные вопросы электрокардиографии, основ эхокардиографии, вопросы сердечной недостаточности, предусмотренные учебной программой дисциплины «Внутренняя медицина» по специальностям «Лечебное дело» и «Педиатрия».

Технический редактор - Писанко О.В..

**Учебно-методическое пособие** для аудиторной и внеаудиторной работы студентов 5 курса, часть 1. - Запорожье, ЗГМУ, 2016. – 122 стр.

Пособие утверждено на заседании ЦМС ЗГМУ 02.06.2016, протокол №5.

## СОДЕРЖАНИЕ

1. Электрокардиограмма в норме и при гипертрофиях отделов сердца.  
Основы эхокардиографии. *И.Б. Приходько* \_\_\_\_\_ 4
2. Нарушения сердечного ритма *С.Г. Шолох* \_\_\_\_\_ 37
3. Нарушения функции проводимости сердца *С.Г. Шолох* \_\_\_\_\_ 56
4. Сердечная недостаточность *А.Е. Березин, А.В. Демиденко* \_\_\_\_\_ 83

## **Тема: Электрокардиограмма в норме и при гипертрофиях отделов сердца.**

### **Основы эхокардиографии.**

*Количество учебных часов – 5.*

#### ***I. Актуальность темы.***

Современная функциональная диагностика располагает самыми различными инструментальными методами исследования. Одним из наиболее распространенных, информативных и доступных из них является электрокардиография. Этот метод исследования биоэлектрической активности сердца со времени его открытия Эйнтховеном является ведущим в диагностике нарушений ритма и проводимости, ишемической болезни сердца, кардиомиопатий и других заболеваний сердечно-сосудистой системы.

Другой метод, совершивший поистине переворот в инструментальной диагностике сердечно-сосудистых заболеваний в конце XX века - эхокардиография. С введением его в клиническую практику реализовалась возможность своевременной диагностики кардиомиопатий, пороков сердца и других заболеваний. Во многих случаях метод заменил диагностические процедуры, связанные с катетеризацией полостей сердца.

Одним из существенных и очевидных преимуществ этих методов исследования является их безвредность. Это позволяет повторять исследования без ограничений, что весьма важно не только для диагностики заболевания, но и для наблюдения за его течением, контроля эффективности лечения, прогнозирования осложнений и исхода.

#### ***II. Учебные цели занятия.***

*Иметь представление ( $\alpha$ -I):*

- о роли ЭКГ и ЭхоКГ в диагностике сердечно-сосудистых заболеваний и контроле лечения;
- о дополнительных отведениях ЭКГ и их диагностических возможностях;
- о новых методиках и режимах ультразвуковой диагностики.

*Ознакомиться ( $\alpha$ -I):*

- с организацией работы кабинета функциональной диагностики кафедры и кабинета ЭКГ базового лечебного учреждения;
- с возможностями ЭхоКГ в диагностике заболеваний сердца и сосудов и ограничениями в использовании этого метода;

### *Знать (α-II):*

#### 1. ЭКГ в норме и при гипертрофиях отделов сердца.

- принцип метода ЭКГ и его анатомо-физиологические основы (основные понятия по электрофизиологии сердца, строение проводящей системы сердца);
- основы анализа ЭКГ (оценка вольтажа, источника ритма желудочков, определение электрической оси сердца, измерение и оценка зубцов и интервалов P, PQ, QRS, QT, RR<sub>средн</sub>, с определением ЧСС);
- порядок написания протокола заключения ЭКГ;
- изменения ЭКГ при гипертрофиях отделов сердца.

#### 2. Основы эхокардиографии.

- физико-технические основы УЗИ сердца;
- основные режимы УЗИ сердца;
- основы ультразвуковой анатомии сердца в различных режимах и позициях эхолокации;
- основные нормативы ЭхоКГ в двухмерном, одномерном и доплеровских режимах;

### *Уметь (α-III):*

- снять ЭКГ в общепринятых 12-ти отведениях;
- провести анализ ЭКГ (оценить вольтаж, источник ритма желудочков, определить электрическую ось сердца, измерить и оценить зубцы и интервалы ЭКГ);
- выявить ЭКГ-признаки гипертрофий отделов сердца и отличить первичные нарушения процессов реполяризации при гипертрофии левого желудочка от вторичных «ишемических»;

- написать протокол заключения нормальной ЭКГ и ЭКГ при гипертрофиях отделов сердца;
- ориентироваться и понимать ультразвуковые срезы сердца из различных позиций и в различных режимах эхолокации как на экране монитора в режиме реального времени, так и на эхограммах;
- выявлять на эхограммах отклонения от нормы структур сердца и внутрисердечного кровотока и давать им клиническую оценку.

### ***III. Цели развития личности (воспитательные цели):***

Деонтологические аспекты в работе врача при ознакомлении больного с результатами инструментальных исследований. Психологические проблемы у больных с сердечно-сосудистыми заболеваниями и роль врача в их психотерапевтической коррекции. Правовые аспекты и вопросы профессиональной ответственности врача в определении диагностической тактики для коррекции лечения и оценки трудоспособности пациента.

### ***V. Содержание темы занятия.***

#### **1. Электрокардиография (ЭКГ).**

Электрокардиография - это метод исследования сердца, основанный на регистрации и анализе электрических потенциалов, возникающих во время работы сердца и отводимых с поверхности тела или с его полостей.

Регистрацию электрокардиограммы начинают и заканчивают записью калибровочного сигнала 1mV (1 милливольт), величину которого обычно устанавливают 10 мм. Для получения хорошего качества записи необходимо заземление аппарата и хороший контакт электрода с кожей. С этой целью кожу под электродом увлажняют либо применяют одноразовые электроды, имеющие слой токопроводящего геля. Для регистрации ЭКГ электрод с красным наконечником накладывают на правую руку, с желтым - на левую руку, с зеленым - на левую ногу, с черным - на правую ногу. Грудные отведения снимают при установке электродов в следующие точки на поверхности грудной клетки:

- $V_1$  – в 4<sup>е</sup> межреберье у правого края грудины (правая парастернальная линия);
- $V_2$  - в 4<sup>е</sup> межреберье у левого края грудины;
- $V_3$  – на середине условной линии, соединяющей точки  $V_2$  и  $V_4$ ;
- $V_4$  – в пятом межреберье по левой среднеключичной линии;
- $V_5$  - по левой передней подмышечной линии на уровне  $V_4$ ;
- $V_6$  - по левой средней подмышечной линии на уровне  $V_4$ ;

*Дополнительные отведения.* Крайние левые грудные отведения ( $V_7$ - $V_9$ ) снимают при диагностике задне-нижних и задне-базальных локализаций инфаркта миокарда: грудной электрод устанавливают в точку по задне-аксиллярной линии на уровне верхушки – позиция  $V_7$ , по лопаточной линии на уровне верхушки – позиция  $V_8$ , по левой паравертебральной линии – позиция  $V_9$ .

*Отведения по Небу* используются для мониторингового наблюдения, при проведении велоэргометрической пробы, для диагностики инфарктов в задне-базальных отделах левого желудочка и других целях.

Методика снятия ЭКГ по Небу:

красный электрод – с правой руки переносят во II межреберье справа от грудины;

желтый электрод – с левой руки переносят на грудную клетку в позицию  $V_7$ ;

зеленый электрод – с левой ноги переносят в позицию  $V_4$ .

На I стандартном отведении электрокардиографа регистрируется отведение D (*Dorsalis*), на II отведении – A (*Anterior*), на III отведении – I (*Inferior*).

*Отведения по Слопаку:* снятие отведений осуществляется на I стандартном отведении электрокардиографа: красный электрод – с левой руки переносят в позицию  $V_7$ , а желтый электрод поочередно устанавливают по ходу II межреберья слева.  $S_1$  - желтый электрод в позиции по парастернальной линии слева во II межреберье,  $S_2$  – по средне-ключичной линии,  $S_4$  – по передней подмышечной линии,  $S_3$  – на середине расстояния между  $S_2$  и  $S_4$ .

В каждом отведении должно быть зарегистрировано не менее 4 комплексов ЭКГ, при аритмии или блокадах число комплексов 8-10. Необходимо подписать отведения (вверху, над кривой), если это не делает электрокардиограф автоматически. На ленте ЭКГ должны быть указаны данные больного: Ф.И.О. возраст, пол, дата и время регистрации.

#### Оценка вольтажа:

В периферических отведениях нормальным считается вольтаж электрокардиограммы в пределах от 5 до 15 мм. Если амплитуда комплекса QRS ниже 5 мм в каждом из периферических отведений, такую ЭКГ необходимо расценивать как низковольтную. Снижение вольтажа может быть

вызвано как изменением состояния самого миокарда, так и различными экстракардиальными факторами. Истинное (миокардиальное) снижение вольтажа может быть обусловлено миокардитом, кардиосклерозом, различными кардиомиопатиями. Снижение вольтажа как следствие экстракардиальных событий может встречаться при гидроперикарде, левостороннем экссудативном плеврите, массивной левосторонней пневмонической инфильтрации, эмфиземе легких, ожирении, отеке подкожной клетчатки, плохом контакте электродов с кожей.

Определение ЧСС проводится по формуле  $ЧСС=60 / RR_{\text{средн}}$ ,

где  $RR_{\text{средн}}$  – среднее арифметическое трех интервалов R-R. При нарушениях ритма необходимо измерять не менее 10 интервалов R-R.

Определение источника ритма желудочков. В норме эту функцию выполняет синусовый (синоatriальный) узел. Критериями нормального синусового ритма являются:

1. Наличие зубца P синусового происхождения, предшествующего комплексу QRS. (Зубец P синусового происхождения обязательно положительный в отведениях I, II, V3-V6 и отрицательный в AVR).
2. Постоянное и нормальное расстояние P-Q (0,12-0,20 сек).
3. Постоянная форма зубца P во всех отведениях.
4. Постоянное расстояние P-P (R-R).

В норме при синусовом ритме разброс длительности интервалов R-R не превышает 10% от их средней величины. При большем различии в длительности интервалов R-R говорят о синусовой аритмии. ЧСС свыше 90 в минуту при синусовом ритме называют синусовой тахикардией, ее урежение менее 60 - синусовой брадикардией. Сочетание синусовой аритмии с брадикардией или тахикардией обозначают как синусовая тахиаритмия или брадиаритмия.

Определение электрической оси сердца

Электрическая ось сердца (ЭОС) представляет собой суммарное направление волны возбуждения (деполяризации) желудочков в проекции на фронтальную плоскость тела. Сначала возбуждается межжелудочковая



перегородка со стороны левого желудочка, волна возбуждения идет слева направо, ей соответствует нормальный зубец q в левых грудных отведениях и зубец r в отведении  $V_1$ . Затем идет основная волна возбуждения, направленная к верхушке сердца, т.е. сверху вниз и справа налево (зубцы R в большинстве отведений), заканчивает возбуждения волна к базальным отделам левого желудочка (зубцы S в большинстве отведений). Суммарный вектор этих волн возбуждения и будет составлять ЭОС.

Направление ЭОС оценивается путем измерения угла альфа. Угол альфа – это угол между вектором ЭОС во фронтальной плоскости и осью I стандартного отведения. Наиболее простым методом его определения является визуальная оценка, основанная на принципе: если ЭОС близка или совпадает с направлением оси отведений от конечностей, то в этом отведении будет наибольшая амплитуда зубцов комплекса QRS, если ЭОС перпендикулярна одной из осей стандартных или однополюсных отведений, то в этом отведении алгебраическая сумма зубцов комплекса QRS близка или равна 0. Так, если сумма зубцов комплекса QRS = 0 в отведении I, то  $\alpha = +90$  град., в отведении II –  $\alpha = -30$  град., III –  $\alpha = +30$  град., AVL –  $\alpha = +60$  град. и AVF – 0 град. ЭОС можно определить также графическим методом построения перпендикуляров, используя 6-осевую систему отведений Бейли, либо по таблице на основе алгебраической суммы зубцов комплекса QRS в I и III стандартных отведениях.

Нормальное положение ЭОС -  $\alpha$  от  $+30^\circ$  до  $+70^\circ$ , ЭОС горизонтальная при угле от  $+29^\circ$  до  $0^\circ$ , если  $\alpha$  меньше  $0^\circ$  - отклонение ЭОС влево, менее минус  $30^\circ$  - резкое отклонение влево. При  $\alpha$  от  $+70^\circ$  до  $+90^\circ$  - ЭОС расположена вертикально, если  $\alpha$  больше  $+90^\circ$  - ЭОС отклонена вправо.

Положение ЭОС может быть неопределенным, если вектор волны возбуждения желудочков описывает круг, а не эллипс, в котором ЭОС соответствует его длинной оси. Такая ситуация бывает при блокаде правой ножки п.Гиса (реже – при гипертрофии правого желудочка) и проявляется на ЭКГ «синдромом трех S», при котором во всех трех стандартных отведениях регистрируется зубец S; приблизительно равный или больший своего зубца R.

Угол альфа в этом случае не определяется, в протоколе заключения вместо фразы «положение ЭОС \_\_\_» пишется «S - тип ЭКГ» или «ЭОС типа S<sub>I</sub> – S<sub>II</sub> – S<sub>III</sub>». Не рекомендуется также определять положение ЭОС и при синдроме WPW, поскольку это не имеет практического значения.

На электрокардиограмме различают зубцы, сегменты и интервалы.

Зубцы имеют условное буквенное наименование, введенное Эйнтховеном - P, Q, R, S, T и U. Величина зубцов определяется в миллиметрах, строго по вертикали от вершины зубца до верхней части изолинии для положительных зубцов и до нижней части изолинии для отрицательных, толщина изолинии не включается в измеряемую величину.

Сегмент - это отрезок изолинии ЭКГ, ограниченный зубцами, без их включения (измеряется в секундах).

Интервал - отрезок ЭКГ, включающий в себя зубцы. Например: P-Q - от начала зубца P до начала зубца Q, т.е. включает зубец P, интервал Q-T - от начала зубца Q до конца зубца T.

Зубец P. Возбуждение, возникнув в синусовом узле (на ЭКГ не регистрируется), выходит из него на миокард правого предсердия. Распространение волны возбуждения по миокарду правого, а затем левого предсердия отображается зубцом P. Зубец P может быть положительным, отрицательным или двухфазным. В отведениях I, II, V<sub>3-6</sub> он всегда положительный, в III, AVF и V<sub>1</sub> может быть положительным, отрицательным или двухфазным, в AVR зубец P всегда отрицательный в норме. Продолжительность зубца P колеблется от 0,07 до 0,10<sup>с</sup>, увеличение продолжительности указывает на гипертрофию левого предсердия (продолжительность P до 0,11-0,12с) или нарушение внутрипредсердной проводимости (длительность P более 0,12). Нормальная высота не должна превышать 2,5 мм. Измерение зубца лучше всего осуществлять во II стандартном отведении, где он обычно выражен лучше всего.

Интервал P-Q. Его длительность измеряется от начала зубца P до начала желудочкового комплекса QRS (зубца Q или R). Продолжительность интервала P-Q определяется временем физиологической задержки импульса в

атриовентрикулярном узле и составляет в норме 0,12 - 0,20с (до 0,21 при брадикардии). Длительность PQ зависит от ЧСС, уменьшаясь при тахикардии и увеличиваясь до верхней границы нормы при брадикардии. Увеличение интервала P-Q больше 0,21с является признаком нарушения атриовентрикулярной проводимости, а укорочение – признаком синдрома предвозбуждения желудочков - WPW или LGL (CLC).

Зубец Q - первый отрицательный зубец в комплексе QRS, предшествующий зубцу R. Зубец Q отражает процесс распространения возбуждения по межжелудочковой перегородке и в норме регистрируется обычно в стандартных и левых грудных отведениях. Его продолжительность в норме до 0,03с, амплитуда для стандартных отведений (кроме третьего) – не более 25% своего зубца R, для отведений AVL и AVF – не более 50% R.

В практической работе большие затруднения встречаются при дифференциации нормального («позиционного», т.е. зависящего от ЭОС) и патологического (признак некроза миокарда) зубцов Q в III стандартном отведении. Для их отличия следует помнить, что патологический Q<sub>III</sub> должен сопровождаться наличием зубца Q во втором стандартном отведении и патологическим зубцом Q в AVF. Кроме того, амплитуда «позиционного» Q чаще всего уменьшается на вдохе или он вообще исчезает вследствие поворота ЭОС на высоте вдоха.

В отведениях V<sub>1</sub>-V<sub>3</sub> зубец Q никогда **не регистрируется в норме**, в грудных отведениях он может появляться только левее переходной зоны, его ширина не должна превышать 0,03с, а глубина – 25% зубца R.

Зубец R. Положительные зубцы комплекса QRS принято обозначать как зубцы R. Зубец R может вовсе отсутствовать, тогда комплекс QRS приобретает форму QS. Зубец R отражает распространение волны возбуждения по миокарду желудочков, обычно левого. В правых грудных отведениях V<sub>1</sub>-V<sub>2</sub> отмечается небольшой зубец R, образованный возбуждением межжелудочковой перегородки и правого желудочка. Его амплитуда нарастает к V<sub>4</sub>, а затем уменьшается в V<sub>5</sub> и V<sub>6</sub>.

Зубец S. Отрицательные зубцы комплекса QRS, следующие за зубцом R, обозначаются как зубцы S. Зубец S в правых грудных отведениях отражает возбуждение левого желудочка. Наибольшая глубина зубца встречается в  $V_2$  (иногда в  $V_1$ ), в отведении  $V_3$  он обычно равен амплитуде зубца R («переходная зона»), в левых грудных отведениях зубец S может отсутствовать, его увеличение здесь может быть обусловлено возбуждением правого желудочка при его гипертрофии или блокаде правой ножки п.Гиса.

Комплекс QRS. Распространение возбуждения по миокарду желудочков на ЭКГ выражается комплексом QRS. Комплекс измеряется от начала зубца Q до конца зубца S, составляя у здоровых людей от 0,06 до 0,10 с. При патологии комплекс QRS может расширяться, увеличение его продолжительности до 0,11 с может иметь место при гипертрофии желудочков, а уширение 0,12 и более свидетельствует о полной блокаде одной из ножек пучка Гиса.

Сегмент S-T. Представляет собой отрезок ЭКГ от конца комплекса QRS до начала зубца T. Сегмент S-T в стандартных отведениях находится на изолинии или может быть смещен вверх или вниз до 1 мм. В отведениях  $V_1$ - $V_2$  иногда у здоровых лиц встречается подъем сегмента до 1,5 - 2 мм над изолинией при наличии там же глубоких зубцов S и высоких T.

Зубец T. Отражает стадию реполяризации желудочков. Нормальный зубец T имеет асимметричную форму с пологим удлиненным восходящим коленом, закругленной вершиной и более крутым нисходящим коленом. Патологический T чаще всего заостренный, симметричный, так называемый готический или шпилевидный, т.е. узкий, высокий с острой вершиной (коронарный). Зубец T всегда в условиях нормы положительный в отведениях I, II,  $V_3$ ,  $V_4$ ,  $V_5$ ,  $V_6$ , в отведении AVR всегда отрицательный. В отведениях  $V_1$ ,  $V_2$  иногда могут быть отрицательные T – так называемый «ювенильный» тип ЭКГ.

При патологии зубцы T могут увеличиваться, уменьшаться или становиться отрицательными. Различают гигантские зубцы (превышающие амплитуду основного зубца комплекса QRS), высокие (более  $\frac{1}{2}$  его амплитуды), уплощенные (до 2 мм) и сглаженные (на изолинии). Высокие готические зубцы могут быть одним из первых признаков гиперкалиемии.

Отрицательные зубцы Т (или двухфазные «- +» с небольшой положительной фазой) могут наблюдаться в следующих случаях:

1. В норме, в отведениях III, aVF,  $V_1 - V_2$ .
2. При гипертрофии левого желудочка, в I, II, aVL,  $V_5 - V_6$ .
3. При гипертрофии правого желудочка, во II, III, aVF,  $V_1 - V_2$ .
4. При многих заболеваниях миокарда (инфаркт, миокардит, кардиомиопатии, в т.ч. метаболические).
5. Под влиянием лекарств (сердечные гликозиды).

Интервал Q-T - электрическая систола желудочков, измеряется от начала зубца Q до окончания зубца Т (деполяризация и реполяризация желудочков). Его продолжительность зависит от частоты сердечных сокращений, пола исследуемого, приема некоторых медикаментов. Длительность Q-T можно оценить в сравнении с нормой, определенной по формуле Bazett (1918):  $Q-T_{\text{норм}} = K \times \sqrt{RR}$ , где K - константа, равная для мужчин 0,37, для женщин 0,39; RR - длительность сердечного цикла в секундах. За патологическое удлинение интервала Q-T приняты значения, если он увеличен на 50 мс и более от должного. Другой метод заключается в определении скорректированного (corrected) интервала QT по формуле:  $QT_c = QT_{\text{пациента}} / \sqrt{RR}$ , нормой является величина 0,42с. На практике этим методом оценки Q-T пользуются редко из-за недостаточной его диагностической ценности, а патологическим считают удлинение Q-T более 0,45с. Основными причинами удлинения Q-T являются: синдром удлиненного QT, электролитные нарушения (гипокалиемия), передозировка некоторых медикаментов (антиаритмические препараты, сердечные гликозиды).

Зубец U – следует за зубцом Т, непостоянный, обычно лучше виден в отведениях  $V_2 - V_3$ . Его происхождение связывают с реполяризацией сосочковых мышц. Может быть выражен у спортсменов, его амплитуда увеличивается при гипокалиемии, инсультах, иногда при вегетативной дисфункции и коронарной недостаточности.

Порядок анализа ЭКГ:

1. Анализ сердечного ритма: длительность и регулярность интервалов R-R, определение ЧСС ( $60/RR\text{сек}$ ) и источника ритма (синусовый или эктопический).
2. Оценка функции проводимости: ширина зубца P, продолжительность и постоянство интервалов P-Q, ширина комплекса QRS. Если выявлено нарушение – определить его характер.
3. Анализ зубца P (амплитуда, форма).
4. Анализ комплекса QRS: оценка вольтажа, наличие патологического зубца Q, амплитуда зубцов R, S, дополнительные зубцы и волны.
5. Определение ЭОС.
6. Анализ сегмента S-T и зубца T.
7. Анализ интервала Q-T.
8. Анализ зубца U.
9. Формулировка заключения по анализу ЭКГ:
  - *источник ритма желудочков (синусовый, эктопический, фибрилляция или трепетание предсердий), нарушения функции автоматизма;*
  - *нарушения функции возбудимости;*
  - *нарушения функции проводимости;*
  - *гипертрофии отделов сердца;*
  - *нарушения процессов реполяризации, очаговые (напр., рубцовые) или диффузные изменения миокарда.*

В текст заключения вносятся только выявленные изменения, поэтому писать, к примеру, «нарушений функции возбудимости не выявлено» не принято. Пример текста заключения по нормальной ЭКГ: *Ритм синусовый регулярный. Вариант нормальной ЭКГ.* (Слова «регулярный» или «правильный» в этих случаях часто могут быть опущены, как и фраза «вариант нормальной ЭКГ»).

Пример текста заключения при наличии патологии: *Ритм синусовый. Частые правожелудочковые экстрасистолы по типу тригеминии. Блокада левой передней ветви п.Гиса. Признаки гипертрофии левого желудочка.*

## Электрокардиограмма при гипертрофиях отделов сердца.

При гиперфункции предсердий и желудочков возникает гипертрофия их стенок. Под гипертрофией того или иного отдела сердца понимают увеличение массы миокарда этого отдела за счет увеличения количества мышечных волокон и массы каждого волокна. Это приводит к увеличению на ЭКГ амплитуды зубцов Р при гипертрофии предсердий и комплекса QRS - при гипертрофии желудочков. Увеличение зубцов вызывает отклонение электрической оси сердца в сторону гипертрофированного отдела. Для возбуждения утолщенной сердечной стенки требуется несколько больше времени, что может вести к расширению соответствующих зубцов на ЭКГ. Таким образом, характерным для гипертрофии признаком является увеличение амплитуды и длительности зубцов ЭКГ, причем вышеперечисленные признаки тем более выражены, чем более выражена гипертрофия.

На более поздних стадиях гипертрофии желудочков присоединяются изменения конечной части желудочкового комплекса, проявляющиеся в смещении сегмента S-T и зубца Т дискордантно ведущему зубцу комплекса QRS. Это обусловлено изменением направления волны реполяризации миокарда из-за увеличения времени деполяризации утолщенной сердечной мышцы и дистрофическими изменениями в ней.

Следует отметить, что ЭКГ не дает прямых признаков гипертрофии или дилатации полостей сердца. В отличие от прямых признаков блокад и аритмий, можно говорить лишь о косвенных признаках гипертрофии отделов сердца с довольно низкой их чувствительностью (по данным различных авторов, чувствительность основных признаков гипертрофии левого желудочка составляет 21-45%). Не представляется возможным на практике отличить по электрокардиограмме дилатацию от гипертрофии отдельных камер сердца, поэтому обычно наблюдаемые изменения описывают как «электрокардиографический синдром гипертрофии миокарда», понимая, что анатомической гипертрофии может и не быть. Врач в этой ситуации должен помнить о недостаточной достоверности этих признаков и при необходимости направлять больного на эхокардиографию.

Гипертрофия левого предсердия вызывает увеличение вектора возбуждения левого предсердия и продолжительности его возбуждения. Первая часть зубца Р, связанная с возбуждением правого предсердия не отличается от нормы, вторая часть, обусловленная возбуждением гипертрофированного левого предсердия, увеличена по амплитуде и продолжительности, в результате получается двугорбый и расширенный более чем на 0,11 с, зубец Р. При этом вторая вершина по амплитуде, как правило, превышает первую. Такой зубец носит название Р - mitrale. Он встречается в I, II стандартных отведениях, а также в aVL, V5-V6. В отведении V1 характерен двухфазный (+ -) зубец Р с преобладанием второй, отрицательной левожелудочковой фазы.

Гипертрофия правого предсердия приводит к увеличению амплитуды и продолжительности первой части зубца Р, обусловленной возбуждением этого отдела сердца. Вторая часть, связанная с возбуждением левого предсердия, по сравнению с нормой не изменена. Из-за наложения волны деполяризации правого предсердия на деполяризацию левого зубец Р становится высоким (более 2,5мм), заостренным, остrokонечным, с симметричной вершиной, так называемый «Р-pulmonale». Он обычно регистрируется в отведениях II, III, aVF, V<sub>2</sub>-V<sub>3</sub>. Чем больше выражена гипертрофия, тем в большем числе грудных отведений встречается Р-pulmonale (иногда до V<sub>5</sub>-V<sub>6</sub>).

#### Гипертрофия обоих предсердий.

Комбинированная гипертрофия предсердий характеризуется признаками, присущими гипертрофии как правого, так и левого предсердий. Он расщеплен и расширен, это так называемый «Р-cardiale». Увеличена (более 2,5мм) как амплитуда Р<sub>II</sub>, так и его ширина (до 0,11-0,12с). В V1 зубец Р двухфазный с ярко выраженной первой положительной и второй отрицательной фазами. Может сочетаться Р-mitrale в стандартных отведениях с Р-pulmonale в грудных или наоборот.

#### Гипертрофия левого желудочка.(ГЛЖ)

Предложено много признаков гипертрофии этого отдела сердца, но в практической работе чаще всего используют следующие:

1.  $R_{V4} < R_{V5} \leq R_{V6}$ ;



2.  $R_{V5(V6)} > 25\text{мм}$ ;
3. Индекс Sokolow-Lyon:  $S_{V1(V2)} + R_{V5(V6)} > 35\text{мм}$  (у лиц моложе 40 лет  $> 45\text{мм}$ ).

За рубежом часто используют критерии Cornell:

- Cornell voltage (Crn-V):  $R_{AVL} + S_{V3} > 28\text{мм}$  ( $> 20$  жен.);
- Cornell product (Crn-P):  $(R_{AVL} + S_{V3}) \times \text{QRS}_{\text{duration, ms}} > 2440$  (для женщин к сумме амплитуд добавляется 0,6мм).

Достоверность признаков ГЛЖ существенно повышается, если в левых грудных и I стандартном отведениях имеются нарушения процессов реполяризации, характерные для этой патологии - депрессия ST с дугой, вогнутой к изолинии и отрицательный острый, но не симметричный зубец T, с соответствующими реципрокными изменениями в правых грудных отведениях (подъем ST с высоким T). Следует помнить, что нарушения реполяризации, вызванные гипертрофией, могут быть только в отведениях, где есть вольтажные признаки этой патологии. На более ранней стадии, когда нет еще смещения сегмента S-T, следует обратить внимание на признак  $T_{V2} > T_{V5}$  (в норме - наоборот).

В соответствие с рекомендациями Европейского общества по артериальной гипертензии (ESH) и Европейского кардиологического общества (ESC) по диагностике и лечению артериальной гипертензии 2007 г. предлагается использовать следующие критерии ГЛЖ:

- Корнельское произведение более 2440 мм×мс;
- индекс Соколова-Лайона более 38 мм;
- индекс массы миокарда левого желудочка (по данным эхокардиографии) более 115 г/м<sup>2</sup> у мужчин и  $> 110$  у женщин.

Гипертрофия правого желудочка (ГПЖ) диагностируется на ЭКГ в 40% случаях, а незначительная ГПЖ (соотношение масс левого и правого желудочков более 1,5) практически не выявляется вследствие значительного преобладания потенциалов более массивного левого желудочка. Наиболее часто используемые критерии:

1.  $RV_1 > 7\text{мм}$ ;
2.  $RV_1 + SV_5 > 10,5\text{ мм}$ ;
3.  $R / SV_1 > 1,0$ ;

4.  $R / SV_5 < 1,0$ ;
5. QRS  $V_1$  типа **qR** (масса правого желудочка больше левого) или **rsR'** (массы желудочков приблизительно равны);
6. отклонение ЭОС вправо более 100-110 град., если масса правого желудочка больше левого; или S-тип ГПЖ, при котором преобладает зубец S в стандартных и грудных отведениях (I – AVF,  $V_1 - V_6$ );
7. нарушения реполяризации при выраженной ГПЖ (депрессия ST с негативным T в отведениях, где увеличен зубец R, подъем ST в отведениях с углубленным S)

Гипертрофия обоих желудочков на ЭКГ диагностируется редко (в 6-12% случаев), т.к. признаки часто нивелируют и взаимоисключают друг друга. Основные критерии:

1. наличие признаков ГПЖ в правых грудных отведениях, а ГЛЖ – в левых;
2. высокоамплитудные комплексы QRS в переходной зоне, превышающие остальные отведения (признак преобладания ГПЖ);
3. несоответствие признаков гипертрофии и положения ЭОС;
4.  $qR_{V1}$  при отсутствии  $S_{V5V6}$  ;
5. четкие признаки ГЛЖ в  $V_5 - V_6$  при глубоком  $S_{V5 - V6}$ .

Признаки перегрузки желудочков. Термин "перегрузка" отражает динамические изменения ЭКГ, проявляющиеся в острых клинических ситуациях (гипертонический криз, отек легких), и исчезающие после стабилизации состояния больного. На ЭКГ признаки перегрузки сходны с признаками дилатации желудочков и отличаются тем, что перегрузка характеризуется преходящими изменениями, а признаки дилатации носят постоянный характер на протяжении многих лет.

## **2. Основы эхокардиография (ЭхоКГ).**

Ультразвуковое исследование (УЗИ) – или ультразвуковая эхолокация – исследование сердца и других внутренних органов с помощью отраженных ультразвуковых волн от поверхности раздела сред с различными акустическими свойствами. Ультразвуковые волны представляют собой распространение механических упругих колебаний в материальной среде частотой выше 20000

Гц, не воспринимаемых ухом человека. 1 герц (Гц) – это 1 колебание в секунду; для УЗИ сердца применяется частота ультразвука 2-5 МГц. Чтобы исключить влияние легочной ткани, для установки датчика выбирают точки, где сердце непосредственно прилежит к грудной клетке – “ультразвуковое окно”. Это зона абсолютной сердечной тупости (3-5 межреберье слева от грудины), так называемая парастернальная позиция, зона верхушечного толчка (апикальная позиция). Существует также субкостальная (у мечевидного отростка в подреберье), супрастернальная (в ягуглярной ямке над грудиной) и другие позиции. Датчик устанавливается в межреберьях в связи с тем, что ультразвук не проникает в глубину костной ткани, полностью от нее отражаясь. В детской практике из-за отсутствия окостенения хрящей возможно исследование и через ребра.

Рекомендуемое стандартное положение пациента во время исследования – лежа на левом боку (сердце лучше прилежит к грудной стенке). У больных с заболеваниями легких, сопровождающихся эмфиземой, а также у лиц с другими причинами “малого ультразвукового окна” (массивная грудная клетка, обызвествление реберных хрящей у пожилых лиц и др.) проведение эхокардиографии становится затруднительным. Сложности такого рода встречаются у 10-15% пациентов и являются главным недостатком данного метода.

В зависимости от того, как обрабатывается и отображается на экране отраженный сигнал, различают несколько режимов эхокардиографии.

Двухмерная ЭхоКГ (2D режим) – реальное двухмерное изображение ультразвуковых срезов сердца. При этом датчик совершает колебания в определенном секторе, “высвечивая” по ходу структуры сердца и отображая их в В-режиме на экране эхокардиографа. Получается своеобразный секторальный “ультразвуковой срез” через сердце в зависимости от выбранной исследователем плоскости сканирования. “В-режим” (В-brightness, англ. яркость) – отраженный сигнал представлен светящимися точками по ходу ультразвукового луча (базовая линия), яркость которых зависит от амплитуды сигнала. Способность структур к отражению ультразвука называется эхогенностью. Для получения 2D режима ранее применялись механические датчики (осцилляционные

или ротационные), в настоящее время используются электронные фазированные датчики.

Режим тканевой гармоник (ТНГ) - двумерное изображение, построенное на основе анализа возбужденных в тканях гармонических колебаний. При взаимодействии с тканями ультразвуковые волны возбуждают в них собственные гармонические колебания, отличающиеся от основной частоты, посланной датчиком, в кратное число раз. Эти колебания называются тканевой, или нативной, гармоникой. Вторая тканевая гармоника (second harmonic) имеет частоту в 2 раза больше (рис.1.5), чем основная частота (fundamental harmonic), третья гармоника – в 3 раза большую и так далее. Амплитуда тканевой гармоники намного меньше, чем основной частоты, но современная аппаратура может ее выделить, усилить и сформировать изображение. Преимущества гармонического изображения состоят в том, что увеличивается разрешающая способность системы, убираются артефакты, связанные с прохождением вглубь ультразвукового луча (артефакты реверберации, зеркального отражения, боковых лучей и др.), расширяются возможности для обследования тучных лиц и других «трудных» для визуализации пациентов.

“М-режим” (M-motion, англ. движение) – применяется для исследования движения створок клапанов и сердечной мышцы. Изображение формируется при перемещении вертикальной базовой линии, отражающей в В-режиме прохождение вглубь ультразвукового луча, в горизонтальном направлении по экрану эхокардиографа с определенной скоростью. След от светящихся точек представляется в этом случае в виде прямых и волнистых линий. Прямые горизонтальные линии получаются при отражении сигнала от неподвижных структур, а структуры сердца, движущиеся при его сокращении к датчику или от него, образуют волнистые линии, яркость которых зависит от амплитуды отраженного сигнала. Таким образом, дается развертка движения структур сердца во времени, подобно тому, как в виде сфигмограммы разворачиваются колебания сосудистой стенки.

Режимы доплерэхокардиографии. Исследование кровотока в этих режимах является обязательной частью эхокардиографии. Метод основан на физиче-

ском эффекте, названном по имени открывшего его Кристиана Допплера. Суть эффекта Допплера заключается в том, что частота воспринимаемых волн (звуковых, световых и др.) зависит от скорости движения их источника; в данном случае – источника отражения УЗ. При приближении объекта частота принимаемого УЗ увеличивается, при удалении – уменьшается по сравнению с частотой, излучаемой датчиком. Существует несколько основных режимов доплеровского исследования.

Импульсный доплеровский режим (импульсный доплер, PwD, PD) – датчик в этом режиме излучает ультразвук в виде коротких импульсов, в промежутках работая как приемник отраженного ультразвука. Главное достоинство этого режима – возможность измерения скорости в строго определенном участке сосуда или сердца – так называемом «контрольном объеме» (Sample Volume). Главный недостаток импульсного режима – невозможность измерять большие скорости кровотока.

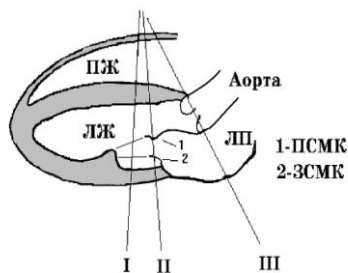
Постоянноволновой доплеровский режим. (постоянный доплер, CwD, CD) - в этом режиме в датчике одновременно работают 2 кристалла – один излучает, другой – воспринимает ультразвук. Главное достоинство режима – возможность измерения любой скорости кровотока. Главный недостаток – невозможность выделения сигнала с определенной глубины, т.е. невозможность определить «контрольный объем». В обоих режимах Получаемый доплеровский сигнал выводится на экран в виде кривой доплеровского сдвига частот – над базовой линией при направлении кровотока к датчику и под ней – при токе крови от датчика.

Для визуализации кровотока применяют режим, именуемый цветовым доплеровским картированием (цветовой доплер, ЦДК, CFM, CM). Объект разбивается на множество контрольных объемов размером 1-2 мм, в каждом из которых измеряется скорость кровотока, которая кодируется определенным цветом. Красные оттенки – движение крови к датчику, синие – от датчика. Полученная цветная карта скоростей накладывается на двухмерное изображение структур сердца в В-режиме.

Тканевой доплер (TD, TDI) – режим цветового картирования движения миокарда. Принцип метода тот же, что и ЦДК при исследовании кровотока. Метод применяется для выявления нарушений сократимости миокарда (гипокинез, дискинез и др.) при ИБС и других заболеваниях.

### **1. Двухмерная эхокардиография**

#### Парастернальная позиция длинной оси

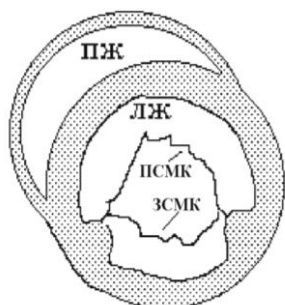

Датчик располагают в парастернальной позиции и устанавливают плоскость сканирования по длинной оси сердца – от основания к вершине. Это одна из наиболее важных позиций в эхокардиографии, с нее чаще всего начинают исследование. В данной проекции хорошо визуализируются основание аорты, движение створок аортального клапана, полость левого предсердия, митральный клапан, левый желудочек.

В норме створки аортального и митрального клапанов тонкие, движутся в противоположных направлениях. При пороках подвижность створок уменьшается, толщина и эхогенность створок увеличивается. Гипертрофии отделов сердца определяются в этой проекции по изменению соответствующих полостей и стенок желудочков. Нормальный размер полости левого желудочка (конечно-диастолический размер, КДР) составляет в этой позиции **не более 30мм на 1 кв.м** площади поверхности тела, размер левого предсердия по короткой оси – **не более 20мм/м<sup>2</sup>**. Для изучения движения миокарда и створок клапанов необходимый участок разворачивается из этой позиции в М-режим.

#### Парастернальная позиция короткой оси на уровне краев створок митрального клапана

Датчик располагают в парастернальной позиции и устанавливают плоскость сканирования по короткой оси сердца так, чтобы срез прошел перпендикулярно длинной оси сердца на уровне краев створок митрального клапана (МК).

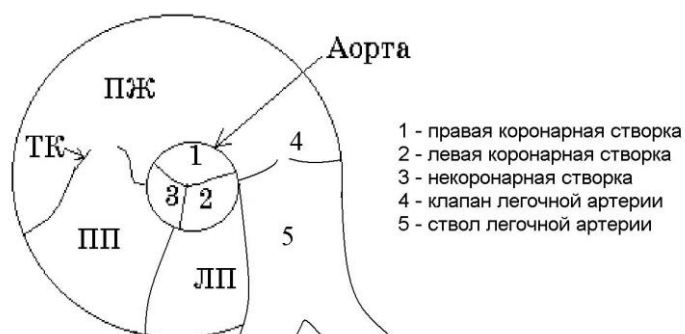

Левый желудочек (ЛЖ) в этом сечении выглядит в виде круга, к которому прилежит спереди в виде полумесяца правый желудочек. Проекция дает ценную информа-

цию о размерах левого атриовентрикулярного отверстия, составляющего в норме 4-6 см<sup>2</sup>. В УЗ-сканерах имеется возможность определения размеров и площади митрального отверстия в момент максимального раскрытия створок.

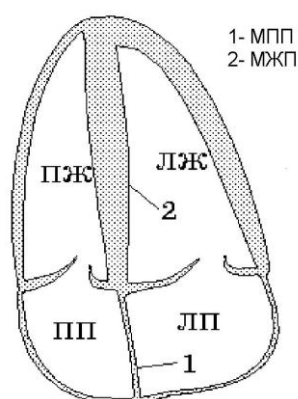
#### Парастернальная позиция короткой оси на уровне основания аорты

Датчик располагают в парастернальной позиции и устанавливают плоскость сканирования по короткой оси сердца так, чтобы срез прошел перпендикулярно длинной оси сердца через основание аорты на уровне краев створок аортального клапана (АК).



В центре эхограммы в этом сечении располагается в виде круга основание аорты. Под ней – полость левого предсердия (ЛП). Над аортой – выходной тракт правого желудочка (ПЖ), переходящий в ствол легочной артерии (ЛА). Данная позиция дает информацию о состоянии створок АК и трикуспидального клапана (ТК), межпредсердной перегородки, полостях предсердий и правого желудочка, клапане и стволе легочной артерии. Доплеровские режимы (спектральный и ЦДК) в этой позиции используются для диагностики патологии ТК, клапана легочной артерии (КЛА), легочной гипертензии и врожденных пороков (ДМПП, открытый артериальный проток, стеноз ЛА).

#### Апикальная 4-х камерная позиция



Датчик располагают в апикальной позиции и устанавливают плоскость сканирования по длинной оси сердца – от основания к верхушке – так, чтобы срез прошел по центральным осям обоих желудочков. Датчик устанавливается над верхушкой сердца, поэтому изображение на экране кажется “перевернутым”: предсердия снизу, желудочки сверху.

В этой проекции хорошо визуализируются аневризмы левого желудочка, некоторые врожденные пороки (дефекты межжелудочковой и межпредсердной перегородок), проводится оценка локальной (боковые и перегородочные сегменты левого желудочка) и глобальной сократимости миокарда, состояния и функции атриовентрикулярных клапанов. Позиция используется также для измерения короткой и длинной осей желудочков. Нормальный размер полости правого желудочка по короткой оси – 25-42 мм.

#### Апикальная 2-х камерная позиция

Датчик располагают в апикальной позиции и поворачивают плоскость сканирования против часовой стрелки по отношению к 4-х камерной позиции примерно на 90 град., так, чтобы срез прошел по центральной оси ЛЖ (практически перпендикулярно плоскости 4-камерной позиции). На эхограмме сверху располагается левый желудочек, под ним – левое предсердие. Позиция используется для оценки сократимости миокарда передних и нижних сегментов левого желудочка, расчета гемодинамических показателей, состояния МК и трансмитрального кровотока.

#### Апикальная 5-ти камерная позиция

Датчик устанавливают аналогично 4-х камерной позиции и немного наклоняют его так, чтобы срез прошел через основания аорты («5-я камера»). Позиция используется для оценки трансмитрального и трансаортального кровотока, в диагностике аортальных пороков, обструктивной гипертрофической кардиомиопатии.

Кроме упомянутых позиций, существуют и другие (субкостальная, супрастерральная и др.).

### ***2. М-режим. (Одномерная эхокардиография).***

Для унификации исследований в одномерной эхокардиографии на заре ее развития было предложено [Feigenbaum, 1972] 5 стандартных позиций, т.е. направлений ультразвукового луча из парастерального доступа. В настоящее время чаще всего используются 3 из них. (см. рис. парастеральной позиции длинной оси).



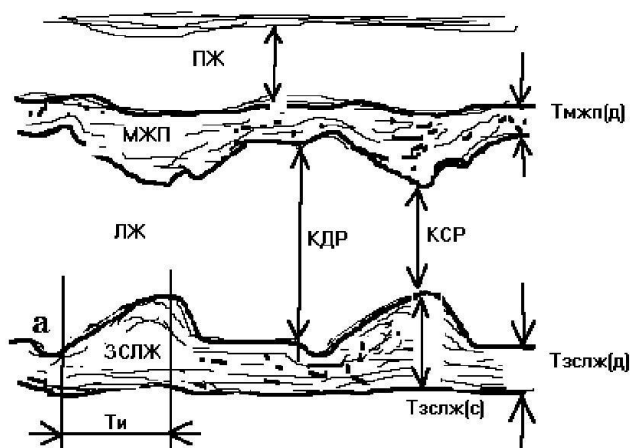
Позиция I - ультразвуковой луч направляется по короткой оси сердца и проходит через правый желудочек, межжелудочковую перегородку, полость левого желудочка на уровне сухожильных нитей митрального клапана, заднюю стенку левого желудочка.

Стандартная позиция датчика II - наклоня датчик несколько выше и медиальнее, луч пройдет через правый желудочек, левый желудочек на уровне краев створок митрального клапана.

Наклон датчика далее к основанию сердца дает III стандартную позицию (по Feigenbaum, четвертую, т.к. его третья позиция проходит через середину створок митрального клапана, в настоящее время применяется только в отдельных случаях): луч пройдет через выходной тракт правого желудочка, корень аорты, створки аортального клапана, полость левого предсердия.

В современной эхокардиографии позиция М-режима выбирается под контролем двухмерной ЭхоКГ в зависимости от поставленной задачи оценки движение изучаемой структуры сердца (например, сократимости миокарда средних и базальных сегментов левого желудочка из парастернальной позиции). Необходимым условием является перпендикулярное направление ультразвукового луча к исследуемому участку. Для выполнения стандартного протокола ЭхоКГ

бывает достаточно 3-х позиций М-режима.



### I стандартная позиция.

В этой позиции получают информацию о размерах полостей желудочков, толщине стенок левого желудочка, нарушении сократимости миокарда и величине сердечного выброса.

### ***Основные показатели, измеряемые в I стандартной позиции***

1. Конечно-диастолический размер (КДР) левого желудочка (end diastolic diameter, EDD) – расстояние в диастолу по короткой оси сердца между эндо-

кардом ЗСЛЖ и МЖП на уровне зубца R синхронно записанной ЭКГ. КДР в норме составляет 37-56 мм (точнее, не более  $30\text{мм}/\text{м}^2$  поверхн. тела). Увеличение КДР наблюдается при дилатации полости левого желудочка, уменьшение - при заболеваниях, приводящих к уменьшению его объема (митральный стеноз, гипертрофическая кардиомиопатия).

2. Конечно-систолический размер (КСР) левого желудочка (end systolic diameter, ESD) – расстояние в конце систолы между эндокардиальными поверхностями ЗСЛЖ и МЖП в месте наивысшей точки подъема ЗСЛЖ.

Принимая во внимание то обстоятельство, что левый желудочек по форме представляет собой эллипсоид, можно по размеру короткой оси (формула Тейхольца) или по площади сечения определить его объем. Разность конечно-диастолического объема (КДО) и конечно-систолического объема (КСО) даст ударный объем (УО):  $\text{УО} = \text{КДО} - \text{КСО}$  (мл).

Зная ЧСС, площадь тела ( $S_T$ ), можно определить другие гемодинамические показатели – минутный объем кровообращения (МОК) и сердечный индекс (СИ):  $\text{МОК} = \text{УО} \cdot \text{ЧСС}$ ;  $\text{СИ} = \text{МОК} / S_T$ .

3. Толщина ЗСЛЖ в диастолу ( $T_{\text{ЗСЛЖ(д)}}$ ) – составляет в норме 6-11 мм и увеличивается при гипертрофии стенок левого желудочка.

5. Толщина межжелудочковой перегородки в диастолу ( $T_{\text{МЖП(д)}}$ ) – в норме 6-11 мм, увеличивается при различных видах гипертрофии.

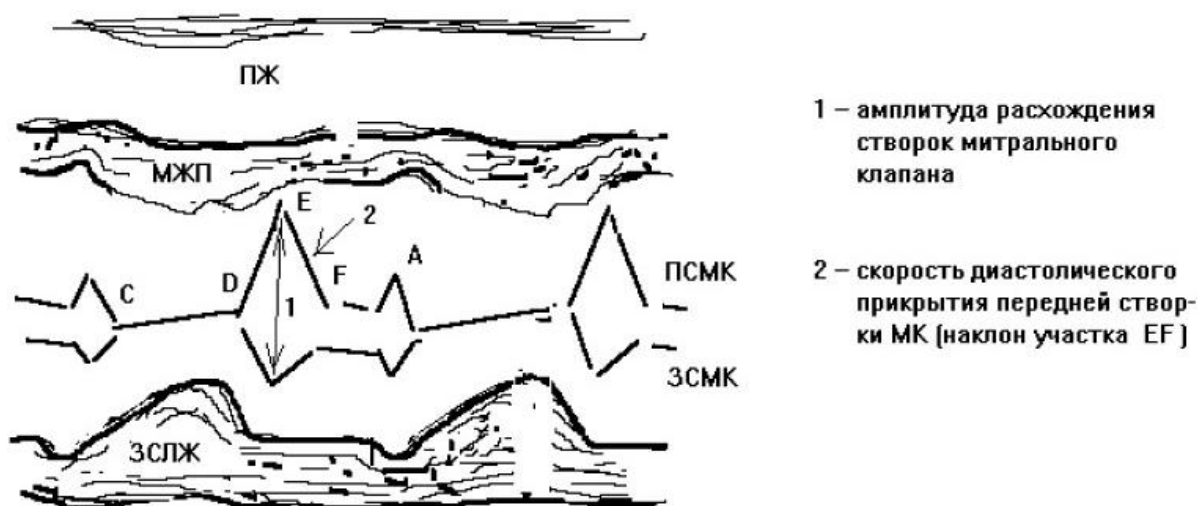
Для оценки сократительной способности исследуемого участка миокарда используют показатель его систолической экскурсии – т.е. амплитуды движения эндокарда во время сокращения сердца. Систолическая экскурсия ЗСЛЖ в норме – 10 мм. Снижение систолической экскурсии (гипокинез) вплоть до полной неподвижности (акинез миокарда) может наблюдаться при поражениях сердечной мышцы различной этиологии (ИБС, кардиомиопатии и др.). Увеличение амплитуды движения миокарда (гиперкинез) наблюдается при недостаточности митрального и аортального клапанов, гиперкинетическом синдроме (анемии, тиреотоксикоз и др.). При хронической аневризме сердца наблюдается движение участка миокарда в противоположную сторону в сравнении с соседней интактной зоной – дискинез.

6. Систолическая экскурсия МЖП – составляет в норме 4-6 мм. Причины гипокинеза МЖП аналогичны причинам снижения систолической экскурсии ЗСЛЖ.

Для оценки сократительной способности миокарда, помимо описанных выше измерений стенок сердца и расчета гемодинамических объемов, предложено несколько высокоинформативных показателей, наиболее важным из которых является фракция выброса (ФВ).

7. Фракция выброса (Ejection fraction) – отношение ударного объема к величине конечного диастолического объема, выраженное в процентах или (реже) в виде десятичной дроби (норма 55-75%).

### II стандартная позиция датчика



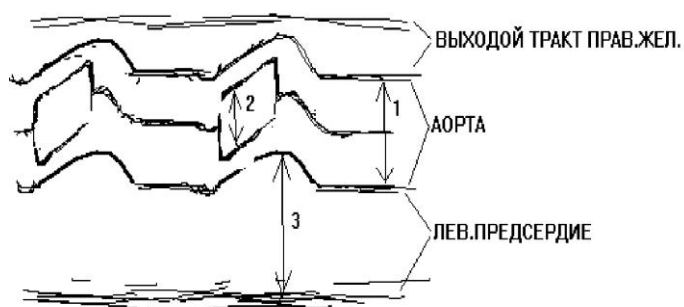
Ультразвуковой луч проходит через края створок митрального клапана (МК), движение которых дает основную информацию о состоянии створок и нарушении трансмитрального кровотока.

Вследствие неравномерности трансмитрального кровотока (“двухфазности” наполнения левого желудочка) движение створок митрального клапана представлено двумя пиками: пик Е в начале диастолы (протодиастола) и пик А в пресистоле в момент сокращения предсердий. Форма движения передней створки при этом напоминает букву “М”, задней - “W”.

**Основные показатели эхокардиограммы во II стандартной позиции:**

1. Диастолическое расхождение створок (на высоте пика E) – норма 27 мм – уменьшается при митральном стенозе и может несколько увеличиваться при недостаточности митрального клапана.
2. Скорость раннего диастолического прикрытия передней митральной створки (определяется по наклону участка E-F). Одна из причин снижения скорости (в норме 13-16 см/с) – митральный стеноз.

### III стандартная позиция датчика



Эхограмма в этой позиции дает информацию о состоянии корня аорты, створках аортального клапана, левом предсердии. Ультразвуковой луч, проходя через переднюю и заднюю стенки основания аорты,

дает изображение в виде двух параллельных волнистых линий.

Выше передней стенки аорты расположен выходной тракт правого желудочка, ниже задней стенки корня аорты, являющейся одновременно передней стенкой левого предсердия, располагается полость левого предсердия. Движение стенок аорты в виде параллельных волн возникает из-за смещения корня аорты кпереди к датчику во время систолы. В просвете основания аорты фиксируется движение створок аортального клапана (обычно правой коронарной створки сверху и левой коронарной снизу). Форма движения створок в норме напоминает чередование “коробочки” и “змейки”.

### ***Основные показатели, регистрируемые в III стандартной позиции датчика.***

1. Диаметр основания аорты (на схеме – 1) – определяется по расстоянию между стенками аорты в диастолу и не превышает в норме 19 мм/м<sup>2</sup>. Расширение корня аорты наблюдается при врожденных пороках (тетрада Фалло), синдроме Марфана, аневризмах аорты различной локализации.

2. Систолическое расхождение створок аортального клапана (на схеме – 2) - расстояние между открытыми створками в начале систолы; в норме 17-19 мм. Раскрытие створок уменьшается при стенозе устья аорты.

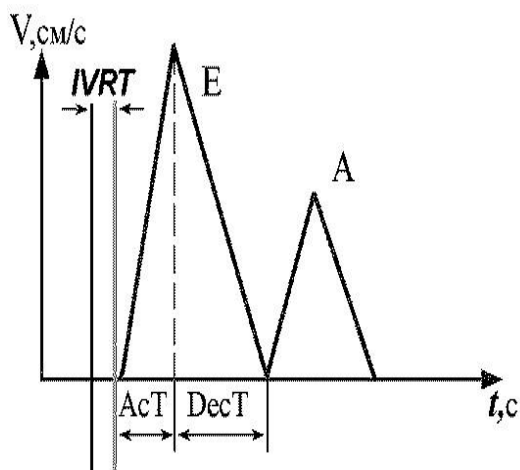
3. Размер полости левого предсердия (на схеме – 3) - измеряется в самом начале диастолы желудочков. Полость левого предсердия по размеру соответствует примерно диаметру основания аорты и не превышает обычно 40 мм (норма до  $20\text{мм/м}^2$ ).

После изучения структур сердца выполняются доплеровские измерения внутрисердечного кровотока.

### **3. Оценка внутрисердечного кровотока**

Внутрисердечный кровоток визуализируют цветовым доплером, обращая внимание на его характер (турбулентный, ламинарный), наличие патологических потоков в полостях сердца и крупных сосудов (регургитация на клапанах, сброс крови при септальных дефектах и др.). Затем импульсным доплером на уровне створок клапанов, а при наличии патологии – и в других местах, выполняются измерения кровотока. Если скорость кровотока в измеряемом участке превышает возможности импульсного доплера, применяют постоянный доплер.

Трансаортальный кровоток: в норме максимальная скорость не более 1,6 м/с, градиент давления не более 10 мм рт.ст.



Трансмитральный кровоток в норме ламинарный, обычно в пределах  $0,9 \pm 0,4$  м/с, имеет «двугорбый» скоростной профиль с преобладанием первой фазы (пик E) над второй (пик A).

Первый пик соответствует фазе быстрого наполнения левого желудочка в протодиастолу, вторая – ускорению кровотока в пресистоле за счет сокращения предсердий. При развитии диастолической сердечной недостаточности происходит изменение этого профиля.

Транстрикуспидальный кровоток в норме около  $0,5 \pm 0,2$  м/с.

Кровоток в стволе легочной артерии в норме не более 0,9 м/с. При легочной гипертензии уменьшается время ускорения потока (AcT - время от его начала до систолического пика) и изменяется форма профиля скорости.

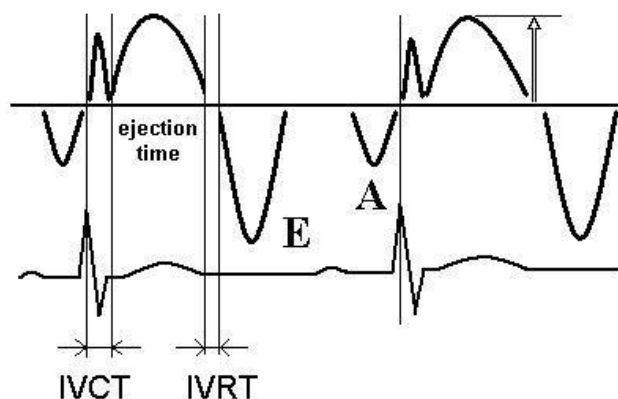
#### 4. Тканевое доплеровское исследование

Тканевой доплер позволяет отображать скорость и направление движения участков миокарда в нескольких режимах:

- импульсный доплер;
- двухмерное цветное доплеровское картирование;
- одномерный (М-режим) цветовой доплер.

Принципы тканевого доплера аналогичны соответствующим доплеровским режимам исследования кровотока. Так, импульсный тканевой доплер отображает скорость движения миокарда в выбранном участке («контрольном объеме») в виде графика скорости кверху (движение к датчику) или книзу от базовой линии (движение от датчика). Цветовое доплеровское картирование «окрашивает» участки миокарда на двухмерной ЭхоКГ в зависимости от направления и скорости его движения. М-режим цветowego тканевого доплера как бы «разворачивает» во времени цветную двухмерную карту скорости по линии курсора аналогично тому, как разворачивается М-режим из двухмерной ЭхоКГ.

В норме движение миокарда желудочков в импульсном доплере составляют 3 скоростных компонента: систолический и два диастолических пика.



Систолический компонент содержит 2 пика: первый из них отражает изовольное напряжение миокарда (IVCT), второй – систолическую скорость миокарда в период изгнания (обозначена на рис. 1.11 стрелкой вверх).

Систолическая скорость фиброзного кольца митрального и трикуспидального клапанов используется для оценки систолической функции левого и правого желудочков. В норме скорость митрального кольца составляет 8 см/с,

трикуспидального – 15 см/с, ее уменьшение свидетельствует о систолической дисфункции.

Диастолические пики аналогичны пикам E и A трансмитрального кровотока и соответствуют периодам быстрого наполнения желудочков и систоле предсердий. В норме амплитуда E больше A, обратное соотношение свидетельствует о диастолической дисфункции.

Завершается ЭхоКГ оценкой состояния перикарда и его полости, измерением диаметра нижней полой вены в месте ее впадения в правое предсердие и степень ее спадения на вдохе (в норме 50% и более, уменьшение - признак повышения давления в правом предсердии из-за застоя в большом круге кровообращения). Оценивается состояние брюшной аорты (атеросклероз, аневризма) и профиль кровотока в ней (обязательно у детей и молодых лиц с гипертонией для исключения коарктации).

#### ***VI. Перечень контрольных вопросов***

1. Методика наложения электродов для регистрации ЭКГ в 12-и стандартных отведениях
2. Как оценить вольтаж ЭКГ?
3. Какие наиболее частые причины низковольтной ЭКГ?
4. Назовите критерии нормального синусового ритма.
5. Что такое синусовая аритмия?
6. Что такое электрическая ось сердца?
7. Какое бывает положение ЭОС? Укажите критерии.
8. Что отображает зубец P? Назовите критерии нормального зубца P (полярность, продолжительность, амплитуда).
9. Что отображает интервал PQ? Назовите его нормальные величины.
10. Что отображает комплекс QRS? Назовите его нормальную величину, опишите соотношения зубцов в грудных отведениях.
11. Чем образованы зубцы r, S в отведении V1 ?
12. Чем образованы зубцы q, R в отведениях V5-V6 ?
13. Какие критерии патологического зубца Q в стандартных (кроме третьего), левых грудных отведениях, в отведениях AVL, AVF ?

14. Назовите критерии патологического зубца Q в третьем стандартном отведении.
15. В каких отведениях зубец Q не регистрируется в норме?
16. Опишите параметры нормального сегмента ST.
17. Опишите параметры нормального зубца T.
18. Как оценить длительность интервала QT?
19. В каких случаях может появиться зубец U или увеличиться его амплитуда?
20. Основные критерии гипертрофии предсердий и желудочков.
21. Назовите основные эхокардиографические позиции и их диагностическую значимость..
22. Назовите основные режимы ЭхоКГ (в том числе доплеровские режимы). Какая информация может быть в них получена?
23. Какие структуры сердца исследуются в парастернальной позиции длинной оси?
24. Какой в норме конечно-диастолический размер полости левого желудочка?
25. Какой в норме поперечный (по короткой оси) размер левого предсердия?
26. Какая диагностическая значимость парастернальной позиции короткой оси на уровне краев митральных створок?
27. Какая в норме площадь левого атриовентрикулярного отверстия?
28. Какие структуры сердца исследуются в парастернальной позиции короткой оси на уровне основания аорты?
29. Какая диагностическая значимость апикальных позиций?
30. Назовите три основных позиции ЭхоКГ в М-режиме и укажите основные показатели, определяемые в этих позициях.
31. Опишите параметры нормального трансмитрального кровотока.

### ***Тесты для самоконтроля***

1. Низковольтная ЭКГ – когда амплитуда комплекса QRS во всех стандартных отведениях не превышает:
  - A. 3 мм
  - B. 5 мм
  - C. 7 мм



- D. 10 мм
- E. 15 мм

2. Для регистрации отведения V5 грудной электрод устанавливается в:
  - A. 5-е межреберье по левой передней подмышечной линии
  - B. 5-е межреберье по средней подмышечной линии
  - C. 5-е межреберье по задней подмышечной линии
  - D. по передней подмышечной линии на уровне точки V4
  - E. на верхушку сердца
  
3. Зубец  $R_{V1-V2}$  отображает деполяризацию:
  - A. правого желудочка
  - B. левого желудочка
  - C. межжелудочковой перегородки
  - D. правого желудочка и межжелудочковой перегородки
  - E. базальных отделов правого желудочка
  
4. Вертикальное положение ЭОС сердца, если угол  $\alpha$  составляет:
  - A. менее 0 град
  - B. от 0 до 30 град
  - C. от 30 до 70 град
  - D. от 70 до 90 град
  - E. более 90 град
  
5. ЭОС сердца отклонена влево, если угол  $\alpha$  составляет:
  - A. менее 0 град
  - B. от 0 до 30 град
  - C. от 30 до 70 град
  - D. от 70 до 90 град
  - E. более 90 град
  
6. Амплитуда нормального зубца Q на ЭКГ в отведении AVL не может превышать:
  - A. 15% своего зубца R;
  - B. 25% своего зубца R;
  - C. 30% своего зубца R;
  - D. 50% своего зубца R;
  - E. 75% своего зубца R;
  
7. Амплитуда нормального зубца Q на ЭКГ в отведениях V1-V2 не может превышать:

- A. 15% своего зубца R;
  - B. 25% своего зубца R;
  - C. 30% своего зубца R;
  - D. 50% своего зубца R;
  - E. ни один из вариантов не является правильным;
8. В каком случае у здоровых лиц может наблюдаться небольшой (до 1,5-2мм) подъем сегмента ST?:
- A. в отведениях  $V_1-V_2$  при наличии там же глубоких зубцов S и высоких T
  - B. в отведениях  $V_1-V_2$  при наличии там же глубоких зубцов S и отсутствии высоких T
  - C. в отведениях  $V_5-V_6$  при наличии там же высоких T
  - D. в отведении AVR при наличии там же высоких T
  - E. ни в одном из перечисленных случаев
9. Какой из перечисленных признаков характерен для гипертрофии левого предсердия?:
- A. двухфазный (+ -) зубец P в отведении V1 с преобладанием второй, отрицательной фазы;
  - B. уширенный более 0,14с «двугорбый» зубец P;
  - C. высокий, более 2,5мм зубец P в II отведении;
  - D. остроконечный, с симметричной вершиной P в отведениях II, III, V1-V3;
  - E. ни один из перечисленных признаков.
10. Какой из признаков не относится к критериям гипертрофии правого желудочка?
- A.  $RV_1 > 7\text{мм}$ ;
  - B.  $RV_1 + SV_5 > 10,5\text{ мм}$ ;
  - C.  $R / SV_1 > 1,0$ ;
  - D.  $RV_4 > 25\text{мм}$ ;
  - E. отклонение ЭОС вправо более 100-110 град
11. Эхогенность – это:
- A. способность структур к проведению УЗ
  - B. способность структур к отражению УЗ
  - C. способность структур к поглощению УЗ
  - D. способность структур к рассеянию УЗ
  - E. способность структур генерировать несуществующее (артефактное) изображение
12. Основным преимуществом постоянно-волнового доплеровского исследова-

ния является:

- A. Возможность визуализации кровотока
- B. Высокая помехоустойчивость
- C. Возможность измерения высоких скоростей кровотока
- D. Возможность измерения скорости кровотока в выбранном участке (контрольном объеме)
- E. Отсутствие большой зависимости от угла между потоком и датчиком

13. Какое из перечисленных утверждений является верным для режима цветного доплеровского картирования (CFM)?

- A. Красным или синим цветом отображается кровоток в зависимости от его скорости
- B. Красным или синим цветом отображается кровоток в зависимости от его направления по отношению к датчику
- C. Красным или синим цветом отображается кровоток в зависимости от характеристики его спектра – артериального или венозного
- D. Изображение турбулентного потока не имеет каких-либо характерных отличий от ламинарного тока крови
- E. Изображение кровотока не зависит от угла между потоком и датчиком

14. Фракция выброса левого желудочка – это отношение:

- A. КСО к УО
- B. УО к КДО
- C. УО к КСО
- D. КДО к УО
- E. КСР к КДР

15. Величина фракции выброса в норме составляет:

- A. 30-40%
- B. 38-50%
- C. 40-50%
- D. 50-75%
- E. более 75%

16. Какая позиция используется для исследования кровотока в устье аорты?

- A. апикальная 2-х камерная
- B. апикальная 4-х камерная
- C. апикальная 5-камерная
- D. парастеральная длинной оси
- E. парастеральная короткой оси на уровне основания аорты

17. Какая позиция используется для исследования кровотока через клапан легочной артерии?

- А. апикальная 2-х камерная
- В. апикальная 4-х камерная
- С. апикальная 5-камерная
- Д. парастернальная длинной оси
- Е. парастернальная короткой оси на уровне основания аорты

### **VIII Литература.**

Основная:

1. Мурашко В.В., Струтынский А.В. Электрокардиография: Учебн. пособие. – 5-е издание. – М.: МЕДпресс-информ, 2001. – 312с.
2. Візір В.А., Приходько І.Б., Деміденко О.В. Ехокардіографічні аспекти внутрішньої медицини: Навчальний посібник. – Запоріжжя: Вид. ЗДМУ, 2010. – 110 с.

Дополнительная:

1. Орлов В.Н. Руководство по электрокардиографии. – М.: Медицина, 1983. – 528с.
2. Визир В.А., Приходько И.Б. Ультразвуковая диагностика в практике врача-терапевта: Руководство. – Винница, НОВА КНИГА, 2007. – С.11-46.
3. Практическое руководство по ультразвуковой диагностике. Эхокардиография. Изд. 2-е. Рыбакова М.К., Алехин М.Н., Митьков В.В. Видар, 2008. – 512с.
4. Руководство по кардиологии/под ред. В.Н. Коваленко. — К.: МОРИОН, 2008. — 1424 с. 330-365.
5. Шиллер Н., Осипов М.А. Клиническая эхокардиография. – 2-е изд. - М.: Практика, 2005. – 344с.
6. Feigenbaum's Echocardiography, 6th Edition / Feigenbaum H., Armstrong W.F., Ryan Th. (2005) Lippincott Williams & Wilkins.

## **Тема: *Нарушение функции проводимости сердца.***

*Количество учебных часов – 5.*

### ***I. Актуальность темы.***

Нарушения проводимости- блокады сердца - служат частыми и важными проявлениями сердечно-сосудистых заболеваний. Они играют большую роль в диагностике болезней сердца, а иногда представляют непосредственную угрозу для жизни. Этим объясняется большой интерес кардиологов и терапевтов к все-стороннему изучению данной проблемы.

### ***II. Учебные цели занятия.***

#### *Ознакомиться (а-1):*

Со строением и электрофизиологией проводящей системы сердца.

С этиологическими факторами возникновения блокад.

С ЭКГ признаками блокад различного уровня.

С тактикой ведения больных с различными блокадами.

#### *Знать (а-II):*

- Нормальное значение зубцов и интервалов, а также, какие процессы в миокарде они отражают все элементы ЭКГ.
- Определение вольтажа и электрической оси сердца (угол альфа).
- Критерии синусового ритма
- Определение ЧСС
- ЭКГ признаки сино-атриальных блокад и тактику ведения больных с ними.
- ЭКГ признаки атрио-вентрикулярных блокад и медикаментозные и немедикаментозные методы лечения.
- Дифференциальную диагностику внутрижелудочковых блокад.
- ЭКГ признаки полных блокад ножек пучка Гиса.
- Отличия от неполных блокад ножек пучка Гиса.
- ЭКГ признаки блокад ветвей ножек пучка Гиса.
- ЭКГ признаки двусторонних бифасцикулярных блокад.
- Медикаментозную тактику ведения больных с внутрижелудочковыми блокадами.

*Уметь (а-III).*

- Снять ЭКГ в общепринятых 12 отведениях.
- Оценить милливольт.
- Определить вольтаж, ритм, электрическую ось, определить угол «а».
- Провести анализ зубцов и интервалов.
- Определить признаки на ЭКГ блокад различных уровней.
- Назначить лечение при блокадах.
- Определить тактику ведения больных с полной поперечной блокадой.

### ***III. Цели развития личности (воспитательные цели).***

Деонтологические аспекты при работе врача с больными у которых имеются блокады сердца. Правовые аспекты и вопросы профессиональной ответственности врача в определении тактики лечения блокад и трудоспособности пациента.

### ***IV. Содержание темы занятия.***

#### **НАРУШЕНИЯ ФУНКЦИИ И ПРОВОДИМОСТИ.**

Блокады – замедление или полное прекращение проведения импульсов по какому-либо участку проводящей системы сердца. Этиология возникновения блокад - различные заболевания сердечно-сосудистой системы: на первом месте по частоте нарушений функции проводимости стоят различные формы ИБС, далее идут воспалительные кардиомиопатии с миокардитическим кардиосклерозом, а также метаболические и морфологические кардиомиопатии и др. заболевания.

По локализации выделяют:

- блокады синоатриальные (-синоаурикулярные),
- внутрипредсердные (точнее межпредсердные, так как в данном случае нарушается проведение импульса с правого на левое предсердие по левой веточке пучка Бахмана),
- атриовентрикулярные,
- внутрижелудочковые.

В зависимости от тяжести нарушений проведения импульса узловые блокады могут быть I, II, III степени..

Неполная блокада I степени – увеличивается время проведения импульса через «блокадный» участок, но все импульсы проходят.

Неполная блокада II степени – часть импульсов не проводится (выпадают). В зависимости от закономерности выпадения импульсов узловые блокады (синоатриальные и атриовентрикулярные) II степени, которые подразделяются в зависимости от того, имеет ли место на ЭКГ периодика Венкебаха – Самойлова или она отсутствует - на два типа - MOBIZ I и MOBIZ II .Периоды Венкебаха – Самойлова это прогрессивное замедление скорости проведения каждого последующего импульса, с последующей блокировкой отдельных импульсов. Внутрижелудочковые блокады делятся на полные и неполные, а также выделяют преходящие (транзиторные), перемежающиеся (интермиттирующие) и латентные блокады .

Блокады III степени (полные) - полное прекращение проведения импульсов в участке проводящей системы.

Клиническая классификация нарушений проводимости сердца:

### **НАРУШЕНИЯ ПРОВЕДЕНИЯ ИМПУЛЬСА**

Синоаурикулярные блокады

I ст., которая по общепринятой ЭКГ в 12 отведениях не определяется.

II ст. первого типа (Mobiz I), второго типа ( Mobiz II), . субтотальная

III ст. - полная остановка синусового узла.

Атриовентрикулярные блокады:

I ст.

II ст. первого типа (Mobiz 1 - с периодикой Венкебаха – Самойлова), второго типа (Mobiz 2 – без периодов Венкебаха – Самойлова) и субтотальная (высокой степени, далеко зашедшая), когда невозможно определить по какому типу происходит выпадение (невозможно определить наличие периодов Венкебаха – Самойлова),

III ст. - полная поперечная блокада

Внутрижелудочковые блокады:

однопучковые:

- блокада правой ножки пучка Гиса
  - блокада передней ветви левой ножки пучка Гиса
  - блокада задней ветви левой ножки пучка Гиса
- постоянные  
- преходящие

двупучковые ( бифасцикулярные):

односторонняя:

- блокада левой ножки пучка Гиса
- двусторонние:
- блокада правой ножки пучка Гиса и передней-ветви левой ножки пучка Гиса (блокада Вильсона).
- блокада правой ножки пучка Гиса и задней ветви левой ножки пучка Гиса

трехпучковые (трифасцикулярные)

неполная.

полная.

### **Синоатриальные блокады**

Синоатриальная блокада (сино-аурикулярная) – нарушение проведение импульса из синусового узла на предсердия. Основные ее этиологические факторы: ИБС, миокардиты, миокардитический кардиосклероз, интоксикация сердечными гликозидами, раздражение блуждающего нерва.

Клиническая картина зависит от основного заболевания и степени блокады. При II, III степени во время пауз в сердечной деятельности могут развиваться приступы Морганьи-Адамс-Стокса, требующие неотложных мероприятий. Другие проявления СА-блокады – сердцебиение, перебои в работе сердца, брадикардия, нарушение гемодинамики.

I степень СА-блокады по общепринятой в 12- отведениях ЭКГ не выделяется, так как невозможно определить замедление выхода импульса из синусового узла на проводящую систему сердца и миокард предсердий ( на ЭКГ не имеет отражения момент генерации импульса) и судить как долго импульс выходил из синусового узла мы не можем. Диагностика возможна только при специальном электрофизиологическом обследовании.

II степень СА-блокады. Характеризуются тем, что отдельные импульсы не выходят из синусового узла на миокард предсердий и желудочков – поэтому на ЭКГ выпадает весь сердечный цикл (P-QRS-T), регистрируется пауза между желудочковыми комплексами в виде изолинии. Различают два ЭКГ – варианта: СА-блокады - первого типа или MOBIZ I и второго типа или MOBIZ II. К первому типу относят СА-блокады с периодами Венкебаха-Самойлова, ко II типу – без периодов Венкебаха-Самойлова. Периодика Венкебаха-Самойлова это



свойство проводящей системы, которое характеризуется прогрессирующим ухудшением проведения импульса по участку проводящей системы от импульса к импульсу, перед его прекращением или блокировкой. При синоатриальных блокадах 2-й степени отдельные импульсы не выходят из синусового узла и не вызывают возбуждения ни предсердий, ни желудочков.

При 1-м типе блокады (MOBIZ I) на ЭКГ нет интервала по которому можно судить о прогрессивном замедлении скорости выхода импульсов из синусового узла на миокард предсердий и желудочков, поэтому взята аналогия с А-V блокадами II степени. Типичная С-А блокада характеризуется прогрессивным укорочением интервалов Р-Р или R-R перед выпадением всего сердечного цикла, поэтому Р-Р перед паузой будет самый короткий, а после паузы самый длинный и атипичная С-А блокада II степени при которой интервалы Р-Р прогрессивно удлиняются, в этом случае интервал Р-Р перед паузой будет самый длинный, а после паузы самый короткий.

На ЭКГ СА-блокада II степени (MOBIZ II) без периодики Венкебаха-Самойлова проявляется периодическим выпадением одного (или нескольких) сердечных циклов P-QRS-T без изменения продолжительности интервалов Р-Р, то есть все интервалы Р-Р или R-R до и после паузы (выпадение P-QRS-T) равны. Возникающая пауза равна удвоенному (утроенному и т.д.) основному интервалу Р-Р(R-R). Часто во время длительной паузы (выпадение нескольких подряд сердечных циклов) регистрируются выскальзывающие (замещающие) комплексы или ритмы.

Таким образом, периоды Венкебаха-Самойлова при СА-блокаде II степени проявляются прогрессирующим укорочением интервала Р-Р(R-R) перед выпадением всего сердечного цикла- P-QRS-T. Пауза меньше удвоенного самого короткого интервала Р-Р перед выпадением. Укорочение Р-Р перед паузой характерно для типичной сино-атриальной блокады II степени и основано на математической закономерности. Суть математической закономерности в том, что хотя время проведения импульса по «блокадному» участку с каждым импульсом возрастает, однако «прирост» по времени (инкремент) от импульса к импульсу уменьшается. В связи с тем, что при этой блокаде отсутствует тот ин-

тервал по которому можно судить о прогрессирующем ухудшении проводимости. В данном случае взята аналогия с А-V блокадами 2 степени. Поэтому интервал Р-Р перед паузой будет самый короткий, а интервал Р-Р после паузы самый длинный. Наблюдаются также атипичные периодики, среди которых чаще встречается вариант с удлинением последнего Р-Р перед выпадением Р-QRS-T.

III степень СА-блокады характеризуется тем, что импульсы не могут выйти из синусового узла из-за полного их блокирования. Проявляется на ЭКГ замещающим ритмом из нижележащих центров автоматизма, чаще всего из других участков предсердий где имеются скопления Р-клеток (ответственных за генерацию импульсов). Поэтому, по общепринятой ЭКГ эта степень блокады также не выделяется, диагностируется другой ритм, не синусовый, чаще предсердный. В том случае, когда при холтеровском мониторировании ЭКГ фиксируется момент возникновения полной сино-атриальной блокады - на ЭКГ наблюдается изолиния и меняется водитель ритма. В дальнейшем мы уже не говорим о С-А блокаде 3-й степени, а в заключении ЭКГ пишем, что у пациента на ЭКГ другой ритм (не синусовый).

#### Лечение синоаурикулярной блокады .

СА-блокада невысоких степеней обычно специального лечения не требует, проводят лечение основного заболевания. Больным с приступами Морганьи-Эдемс-Стокса применяют временную эндокардиальную электростимуляцию (ЭКС). Возможно применение чреспищеводной ЭКС. При часто повторяющемся синдроме Морганьи-Эдамс-Стокса показана имплантация постоянного кардиостимулятора. При невозможности проведения ЭКС назначают холинолитики и  $\beta$ -адреномиметики.

При СА-блокаде, как и при синдроме слабости синусового узла, противопоказано применение  $\beta$ -адреноблокаторов, верапамила, антиаритмических препаратов IV класса (лидокаин), некоторых препаратов IC класса (этацизин, флекаинид и др.) .

#### **Внутрипредсердные (межпредсердные) блокады.**

Импульс вышедший из синусового узла распространяется по интернодальным путям к атриовентрикулярному узлу по трем путям – пучку Бахмана,

венкебаха, Тореля. По левой веточке пучка Бахмана импульс очень быстро распространяется к миокарду левого предсердия, поэтому деполяризация правого и левого предсердий происходит практически синхронно, хотя возбуждение левого предсердия несколько запаздывает. Продолжительность зубца Р от 0,08-0,10 секунд характеризует время деполяризации миокарда предсердий – правого и левого. При замедлении проведения импульса по левой веточке пучка Бахмана, импульс позже достигает левого предсердия и деполяризация предсердий происходит асинхронно – сначала правого затем левого. На ЭКГ это будет проявляться уширением зубца Р более 0,12 секунд. Происходит так же изменение формы зубца Р – он становится двугорбым. Первая горбинка это пик деполяризации правого предсердия, вторая горбинка – пик деполяризации левого предсердия. Диагностика внутрисердечных блокад возможна только по ЭКГ и такая блокада называется неполной. Очень редко при этой блокаде наблюдается периодика Венкебаха-Самойлова характеризующаяся прогрессивным удлинением продолжительности зубца Р с последующей регистрацией только укороченного правопредсердного Р. Уширение зубца Р от 0,10 до 0,12 секунды трактуется как гипертрофия левого предсердия, с изменением формы в виде двугорбости, а в отведениях V1-V2 в 2-х фазном Р - будет значительно преобладать отрицательная часть зубца Р над положительной.

Полная межпредсердная блокада характеризуется полным отсутствием проведения импульса по левой веточке пучка Бахмана. Импульс распространяется на миокард левого предсердия медленно по общим мышечным слоям и будет резко выражен асинхронизм возбуждения предсердий. Импульс достигает левого предсердия в тот момент, когда уже наступает деполяризация миокарда желудочков. На ЭКГ перед комплексом QRS регистрируется укороченный зубец Р (менее 0,08 секунды) Р – правопредсердный, а Р левопредсердный наслаивается на комплекс QRS практически не деформируя его и поэтому не виден. Редко на ЭКГ может регистрироваться перед желудочковым комплексом два самостоятельных зубца Р, это наблюдается при сочетании полной внутрисердечной блокады с А-V блокадой 1-й степени. Крайне редко при полной межпредсердной блокаде наблюдается деполяризация правого предсердия от

импульсов из синусового узла а в левом предсердии фибрилляция или существование отдельных источников импульсации для правого и левого предсердий отдельно. При внутрисердечных блокадах аритмии не будет и диагностируются они исключительно по ЭКГ.

Клинические проявления и ЭКГ - признаки атриовентрикулярных и внутрисердечных блокад подробно изложены в рекомендуемой к теме литературе. Частные вопросы лечения нарушений проводимости освещены в руководстве А.Н.Огорокова .

### **Атриовентрикулярные блокады.**

Связаны с нарушением проводимости на уровне А-V узла. В связи с тем, что миокард предсердий полностью отделен от миокарда желудочков проведение импульса возможно только через А-V узел. На ЭКГ атриовентрикулярная проводимость характеризуется продолжительностью интервала Р-Q, так как время задержки импульса в А-V узле находится в пределах 0,12-0,20. Поэтому удлинение этого интервала свидетельствует о блокаде. Распространение импульса по проводящей системе желудочков не нарушается (QRS не изменяется).

К основным функциям А-V узла относятся:

1. Задержка проведения импульса - для того чтобы сначала деполяризовались предсердия а потом желудочки(координированное сокращения камер сердца);
2. Является водителем ритма второго порядка;
3. Предохраняет миокард желудочков от избыточной импульсации.

По тяжести нарушения проведения выделяют 3 степени А-V блокад.

А-V блокада **I-й** степени.

Не имеет клинических проявлений и диагностируется только по ЭКГ. При этой блокаде все импульсы достигают миокарда желудочков, но медленнее чем в норме (увеличивается время задержки импульса в А-V узле). На ЭКГ-единственный признак удлинение интервала Р-Q, более 0,20'' (при выраженной брадикардии допускается увеличение до 0,21). За каждым зубцом Р следует комплекс QRS, деятельность сердца ритмичная.

А-V блокада **II-й** степени.

Делятся на два типа – *первого типа (MOBITZ I)* и *второго типа (MOBITZ II)*, а также выделяют блокады *третьего типа или субтотальные блокады 2-й степени*.

При этих блокадах импульсы выходят из синусового узла распространяются по предсердиям, вызывая их деполяризацию. Но на желудочки распространяются не все импульсы, отдельные блокируются в а-в узле, и не вызывают возбуждения миокарда желудочков. Поэтому эта степень блокады характеризуется на ЭКГ выпадением отдельных комплексов QRS (зубец Р на ЭКГ регистрируется, а комплекса QRS после него нет, регистрируется изолиния).

А-V блокада II-й степени типа MOBITZ -I

Характеризуется тем, что на ЭКГ будут признаки периодики Венкебаха-Самойлова по отношению к интервалу P-Q, то есть выпадению желудочкового комплекса QRS, предшествует прогрессивное, от цикла к циклу, удлинение интервала P-Q. Следовательно интервал P-Q перед выпадением желудочкового комплекса будет самый продолжительный, а после выпадения QRS самый короткий. При этой блокаде всегда будет аритмия, связанная с периодическим выпадением комплекса QRS.

А-V блокада 2-й степени типа MOBITZ-II.

Эти блокада характеризуются отсутствием на ЭКГ периодики Венкебаха-Самойлова по отношению к интервалу P-Q, т.е. нет прогрессирующего ухудшения проведения и следовательно прогрессирующего удлинения интервалов P-Q . Они все одинаковы, как до выпадения желудочкового комплекса, так и после его выпадения. Выпадение QRS происходит резко и всегда деятельность сердца будет аритмична. P-Q интервал может быть как одинаково удлиненным (более 0,20 сек.), так и одинаково нормальным (более 0,12 до 0,20 сек. включительно). Этот тип блокады тяжелее, чем MOBITZ-1 и указывает, что в скором времени может развиться полная поперечная блокада.

Субтотальные блокады (по Мурашко В.В.- 3-го типа)

Это почти полные блокады, при которых проходят на желудочки отдельные импульсы и невозможно определить тип блокирования (или MOBITZ I, или MOBITZ II).

Выделяют 4 варианта этих блокад: 1-й вариант, когда выпадает несколько подряд 3,4,5 комплексов QRS, т.е. идут подряд несколько зубцов Р без комплексов QRS. Клинически может проявляться потерей сознания (МЭС - приступы). 2-й вариант, когда к описанной выше картине 1-го варианта добавляются единичные импульсы из нижележащих центров импульсации - выскальзывающие (выскакивающие) сокращения из А-V соединения или желудочковые. 3-й вариант - когда выпадает каждый второй комплекс QRS. Только при этом варианте А-V блокады II степени, будет деятельность сердца ритмичная, но низкая частота сердечных сокращений. 4-й вариант - характеризуется появлением замещающих ритмов из нижележащих центров автоматизма и есть отдельные нормальные комплексы QRS, связанные с зубцом Р и характеризующие основной ритм сердца.

А-В блокады 3-й степени (полная поперечная блокада)

При этой блокаде ни один импульс не проходит на миокард желудочков, т.е. наблюдается полная предсердно-желудочковая диссоциация (разобщение). Предсердия чаще сокращаются от импульсов исходящих из синусового узла (с частотой примерно 60-90 в 1 мин.). Желудочки деполяризируются от импульсов из А-В соединения ниже уровня блокады (с частотой примерно 45-35 в 1 мин.). Поэтому на ЭКГ зубцов Р примерно в 2 раза регистрируется больше чем комплексов QRS, причем зубцы Р и комплексы QRS идут ритмично, каждый в своем ритме (сердечная деятельность ритмичная).

А-В блокады 3-й степени делятся на 2 типа: проксимальный и дистальный. При проксимальном водитель ритма расположен ниже уровня блокады, но до бифуркации (разделения) пучка Гиса на ветви и ножки, поэтому распространение импульса по ножкам и ветвям пучка Гиса не нарушается. ЭКГ признаками является - отсутствие изменений комплекса QRS (желудочковый комплекс имеет суправентрикулярный вид), ЧСС несколько выше, как правило более 40 в 1 мин, а также отсутствуют нарушения процессов реполяризации (сегмент S-T, зубец Т не изменены). При дистальном типе полной поперечной блокады - источник ритма расположен ниже бифуркации пучка Гиса, в правом или левом желудочках, что проявляется на ЭКГ уширением более 0,12 секунды и дефор-

мацией комплекса QRS( комплекс QRS имеет желудочковый вид), процессы реполяризации нарушены дискордантно ведущему зубцу комплекса QRS и частота сердечных сокращений ниже чем при проксимальном типе(менее чем 40 в 1 мин.). При этом типе блокады чаще наблюдаются приступы Морганьи-Эдэмса-Стокса и требуется установка пациенту искусственного водителя ритма.

Синдром Фредерика - сочетание фибрилляции предсердий с полной поперечной блокадой, который необходимо дифференцировать от А-V блокады 3-й степени. Отличие - при полной блокаде будут регистрироваться регулярно идущие зубцы Р, а при синдроме Фредерика они отсутствуют, а вместо них регистрируются f волны фибрилляции предсердий. Также этот синдром необходимо дифференцировать от брадисистолической формы фибрилляции предсердий, общим для них на ЭКГ будет регистрация f волн, однако при брадисистолической форме фибрилляции предсердий всегда будет аритмичная деятельность сердца.

Клиника полной поперечной блокады: при ЧСС более 40 в 1 мин. Чаще протекает бессимптомно (субклинически). Иногда пациенты могут предъявлять жалобы на ощущения сердцебиений, за счет увеличенного ударного объема левого желудочка. ЧСС не реагирует на положение тела, лихорадку, физическую нагрузку. Если ЧСС менее 30 в 1 мин. у пациентов наблюдаются головокружения, потери сознания, слабость, увеличивается САД при нормальных значениях ДАД. Могут быть приступы Морганьи-Эдемса-Стокса: это кратковременные внезапные приступы потери сознания, мышечные судороги без прикусывания языка, возникающие не зависимо от положения тела, появляется бледность и синюшность кожных покровов, резкая брадикардия, отсутствие ретроградной амнезии.

Лечение атриовентрикулярной блокады III степени [9].

Показание к временной ЭКС:

1. Приступы Морганьи-Эдемса Стокса.
2. Редкий ритм желудочков.
3. Развивающаяся недостаточность кровообращения.
4. Полная А-V блокада у больного инфарктом миокарда передней стенки.
5. Необходимость введение лекарственных препаратов, замедляющих А-V проводимость.

6. Неисправность имплантированного постоянного кардиостимулятора (пейсмекера).

При невозможности проведения ЭКС назначают:

- а. холинолитики,
- б. адреномиметики (изадрин, орципреналин, эфедрин),
- в. преднизолон (особенно целесообразно назначение при остро возникшей блокаде на фоне миокардита),
- г. мочегонные препараты (А.Н.Окорочков считает их применение малоэффективным).

Показания к постоянной ЭКС:

1. ЧСС менее 40 в минуту, не поддающаяся медикаментозной коррекции.
2. Приступы Морганьи-Эдамс-Стокса или упорное головокружение.
3. Развитие хронической недостаточности кровообращения.
4. Развитие артериальной гипертензии.

#### ВНУТРИЖЕЛУДОЧКОВЫЕ БЛОКАДЫ.

##### ***Полная блокада левой ножки пучка Гисса (ПБЛНПГ)***

Эта блокада относится к бифасцикулярной односторонней внутрижелудочковой блокаде. Время синхронного возбуждения миокарда обоих желудочков на ЭКГ характеризует желудочковый комплекс QRS. При этой блокаде импульс проводится на миокард желудочков по правой ножке, вызывает деполяризацию правого желудочка, затем волна возбуждения по общим мышечным слоям миокарда вызывает деполяризацию левого желудочка. Общее время деполяризации увеличивается, так как деполяризация миокарда желудочков происходит асинхронно, увеличивается продолжительность комплекса QRS более 0,12 секунд (может достигать 0,17-0,18 сек.). Так как при этой блокаде изменяется ход волны деполяризации, поэтому будут нарушены и процессы реполяризации. Основным принцип изменения - процессы реполяризации (S-T и T) изменяются дискордантно (противоположно) ведущему зубцу в комплексе QRS. Эти два признака - уширение QRS более 0,12 сек. и его деформация и дискордантные изменения S-T и T по отношению к основному зубцу QRS - являются общими как для полной блокады левой ножки, так и для полной блокады правой ножки пучка Гисса.



Для диагностики полной блокады левой ножки имеются специфические признаки:

1. QRS I, aVL, V5, V6- широкий (более 0,12 сек.), деформированный (варианты деформаций - расщепленная вершина, зазубрены на восходящем колене или вершина в виде «плато») имеет вид R - т.е. отсутствуют зубец Q, ни зубец S. Раз в этих отведениях желудочковый комплекс представлен одним зубцом R, соответственно S-T ниже изолинии и T отрицательный.

2. Во II, III, aVF, V1-V4- основной зубец комплекса QRS направлен вниз (т.е. широкий деформированный зубец S). В отведениях VI-V2 комплекс QRS часто имеет вид Q-S. Сегмент S-T и зубец T в этих отведениях изменен дискордантно основному зубцу комплекса QRS, т.е. S-T выше изолинии и T положительный. Также в грудных отведениях наблюдается резкий переход между отведениями V4 и V5 (в V4- доминирует зубец S, а в V5- основной зубец R). Соответственно переходная зона находится между V4 и V5).

3. Электрическая ось сердца отклонена в сторону заблокированной ножки, т.е. влево (от резкого до умеренного).

Наличие Q в отведениях I, aVF, V5, V6 свидетельствуют об инфарктных изменениях миокарда, появление S в V5, V6 косвенно свидетельствует об очаговых изменениях в миокарде левого желудочка.

### ***Полная блокада правой ножки пучка Гисса.***

Относится к монофасцикулярной блокаде. Также как и полная блокада левой ножки, приводит к резкому асинхронизму деполяризации желудочков, сначала возбуждается левый желудочек, потом правый. Импульс распространяется сначала на миокард левого желудочка, а потом по общим мышечным слоям переходит на правый желудочек и деполяризует миокард его. Поэтому также увеличивается время деполяризации миокарда желудочков и это проявляется на ЭКГ уширением комплекса QRS более 0,12". При этой блокаде так же резко нарушается ход волны деполяризации, соответственно нарушаются и процессы реполяризации – дискордантно, по отношению к ведущему зубцу комплекса QRS.

Наиболее выраженные изменения QRS наблюдаются в отведениях V1, V2. Уширенный и деформированный QRS имеет М – образную форму вид rSR', причем R' широкий и высокий (ведущий зубец). Поэтому в этих отведениях ST ниже изолинии и Т негативный. Признаки подтверждающие блокаду - в отведениях V5, V6 регистрируется широкий зубец S, такой же зубец S в комплексе QRS регистрируется в отведениях I, aVL, а в III и aVF форма комплекса напоминает М-образную (как в V1 и V2). Электрическая ось при этой блокаде отклонена вправо (в сторону блокирования ножки) или не отклонена, угол альфа в пределах от +30° до + 90°.

Неполные блокады левой и правой ножки отличаются от полных двумя признаками:

1. QRS не уширен до 0,11” – в связи с тем, что не будет резко выраженного асинхронизма возбуждения желудочков. так как левая ножка имеет две ветви.

2. Процессы реполяризации (ST и Т) не нарушены, так как нет резко выраженного нарушения хода волны деполяризации.

#### ***Блокада передней ветви левой ножки пучка Гисса.***

Является однопучковой блокадой. Импульс входит на миокард левого желудочка по задней ветви пучка Гисса деполяризует сначала заднюю стенку и частично к боковую поверхность левого желудочка. В связи с тем, что импульсы одновременно достигают миокарда правого и левого желудочка (только по задней ветви), время возбуждения желудочков существенно не увеличивается, поэтому QRS не уширяется (до 0,11”). Так как ход волны возбуждения желудочков также резко не изменяется, процессы реполяризации не нарушены.

Главным (основным) признаком на ЭКГ этой блокады является отклонение электрической оси резко влево – угол альфа равен или меньше – 30° ( во II отведении R меньше или равен S). Дополнительный признак – появление в V5, V6 зубца S (часто R=S).

#### ***Блокада задней ветви левой ножки пучка Гисса.***

Так же монофасцикулярная блокада. При этой блокаде также не будет резко выраженного асинхронизма возбуждения желудочков, так как одновре-

менно импульс достигает правого желудочка по правой ножке, а левого по передней ветви левой ножки пучка Гиса, деполяризуя сначала переднюю и частично боковую поверхность левого желудочка и затем охватывается возбуждением весь миокард поэтому QRS не уширяется, до 0,11". Процессы реполяризации ST и T так же не нарушены.

Главным признаком этой блокады является резкое отклонение электрической оси вправо угол альфа больше или равен  $+120^\circ$ , так как ось отклонена вниз и вправо. В I регистрируется глубокий S, а в III отведении может быть неглубокий непатологический Q и высокий зубец R. Блокада заднее ветви бывает редко, что связано с особенностью ее строения: сразу после отходя от пучка Гиса распадается на густую сеть.

#### Двусторонние бифасцикулярные блокады

Блокада правой ножки в сочетании с блокадой передней ветви левой ножки пучка Гиса еще называется блокадой Вильсона.

На ЭКГ будут все признаки блокады правой ножки по грудным отведениям, а по стандартным электрическая ось резко отклонена влево, угол альфа меньше или равен  $-30^\circ$ .

Блокада правой ножки в сочетании с блокадой задней ветви левой ножки пучка Гиса.

На ЭКГ в грудных отведениях регистрируются все признаки блокады правой ножки. А по стандартным отведениям электрическая ось резко отклонена вправо, угол альфа больше  $+120^\circ$ .

#### Трифасцикулярные блокады (3х пучковые).

Делятся на полные и неполные.

1. Полная трифасцикулярная блокада на ЭКГ не отличается ничем от полной поперечной блокады дистального типа.

2. Неполная трифасцикулярная блокада: самый частый вариант это сочетание бифасцикулярной внутрижелудочковой блокады (блокада Вильсона, блокада полная левой ножки пучка Гисса) с А-V блокадами 1-ой или 2-ой степени.

#### ***V. Контрольные вопросы:***

1. Какие процессы происходящие в миокарде характеризует зубец P?

2. Какие процессы характеризует интервал P-Q?
3. Какие процессы в миокарде характеризует желудочковый комплекс QRS?
4. ЭКГ признаки синоатриальной блокады II степени?
5. ЭКГ признаки атриовентрикулярной блокады I степени?
6. ЭКГ признаки А-В блокады II степени?
7. ЭКГ признаки субтотальных А-В блокад II степени?
8. ЭКГ признаки полной поперечной блокады?
9. ЭКГ признаки синдрома Фредерика?
10. Какая медикаментозная тактика при МЭС приступах?
11. Показания для установки пейсмекера (искусственного водителя ритма)?
12. Классификация нарушений внутрижелудочковой проводимости?
13. ЭКГ признаки полной блокады правой ножки пучка Гиса?
14. Какие ЭКГ признаки блокады левой ножки?
15. ЭКГ признаки блокады передней ветви левой ножки?
16. ЭКГ признаки блокады задней ветви левой ножки пучка Гиса?
17. Какие ЭКГ признаки 2-х сторонних бифасцикулярных блокад?
18. ЭКГ признаки трифасцикулярных, очаговых, арборизационных блокад?
19. Медикаментозная тактика при блокадах?

### ***Тесты для самоконтроля***

- 1) При атриовентрикулярной блокаде первой степени наблюдается:
  - A. выпадение комплексов QRS;
  - B. удлинение интервала P-Q;
  - C. АВ-диссоциация;
  - D. все перечислено.
- 2) При атриовентрикулярной блокаде второй степени (Mobitz - 1) наблюдается:
  - A. выпадение комплексов QRS;
  - B. удлинение интервала P-Qr;
  - C. исчезновение зубцов P;
  - D. расширение комплексов QRS.

3) При атриовентрикулярной блокаде второй степени (Mobitz - 2) наблюдается:

- A. постоянство интервалов P-R;
- B. прогрессивное удлинение интервалов P-R перед выпадением желудочковых комплексов;
- C. наличие одновременной блокады ветвей пучка Гиса;
- D. деформация комплекса QRS.

4) При атриовентрикулярной блокаде третьей степени (полная A-V блокада) наблюдается:

- A. эпизодическое выпадение комплексов QRS;
- B. выскальзывающие эктопические ритмы;
- C. постоянство интервалов P-R;
- D. полная A-V диссоциация.

5) Для доказательства полной A-V блокады необходимо:

- A. измерение интервала P-Q;
- B. измерение ширины комплекса QRS;
- C. определение числа желудочковых комплексов в одну минуту;
- D. выявление места наложения зубца P на комплекс QRS.

6) Что такое синдром Фредерика?

- A. трепетание (фибрилляция) предсердий с полной A-V- блокадой
- B. A-V - блокада II степени с блокадой левой ножки пучка Гиса
- C. совмещена блокада правой и левой ножки пучка Гиса

7) Какие нарушения проводимости часто встречаются при инфаркте миокарда задней стенки левого желудочка:

- A. блокада левой ножки пучка Гиса.
- B. блокада правой ножки пучка Гиса.
- C. атрио-вентрикулярная блокада.
- D. синоаурикулярная блокада.

8) На ЭКГ QRS ушербен до 0,16 процессы реполяризации нарушены дискордантно ведущему зубцу комплексу QRS, форма желудочкового комплекса

в V1 и V2, а также в III и AVF отведениях M – образная, а в V5 и V6, а также в I и AVL регистрируется широкий зубец S, угол альфа + 80. Что на ЭКГ?

- A. Полная блокада левой ножки пучка Гиса.
- B. Блокада передней ветви левой ножки пучка Гиса
- C. Блокада бифасцикулярная Вильсона.
- D. Полная блокада правой ножки пучка Гиса.
- E. Блокада задней ветви левой ножки пучка Гиса.

9) На ЭКГ QRS ушерен до 0,16 процессы реполяризации нарушены дискордантно ведущему зубцу комплексу QRS, форма желудочкового комплекса в V1 и V2, а также в III и AVF отведениях M – образная, а в V5 и V6, а также в I и AVL регистрируется широкий зубец S, угол альфа -60 градусов, ЧСС – 72 в минуту. Что на ЭКГ?

- A. Полная блокада левой ножки пучка Гиса.
- B. Блокада передней ветви левой ножки пучка Гиса
- C. Блокада бифасцикулярная Вильсона.
- D. Полная блокада правой ножки пучка Гиса.
- E. Блокада задней ветви левой ножки пучка Гиса.

10) На ЭКГ QRS ушерен до 0,16 процессы реполяризации нарушены дискордантно ведущему зубцу комплексу QRS, в I, AVL, V5 и V6 комплекс QRS представлен одним широким деформированным R, в остальных отведениях доминирующим зубцом является S, угол альфа -45 градусов. Что на ЭКГ?

- A. Полная блокада левой ножки пучка Гиса.
- B. Блокада передней ветви левой ножки пучка Гиса
- C. Блокада бифасцикулярная Вильсона.
- D. Полная блокада правой ножки пучка Гиса.
- E. Блокада задней ветви левой ножки пучка Гиса.

## ***VI. Литература.***

1. Дощицын В.Л. Клинический анализ электрокардиограммы. – М.: Медицина, 1982. – 208 с.

2. Орлов В.Н. Руководство по электрокардиографии. – М.: Медицина, 1983. – 528 с.
3. Мурашко В.В, Струтынский А.В. Электрокардиография. – М.: Медицина, 1987. – С.105 – 141, 176 – 179.
4. Кечкер М.И. Электрокардиографические заключения и краткое описание изменений ЭКГ. – М.: Изд-во «Оверлей», 1993. – 96 с.
5. Исаков И.И., Кушаковский М.С., Журавлева Н.Б. Клиническая электрокардиография (нарушения сердечного ритма и проводимости): Рук-во для врачей. – Изд. 2-е. – Л.: Медицина, 1984. – 272с.
6. Окороков А.И. Лечение болезней внутренних органов. Практическое руководство в 3<sup>х</sup> томах, Т 3, Кн.2. – Мн., Высшая школа, 1998. – С.306–315.
7. Амосова Е.Н. Клиническая кардиология : в 2-х томах. – К. Здоров'я, 1992.
8. Кушаковский М.С. Аритмии сердца. - С.-П. “Гиппократ”, 1992

## **Тема: Нарушение функции автоматизма и возбудимости сердца.**

*Количество учебных часов – 5.*

### ***I. Актуальность темы.***

Нарушения ритма сердца занимают особое место в кардиологии. Такое отношение к аритмиям определяется несколькими причинами: 1. аритмии, и в первую очередь фибрилляция и трепетание предсердий, осложняя в 60-70% случаев течение основного заболевания, являются причиной тяжелого нарушения кровообращения; 2. появление аритмии вызывает чувство беспокойства и тревоги у больного и требует от врача квалифицированного определения ее характера и назначения дифференцированного лечения; 3. нарушения ритма сердца представляют собой своеобразный симптомокомплекс, наблюдающийся при самых разнообразных заболеваниях сердца. 4. фибрилляция желудочков является наиболее частой причиной внезапной смерти больных при острых поражениях миокарда. 5. выяснение характера аритмии играет большую роль для назначения правильного медикаментозного лечения и благоприятного прогноза течения заболевания. 6. восстановление нарушения ритма улучшает качество и продолжительность жизни больного.

### ***II. Учебные цели занятия.***

*Ознакомиться (а-1):*

- с этиологией нарушения ритма.
- с механизмами аритмий
- при каких блокадах будет аритмичная деятельность сердца.
- при каких нарушениях функции автоматизма будут аритмии.
- при каких нарушениях функции возбудимости наблюдается неритмичная деятельность.
- усвоить ЭКГ признаки различных видов аритмий.
- с тактикой ведения больных с различными видами аритмий.

*Знать (а-II):*

- ЭКГ признаки экстрасистолии, уметь дифференцировать их по топике и назначить медикаментозное лечение.



- ЭКГ признаки пароксизмальных тахикардий и их различия, в зависимости от их происхождения.
- Тактику купирования различных форм
- ЭКГ признаки трепетания предсердий, их формы
- Тактику лечения трепетания предсердий.
- ЭКГ признаки фибрилляции предсердий.
- Подходы к лечению персистирующей и постоянной форм.
- ЭКГ признаки фибрилляции желудочков.
- Приемы реанимационных мероприятий и проведение дефибрилляции.

*Уметь (а-III).*

- Снять ЭКГ в 12 общепринятых отведениях.
- Оценить правильность милливольта.
- Определить вольтаж, оценить ритм сердечной деятельности, определить угол альфа.
- Определить ЧСС.
- Оценить чем обусловлена аритмия.
- Выбрать оптимальную тактику купирования или лечения аритмии.
- Провести вагусные пробы.
- Оценить показания для проведения электроимпульсной терапии.
- Выявить этиологию аритмии.

***III. Цели развития личности (воспитательные цели).***

Деонтологические аспекты при работе врача с больным у которого имеются нарушения ритма. Психологические проблемы у больных с аритмиями и роль врача в их психотерапевтической коррекции. Правовые аспекты и вопросы профессиональной ответственности врача в определении тактики лечения больных с нарушениями ритма сердца.

***IV. Содержание темы занятия.***

По словам М.С.Кушаковского [1], к аритмиям относится «любой сердечный ритм, отличающийся от нормального синусового, в частности изменения частоты, регулярности и источника возбуждения сердца, его отделов, а также

нарушения связи или последовательности между активацией предсердий и желудочков».

Выделяют следующие основные электрофизиологические механизмы нарушений ритма сердца:

1. Нарушение образования импульсов:

1.1. По типу нормального автоматизма.

1.2. Возникновение патологического автоматизма.

1.3. Триггерная активность: ранние постдеполяризации, поздние постдеполяризации.

2. Повторный вход импульса (re-entry):

2.1. По анатомически определенному пути (макро re-entry).

2.2. Без анатомического субстрата (микро re-entry): по типу ведущего круга, по типу отражения.

3. Блокада проведения импульсов.

Единой электрофизиологической классификации нарушений ритма в настоящее время нет, хотя предлагаемые различными авторами классификации идентичны. Общепринято разделение аритмий на нотопные и гетеротропные нарушения ритма, нарушения проводимости и сочетанные расстройства. Ниже приводится классификация Г.Я.Дехтяря.

***I. Нарушение образования импульса.***

**A.** Нарушения автоматизма синусового узла (нотопные нарушения ритма):

1. Синусовая тахикардия
2. Синусовая брадикардия
3. Синусовая аритмия
4. Синдром слабости синусового узла.

**Б.** Гетеротопные нарушения автоматизма (импульс возбуждения зарождается вне синусового узла):

1. Пассивные (замещающие) комплексы и ритмы (эктопический очаг с его обычным автоматизмом принимает на себя функцию водителя ритма ввиду понижения функции синусового узла):

- предсердные;
- из AV- соединения;

- идиовентрикулярные;
  - миграция водителя ритма.
2. Активная гетеротопия (ускоренные эктопические ритмы)
    - непароксизмальные тахикардии: -предсердные,
      - из AV-соединения,
      - желудочковые.

**В. Гетеротопные (эктопические) ритмы, преимущественно не связанные с нарушением автоматизма (обусловленные механизмом re-entry, следовыми потенциалами и др.):**

1. Экстрасистолия:
  - предсердная;
  - из AV- соединения;
  - желудочковая.
2. Пароксизмальные тахикардии:
  - предсердная;
  - из AV- соединения;
  - желудочковая.
3. Трепетание предсердий
4. Мерцание (фибрилляция) предсердий
5. Трепетание и мерцание (фибрилляция) желудочков.

## ***II. Нарушения проводимости и аномалии проведения импульса.***

**А. Блокады:**

1. Синоатриальная
2. Внутриведсердная
3. Атриовентрикулярная
4. Внутривелудочковая
5. Асистолия желудочков.

**Б. Синдром преждевременного возбуждения желудочков.**

1. Синдром WPW
2. Синдром укороченного интервала P-Q (CLC).

## ***III. Комбинированные нарушения ритма.***

1. Парасистолия
2. Атриовентрикулярная диссоциация.

Среди этиологических факторов аритмий наиболее частой причиной является ИБС. Другой частой причиной является интоксикация лекарственными препаратами, среди которых ранее выделялись сердечные гликозиды. К арит-

миям могут приводить электролитные нарушения (гипокалиемия, гипомагниемия). В последнее время все более существенное место в этиологии аритмий занимают воспалительные поражения миокарда различного генеза, кардиомиопатии.

Важно помнить о большой распространенности функциональных нарушений ритма при здоровом сердце (неврозы, неврастения, рефлекторные влияния при заболеваниях внутренних органов, эндокринные расстройства, анемии и др.).

Необходимо отметить, что аритмичная деятельность сердца при нарушениях функции проводимости будет при двух блокадах – при атриовентрикулярных блокадах второй степени и синоатриальных блокадах второй степени, при всех остальных блокадах будет ритмичная деятельность сердца.

**Клиническая классификация нарушений ритма и проводимости сердца, утвержденная приказом МЗ Украины №54 от 14.02.2002 г.:**

***НАРУШЕНИЯ ОБРАЗОВАНИЯ ИМПУЛЬСА***

Синусовая тахикардия (больше 90 комплексов за минуту)

Синусовая брадикардия (меньше 60 комплексов за минуту )

Синусовая аритмия

Остановка (отказ) синусового узла

Миграция наджелудочкового водителя ритма

Экстрасистолия (синоним - преждевременная деполяризация):

- предсердная (атриальная)
- предсердно-желудочковая (атриовентрикулярная)
- желудочковая:   - одиночная (до 30 за час)  
                          - частая (30 и больше, чем час)  
                          - аллоритмия (би-, три-, квадригеми-  
                          ния)  
                          - полиморфная  
                          - парная  
                          - ранняя                   (R на T)

Тахикардии:   - хронические,  
                  - пароксизмальные.

наджелудочковые:

- синусовая (синоатриальная)
- предсердная (атриальная)
- предсердно-желудочковая (атриовентрикулярная)

- узловая
- с дополн. путями проведения

- ортодромная
- антидромная

#### желудочковые:

- нестойкая (от 3 желудочковых комплексов до 30 секунд) - мономорфная
- стойкая (более чем 30 секунд) - полиморфная
- постоянно рецидивирующая

#### *Фибрилляция и трепетание предсердий*

- пароксизмальная форма (ритм восстанавливается самостоятельно в течение 48 час)
- персистирующая (для восстановления синусового ритма необходимо вмешательство)
- постоянная (когда синусовый ритм восстановить невозможно или нецелесообразно)

- Брадисистолическая (частота желудочковых сокращений меньше 60/мин)
- Тахисистолическая (частота желудочковых сокращений больше 90/мин.)

#### *Фибрилляция и трепетание желудочков*

### **Комбинированные нарушения образования и проведения импульса**

- Парасистолия
- Предсердная
  - из АВ – соединение
  - Желудочковая

### **ЗАБОЛЕВАНИЯ, СИНДРОМЫ И ФЕНОМЕНЫ**

Синдромы и ЭКГ феномены предвозбуждения желудочков:

- синдром Вольфа - Паркинсона - Уайта
- синдром укороченного интервала PQ (Лауна - Ганона - Ливайна)

Синдром ранней реполяризации желудочков

- Синдром удлиненного интервала QT:
- врожденный
  - приобретенный

Синдром слабости синусового узла

*Синдром Морганьи-Эдемса-Стокса*

Синдром Фредерика

Внезапная сердечная смерть (аритмическая) (смерть, которая наступила в течение 1 часа после появления первых симптомов заболевания, или существенного ухудшения состояния больного на фоне стабильного хронического течения заболевания)

- фибрилляция  
желудочков  
- асистолия  
- электро-  
механическая  
диссоциация

}  
Указывается при  
возможности

- с восстановлением сердечной деятельности
- необратимая

Остановка сердца (смерть, которая наступила более чем через 1 час после появления или один час после усиления симптомов заболевания)

- с восстановлением сердечной деятельности
- необратимая

В предсердиях имеются скопления Р-клеток, которые в определенных условиях могут генерировать возбуждение, если по каким-то причинам подавляется импульсообразование в синусовом узле, то возникают предсердные ритмы.

## **АРИТМИИ ПРИ НОРМАЛЬНОЙ ИЛИ ВОЗБУЖДЕННОЙ ФУНКЦИИ КАРДИОСТИМУЛЯТОРОВ РАЗНОГО ТИПА**

*Примечание:* В диагнозе надо указать кардиохирургические вмешательства и устройства, примененные для лечения аритмий и нарушений проводимости сердца (с указанием метода и даты вмешательства) — катетерные (радиочастотные и прочие) деструкции, имплантации водителей ритма и кардиовертеров - дефибрилляторов, проведения кардиоверсии или дефибрилляции (указывается дата последней) и т.п.

**Экстрасистолия** — это преждевременное, внеочередное возбуждение сердца или его отделов под влиянием патологического импульса, исходящего из различных участков проводящей системы сердца. Особенностью сердечной мышцы является максимально отвечать на пороговый импульс (закон всего или

ничего) , при раздражении подпороговой силы наблюдается только местная реакция.

Экстрасистолии могут быть функциональными (не связанные с патологией сердца). Переносятся субъективно пациентами более тяжело, так как у них снижен порог чувствительности (восприятия экстрасистолии). Довольно часто наблюдаются у лиц с неврозами (чаще желудочковые), при умственном и физическом переутомлении, рефлекторные влияния со стороны ЖКТ (по типу висцерокардиальных рефлексов), у лиц с эндокринными нарушениями, провоцируются кофеином, курением, алкоголем, вегетативными реакциями.

Органические экстрасистолии возникают при заболеваниях сердца – на первом месте стоит ИБС, а также гипертоническая болезнь, ревматизм, воспалительные, метаболические, функциональные и морфологические кардиомиопатии, при сердечной недостаточности и электролитных нарушениях и т.д.

Электрофизиологические механизмы экстрасистолии:

- Наиболее частым механизмом развития экстрасистолии является механизм re-entry. Его возникновению способствуют ишемия миокарда, дистрофии, воспалительные заболевания сердечной мышцы. Эта теория предполагает наличие блокады одной из ветвей разветвления аксона, по которой нарушается проведение импульса. Возбуждение распространяется по неблокированной ветви, вызывает деполяризацию миокарда, переходит на блокированную ветвь и всё начинается сначала (повторный вход возбуждения).

- Другая теория связывает происхождение экстрасистол с увеличением амплитуды следовых потенциалов, которые остаются после предыдущего возбуждения. Эти следовые потенциалы вызывают повторное преждевременное возбуждение миокарда (повышенная триггерная активность).

- Экстрасистолия может быть обусловлена ишемией миокарда. Между ишемизированной и здоровой мышечной тканью может возникать разность потенциалов из-за более высокого отрицательного заряда в ишемической зоне.

Экстрасистолии делятся на:

- монотопные – из одного эктопического очага возбуждения;
- политопные – вызываются импульсами из разных эктопических очагов.

Интервал сцепления экстрасистол – расстояние от нормального очередного комплекса до экстрасистолического (для предсердных он измеряется от Р нормального до Р экстрасистолического, для А-V и желудочковых экстрасистол от QRS нормального до QRS экстрасистолического). Если интервал сцепления одинаковый, то экстрасистолы монотонные, если изменяется, то экстрасистолия политопная.

По времени возникновения различают:

- ранние (предсердные экстрасистолы называют Р на Т, А-V и желудочковые R на T предшествующего сокращения), опасные, вызывают пароксизмальные нарушения ритма, требуют лечения;
- средние – в первой половине диастолы отстают от Т, не опасны;
- поздние – во второй половине диастолы.

Алгоритмия – правильное чередование экстрасистол и нормальных сокращений.

Бигемения – после каждого нормального сокращения – следует экстрасистола.

Тригемения – экстрасистола следует после каждых двух нормальных сокращений или после каждого нормального две экстрасистолы.

Квадригемия – экстрасистола следует после каждых трёх нормальных сокращений или после одного нормального сокращения 3 экстрасистолы подряд.

По локализации очага возбуждения экстрасистолы делятся на:

- суправентрикулярные (наджелудочковые):
  - предсердные
  - из А-V соединения
- желудочковые.

Также выделяют интерполированные (вставочные) экстрасистолы, которые характеризуются отсутствием компенсаторной паузы и не оказывают влияния на основной ритм сердца. Желудочковые экстрасистолы возникающие при фибрилляции предсердий или нерегулярной форме трепетания предсердий относятся также к интерполированным.



Клинически и электрокардиографически экстрасистола является преждевременным сердечным сокращением с последующей паузой, которая называется компенсаторной. Если сумма предэкстрасистолического и постэкстрасистолического интервалов равна сумме двух нормальных сердечных циклов, то компенсаторная пауза считается полной, если указанная сумма короче этого расстояния, то пауза считается неполной.

Предсердные экстрасистолы – эктопический очаг импульсации находится в предсердиях.

ЭКГ признаки: внеочередной P эктопический, отличается по форме и полярности от синусового (в зависимости от топике гетеротонного очага импульсации чем дальше от синусового узла локализуется гетеротопный очаг, тем больше отличается зубец P от синусового), P-Q – будет меняться, QRS не изменён, имеет суправентрикулярный вид. Процессы реполяризации S-T и T не нарушены. Будет неполная компенсаторная пауза, т.к. импульс из гетеротонного очага достигает синусового узла и разряжает его. При раннем возникновении преждевременного импульса предсердные экстрасистолы могут быть:

- абберрантными, когда комплекс QRS, после эктопического P, деформирован и уширен (имеет желудочковый вид, как при желудочковых экстрасистолах), вследствие латентной формы нарушения проводимости по одной из ножек пучка Гиса. Компенсаторная пауза также будет неполной.

- блокированные, когда импульс вызвал деполяризацию предсердий, а через A-V узел не прошёл по миокарду желудочков, т.к. A-V узел не вышел ещё из состояния рефрактерности и не может провести импульс. На ЭКГ – внеочередной эктопический P, после которого отсутствует комплекс QRS и зубец T, компенсаторная пауза так же неполная.

### **Атриовентрикулярные экстрасистолы**

Экстрасистолы, при которых источник возбуждения расположен в различных зонах атриовентрикулярного узла. Различают:

1. Экстрасистолы из атриовентрикулярного узла с одновременным возбуждением предсердий и желудочков. Импульс доходит до желудочков и пред-

сердий, одновременно вызывая их синхронное возбуждение. Это приводит к тому, что предсердный P сливается с комплексом QRS и на ЭКГ не выявляется. На ЭКГ экстрасистолы с одновременным возбуждением предсердий и желудочков выглядят следующим образом: P перед комплексом QRS отсутствует, Экстрасистола начинается с внеочередного суправентрикулярного комплекса QRS; процессы реполяризации S-T и T не нарушены и определяется неполная компенсаторная пауза, т.к. импульс из А-V узла ретроградно распространяется до синусового узла и разряжает его.

2 . Экстрасистолы из атриовентрикулярного узла с предшествующим возбуждением желудочков и последующим возбуждением предсердий. Эктопический очаг расположен в нижней части узла, и возбуждение доходит до желудочков раньше, чем до предсердий. На ЭКГ – внеочередной суправентрикулярный комплекс QRS, P регистрируется после комплекса QRS, чаще на сегменте S- T, и будет – отрицательный в отведениях II, III, aVF, т.к. импульс на предсердия распространяется снизу в верх, процессы реполяризации S- T и T не нарушены и определяется неполная компенсаторная пауза (так как импульс распространяется до синусового узла и разряжает его).

### **Желудочковые экстрасистолы**

При этих нарушениях ритма эктопический очаг расположен в пределах проводящей системы желудочков чаще всего в проводящей системе Гиса, его ножках или волокнах Пуркинье. Эктопический импульс возбуждает сначала тот желудочек, в котором он возник, затем с опозданием возбуждение переходит на другой желудочек по общим мышечным волокнам, т.е. деполяризация желудочков происходит асинхронно. Это приводит к расширению и деформации комплекса QRS( приобретает желудочковый вид).

Характерными диагностическими ЭКГ признаками желудочковых экстрасистол являются:

1. Наличие преждевременных расширенных и деформированных желудочковых комплексов (ширина  $>0,12$  с смещение сегмента S-T и зубца T дискордантно главному зубцу QRS).

2. Отсутствие зубца Р.
3. Полная компенсаторная пауза, т.к. возбуждение на предсердия ретроградно не проводятся и не происходит разрядки синусового узла.

Топическая диагностика желудочковых экстрасистол лучше всего определяется по грудным отведениям. Если по форме QRS экстрасистолы в грудных отведениях напоминают блокаду правой ножки, то экстрасистолы из левого желудочка. А если форма желудочкового комплекса экстрасистолы соответствует блокаде левой ножки, то они из правого желудочка. Если форма QRS желудочковой экстрасистолы не меняется с  $V_1$  по  $V_6$  и имеет вид маленький r и глубокий и широкий S – то это экстрасистолы из верхушки (апикальные желудочковые экстрасистолы), когда с  $V_1$  по  $V_6$  основной зубец желудочкового комплекса - широкий деформированный R, то это экстрасистолы из основания желудочков (базальные).

Разновидностью желудочковых экстрасистол являются интерполированные или вставочные экстрасистолы. Они встречаются при брадикардии, фибрилляции предсердий. На ЭКГ характерный признак – они не изменяют основной ритм и не имеют компенсаторной паузы. Экстрасистолический комплекс как бы вставлен между двумя нормальными сердечными циклами.

Желудочковая экстрасистолия может представлять опасность, если:

- экстрасистолы частые;
- политопные;
- парные или групповые;
- ранние, типа R на T, которые могут быть причиной фибрилляции

или трепетания желудочков.

Клиника. В значительном числе случаев больные не ощущают экстрасистолии, иногда беспокоит чувство замирания в работе сердца, чувство усиленного толчка переворота, мимолётные головокружения. Компенсаторную паузу больные воспринимают как замирание, остановку сердца, следующее за ним сокращение как толчок.

### **Пароксизмальная тахикардия**

Проявляется приступом сердцебиения, который представляет собой поток экстрасистол. Для пароксизма характерно внезапное начало и внезапное окон-

чение. Приступом пароксизмальной тахикардии можно считать залп из 4 и более подряд экстрасистол.

Для пароксизмальной тахикардии принято считать характерным три признака:

1. Высокая частота ритма (140-250 ударов в минуту).
2. Правильный ритм (строгая регулярность сокращений).
3. Гетеротопность.

Механизмы развития: основной макро re-entry.

Пароксизмальная тахикардия возникает при тяжёлых органических повреждениях миокарда: ИБС, митральных пороках, воспалительных кардиомиопатиях, врождённых пороках, синдромах WPW и LCL и т.д. Бывает и у здоровых людей, у которых нарушена экстракардиальная иннервация.

Нарушение нервной регуляции сердца связано с тем, что во время приступа пароксизмальной тахикардии, сердце выходит из-под вагусного влияния, возникает «вегетативная буря» в организме, которая клинически проявляется гипергидрозом, покраснением кожных покровов, появлением тошноты, иногда рвоты, непроизвольным мочеиспусканием, и актом дефекации, повышением  $t^{\circ}$ , лейкоцитозом и т.д. Зафиксировав на ЭКГ начало и конец приступа, с какой экстрасистолы начался приступ пароксизмальной тахикардии можно точно узнать локализацию гетеротопного очага вызывавшего пароксизмальную тахикардию.

В зависимости от локализации источника эктопической импульсации различают

- I. Суправентрикулярные (предсердные и А-V узла)
- II. Желудочковые

### **Предсердная форма пароксизмальной тахикардии**

Выделяют несколько клинико-электрокардиографических форм: эссенциальная (классическая), возвратная, реципрокная, предсердная пароксизмальная тахикардия с ортоградной блокадой, многофокусная или хаотическая.

ЭКГ признаки эссенциальной формы: в связи с тем, что импульс возникает не в синусовом узле, а исходит из предсердий, зубцы Р деформированные

или отрицательные. Нередко зубец Р наслаивается на зубец Т предыдущего комплекса и не выявляется на ЭКГ. ЧСС 160-250 ударов в минуту. Путь импульса по атриовентрикулярному соединению не изменён, в связи с этим P-Q может быть нормальным, однако чаще он удлинен. Это связано с тем, что в А-V узел поступает огромное количество импульсов с большой частотой, и ему недостаточно времени для полного восстановления проводимости. Это приводит к удлинению P-Q (более 0,20 с) и возникновению функциональной атриовентрикулярной блокады I степени. По желудочкам возбуждение распространяется обычным путём и в связи с этим комплекс QRS не изменён и имеет суправентрикулярный вид. Характерна строгая регулярность QRS, интервалы R-R абсолютно одинаковы, их колебания не превышают 0,01 секунды. Процессы реполяризации не нарушены, однако иногда наблюдается смещение сегмента S-T ниже изолинии и уплощение зубца Т, как отражение коронарной недостаточности в ответ на высокую частоту ритма (клинически могут возникать приступы ангинозных болей).

### **Пароксизмальная тахикардия из атриовентрикулярного соединения**

При этой форме пароксизмальной тахикардии эктопический очаг расположен в области А-V узла. Он генерирует импульсы с частотой 140-250 в 1 минуту. Пароксизм начинается внезапно, с ранней экстрасистолы из А-V соединения.

Как и узловые экстрасистолы, атриовентрикулярная пароксизмальная тахикардия может существовать в двух формах:

- А-V тахикардия с одновременным возбуждением предсердий и желудочков, при которой эктопический импульс достигает предсердий и желудочков одновременно. Это приводит к поглощению зубцов Р комплексами QRS. На ЭКГ визуализируются только изменённые желудочковые комплексы.

- А-V тахикардия с последующим возбуждением предсердий – желудочки возбуждаются раньше предсердий в связи с низким расположением эктопического очага. По этому отрицательный зубец Р фиксируется после неизменённого комплекса QRS.

После окончания пароксизма наблюдается компенсаторная пауза, что подчёркивает общие механизмы возникновения экстрасистолии и пароксизмальной тахикардии. Выделяют несколько клинико-электрокардиологических форм: эссенциальная, возвратная, реципрокная и пароксизмальная тахикардия из А-V соединения с орто- и ретроградной блокадой возникающая только лишь при интоксикации препаратами наперстянки.

Учитывая высокую частоту QRS на ЭКГ трудно порой определить наличие зубца Р, поэтому клиницисты пользуются объединяющим термином – суправентрикулярная пароксизмальная тахикардия. Общими ЭКГ признаками которых является неизменённый комплекс QRS, не нарушенные процессы реполяризации (S-T и T), а также высокая ЧСС 160 – 250 в 1 минуту и строгая регулярность ритма.

### **Желудочковая пароксизмальная тахикардия**

Это внезапно начинающийся приступ тахикардии импульсы, для которого исходят из пучка Гиса, ножек пучка Гиса или с периферических разветвлений проводящей системы сердца. ЧСС находится в пределах от 140 до 220 в минуту. Ход возбуждения по желудочкам резко нарушен, первым возбуждается желудочек, в котором расположен эктопический очаг, затем с опозданием второй желудочек. Это приводит к деформации и расширению ( $>0,12$  с) комплекса QRS. Через А-V узел ретроградно импульсы не проводятся, в связи с чем не возбуждают предсердия. Предсердия возбуждаются под влиянием импульсов, исходящих из синусового узла, которые не проходят к желудочкам, т.к. почти всегда застают их в рефрактерной стадии. Таким образом, возникает атриовентрикулярная диссоциация, при которой желудочки сокращаются в своём эктопическом, быстром ритме, а предсердия – в более редком синусовом ритме.

Иногда синусовому ритму удаётся пробиться в межрефрактерный период атриовентрикулярного узла и возбудить желудочки, в этом случае на ЭКГ возникают совершенно нормальные сердечные комплексы с положительным зубцом Р, нормальным Р-Q и обычным QRS. Эти комплексы получили название

захваченных сокращений Дреслера. Необходимо отметить, что для желудочковой пароксизмальной тахикардии характерны следующие изменения ЭКГ:

1. Внезапное начало и конец приступа, правильный ритм с частотой 140-220 ударов в минуту.
2. Деформация и расширение комплекса QRS более 0,12 с с дискордантным расположением сегмента S-T и зубца T.
3. Полное разобщение желудочкового и предсердного ритма и наличие редких захваченных сокращений (возвратная форма).

Диссоциация и большая частота ритма приводят к выраженным изменениям гемодинамики, резкому ухудшению состояния больного, артериальному коллапсу, развитию сердечной недостаточности.

Клиника пароксизмальной тахикардии. Приступ возникает внезапно и также внезапно прекращается. Перед непосредственным началом приступа больные часто ощущают несколько сильных ударов, с замиранием сердца (экстрасистолы). После приступа наблюдается обильное мочеиспускание. Во время приступа появляется чувство сдавления в груди, головокружения. Аускультативно – маятникообразный ритм, частота не зависит от экстракардиальных влияний.

Приступ пароксизмальной тахикардии может длиться минуты, часы иногда месяцы. При осмотре кожа и слизистые покровы бледные, при длительном приступе появляется цианоз, наблюдается тошнота, изредка рвота, может развиться сердечно-сосудистая недостаточность. Если пароксизм длится более суток у больного повышается  $t^{\circ}$  тела, в анализе крови лейкоцитоз с нормальным СОЭ, после прекращения пароксизма все эти показатели нормализуются.

Лечение пароксизмальной тахикардии.

Учитывая этиологию и патогенез выделяют 4 направления в терапии:

1. Воздействие на нервную регуляцию сердца.
2. Подавление эктопических очагов импульсации.
3. Воздействие на электролитный обмен и улучшение обменных процессов.
4. Электроимпульсная терапия.

Первое направление: проведение вагусных проб, для увеличения вагусного влияния на сердце или подавление симпатической иннервации:

- пробы с натуживанием (глубокий вдох и задержка дыхания)
- вызвать рвотный рефлекс
- проба Ашнера – надавливание на глазные яблоки
- массаж и надавливание на синокаротидную зону (рефлекс Чершака)
- проба Эрбена – в положении на корточках резкий наклон головы
- у женщин надавливание на яичники.

Образно характеризовали приступы пароксизмальной тахикардии, как состояние при котором сердце ускользает из под вагусного влияния, поэтому раздражая вагус мы пытаемся вернуть сердце под влияние парасимпатического отдела вегетативной нервной системы.

При неэффективности вагусных проб, еще до проведения антиаритмической терапии, можно болюсно внутривенно ввести строфантин или АТФ

Пароксизмальные наджелудочковые тахикардии.

- вагусные приемы;
- верапамил (или обзидан, сердечные гликозиды, АТФ) внутривенно;

При неэффективности:

- новокаиномид (или ритмилен, этализин);
- кордарон в/в;
- анаприлин;
- верапомил;
- чреспищеводная электростимуляция или ЭИТ.

Пароксизмальная желудочковая тахикардия.

- лидокаин;
- новокаиномид (или ритмилен);
- кордарон в/в;
- сернокислая магнезия – при тахикардии типа «пируэт»;
- если в течение первых 2<sup>-х</sup> минут приступ не купирован – срочная ЭИТ!

В 1990 году членами рабочей группы по аритмиям Европейского общества кардиологов предложена схема выбора антиаритмических препаратов, осно-



ванная на их влиянии на уязвимый параметр, т.е. важнейший специфический электрофизиологический компонент аритмии («Сицилианский Гамбит», см. руководство А.Н.Окорокова [7], с.246-248). Важнейшим преимуществом данной схемы является определение механизмов и уязвимых параметров аритмии. Основной недостаток – сложность и невозможность во многих случаях определить патогенетический механизм аритмии, что затрудняет использование этой схемы практическими врачами.

### **Фибрилляция предсердий (мерцательная аритмия)**

Основные причины: ИБС – все формы, митральный стеноз, тиреотоксикоз ( в сумме – в 98% случаев).

При данном нарушении ритма отсутствуют сокращения предсердий как единого целого (нет систолы предсердий), а имеет место возбуждение и сокращение отдельных групп мышечных волокон. Частота их хаотических сокращений составляет от 350 до 700 в одну минуту. Различные волокна предсердий одновременно находятся в разных стадиях возбуждения и восстановления. Они сокращаются беспорядочно с разной силой и амплитудой. При этом происходит бомбардировка атриовентрикулярного узла огромным количеством импульсов, одни из них слишком слабы, чтобы вызвать возбуждение желудочков, а большая их часть гаснет, так как застаёт А-V узел в рефрактерной фазе после предыдущего сокращения. В связи с этим, только часть импульсов достигает желудочков, вызывая их возбуждение и беспорядочное сокращения.

На ЭКГ отсутствуют зубцы Р, т.к. нет систолы предсердий как единого целого. Вместо них регистрируются беспорядочные волны f, имеющие различную форму и возникающие с различной частотой 350-700 в одну минуту. Эти волны лучше всего видны во II, III стандартном отведении и в V<sub>1-2</sub>. Достаточно часто, волны f настолько малы по амплитуде, что не видны на ЭКГ, это так называемая нулевая форма фибрилляции предсердий

Ритм желудочковых комплексов хаотичный, интервал R-R имеет различную продолжительность, волны f, наслаиваясь на зубцы R, могут слегка их де-

формировать. Комплексы QRS не изменены, имеют суправентрикулярный вид, процессы реполяризации не нарушены.

В зависимости от амплитуды волны  $f$  различают:

- крупноволновую форму – амплитуда  $f > 0,5$  мм (при митральном стенозе)
- мелковолновую форму – амплитуда  $f < 0,5$  мм (при ИБС)
- нулевую - волны  $f$  отсутствуют на ЭКГ

Выделяют 2 формы:

1. персистирующая (пароксизмальная) фибрилляции предсердий.
2. постоянная, которая в зависимости от частоты желудочкового ритма делится на:

ма делится на:

- брадисистолическую форму фибрилляции предсердий - ЧСС  $< 60$  в одну минуту
- нормосистолическую форму – ЧСС от 60 до 90 ударов в одну минуту
- тахисистолическую форму – ЧСС  $> 90$  ударов в одну минуту.

При пароксизмальной форме больше жалуются на приступы сердцебиений. При постоянной форме больные могут не ощущать перебоев. Аускультативно – полная хаотичность сердечных сокращений, беспорядочность пульса, при ЧСС, как правило, свыше 90 ударов в одну минуту имеет место дефицит пульса (за счёт бесплодных сокращений). При фибрилляции предсердий могут возникать тромбоэмболические осложнения, в связи с отсутствием систолы предсердий в их ушках могут формироваться тромбы, являясь источником тромбоэмболов (особенно у больных с ревматической болезнью сердца)

### **Трепетание предсердий**

Наблюдается значительно реже, чем мерцание. При трепетании также отсутствует сокращение предсердия как единого целого, а имеется возбуждение и сокращение отдельных мышечных групп предсердий, однако в отличие от ФП, группы мышечных волокон одновременно возбуждающихся большие по объему, поэтому и импульсы деполяризации более выражены. Следует отметить, что частота волн  $f$  при трепетании значительно меньше, чем при мерцании предсердий и составляет обычно 220-350 в одну минуту. В А-V узел поступает постоянное число предсердных импульсов. В связи с тем, что узел из-за его рефрактерности не может пропустить так много импульсов, возникает функ-

циональная атриовентрикулярная блокада. Чаще всего А-V узел проводит к желудочкам каждый 2 или 3 импульс.

На ЭКГ зубца Р нет (отсутствует систола предсердий), наблюдаются пилообразные предсердные волны F, отличающиеся от волн f при мерцании большей амплитудой и меньшей частотой. Наиболее выражены волны F во II, III, aVF и V<sub>1</sub>. Комплекс QRS не изменён, процессы реполяризации не нарушены.

Если ритм желудочков правильный и каждому расстоянию R-R соответствует одинаковое количество волн f, то говорят о регулярной форме трепетания предсердий.

Чаще встречается регулярная форма трепетания предсердий 2:1 – когда проводится каждый второй импульс через А-V узел и перед каждым комплексом QRS регистрируются две волны F; реже встречается форма 3:1, когда каждому QRS предшествует 3 волны F.

Если ритм неправильный, то речь идёт о нерегулярной форме трепетания предсердий, при которой меняется коэффициент проведения 2:1, 3:1 (разное количество волн f предшествует каждому комплексу QRS).

Трепетание может носить как пароксизмальный характер, так и переходить в постоянную форму.

### **Трепетание и мерцание желудочков**

При трепетании и мерцании желудочков отсутствует возбуждение и сокращение отдельных мышечных волокон. Эти состояния вызывают прекращение эффективной гемодинамики, т.е. остановку кровообращения. Данные нарушения ритма являются основной причиной внезапной коронарной смерти.

Частота сокращений отдельных мышечных волокон при трепетании от 150 до 300 в одну минуту, а при мерцании желудочков от 150 до 500 в 1 минуту.

### **Трепетание желудочков**

Этим термином обозначают очень частую ритмичную, но неэффективную деятельность миокарда желудочков.

На ЭКГ выявляются деформированные и очень широкие пилообразные комплексы QRS, сегмент S-T и зубец T. Желудочковые волны крупные, непосредственно переходящие одна в одну. Регистрирующаяся кривая имеет вид синусоиды. Изоэлектрическая линия отсутствует. При длительном трепетании переходит в мерцание желудочков.

### **Мерцание (фибрилляция) желудочков**

Представляет собой асинхронную, нерегулярную деятельность участков миокарда желудочков. Это приводит к прекращению даже минимального кровотока.

Проявляется на ЭКГ полной хаотичностью, нерегулярностью и резкой деформацией желудочковых волн, которые отличаются друг от друга по высоте, форме и ширине. Изолиния отсутствует.

Следует отметить, что мерцание и трепетание желудочков могут многократно переходить друг в друга. Мерцание желудочков обычно заканчивается асистолией, и на ЭКГ регистрируется изолиния.

Трепетание и мерцание объединяются термином фибрилляция желудочков. Клинически это состояние проявляется слабостью, головокружением, через 15-20 секунд больной теряет сознание, через 40-50 секунд появляются судороги, непроизвольное мочеиспускание, пульс не определяется, деятельность сердца не выслушивается, АД не определяется, наблюдается остановка дыхания и больной погибает. Через 4 минуты происходят необратимые изменения в коре головного мозга. При появлении симптомов фибрилляции желудочков проводят реанимационные мероприятия – искусственное дыхание, непрямой массаж сердца, дефибрилляцию.

Лечение аритмий. Общепринятой классификацией антиаритмических средств является классификация, которую в 1969 году предложил E.M.Vaughan Williams и модифицировал в 1979 году Д.Harrison. Согласно этой классификации различают 4 класса антиаритмических средств с разделением I класса на 3 подкласса. В основу классификации положено влияние препаратов на электрофизиологические свойства миокарда – скорость де- и реполяризации, потенциал действия.

*Класс I Блокаторы натриевых каналов:*

А Умеренное замедление скорости деполяризации и реполяризации: хинидин, новокаинамид, дизопирамид (ритмилен, норпейс), гилуритмал (аймалин).

В Незначительное замедление скорости деполяризации и ускорение реполяризации: лидокаин, мексилетин, дифенин.

С Выраженное замедление скорости деполяризации и минимальный эффект на реполяризацию: этацизин, боннекор, энкаинид, флекаинид, лоркаинид, пропафенон (этмозин и аллапинин трудно отнести к определенному подклассу).

*Класс II  $\beta$ -Адренергические блокаторы:*

пропранолол (анаприлин, обзидан) и др.

*Класс III Препараты, замедляющие реполяризацию:* амиодарон (кордарон), бретилий (орнид).

*Класс IV Блокаторы кальциевых каналов:* верапамил (изоптин), дилтиазем (кардил).

Показания к применению антиаритмических средств (кроме лечения основного заболевания):

1. Выраженные нарушения гемодинамики, сопровождающиеся клиническими симптомами.
2. Субъективная непереносимость аритмии.

Частные вопросы лечения аритмий изложены в руководстве А.Н.Окороков, с.249-315.

Последовательность купирования приступов при пароксизмальных нарушениях ритма [2].

1. Пароксизм фибрилляции или трепетания предсердий.

Нормосистолическая форма (ЧСС менее 90 в минуту) – хинидин (новокаинамид, ритмилен).

Тахисистолическая форма (средняя ЧСС более 120-150 в минуту). Сначала перевести в нормосистолическую с помощью верапамила, обзидана, дигоксина или кордарона, далее вести так же, как нормосистолическую форму.

Некоторые авторы, особо подчеркивают опасность применения препаратов I класса (новокаинамид) у больных с исходно высокой ЧСС (более 130-150 в минуту) во время мерцательной аритмии без предварительного ее урежения, что может привести к резкому внезапному ускорению ЧСС до 200-250 в минуту. Это происходит из-за уменьшения частоты сокращений предсердий и улучшения АВ-проведения (за счет холинолитического и др. эффектов препарата).

У больных с синдромом WPW у которых возник приступ пароксизмальной тахикардии, противопоказано введение верапамила, так как он улучшает проводимость по патологическому пути ускоренного проведения между предсердиями и желудочками и сердечных гликозидов. Препаратами выбора для купирования пароксизмальных нарушений ритма является кордарон, аймалин (гилуритмал), а потом идут новокаинамид, ритмилен.

#### ***V. Контрольные вопросы.***

1. При каких нарушениях функции возбудимости будет аритмичная деятельность сердца?
2. При каких нарушениях функции проводимости будут аритмии?
3. При каких нарушениях функции автоматизма будет аритмичная деятельность сердца?
4. С какими механизмами связаны нарушения функции возбудимости?
5. Как делятся экстрасистолы?
6. ЭКГ признаки предсердных экстрасистол?
7. ЭКГ признаки блокированных и аберрантных предсердных экстрасистол?
8. ЭКГ признаки экстрасистол из атриовентрикулярного соединения?
9. ЭКГ признаки желудочковых экстрасистол?
10. Антиаритмическая терапия экстрасистолии?
11. Этиология, патогенез, клиническая картина пароксизмальных тахикардий?
12. ЭКГ признаки суправентрикулярных пароксизмальных тахикардий?
13. ЭКГ признаки желудочковых ПТ?
14. Программа купирования?
15. ЭКГ признаки трепетания предсердий?

16. Купирование трепетания предсердий?
17. Этиология фибрилляции предсердий (ФП)?
- 18 ЭКГ признаки фибрилляции предсердий?
19. Лечебная тактика при пароксизмальной форме ФП?
20. Медикаментозное лечение постоянной формы ФП?
21. ЭКГ диагностика трепетания и мерцания желудочков?
22. Неотложная помощь при фибрилляции желудочков?
23. Классификация антиаритмических средств?
24. Дифференциальный подход к лечению различных аритмий?

### *Тесты для самоконтроля*

1. Экстрасистолией называют:
  - А. Преждевременные импульсы.
  - В. Импульсы, появляющиеся после паузы.
  - С. Выскальзывающие сокращения.
  - Д. И то, и другое.
  - Е. Ни то, ни другое.
2. Во время мерцания предсердий возможно все перечисленное ниже, кроме:
  - А. Полной нерегулярности сердечных сокращений.
  - В. Волн "f".
  - С. Зубцов Р, отличающихся по форме от "синусовых".
  - Д. Правильного ответа нет.
3. Признаком дисфункции синусового узла является:
  - А. Выраженная синусовая брадикардия.
  - В. Мерцательная аритмия.
  - С. Предсердная экстрасистолия.
  - Д. Атриовентрикулярная блокада I степени.
  - Е. Все перечисленное.
4. Тахикардия с уширенными комплексами QRS:
  - А. Всегда является желудочковой.
  - В. Может быть наджелудочковой - при нарушении внутрижелудочковой проводимости.

- C. Может быть наджелудочковой - у больных с синдромом предвозбуждения желудочков.
- D. Правильно 2 и 3.
- E. Правильного ответа нет.
5. При регистрации на ЭКГ наджелудочковой тахикардии с отсутствием зубцов Р наиболее вероятно, что у больного :
- A. Атриовентрикулярная узловая тахикардия.
- B. Наджелудочковая тахикардия с участием дополнительных путей проведения.
- C. Предсердная тахикардия.
- D. Вероятность всех трех вариантов одинакова.
6. Прекращение приступа после применения вагусных приемов (проба Вальсальвы, массаж сонной артерии) наиболее вероятно при:
- A. Предсердной пароксизмальной тахикардии.
- B. Мерцательной аритмии.
- C. Нарушении на внутрижелудочковой проводимости.
- D. Наджелудочковой тахикардии с участием дополнительных путей проведения.
- E. Желудочковой тахикардии.
7. Полная нерегулярность ритма желудочковых сокращений наиболее характерна для:
- A. Предсердной тахикардии.
- B. Мерцания предсердий.
- C. Атриовентрикулярной узловой тахикардии.
- D. Желудочковой пароксизмальной тахикардии.
8. При тахикардии с узкими комплексами QRS источник ритма может находиться в любом из перечисленных отделов сердца, кроме:
- A. Предсердий.
- B. Атриовентрикулярного узла.
- C. Пучка Гиса.
- D. Ветвей пучка Гиса.



9. При наджелудочковой тахикардии с участием дополнительных путей проведения (синдром Вольфа-Паркинсона-Уайта) циркуляция импульса происходит:
- А. В пределах предсердий.
  - В. В атриовентрикулярном узле.
  - С. Включает предсердия, АВ-узел, пучок Гиса и одну из его ветвей, и пучок Кента.
  - Д. Правильно 1 и 2.
10. Среди перечисленных пароксизмальных аритмий наиболее часто встречается:
- А. Мерцание предсердий.
  - В. Трепетание предсердий.
  - С. Тахикардия из атриовентрикулярного соединения.
  - Д. Желудочковые тахикардии.

#### ***VI. Литература.***

1. Исаков И.И., Кушаковский М.С., Журавлева Н.Б. Клиническая электрокардиография (нарушения сердечного ритма и проводимости): Руководство для врачей. – Изд. 2-е. – Л.: Медицина, 1984. – 272 с.
2. Мурашко В.В, Струтынский А.В. Электрокардиография. – М.: Медицина, 1987. – С.105 – 141, 176 – 179.
3. Окороков А.Н. Лечение болезней внутренних органов. Практическое руководство в 3<sup>х</sup> томах, Т 3, Кн.2. – Мн., Высшая школа, 1998. – С.306 – 315.
4. Орлов В.Н. Руководство по электрокардиографии.– М.:Медицина,1983. –528с.
5. Кушаковский М.С. Аритмии сердца. - С.-П. “Гиппократ”, 1992.

## **Тема: ОСТРАЯ И ХРОНИЧЕСКАЯ СЕРДЕЧНАЯ НЕДОСТАТОЧНОСТЬ**

*Количество учебных часов – 5.*

### *I. Актуальность темы.*

Несмотря на значительные достижения последних лет в лечении острой (ОСН) и хронической (ХСН) сердечной недостаточности, ближайший и отдаленный прогноз остается неблагоприятным. Смертность особенно высока при ОИМ, осложнившимся развитием ОСН, и составляет 30 % в течение первого года. При развитии отека легких внутрибольничная летальность составляет 12 %, годовая летальность — 40 %. Около 45 % пациентов, госпитализированных с ОСН, в течение последующего года повторно поступают в стационар хотя бы один раз. Риск смерти или повторной госпитализации в течение 60 суток составляет по разным данным от 30 до 60 %. Улучшить клинический исход при ОСН можно с помощью ранней диагностики и правильно выбранной тактики лечения. Некоторые исследователи полагают, что в ближайшие 50 лет именно ХСН станет основной проблемой кардиологии, с которой придется столкнуться обществу. По данным эпидемиологических исследований последних лет, распространенность ХСН среди взрослого населения составляет от 1 до 5% и увеличивается пропорционально возрасту, достигая 9-10% среди лиц пожилого возраста (75 лет и старше). К началу XXI века количество госпитализаций, обусловленных ХСН, превысило число госпитализаций, связанных с инфарктом миокарда и стенокардией вместе взятыми. Прогноз у больных с ХСН остается неблагоприятным. Половина пациентов с ХСН умирают в течение четырех лет, а у лиц с тяжелой ХСН однолетняя смертность составляет, по разным данным, от 26-29 до 50%. ХСН представляет собой и серьезную финансовую проблему. В индустриально развитых странах затраты на лечение больных ХСН составляют 1-2% от общих затрат на здравоохранение, из них 62-75% расходуется на стационарное лечение.

### ***II. Учебные цели занятия***

1. Иметь представление об актуальности обсуждаемой темы занятия и ее практической важности для решения конкретных клинических задач ( $\alpha I$ )

2. Иметь представление об основных причинах возникновения СН и методах оценки видов дисфункции миокарда ( $\alpha I$ )
3. Иметь представление об основные виды СН ( $\alpha I$ )
4. Иметь представление об основных направлениях терапии СН ( $\alpha I$ )
5. Знать методы осмотра пациента с асимптомной и манифестной СН ( $\alpha II$ )
6. Знать этиологические факторы острой и хронической СН ( $\alpha II$ )
7. Знать основные звенья патогенеза острой СН ( $\alpha II$ )
8. Знать современные представления о патофизиологии хронической СН ( $\alpha II$ )
9. Знать основные методы диагностики острой и хронической СН ( $\alpha II$ )
10. Знать современную классификацию острой и хронической СН ( $\alpha II$ )
11. Знать роль нейрогуморальной и провоспалительной активации в формировании асимптомной и манифестной хронической СН ( $\alpha II$ )
12. Знать патогенез нарушений центральной и периферической гемодинамики при различных формах острой и хронической СН ( $\alpha II$ )
13. Знать основные варианты хронической СН в зависимости от состояния контрактильной способности ( $\alpha II$ )
14. Знать клинические проявления хронической СН в зависимости от ФК СН ( $\alpha II$ )
15. Знать принципы оказания помощи пациентам с ОСН и ХСН ( $\alpha II$ )
16. Знать основные принципы первичной и вторичной профилактики СН ( $\alpha II$ )
17. Освоить неинвазивные методы оценки контрактильной и релаксационной функции миокарда ( $\alpha III$ )
18. Освоить методы дифференциальной диагностики СН ( $\alpha III$ )
19. Овладеть методами оценки газов артериальной крови с определением параметров, характеризующих ее оксигенацию ( $pO_2$ ), адекватность дыхания ( $pCO_2$ ), кислотно-щелочное равновесие ( $pH$ ) и дефицит оснований ( $\alpha III$ )
20. Овладеть методикой проведения профилактических мероприятий у пациентов с коморбидными состояниями с высоким риском возникновения СН ( $\alpha III$ ).

21. Овладеть методами оценки прогноза и экспертизы трудоспособности у пациентов с СН (αIII)

### ***III. Цели развития личности***

Деонтологические аспекты при работе врача с больным СН. Психологические проблемы у больных СН и роль врача в их психотерапевтической коррекции. Правовые аспекты и вопросы профессиональной ответственности врача в определении тактики лечения, а также временной и стойкой утраты трудоспособности пациента

### ***IV. Содержание занятия.***

Под СН понимают патофизиологическое состояние, при котором сердце, вследствие нарушений насосной функции, не способно удовлетворить метаболическую потребность органов и тканей. Принято выделять острую и хроническую СН.

#### **Острая СН.**

Под острой сердечной недостаточностью (ОСН) понимают быстрое возникновение, вследствие дисфункции миокарда, клинических признаков СН. Нарушения сердца могут носить характер систолической или диастолической дисфункции, нарушений сердечного ритма, нарушений преднагрузки и постнагрузки. Эти нарушения часто носят угрожающий жизни характер и требуют проведения экстренных мероприятий. ОСН может развиваться как острое заболевание *de novo* (то есть у пациента без имевшейся раньше дисфункции сердца) или в качестве острой декомпенсации хронической сердечной недостаточности. В этой связи ОСН может проявляться следующими формами:

- 1) Остро декомпенсированная СН (впервые выявленная или как проявление далеко зашедшей хронической СН),
- 2) Отек легких (интерстициальный, альвеолярный)
- 3) Гипертензивная ОСН,
- 4) Кардиогенный шок,

- 5) ОСН с высоким сердечным выбросом,
- 6) Острая правосторонняя недостаточность.

Причины ОСН могут быть разнообразными. Чаще всего она является следствием декомпенсации хронической сердечной недостаточности (ХСН). Ишемическая болезнь сердца является причиной ОСН в 60–70 % случаев, особенно у пожилых пациентов. У более молодых лиц ОСН развивается вследствие дилатационной кардиомиопатии, аритмий, врожденных и приобретенных пороков сердца, миокардитов. Наряду с прогрессированием заболевания, лежащего в основе ОСН, ее появлению могут способствовать сердечные и несердечные провоцирующие факторы.

### **Основные причины и факторы, способствующие развитию ОСН**

1. Декомпенсация хронической сердечной недостаточности.
2. Обострение ИБС (острый коронарный синдром):
  - инфаркт миокарда или нестабильная стенокардия с распространенной ишемией миокарда;
  - механические осложнения острого инфаркта миокарда;
  - инфаркт миокарда правого желудочка.
3. Гипертонический криз.
4. Остро возникшая аритмия.
5. Остро возникшая клапанная регургитация, усугубление предшествующей клапанной регургитации.
6. Тяжелый аортальный стеноз.
7. Тяжелый острый миокардит.
8. Тампонада сердца.
9. Расслоение аорты.
10. Послеродовая кардиомиопатия.
11. Несердечные провоцирующие факторы:
  - недостаточная приверженность к лечению;
  - перегрузка объемом;
  - инфекции, особенно пневмония и септицемия;
  - тяжелый инсульт;

- обширная операция;
- почечная недостаточность;
- бронхиальная астма;
- передозировка лекарственных средств;
- злоупотребление алкоголем;
- феохромоцитомы;

## 12. Синдромы высокого сердечного выброса:

- септицемия;
- тиреотоксический криз;
- анемия;
- шунтирование крови.

ОСН возникает за счет сердечных и несердечных причин, которые могут быть преходящими или вызывать необратимое повреждение сердца, приводящее к ХСН. Дисфункция сердца может быть связана с нарушением систолической или диастолической функции миокарда (ишемия, инфекция, выраженная гипертрофия и другие причины нарушенного расслабления миокарда), острой дисфункцией клапанов, тампонадой, нарушениями ритма или проводимости, а также несоответствием пред- или постнагрузки. Многочисленные несердечные заболевания способны привести к ОСН в основном за счет влияния на пред- и постнагрузку: увеличения постнагрузки при системной (артериальной) или легочной гипертензии, массивной ТЭЛА; увеличения преднагрузки при повышенном поступлении жидкости или ее сниженном выведении (почечная недостаточность, эндокринные заболевания); синдрома высокого сердечного выброса при инфекции, тиреотоксикозе, анемии, болезни Педжета, ятрогениях. ОСН может осложняться нарушением функции различных органов и в тяжелых случаях вызывать полиорганную недостаточность, приводящую к смерти. Длительное лечение лежащего в основе заболевания, включая его анатомическую коррекцию (если возможно), позволяет предупредить повторные эпизоды ОСН и улучшить прогноз.

Диагноз ОСН ставится на основании характерных жалоб больного, клинических симптомов и результатов дополнительных методов обследования

(ЭКГ, рентгенография грудной клетки, эхокардиография, определение уровня биомаркеров в крови).

### **Оценка клинического состояния**

Жалобы. При поступлении больной предъявляет жалобы на одышку / удушье, сухой кашель, кровохарканье, страх смерти. При развитии отека легких появляется кашель с пенистой мокротой, часто окрашенной в розовый цвет. Больной принимает вынужденное положение сидя.

При физикальном обследовании следует обратить особое внимание на пальпацию и аускультацию сердца с определением качества сердечных тонов, наличия III и IV тонов, наличия и характера шумов. У пожилых пациентов необходимо определить признаки периферического атеросклероза: неравномерный пульс, шумы на сонных артериях и брюшной аорте. Важно систематически оценивать состояние периферической циркуляции, температуру кожных покровов, степень заполнения желудочков сердца. Давление заполнения правого желудочка можно оценить с помощью венозного давления, измеренного в наружной яремной или верхней полой вене. О повышенном давлении заполнения левого желудочка обычно свидетельствует наличие влажных хрипов при аускультации легких и/или признаков застоя крови в легких при рентгенографии грудной клетки.

ЭКГ. При острой сердечной недостаточности ЭКГ бывает неизменной крайне редко. В выявлении этиологии ОСН может помочь определение ритма, признаков перегрузки. Особое значение имеет регистрация ЭКГ при подозрении на острый коронарный синдром. Кроме того, на ЭКГ можно выявить нагрузку на левый или правый желудочек, предсердия, признаки перимииокардита и хронических заболеваний, таких как гипертрофия желудочков или дилатационная кардиомиопатия.

Рентгенография грудной клетки позволяет оценить размеры и четкость тени сердца, выраженность застоя крови в легких. Это исследование используется для подтверждения диагноза, дифференциальной диагностики с заболеваниями легких, а также для оценки эффективности лечения.

Эхокардиография необходима для выявления структурных и функциональных изменений, лежащих в основе ОСН. Ее применяют для оценки и мониторинга локальной и общей функции желудочков сердца, структуры и функции клапанов, патологии перикарда, механических осложнений инфаркта миокарда, объемных образований сердца. Сердечный выброс можно оценить по скорости движения контуров аорты или легочной артерии. Кроме того, при доплеровском исследовании можно определить давление в легочной артерии (по струе трикуспидальной регургитации) и мониторировать преднагрузку левого желудочка.

Для подтверждения и/или исключения наличия ХСН у больных, госпитализированных в отделение неотложной терапии с одышкой, предложено использовать определение мозгового натрийуретического пептида (МНП) в плазме крови (вещество, образуемое в желудочках сердца при механическом растяжении его стенок и перегрузке объемом) для исключения или подтверждения наличия хронической сердечной недостаточности (ХСН) у пациентов, госпитализированных в стационар с жалобами на одышку. Пограничные значения составляют 300 пг/мл для NT-проМНП и 100 пг/мл для МНП, однако при определении этих значений в исследованиях почти не включались пожилые пациенты. Во время развития отека легких значения МНП к моменту госпитализации пациента могут быть нормальными. С другой стороны, МНП обладает хорошим негативным предсказательным значением при исключении сердечной недостаточности. Различные клинические состояния могут влиять на концентрацию МНП, например почечная недостаточность и септицемия. Если выявляются повышенные концентрации, требуется проведение дальнейших диагностических тестов. Если ОСН подтверждена, повышенное содержание в плазме МНП и NT-проМНП представляет важную прогностическую информацию. Тем не менее истинное значение МНП требует дальнейшего изучения.

Инвазивная оценка газов артериальной крови с определением параметров, характеризующих ее оксигенацию ( $pO_2$ ), адекватность дыхания ( $pCO_2$ ), кислотно-щелочное равновесие ( $pH$ ) и дефицит оснований, необходима при тяжелой ОСН. У больных с умеренным снижением сердечного выброса и при отсут-



ствии шока с вазоконстрикцией альтернативой могут служить пульсовая оксиметрия и определение  $CO_2$  в конце выдоха. Для оценки баланса поступления кислорода и потребности в нем можно определять сатурацию венозной крови ( $SvO_2$ ). При кардиогенном шоке и длительно существующем синдроме малого выброса рекомендуется определять насыщение кислородом смешанной венозной крови в легочной артерии.

### **Инвазивный контроль гемодинамики**

Катетеризация ЛА позволяет получить наиболее точную и полную информацию о нарушениях гемодинамики правых отделов сердца. Метод позволяет измерить давление в ЛА, правом предсердии, ПЖ, оценить давление в левом предсердии по давлению заклинивания в ЛА (ДЗЛА), определить легочное сосудистое сопротивление, сердечный выброс (методом термодилуции) и насыщение смешанной венозной крови кислородом. Катетеризация ЛА позволяет выявить гемодинамические нарушения и определить степень их выраженности. В типичных случаях выявляется повышение давления в правом предсердии, среднего давления в ЛА, снижение СИ, нормальное ДЗЛА, повышение легочного сосудистого сопротивления. Многие исследования 90-х годов показали отсутствие эффективности прямого гемодинамического контроля больных с ОСН. Отсутствие усиления эффекта терапии при наличии увеличения осложнений, связанных с катетеризацией, сделало способ катетеризации ЛА второстепенным в контроле лечения и диагностике ОСН. Исследования последних лет показали снижение осложнений катетеризации ЛА при использовании обученного персонала и эффективность при контроле диуретической терапии, решении вопроса о назначении прессорных аминов и других негликозидных кардиотоников (левосимендан).

### **Классификация ОСН**

Классификация по Киллипу разработана для сердечной недостаточности после ОИМ и может применяться при сердечной недостаточности *de novo*. Она основана на клинической симптоматике и результатах рентгенографии органов грудной полости.

## Классификация Killip

Стадия I — нет признаков сердечной недостаточности.

Стадия II — сердечная недостаточность (влажные хрипы в нижней половине легочных полей, III тон, признаки венозной гипертензии в легких).

Стадия III — тяжелая сердечная недостаточность (явный отек легких; влажные хрипы распространяются более чем на нижнюю половину легочных полей).

Стадия IV — кардиогенный шок (систолическое АД менее 90 мм рт.ст. с признаками периферической вазоконстрикции: олигурия, цианоз, потливость).

Классификация клинической тяжести основана на клинических признаках (оценке периферической перфузии и застоя в легких при аускультации) и используется при декомпенсации хронической сердечной недостаточности.

Класс I — нет признаков периферической гипоперфузии и застоя в легких («теплые и сухие»).

Класс II — нет признаков периферической гипоперфузии с застоем в легких («теплые и влажные»).

Класс III — признаки периферической гипоперфузии без застоя в легких («холодные и сухие»).

Класс IV — признаки периферической гипоперфузии с застоем в легких («холодные и влажные»).

ОСН характеризуется разнообразием клинических вариантов:

— отек легких (подтвержденный при рентгенографии грудной клетки) — тяжелый респираторный дистресс с влажными хрипами в легких, ортопноэ и, как правило, насыщением артериальной крови кислородом < 90 % до начала лечения;

— кардиогенный шок — клинический синдром, характеризующийся гипоперфузией тканей из-за сердечной недостаточности, которая сохраняется после коррекции преднагрузки. В отношении параметров гемодинамики нет четких определений данного состояния. Обычно наблюдается артериальная гипотония

(систолическое АД < 90 мм рт.ст. или снижение среднего АД на 30 мм рт.ст. и более) и/или снижение скорости диуреза (< 0,5 мл/кг/час), частота сердечных сокращений > 60 уд./мин, наличие застоя в тканях возможно, но необязательно;

- острая декомпенсированная сердечная недостаточность (впервые возникшая декомпенсация ХСН) с характерными жалобами и симптомами ОСН умеренной степени выраженности, которые не соответствуют критериям кардиогенного шока, отека легких или гипертонического криза;
- гипертензивная ОСН — симптомы ОСН у больных с относительно сохранной функцией левого желудочка в сочетании с высоким АД и рентгенологической картиной венозного застоя в легких или отека легких;
- сердечная недостаточность с высоким сердечным выбросом — симптомы ОСН у больных с высоким сердечным выбросом, обычно в сочетании с тахикардией (вследствие аритмий, тиреотоксикоза, анемии, болезни Педжета, ятрогенных и других причин), теплыми кожными покровами и конечностями, застоем в легких и иногда низким АД (септический шок);
- правожелудочковая недостаточность — синдром низкого сердечного выброса в сочетании с повышенным давлением в яремных венах, увеличением печени и артериальной гипотензией.

### **Клинические синдромы при ОСН**

ОСН возникает за счет сердечных и несердечных причин, которые могут быть преходящими или вызывать необратимое повреждение сердца, приводящее к ХСН. Дисфункция сердца может быть связана с нарушением систолической или диастолической функции миокарда (ишемия, инфекция, выраженная гипертрофия и другие причины нарушенного расслабления миокарда), острой дисфункцией клапанов, тампонадой, нарушениями ритма или проводимости, а также несоответствием пред- или постнагрузки. Многочисленные несердечные заболевания способны привести к ОСН в основном за счет влияния на пред- и постнагрузку: увеличения постнагрузки при системной (артериальной) или легочной гипертензии, массивной ТЭЛА; увеличения преднагрузки при повышенном поступлении жидкости или ее сниженном выведении (почечная недос-

таточность, эндокринные заболевания); синдрома высокого сердечного выброса при инфекции, тиреотоксикозе, анемии, болезни Педжета, ятрогениях.

ОСН может осложняться нарушением функции различных органов и в тяжелых случаях вызывать полиорганную недостаточность, приводящую к смерти. Длительное лечение лежащего в основе заболевания, включая его анатомическую коррекцию (если возможно), позволяет предупредить повторные эпизоды ОСН и улучшить прогноз.

С клинической точки зрения ОСН можно разделить на лево- или правожелудочковую недостаточность с низким сердечным выбросом, лево- или правожелудочковую недостаточность с симптомами застоя крови, а также их сочетанием.

ОСН с низким сердечным выбросом возникает при многих заболеваниях, включая острый коронарный синдром, острый миокардит, острую дисфункцию клапанов сердца, ТЭЛА, тампонаду сердца. Кроме того, причиной низкого сердечного выброса может быть недостаточное давление заполнения желудочков сердца. Тяжесть симптомов варьирует от утомляемости при нагрузке до развернутой картины кардиогенного шока.

Левожелудочковая недостаточность с симптомами застоя крови может быть следствием дисфункции миокарда при хроническом заболевании, острой ишемии и инфаркта миокарда, дисфункции аортального и митрального клапанов, нарушений ритма сердца, опухолей левых отделов сердца, а также ряда несердечных причин (тяжелая артериальная гипертензия, высокий сердечный выброс при анемии или тиреотоксикозе, опухоль или травма головного мозга). Тяжесть симптомов варьирует от одышки при нагрузке до отека легких.

Правожелудочковая недостаточность с симптомами застоя крови связана с патологией легочной артерии и правых отделов сердца: обострение хронического заболевания легких с легочной гипертензией, острое тяжелое заболевание легких (массивная пневмония, ТЭЛА), острый инфаркт правого желудочка, дисфункция трикуспидального клапана (травма, инфекция). Кроме того, следует рассмотреть возможность острого или подострого заболевания перикарда, прогрессирования тяжелой недостаточности левых отделов сердца с вовлечени-

ем правых отделов, а также декомпенсации длительно существующего врожденного порока сердца. Несердечные причины включают в себя нефрит, нефротический синдром, конечную стадию заболевания печени и опухоли, секретирующие вазоактивные пептиды.

Правильная и своевременная диагностика ОСН, оценка причины развития ОСН и выбор тактики лечения, исходя из клинической ситуации, могут привести к быстрому наступлению адекватной и стойкой компенсации состояния при минимальных потерях.

## **ЛЕЧЕНИЕ.**

Первая помощь при ОСН основана на максимально быстром снижении давления в малом круге кровообращения. Интенсивность снижения давления в малом круге зависит от уровня АД, но в подавляющем числе случаев еще до того как вы начнете пунктировать вену больному целесообразно дать нитроглицерин под язык (дает быстрое расслабление сосудистого русла, в том числе венозного, снижение на 10 в малом круг, кратковременное уменьшение притока крови к сердцу. Если имеются два человека, которые оказывают помощь, то второй одновременно с дачей нитроглицерина налаживает кислородотерапию. При чем при сердечной астме, целесообразна дача увлажненного кислорода, а при отеке легких кислорода пропущенного через спирт. Если помощь один человека, то тогда кислородотерапия делается в последующих этапах.

Второй этап: внутривенное введение салуретиков (фуросемид 60-80 мг струйно), причем мы желаем получить мочегонный эффект в течение ближайших 5-7 минут. Если в течение 10 минут мочегонного эффекта нет, то введение салуретиков должно быть повторено. Салуретик уменьшает ОЦК, уменьшается нагрузка на миокард, уменьшается ОЦК в малом круге кровообращения, и жидкость из внесосудистого пространства может вернуться назад. Пролонгированное снижение давления в малом круге кровообращения достигается путем использования вазодилататоров. Причем если у пациентов имеется повышение АД, то дозу увеличивают. Систолическое давление 100 мм.рт.ст снижать нецелесообразно. Используют внутривенно капельно нитроглицерин (спиртовой

раствор 1% 1 мл разводится на 100 мл физиологического раствора, нитропруссид натрия).

Третий этап - необходимо подавить неадекватную одышку. Используется внутривенное введение морфина (остальные наркотические препараты - фентанил, промедол, омнопон - не имеют побочного угнетающего эффекта на дыхательный центр).

Далее налаживается кислородотерапия через спирт. Причиной смерти отеке легких является асфиксия, которая вызывается пенистой мокротой. Необходимо погасить ее - антифомсилан - спрей - который содержит вещества быстро гасящие пену; этиловый спирт в виде 33% (3-4 мл чистого спирта разводится 5% раствором глюкозы до 30%, струйно вводится в вену). Большая часть спирта при первом прохождении выделяется из альвеол. Используют спирт для увлажнения кислорода в случаях декомпенсации ХСН. Пары спирта могут вызывать повреждение эпителия трахеобронхиального дерева, также

как и кислород ( обязательно должен быть поэтому увлажнен). Если к этому времени, когда провели полный объем терапевтических мероприятий, а больной не выходит из этого состояния, то чаще всего это бывает при недостаточной чувствительности к тем препаратам которые вводят, и прежде всего к мочегонным. вазодилаторам.

Инотропная поддержка рекомендуется пациентам с ОСН при толерантности к традиционным методам лечения. Инотропная поддержка чаще всего осуществляется с помощью ингибиторов фосфодиэстеразы (амринон, милринон, веснаринон), бета-агонистами (добутамин), сенситайзерами (левосибендан) или серелаксином. Сердечные гликозиды не рекомендованы. Необходимо помнить, что использование препаратов для инотропной поддержки в идеале не должно осуществляться длительно, поскольку существует высокая опасность развития проаритмогенного эффекта, ассоциированного с появлением потенциально фатальных аритмий. Исключением является левосибендан, способствующий увеличению ФВ ЛЖ без увеличения ЧСС и снижения ОПСС. В то же время, действующие клинические соглашения рассматривают необходимость использования при ОСН III-IV классов невазодилиатирующих инотропных средств (сере-

лаксин). Опыт применения последнего свидетельствует о возможности повышения вероятности выживания среди пациентов с ОСН не отвечающих на традиционное лечение.

### **Хроническая сердечная недостаточность.**

З клинической точки зрения хроническая СН представляет собой синдром, типичными признаками которого являются снижение толерантности к физическим нагрузкам, персистенция жидкости в организме, прогрессирующий характер и уменьшение продолжительности жизни.

Согласно современным рекомендациям, хроническая сердечная недостаточность (ХСН) определяется как «патофизиологический синдром, при котором в результате того или иного заболевания сердечнососудистой системы происходит снижение насосной функции, что приводит к дисбалансу между гемодинамической потребностью организма и возможностями сердца».

К основным этиологическим факторам относят: ИБС, АГ, сахарный диабет, врожденные и приобретенные пороки сердца, кардиомиопатии.

За последние три десятилетия XX века были достигнуты значительные успехи в понимании патофизиологических механизмов ХСН. Доказана важная патогенетическая роль процессов ремоделирования миокарда (РМ), в первую очередь левого желудочка (ЛЖ) сердца. Эти патологические изменения характеризуются увеличением объема и сферизацией ЛЖ, уменьшением его фракции выброса (ФВ). Одним из компонентов патологического РМ при ХСН является асинхронизм сокращений желудочков. Выявлена роль изменений архитектоники сердечной мышцы, которые проявляются в конкурентном развитии гипертрофии кардиомиоцитов (КМЦ) и их разрушении с последующим заместительным фиброзом. Главными механизмами гибели КМЦ независимо от этиологии ХСН считают апоптоз и некроз. В интегральной схеме гистопатологических процессов РМ ключевую роль также отводят нарушениям белкового синтеза, приводящим к образованию фетальных (эмбриональных) форм белков. Одним из пусковых механизмов РМ является активация системы нейрогормонов и ряда факторов роста, важнейшие из которых – ангиотензин II (АТII), альдостерон, катехоламины, эндотелины и различные цитокины. Установлено, что активация

ренин-ангиотензин-альдостероновой (РААС) и симпатoadренальной (САС) нейрогуморальных систем происходит уже на ранних этапах миокардиальной дисфункции, задолго до развития ее клинических симптомов. При этом такая активация, являясь на начальных этапах адаптивным механизмом, со временем становится одним из важных факторов патогенеза ХСН. В частности, АТII (как циркулирующий в крови, так и его тканевая форма) принимает активное участие в процессах ремоделирования миокарда и сосудов, миокардиальной ишемии и гемодинамических расстройствах, нарушении функций эндотелия, атерогенезе и тромбогенезе, а также оказывает провоспалительный эффект. Гиперактивность САС – еще один важный патогенетический механизм РМ и преобразования сосудов. Возрастание активности САС является ключевым моментом в нарушении миокардиальной перфузии и повышении потребности миокарда в кислороде. Это потенцирует развитие миокардиальной ишемии и некроза КМЦ. Кроме того, оказывая прямое цитотоксическое действие, катехоламины способствуют развитию апоптоза и потере КМЦ. Доказано, что клиническое прогрессирование ХСН тесно связано с выраженностью активации нейрогуморальных систем. Об этом свидетельствует как прямая связь между концентрацией в плазме крови основных компонентов этих нейрогуморальных систем и смертностью больных с ХСН, так и результаты многочисленных клинических рандомизированных исследований.

### **Систолическая и диастолическая СН**

В большинстве случаев клинические проявления СН обусловлены снижением систолической функции ЛЖ, которые выявляются при снижении ФВ ЛЖ ниже 45%. ХСН с систолической дисфункцией чаще всего является следствием первичного поражения миокарда (вследствие ИБС, ДКМП, миокардите), а также может быть результатом перегрузки давлением или объемом (при неклапанных пороках сердца, констриктивном перикардите).

В ряде случаев снижение УО сердца может явиться следствием нарушения релаксационных качеств миокарда (диастолическая дисфункция) с последующим формированием диастолической СН. Пациентами с диастоличе-



ской СН чаще всего являются женщины пожилого и старческого возраста, страдающие ожирением, артериальной гипертензией (АГ) или сахарным диабетом. Концентрическое ремоделирование ЛЖ, верифицирующееся у большинства пациентов с АГ, остается ведущей причиной формирования клинически значимой диастолической дисфункции. Однако, такие заболевания как ИБС, кардиомиопатии, фибрилляция / трепетание предсердий, сахарный диабет, перикардиты, а также некоторые экстракардиальные патологические состояния (опухоли, гемобластозы, амилоидоз, анемия, почечная недостаточность) и использование медикаментов (тиазолидиндионы, нестероидные противовоспалительные лекарственные средства) также рассматриваются в качестве возможных кандидатов, модулирующих возникновение диастолической СН (табл.).

Таблица

Потенциальные причины и основные механизмы формирования диастолической СН

Причины	Механизмы
АГ с ГЛЖ	Диастолическая дисфункция ЛЖ
ГКМП	
Аортальный стеноз	
ИБС	
РКМП	Диастолическая дисфункция ЛЖ и ПЖ
Тахисистолия	Уменьшение продолжительности диастолы
Механические препятствия для наполнения ЛЖ (митральный стеноз, миксома, тромб в ЛП)	Механические препятствия для наполнения ЛЖ
Констриктивный перикардит	Механические препятствия для наполнения ПЖ
Экссудативный перикардит	
Стеноз ТК	

Примечание: АГ – артериальная гипертензия, ГЛЖ – гипертрофия левого желудочка, РКМП – рестриктивная кардиомиопатия, ГКМП – гипертрофическая кардиомиопатия, ТК – трикуспидальный клапан

При инициальном поражении левого или правого отделов сердца может возникнуть соответственно лево- или правожелудочковая СН. Существует также и бивентрикулярная СН.

В соответствии с современными клиническими рекомендациями термин «диастолическая СН» является менее общим понятием, чем «СН с сохраненной ФВ», поскольку в последнее включаются все клинические ситуации, не связанные непосредственно с первичным нарушением релаксационных качеств миокарда, но формально удовлетворяющие критериям манифестной СН с нормальной или близкой к ней ФВ. К последним, например, относят тяжелую митральную регургитацию вследствие разрыва папиллярных мышц или отрыва хорд митрального клапана, перфорацию створок митрального клапана или острое формирование высоко расположенного дефекта межжелудочковой перегородки. При этом принципиальным условием верификации диастолической дисфункции является документальное подтверждение отсутствия клапанных пороков сердца. Таким образом, термины «диастолическая СН» и «СН с сохраненной ФВ» не рассматриваются как синонимичные.

### **Критерии диагностики СН**

Диагноз СН основывается на двух глобальных критериях

- 1) наличие объективных и субъективных симптомов СН
- 2) Объективных доказательствах наличия дисфункции миокарда

Дополнительным критерием является позитивный ответ на лечение СН.

### **Клиническая симптоматика ХСН.**

**К субъективным клиническим признакам СН относят:**

- Одышка при физической нагрузке;
- Слабость, утомляемость при физической нагрузке;
- Кашель в состоянии покоя или при выполнении физической нагрузки;
- Ночная пароксизмальная одышка;
- ортопноэ;

- олигурия.

**Основными объективными клиническими признаками СН являются**

- периферические отеки;
- гепатомегалия;
- набухание и пульсация шейных вен;
- асцит, гидроторакс;
- двусторонние влажные хрипы;
- тахипноэ;
- тахисистолия, тахиаритмия;
- альтернирующий пульс;
- расширение границ сердца;
- III протодиастолический тон (мелодия “ритма галопа”)
- IV пресистолический тон (при диастолической СН)
- акцент II тона на легочной артерией;
- снижение массы тела.

### **Инструментальная диагностика ХСН**

К основным инструментальным методам исследования относят:

1. Эхокардиографию
2. Допплерографию
3. Рентгенографию грудной клетки
4. ЭКГ
5. Стандартный спектр лабораторных исследований

### **Трансторакальное эхокардиографическое исследование**

Трансторакальное доплерэхокардиографическое исследование позволяет объективизировать существование дисфункции различных отделов сердца, в том числе и ЛЖ. С этой целью оценивают время изоволюмического расслабления (IVRT) ЛЖ, соотношение пиковых скоростей наполнения в раннюю (Е) и позднюю (систола предсердий, А) диастолу ЛЖ (Е/А), время замедления скорости раннего диастолического потока (DT). Для уточнения диагностической ценности показателей ТМК дополнительно оценивают поток в легочных венах:

соотношение скоростей потока в систолу и диастолу желудочков (PVs/PVd), а также соотношение продолжительности потока в систолу предсердий через МК в легочной вене (MVAdur/PVARdur).

1. Нарушения расслабления ЛЖ при нормальном давлении наполнения (синоним: гипертрофический тип диастолической дисфункции): снижение E с компенсаторным повышением A. Величина  $E/A < 1$ , отмечается удлинение IVRT и DT. При этом  $PVs/PVd > 1$ ,  $MVAdur/PVARdur > 1$ .

2. “Псевдонормальное” наполнение ЛЖ: нарушения релаксации с повышением давления наполнения. Показатели E/A, IVRT, DT в пределах нормы, однако  $PVs/PVd < 1$  и  $MVAdur/PVARdur < 1$ .

3. Рестриктивный тип наполнения: существенное повышение E за счет увеличения раннего диастолического трансмитрального градиента давления, обусловленного высоким давлением в ЛП,  $E/A > 2$ , снижение IVRT, DT,  $PVs/PVd$  и  $MVAdur/PVARdur$ .

Нарушение расслабления (гипертрофический тип), псевдонормальный и рестриктивный типы наполнения ЛЖ часто рассматриваются как эволюция умеренной дисфункции в среднетяжелую и тяжелую соответственно.

#### **Дополнительные инструментальные методы исследования.**

Радионуклидная вентрикулография

МРТ

Контрастная спиральная компьютерная томография

Тесты с физической нагрузкой

Холтеровское мониторирование ЭКГ

Стресс-ЭхоКГ с добутамином

Чрезпищеводная ЭхоКГ

Оценка ФВД

Коронароангиография

**Классификация хронической сердечной недостаточности Украинской Ассоциации кардиологов (2008)**

*Основные термины:*

- Клиническая стадия СН
- Вариант СН
- Функциональный класс (ФК)

*Клинические стадии* : I; II А; II Б; III.

**Классификация М.Д.Стражеска и В.Х. Василенка (1935):**

**I** – начальная недостаточность кровообращения; выявляется при физической нагрузке (одышка, тахикардия, утомляемость); в спокойном состоянии гемодинамика и функции органов не нарушены.

**II** – выраженная длительная недостаточность кровообращения; нарушения гемодинамики (застойные явления в малом или большом круге кровообращения), нарушения функции органов и обмена веществ выражены в состоянии покоя;

**период А** – начало стадии, нарушения гемодинамики выражены умеренно; отмечается нарушение функции сердца или только какого-либо из его отделов;

**период Б** – конец стадии: глубокие нарушения гемодинамики.

**III** – конечная, дистрофическая стадия недостаточности кровообращения; тяжелые нарушения гемодинамики, стойки изменения обмена веществ и функций органов, необратимые изменения структуры тканей и органов.

СН I, СН II А, СН II Б и СН III соответствуют критериям I, II А, II Б та III стадий ХСН по классификации М.Д.Стражеско, В.Х. Василенко (1935):

*Варианты СН:*

- С систолической дисфункцией при ФВ менее 45%;
- С сохраненной систолической функцией при ФВ более 45%

**Функциональные классы СН**

По критериям Нью-Йоркской Ассоциации сердца (NYHA)

**ФК I** - больные с заболеванием сердца, у которых выполнение чрезмерных нагрузок вызывает одышку, утомление или сердцебиение.

ФК II - больные с заболеванием сердца, у которых выполнение умеренных нагрузок вызывает одышку, утомление или сердцебиение.

ФК III - больные с заболеванием сердца, у которых выполнение незначительных нагрузок вызывает одышку, утомление или сердцебиение.

ФК IV - больные с заболеванием сердца, у которых выполнение любых нагрузок вызывает одышку, утомление или сердцебиение. Последние могут сохраняться и в состоянии покоя.

### **Диагностика диастолической сердечной недостаточности**

С методологической точки зрения диагноз диастолической СН обычно устанавливается на основании наличия признаков или симптомов СН при условии нарушений диастолического наполнения и верификации нормальной (но не сохраненной) ФВ ЛЖ. При этом результаты доплерэхокардиографии рассматриваются в качестве достаточного основания для подтверждения диагноза. В соответствии с требованиями European Society of Cardiology использование доплерографических методов оценки трансмитрального кровотока (ТМК) и кровотока в легочных венах позволяет достаточно точно оценить характер и тяжесть релаксационных нарушений миокарда. Важно, что большинство пациентов с нарушенным диастолическим паттерном имеют нормальные или близкие к ним размеры ЛЖ и ФВ. Вместе с тем, в 30% случаев у таких пациентов можно документировать и сниженный ударный объем ЛЖ не смотря на наличие нормальной ФВ. Верификация диастолических нарушений с или без подтвержденной гипертрофии ЛЖ вне клинических признаков СН позволяет говорить только о «диастолической дисфункции». Очень важно добиться получения доказательств об изолированности диастолических нарушений, поскольку последние являются зачастую облигатным компонентом систолической дисфункции ЛЖ и не рассматриваются в качестве инициальной причины для формирования диастолической СН

В соответствии с рекомендациями АСС/АНА (1995) достоверными диагностическими признаками диастолической СН являются верификация нормальной ФВ ЛЖ (> 50%) на протяжении первых трех дней появления

клинических признаков СН и объективизации признаков диастолической дисфункции (нарушения релаксации ЛЖ, патологический паттерн наполнения, градиент давления через митральный клапан) любым методом (табл.)

Таблица

Диагностические критерии диастолической сердечной недостаточности  
(American College of Cardiology/American Heart Association, 1995)

	Критерии диастолической СН		
	Достоверная	Возможная	Предположительная
Объективные доказательства существования СН	Наличие симптомов или признаков СН, подтвержденные результатами дополнительных методов исследования (такими как рентгенография органов грудной клетки и измерение кардиоторакального индекса), наличие позитивного ответа на применение диуретиков с или без докуметального подтверждения элевации центрального венозного давления (в состоянии покоя, при физической нагрузке, при «перегрузке» объемом), снижение сердечного индекса		
Объективные доказательства наличия нормальной ФВ ЛЖ	ФВ ЛЖ < 50 % на протяжении 72 ч от начала возникновения СН	ФВ ЛЖ > 50% на протяжении 72 ч от начала возникновения СН	
Объективные доказательства наличия диастолической дисфункции	Наличие признаков нарушения релаксации ЛЖ, патологического паттерна наполнения при проведении внутрисердечной катетеризации	Нет документально подтвержденной информации о наличии диастолической дисфункции	

В соответствии с мнением экспертов European Study Group on Diastolic Heart Failure (1998) и рекомендациями European Society of Cardiology (2007) верификация диастолической СН основывается на документальном подтверждении дефекта релаксации миокарда ЛЖ (катетеризация полостей сердца), нарушений наполнения ЛЖ, ухудшения диастолической податливости и жесткости ЛЖ. Таким образом, на основании критериев АСС/АНА (2005) диагноз диастолической СН можно верифицировать клинически на основе клинических признаков СН при условии надежной оценки нормальной величины ФВ ЛЖ и раз-

меров ЛП. Катетеризация полостей сердца не является обязательной и ее требуется только для подтверждения диагноза. В противоположность этому, рекомендации European Society of Cardiology (2007) основываются на более жестких критериях верификации диастолической СН и требуют проведения инвазивной процедуры.

### **Лечение.**

Лечение ХСН предполагает решение следующих задач:

- 1) замедление прогрессирования заболевания путем защиты сердца и других органов-мишеней (мозга, почек, сосудов);
- 2) уменьшение числа госпитализаций;
- 3) улучшение прогноза;
- 4) предотвращение развития симптомов ХСН (для I стадии патологии);
- 5) устранение симптомов ХСН;
- 6) улучшение качества жизни.

Так какая же терапия на сегодняшний день наиболее оптимальна для лиц с ХСН? Исходя из рекомендаций Европейского общества кардиологов, следует считать, что таковой является терапия, способствующая достижению по крайней мере двух из шести основных задач борьбы с ХСН.

Существует три основных пути достижения поставленных целей при лечении ХСН:

- 1) немедикаментозный (диета, режим физической активности, психологическая реабилитация, организация врачебного контроля и школ для больных с ХСН);
- 2) медикаментозная терапия;
- 3) хирургические, механические и электрофизиологические методы лечения.

Медикаментозная терапия – важная составляющая лечебной стратегии при ХСН. Адекватная фармакотерапия любого заболевания и, в частности, ХСН должна строиться на принципах доказательной медицины. Иными словами, только препараты, эффективность и безопасность которых доказана в длительных многоцентровых двойных слепых плацебо-контролируемых исследо-



ваниях, могут быть рекомендованы к широкому клиническому применению. Точно так же все рекомендации относительно доз лекарственных средств (ЛС) и кратности их приема даются на основании данных контролируемых исследований, доказавших эффективность того или иного метода терапии. Лишь при отсутствии подобных работ в расчет принимаются результаты изучения фармакокинетики. В настоящее время детально разработан алгоритм лечения пациентов с ХСН и систолической дисфункцией ЛЖ. С учетом имеющихся на сегодня сведений, все ЛС, которые применяются для лечения ХСН, можно условно разделить на две группы – основные и дополнительные.

Основные ЛС – это средства с убедительно доказанной эффективностью и безопасностью, которые рекомендованы именно для лечения ХСН (уровень доказательности А). Эти препараты следует использовать у большинства больных с ХСН и систолической дисфункцией. К ним относятся шесть классов ЛС: ИАПФ, БАБ, АА, БРА, диуретики и сердечные гликозиды (СГ). Причем четыре из этих шести классов – нейрогормональные модуляторы.

Дополнительные ЛС – это средства, которые используются лишь у отдельных категорий больных с ХСН и систолической дисфункцией. В свою очередь среди дополнительных препаратов следует выделить две подгруппы:

- а) ЛС, эффективность и/или безопасность которых показана в отдельных крупных исследованиях, но требует уточнения (уровень доказательности В);
- б) ЛС, эффективность и влияние которых на прогноз у больных с ХСН неизвестны (не доказаны), что соответствует III классу рекомендаций и уровню доказательности С. Последние препараты не нужно, да и невозможно использовать для лечения собственно ХСН. Необходимость их применения диктуется определенными клиническими ситуациями, в частности декомпенсацией ХСН (табл.).

Таблица. Алгоритм применения различных лекарственных средств, рекомендованных в лечении пациентов с систолическим вариантом хронической СН

Подходы к лечению	I ФК	II ФК	III ФК	IV ФК
ИАПФ	+	+	+	+
АА (для снижения риска госпитализа-	+	+	+	+

ции и повышения переносимости физических нагрузок)				
БАБ	+ (у пациентов, перенесших ИМ)	+	+	+
Диуретики	-	+	+	+
Спиронолактон	-	-	+	+
Эплеренон	-	+	+	+
Дигоксин*	+	+	+	+
Ресинхронизация	-	-	-	+
Имплантация дефибриллятора-кардиовертера**	-	+	+	+
Механические поддерживающие устройства	-	-	-	+
Трансплантация сердца	-	-	-	+

- - у пациентов с тахисистолической формой ФП, а также у всех пациентов с синусовым ритмом и III-IV ФК.
- \*\* при ФВ ЛЖ менее 35%

### Основные ЛС в терапии ХСН

**Ингибиторы АПФ.** Показаны всем пациентам с ХСН вне зависимости от этиологии, стадии процесса и типа декомпенсации. Доказана лечебная эффективность при лечении ХСН «классических» ИАПФ эналаприла и каптоприла (уровень доказательности А), фозиноприла, лизиноприла и периндоприла (уровень доказательности В). Именно этим ЛС следует отдавать предпочтение при терапии ХСН. Для профилактики ХСН у больных, перенесших острый ИМ, могут применяться каптоприл, рамиприл и фозиноприл (уровень доказательности А).

Терапию ИАПФ следует начинать с низких доз, постепенно (не чаще одного раза в 2-3 дня, а при системной гипотонии еще реже – 1 раз в неделю) титруя их до достижения оптимального эффекта. Титрование дозы ИАПФ – процесс сугубо индивидуальный, и у каждого пациента имеется свой оптимум и максимум эффективных и переносимых доз ЛС. Однако следует подчеркнуть, что останавливаться на минимальных дозах ИАПФ (за исключением случаев развития гипотензии) не просто ошибочно – это лишает больного дополнительных шансов на уменьшение обострений патологии. ИАПФ можно назначать больным с ХСН даже при исходной гипотензии. При начально низком систолическом артериальном давлении (АД) (85-100 мм рт. ст.) эффективность ИАПФ

сохраняется, поэтому их необходимо назначать, снижая стартовую дозу в 2 раза.  $\beta$ -Адреноблокаторы. Известно, что активность САС прогрессивно возрастает по мере увеличения тяжести ХСН. Уже со II стадии ХСН или со II функционального класса (ФК) начинают преобладать негативные дезадаптивные свойства катехоламинов. В связи с этим применение БАБ наиболее целесообразно и эффективно у пациентов с клинически выраженной ХСН II-IV ФК.

В настоящее время **БАБ** (карведилол, метопролола сукцинат, бисопролол и небиволол) наряду с ИАПФ являются главными средствами лечения ХСН. Способность этих ЛС замедлять прогрессирование ХСН, уменьшать число госпитализаций и улучшать прогноз декомпенсированных пациентов не вызывает сомнений (уровень доказательности А), а в отношении снижения риска заболеваемости и смертности таких больных БАБ даже превосходят ИАПФ. БАБ должны применяться у всех лиц с ХСН, не имеющих противопоказаний. Тяжесть декомпенсации, пол, возраст, уровень исходного АД (естественно, кроме выраженной гипотензии), а также исходная частота сердечных сокращений (ЧСС) не играют самостоятельной роли в определении противопоказаний к назначению БАБ. В некоторых случаях (преобладание выраженной тахикардии при невысоком АД, когда сочетание ИАПФ и БАБ затруднено) можно начинать лечение ХСН с назначения  $\beta_1$ -селективного адреноблокатора с последующим присоединением ИАПФ (уровень доказательности В). Наиболее оправдан такой порядок лечения при исходно низкой ФВ (< 28%) (уровень доказательности В). Однако чаще всего БАБ используются дополнительно к ИАПФ и диуретику и только после стабилизации гемодинамических параметров. Важно помнить, что БАБ не относятся к числу средств «скорой помощи» и не позволяют вывести пациентов из состояния декомпенсации и гипергидратации. Конечной целью в любом случае является максимально быстрый перевод больных с ХСН на комбинацию ИАПФ + БАБ.

Лечение БАБ при ХСН необходимо начинать с осторожностью. Дозы следует увеличивать медленно (не чаще одного раза в неделю, а при сомнительной переносимости и чрезмерном снижении АД – один раз в две недели или даже в месяц), до достижения оптимального терапевтического эффекта или

рекомендованной дозы. Для бисопролола таковой является 10 мг/сут., для карведилола – 25-50 мг/сут., для метопролола сукцината – 200 мг/сут., и для небиволола – 10 мг/сут.

В ходе лечения БАБ и особенно в первые 2 нед терапии возможно обострение симптомов ХСН. В таких случаях следует попытаться оптимизировать иную терапию – увеличить дозы диуретиков и, если возможно, ИАПФ; допускается применение ЛС с положительным инотропным действием (СГ в низких дозах или кальциевых сенситизаторов – например, левосимендана), а также более медленное титрование дозы БАБ. Следует избегать полной отмены БАБ, так как это может приводить к ухудшению течения ХСН. После стабилизации состояния пациента лечение БАБ должно быть возобновлено в более низких дозах. Стоит помнить, что, как и в случае с ИАПФ, титрование дозы БАБ – процесс сугубо индивидуальный и у каждого пациента имеется своя оптимальная доза ЛС. Кроме того, следует учитывать, что жители различных регионов и представители разных национальностей неодинаково переносят одни и те же дозы.

**Антагонисты альдостерона.** На протяжении почти 40 лет в комплексной диуретической терапии тяжелой ХСН назначается спиронолактон. В дозах 100-300 мг/сут это ЛС успешно применяется как калийсберегающий диуретик в активной фазе диуретической терапии для преодоления резистентной гипергидратации, гипокалиемии и гипوماгнемии. В период достижения компенсации (особенно у пациентов с ХСН III-IV ФК) применение спиронолактона абсолютно необходимо и можно не бояться сочетания его высоких доз с ИАПФ или БРА, если только правильно используются активные диуретики и достигается положительный диурез. Однако после достижения состояния компенсации переходят к приему (возможно, длительному) низких доз спиронолактона в качестве дополнительного нейрогормонального модулятора. Спиринолактон в низких (25-50 мг) дозах рекомендуется использовать вместе с ИАПФ и БАБ у больных с ХСН III-IV ФК. Это позволяет более полно блокировать РААС, улучшать течение заболевания и прогноз пациентов (уровень доказательности А). На сегодняшний день именно сочетание трех нейрогормональных модуля-

торов – ИАПФ, БАБ и АА является наиболее рациональной схемой лечения больных с тяжелой ХСН. Длительный прием еще одного антагониста альдостерона – эплеренона показан у пациентов с тяжелой ХСН после ИМ и с сопутствующим сахарным диабетом.

**Блокаторы рецепторов АП.** Эффект этой группы ЛС при ХСН изучается более 10 лет. В настоящее время при лечении больных с ХСН и сниженной ФВ наравне с ИАПФ может применяться кандесартан (уровень доказательности А). Помимо кандесартана можно также с успехом использовать лосартан и валсартан. Кроме того, лосартан может предупреждать развитие ХСН, в том числе у пациентов с сахарным диабетом и нефропатией, что выдвигает его в число ЛС, используемых для профилактики декомпенсации сердечной деятельности (уровень доказательности В).

Исходя из имеющихся на сегодня данных, БРА можно назначать дополнительно к ИАПФ, однако более предпочтительна комбинация ИАПФ + БАБ. Только при непереносимости последних следует переходить к комбинации ИАПФ + БРА. Сочетание ИАПФ + БРА + БАБ способно в большей степени блокировать нейрогормоны и процессы РМ, но, в то же время, приводит к чрезмерному снижению уровня АД и реактивации нейрогормональных систем, ответственных за прогрессирование ХСН.

**Диуретики.** Диуретики показаны всем больным с клиническими симптомами ХСН, связанными с избыточной задержкой натрия и воды в организме. Адекватное применение диуретиков позволяет в относительно короткие сроки уменьшить проявления ХСН и повысить толерантность больных к физическим нагрузкам. При правильном применении эти ЛС позволяют снизить частоту госпитализаций, что соответствует достижению трех из шести основных задач лечения ХСН. Диуретики следует назначать не в виде монотерапии, а в комбинации с ИАПФ. Дегидратационная терапия при ХСН имеет две фазы: 1) активную (в период гипергидратации и застоя) и 2) поддерживающую (для поддержания эволюционного состояния после достижения компенсации). В активной фазе превышение объема выделенной мочи над объемом введенной жидкости должно составлять 1-2 л/сут при ежедневном уменьшении массы тела при-

близительно на 1 кг. Фаза активного лечения должна продолжаться до достижения компенсации и включать ограничение потребления поваренной соли (до 1,5 г/сут) и жидкости (до 1000 мл/сут). Лечение мочегонными ЛС следует начинать с самого слабого препарата, используя низкие дозы (особенно у больных, не получавших диуретики ранее). При необходимости следует переходить к назначению более мощных диуретических ЛС или использовать их комбинации, в последующем подбирая дозу по принципу *quantum satis*.

Диуретики делятся на группы соответственно локализации их действия в нефроне. На проксимальные канальцы влияют ингибиторы карбоангидразы (ацетазоламид); на кортикальную часть восходящего колена петли Генле и начальную часть дистальных канальцев – тиазидные и тиазидоподобные диуретики (гипотиазид, индапамид, хлорталидон); на все восходящее колено петли Генле – петлевые диуретики (фуросемид, этакриновая кислота, буметанид, торасемид); на дистальные канальцы – конкурентные (спиронолактон) и неконкурентные (триамтерен) АА, относящиеся к группе калийсберегающих диуретиков. При лечении отечного синдрома у больных с ХСН главным образом используются тиазидные и петлевые диуретики.

Поддерживающая фаза терапии заключается в регулярном приеме диуретиков (при необходимости – их комбинации), особенно у больных со стабильной гемодинамикой, но склонных к гиперволемии. Профилактический прием диуретиков проводится в индивидуальных дозах, эффективность которых определяется сбалансированным диурезом и стабильной массой тела.

В последние 20 лет большое внимание уделяется торасемиду. Он является типичным петлевым диуретиком, блокирующим реабсорбцию натрия и воды в восходящей части петли Генле. Данные литературы указывают на то, что по фармакокинетическим свойствам он превосходит фуросемид. Торасемид имеет лучшую и предсказуемую всасываемость по сравнению с фуросемидом, причем его биоусвояемость не зависит от приема пищи и почти вдвое выше, чем у фуросемида. Стартовая суточная доза торасемида составляет 5-10 мг, при необходимости она может быть увеличена до 100-200 мг. Главным положительным отличием торасемида от других петлевых диуретиков являются его дополни-

тельные эффекты в отношении РААС. Доказано дозозависимое блокирующее действие торасемида на стимулируемый АТII вход кальция в клетки, а также его антиальдостероновый эффект. В сравнительных контролируемых исследованиях с фуросемидом торасемид продемонстрировал более высокую клиническую эффективность и переносимость, а также способность уменьшать число повторных госпитализаций в связи с обострением ХСН.

**Сердечные гликозиды.** СГ уже более 20 лет остаются в числе основных средств лечения ХСН, хотя не оказывают положительного влияния на прогноз больных с ХСН и не замедляют прогрессирование заболевания. Эти ЛС улучшают клиническую симптоматику, качество жизни и снижают потребность в госпитализации из-за декомпенсации ХСН. СГ имеют три основных механизма действия: положительный инотропный, отрицательный хронотропный и нейромодуляторный. В клинической практике принято считать главным при лечении ХСН именно положительное инотропное действие СГ. Однако это действие проявляется при их приеме в высоких дозах (для дигоксина – свыше 0,375 мг/сут). В то же время применение высоких доз СГ чревато развитием интоксикации и является предиктором негативного влияния на прогноз у больных с ХСН (уровень доказательности А).

В настоящее время в клинической практике преимущественно используется дигоксин, обладающий оптимальными фармакодинамическими свойствами и доказанной клинической эффективностью (уровень доказательности А).

Дигоксин остается средством выбора при ХСН и фибрилляции предсердий. Положительный эффект данного ЛС проявляется благодаря его способности замедлять атриовентрикулярную проводимость и снижать ЧСС. Тем не менее следует воздержаться от рутинного использования дигоксина у этой категории больных, а при необходимости снижения ЧСС – отдавать предпочтение БАБ. В ряде случаев выгодным является сочетание дигоксина с БАБ. На фоне приема этой комбинации лучше контролируется ЧСС, снижается риск опасных для жизни желудочковых аритмий и уменьшается опасность обострения коронарной недостаточности. При невозможности применения БАБ доза дигоксина у больных ХСН не должна превышать 0,25 мг/сут (для больных с массой тела

более 85 кг допускается повышение до 0,375 мг/сут, а при массе тела менее 55 кг – до 0,125 мг/сут). В указанной дозе он действует преимущественно как нейрорегормональный модулятор, оказывает слабый положительный инотропный эффект и не стимулирует развитие нарушений сердечного ритма. При явлениях почечной недостаточности суточная доза дигоксина должна быть уменьшена пропорционально снижению клиренса креатинина, а у больных пожилого возраста – до 0,0625-0,125 мг. Применение дигоксина также требует осторожности у женщин и особенно у пациентов с коронарной патологией и стенокардией. Согласно современным рекомендациям, другие СГ, за исключением дигоксина, для длительного лечения больных с ХСН не показаны. Также отсутствуют исследования, подтверждающие эффективность короткодействующих СГ. Эти ЛС не должны применяться в клинической практике при терапии ХСН.

### **Дополнительные ЛС в терапии ХСН**

**Периферические вазодилататоры (ПВ).** В настоящее время ПВ не входят в число ЛС, используемых для длительного лечения ХСН. Они не влияют на прогноз, частоту госпитализаций и прогрессирование заболевания (уровень доказательности В). Исключение составляет применение комбинации нитратов (венозных ПВ) с гидралазином (артериолярным ПВ) у пациентов негроидной расы. У этого контингента больных подобная комбинация (в дополнение к ИАПФ, БАБ, диуретикам) может способствовать улучшению прогноза. Нитраты могут назначаться лишь при декомпенсации ХСН (особенно ишемического генеза), при уровне систолического АД выше 100 мм рт. ст. и клинических проявлениях застоя в сосудах малого круга кровообращения. После устранения признаков застоя нитраты должны быть отменены, за исключением случаев, когда их прием необходим ввиду наличия стенокардии. Во всех остальных случаях нитраты при ХСН не показаны.

В качестве артериолярных ПВ можно применять лишь дигидропиридины длительного действия (фелодипин и амлодипин). Присоединение этих препаратов к стандартной терапии ХСН не влияет на выживаемость пациентов и не приводит к уменьшению выраженности клинических симптомов (уровень доказательности А). Применение данных ЛС возможно у пациентов с ХСН и арте-



риальной гипертензией, которую не удастся контролировать с помощью других ЛС.

В настоящее время назначение  $\alpha$ -адреноблокаторов при ХСН не показано (уровень доказательности В).

**Статины.** Эти ЛС обладают способностью предотвращать развитие ХСН у пациентов с разными формами ишемической болезни сердца. Поэтому статины рекомендованы к применению у всех больных с ХСН ишемической этиологии.

**Непрямые антикоагулянты.** Постоянный прием этих ЛС обязателен для больных с ХСН при наличии постоянной или пароксизмальной формы фибрилляции предсердий и повышенного риска тромбоэмболий. Последний регистрируется среди пациентов, имеющих мерцательную аритмию в сочетании с одним из следующих факторов (уровень доказательности А):

- пожилой возраст;
- наличие тромбоэмболий в анамнезе;
- сведения о перенесенных инсультах и транзиторных нарушениях мозгового кровообращения;
- наличие внутрисердечных тромбов;
- резкое снижение ФВ (< 35%) и расширение камер сердца (конечный диастолический размер ЛЖ > 6,5 см);
- хирургические вмешательства на сердце в анамнезе;
- неоперированный гемодинамически значимый митральный стеноз.

Непрямые антикоагулянты при ХСН не могут быть заменены антитромботическими средствами (аспирином, клопидогрелем или их комбинацией), поскольку эффективность лечения при этом достоверно снижается, а относительно риска осложнений (кровотечений) комбинация аспирина и клопидогреля не отличается от варфарина (степень доказательности А).

Доказательств эффективности непрямых антикоагулянтов у больных с ХСН и синусовым ритмом (даже при дилатации сердца и наличии тромбов) в настоящее время нет, поэтому в этих случаях их использование оставляется на усмотрение лечащего врача.

Для снижения риска геморрагических осложнений прием непрямых коагулянтов должен проходить под регулярным контролем значений международного нормализованного отношения (допускается в пределах 2,0-3,0). При невозможности его определения необходимо контролировать протромбиновый индекс (допускается в пределах 50-60%).

**Антиаритмические средства.** Подавляющее число больных с ХСН имеют опасные для жизни желудочковые аритмии. Около 2/3 больных с начальными стадиями ХСН и треть пациентов с финальными ее стадиями умирают внезапно. Следует помнить, что улучшение гемодинамики не предотвращает возможности развития опасных аритмий.

Основные положения при лечении желудочковых нарушений ритма сердца у больных с ХСН сводятся к следующему.

1. Лечение требуют лишь опасные для жизни и симптомные желудочковые аритмии (уровень доказательности В).
2. Во всех случаях средством выбора в лечении больных с ХСН и желудочковыми аритмиями являются БАБ, обладающие умеренным антиаритмическим, но выраженным антифибрилляторным действием, благодаря чему достигается достоверное снижение риска внезапной смерти.
3. При неэффективности БАБ для антиаритмического лечения применяются антиаритмики III класса (амиодарон, соталол, дофетилид) [10, 14, 44].
4. Амиодарон – средство выбора у больных с умеренно выраженной ХСН (I-II ФК).

Амиодарон может снижать риск внезапной смерти у декомпенсированных пациентов с желудочковыми аритмиями, в то время как риск общей смертности достоверно не изменяется (уровень доказательности В). Эффект амиодарона проявляется максимально выражено лишь при сочетании с БАБ (уровень доказательности В). Однако следует помнить, что не менее чем у 40% больных он вызывает опасные побочные эффекты, чаще всего – нарушение функции щитовидной железы. Поэтому амиодарон следует использовать в низких дозах (100-200 мг/сут) и всегда оценивать соотношение польза/ риск.

У лиц с выраженной ХСН (III-IV ФК) применение амиодарона противопоказано, поскольку ассоциируется с достоверным ухудшением прогноза (уровень доказательности А). Причем наибольшая неэффективность терапии амиодароном отмечается у пациентов с синусовым ритмом.

Для контроля ЧСС при постоянной форме фибрилляции предсердий наиболее эффективным может быть использование комбинации дигоксина и БАБ. Дигоксин замедляет атриовентрикулярную проводимость, уменьшает ЧСС в покое. В то же время за счет снижения симпатической стимуляции синусового узла БАБ потенцируют брадикардические эффекты дигоксина и предотвращают появление тахикардии во время физических нагрузок. Комбинация дигоксина с БАБ (в том числе соталолом) позволяет эффективно контролировать ЧСС у пациентов как с сохраняющимся мерцанием предсердий, так и с синусовым ритмом в межприступный период (уровень доказательности В).

**Антиагреганты.** Вопрос о целесообразности применения антиагрегантов (в частности, аспирин) при ХСН до конца не решен и требует дальнейших специальных исследований. В настоящее время правильной является позиция о крайне редком (только при наличии прямых показаний) назначении минимально эффективных доз ЛС этого класса. Показано использование аспирина только в качестве средства вторичной профилактики у больных с давним (более 3 мес) острым ИМ. Применение данного ЛС позволяет снизить риск повторного острого ИМ, но не смерти (уровень доказательности А). Это положение не доказано для пациентов с ХСН без ранее перенесенного острого ИМ. Необходимо подчеркнуть, что при назначении антиагрегантов возрастает риск геморрагических осложнений, включая желудочно-кишечные кровотечения и геморрагические инсульты (уровень доказательности А).

**Негликозидные инотропные ЛС.** Применение негликозидных инотропных ЛС, несмотря на кратковременное улучшение гемодинамики и клинического состояния больных с декомпенсацией ХСН, при долгосрочном наблюдении повышает риск их смерти (уровень доказательности А). Более того, даже кратковременная инотропная поддержка в период декомпенсации может отри-

цательно влиять на отдаленный прогноз у лиц с ХСН (уровень доказательности В). Поэтому сегодня эти ЛС не рекомендованы для лечения ХСН.

При критическом состоянии (обострении ХСН) лучше всего использовать кальциевый сенситизатор левосимендан (болюсно – 12 мкг/кг, затем внутривенно капельно – 0,1-0,21 мкг/кг/мин). Это ЛС максимально улучшает показатели гемодинамики, не имеет отрицательных взаимодействий с БАБ (в отличие от добутамина) и рекомендовано Европейским обществом кардиологов для лечения обострений ХСН.

Внутривенное капельное введение добутамина (со скоростью 2,5-10 мкг/кг/мин) проводится лишь при симптомной гипотонии по жизненным показаниям. Длительность непрерывной инфузии не должна превышать 48-72 ч.

### **ЛС, не рекомендованные к применению при ХСН**

Речь идет о препаратах, которые могут реально или потенциально ухудшать течение и стимулировать прогрессирование ХСН. По возможности при лечении декомпенсации ХСН необходимо исключить:

- нестероидные противовоспалительные средства – как селективные, так и не-селективные (включая аспирин в дозах выше 325 мг/сут). Особенно опасен их прием в период декомпенсации и гипергидратации. Применение ЛС этой группы может приводить к ухудшению клинического состояния, гиперкалиемии (при совместном их использовании с АА) и задержке жидкости вплоть до развития отека легких;
- глюкокортикоиды. Назначение стероидных гормонов возможно лишь при наличии упорной гипотонии и тяжелого отеочного синдрома для облегчения начала лечения ИАПФ, БАБ и диуретиками. В других случаях применение глюкокортикоидов при ХСН следует избегать ввиду возможности развития опасных для жизни осложнений;
- трициклические антидепрессанты;
- антиаритмические ЛС I класса;
- блокаторы медленных кальциевых каналов (верапамил, дилтиазем, короткодействующие дигидропиридины);
- препараты лития.

## Профилактика СН

Основным подходом к первичной профилактике СН является адекватное лечение основного заболевания или модификация факторов риска, создающих условия для манифестации СН. В качестве программ вторичной профилактики используются медикаментозные (см. табл. выше) и не медикаментозные (диета, физические тренировки, визиты медицинского персонала, процедуры ресинхронизации, имплантация дефибриллятора/кардиовертера, трансплантация сердца или механического поддерживающего устройства) методы лечения.

## АЛГОРИТМЫ

### принятия решения при диагностике и лечении сердечной недостаточности

Таблица 1. Клинические и гемодинамические признаки при разных вариантах ОСН

Клинический статус	Частота сердечных сокращений	Систолическое артериальное давление, мм. рт.ст.	Сердечный индекс, л/мин/м <sup>2</sup>	Давление заклинивания в легочных капиллярах, мм рт.ст.	Застой по Киллипу	Диурез	Гиперфузия	Гиперфузия органов
I. Острая декомпенсированная хроническая сердечная недостаточность	+/-	Низкое нормальное / высокое	Низкий нормальный / высокий	Легкое повышение	К II	+	+/-	—
II. Острая сердечная недостаточность с гипертензией / гипертоническим кризом	Обычно повышена	Высокое	+/-	> 18	К II-IV	+/-	+/-	+ без симптомов со стороны ЦНС
III. Острая сердечная недостаточность с отеком легких	+	Низкое нормальное	Низкий	Повышено	К III	+	+/-	—
IVa. Кардиогенный шок* / синдром малого выброса	+	Низкое нормальное	Низкий, < 2,2	> 16	К III-IV	Низкий	+	+
IVb. Тяжелый кардиогенный шок	Больше 90	< 90	< 1,8	> 18	К IV	Очень низкий	++	+
V. Недостаточность с высоким выбросом	+	+/-	+	+/-	К II	+	—	—
VI. Острая правосторонняя сердечная недостаточность	Обычно низкая	Низкое	Низкий	Низкое	—	+/-	+/-, острое начало	+/-

Примечания: \* — отличие синдрома низкого сердечного выброса от кардиогенного шока субъективно, при оценке конкретного больного эти пункты классификации могут частично совпадать.

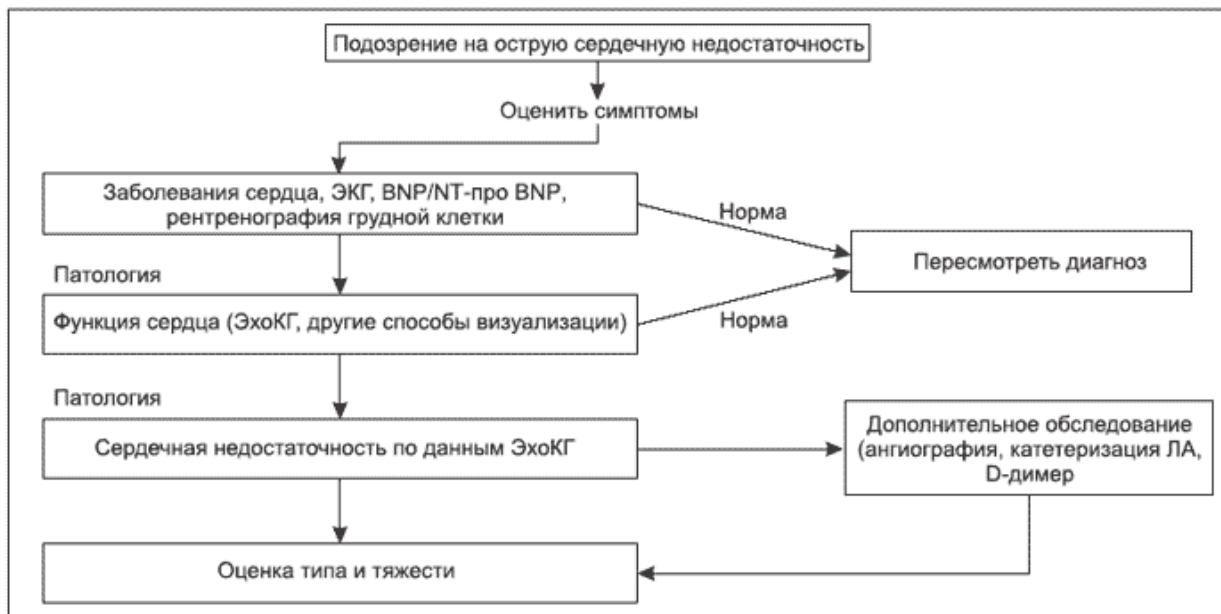


Рисунок 1. Диагностика ОСН

#### ***V. Перечень контрольных вопросов для начального контроля.***

- Каковы основные этиологические факторы острой и хронической СН
- Современная классификация острой СН
- Каковы современные представления о патогенезе хронической СН
- Каковы основные подходы к диагностике СН
- Укажите критерии верификации систолической и диастолической СН
- Каковы современные представления об основных причинах возникновения СН и методах оценки видов дисфункции миокарда
- Каковы основные методы оценки видов дисфункции миокарда
- Принципы оказания помощи пациентам с острой и хронической СН
- Основные методы оценки контрактильной и релаксационной функции миокарда
- Современная классификация хронической СН
- Современная стратегия лечения хронической СН
- Каковы принципы выбора лекарственных средств для лечения ХСН в зависимости от ФК СН.
- Каковы методы дифференциальной диагностики СН

#### ***Вопросы для конечного контроля***

- Каковы современные требования к диагностике асимптомной и манифестной хронической СН
- Каковы этиологические факторы острой и хронической СН
- Укажите основные звенья патогенеза острой СН
- Дайте характеристику современным представлениям о патофизиологии острой и хронической СН
- Перечислите основные методы диагностики острой и хронической СН
- Изложите современную классификацию острой и хронической СН
- Какова роль нейрогуморальной и провоспалительной активации в формировании асимптомной и манифестной хронической СН
- Каков патогенез нарушений центральной и периферической гемодинамики при различных формах острой и хронической СН
- Каковы основные варианты хронической СН в зависимости от состояния сократительной способности
- Перечислите лекарственные средства, улучшающие исходы у пациентов с ХСН
- Перечислите лекарственные средства, применение которых у больных с ХСН должно быть ограничено
- Опишите клинические проявления хронической СН в зависимости от ФК СН
- Изложите основные принципы оказания помощи пациентам с ОСН и ХСН
- Назовите основные принципы первичной и вторичной профилактики СН
- Каковы основные неинвазивные методы оценки сократительной и релаксационной функции миокарда
- Каковы методы дифференциальной диагностики СН
- Каковы современные требования, предъявляемые к методам оценки прогноза и экспертизы трудоспособности у пациентов с СН

### *Тесты для самоконтроля*

1. Какие из биологических маркеров рекомендованы для верификации сердечной недостаточности?
  - А. Мозговой натрийуретический пептид
  - В. Адреналин
  - С. Норадреналин

- Д. Альдостерон
- Е. Эндотелин-1

2. Для верификации 1 ФК СН NYHA необходимо оценить:

- А. Максимальное потребление O<sub>2</sub> на пике максимально переносимой нагрузки
- В. Дистанцию 6-минутной ходьбы
- С. Пороговую мощность нагрузки на тредмиле
- Д. Общую физическую работоспособность
- Е. Объем выполненной работы на велоэргометре

3. Наиболее вероятная причина смертельного исхода у больных с 1 ФК СН:

- А. Внезапная смерть
- В. Инфаркт миокарда
- С. ТЭЛА
- Д. Инсульт
- Е. Острая сердечная недостаточность

4. Каким методом можно наиболее точно стратифицировать больного с СН в группу высокого риска внезапной смерти?

- А. Измерение ФВ ЛЖ
- В. Измерение RR на ЭКГ
- С. Частые экстрасистолы
- Д. Поздних потенциалов на ЭКГ
- Е. Измерение интервалов QT

5. Нормальное значение кардиоторакального индекса для лиц старше 18 лет:

- А. 0,5-0,55 ед
- В. 0,55-0,6 ед
- С. 0,6-0,65 ед
- Д. 0,45-0,5 ед
- Е. 0,4-0,45 ед

6. Бета-адреноблокаторы рекомендованы:

- А. Для больных с СН с II-IV ФК NYHA
- В. Для всех больных с СН
- С. Для постинфарктных больных с СН
- Д. Для больных с I ФК СН
- Е. Для больных с IV ФК СН

7. Спиринолактон рекомендован для лечения больных с СН:

- А. При III-IV ФК СН
- В. При I-IV ФК СН
- С. При I-II ФК СН
- Д. При II-IV ФК СН
- Е. При IV ФК СН



8. Концепция, наиболее в полной мере отвечающая современным представлениям о патогенезе СН:

- А. Нейрогуморальная
- В. Провоспалительная
- С. Кардиоренальная
- Д. Гемодинамическая
- Е. Наследственная

9. Для лечения СН рекомендованы все бета-адреноблокаторы, кроме:

- А. Тимолола
- В. Бисопролола
- С. Небиволола
- Д. Метопролола ER/SR
- Е. Карведилола

10. Процедура ресинхронизации показана больным с СН при:

- А. Уширении QRS > 120 мс
- В. Рефрактерность к диуретикам
- С. ЧСС > 100 в 1 мин
- Д. Гипотензии
- Е. Всем вышеперечисленном

#### ***VI. Список использованной литературы.***

1. Амосова Е.Н. Сердечная недостаточность: от новых аспектов патогенеза к совершенствованию диагностики и новым целям лечения. Лікування та діагностика.-2000.-№ 2.-С.7-12.
2. Рекомендації Української Асоціації кардіологів з діагностики, лікування та профілактики хронічної серцевої недостатності у дорослих (2012) / Под ред.. проф. Воронков Л.Г.
3. Руководство по кардиологии / Под ред. В.Н. Коваленко. – Киев, Морион, 2008. – 1186 с.
4. Настанова з кардіології / За ред. В.М. Коваленка / Київ, Моріон, 2012. – 216с.

#### ***Список дополнительной литературы***

5. Нетяженко В.З., Корост Я.М. Основні підходи до лікування хронічної серцевої недостатності // Ліки України.- 2003.-№ 3 (68).-С.5-9.
6. Воронков Л.Г. Хроническая сердечная недостаточность. Киев, 2002, 136 с

7. Воронков Л.Г., Коваленко В.Н., Рябенко Д.В. Хроническая сердечная недостаточность: механизмы, стандарты диагностики и лечения. К., Морион, 2012, 144 с
8. Khazanie P, Rogers JG. Patient selection for left ventricular assist devices. *Congest. Heart Fail.* 2011. – Vol.17. – P. 227–234.
9. McKelvie RS, Moe GW, Cheung A, et al. The 2011 Canadian Cardiovascular Society heart failure management guidelines update: focus on sleep apnea, renal dysfunction, mechanical circulatory support, and palliative care. *Can. J. Cardiol.* 2011. – Vol.27. – P.319–338
10. McMurray J.J.V. et al. ESC Guidelines for the diagnosis and treatment of acute and chronic heart failure (Version 2012). The Task Force for the Diagnosis and Treatment of Acute and Chronic Heart Failure 2012 of the European Society of Cardiology. Developed in collaboration with the Heart Failure Association (HFA) of the ESC. *Eur. Heart J.* 2012. – Vol. 33(14). – P.1787-847
11. Perk J, De Backer G, Gohlke H, et al. European Guidelines on cardiovascular disease prevention in clinical practice (version 2012): The Fifth Joint Task Force of the European Society of Cardiology and Other Societies on Cardiovascular Disease Prevention in Clinical Practice (constituted by representatives of nine societies and by invited experts) \*Developed with the special contribution of the European Association for Cardiovascular Prevention & Rehabilitation (EACPR). *Eur Heart J* 2012, doi:10.1093/eurheartj/ehs092. Published online ahead of print 3 May 2012.
12. Vahanian A, Alfieri O, Andreotti F, et al.. Guidelines on the Management of Valvular Heart Disease (Version 2012). The Joint Task Force on the Management of Valvular Heart Disease of the European Society of Cardiology (ESC) and the European Association for Cardio-Thoracic Surgery (EACTS). *Eur Heart J* 2012.