

ПАТОГЕНЕТИЧНА РОЛЬ ГЕНОТИПУ HCV ТА ІНСУЛІНОРЕЗИСТЕНТНОСТІ В РОЗВИТКУ СТЕАТОЗУ ТА ФІБРОЗУ ПЕЧІНКИ У ХВОРИХ НА ХРОНІЧНИЙ ГЕПАТИТ С

О.В. Рябоконь, В.О. Туманський, Ю.Ю. Рябоконь, О.О. Фурик

Запорізький державний медичний університет, Запоріжжя, Україна

У дослідження включено 78 хворих на хронічний гепатит С з морфологічною верифікацією стадії фіброзу печінки та ступеня виразності стеатозу печінки. Показано, що у хворих інфікованих 3 генотипом HCV частіше виявлявся стеатоз печінки S2-3, ніж у пацієнтів інфікованих 1 генотипом HCV, за відсутності статистично значущої різниці ступеня виразності фіброзу печінки при інфікуванні різними генотипами HCV. Інсулінорезистентність, яка підтверджена підвищенням НОМА-індексу, зафіксовано у 84,6 % хворих. Наявність інсулінорезистентності не залежала від генотипу HCV, проте її ступінь виразності мав прямий зв'язок з прогресуванням фіброзу та наявністю вираженого стеатозу печінки.

Ключові слова: хронічний гепатит С, інсулінорезистентність, морфологічні зміни.

ПАТОГЕНЕТИЧЕСКИЕ ОСОБЕННОСТИ РАЗВИТИЯ СТЕАТОЗА И ФИБРОЗА ПЕЧЕНИ У БОЛЬНЫХ ХРОНИЧЕСКИМ ГЕПАТИТОМ С

Е.В. Рябоконь, В.А. Туманский, Ю.Ю. Рябоконь, Е.А. Фурик

Запорожский государственный медицинский университет, Запорожье, Украина

В работу включено 78 больных хроническим гепатитом С с морфологически верифицированной стадией фиброза печени и степенью выраженности стеатоза печени. Показано, что у больных, инфицированных 3 генотипом HCV чаще выявлялся стеатоз печени S2-3, чем у пациентов инфицированных 1 генотипом HCV, при отсутствии статистически значимой разницы степени выраженности фиброза печени при инфицировании разными генотипами HCV. Инсулинорезистентность, подтвержденная повышением НОМА-индекса, зарегистрирована у 84,6 % больных. Наличие инсулинорезистентности не зависело от генотипа HCV, однако степень ее выраженности имела прямую связь с прогрессированием фиброза печени и наличием выраженного стеатоза печени.

Ключевые слова: хронический гепатит С, инсулинорезистентность, морфологические изменения.

PATHOGENETIC ROLE OF HCV GENOTYPE AND INSULIN RESISTANCE IN THE DEVELOPMENT OF LIVER STEATOSIS AND FIBROSIS IN PATIENTS WITH CHRONIC HEPATITIS C

E.V. Riabokon, V.A. Tumansky, Y.Y. Riabokon, E.A. Furik

Zaporizhzhya state medical university, Zaporizhzhya, Ukraine

The investigation included 78 patients with chronic hepatitis C with morphological verification of the stage of liver fibrosis and degree of liver steatosis. It has been shown that in the patients, infected with 3 genotype HCV, liver steatosis S2-3 was detected more often than in the patients infected with 1 genotype HCV, in the absence of statistically significant difference of the degree of expression of liver fibrosis in case of infection with different HCV genotypes.

Insulin resistance, confirmed by increased HOMA-index, was observed in 84.6% patients. The presence of insulin resistance did not depend on HCV genotype, however, its degree of expression had a direct correlation with fibrosis progression and the presence of evident liver steatosis.

Key words: chronic hepatitis C, insulin resistance, morphological changes.

Вступ. Хронічний гепатит С (ХГС) є найактуальнішою проблемою сучасної інфектології, що обумовлено прогресуванням фіброзу печінки з подальшим розвитком цирозу та гепатоцелюлярної карциноми [1]. Проте певною особливістю морфологічних змін в печінці у хворих на ХГС є стеатоз печінки, який реєструється за даними різних дослідників від 30 % до 73 % пацієнтів, причому частота його розвитку суттєво вища, ніж при інших захворюваннях печінки [2, 3]. На сьогодні розглядається декілька механізмів розвитку стеатозу печінки у хворих на ХГС. Насамперед, це стосується безпосередньої участі HCV в його розвитку – вірусіндукований стеатоз печінки, що є найбільш характерним для хворих, інфікованих 3 генотипом HCV та пояснюється імові-

ним впливом специфічних послідовностей core-протеїну HCV генотипу 3 на процеси депонування ліпідів в гепатоцитах [4, 5].

Іншим фактором розвитку стеатозу печінки у хворих на ХГС є інсулінорезистентність (ІР) й пов'язана з нею метаболічна жирова інфільтрація печінки. В розвитку вірусіндукованої ІР обговорюється роль діабетогенного ефекту дії специфічних сиквенсів HCV. В дослідженні [6] показано, що core-протеїн здатний втручатися у внутрішньоклітинний шлях передачі інсулінового сигналу. Епідеміологічні дослідження підтверджують, що у хворих на ХГС, на відміну від HCV-негативних пацієнтів з іншими захворюваннями печінки, в 3 рази частіше реєструється гіперглікемія [7]. В сучасній літературі обговорюється

вплив окремих генотипів HCV на розвиток IP. У хворих на цукровий діабет 2-го типу в поєднанні з ХГС виявлявся HCV 2a генотип у 21 % проти 3 % хворих контрольної групи. На думку авторів, це свідчить на користь діабетогенного ефекту дії специфічних сиквенсів HCV [8]. У пацієнтів з 3a генотипом HCV може включатися до внутрішньопечінкового інсулінового каскаду за допомогою пригнічення пероксисомального γ -рецептора активації й проліферації [9]. Однак дотепер залишається відкритим питання: чи характерна IP для всіх генотипів HCV. Вірусіндукований генез розвитку IP у хворих на ХГС підтверджують також результати протівірусного лікування: чутливість до інсуліну вірогідно покращується при негативації HCV RNA. При збереженні вірусної реплікації у хворих на ХГС чутливість до інсуліну не змінюється, незважаючи на зниження індексу маси тіла в процесі протівірусного лікування [10].

Мета дослідження. Проаналізувати особливості формування стеатозу печінки у хворих на хронічний гепатит С з урахуванням генотипу HCV та наявності інсулінорезистентності.

Матеріали та методи. У дослідження було включено 78 хворих на ХГС з морфологічним підтвердженням діагнозу. Гістологічне дослідження гепатобіоптатів, отриманих шляхом чезрешкірної пункційної трепанобіопсії, проведеної завідувачем кафедри патологічної анатомії Запорізького державного медичного університету д.мед.н., професором В.О. Туманським. Вираз-

ність фіброзу печінки оцінювали за шкалою METAVIR [11], а ступінь стеатозу печінки оцінювали за кількістю гепатоцитів з ліпідними включеннями [12]. У всіх хворих визначали HCV-RNA в крові та генотип HCV методом полімеразної ланцюгової реакції. Інфікування 1 генотипом було у 45 (57,7 %) пацієнтів, 3 генотипом – у 31 (39,7 %) хворих, у 2 (2,6 %) виявлено 2 генотип HCV.

IP підтверджували шляхом застосування методу “гомеостатичної” моделі (НОМА IR), розраховували на підставі показників інсуліну й глюкози в сироватці крові [10]. Вміст інсуліну у сироватці крові досліджували методом імуноферментного аналізу з використанням ELISA-наборів для кількісного виміру (DRG, Німеччина).

Статистичну обробку отриманих результатів досліджень здійснювали на персональному комп’ютері з використанням сформованої бази даних обстежених пацієнтів в програмі «STATISTICA® for Windows 6.0» (StatSoft Inc., № AXXR712D833214FAN5).

Результати та їх обговорення. Аналіз ступеня виразності стеатозу печінки у хворих на ХГС показав залежність від інфікування різними генотипами HCV. Так, високий ступінь стеатозу печінки S3 реєструвався лише у хворих інфікованих 3 генотипом вірусу (12 – 38,7 %), а стеатоз печінки S2 виявлявся у цих хворих частіше ($\chi^2=4,1$, $p<0,05$), ніж у пацієнтів інфікованих 1 генотипом HCV: у 12 (38,7 %) проти 8 (17,8 %) хворих. Відсутність стеатозу печінки S0 та ступінь S1 реєструвалися частіше у пацієнтів інфікованих 1 генотипом HCV: у 9 (20 %)

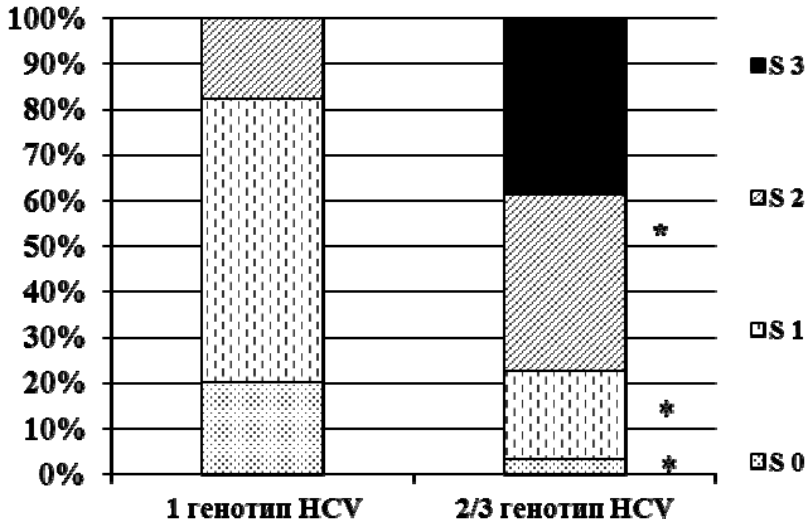


Рисунок 1. Виразність стеатозу печінки у хворих на ХГС залежно від інфікування різними генотипами HCV (* - різниця вірогідна $p < 0,05$ порівняно з хворими, інфікованими 1 генотипом HCV).

проти 1 (3,2 %) хворих ($\chi^2=4,5$, $p < 0,05$), та у 28 (62,2%) проти 6 (19,4 %) пацієнтів ($\chi^2=13,6$, $p < 0,01$) інфікованих 3 генотипом HCV (рис. 1).

Проте аналіз ступеня виразності фіброзу печінки показав відсутність статистично значущої різниці цього параметру від інфікування різними генотипами HCV. Відзначено тільки певну тенденцію ($p > 0,05$) до збільшення частоти виявлення тяжких стадій фіброзу печінки F 3-4 у хворих інфікованих 1 генотипом HCV, на відміну від пацієнтів інфікованих 3 генотипом вірусу: у 29 (64,4 %) проти 14 (45,2 %) пацієнтів (рис. 2).

Сучасні літературні дані щодо ролі генотипу HCV в формуванні стеатозу печінки підтверджують роль 3 генотипу HCV в формуванні стеатозу печінки. Зокрема: наявність прямого корелятивного зв'язку між виразністю стеатозу печінки та рівнем віремії [13], зменшення жирової інфільтрації печінки у випадках досягнення стій-

кої вірусологічної відповіді [14] та повторна поява ознак стеатозу печінки за умов розвитку рецидиву ХГС [15].

Вважається, що стеатоз печінки може впливати не тільки на життєвий цикл HCV, а й на швидкість розповсюдження вірусу в печінковій паренхімі від клітини до клітини [16]. В умовах тривалого спостереження за хворими на ХГС, які не лікувалися противірусними засобами, було продемонстровано, що стеатоз печінки є незалежним кофактором швидкості прогресії захворювання, а найзначнішим фактором є відсоток гепатоцитів, які акумулювали ліпіди [17]. Інфільтрація печінки ліпідами призводить до вираженої запальної активності, пришвидшуючи фіброз печінки [18].

Аналізуючи частоту виявлення ознак ІР у хворих на ХГС за показником НОМА-індексу виявлено, що більшість пацієнтів (66 – 84,6 %) мали підвищений показник НОМА-індексу

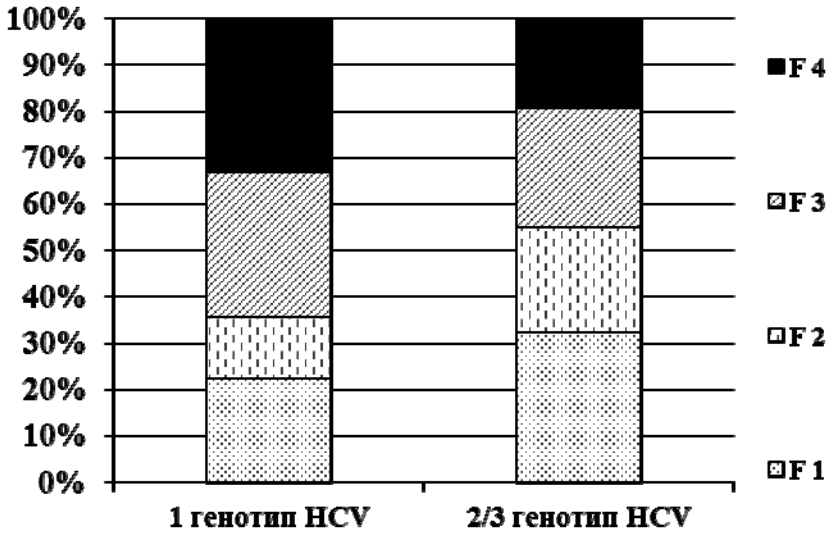


Рисунок 2. Виразність фіброзу печінки у хворих на ХГС залежно від інфікування різними генотипами НСV.

(вище 2,77). При цьому рівень його підвищення пропорційно залежав від ступеня фіброзу печінки. Так, у хворих на ХГС зі стадією фіброзу F1 цей показник склав $(4,43 \pm 1,23)$, зі стадією фіброзу F2 – $(6,93 \pm 1,32)$, зі стадією фіброзу F3 – $(9,94 \pm 2,39)$, зі стадією фіброзу F4 –

$(15,12 \pm 1,13)$. Показник НОМА-індексу у пацієнтів зі стадіями фіброзу печінки F3 і F4 був достовірно вищим ($p < 0,05-0,01$), порівняно з хворими зі стадією F1. Слід зазначити, що нормальні значення НОМА-індексу реєструвалися лише у пацієнтів з початковими стаді-

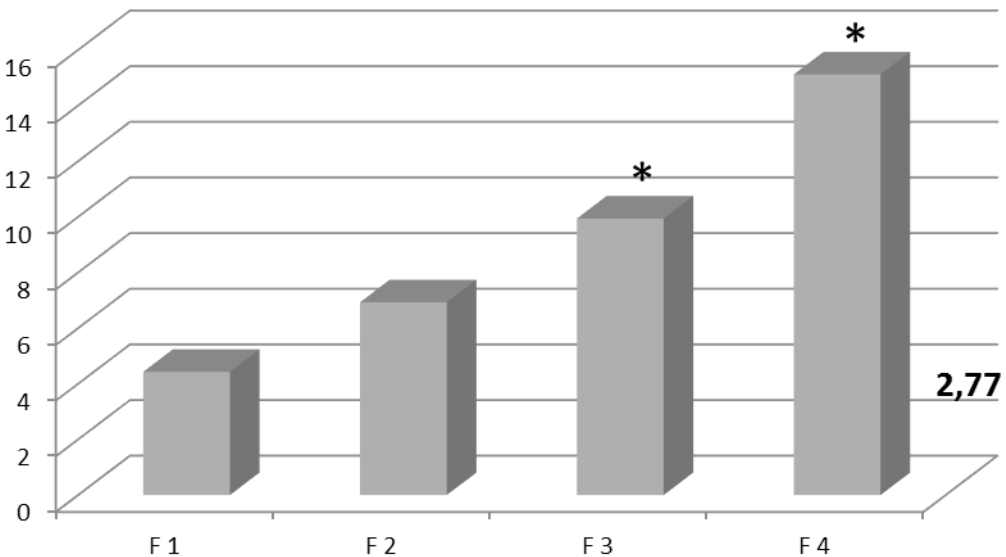


Рисунок 3. Виразність ІР у хворих на ХГС залежно від ступеня фіброзу печінки (* – різниця достовірна, порівняно з хворими зі стадією фіброзу F1, $p < 0,05-0,01$).

ями фіброзу печінки, а саме у хворих зі стадією F1 у 47,6 % (10 із 21) та зі стадією F2 у 14,3 % (2 із 14) (рис. 3).

Кореляційний аналіз показав, що при інфікуванні як 1, так і 3 генотипами вірусу існує прямий зв'язок між стадією фіброзу печінки та величиною НОМА-індексу ($r=+0,66$ та $r=+0,47$ відповідно, $p<0,01$).

Проведений аналіз щодо частоти виявлення ІР за показником НОМА-індексу у хворих на ХГС залежно від інфікування різними генотипами HCV показав відсутність статистично значущої різниці ($p>0,05$). Так, НОМА-індекс виявився підвищеним у 15,5 % хворих (7 із 45) інфікованих 1 генотипом HCV та у 16,1 % пацієнтів (5 із 31) інфікованих 3 генотипом HCV. Рівень підвищення показника НОМА-індексу склав ($10,74\pm 2,12$) та ($9,31\pm 1,34$) відповідно при інфікуванні 1 та 3 генотипом HCV.

Порівняння рівня підвищення показника НОМА-індексу у хворих на ХГС з різним ступенем виразності стеатозу печінки показало, що найвищим цей показник виявився за наявності ознак вираженого стеатозу печінки S2-3 й склав ($12,43\pm 0,95$) проти ($6,56\pm 0,47$) у пацієнтів з початковими проявами стеатозу печінки S0-1 ($p<0,01$).

Нижче наводимо мікрофотографію морфологічної картини печінки хворого на ХГС 1974 р.н., у якого при інфікуванні 3 генотипом HCV та наявності ознак ІР, що підтверджено збільшенням НОМА-індексу до 8,94, морфологічно верифіковано стадію фіброзу печінки F3 та ступінь виразності стеатозу печінки S2 (рис.4).

Проведене морфологічне дослідження тканини печінки дозволило виявити значне підсилення поліморфізму ядер печінкових клітин, в поодиноких

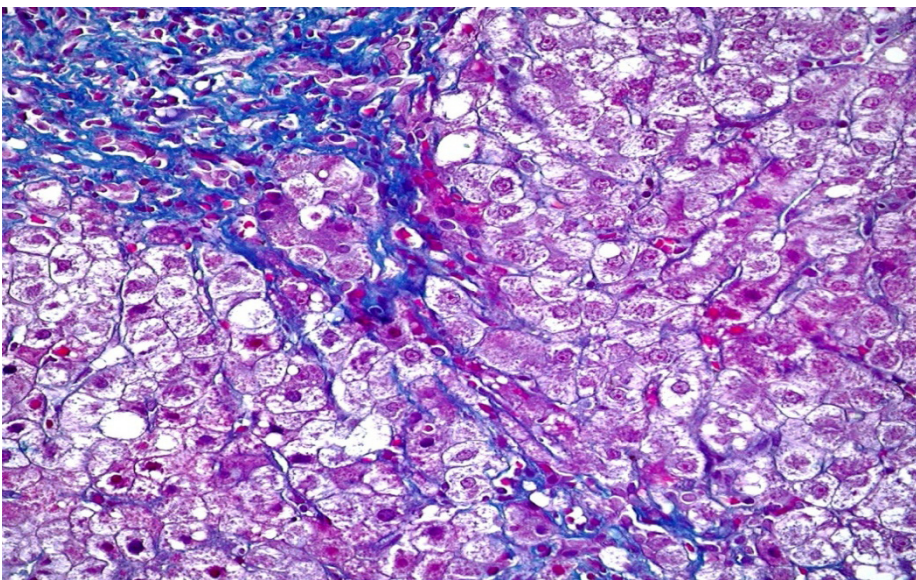


Рисунок 4. Морфологічна картина печінки хворого К., 1974 р.н. Забарвлення трьохкольорове за методом Масона ($\times 1000$).

гепатоцитах наявність вакуолізованих ядер. Орієнтовно в 50 % гепатоцитів визначалася переважно дрібновакуольна жирова дистрофія, в 20 % гепатоцитів – слабка білкова дистрофія, в поодиноких гепатоцитах – внутрішньоклітинні холестази. В дольках виявлено 5 вогнищ імуноклітинного кілінгу гепатоцитів та 4 тільця Каунсильмена. Балонний цитолізис гепатоцитів був відсутній. В дольках слабка сегментарна інфільтрація лімфоцитами стінок венозних синусоїдів та численні локуси колагенізації стінок внутрішньочасткових венозних синусоїдів. У всіх портальних трактах – середнього ступеня фіброз та середнього ступеня імуноклітинна інфільтрація з проникненням імунних клітин в дольку печінки і формуванням 15-ти імуноклітинних “східчастих некрозів”, які проникають із 7 портальних трактів. Із всіх портальних трактів в дольки проникають тонкі фіброзні септи. **Висновок:** мікроскопічні ознаки хронічного вірусного гепатиту з середнім ступенем пошкодження гепатоцитів, жировою дистрофією S2 та початком формування неповного септального цирозу F3 (рис. 4).

Останнім часом в науковій літературі з’явилися роботи, що підтверджують пряму дію HCV на метаболізм глюкози. При ХГС, навіть за відсутності метаболічних факторів ризику, вже на ранніх стадіях процесу, реплікація HCV може індукувати IP за рахунок прямого втручання в інсуліно-

вий сигнальний каскад [19]. Продемонстровано, що пацієнти зі ступенем фіброзу печінки F 0-1 мали вірогідно більш високі показники НОМА-індексу, порівняно з волонтерами, що були співставні за статтю, віком й індексом маси тіла [20]. В свою чергу, IP може стати значним та незалежним фактором прогресування фіброзу печінки у хворих на ХГС [20, 21], при цьому виражений фіброз печінки асоціюється з IP незалежно від наявності стеатозу печінки [22].

Висновки.

1. Морфологічні зміни в печінці у хворих на ХГС інфікованих 3 генотипом HCV характеризувалися частішим розвитком вираженого стеатозу печінки: ступінь стеатозу печінки S3 реєструвався лише у хворих інфікованих 3 генотипом вірусу (38,7 %), а стеатоз печінки S2 виявлявся у цих хворих частіше (38,7 % проти 17,8 %, $p < 0,05$), ніж у пацієнтів інфікованих 1 генотипом HCV. Проте була відсутня статистично значуща різниця ступеня виразності фіброзу печінки при інфікуванні різними генотипами HCV.

2. Інсулінорезистентність, яка підтверджена підвищенням НОМА-індексу, зафіксована у 84,6 % хворих на ХГС. Наявність IP не залежала від генотипу вірусу HCV, проте наявність й ступінь виразності IP мали прямий зв’язок з прогресуванням фіброзу та наявністю вираженого стеатозу печінки.

Література

1. Мороз Л.В. Особливості перебігу хронічного гепатиту С у нон-респондерів / Л.В. Мороз, О.А. Оліпер, В.М. Дуднік // Гепатологія. – 2009. – № 4. – С. 37 – 42.

2. The impact of steatosis on disease progression and early and sustained treatment response in chronic hepatitis C patients / H. M. Patton, K. Patel, C. Behling [et al.] // *J. Hepatol.* – 2004. – Vol. 40. – P. 484–490.
3. Prevalence of liver steatosis in patients with chronic hepatitis B: a study of associated factors and of relationship with fibrosis / K.C. Thomopoulos, V. Arvaniti, A.C. Tsamantas [et al.] // *Eur J Gastroenterol Hepatol.* – 2006. – Vol. 18. – P. 233–237.
4. Liver steatosis in chronic hepatitis C: a morphological sign suggesting infection with HCV genotype 3 / L. Rubbia-Brandt, G. Leandro, L. Spahr [et al.] // *Histopathology.* – 2001. – Vol. 39. – P. 119–124.
5. Jhaveri R. Specific polymorphisms in hepatitis C virus genotype 3 core protein associated with intracellular lipid accumulation / R. Jhaveri, J. Hutchison, K. Patel // *J. of Infect. Disease.* – 2008. – Vol. 197 (2). – P. 283-291.
6. Hepatitis C virus down-regulates insulin receptor substrates 1 and 2 through up-regulation of suppressor of cytokine signaling 3 / T. Kawaguchi, T. Yoshida, M. Harada [et al.] // *Am. J. Patol.* – 2004. – Vol. 165. – P. 1499–1508.
7. Glucose abnormalities in patients with hepatitis C virus infection: Epidemiology and pathogenesis / A. Lecube, C. Hernandez, J. Genesca [et al.] // *Diabetes Care.* – 2006. – Vol. 29. – P. 1140–1146.
8. High prevalence of hepatitis C infection in Afro-Caribbean patients with type 2 diabetes and abnormal liver function tests / A. Gray, T. Wreghitt, I.M. Stratton [et al.] // *Diabet. Med.* – 1995. – Vol. 12. – P. 244–249.
9. Peroxisome proliferators-activated receptor-alpha and -gamma mRNA levels are reduced in chronic hepatitis C with steatosis and genotype 3 infection / A. De Gottardi, V. Paziienza, P. Pugnale [et al.] // *Aliment Pharmacol. Ther.* – 2006. – Vol. 23. – P. 107–114.
10. Romero-Gómez M. Hepatitis C and insulin resistance: steatosis, fibrosis and non-response / M. Romero-Gómez // *Rev Esp Enferm Dig.* – 2006. – Vol. 98 (8). – P. 605–615.
11. Kenneth P. Chronic Hepatitis An Update on Terminology and Reporting / P. Kenneth // *Amer. J. Surg. Pathol.* – 1995. – Vol. 19, № 12. – P. 1409-1417.
12. Monto A. Steatosis in chronic hepatitis C: relative contributions of obesity, diabetes mellitus, and alcohol / A. Monto // *Hepatology.* – 2002. – Vol. 36. – P. 729-736.
13. Steatosis accelerates the progression of liver damage of chronic hepatitis C patients and correlates with specific HCV genotype and visceral obesity / L.E. Adinolfi, M. Gambardella, A. Andreana [et al.] // *Hepatology.* – 2001. – Vol. 33. – P. 1258–1364.
14. Impact of liver steatosis on the antiviral response in the hepatitis C virus-associated chronic hepatitis / M. Soresi, S. Tripi, V. Franco [et al.] // *Liver Int.* – 2006. – Vol. 26 (suppl. 9). – P. 1119–1125.
15. Expression of liver steatosis in hepatitis C virus infection and pattern of response to alpha-interferon / L. Rubbia-Brand, E. Giostra, G. Menthaet [et al.] // *Hepatology.* – 2001. – Vol. 35. – P. 307.
16. Disruption of hepatitis C virus RNA replication through inhibition of host protein geranylgeranylation / J. Ye, C. Wang, R. Sumpter [et al.] // *Proc Natl Acad Sci USA.* – 2003. – Vol. 100. – P. 15865–15870.
17. Impact of steatosis on progression of fibrosis in patients with mild hepatitis C / L. Fartoux, O. Chazouilleres, D. Wendum [et al.] // *Hepatology.* – 2005. – Vol. 41. – P. 82–87.
18. Steatosis accelerates fibrosis development over time in hepatitis C virus genotype 3 infected patients / J. Westin, H. Nordlinder, M. Lagging // *Hepatology.* – 2002. – Vol. 37. – P. 837–842.
19. Никитин И. Г. Инсулинорезистентность и гепатит С: могут ли наши новые представления изменить подходы к лечению? / И.Г. Никитин, П.О. Богомолов // *Фарматека.* – 2007. – № 2. – С. 15–19.
20. Insulin resistance is associated with chronic hepatitis C and fibrosis progression / J. M. Hui, A. Sud, G. C. Farrell [et al.] // *Gastroenterology.* – 2003. – Vol. 125. – P. 1695–1704.
21. Ratziu V. Fibrogenic impact of high serum glucose in chronic hepatitis C / V. Ratziu, M. Munteanu // *J. Hepatology.* – 2003. – Vol. 39. – P. 1049-1055.
22. Insulin resistance in chronic hepatitis C: association with genotypes 1 and 4, serum HCV-RNA level, and liver fibrosis / R. Mouchari, T. Asselah, D. Cazals-Hatem [et al.] // *Gastroenterology.* – 2008. – Vol. 134. – P. 416–423.