



Е.Н. Разнатовская¹, А.А. Михайлова², В.В. Фоменко²,
Г.В. Зубов²

¹ Запорожский государственный медицинский университет

² Запорожский областной противотуберкулезный клинический диспансер

Ложноопухолевая форма инфильтративного туберкулеза легких. Клинический случай

Може забра-
ти з назви.

В статье представлен клинический случай крайне редкой формы инфильтративного туберкулеза – ложноопухолевой.

Ключевые слова

Инфильтративный туберкулез, ложноопухолевая форма, клинический случай.

Инфильтративный туберкулез легких — клиническая форма специфического процесса, которая характеризуется: размером патологической тени более 10 мм, наличием в легких воспалительных изменений преимущественно экссудативного характера с казеозным некрозом в центре, тенденцией к быстрому распаду и бронхогенному обсеменению.

Классически в зависимости от величины казеозного фокуса и распространенности перифокальной воспалительной реакции выделяют такие основные рентгенологические варианты инфильтративного туберкулеза [2, 4]:

- лобулярный (ограниченный);
- лобарный;
- облаковидный;
- перисцисурит;
- круглый (инфильтрат Ассмана, инфильтрат Редекера).

А.И. Рабухин [3] классифицирует эту патологию следующим образом:

- бронхолобулярный инфильтрат;
- округлый или овальный инфильтрат;
- облаковидный инфильтрат, перисцисурит;
- лобит;
- казеозная пневмония;
- ложноопухолевая форма.

При этом признаками инфильтративного туберкулеза легких считали размер патологической тени более 15 мм и нерезкость хотя бы части конту-

ра тени. А казеозная пневмония на сегодня выделена в отдельную клиническую форму туберкулеза.

Ложноопухолевая форма инфильтративного туберкулеза легких встречается сравнительно редко. Впервые ее описал Г.Р. Рубинштейн в 1928 г. у ребенка. В 1976 г. А.Е. Рабухин [1] выделял ее как форму туберкулезного воспаления, относящуюся к ограниченным фокусам специфического процесса.

По данным литературы, предпочтительная локализация ложноопухолевого инфильтрата — сегменты верхней и задней зон легких (S_I , S_{II} , S_{III} и S_{VI}). Может сопровождаться формированием ателектаза и характеризуется редким обнаружением микобактерий туберкулеза (МБТ) в мокроте [1, 3]. Рентгенологически можно выявить хорошо отграниченные от окружающей легочной ткани фокусы:

- неправильно округлой, овальной или треугольной формы;
- однородной гомогенной структуры, без очагов по периферии;
- связанные «дорожкой» с корнем легкого;
- увеличение бронхопультмональных лимфатических желез.

Мы представляем клинический случай данной формы из нашей практики.

Клинический случай

Больная Х., 75 лет. Туберкулезом не болела. Тубконтакт — год назад сын переболел туберкулезом (чувствительным к медикаментам). Сей-

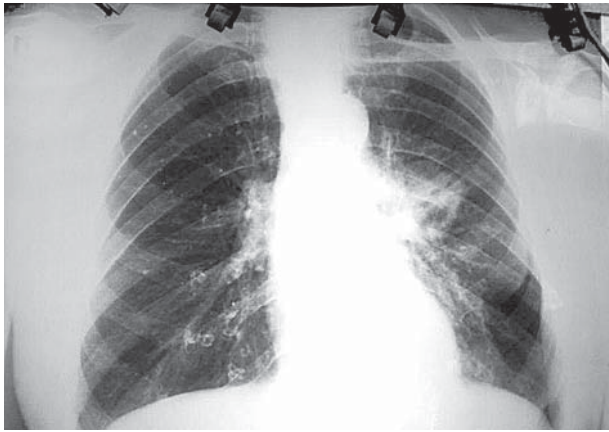

Рис. 1. Рентгенограмма органов грудной полости от 13.03.2013 г. В S_{VI} левого легкого неправильной формы с неравномерной толщиной стенками полость распада 2,0 на 2,5 см, связанная с корнем легкого. Структурность корня снижена

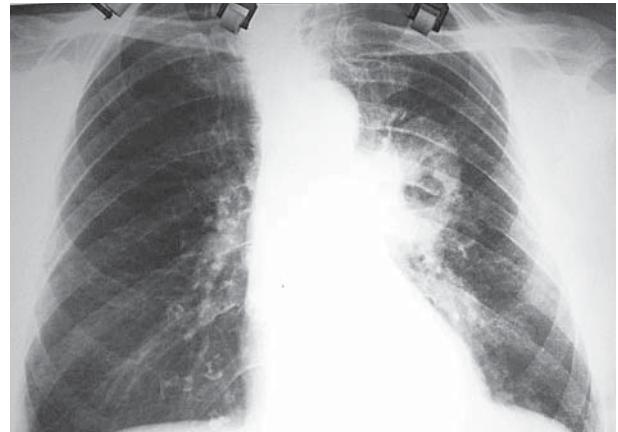

Рис. 4. Рентгенограмма органов грудной полости от 07.05.2013 г.

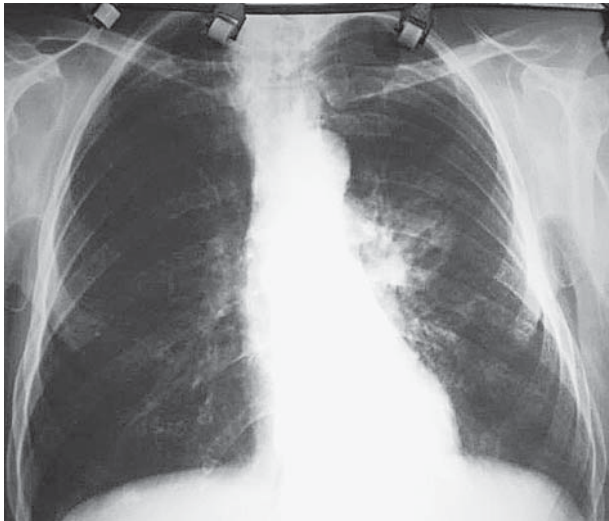


Рис. 2. Рентгенограмма органов грудной полости от 22.03.2013 г.

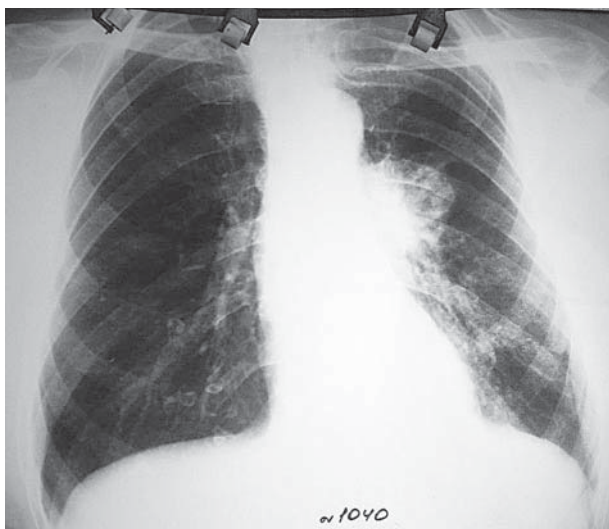


Рис. 3. Рентгенограмма органов грудной полости от 11.04.2013 г.

час сын находится на диспансерном учете у фтизиатра по категории 5.1 с остаточными изменениями после туберкулеза.

Больная X. отмечает ухудшение состояния здоровья с осени 2012 г., что проявлялось появлением кашля с мокротой слизистого характера. За медицинской помощью не обращалась, не лечилась. С марта 2013 г. наблюдалось повышение температуры тела до 38 °С. Обратилась к участковому терапевту по месту жительства. В результате дообследования на рентгенограмме выявлены изменения в легких (рис. 1), после чего установлен диагноз: «Негоспитальная пневмония» и назначен курс неспецифической антибактериальной терапии (НАБТ).

На фоне НАБТ снизилась температура тела, но контрольные рентгенологические снимки (рис. 2, 3) свидетельствовали о сохранении деструктивного процесса в S_{VI}.

Больная продолжала принимать курс НАБТ. На контрольном рентгенологическом снимке от 07.05.2013 отмечалась отрицательная динамика (рис. 4): стенки полости распада стали толще, уровень содержимого низкий.

У больной многократно исследовали мокроту на наличие МБТ, и во всех ее образцах МБТ не выявлены.

14.05.2013 г. проведена компьютерная томография (КТ) легких (рис. 5). На КТ-сканах легких в аксиальной проекции и при мультиплановых реконструкциях в S_{VI} левого легкого определяется крупная толстостенная полость деструкции 2,8 см в диаметре, содержащая менискообразный уровень жидкости. Стенки полости с неровными внутренними и нечеткими наружными контурами, неравномерной толщиной 6–15 мм, с довольно заметным накоплением контрастного вещества. Полость деструкции сообщается с просве-

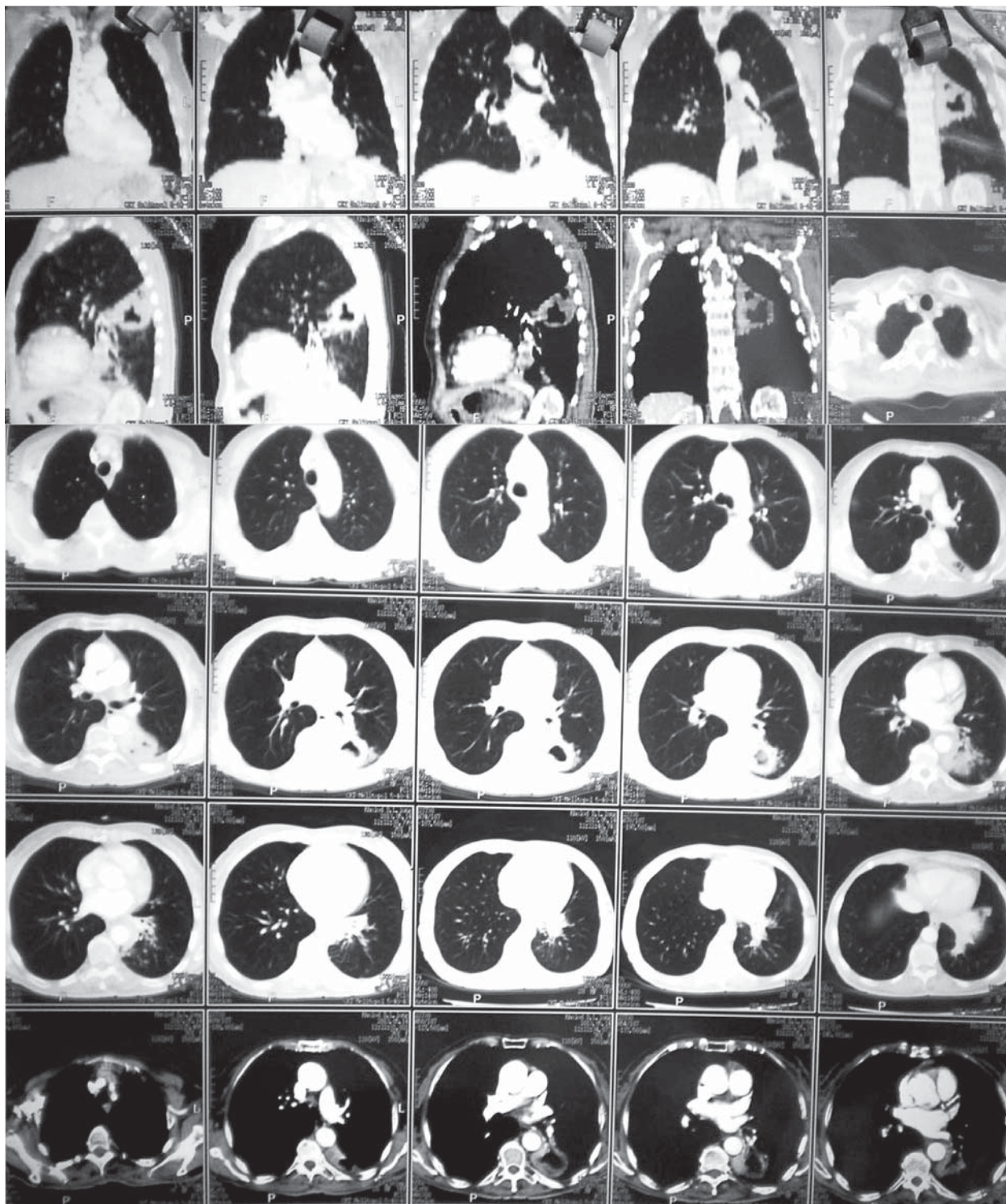

Рис. 5. Компьютерная томография легких от 14.05.2013 г.

том бронхиального дерева через неравномерно суженные субсегментарные бронхи V_{VI} . По ходу бронхосудистого пучка нижней доли левого легкого отмечается патологическая тяжесть в виде «муфт» с развитием ателектаза S_{VIII} . Органы средостения нерезко смещены в сторону поражения. Отмечается увеличение лимфоузлов средостения: нижней паратрахеальной группы — до 12 мм, левой трахеобронхиальной и аортопуль-

мональной групп — до 12–14 мм. Ограниченное утолщение листков паракостальной и междолевой плевры в нижней доле левого легкого. Заключение: КТ-признаки «централизации» периферического рака левого легкого ($T_2N_2M_x$) в нижней доле левого легкого в фазу распада.

На рентгенограмме от 21.05.2013 г. (рис. 6) отмечалась отрицательная динамика с прогрессированием процесса.

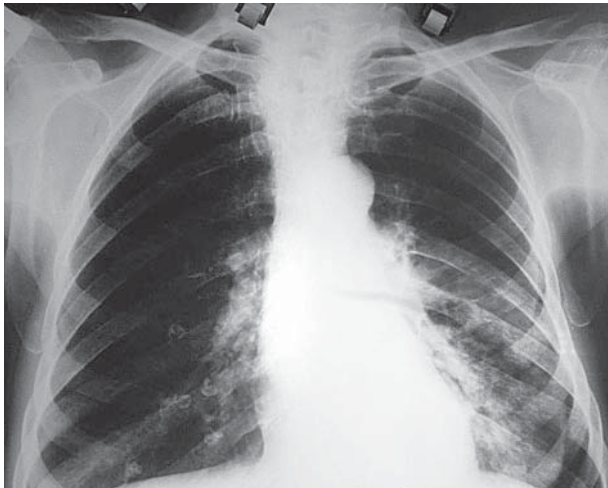

Рис. 6. Рентгенограма органів грудної порожнини від 21.05.2013 г.

27.05.2013 г. больна проконсультувана в онкологічному диспансері. Из заключения: «Рентгенологічно не можна категорично виключити периферический рак с распадом. Кавернозний туберкульоз нижньої долі лівого легкого (?)».

Проведена фібробронхоскопія: трахеобронхіальне дерево без патологічних змін. Рекомендована консультація фтизіатра.

В тот же день больная проконсультирована у фтизиатра. В мокроте от 27.05.2013 г. МБТ и атипичные клетки не обнаружены. При ретроспективном изучении рентгенологического архива, учитывая возраст больной, предварительно установлен диагноз: «Полостная форма новообразования в нижней доли левого легкого».

Но при исследовании мокроты от 28.05 и 29.05.2013 гг. выявлены МБТ (2+ и 3+ соответственно), после чего больную госпитализировали в противотуберкулезный диспансер и начали специфическое лечение. Через 2 мес на фоне антимикобактериального лечения отмечалась положительная рентгенологическая динамика.

Таким образом, необходимо не забывать о существовании ложноопухолевой формы, которую довольно таки сложно дифференцировать от центрального рака легкого. Таким образом, общими признаками для центрального рака и изменений, продемонстрированных в клиническом случае, стали: неравномерное затемнение доли легкого с бугристыми контурами, признаками ателектаза; стеноз просвета бронха; увеличение внутригрудных лимфатических желез. При этом затруднило диагностику то, что длительное время в мокроте не обнаруживали МБТ.

Список литературы

1. Герман А.К. Этюды патологии органов дыхания и средостения и др.— Запорожье, 2006.— С. 301—303.
2. Клиническая рентгенодиагностика: руководство в 5 т. / Под ред. Г.А. Зедгенидзе. Т. 1: Рентгенодиагностика заболеваний

органов грудной полости.— М.: Медицина, 1983.— 439 с.

3. Рабухин А.Е. Туберкулез органов дыхания у взрослых.— М.: Медицина, 1976.— 328 с.
4. Розенштраух Л.С., Рыбакова Н.И., Виннер М.Г. Рентгенодиагностика заболеваний органов дыхания: руководство для врачей.— М.: Медицина, 1987.— 635 с.

О.М. Разнатовська¹, А.О. Михайлова², В.В. Фоменко², Г.В. Зубов²

¹Запорізький державний медичний університет

²Запорізький обласний протитуберкульозний клінічний диспансер

Псевдопухлинна форма інфільтративного туберкульозу легень

У статті представлено клінічний випадок рідкісної форми інфільтративного туберкульозу — псевдопухлинної.

Ключові слова: інфільтративний туберкульоз, псевдопухлинна форма, клінічний випадок.

E.N. Raznatovskaya¹, A.A. Mihaylova², V.V. Fomenko², H.V. Zubov²

¹Zaporizhzhia State Medical University, Zaporizhzhia, Ukraine

²Запорізький обласний протитуберкульозний клінічний диспансер

Similar to the shape of the tumor infiltrative pulmonary tuberculosis

The article presents a case of an extremely rare form of infiltrative tuberculosis — similar to the shape of the tumor.

Ключові слова: інфільтративний туберкульоз, ложноопухолевая форма, клінічний випадок.

Контактна інформація:

Разнатовська О.М., д.

0. Тел. E-mail:

Стаття надійшла до редакції 3 липня 2013 р.

Контактна інформація