



Н.А. Гріцова<sup>1</sup>, О.М. Разнатовська<sup>2</sup>

<sup>1</sup> Національна медична академія післядипломної освіти імені П.Л. Шупика МОЗ України, Київ

<sup>2</sup> Запорізький державний медичний університет

## Спонтанний пневмоторакс при туберкульозі органів дихання: патогенез, патоморфологія, клінічні вияви, діагностика та невідкладна допомога

У статті представлено патогенез, патоморфологічні зміни, клінічні вияви, діагностику та невідкладну допомогу в разі спонтанного пневмотораксу у хворих на туберкульоз органів дихання. Складено алгоритми діагностики та надання невідкладної допомоги за такої патології.

### Ключові слова

Спонтанний пневмоторакс, туберкульоз органів дихання.

Спонтанний пневмоторакс (СП) — патологічний стан, що характеризується накопиченням повітря у плевральній порожнині внаслідок дефекту, який виникає у вісцеральному листку плеври, не пов'язаний із механічним пошкодженням легень або грудної клітки внаслідок травми чи лікарських маніпуляцій [5, 8, 9, 14, 24].

Повітря у плевральній порожнині призводить до стиснення легень, зменшення її дихальної поверхні й гострої недостатності дихання (рис. 1) [6]. У посиленні патофізіологічних змін відіграє роль також зміщення середостіння у бік здорової легень.

### Етіологія і патогенез

Здорова плевра дуже міцна, розрив її можливий лише під тиском 200 мл вод. ст., який не може бути досягнутий під час кашлю або фізичної напруги [24]. Щоб плевра втратила стійкість, потрібно попереднє ураження її патологічним процесом природженого або набутого характеру.

В основі розвитку СП лежать різні за етіологією, патогенезом, клінічними виявами і прогно-

зом захворювання бронхолегеневого апарату [8–10]. Причиною СП найчастіше є природжені дефекти паренхіми легень, що супроводжуються утворенням бул і кіст, ускладнення пневмонії — емпієма плеври, абсцес легень, бронхоектази, злоякісні пухлини легень і плеври. Серед ускладнень туберкульозу органів дихання на СП припадає 15–22 %.

Попри розмаїття етіологічних чинників, патогенез СП складається із таких компонентів:

- порушення герметичності плевральної порожнини;
- відрив вісцеральної плеври від парієтальної;
- стиснення легень;
- зміщення середостіння в здоровий бік (не постійний компонент).

СП може виникнути на будь-якому етапі туберкульозу органів дихання [8–10, 18, 22, 23], але найчастіше — у разі активного, що прогресує, внаслідок проривання в плевральну порожнину субплевально розташованих фокусів казеозної пневмонії, туберкульозних каверн. За хронічних форм, зокрема великих залишкових змін після вилікуваного туберкульозу у вигляді бульозно-дистрофічних, може статися розрив субплевально розташованої були або склеротично зміненої легеневої тканини. В таких випадках його

провокує підвищення внутрішньолегенового тиску, що може виникати під час фізичного напруження, сильного кашлю, сміху, польоту на літаку на великій висоті тощо. При цьому легенева тканина розривається, і повітря потрапляє у плевральну порожнину.

Крім того, у разі туберкульозу органів дихання може настати ятрогенний пневмоторакс під час трансторакальної пункції в процесі евакуації рідини з плевральної порожнини, біопсії легеневої тканини та в післяопераційний період. Причиною останнього є закупорювання дрібних бронхів в'язким секретом або локальний бронхоспазм, що призводить до підвищення тиску в дистальних відділах дихальних шляхів, перерозтягування альвеол на обмеженій ділянці, сприяє формуванню тонкостінних бульозних порожнин.

Поява повітря в плевральній порожнині істотно підвищує внутрішньоплевральний тиск (у нормі він нижчий за атмосферний через еластичну тягу легень), унаслідок чого відбуваються стискання і спадання легеневої тканини, зміщення середостіння в протилежний бік, опущення купола діафрагми, стискання і перегин великих кровоносних судин у середостінні, що призводить до порушення дихання і кровообігу.

### Класифікація

Виділяють гострий, хронічний і рецидивний СП [5, 18, 20–23]. За гострої форми клінічні вияви дуже бурхливі, виразний болючий синдром, ядуха, кашель. Якщо гострий СП не ліквідувати протягом 3–4 тиж, то він переходить у хронічну форму. Для рецидивної форми характерне повторення СП.

За походженням СП поділяють на первинний (ідіопатичний) і вторинний (симптоматичний). Первинний виникає у практично здорових людей на тлі повного благополуччя. Основною його причиною є обмежена бульозна емфізема невідомої етіології. Вторинний є ускладненням тяжких патологічних процесів у легенях і плеврі.

Пневмоторакс може бути відкритим, закритим і клапанним (напруженим). У разі відкритого СП порожнини плеври сполучаються з просвітом бронха та атмосферним повітрям. На вдиху повітря входить у плевральну порожнину, а на видиху виходить із неї через дефект у вісцеральній плеврі. Згодом дефект закривається нашаруваннями фібрину, і формується закритий пневмоторакс, при цьому сполучення між плевральною порожниною та атмосферним повітрям припиняється.

Формування клапанного (напруженого) пневмотораксу з позитивним тиском у плевральній порожнині можливе, коли повітря під час вдиху

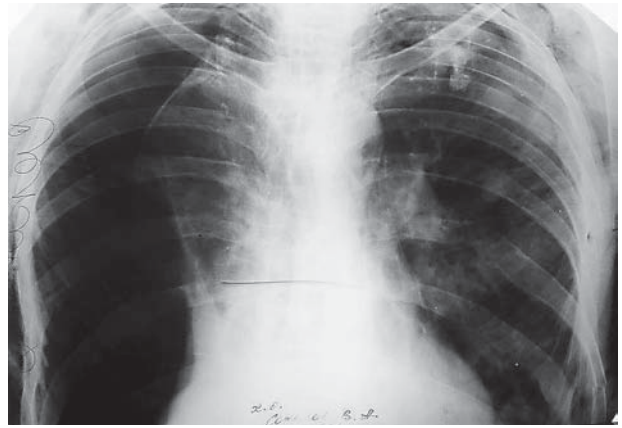


Рис. 1. Спонтанний пневмоторакс

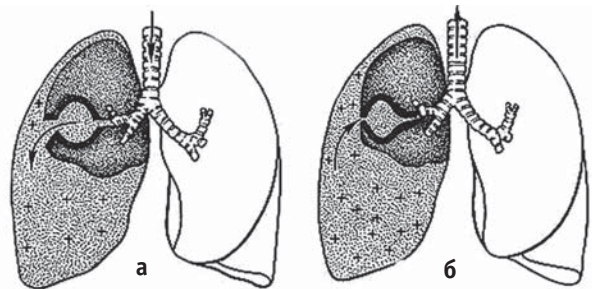


Рис. 2. Механізм розвитку напруженого пневмотораксу: а — фаза вдиху; б — фаза видиху

із силою надходить у плевральну порожнину, а зворотного виходу для нього немає, оскільки спрацював клапанний механізм (рис. 2).

Таким чином, тиск у плевральній порожнині прогресивно зростає і перевищує атмосферний. Це призводить до повного колапсу легені й значного зсуву середостіння у протилежний бік. Клапанний пневмоторакс може бути зовнішнім і внутрішнім.

У разі зовнішнього пневмотораксу клапаном служать краї рани грудної клітки. Під час вдихання повітря рана розкривається, пропускає повітря у плевральну порожнину, а під час видихання спадається.

Внутрішній клапанний пневмоторакс формується за одночасного ураження великого бронха і клапкової рани легені. Цей клапоть починає виконувати роль клапана. З кожним вдихом повітря потрапляє у плевральну порожнину, не маючи шляху для виходу. Після вирівнювання внутрішньоплеврального тиску із атмосферним внутрішньоплевральний клапанний пневмоторакс переходить у напружений.

**Напружений пневмоторакс (НП)** є ускладненням клапанного (рис. 3, 4). Від закритого пневмотораксу він відрізняється високим тиском у плевральній порожнині. Зумовлює зсув середостіння, колабування легень і швидке

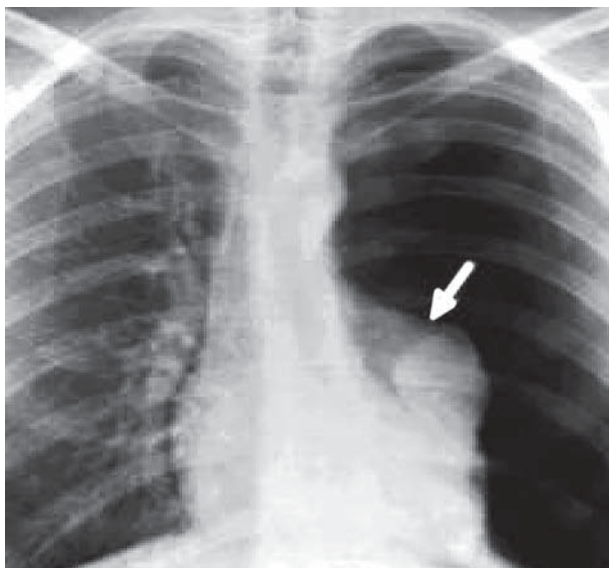


Рис. 3. Лівобічний напружений пневмоторакс

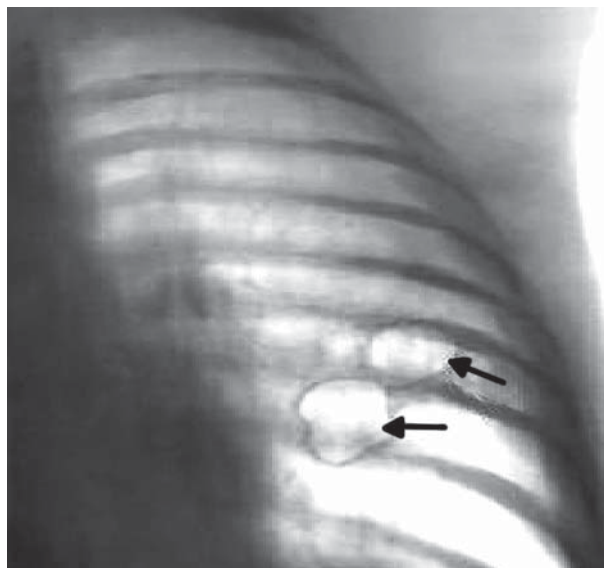


Рис. 4. Напружений пневмоторакс

наростання підшкірної емфіземи. Загальний стан хворих у край тяжкий.

За поширеністю виділяють тотальний (повний) пневмоторакс, коли майже повністю спадається легеня, частковий (спадіння легені на 1/3 об'єму) і обмежений, коли повітря локалізується у частці плевральної порожнини, обмеженої зрощеннями. Спадається лише та частина легені, яка не фіксована до грудної стінки.

Залежно від ускладнень СП буває неускладненим і ускладненим гемотораксом, ексудативним плевритом, медіастинальною та підшкірною емфіземою, емпіємою плеври, гострою серцево-судинною (СН) та дихальною недостатністю (ДН).

### Клінічні вияви та діагностика

Клінічна картина СП (рис. 5) [1, 5, 8–10, 18, 22, 23, 26] залежить від швидкості його розвитку, ступеня спадіння легені та зміщення органів середостіння, функціонального стану дихальної й серцево-судинної систем. Так, у разі обмеженого СП клінічні симптоми виражені слабко, і його виявляють лише під час рентгенологічного дослідження. Це латентний перебіг, і хворі майже не скаржаться. У разі тотального СП на перший план виступають клінічні вияви гострої СН і ДН.

Зазвичай СП виникає раптово, але можливий і поступовий його розвиток, іноді симптоми нестійкі, проте частіше вони стійкі та стабільні.

Першою ознакою СП є біль у грудній клітці на боці ураження, який локалізується в ділянці передньої або бічної стінки чи лопатки, іноді іррадіює в надпліччя, руку, шию. Біль має гострий тягнучий або стискаючий характер, частіше локалізується в надчеревній ділянці. Супровод-

жується блідістю шкіри, слабкістю, холодним потом, малим частим пульсом, зниженням артеріального тиску. Рух посилює біль. Під час лежання на хворому боці зменшується. Якщо надходження повітря у порожнину плеври припиняється, біль стає менш інтенсивним. Біль і зменшення дихальної поверхні легені супроводжуються задишкою. Унаслідок подразнення плеври повітрям з'являється непродуктивний кашель.

У разі тотального СП з'являється асиметрія грудної клітки з розширенням ураженого геміторакусу, ціанозом, частим диханням, тахікардією, можливо, аритмією. Голосове тремтіння з боку ураження ослаблене, під час перкусії – тимпанічний звук із коробковим відтінком. Межі серцевої тупості зміщені в здоровий бік. Під час аускультатії на боці СП дихання ослаблене або не прослухується.

Тяжким і загрозливим для життя хворого є клапанний пневмоторакс, коли з кожним вдихом кількість повітря в плевральній порожнині збільшується, наростає внутрішньолегеновий тиск, настає напружений СП, який клінічно характеризується гострою ДН із порушенням гемодинаміки. Іноді може настати плевральний шок, і якщо своєчасно не надати допомогу, хворий може померти.

Крім того, внаслідок напруженого СП повітря по інтерстицію перибронхіально і периваскулярно може проникнути в клітку середостіння, звідти – під шкіру шиї, що призводить до розвитку підшкірної емфіземи. Внаслідок емфіземи середостіння, про що свідчить сиплість голосу, настає стискання кровеносних судин і швидка дислокація серця та великих судин, що своєю

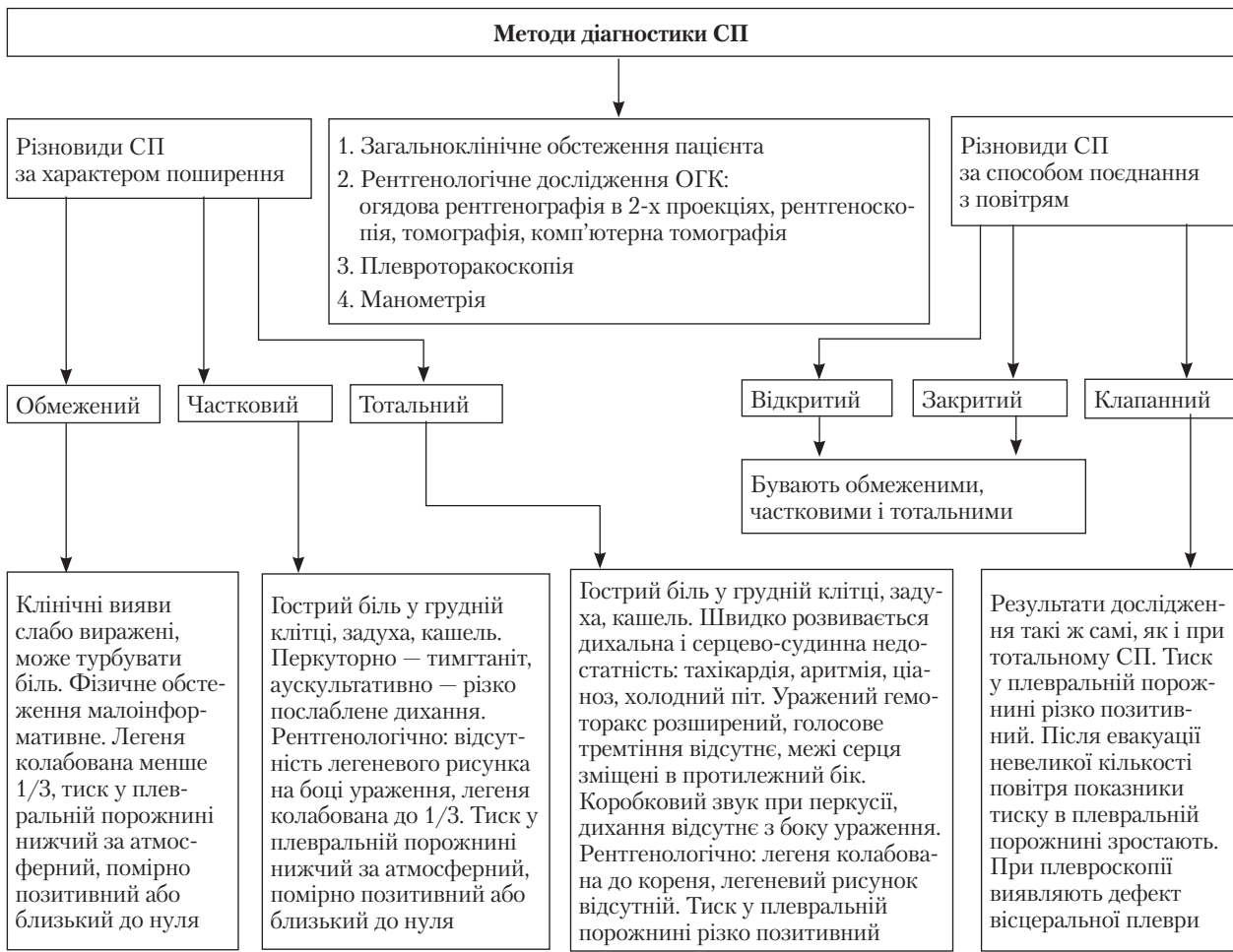


Рис. 5. Діагностика спонтанного пневмотораксу

чергою призводить до гострої ДН та розладу гемодинаміки.

СП типовий у розвитку і для клініциста в більшості випадків не складний для діагностики. Іноді спостерігається різке наростання клінічних виявів СП, що протягом кількох хвилин може призвести до смерті.

Важливим методом діагностики СП є рентгенологічне дослідження. Наявність у плевральній порожнині газу є абсолютною ознакою пневмотораксу. Слід робити оглядові рентгенограми органів грудної клітки в прямій проєкції на фазах вдиху і видиху, а також оглядову бічну з боку ураження. Основні рентгенологічні ознаки СП:

- відсутність легеневого малюнка на боці СП і посилення на здоровому;
- виявляють межі колабованої легені;
- зміщення серця в здоровий бік;
- купол діафрагми зміщений униз;
- нерідко за межами колабованої легені на боці СП виявляють горизонтальний рівень рідини в невеликій кількості.

Під час рентгеноскопії з боку ураження помічають симптом «ляскаючого вітрила» — різке

скорочення серця по контуру, який спрямований у бік СП, що зумовлено випаданням амортизаційної ролі легені.

Для визначення характеру СП використовують манометричне дослідження. У нормі тиск у плевральній порожнині негативний. У разі закритого обмеженого СП він може бути різним, але найчастіше — нижчий за атмосферний або помірно позитивний. Якщо тиск коливається в межах близько нуля, це свідчить про відкритий СП. За клапанного СП тиск у плевральній порожнині вищий за атмосферний.

Для визначення функціонування легенево-плеврального сполучення аспірують невелику кількість газу із плевральної порожнини і через кілька хвилин вимірюють її тиск. Зменшення і стабілізація тиску в плевральній порожнині свідчать про те, що дефект вісцеральної плеври закривається, і, навпаки, збільшення показників тиску свідчить про клапан.

Плевроторакоскопія — один із методів, який дає змогу визначити причини СП [3, 5, 25]. Під час торакоскопії виявляють повітряні пухирці, плевральні зрощення та інші зміни.



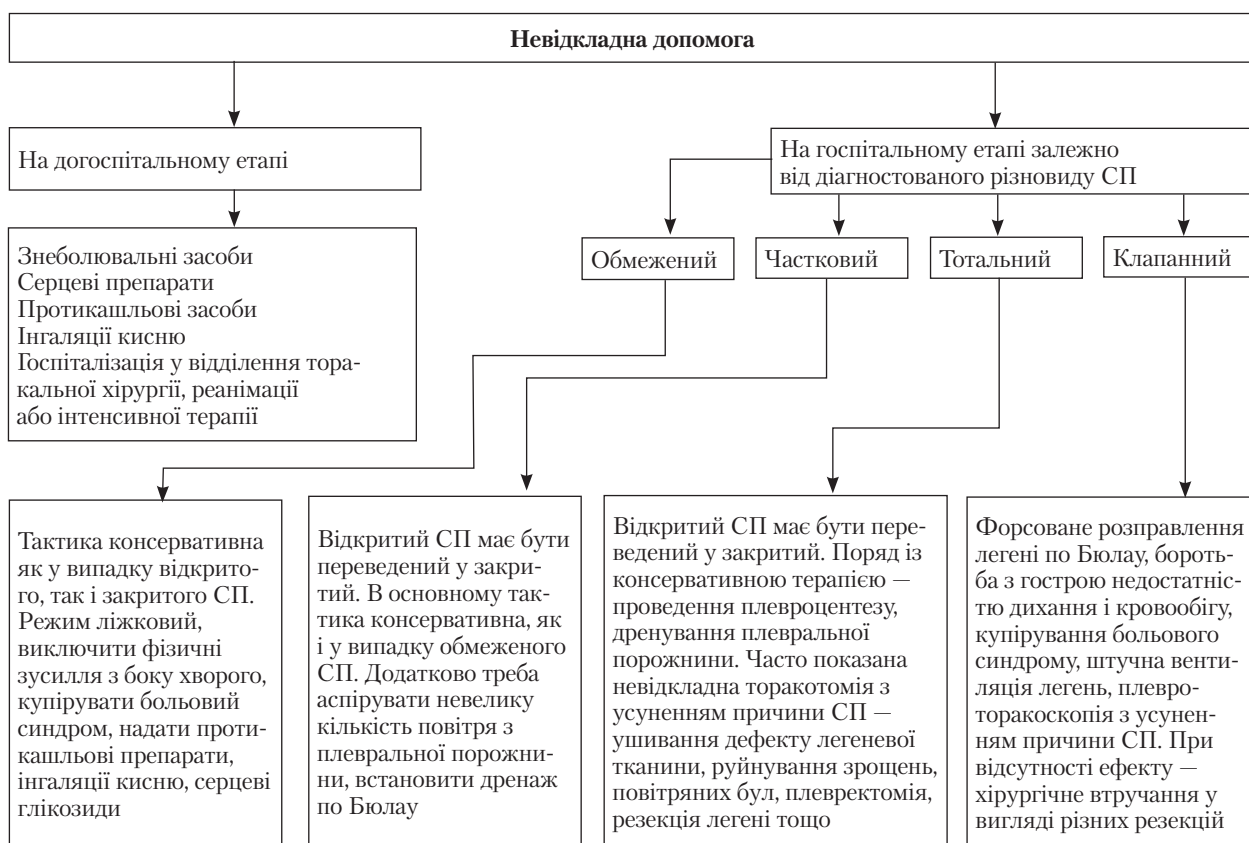

Рис. 6. Надання невідкладної допомоги при спонтанному пневмотораксі

Іноді, особливо за обмеженого СП, показана комп'ютерна томографія ОГК, за допомогою якої проводять диференціальну діагностику між пневмотораксом, кістами і роздутими тонкостінними булами.

При СП у 40–45 % випадків спостерігаються різноманітні ускладнення:

- пневмоплеврит, який розвивається на 4–7-му добу захворювання і не залежить від ступеня колапсу легені;
- у випадках проривання в плевральну порожнину каверни вона інфікується і розвивається емпієма плеври;
- у 2,2 % хворих СП ускладнюється підшкірною емфіземою;
- рідкісним, але вкрай тяжким ускладненням СП є гемопневмоторакс, який характеризується колаптоїдним станом і гострою анемією та ін.

### Невідкладна допомога [6, 7, 11, 15–17, 19]

На догоспітальному етапі показані введення знеболювальних і серцевих засобів, інгаляції кисню, протикашльових препаратів (рис. 6). Усі хворі зі СП потребують госпіталізації і невідкладної допомоги. Лікарська тактика залежить від об'єму ураження і загального стану хворого.

У разі обмеженого і часткового неускладнених СП, за умови компенсації функції зовнішнього дихання, показана консервативна тактика, спрямована на самостійне розсмоктування повітря, без фізичних зусиль з боку хворого. Пацієнтові призначають ліжковий режим, він має перебувати під постійним лікарським наглядом і отримувати медикаментозне симптоматичне лікування. Хворому надають положення напівсидячи, забезпечують вдихання зволоженого кисню, призначають знеболювальні, протикашльові засоби, внутрішньом'язово — ін'єкції 2 мл 10 % сульфокамфокаїну. Залежно від стану хворого одноразово або постійно вводять серцеві глікозиди.

У разі клапанного СП поряд із консервативною терапією слід проводити форсоване розправлення легені шляхом накладання міжреберного дренажу (рис. 7, 8).

Спочатку треба зробити торакоскопію, під час якої можна усунути причини СП шляхом припікання бул, зрощень, ушивання бульозно-дистрофічних ділянок. Якщо метод форсованого розправлення легені шляхом постійної аспірації повітря через дренаж не дав ефекту, то хворому, коли немає протипоказань, належить виконати хірургічне лікування у вигляді резекції (сегмент-, лоб- чи пультонектомії) залежно від ос-

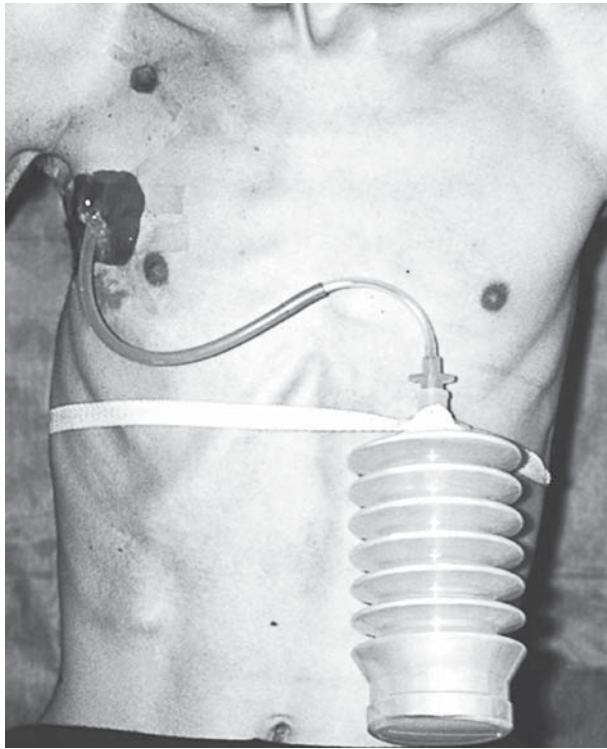


Рис. 7. Дренаж за Бюлау

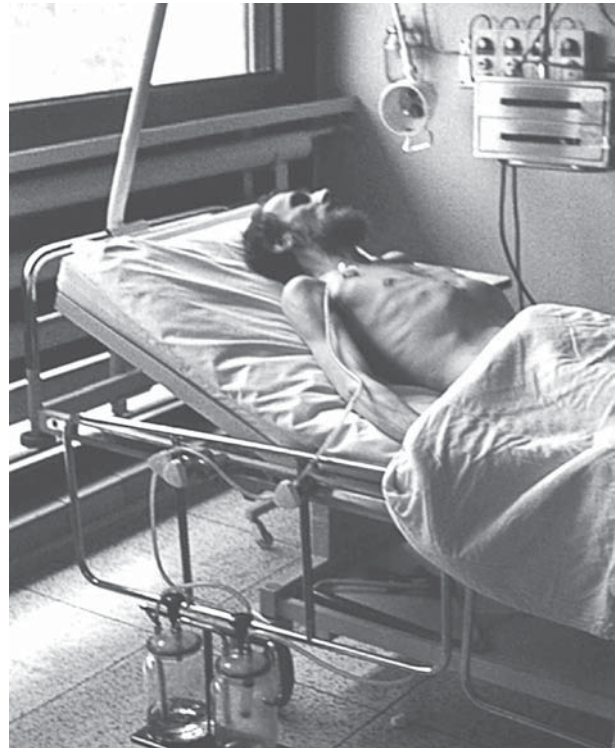

Рис. 8. Дренування плевральної порожнини електровідсмоктувачем

новного процесу, який призвів до СП [2–4, 12–14].

Хворих із двобічним СП і виразними задишкою (частота дихання понад 45 за 1 хв) і тахікардією (понад 120 за 1 хв) з тенденцією до зниження АТ переводять на штучну вентиляцію легень. Через небезпеку наростання зсуву середостіння до цієї процедури треба дренувати плевральну порожнину.

Хворим, яким протипоказане хірургічне лікування (виразні порушення функції дихання і серцевої системи, тяжкі супутні хвороби), проводять тривале дренування плевральної порожнини з постійною щадною аспірацією повітря з періодичною (через 15–20 діб) заміною дренажу з метою зменшення об'єму плевральної порож-

нини і обмеження емпієми, а також для її санації. Показані антибіотики широкого спектра дії, дезінфекційні, патогенетичні й симптоматичні засоби.

У разі напруженого пневмотораксу для поліпшення газообміну, зменшення опору венозному тиску обов'язково проводять екстрений плевроцентез, що сприяє нормалізації серцевого викиду. Коли є загроза для життя, можна вводити в плевральну порожнину товсту голку або троакар. У низці випадків украй потрібна екстрена торакотомія. За ускладнення СП пневмомедіастинумом хворого слід помістити в кімнату з підвищеною кількістю кисню. Можна провести пункцію середостіння прогнутою голкою в яремній ямці, обходячи груднину.

### Список літератури

1. Алгоритми діагностики і лікування невідкладних станів у терапевтичній практиці / За ред. Є.М. Стародуба.— Тернопіль: ТДМУ, 2008.— 196 с.
2. Афендулов С.А., Мощин С.А. Алгоритм хирургического лечения спонтанного пневмоторакса: методические рекомендации.— Липецк, 2008.— 22 с.
3. Афендулов С.А. и др. Преимущества эндоскопической хирургии при неотложных состояниях у торакальных больных // Неотложная и специализированная хирургическая помощь: первый конгресс московских хирургов.— М., 2005.— С. 203–204.
4. Афендулов С.А. и др. Современная хирургическая тактика при спонтанном пневмотораксе // Актуальные вопросы хирургии: сборник научно-практических работ.— Челябинск, 2008.— С. 75–78.
5. Венявичус В.Ю. Диагностика и лечение спонтанного пневмоторакса различной этиологии // Пробл. туб.— 2000.— № 5.— С. 42–44.
6. Зозуля И.С. и др. Медицина неотложных состояний: учебник.— К.: Медицина, 2008.— 696 с.
7. Интенсивная терапия угрожающих состояний / Под ред. В.А. Корячкина, В.И. Страшнова.— СПб: Санкт-Петербургское медицинское издательство, 2002.— 288 с.
8. Инсанов А.Б. Туберкулез: руководство для врачей и студентов.— М.: ГЭОТАР-МЕД, 2005.— 704 с.
9. Кариев Т.М., Сабиров Ш.Ю. Спонтанный пневмоторакс и эмпиема плевры при впервые выявленном деструктивном туберкулезе легких // Вестн. экстр. мед.— 2009.— № 2.— С. 20–21.

10. Мишин В.Ю. и др. Туберкулез легких с лекарственной устойчивостью возбудителя: уч. пособие.— М.: ГЭОТАР-Медиа, 2009.— С. 62—70.
11. Москаленко В.Ф. та ін. Протоколи з надання екстреної медичної допомоги в разі невідкладних станів.— К., 2001.— 111 с.
12. Мощин С.А. и др. Хирургическая тактика при спонтанном пневмотораксе // Актуальные вопросы и современные медицинские технологии в хирургии: матер. конф.— Липецк, 2006.— С. 66—69.
13. Мощин С.А., Ковалев М.В. Выбор хирургической тактики при спонтанном пневмотораксе // Новые технологии в хирургии и гинекологии: матер. конф.— Воронеж, 2006.— С. 141—145.
14. Мощин С.А., Яковлев В.Ю., Ратнов С.А. Спонтанный пневмоторакс: хирургическая тактика, перспективы лечения // Актуальные вопросы организации и совершенствования хирургической службы: матер. конф.— Липецк, 2005.— С. 48—50.
15. Невідкладна медична допомога: навчальний посібник / За ред. Ф.С. Глумчера, В.Ф. Москаленка.— К.: Медицина, 2006.— 632 с.
16. Пахомов Г.Л., Исламбеков Э.С., Исмаилов Д.А. Тактика лечения неспецифического спонтанного пневмоторакса: метод. реком.— Ташкент, 2004.— 13 с.
17. Перельман М.И. Неотложная помощь при некоторых осложнениях туберкулеза легких // Организация противотуберкулезной помощи на муниципальном уровне / Под ред. М.И. Перельмана.— М.: ООО «Центр полиграфических услуг «Радуга», 2008.— 12 с.
18. Перельман М.И., Корякин В.А., Богдельникова И.В. Фтизиатрия.— М.: ОАО Изд. «Медицина», 2004.— 520 с.
19. Спрингс Д., Чемберс Д., Джеффри Э. Неотложная терапия.— М.: ГЭОТАР, 2000.— 336 с.
20. Фомічова Н.І., Гріцова Н.А., Разнатовська О.М. Класифікація критичних станів при туберкульозі органів дихання // Туберкульоз, легеневі хвороби, ВІЛ-інфекція.— 2013.— № 2.— С. 25—34.
21. Фомічова Н.І., Гріцова Н.А., Разнатовська О.М. Свідчення про реєстрацію авторського права на твір № 47484 від 28.01.2013 «Класифікація критичних станів при туберкульозі органів дихання».
22. Фтизиатрия: підручник / За ред. А.Я. Циганенка, С.І. Зайцевої.— Х.: Факт, 2004.— 390 с.
23. Фтизиатрия: підручник / За ред. В.І. Петренка.— Вінниця: Нова книга, 2006.— 503 с.
24. Шанин В.Ю. Патологическая физиология критических состояний.— СПб: ЭЛБИ, 2006.— 235 с.
25. Cardillo G. Thoracoscopic Surgery for Spontaneous Pneumothorax // Ann. Thorac. Surg.— 2000.— Vol. 69 (2).— P. 357—361.
26. Yagi T. Clinical review of pneumothorax cases complicated with active pulmonary tuberculosis // Tuberculosis.— Vol. 77.— P. 395—399.

Н.А. Грицова<sup>1</sup>, Е.Н. Разнатовская<sup>2</sup>

<sup>1</sup>Национальная медицинская академия последипломного образования имени П.Л. Шупика МЗ Украины, Киев

<sup>2</sup>Запорожский государственный медицинский университет

## Спонтанный пневмоторакс при туберкулезе органов дыхания: патогенез, патоморфология, клинические проявления, диагностика и неотложная помощь

В статье представлены патогенез, патоморфология, клинические проявления, диагностика и неотложная помощь при спонтанном пневмотораксе у больных туберкулезом органов дыхания. Составлены алгоритмы диагностики и оказания неотложной помощи при такой патологии.

**Ключевые слова:** спонтанный пневмоторакс, туберкулез органов дыхания.

N.A. Gritsova<sup>1</sup>, O.M. Raznatovska<sup>2</sup>

<sup>1</sup>P.L. Shupyk National Medical Academy of Postgraduate Education Ministry of Health Care of Ukraine, Kyiv, Ukraine

<sup>2</sup>Zaporizhzhia State Medical University, Zaporizhzhia, Ukraine

## Spontaneous pneumothorax in tuberculosis of the respiratory system: pathogenesis, pathological changes, clinical manifestations, diagnosis and emergency treatment

The article presents the pathogenesis and pathological changes, clinical manifestations, diagnosis and emergency care for spontaneous pneumothorax with pulmonary tuberculosis. Algorithms are described in detail step by step diagnostic and emergency care for spontaneous pneumothorax.

**Key words:** spontaneous pneumothorax, pulmonary tuberculosis.

### Контактна інформація:

Гріцова Наталія Анатоліївна, доц. кафедри фтизіатрії і пульмонології  
03680, м. Київ, вул. М. Амосова, 10

Стаття надійшла до редакції 30 вересня 2013 р.