

*МІНІСТЕРСТВО ОХОРОНИ ЗДОРОВ'Я УКРАЇНИ  
ЗАПОРІЗЬКИЙ ДЕРЖАВНИЙ МЕДИЧНИЙ УНІВЕРСИТЕТ  
КАФЕДРА УРОЛОГІЇ, ПРОМЕНЕВОЇ ДІАГНОСТИКИ І ТЕРАПІЇ*

*Н.В. Туманська, С.О. Мягков, О.Г. Нордіо, Т.М. Кічангіна*

# **РАДІОЛОГІЯ**

*Навчально-методичний комплекс навчальної дисципліни «Радіологія» для  
студентів III курсу I та II медичного факультету ВНМЗ освітньо-  
кваліфікаційного рівня « спеціаліст» напрямку 1201 «Медицина» спеціальності  
7.12010001 «Лікувальна справа», 7.12010002 «Педіатрія»*

Запоріжжя

2018

УДК 615.849(075.8)

Р 15

*Рекомендовано до видання Центральною методичною радою  
Запорізького державного медичного університету  
(протокол № від 2018 р.)*

**Автори:**

*Н. В. Туманська* – кандидат медичних наук, доцент кафедри урології, променевої діагностики і терапії ЗДМУ;

*С. О. Мягков* – кандидат медичних наук, асистент кафедри урології, променевої діагностики і терапії ЗДМУ;

*О. Г. Нордіо* – асистент кафедри урології, променевої діагностики і терапії ЗДМУ;

*Т. М. Кічангіна* – асистент кафедри урології, променевої діагностики і терапії ЗДМУ;

**Рецензенти:**

*І. Ф. Сирбу* - доктор медичних наук, професор кафедри загальної медицини та догляду за хворими ЗДМУ;

*В. І. Перцов* - доктор медичних наук, професор; завідувач кафедри медицини катастроф, військової медицини, анестезіології та реаніматології ЗДМУ.

**Туманська Н.В., Мягков С.О., Нордіо О.Г., Кічангіна Т.М.**

Радіологія. Навчально-методичний комплекс навчальної дисципліни «Радіологія» для студентів III курсу I та II медичного факультету ВНМЗ освітньо-кваліфікаційного рівня «спеціаліст» напрямку 1201 «Медицина» спеціальності 7.12010001 «Лікувальна справа», 7.12010002 «Педіатрія» / Н.В.Туманська, С.О.Мягков, О.Г.Нордіо., Т.М.Кічангіна – Запоріжжя: ЗДМУ, 2018. – 153 с.

В навчально-методичному комплексі дисципліни «Радіологія» зібрані нормативні та навчально-методичні матеріали для ефективного виконання студентами медичних факультетів навчальної програми з дисципліни.

УДК 615.849(075.8)

## ЗМІСТ

Передмова.....	4
1. Витяг з освітньо-кваліфікаційної характеристики (ОКХ).....	5
2. Витяг з освітньо-професійної програми (ОПП).....	12
3. Структурно-логічна схема.....	14
4. Робоча програма навчальної дисципліни.....	16
5. Навчально-методичні матеріали для лекцій:.....	43
5.1. Навчальні посібники.....	43
5.2. Список основної і додаткової літератури .....	45
5.3. Глосарій.....	47
6. Методичні рекомендації для студентів щодо самостійного вивчення навчальної дисципліни.....	48
7. Методичні рекомендації для виконання практичних занять.....	49
8. Навчально-методичні матеріали для контролю.....	151
9. Навчально-методичне та матеріально-технічне забезпечення навчальної дисципліни.....	151

## ПЕРЕДМОВА

Навчально-методичний комплекс (НМК) навчальної дисципліни «Радіологія» є сукупністю нормативних та навчально-методичних матеріалів в паперовому та в електронному видах, розроблюється відповідно до навчального плану для ефективного виконання студентами III курсу I та II медичного факультету ЗДМУ освітньо-кваліфікаційного рівня « спеціаліст» напрямку 1201 «Медицина» спеціальності 7.12010001 «Лікувальна справа», 7.12010002 «Педіатрія» навчальної програми з дисципліни.

НМК є інтелектуальною власністю колективу викладачів кафедри та майновою власністю університету.

НМК з «Радіології» складається з таких структурних елементів:

- витяги з ОПП та ОКХ;
- навчальної (типової) програми - основний документ, на основі якого планується навчальний процес.
- робоча програма навчальної дисципліни «Радіологія» - нормативний документ ВНЗ, містить виклад конкретного змісту навчальної дисципліни, послідовність, організаційні форми її вивчення та їх обсяг, визначає форми та засоби поточного і підсумкового контролю;
- навчально-методичні матеріали для лекцій є основним видом аудиторних навчальних занять, призначеним для засвоєння теоретичного матеріалу і містить опорні конспекти лекцій, які всебічно і докладно розкривають зміст всіх тем та питань курсу.
- методичні рекомендації для студентів щодо самостійного вивчення навчальної дисципліни є основним засобом оволодіння навчальним матеріалом без участі викладача у час вільний від обов'язкових навчальних занять; формою навчання, яка дозволяє студентові засвоювати необхідні знання, опановувати уміння та навички, планомірно та систематично працювати, мислити, формувати власний стиль розумової діяльності;
- методичні рекомендації для виконання практичних занять – це форма навчального заняття, на якому викладач організовує детальний розгляд студентами окремих теоретичних положень навчальної дисципліни та формує вміння та навички їх практичного застосування шляхом індивідуального виконання ними відповідно сформульованих завдань.
- методичні рекомендації для викладачів, які проводять практичні заняття;
- навчально-методичні матеріали для контролю;
- навчально-методичне та матеріально-технічне забезпечення навчальної дисципліни.

# 1. ВИТЯГ З ОСВІТНЬО-КВАЛІФІКАЦІЙНОЇ ХАРАКТЕРИСТИКИ (ОКХ)

Освітньо-кваліфікаційна характеристика (ОКХ) випускника вищого навчального закладу є державним нормативним документом, в якому узагальнюється зміст освіти, тобто відображаються цілі освітньої та професійної підготовки, визначається місце фахівця в структурі господарства держави і вимоги до його компетентності, інших соціально важливих властивостей та якостей.

ОКХ встановлює галузеві кваліфікаційні вимоги до соціально-виробничої діяльності випускника вищого навчального закладу з певною спеціальністю та освітньо-кваліфікаційним рівнем і державні вимоги до характеристик та якостей особи, яка здобула певний освітній рівень відповідного фахового спрямування.

## Додаток А

### Виробничі функції, типові задачі діяльності та уміння, якими повинен володіти випускник ВМЗ за фахом “Лікувальна справа”

Зміст виробничої функції	Назва типової задачі діяльності	Шифр типової задачі діяльності	Зміст уміння	Шифр уміння
Проектна	Встановлення попереднього клінічного діагнозу захворювання.	1.ПФ.Д.01	<p>В умовах стаціонару, поліклініки, амбулаторії, навчально-виховних, оздоровчих закладів для дітей та підлітків, оздоровчих закладах для різних верств населення, на виробництві або вдома у хворого:</p> <p><input type="checkbox"/> За стандартними методиками використовуючи попередні дані анамнезу хворого, дані огляду хворого, знання про людину, її органи та системи, дотримуючись відповідних етичних та юридичних норм, шляхом прийняття обґрунтованого рішення вміти виділити та зафіксувати провідний клінічний симптом або синдром (за списком 1).</p> <p><input type="checkbox"/> Шляхом співставлення з стандартами, використовуючи попередні дані анамнезу хворого та дані огляду хворого, на основі провідного клінічного симптому або синдрому, використовуючи знання про людину, її органи та системи, дотримуючись відповідних етичних та юридичних норм, шляхом прийняття обґрунтованого рішення, поставити найбільш вірогідний або синдромний діагноз захворювання (за списком 2).</p> <p>В умовах лікувальної установи:</p> <p><input type="checkbox"/> на постав найбільш вірогідного або</p>	<p>1.ПФ.Д.01.ПР.Р.01.01-51</p> <p>1.ПФ.Д.01.ПР.Р.02.01-274</p> <p>1.ПФ.Д.01.ПР.Р.03.</p>

			синдромного діагнозу, за стандартними схемами, використовуючи знання про людину, її органи та системи, дотримуючись відповідних етичних та юридичних норм, шляхом прийняття обґрунтованого рішення, призначити лабораторне та/або інструментальне обстеження хворого (за списком 2). <input type="checkbox"/> використовуючи найбільш вірогідний або синдромний діагноз, дані лабораторного та інструментального обстеження хворого, знання про людину, її органи та системи, дотримуючись відповідних етичних та юридичних норм, шляхом прийняття обґрунтованого рішення, за певним алгоритмом, здійснювати диференціальну діагностику захворювань (за списком 2). <input type="checkbox"/> використовуючи найбільш вірогідний або синдромний діагноз, дані лабораторного та інструментального обстеження хворого, висновки диференціальної діагностики, знання про людину, її органи та системи, дотримуючись відповідних етичних та юридичних норм, шляхом прийняття обґрунтованого рішення та логічного аналізу поставити попередній клінічний діагноз (за списком 2).	01-274  1.ПФ.Д.01.ПР.Р.04. 01-274  1.ПФ.Д.01.ПР.Р.05. 01-274
	Діагностування невідкладних станів	1.ПФ.Е.02	За будь-яких обставин (вдома, на вулиці, у лікувальній установі) у т.ч. в умовах надзвичайної ситуації, воєнного стану, в умовах нестачі інформації та обмеженого часу, використовуючи стандартні методики огляду та можливого анамнезу, знання про людину, її органи та системи, дотримуючись відповідних етичних та юридичних норм, шляхом прийняття обґрунтованого рішення та оцінки стану людини поставити діагноз (за списком 3).	1.ПФ.Е.02.ПР.Р.06. 01-26
Виконавця	Збирання інформації про пацієнта	3.ПФ.С.01	За умов стаціонару, амбулаторії або вдома у хворого, використовуючи результати співбесіди з пацієнтом, за стандартною схемою опитування хворого збирати дані про його скарги, анамнез хвороби, анамнез життя (в тому числі професій-ний анамнез) та дані про скарги з боку інших органів і систем. За будь-яких обставин (в лікувальній установі, вдома у пацієнта та ін.), використовуючи знання про людину, її органи та системи, за певними алгоритмами: <input type="checkbox"/> збирати інформацію про загальний стан пацієнта (свідомість, конституція, вгодованість) та зовнішній вигляд (огляд шкіри, підшкірного жирового шару, пальпація лімфатичних вузлів, щитовидної та молочних залоз); <input type="checkbox"/> оцінювати психомоторний та	3.ПФ.С.01.ПР.Р.01  3.ПФ.С.01.ПР.Р.02  3.ПФ.С.01.ПР.Р.03

		фізичний розвиток дитини; <input type="checkbox"/> обстежувати стан серцевосудинної системи (огляд та пальпація ділянки серця та поверхневих судин, визначення перкуторних меж серця та судин аускультация серця та судин); <input type="checkbox"/> обстежувати стан органів дихання (огляд грудної клітки та верхніх дихальних шляхів, пальпація грудної клітки, перкусія та аускультация легенів); <input type="checkbox"/> обстежувати стан органів черевної порожнини (огляд живота, пальпація та перкусія кишок, шлунку, печінки, селезінки, пальпація підшлункової залози, нирок, органів малого тазу, пальцеве дослідження прямої кишки); <input type="checkbox"/> обстежувати стан шлунково-язового апарату (огляд та пальпація); <input type="checkbox"/> оцінювати стан внутрішньо-утробного розвитку плоду за даними розрахунку маси плоду та аускультация його серцебиття.	3.ПФ.С.01.ПР.Р.04
			3.ПФ.С.01.ПР.Р.05
			3.ПФ.С.01.ПР.Р.06
			3.ПФ.С.01.ПР.Р.07
			3.ПФ.С.01.ПР.Р.08
Оцінювання результатів лабораторних та інструментальних досліджень	3.ПФ.Д.02	В умовах лікувальної установи, застосовуючи стандартну процедуру, використовуючи знання про людину, її органи та системи, на підставі результатів лабораторних та інструментальних досліджень оцінювати інформацію щодо діагнозу (за списком 4).	3.ПФ.Д.02.ЗР.Р.09.01-53
Визначення тактики ведення контингенту осіб, що підлягають диспансерному нагляду	3.ПФ.С.07	В лікувальній установі або вдома у хворого на підставі отриманих даних про стан здоров'я пацієнта, за допомогою стандартних схем, використовуючи знання про людину, її органи та системи, дотримуючись відповідних етичних та юридичних норм, шляхом прийняття обґрунтованого рішення: <input type="checkbox"/> визначати тактику обстеження та вторинної профілактики хворих, що підлягають диспансерному нагляду; <input type="checkbox"/> визначати тактику обстеження та первинної профілактики здорових осіб, що підлягають диспансерному нагляду;	3.ПФ.С.07.ПР.О.14 3.ПФ.С.07.ПР.О.15
Визначення тактики надання екстреної медичної допомоги	3.ПФ.С.09	За будь-яких обставин, використовуючи знання про людину, її органи та системи, дотримуючись відповідних етичних та юридичних норм, шляхом прийняття обґрунтованого рішення, на підставі діагнозу невідкладного стану в умовах обмеженого часу за допомогою стандартних схем визначити тактику надання екстреної медичної допомоги (за списком 3).	3.ПФ.С.9.ПР.Н.24.01-26
Надання екстреної медичної допомоги	3.ПФ.С.10	За будь-яких обставин, використовуючи знання про людину, її органи та системи, дотримуючись відповідних етичних та юридичних норм, шляхом прийняття обґрунтованого рішення, на підставі діагнозу невідкладного стану в умовах обмеженого часу згідно з визначеною	3.ПФ.С.10.ПР.Н.25.01-26

Виконання медичних маніпуляцій	3.ПФ.С.11	<p>тактикою, використовуючи стандартні схеми, надавати екстрену медичну допомогу (за списком 3).</p> <p>В умовах лікувальної установи, вдома або на виробництві на підставі попереднього клінічного діагнозу та/або показників стану пацієнта, використовуючи знання про людину, її органи та системи, дотримуючись відповідних етичних та юридичних норм, шляхом прийняття обґрунтованого рішення та використовуючи стандартні методики виконувати медичні маніпуляції (за списком 5).</p>	3.ПФ.С.11.ПП.Н.2 6.01-18
Ведення медичної документації	3.ПФ.С.13	<p>За умов лікувальної установи:</p> <p><input type="checkbox"/> використовую чи офіційні облікові документи, за узагальненою формою готувати річний звіт про особисту виробничу діяльність;</p> <p><input type="checkbox"/> використовую чи стандартну технологію, на підставі нормативних документів вести медичну документацію щодо пацієнта та контингенту населення (карту амбулаторного/стаціонарного хворого, історію хвороби, санаторно-курортну карту, листок непрацездатності, документацію для МСЕК, і т. ін.).</p>	3.ПФ.С.13.ЗП.О.35
Обробка державної, соціальної та медичної інформації	3.ПФ.С.14	<p>За будь-яких обставин з використанням стандартних процедур, включаючи сучасні комп'ютерні інформаційні технології, вміти:</p> <p><input type="checkbox"/> визначати джерело та або місце знаходження потрібної інформації в залежності від її типу;</p> <p><input type="checkbox"/> отримувати необхідну інформацію з визначеного джерела;</p> <p><input type="checkbox"/> обробляти та проаналізувати отриману інформацію.</p>	3.ПФ.С.14.ЗП.Р.37
			3.ПФ.С.14.ЗП.Р.38
			3.ПФ.С.14.ЗП.Р.39



## Додаток Б

**Здатності випускника вищого навчального закладу, що вимагаються, та система умінь, що їх відображає**

<b>Шифри здатностей</b>	<b>Зміст здатностей та умінь</b>	<b>Шифри умінь</b>
<b>3.01</b>	<p><b>Самостійне визначення цілей та задач особистої діяльності</b>            На підставі результату аналізу певних суспільних та особистих потреб, застосовуючи загальні методи логічного пізнання, формулювати мотиви діяльності - чинники, що визначають вибір цілі (мети) особистої діяльності. На підставі усвідомлених мотивів діяльності використовуючи принци- пи суб'єктно-діяльнісного підходу:</p> <ul style="list-style-type: none"> <li>• формулювати цілі (мету) особистої діяльності;</li> <li>• визначати структуру особистої діяльності.</li> </ul>	3.01.ПР.Р.01  3.01.ПР.Р.02 3.01.ПР.Р.03
<b>3.02</b>	<p><b>Організація особистої діяльності як складової колективної діяльності</b>            Врахуванням мети спільної діяльності на підставі усвідомлених цілей осо- бистої діяльності та її структури, дотримуючись відповідних етичних та юридичних норм, за допомогою певних методик та технологій управління особистих відношень з іншими учасниками спільної діяльності:</p> <ul style="list-style-type: none"> <li>▪ організувати та контролювати особисту поведінку з огляду на відносини з іншими учасниками спільної діяльності;</li> <li>▪ аналізувати певну інформацію з метою передбачення наслідків її використання;</li> <li>▪ оцінювати особистий стан та стан інших людей, настроїв, ступінь психічної напруги при вирішенні завдань різної складності;</li> <li>▪ застосовувати спеціальні методики корекції свого психічного та психофізіологічного стану.</li> </ul>	3.02.ПР.Р.01  3.02.ПР.Р.02  3.02.ПР.Р.03  3.02.ПР.Р.04
<b>3.03</b>	<p><b>Здійснення особистої діяльності</b>            На підставі усвідомленої мети діяльності та її структури, дотримуючись відповідних етичних та юридичних норм, використовуючи принципи суб'єктно-діяльнісного підходу та спеціальні методики:</p> <ul style="list-style-type: none"> <li>▪ формулювати орієнтовну основу особистих дій;</li> <li>▪ організовувати та оптимізувати особисту психічну та фізичну діяльність (увагу, сприйняття, мислення, пам'ять, уявлення, моторну діяльність тощо);</li> </ul> <p>оцінювати результати особистої діяльності з точки зору ступеню досягнення часткових та загальних цілей діяльності;</p> <ul style="list-style-type: none"> <li>▪ коректувати цілі діяльності та її структуру.</li> </ul>	3.03.ПР.Р.01 3.03.ПР.Р.02  3.03.ПР.Р.03  3.03.ПР.Р.04
<b>3.04</b>	<p><b>Здійснення саморегуляції та ведення здорового способу життя</b>            На підставі відомостей та особистих уявлень щодо особливостей фахової, соціально-виробничої та побутової діяльності:</p> <ul style="list-style-type: none"> <li>▪ застосовувати відповідні фізичні вправи для підтримки свого належного психічного та фізичного стану в залежності від психологічних навантажень;</li> <li>▪ користуватися прийомами саморегуляції та самоконтролю;</li> <li>▪ застосовувати певні методики накопичення та покращення показників розвитку основних фізичних характеристик для подальшого використання в побуті та на виробництві.</li> </ul>	3.04.ПР.Р.01  3.04.ПР.Р.02  3.04.ПР.Р.03
<b>3.05</b>	<p><b>Вибір стратегії спілкування</b>            В умовах сумісної діяльності медичного колективу в залежності від виробничих завдань, з урахуванням принципів сталого розвитку, особистісних, суспільних, державних та виробничих інтересів, за відповідними методиками:</p> <ul style="list-style-type: none"> <li>▪ застосовувати адекватні методи комунікації;</li> <li>▪ здійснювати вибір виду, організувати, проводити та брати участь у різних видах нарад, засідань, семінарів тощо;</li> <li>▪ здійснювати кількісний аналіз корисності нарад, засідань, семінарів</li> </ul>	3.05.ЗП.О.01 3.05.ЗП.О.02

	тощо.	3.05.ЗП.О.03
<b>3.06</b>	<b>Оцінювання історичних подій минулого та сучасних історичних процесів</b>	3.06.ПР.Р.01
	Аналізувати та узагальнювати історичний матеріал, здобутий із різних джерел та оцінювати події і діяльність конкретних осіб в історичному процесі.	3.06.ПР.Р.02
	Аналізувати та інтерпретувати історичні факти на основі отриманих знань.	3.06.ПР.Р.03
	Оцінювати сутність міжнародних політичних процесів, геополітичних явищ та визначати місце України у сучасному світі.	3.06.ПР.О.04
	Оцінювати історичні події і постаті вітчизняної медицини в контексті світової історії медичної науки.	
<b>3.07</b>	<b>Сформованість політичної та економічної свідомості</b>	3.07.ПР.О.01
	Використовуючи закони та категорії діалектики, основні закони філософії та соціології, оцінювати сутність явищ і процесів суспільного життя.	3.07.ПР.Р.02
	Розробляти концепції власної політичної поведінки.	3.07.ПР.Р.03
	Відстоювати власну громадську позицію в можливому соціально-політичному конфлікті.	3.07.ПР.О.04
	Прогнозувати політичну та правову ситуацію в Україні.	3.07.ПР.Р.05
	Оцінювати процеси формування ринкової економіки в державі і створення ринку медичних послуг.	3.07.ПР.Р.06
	Обирати оптимальну модель поведінки в умовах випадкового соціально-політичного конфлікту.	3.07.ПР.О.07
	Оцінювати політичні рішення різних інститутів влади.	3.07.ПР.Р.08
	Толерантно відноситись до різних політичних поглядів.	3.07.ПР.Р.09
	Вирішувати професійні завдання у сучасних умовах на підставі власної політичної культури і свідомості.	
	Аналізувати міжнаціональні, міжконфесійні та міжпартійні відносини.	3.07.ПР.Р.10
<b>3.08</b>	<b>Сформованість патріотизму, громадянської позиції та свідомого ставлення до громадянських обов'язків</b>	3.08.ПР.О.01
	Оцінювати та аналізувати факти історії України, суспільні явища та становлення її державності.	3.08.ПР.Р.02
	Усвідомлювати та керуватися у своїй діяльності громадянськими правами, свободами та обов'язками.	3.08.ПР.Р.03
	Застосовувати отримані знання в інтересах становлення державності України.	
<b>3.09</b>	<b>Здійснення пізнання</b>	
	Професійно вживати загальні методи пізнання:	
	<input type="checkbox"/> аналізу та синтезу;	3.09.ПР.Р.01
	<input type="checkbox"/> індукції та дедукції;	3.09.ПР.Р.02
	закони формальної та діалектичної логіки.	3.09.ПР.Р.03
<b>3.10</b>	<b>Сформованість особистості на основі здобутків світової та національної культури</b>	
	Застосовуючи закони етики та естетики:	
	<input type="checkbox"/> оцінювати здобутки світової культури.	3.10.ПР.О.01
	<input type="checkbox"/> визначати місце національної культури у світовому культурологічному просторі.	3.10.ПР.О.02
	<input type="checkbox"/> підвищувати загальноосвітній культурний рівень.	3.10.ПР.О.03
<b>3.11</b>	<b>Сформованість мовної культури і досконалості у фаховому та діловому спілкуванні</b>	
	Використовуючи лексичний та граматичний мінімум:	
	<input type="checkbox"/> володіти державною мовою (усною та писемною) на рівні, що передбачений Законом про мову;	3.11.ПР.Р.01
	<input type="checkbox"/> володіти мінімумом однієї іноземною мовою на рівні професійного (переклад із словником, складання анотацій, рефератів, тощо) та побутового спілкування.	3.11.ПР.Р.02
	Дотримуватися мовної культури у всіх сферах діяльності.	3.11.ПР.Р.03
	Володіти латинською мовою на рівні фахового використання та спілкування.	3.11.ПР.Р.04
<b>3.12</b>	<b>Сформованість правової освіти</b>	

	Дотримуватися у своїй діяльності:	
	<input type="checkbox"/> конституції України	3.12.ПР.О.01
	<input type="checkbox"/> основних положень міжнародних правових актів гуманістичного спрямування;	3.12.ПР.О.02
	<input type="checkbox"/> регламентуючих правових документів стосовно фахової діяльності	3.12.ПР.О.03
	Оцінювати реалізацію та пропагувати права людини на охорону здоров'я та права пацієнта.	3.12.ПР.Р.04
	Пропагувати знання про права на охорону репродуктивного і сексуального здоров'я та керуватися ними у професійній діяльності.	3.12.ПР.Р.05
	Оцінювати стан та реалізацію гендерної рівності у суспільстві.	3.12.ПР.О.06
	Використовувати свої права та можливості для захисту власного життя.	3.12.ПР.Р.07
<b>3.13</b>	<b>Сформованість високого біоетичного та деонтологічного сприйняття явищ і подій у фаховій діяльності</b>	
	Оцінювати події та явища з позицій загальнолюдських гуманістичних цінностей.	3.13.ПР.Р.01
	У своїй фаховій діяльності визначати прийнятні форми дотримання вимог:	3.13.ПР.Р.02
	<input type="checkbox"/> етики	
	<input type="checkbox"/> біоетики та деонтології	3.13.ПР.Р.03
	На основі визначення форми дотримання вимог етики, біоетики та деонтології: використовувати у своїй фаховій діяльності норми:	3.13.ПР.Р.04
	<input type="checkbox"/> етики	
	<input type="checkbox"/> біоетики та деонтології.	3.13.ПР.Р.05
	Оцінювати сучасні підходи до проблем евтаназії.	3.13.ПР.Р.06
<b>3.14</b>	<b>Забезпечення необхідного рівня індивідуальної безпеки (власної та осіб, про яких піклується) у разі виникнення типових небезпечних ситуацій в індивідуальній діяльності</b>	
	На підставі аналізу результатів індивідуальних спостережень за оточуючим середовищем, використовуючи ознаки типових небезпечних ситуацій, визначати її наявність, встановлювати її вид та резерв часу.	3.14.ПР.О.01
	На підставі аналізу моделей типових небезпечних ситуацій прогнозувати можливість виникнення шкідливих та уражаючих чинників.	3.14.ПР.О.02
	На підставі інформації про наявність (можливість виникнення) шкідливих та уражаючих чинників і їх рівень визначати рівень індивідуального ризику.	3.14.ЗР.О.03
	З урахуванням рекомендацій щодо дії в умовах типової небезпечної ситуації скласти план індивідуальних дій з метою попередження або зменшення ризику (вірогідного пошкодження) до допустимих значень.	3.14.ПП.О.04
	За типових методик формувати та підтримувати особисту психологічну стійкість, яка є достатньою щодо створення здорових і безпечних умов життя та діяльності у системі "людина - життєве середовище".	3.14.ПР.О.05
	Використовувати нормативно-правову базу для захисту особистості та навколишнього середовища у надзвичайних ситуаціях.	3.14.ПП.О.06

## 2. ВИТЯГ З ОСВІТНЬО-ПРОФЕСІЙНОЇ ПРОГРАМИ (ОПП)

Освітньо-професійна програма (ОПП) є галузевим нормативним документом, в якому визначається нормативний зміст навчання, встановлюються вимоги до змісту, обсягу та рівня освітньої та професійної підготовки фахівця відповідного освітньо-кваліфікаційного рівня певної спеціальності.

### Додаток В

#### Перелік навчальних дисциплін і практик та система блоків змістових модулів

Шифр навчальної дисципліни або практики	Назва навчальної дисципліни або практики	Назва блоку змістових модулів, що входить до навчальної дисципліни або практики	Шифр блоку змістових модулів, що входить до навчальної дисципліни або практики	Назва змістового модуля	Шифр змістових модулів, що входять до блоку змістових модулів
<b>III. Цикл професійної та практичної підготовки</b>					
3.01	Радіологія	Аналізувати променеву семіотику функціонально-морфологічних змін при патології різних органів та систем.	ПП.090	Радіологія. Методи візуалізації в променевій діагностиці . Фізико-технічні основи різних променевих методів дослідження. Рентгенологічні методи дослідження. Комп'ютерно-томографічні та ультразвукові методи дослідження. Радіонуклідні та магнітно-резонансні методи дослідження.	1.ПФ.Д.1.ПР. Р.2 3.ПФ.С.8.3Р. Р.17
		Визначати можливості та обирати метод променевої терапії пухлин і не пухлинних захворювань	ПП.114	Променеве дослідження опорно-рухової системи. Променеве дослідження органів грудної порожнини. Променеве дослідження щитоподібної залози та наднирників.	3.ПФ.С.3.3Р. Р.10 3.ПФ.С.4.3Р. Р.11
				Радіологія. Особливості устрою рентгенологічних та радіологічних відділень. ОСПУ. НРБУ.	

Обирати оптимальний метод променевого дослідження для виявлення функціонально-морфологічних змін при патології різних органів та систем	ПП.214	Промєневе дослідження травної системи та органів черевної порожнини. Промєневе дослідження сечовидільної і статевої систем. Промєневе дослідження ЦНС і при невідкладних станах.	1.ПФ.Д.1.ПР. Р.3 3.ПФ.С.7.ПР. О.14
---	--------	--	---

## Додаток Г

### Розподіл змісту освітньо-професійної програми підготовки, навчальний час за циклами підготовки, навчальними дисциплінами й практиками та перелік сформованих компетенцій

Цикл	Навчальний цикли та передбачувані результати їх засвоєння	Перелік дисциплін	Загальна кількість годин/нац. кредитів	Кредитив ECTS	Шифри сформованих компетенцій
III. Цикл професійної та практичної підготовки	У результаті вивчення дисциплін циклу студент повинен знати та вміти використовувати професійно-профільовані знання та практичні навички для: <ul style="list-style-type: none"> <li>- визначати засоби та методи захисту від іонізуючого випромінювання.</li> <li>- визначати засоби профілактики, лікування та мінімізації шкідливої дії опромінення.</li> <li>- складати алгоритми променевого дослідження при різній патології.</li> <li>- вибрати оптимальний метод променевого дослідження різних органів та систем.</li> <li>- оцінити переваги використаного методу променевого дослідження різних органів та систем.</li> <li>- знати нормальну променеву анатомію всіх органів і систем.</li> <li>- проаналізувати скіалогічну картину рентгенівського знімку, КТ зображення, сонографічного, доплерографічне зображення, сканограм, сцинтиграм при проведенні радіонуклідного дослідження, МРТ зображення.</li> </ul>	Радіологія	120 4	4	ПП.090, ПП.114, ПП.214,

- вирізнити нормальну променеву анатомію ділянки тіла від патологічної.
- охарактеризувати променеву картину при різних захворюваннях всіх органів і систем.

### 3. СТРУКТУРНО - ЛОГІЧНА СХЕМА

Спеціальність «Радіологія» вважається однією з найскладніших медичних дисциплін, відноситься до однієї з провідних ланок у системі спеціалізованої медичної допомоги, відіграє важливу роль на межі компетенцій різних клінічних служб.

Міжпредметні зв'язки – це зв'язок в процесі викладання між окремими дисциплінами, що забезпечує оптимізацію сприйняття студентами навчального матеріалу.

Дидактичним засобом формування у студентів професійно значущих особистісних якостей є інтеграційні навчальні комплекси, що включають курс лекцій, систему семінарських і практичних занять з використанням міжпредметних зв'язків.

Інтеграція навчання - це оптимізація зближення, зв'язку наук, що відбувається паралельно з процесами диференціації.

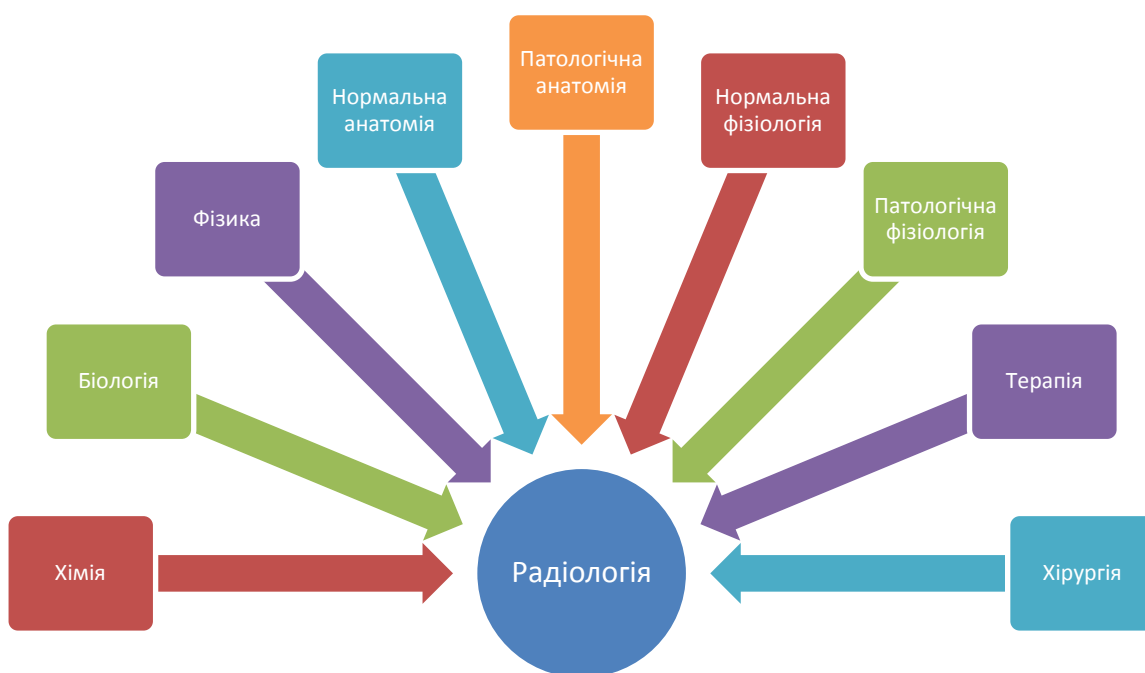
- ✓ 1-й рівень міжпредметної інтеграції - відбувається інтегрування навчального матеріалу всередині одного конкретного предмета.
- ✓ 2-й рівень передбачає об'єднання понятійно-інформаційної сфери різних дисциплін з метою найкращого запам'ятовування інформації, супутнього повторення, введення до теми додаткового матеріалу.
- ✓ 3-й рівень вимагає оперування завданнями порівняльно-узагальнюючого вивчення, що виражається у відпрацюванні у студентів вміння зіставляти та протиставляти явища та об'єкти.
- ✓ 4-й рівень - індивідуальна творчість студента або інтерна передбачає самостійне зіставлення фактів, суджень, встановлення зв'язків і закономірностей, застосування засвоєних навчальних умінь.

Формування професійної компетентності лікаря-радіолога настійно вимагає широкого застосування методу міжпредметного інтегрування. При цьому оптимальним є впровадження міждисциплінарної інтеграції не нижче 3-го рівня навчання з заохоченням до індивідуальної творчості.

«Радіологія» базується на вивченні студентами медичної біології, медичної і біологічної фізики, біологічної хімії, нормальної анатомії і фізіології людини, спирається на знання патологічної анатомії і фізіології; закладає основи вивчення студентами пропедевтики внутрішніх хвороб, хірургії, терапії, що передбачає

інтеграцію викладання з цими дисциплінами та формування умінь застосовувати знання з радіології в процесі подальшого навчання й у професійній діяльності.

### Структурно-логічна схема дисципліни «Радіологія»



#### 4. Робоча програма з дисципліни «РАДІОЛОГІЯ»

ЗАПОРІЗЬКИЙ ДЕРЖАВНИЙ МЕДИЧНИЙ УНІВЕРСИТЕТ

КАФЕДРА УРОЛОГІЇ, ПРОМЕНЕВОЇ ДІАГНОСТИКИ І ТЕРАПІЇ

(повне найменування)

«ЗАТВЕРДЖУЮ»

Перший проректор ЗДМУ

\_\_\_\_\_ М.О. Авраменко

« \_\_\_\_ » \_\_\_\_\_ 2018 р.

## Радіологія

(назва навчальної дисципліни)

### РОБОЧА ПРОГРАМА

Підготовки	магістра медицини і магістра педіатрії
Галузі знань	22 «Охорона здоров'я»
Спеціальність	222 «Медицина» і 228 «Педіатрія»
Кваліфікації професійної	«Лікар» і «Лікар-педіатр»

2018 р.



Робоча програма розроблена на кафедрі:

урології, променевої діагностики і терапії

(назва кафедри)

Розробники програми:

Доцент кафедри урології, променевої діагностики і терапії

к.мед.н., доц. Туманська Н.В.

(науковий ступень, посада, П.І.Б. розробників)

Рецензенти:

І. Ф. Сирбу - доктор медичних наук, професор кафедри загальної медицини та догляду за хворими ЗДМУ;

В. І. Перцов - доктор медичних наук, професор; завідувач кафедри медицини катастроф, військової медицини, анестезіології та реаніматології ЗДМУ.

Обговорено на засіданні кафедри та рекомендовано до затвердження цикловою методичною комісією з хірургічних дисциплін

(назва комісії)

« \_\_\_ » \_\_\_\_\_ 2018 р., протокол №

Зав. кафедрою

Бачурін Г.В.

Затверджено на засіданні циклової методичної комісії з хірургічних дисциплін

« \_\_\_ » \_\_\_\_\_ 2018 р., протокол №

Голова циклової методичної комісії

д.мед.н., проф. Завгородній С.М.

(науковий ступень, посада, П.І.Б. голови)

## ВСТУП

Робоча програма вивчення навчальної дисципліни «**Радіологія**» складена для підготовки фахівців відповідно до «Стандарту» другого (магістерського) рівня вищої освіти України галузі знань 22 «Охорона здоров'я» спеціальності 222 «Медицина». Програма складена на підставі типової (орієнтовної, примірної) програми з цієї ж дисципліни, затвердженої МОЗ України 31.01.05 р за №52 та робочого навчального плану, затвердженого Вченою Радою ЗДМУ 30.05.2017 року (протокол №12).

**Предметом** вивчення навчальної дисципліни є **радіологія**

**Міждисциплінарні зв'язки:** базується на вивченні студентами медичної біології, медичної і біологічної фізики, біологічної хімії, нормальної анатомії і фізіології людини, спирається на знання патологічної анатомії і фізіології; закладає основи вивчення студентами пропедевтики внутрішніх хвороб, хірургії, терапії, що передбачає інтеграцію викладання з цими дисциплінами та формування умінь застосовувати знання з радіології в процесі подальшого навчання й у професійній діяльності.

### 1. Мета та завдання навчальної дисципліни

1.1. Метою викладання навчальної дисципліни «Радіологія» є формування у студентів комплексу знань, умінь та навичок з радіології

1.2. Основними завданнями вивчення дисципліни «Радіологія» є навчитися обирати оптимальний метод і визначати можливості променевого дослідження для виявлення функціонально-морфологічних змін при патології різних органів та систем, аналізувати променеву семіотику функціонально-морфологічних змін при патології різних органів та систем.

1.3. Компетентності та результати навчання

-інтегральні

-загальні

-спеціальні (фахові, предметні)

### Матриця компетентностей

№	Компетентність	Знання	Уміння	Комунікація	Автономія та відповідальність
<b>Інтегральна компетентність</b>					
Здатність розв'язувати типові та складні спеціалізовані задачі та практичні проблеми у професійній діяльності у галузі охорони здоров'я, або у процесі навчання, що передбачає проведення досліджень та/або здійснення інновацій та характеризується комплексністю та невизначеністю умов та вимог.					
<b>Загальні компетентності</b>					
1	Здатність застосовувати знання в практичних ситуаціях	Мати спеціалізовані концептуальні знання, набуті у процесі навчання.	Вміти розв'язувати складні задачі і проблеми, які виникають у професійній діяльності.	Зрозуміле і недвозначне донесення власних висновків, знань та пояснень, що їх обґрунтовують до фахівців та нефахівців.	Відповідати за прийняття рішень у складних умовах
2	Знання та розуміння предметної області та розуміння професії	Мати глибокі знання із структури професійної діяльності.	Вміти здійснювати професійну діяльність, що потребує оновлення та інтеграції знань.	Здатність ефективно формувати комунікаційну стратегію у професійній діяльності	Нести відповідальність за професійний розвиток, здатність до подальшого професійного навчання з високим рівнем автономності.
3	Здатність до здійснення саморегуляції ,	Знати способи саморегуляції, ведення здорового	Вміти застосувати засоби саморегуляції,	Встановлювати відповідні зв'язки для досягнення результату.	Нести відповідальність за здоровий спосіб життя та своєчасне використання

	ведення здорового способу життя, здатність до адаптації та дії в новій ситуації.	життя.	вміти вести здоровий спосіб життя та пристосовуватися до нових ситуацій (обставин) життя та діяльності.		методів саморегуляції.
4	Здатність до вибору стратегії спілкування; здатність працювати в команді; навички міжособистісної взаємодії	Знати тактики та стратегії спілкування, закони та способи комунікативної поведінки	Вміти обирати способи та стратегії спілкування для забезпечення ефективної командної роботи	Використовувати стратегії спілкування та навички міжособистісної взаємодії	Нести відповідальність за вибір та тактику способу комунікації
5	Здатність спілкуватися рідною мовою як усно, так і письмово; здатність спілкуватись другою мовою	Мати досконалі знання рідної мови та базові знання іноземної мови	Вміти застосовувати знання рідної мови, як усно так і письмово, вміти спілкуватись іноземною мовою.	Використовувати при фаховому та діловому спілкуванні та при підготовці документів рідну мову. Використовувати іноземну мову у професійній діяльності	Нести відповідальність за вільне володіння рідною мовою, за розвиток професійних знань.
6	Навички використання інформаційних і комунікаційних технологій	Мати глибокі знання в галузі інформаційних і комунікаційних технологій, що застосовуються у професійній діяльності	Вміти використовувати інформаційні та комунікаційні технології у професійній галузі, що потребує оновлення та інтеграції знань.	Використовувати інформаційні та комунікаційні технології у професійній діяльності	Нести відповідальність за розвиток професійних знань та умінь.
7	Здатність до абстрактного мислення, аналізу та синтезу, здатність вчитися і бути сучасно навченим.	Знати способи аналізу, синтезу та подальшого сучасного навчання	Вміти проводити аналіз інформації, приймати обґрунтовані рішення, вміти придбати сучасні знання	Встановлювати відповідні зв'язки для досягнення цілей.	Нести відповідальність за своєчасне набуття сучасних знань.
8	Здатність застосовувати знання у практичних ситуаціях.	Знати методи застосування знань при вирішенні практичних питань.	Вміти використовувати знання при різноманітних практичних ситуаціях.	Встановлювати зв'язки по вертикалі та горизонталі в залежності від практичної ситуації.	Нести відповідальність за своєчасність прийнятих рішень у даних ситуаціях.
9	Здатність оцінювати та забезпечувати якість виконуваних робіт.	Знати методи оцінювання показників якості діяльності.	Вміти забезпечувати якісне виконання робіт.	Встановлювати зв'язки для забезпечення якісного виконання робіт.	Нести відповідальність за якісне виконання робіт.
10	Визначеність і наполегливість щодо поставлених завдань і взятих обов'язків	Знати обов'язки та шляхи виконання поставлених завдань	Вміти визначити мету та завдання бути наполегливим та сумлінним при виконання обов'язків	Встановлювати міжособистісні зв'язки для ефективного виконання завдань та обов'язків	Відповідати за якісне виконання поставлених завдань
11	Здатність діяти соціально відповідально та	Знати свої соціальні та громадські права та обов'язки	Формувати свою громадянську свідомість, вміти	Здатність донести свою громадську та соціальну позицію	Відповідати за свою громадянську позицію та діяльність

	громадської свідомості		діяти відповідно до неї		
12	Прагнення до збереження навколишнього середовища.	Знати проблеми збереження навколишнього середовища та шляхи його збереження	Вміти формувати вимоги до себе та оточуючих щодо збереження навколишнього середовища	Вносити пропозиції відповідним органам та установам щодо заходів до збереження та охороні навколишнього середовища	Нести відповідальність щодо виконання заходів збереження навколишнього середовища в рамках своєї компетенції.
<b>Спеціальні (фахові, предметні) компетентності</b>					
1	Здатність до встановлення попереднього клінічного діагнозу захворювання	Мати спеціалізовані знання про людину, її органи та системи; анатомо-фізіологічні особливості дітей різного віку; знання стандартних методик обстеження; алгоритмів діагностики захворювань; алгоритмів виділення провідних симптомів або синдромів (за списком 1); попередніх та клінічних діагнозів (за списком 2); знання методів лабораторного та інструментального обстеження (за списком 3); знання щодо оцінки стану людини.	Вміти проводити фізикальне обстеження пацієнта; вміти приймати обґрунтоване рішення щодо виділення провідного клінічного симптому або синдрому; вміти поставити попередній діагноз захворювання (за списком 2); призначити лабораторне та інструментальне обстеження хворого (за списком 3) шляхом застосування стандартних методик	На підставі нормативних документів вести медичну документацію щодо пацієнта (карту амбулаторного/стаціонарного хворого; карту індивідуального розвитку дитини, тощо).	Дотримуючись етичних та юридичних норм, нести відповідальність за прийняття обґрунтованих рішень і дій щодо правильності встановленого попереднього клінічного діагнозу захворювання
2	Навички збирання інформації про пацієнта	Мати спеціалізовані знання про людину, її органи та системи, анатомо-фізіологічні особливості дітей різного віку, знати методики та стандартні схеми опитування та фізикального обстеження пацієнта різного віку. Знати методики оцінювання стану внутрішньоутробного розвитку плоду. Знати етапи та методи обстеження психомоторного та фізичного розвитку дитини	Вміти провести бесіду з пацієнтом (у т.ч з дитиною та її батьками), на підставі алгоритмів та стандартів, використовуючи стандартні методики провести фізикальне обстеження пацієнта. Вміти обстежити психомоторний та фізичний розвиток дитини. Вміти оцінити стан здоров'я людини (у т.ч. дитини).	Вносити інформацію про стан здоров'я людини, дитини або внутрішньоутробного розвитку плоду до відповідної медичної документації	Нести відповідальність за якісний збір отриманої інформації, на підставі співбесіди, опитування, огляду, пальпації, перкусії органів та систем та своєчасне оцінювання стану: здоров'я людини, психомоторного та фізичного розвитку дитини та внутрішньоутробного розвитку плоду та прийняття відповідних заходів
3	Здатність до оцінювання результатів лабораторних та інструментальних	Мати спеціалізовані знання про людину, її органи та системи, анатомо-фізіологічні особливості дітей	Вміти аналізувати результати лабораторних та інструментальних досліджень та на	Обґрунтовано призначати та оцінювати результати лабораторних та інструментальних досліджень (за списком 4)	Нести відповідальність за прийняття рішення щодо оцінювання результатів лабораторних та інструментальних

	досліджень	різного віку, знати стандартні методики проведення лабораторних та інструментальних досліджень (за списком 4).	їх підставі оцінити інформацію щодо діагнозу хворого (за списком 4)		досліджень дитини різного віку.
4	Здатність до діагностування невідкладних станів	Мати спеціалізовані знання про людину, анатоמו-фізіологічні особливості дітей різного віку, її органи та системи, стандартних методик обстеження людини (вдома, на вулиці, у закладі охорони здоров'я) в умовах нестачі інформації.	Вміти, в умовах нестачі інформації, використовуючи стандартні методики, шляхом прийняття обгрунтованого рішення оцінити стан людини та поставити діагноз (за списком 3).	За будь-яких обставин, дотримуючись відповідних етичних та юридичних норм прийняти обгрунтоване рішення щодо оцінки стану людини, діагнозу та організації необхідних медичних заходів в залежності від стану людини; заповнити відповідні медичні документи.	Нести відповідальність за своєчасність та ефективність медичних заходів щодо діагностування невідкладних станів.
5	Здатність до ведення медичної документації	Знати систему офіційного документообігу в професійній роботі лікаря, лікаря-педіатра включаючи сучасні комп'ютерні інформаційні технології	Вміти визначати джерело та місце знаходження потрібної інформації в залежності від її типу; Вміти оброблять інформацію та проводити аналіз отриманої інформації	Отримувати необхідну інформацію з визначеного джерела та на підставі її аналізу формувати відповідні висновки	Нести відповідальність за повноту та якість аналізу інформації та висновків на підставі її аналізу.
6	Здатність обирати оптимальний метод променевого дослідження різних органів та систем	Знати основні методи променевої діагностики, основні переваги та недоліки кожного з методів променевої діагностики	Вміти визначати оптимальний метод променевого дослідження різних органів та систем	Формувати та донести до пацієнта, його батьків та фахівців власні висновки щодо обраного методу променевого дослідження	Нести відповідальність за обгрунтованість призначення того чи іншого методу променевої діагностики
7	Здатність визначити показання та протипоказання до того чи іншого променевого методу дослідження	Знати основні показання і протипоказання до кожного з методів променевої діагностики, основні переваги та недоліки кожного з методів променевої діагностики	Вміти визначити показання і протипоказання і обирати оптимальний метод променевого дослідження різних органів та систем	Формувати та донести до пацієнта, його батьків та фахівців власні висновки щодо обраного методу променевого дослідження, показання і протипоказання до обраного методу	Нести відповідальність за обгрунтованість призначення того чи іншого методу променевої діагност
8	Здатність освоїти основні методики променевої візуалізації	Знати основні методики всіх методів променевої візуалізації, принципи отримання зображення різними методами променевих досліджень	Вміння визначити джерело знаходження потрібної інформації в залежності від її типу; уміння проводити обробку матеріалу та аналіз отриманої інформації	Формувати висновки на підставі аналізу та обробки інформації отриманої різними методами променевої діагностики	Нести відповідальність за якісне та своєчасне виконання обробки та аналізу отриманої інформації

9	Здатність інтерпретувати рентгенограми, томограми, сканограми, снограми, сцинтиграми	Мати спеціалізовані знання про людину, її органи та системи; анатомо-фізіологічні особливості дітей різного віку, про принципи отримання діагностичного зображення	Мати навички щодо аналізу діагностичного зображення: рентгенологічного, томографічного, сонографічного, радіологічного	Формувати висновки на підставі аналізу та обробки отриманої на рентгенограмах, томограмах, сцинтиграмах і сонограмах інформації	Нести відповідальність за якісне та своєчасне виконання обробки та аналізу отриманої діагностичної інформації
10	Здатність охарактеризувати променеву картину при різних захворюваннях	Мати спеціалізовані знання про людину, її органи та системи; анатомо-фізіологічні особливості дітей різного віку, знання патологічної анатомії і фізіології, про принципи отримання діагностичного зображення	Мати навички щодо аналізу діагностичного зображення, отриманого різними методами променевої візуалізації	Формувати висновки на підставі аналізу та обробки отриманої на рентгенограмах, томограмах, сцинтиграмах і сонограмах інформації	Нести відповідальність за якісне та своєчасне виконання обробки та аналізу отриманої різними променевими методами діагностичної інформації
11	Здатність проаналізувати скіалогічну картину рентгенівського знімку, КТ, МР зображення; сонографічну і доплерографічну.	Мати спеціалізовані знання про людину, її органи та системи; анатомо-фізіологічні особливості дітей різного віку, знання патологічної анатомії і фізіології, про принципи отримання діагностичного зображення	Мати навички щодо аналізу діагностичного зображення, отриманого різними методами променевої візуалізації	Формувати висновки на підставі аналізу та обробки отриманої на рентгенограмах, томограмах, сцинтиграмах і сонограмах інформації	Нести відповідальність за якісне та своєчасне виконання обробки та аналізу отриманої різними променевими методами діагностичної інформації

## 2. Інформацій обсяг навчальної дисципліни

На вивчення навчальної дисципліни відводиться 120 годин 4 кредита ЄКТС. Вивчення здійснюється протягом одного (другого) семестру на III курсі навчання. Програма складається з двох розділів:

1. Розділ 1. Основи, принципи і методи радіології та 3 базових тем.
2. Розділ 2. Променева діагностика та 3 базових тем.

### Назва розділу 1. Основи, принципи і методи радіології.

#### **Базова тема 1. Радіологія. Методи візуалізації в променевій діагностиці.**

**Тема 1.** Історія розвитку радіології. Особливості устрою рентгенологічних та радіологічних відділень. ОСПУ. НРБУ. Променеві методи дослідження.

Історія розвитку радіології. Типи радіологічних відділень. Особливості радіологічних відділень для діагностики та лікування соматичних і онкологічних захворювань. Радіодіагностична лабораторія: її структура та оснащення. Рентгенологічні відділення. Методи та засоби захисту при роботі з джерелами іонізуючих випромінювань (відкритими та закритими): часом, відстанню, екраном.

Основні санітарні правила роботи з джерелами іонізуючого випромінювання (ОСПУ-2000) та норми радіаційної безпеки України (НРБУ). Допустимі дози опромінення при роботі з джерелами іонізуючих випромінювань. Радіодіагностичні категорії пацієнтів та допустимі дози опромінення. Знешкодження радіоактивних відходів. Радіотоксичність. Метаболізм РФП в організмі. Психологічні аспекти роботи медперсоналу при використанні відкритих і закритих джерел випромінювання.

Будова та принцип роботи апаратури для УЗ, рентгенологічних, МРТ та радіонуклідних (in vivo та in vitro) досліджень. Випромінювання, яке використовується в цих дослідженнях. Переваги та недоліки кожного з методів. Показання та протипоказання. Засоби отримання

діагностичної інформації, її обробка та представлення. Радіодіагностична апаратура: рентгенівські апарати, радіометри, радіографи, сканери, сцинтиляційні гамма-камери, емісійні (ОФЕКТ та ПЕТ) гамма-камери, ультразвукові апарати. Обчислювальна техніка в радіонуклідних дослідженнях. Програмне забезпечення ЕОМ. Віртуальне зображення.

**Тема 2.** Фізико-технічні основи різних променевих методів дослідження. Рентгенологічні методи дослідження. Комп'ютерно-томографічні та ультразвукові методи дослідження. Радіонуклідні та магнітно-резонансні методи дослідження.

Методи рентгенологічного дослідження: рентгенографія, рентгеноскопія, планарна томографія, флюорографія, комп'ютерна томографія (КТ). Переваги та недоліки кожного з методів. Показання та протипоказання до того чи іншого рентгенологічного методу дослідження.

Принципи отримання зображення при рентгенологічних методах дослідження (джерело та детектор випромінювання); призначення методів - вивчення морфології або (та) функції; протипоказання до виконання; проекції та зрізи дослідження. Основи рентгенівської скіалогії. Природне і штучне контрастування. Контрастні речовини. Показання до їх використання. Побудова рентгенологічного діагнозу.

Методи комп'ютерної томографії (КТ). Переваги та недоліки кожного з методів. Ультразвукові дослідження (УЗД) — основні методики. Переваги та недоліки кожної з УЗ методик. Показання та протипоказання до їх проведення. Доплерографія. Нормальна ультразвукова анатомія. Ультразвукова томографія: семіотика захворювань внутрішніх органів.

Принципи отримання зображення при ультразвукових методах дослідження (джерело та детектор випромінювання); природне і штучне контрастування; призначення методів - вивчення морфології або (та) функції; протипоказання до виконання; зрізи дослідження.

Принципи отримання зображення при радіонуклідних методах дослідження (джерело та детектор випромінювання); призначення методів - вивчення функції або функції і морфології; протипоказання до виконання; проекції та зрізи дослідження. Методики функціональної радіонуклідної діагностики: клінічна радіометрія, клінічна радіографія, динамічна сцинтиграфія. Методики візуалізації в радіонуклідній діагностиці: сканування, статична сцинтиграфія, однофотонна емісійна комп'ютерна томографія (ОФЕКТ) та позитронно-емісійна томографія (ПЕТ). Методика радіонуклідної in vitro діагностики (РА, ІРМА., радіорецепторний аналіз). Радіоімунологічні дослідження при захворюваннях різних органів та систем організму. Імуносцинтиграфія. Переваги та недоліки кожного з методів. Показання та протипоказання до того чи іншого радіонуклідного методу дослідження.

Магнітно-резонансна томографія (МРТ). Основи МРТ діагностики. Використання контрастних речовин. Переваги та недоліки цього методу. Показання та протипоказання до МРТ. Принципи отримання зображення при магнітно-резонансних методах дослідження (джерело та детектор випромінювання); природне і штучне контрастування; призначення методів - вивчення морфології або (та) функції; протипоказання до виконання; зрізи дослідження.

### **Базова тема 2. Променеве дослідження опорно-рухливої системи.**

**Тема 3.** Комплексне променеве дослідження опорно-рухової системи. Рентгенологічний, радіонуклідний, УЗ, КТ, МРТ. Рентгенологічні методики дослідження кісток і суглобів: рентгенографія, томографія, фістулографія, пневмоартрографія, ангиографія, денситометрія.

Нормальна променева анатомія і основи фізіології кісток і суглобів: будова в рентгенівському зображенні, вікові особливості будови кістяка. Порядок вивчення та опису результатів променевого дослідження кісток і суглобів.

Радіонуклідні методики дослідження кісток та суглобів: планарна остеосцинтиграфія, ОФЕКТ-сцинтиграфія. Основні принципи радіонуклідного дослідження опорно-рухової системи, РФП, використовувані для остеосцинтиграфії. Радіонуклідна семіотика пухлинного

ураження кісток та суглобів (первинного та вторинного), запальних процесів, травматичного ушкодження, дегенеративно-дистрофічних змін опорно-рухової системи.

Можливості УЗД, КТ, МРТ у дослідженні опорно-рухової системи, показання до їх застосування. Основні показання і протипоказання до променевого дослідження кісток і суглобів.

**Тема 4.** Променеве дослідження захворювань опорно-рухової системи.

Променеві ознаки захворювань опорно-рухової системи: зміни форми, розмірів, положення кісток; зміни контурів (періостит, періостоз), зміни структури (остеопороз, остеосклероз, деструкція, остеонекроз, остеоліз, атрофія), зміни суглобової щілини (звуження, зникнення, ущільнення суглобових поверхонь, крайові кісткові розростання, невідповідність суглобових кінців).

Променева діагностика окремих захворювань опорно-рухової системи. Променеві ознаки травматичних пошкоджень кісток і суглобів - переламів, вивихів, види зміщення уламків, особливості переламів дитячого та похилого віку. Променева картина нормального загоювання переламів. Ускладнення загоювання переламів.

Променеві ознаки запальних уражень опорно-рухової системи: артриту, остеомієліту, туберкульозу кісток і суглобів.

Променеві ознаки пухлин кісток: доброякісних (хондроми, остеоми, остеохондроми), злоякісних (остеогенної саркоми, саркоми Юінга, остеобластокластоми, метастазів).

**Базова тема 3. Променеве дослідження органів грудної порожнини.**

**Тема 5.** Комплексне променеве дослідження органів дихання.

Променеві методи дослідження органів дихання та їх характеристика: методи вивчення морфологічних змін органів дихання (флюороскопія, рентгенографія, флюорографія, лінійна томографія, комп'ютерна томографія, ультразвукове дослідження, магнітно-резонансна томографія, бронхографія, ангіопульмонографія, бронхіальна артеріографія, КТ- та МР-ангіографія); методи вивчення функції легень (інгаляційна та перфузійна скінтиграфія, флюороскопія), функціональні проби та їх значення для вивчення функції легень. Принцип отримання зображення, показання та черговість застосування методів променевого дослідження. Вибір рентгеноконтрастних речовин та РФП. Вікові особливості застосування методів променевого дослідження легень. Променева анатомія та фізіологія органів дихання: грудної клітки, трахеобронхіального дерева, коренів легень та легеневого рисунка, їх морфологічний субстрат. Вікові особливості променевої анатомії та фізіології легень.

План променевого дослідження. Показання та протипоказання до проведення того чи іншого променевого метода дослідження органів дихання. Променеві ознаки захворювань органів дихання: затемнення легеневого поля або його частини, просвітлення легеневого поля або його частини, зміни легеневого рисунка та кореня легені, зміщення органів середостіння. Характеристика затемнень за розмірами, кількістю, інтенсивністю, формою, структурою, контурами. Симптоми порушення вентиляції та перфузії легень. План вивчення оглядової рентгенограми органів грудної порожнини, побудова алгоритму подальшого променевого обстеження пацієнта.

**Тема 6.** Променеві ознаки захворювань органів дихання. Променева діагностика запальних захворювань, туберкульозу, пухлин органів дихання.

Рентгеносеміотика патології легень і середостіння - запальних, пухлинних захворювань, порушень бронхіальної прохідності, порожнинних утворень, дисемінованих та інтерстиційних процесів у легенях, гідротораксу, пневмотораксу. Основні рентгенологічні синдроми патології легень та середостіння, їх морфологічний субстрат.

Магнітно-резонансно-томографічна семіотика патології легень і середостіння - запальних, пухлинних захворювань, порушень бронхіальної прохідності, порожнинних утворень, гідротораксу, пневмотораксу. Основні магнітно-резонансно-томографічні синдроми патології легень та середостіння, їх морфологічний субстрат.



Радіонуклідна семіотика патології легень - порушень легеневої перфузії та вентиляції, дифузних та вогнищевих процесів у легенях, патологічного вмісту у плевральній порожнині. Основні радіонуклідні синдроми патології легень, їх морфологічний субстрат.

Ультразвукова семіотика патології легень (субплевральних відділів), плевральної порожнини і середостіння - пухлин, порожнинних утворень, збільшених лімфатичних вузлів. Основні ультразвукові синдроми патології легень та середостіння, їх морфологічний субстрат.

Променева діагностика гострих та хронічних запальних процесів органів дихання та травматичних ушкоджень грудної порожнини: бронхіти; пневмонії та їх ускладнення (абсцес, деструкція, плеврит); пневмо-, гідро-, гідропневмоторакс. Алгоритми променевого дослідження при даній патології.

Променева діагностика доброякісних та злоякісних (первинних та вторинних) пухлин легень, туберкульозу легень. Алгоритми променевого дослідження при даній патології.

**Тема 7.** Комплексне променеве дослідження серцево-судинної системи.

Променеві ознаки захворювань серця та судин.

Променеві методи дослідження серця, судин та органів середостіння та їх характеристика (рентгенографія, рентгеноскопія, ехокардіографія, доплерехо-кардіографія, радіокардіографія, радіоventрикулографія, міокардіосцинтиграфія, комп'ютерна томографія, магнітно-резонансна томографія, ангіокардіографія, вентрикулографія, коронарографія, аортографія, кавографія).

Класифікація методів дослідження за черговістю (первинні, додаткові), інвазивністю (неінвазивні, інвазивні), отриманою інформацією (морфологічні, функціональні). Принцип отримання зображення та показання до використання променевих методів дослідження серця, середостіння та судин. Контрастні речовини і РФП, використовувані за променевого дослідження серця та судин. Поняття про рентгеноваскулярні втручання та показання до їх використання. Вікові особливості застосування променевих методів дослідження. Променева анатомія середостіння, серця та магістральних судин: рентгенологічна, ультразвукова і КТ-анатомія в стандартних проекціях. Основні морфометричні показники незміненого серця і магістральних судин. Оцінка результатів променевого дослідження функції серця: М-режим, доплероехокардіографія, динамічна радіокардіографія, радіонуклідна ангіокардіографія, перфузійна сцинтиграфія. Вікові особливості променевої анатомії та фізіології серця та магістральних судин. Класифікація лімфатичних вузлів середостіння.

**Тема 8.** Променеві ознаки захворювань серця та судин.

План променевого дослідження. Показання та протипоказання до проведення того чи іншого променевого метода дослідження ССС. Променеві ознаки уражень середостіння, серця та судин. Зміни положення серця: косе, вертикальне, горизонтальне, декстропозиція. Екстракардіальні причини зміни положення серця. Зміни форми серця (мітральна, аортальна, трапецієвидна), причини їх формування. Зміни розмірів камер серця, методи визначення. Порушення скорочення серця, методи оцінки. Алгоритми променевого дослідження та основні променеві симптоми при деяких захворюваннях серця: ішемічна хвороба та її ускладнення, набуті (мітральні, аортальні) та уроджені (із збідненим, підсиленим та незміненим легневим кровообігом) вади серця, міокардит, перикардит. Алгоритми променевого дослідження та основні променеві симптоми стенозів та оклюзій судин, аневризм, варикозного розширення вен (аорта, порожниста вена, судини кінцівок).

**Тема 9.** Променеве дослідження щитоподібної залози та наднирників. Променеві ознаки захворювань щитоподібної залози та наднирників.

Променеві методи візуалізації щитоподібної залози: ультразвуковий, радіонуклідний, рентгенологічний, КТ, МРТ. Нормальна променева анатомія та фізіологія.

Променеві методи візуалізації щитоподібної залози: ультразвуковий та радіонуклідна сцинтиграфія, КТ, МРТ. Основні РФП. Підготовка пацієнтів при радіонуклідному дослідженні щитоподібної залози. Променеве дослідження функціонального стану щитоподібної залози; тест накопичення з  $^{131}\text{I}$ , динамічна тиреосцинтиграфія з  $\text{Tc}$ -пертехнетатом, РІА гормонів Т-3, Т-4, ТТГ, ТСГ, ТГ.

Показання та протипоказання до того чи іншого променевого метода дослідження ЩЗ. Складання алгоритму променевого дослідження. Променева семіотика патології ендокринної системи: гіпо-, гіпертиреозів, пухлинних уражень ЩЗ запальних процесів, аномального розташування ЩЗ.

## **Назва розділу 2. Променева діагностика.**

### **Базова тема 4. Променева дослідження травної системи та органів черевної порожнини.**

**Тема 11.** Комплексне променева дослідження органів травної системи. Нормальна променева анатомія та фізіологія травного каналу.

План променевого дослідження. Показання та протипоказання до проведення того чи іншого променевого метода дослідження ШКТ. Променеві методи дослідження слинних залоз: рентгенологічний, радіонуклідний. Нормальна променева анатомія та фізіологія слинних залоз. РФП, які використовуються при проведенні радіонуклідних досліджень слинних залоз. Сіалосцинтиграфія. Радіонуклідні методики дослідження слинних залоз, променеві ознаки запальних та пухлинних уражень слинних залоз.

Променеві методи дослідження травного каналу: рентгенологічний, радіонуклідний. Рентгенологічні методики дослідження стравоходу, шлунка, тонкої та товстої кишок: оглядові рентгеноскопія і рентгенографія, штучне контрастування органів за допомогою рентгенопозитивних та рентгенонегативних контрастних речовин. Пероральне контрастування, іригоскопія, чрезназондове контрастування, парієтографія, ангиографія.

Радіонуклідні методики дослідження органів травного каналу: езофагосцинтиграфія, гастросцинтиграфія, сцинтиграфія кишок. Використання радіонуклідних методів *in vitro* для діагностики порушень функції травного каналу.

УЗД, КТ, МРТ органів травного каналу. Підготовка хворого. Показання та протипоказання до променевого дослідження

Нормальна променева анатомія органів травного каналу: розташування і анатомічна будова стравоходу, шлунка, тонкої та товстої кишок. Променева фізіологія органів травного каналу: секреторна функція, тонус, перистальтика та евакуація.

**Тема 12.** Променева діагностика захворювань травного каналу.

Променеві симптоми захворювань травного каналу. Основні променеві ознаки патології травного каналу: вільний газ у черевній порожнині, ділянки здуття кишки, тіні сторонніх тіл і конкрементів, звуження (дифузне, локальне, симетричне, асиметричне), розширення (дифузне, локальне, симетричне, асиметричне), нерівність контуру (випрямлення, "ніша", дефект наповнення), зміни слизової (перебудова рельєфу, "ніша", дефект наповнення).

Променеві синдроми інородних тіл: стравоходу, шлунка, кишківника - їх ускладнень. Алгоритми променевого дослідження при перфорації полого органу в черевній порожнині, пухлин стравоходу, шлунка, кишківника. Провідні променеві синдроми ахалазії (ділятації) стравохода, рубцьових звужень. Провідні променеві синдроми захворювань травного каналу: "гострого живота"; запалення (езофагіт, гастрит, ентерит, коліт); виразкової хвороби шлунку та 12-палої кишки та її ускладнень; злоякісних (рак); доброякісних (поліпи) пухлин; вад розвитку; функціонального розладу (атонія, гіпотонія, гіпертонія, рефлюкс); непрохідності кишок.

**Тема 13.** Комплексне променева дослідження печінки та жовчовивідних шляхів.

Показання та протипоказання до променевого дослідження. План променевого дослідження.

Променеві методи дослідження печінки та жовчовивідних шляхів: оглядові рентгеноскопія і рентгенографія, штучне контрастування органів за допомогою рентгенопозитивних та рентгенонегативних контрастних речовин, УЗД, КТ, МРТ. Радіонуклідні методики дослідження печінки та жовчовивідних шляхів. РФП, які використовуються при проведенні радіонуклідних досліджень печінки та селезінки. Підготовка хворого. Показання та

протипоказання до проведення того чи іншого променевого метода дослідження. Нормальна променева анатомія та фізіологія.

Променеві симптоми захворювань печінки та жовчовивідних шляхів. Основні променеві ознаки патології: жовчно-кам'яної хвороби, пухлин печінки, підшлункової залози та жовчовивідних шляхів, запалення жовчного міхура і печінки, функціонального розладу жовчного міхура (атонія, гіпотонія, гіпертонія).

#### **Базова тема 5. Променеве дослідження сечовидільної і статеві системи.**

**Тема 14. Променеве дослідження сечовидільної системи. Променеві ознаки окремих захворювань нирок та сечовивідних шляхів.**

Променеві методи дослідження нирок та сечовидільних шляхів: ультразвукові (В-метод, доплерографія, дуплексна сонографія), рентгенологічні (оглядова рентгенографія, екскреторна урографія, мікційна цистографія, висхідна (ретроградна) пієлографія, ангиографія, КТ), радіонуклідні (ренографія, динамічна і статична реносцинтиграфія, ОФЕКТ), МРТ. Типи ренографічних кривих. Рентгеноконтрастні та радіоактивні фармацевтичні препарати. Класифікація РФП. Променева анатомія і фізіологія нирок та сечовидільних шляхів. Підготовка хворих до дослідження.

**Тема 15. Променеві ознаки окремих захворювань нирок та сечовивідних шляхів.**

Показання та протипоказання до променевого дослідження.

Алгоритм променевого дослідження при патології нирок та сечовидільних шляхів: вади розвитку, запальні захворювання, сечокам'яна хвороба, ниркова колька, пухлини та кісти, травми нирок, артеріальна гіпертензія.

**Тема 16. Променеве дослідження статевої системи та грудної залози. Променеві ознаки захворювань статевої системи та грудної залози.**

Променеві методи дослідження статевих органів і грудної залози: УЗ, рентгенологічний, радіонуклідний (in vitro та in vivo), КТ, МРТ.

Променева анатомія статевих органів і грудної залози. Можливості та основні показання і протипоказання до променевого дослідження статевих органів і грудної залози. Променева семіотика хвороб статевих органів і грудної залози. Променева семіотика пухлин статевих органів.

#### **Базова тема 6. Променеве дослідження ЦНС і при невідкладних станах.**

**Тема 17. Комплексне променеве дослідження ЦНС. Променеві ознаки захворювань ЦНС.**

Променеві методи дослідження ЦНС. Рентгенологічні методики дослідження черепа та головного мозку (рентгенографія черепа, вентрикулографія, цистернографія). Ангіографічні методики дослідження ЦНС. КТ та МРТ головного і спинного мозку. Променева анатомія черепа, головного мозку. Променева анатомія хребта та спинного мозку. Алгоритм застосування методів променевого дослідження в онкології. Ультразвукова семіотика пухлин. Основні променеві ознаки патології ЦНС: травматичні пошкодження черепа, головного мозку, хребта та спинного мозку; судинні захворювання головного мозку (порушення мозкового кровообігу, інсульт, внутрішньомозкові гематоми); вертеброгенного больового синдрому; інфекційні та запальні захворювання головного мозку; гіпертензивний синдром. Променеві ознаки пухлин мозку. Пухлини гіпофіза, інтервенційна нейрорадіологія.

Радіонуклідні дослідження ЦНС (статична сцинтиграфія, ОФЕКТ, ПЕТ-дослідження). РФП, використовувані для радіонуклідного дослідження ЦНС.

**Тема 18. Комплексне променеве дослідження при невідкладних станах. Променеві ознаки невідкладних станів.**

Променева діагностика невідкладних станів. Рентгенологічні, радіонуклідні, ультразвукові, магнітно-резонансно-томографічні ознаки невідкладних станів -інфаркту міокарду, набряку легенів, гідроперикарду, гідротораксу, пневмотораксу, тромбоемболії легеневої артерії, сторонніх тіл у бронхах, травному каналі, кишкової непрохідності, перфорації порожнинного органу у черевній порожнині, травматичних ушкоджень. Вибір методу променевого дослідження для діагностики певного невідкладного стану.

**Тема 19.** Алгоритми променевого дослідження різних органів та систем.

Складання алгоритму променевого дослідження органів грудної, черевної порожнини, сечостатевої, опорно-рухливої, ендокринної систем, ЦНС та при невідкладних станах.

### 3. Структура навчальної дисципліни «Радіологія»

Назви змістових модулів і тем	Кількість годин					
	денна форма					
	усього	у тому числі				
л		п	лаб	інд	с.р.	
1	2	3	4	5	6	7
<b>Розділ 1</b>						
<b>Базова тема 1. Радіологія. Методи візуалізації в променевої діагностиці.</b>						
Тема 1. Історія розвитку радіології. Основні властивості іонізуючого випромінювання. Випромінювання, яке використовується в УЗ, рентгенологічних, МРТ та радіонуклідних дослідженнях. Будова та принцип роботи апаратури. Переваги та недоліки кожного з методів.		1	3			2
Тема 2. Методи візуалізації в променевої діагностиці та принципи отримання діагностичних зображень (рентгенологічне, радіонуклідне, ультразвукове дослідження, комп'ютерна та магнітно-резонансна томографія).		1	3			5
Разом		2	6			7
<b>Базова тема 2. Променевого дослідження опорно-рухливої системи.</b>						
Тема 3. Променеві методи дослідження опорно-рухової системи. Променеві симптоми патології опорно-рухової системи.			3			2
Тема 4. Променева діагностика запальних захворювань, пухлин, травматичних пошкоджень та дегенеративно-дистрофічних захворювань опорно-рухової системи.			3			2
Разом			6			4
<b>Базова тема 3. Променевого дослідження органів грудної порожнини.</b>						
Тема 5. Променеві методи дослідження органів грудної порожнини. Променеві ознаки захворювань органів дихання.		1	3			2
Тема 6. Променева діагностика запальних захворювань, туберкульозу, пухлин органів дихання.		1	3			3
Тема 7. Променеві методи дослідження серцево-судинної системи. Складання алгоритму променевого дослідження серцево-судинної системи.		1	3			2

Тема 8. Променева семіотика патології серцево-судинної системи. Складання алгоритму променевого дослідження при різній патології серцево-судинної системи.		1	3			3
Тема 9. Променева дослідження щитоподібної залози. Нормальна променева анатомія та фізіологія. Променеві ознаки захворювань щитоподібної залози. Складання алгоритму променевого дослідження щитоподібної залози.			3			2
Разом		4	15			12
Проміжний контроль за розділом 1			3			
<b>Разом за розділом 1</b>		6	30			23
<b>Розділ 2.</b>						
<b>Базова тема 4. Променева дослідження травної системи та органів черевної порожнини.</b>						
Тема 11. Променеві методи дослідження слинних залоз і травного каналу. Нормальна променева анатомія та фізіологія травного каналу. Променеві ознаки захворювань травного каналу.		1	3			3
Тема 12. Променева діагностика захворювань травного каналу (стравоходу, шлунка та кишківника).			3			3
Тема 13. Променеві методи дослідження, нормальна променева анатомія та ознаки захворювань печінки, підшлункової залози, жовчовивідних шляхів.		1	3			4
Разом		2	9			10
<b>Базова тема 5. Променева дослідження сечовидільної і статевих систем.</b>						
Тема 14. Променева дослідження сечовидільної системи. Нормальна променева анатомія та фізіологія.		1	3			3
Тема 15. Променеві ознаки окремих захворювань нирок та сечовивідних шляхів. Складання алгоритму променевого дослідження сечовидільної системи.		1	3			4
Тема 16. Променева дослідження статевої системи та грудної залози. Нормальна променева анатомія та фізіологія. Променеві ознаки захворювань статевої системи та грудної залози. Складання алгоритму променевого дослідження статевої системи та грудної залози.			3			3
Разом		2	9			10
<b>Базова тема 6. Променева дослідження центральної нервової системи.</b>						
Тема 17. Променева дослідження ЦНС. Нормальна променева анатомія та фізіологія ЦНС. Променеві ознаки захворювань ЦНС. Променева діагностика невідкладних станів при патології ЦНС. Складання алгоритму променевого дослідження ЦНС.			3			2
Тема 18. Променева діагностика невідкладних станів. Складання алгоритму променевого			3			3

дослідження при різних патологічних станах. Курація хворих (складання плану променевого дослідження).					
Тема 19. Алгоритми променевого дослідження органів грудної, черевної порожнини, сечостатевої, опорно-рухливої, ендокринної систем, ЦНС та при невідкладних станах.			3		2
Разом			9		7
<b>Разом за розділом 2</b>		4	27		27
Диференційний залік		10	3		
<b>Усього годин</b>			60		50

#### 4. Теми лекцій

№ з/п	Назва теми	Кількість годин
1	Тема 1. Історія розвитку радіології. Основні властивості іонізуючого випромінювання. Випромінювання, яке використовується в УЗ, рентгенологічних, МРТ та радіонуклідних дослідженнях. Будова та принцип роботи апаратури. Методи візуалізації в променевій діагностиці та принципи отримання діагностичних зображень (рентгенологічне, радіонуклідне, ультразвукове дослідження, комп'ютерна та магнітно-резонансна томографія). Переваги та недоліки кожного з методів.	2
2	Тема 2. Променеві методи дослідження органів грудної порожнини. Променеві ознаки захворювань органів дихання. Променева діагностика запальних захворювань, туберкульозу, пухлин органів дихання.	2
3	Тема 3. Променеві методи дослідження серцево-судинної системи. Складання алгоритму променевого дослідження серцево-судинної системи. Променева семіотика патології серцево-судинної системи. Складання алгоритму променевого дослідження при різній патології серцево-судинної системи.	2
4	Тема 4. Променеві методи дослідження слинних залоз і травного каналу. Нормальна променева анатомія та фізіологія травного каналу. Променеві ознаки захворювань травного каналу (стравоходу, шлунка та кишківника). Променеві методи дослідження, нормальна променева анатомія та ознаки захворювань печінки, підшлункової залози, жовчовивідних шляхів.	2
5	Тема 5. Променеве дослідження сечовидільної системи. Нормальна променева анатомія та фізіологія. Променеві ознаки окремих захворювань нирок та сечовивідних шляхів. Складання алгоритму променевого дослідження сечовидільної системи. Променеве дослідження статевої системи та грудної залози.	2
	<b>Разом</b>	10

#### 5. Теми практичних занять

№	Назва теми	Кількість
---	------------	-----------

з/п		ГОДИН
1	<p><b>Історія розвитку радіології. Особливості устрою рентгенологічних та радіологічних відділень. ОСПУ. НРБУ. Променеві методи дослідження.</b></p> <p>Історія розвитку радіології. Типи радіологічних відділень. Особливості радіологічних відділень для діагностики та лікування соматичних і онкологічних захворювань. Радіодіагностична лабораторія: її структура та оснащення. Рентгенологічні відділення. Методи та засоби захисту при роботі з джерелами іонізуючих випромінювань (відкритими та закритими): часом, відстанню, екраном.</p> <p>Основні санітарні правила роботи з джерелами іонізуючого випромінювання (ОСПУ-2000) та норми радіаційної безпеки України (НРБУ). Допустимі дози опромінення при роботі з джерелами іонізуючих випромінювань. Радіодіагностичні категорії пацієнтів та допустимі дози опромінення. Знешкодження радіоактивних відходів. Радіотоксичність. Метаболізм РФП в організмі. Психологічні аспекти роботи медперсоналу при використанні відкритих і закритих джерел випромінювання.</p> <p>Будова та принцип роботи апаратури для УЗ, рентгенологічних, МРТ та радіонуклідних (in vivo та in vitro) досліджень. Випромінювання, яке використовується в цих дослідженнях. Переваги та недоліки кожного з методів. Показання та протипоказання. Засоби отримання діагностичної інформації, її обробка та представлення. Радіодіагностична апаратура: рентгеновські апарати, радіометри, радіографи, сканери, сцинтиляційні гамма-камери, емісійні (ОФЕКТ та ПЕТ) гамма-камери, ультразвукові апарати. Обчислювальна техніка в радіонуклідних дослідженнях. Програмне забезпечення ЕОМ. Віртуальне зображення.</p>	3
2	<p><b>Фізико-технічні основи різних променевих методів дослідження. Рентгенологічні методи дослідження. Комп'ютерно-томографічні та ультразвукові методи дослідження. Радіонуклідні та магнітно-резонансні методи дослідження.</b></p> <p>Методи рентгенологічного дослідження: рентгенографія, рентгеноскопія, планарна томографія, флюорографія, комп'ютерна томографія (КТ). Переваги та недоліки кожного з методів. Показання та протипоказання до того чи іншого рентгенологічного методу дослідження.</p> <p>Принципи отримання зображення при рентгенологічних методах дослідження (джерело та детектор випромінювання); призначення методів - вивчення морфології або (та) функції; протипоказання до виконання; проекції та зрізи дослідження. Основи рентгеновської скіалогії. Природне і штучне контрастування. Контрастні речовини. Показання до їх використання. Побудова рентгенологічного діагнозу. Методи комп'ютерної томографії (КТ). Переваги та недоліки кожного з методів. Ультразвукові дослідження (УЗД) — основні методики. Переваги та недоліки кожної з УЗ методики. Показання та протипоказання до їх проведення. Доплерографія. Нормальна ультразвукова анатомія. Ультразвукова томографія: семіотика захворювань внутрішніх органів.</p> <p>Принципи отримання зображення при ультразвукових методах</p>	3

	<p>дослідження (джерело та детектор випромінювання); природне і штучне контрастування; призначення методів - вивчення морфології або (та) функції; протипоказання до виконання; зрізи дослідження.</p> <p>Принципи отримання зображення при радіонуклідних методах дослідження (джерело та детектор випромінювання); призначення методів - вивчення функції або функції і морфології; протипоказання до виконання; проекції та зрізи дослідження. Методики функціональної радіонуклідної діагностики: клінічна радіометрія, клінічна радіографія, динамічна сцинтиграфія. Методики візуалізації в радіонуклідній діагностиці: сканування, статична сцинтиграфія, однофотонна емісійна комп'ютерна томографія (ОФЕКТ) та позитронно-емісійна томографія (ПЕТ). Методика радіонуклідної in vitro діагностики (РА, ІРМА., радіорецепторний аналіз). Радіоімунологічні дослідження при захворюваннях різних органів та систем організму. Імуносцинтиграфія. Переваги та недоліки кожного з методів. Показання та протипоказання до того чи іншого радіонуклідного методу дослідження.</p> <p>Магнітно-резонансна томографія (МРТ). Основи МРТ діагностики. Використання контрастних речовин. Переваги та недоліки цього методу. Показання та протипоказання до МРТ. Принципи отримання зображення при магнітно-резонансних методах дослідження (джерело та детектор випромінювання); природне і штучне контрастування; призначення методів - вивчення морфології або (та) функції; протипоказання до виконання; зрізи дослідження.</p>	
3	<p><b>Комплексне променеве дослідження опорно-рухової системи.</b> Рентгенологічний, радіонуклідний, УЗ, КТ, МРТ. Рентгенологічні методики дослідження кісток і суглобів: рентгенографія, томографія, фістулографія, пневмоартрографія, ангіографія, денситометрія.</p> <p>Нормальна променева анатомія і основи фізіології кісток і суглобів: будова в рентгенівському зображенні, вікові особливості будови кістяка. Порядок вивчення та опису результатів променевого дослідження кісток і суглобів.</p> <p>Радіонуклідні методики дослідження кісток та суглобів: планарна остеосцинтиграфія, ОФЕКТ-сцинтиграфія. Основні принципи радіонуклідного дослідження опорно-рухової системи, РФП, використовувані для остеосцинтиграфії. Радіонуклідна семіотика пухлинного ураження кісток та суглобів (первинного та вторинного), запальних процесів, травматичного ушкодження, дегенеративно-дистрофічних змін опорно-рухової системи.</p> <p>Можливості УЗД, КТ, МРТ у дослідженні опорно-рухової системи, показання до їх застосування. Основні показання і протипоказання до променевого дослідження кісток і суглобів.</p>	3
4	<p><b>Променеве дослідження захворювань опорно-рухової системи.</b></p> <p>Променеві ознаки захворювань опорно-рухової системи: зміни форми, розмірів, положення кісток; зміни контурів (періостит, періостоз), зміни структури (остеопороз, остеосклероз, деструкція, остеонекроз, остеоліз. атрофія), зміни суглобової щілини (звуження, зникнення, ущільнення суглобових поверхонь, крайові кісткові розростання, невідповідність суглобових кінців).</p> <p>Променева діагностика окремих захворювань опорно-рухової системи. Променеві ознаки травматичних пошкоджень кісток і</p>	3



	<p>суглобів - переламів, вивихів, види зміщення уламків, особливості переламів дитячого та похилого віку. Променева картина нормального загоювання переламів. Ускладнення загоювання переламів.</p> <p>Променеві ознаки запальних уражень опорно-рухової системи: артрити, остеомієліту, туберкульозу кісток і суглобів.</p> <p>Променеві ознаки пухлин кісток: доброякісних (хондроми, остеоми, остеохондроми), злоякісних (остеогенної саркоми, саркоми Юінга, остеобластокластоми, метастазів).</p>	
5	<p><b>Комплексне променеве дослідження органів дихання.</b></p> <p>Променеві методи дослідження органів дихання та їх характеристика: методи вивчення морфологічних змін органів дихання (флюороскопія, рентгенографія, флюорографія, лінійна томографія, комп'ютерна томографія, ультразвукове дослідження, магнітнорезонансна томографія, бронхографія, ангіопульмонографія, бронхіальна артеріографія, КТ- та МР-ангіографія); методи вивчення функції легень (інгаляційна та перфузійна скінтиграфія, флюороскопія), функціональні проби та їх значення для вивчення функції легень. Принцип отримання зображення, показання та черговість застосування методів променевого дослідження. Вибір рентгеноконтрастних речовин та РФП. Вікові особливості застосування методів променевого дослідження легень. Променева анатомія та фізіологія органів дихання: грудної клітки, трахеобронхіального дерева, коренів легень та легеневого рисунка, їх морфологічний субстрат. Вікові особливості променевої анатомії та фізіології легень.</p> <p>План променевого дослідження. Показання та протипоказання до проведення того чи іншого променевого метода дослідження органів дихання. Променеві ознаки захворювань органів дихання: затемнення легеневого поля або його частини, просвітлення легеневого поля або його частини, зміни легеневого рисунка та кореня легені, зміщення органів середостіння. Характеристика затемнень за розмірами, кількістю, інтенсивністю, формою, структурою, контурами. Симптоми порушення вентиляції та перфузії легень. План вивчення оглядової рентгенограми органів грудної порожнини, побудова алгоритму подальшого променевого обстеження пацієнта.</p>	3
6	<p><b>Променеві ознаки захворювань органів дихання. Променева діагностика запальних захворювань, туберкульозу, пухлин органів дихання.</b></p> <p>Рентгеносеміотика патології легень і середостіння - запальних, пухлинних захворювань, порушень бронхіальної прохідності, порожнинних утворень, дисемінованих та інтерстиційних процесів у легенях, гідротораксу, пневмотораксу. Основні рентгенологічні синдроми патології легень та середостіння, їх морфологічний субстрат.</p> <p>Магнітно-резонансно-томографічна семіотика патології легень і середостіння -запальних, пухлинних захворювань, порушень бронхіальної прохідності, порожнинних утворень, гідротораксу, пневмотораксу. Основні магнітно-резонансно-томографічні синдроми патології легень та середостіння, їх морфологічний субстрат.</p> <p>Радіонуклідна семіотика патології легень - порушень легеневої перфузії та вентиляції, дифузних та вогнищевих процесів у легенях,</p>	3

	<p>патологічного вмісту у плевральній порожнині. Основні радіонуклідні синдроми патології легень, їх морфологічний субстрат.</p> <p>Ультразвукова семіотика патології легень (субплевральних відділів), плевральної порожнини і середостіння - пухлин, порожнинних утворень, збільшених лімфатичних вузлів. Основні ультразвукові синдроми патології легень та середостіння, їх морфологічний субстрат.</p> <p>Променева діагностика гострих та хронічних запальних процесів органів дихання та травматичних ушкоджень грудної порожнини: бронхіти; пневмонії та їх ускладнення (абсцес, деструкція, плеврит); пневмо-, гідро-, гідропневмоторакс. Алгоритми променевого дослідження при даній патології.</p> <p>Променева діагностика доброякісних та злоякісних (первинних та вторинних) пухлин легень, туберкульозу легень. Алгоритми променевого дослідження при даній патології.</p>	
7	<p><b>Комплексне променеве дослідження серцево-судинної системи. Променеві ознаки захворювань серця та судин.</b></p> <p>Променеві методи дослідження серця, судин та органів середостіння та їх характеристика (рентгенографія, рентгеноскопія, ехокардіографія, доплерехо-кардіографія, радіокардіографія, радіоventрикулографія, міокардіосцинтиграфія, комп'ютерна томографія, магнітно-резонансна томографія, ангіокардіографія, вентрикулографія, коронарографія, аортографія, кавографія).</p> <p>Класифікація методів дослідження за черговістю (первинні, додаткові), інвазивністю (неінвазивні, інвазивні), отриманою інформацією (морфологічні, функціональні). Принцип отримання зображення та показання до використання променевих методів дослідження серця, середостіння та судин. Контрастні речовини і РФП, використовувані за променевого дослідження серця та судин. Поняття про рентгеноваскулярні втручання та показання до їх використання. Вікові особливості застосування променевих методів дослідження. Променева анатомія середостіння, серця та магістральних судин: рентгенологічна, ультразвукова і КТ-анатомія в стандартних проекціях. Основні морфометричні показники незміненого серця і магістральних судин. Оцінка результатів променевого дослідження функції серця: М-режим, доплероехокардіографія, динамічна радіокардіографія, радіонуклідна ангіокардіографія, перфузійна сцинтиграфія. Вікові особливості променевої анатомії та фізіології серця та магістральних судин. Класифікація лімфатичних вузлів середостіння.</p>	3
8	<p><b>Променеві ознаки захворювань серця та судин.</b></p> <p>План променевого дослідження. Показання та протипоказання до проведення того чи іншого променевого метода дослідження ССС. Променеві ознаки уражень середостіння, серця та судин. Зміни положення серця: косе, вертикальне, горизонтальне, декстропозиція. Екстракардіальні причини зміни положення серця. Зміни форми серця (мітральна, аортальна, трапецієвидна), причини їх формування. Зміни розмірів камер серця, методи визначення. Порушення скорочення серця, методи оцінки. Алгоритми променевого дослідження та основні променеві симптоми при деяких захворюваннях серця: ішемічна хвороба та її ускладнення, набуті (мітральні, аортальні) та уроджені (із збідненим, підсиленим та</p>	3

	незміненим легеневим кровообігом) вади серця, міокардит, перикардит. Алгоритми променевого дослідження та основні променеві симптоми стенозів та оклюзій судин, аневризм, варикозного розширення вен (аорта, порожниста вена, судини кінцівок).	
9	<p><b>Променеве дослідження щитоподібної залози та наднирників. Променеві ознаки захворювань щитоподібної залози та наднирників.</b></p> <p>Променеві методи візуалізації щитоподібної залози: ультразвуковий, радіонуклідний, рентгенологічний, КТ, МРТ. Нормальна променева анатомія та фізіологія.</p> <p>Променеві методи візуалізації щитоподібної залози: ультразвуковий та радіонуклідна скінтиграфія, КТ, МРТ. Основні РФП. Підготовка пацієнтів при радіонуклідному дослідженні щитоподібної залози. Променеве дослідження функціонального стану щитоподібної залози; тест накопичення з <math>^{131}\text{I}</math>, динамічна тиреосцинтиграфія зТс-пертехнетатом, РІА гормонів Т-3, Т-4, ТТГ, ТСГ, ТГ.</p> <p>Показання та протипоказання до того чи іншого променевого метода дослідження ЩЗ. Складання алгоритму променевого дослідження. Променева семіотика патології ендокринної системи: гіпо-, гіпертиреозів, пухлинних уражень ЩЗ запальних процесів, аномального розташування ЩЗ.</p>	3
10	Проміжний контроль за розділом 1	3
11	<p><b>Комплексне променеве дослідження органів травної системи. Нормальна променева анатомія та фізіологія травного каналу.</b></p> <p>План променевого дослідження. Показання та протипоказання до проведення того чи іншого променевого метода дослідження ШКТ. Променеві методи дослідження слинних залоз: рентгенологічний, радіонуклідний. Нормальна променева анатомія та фізіологія слинних залоз. РФП, які використовуються при проведенні радіонуклідних досліджень слинних залоз. Сіалосцинтиграфія. Радіонуклідні методики дослідження слинних залоз, променеві ознаки запальних та пухлинних уражень слинних залоз.</p> <p>Променеві методи дослідження травного каналу: рентгенологічний, радіонуклідний. Рентгенологічні методики дослідження стравоходу, шлунка, тонкої та товстої кишок: оглядові рентгеноскопія і рентгенографія, штучне контрастування органів за допомогою рентгенопозитивних та рентгенонегативних контрастних речовин. Пероральне контрастування, іригоскопія, чреозондове контрастування, парієтографія, ангіографія.</p> <p>Радіонуклідні методики дослідження органів травного каналу: езофагосцинтиграфія, гастросцинтиграфія, скінтиграфія кишок. Використання радіонуклідних методів <i>in vitro</i> для діагностики порушень функції травного каналу.</p> <p>УЗД, КТ, МРТ органів травного каналу. Підготовка хворого. Показання та протипоказання до променевого дослідження</p> <p>Нормальна променева анатомія органів травного каналу: розташування і анатомічна будова стравоходу, шлунка, тонкої та товстої кишок. Променева фізіологія органів травного каналу: секреторна функція, тонус, перистальтика та евакуація.</p>	3

12	<p><b>Променева діагностика захворювань травного каналу.</b></p> <p>Променеві симптоми захворювань травного каналу. Основні променеві ознаки патології травного каналу: вільний газ у черевній порожнині, ділянки здуття кишки, тіні сторонніх тіл і конкрементів, звуження (дифузне, локальне, симетричне, асиметричне), розширення (дифузне, локальне, симетричне, асиметричне), нерівність контуру (випрямлення, "ніша", дефект наповнення), зміни слизової (перебудова рельєфу, "ніша", дефект наповнення).</p> <p>Променеві синдроми інородних тіл: стравоходу, шлунка, кишківника - їх ускладнень. Алгоритми променевого дослідження при перфорації полого органу в черевній порожнині, пухлин стравоходу, шлунка, кишківника. Провідні променеві синдроми ахалазії (ділятації) стравохода, рубцьових звужень. Провідні променеві синдроми захворювань травного каналу: "гострого живота"; запалення (езофагіт, гастрит, ентерит, коліт); виразкової хвороби шлунку та 12-палої кишки та її ускладнень; злоякісних (рак); доброякісних (поліпи) пухлин; вад розвитку; функціонального розладу (атонія, гіпотонія, гіпертонія, рефлюкс); непрохідності кишок.</p>	3
13	<p><b>Комплексне променеве дослідження печінки та жовчовивідних шляхів.</b></p> <p>Показання та протипоказання до променевого дослідження. План променевого дослідження.</p> <p>Променеві методи дослідження печінки та жовчовивідних шляхів: оглядові рентгеноскопія і рентгенографія, штучне контрастування органів за допомогою рентгенопозитивних та рентгенонегативних контрастних речовин,УЗД, КТ, МРТ. Радіонуклідні методики дослідження печінки та жовчовивідних шляхів. РФП, які використовуються при проведенні радіонуклідних досліджень печінки та селезінки. Підготовка хворого. Показання та протипоказання до проведення того чи іншого променевого метода дослідження. Нормальна променева анатомія та фізіологія.</p> <p>Променеві симптоми захворювань печінки та жовчовивідних шляхів. Основні променеві ознаки патології: жовчно-кам'яної хвороби, пухлин печінки, підшлункової залози та жовчовивідних шляхів, запалення жовчного міхура і печінки, функціонального розладу жовчного міхура (атонія, гіпотонія, гіпертонія).</p>	3
14	<p><b>Променеве дослідження сечовидільної системи. Променеві ознаки окремих захворювань нирок та сечовивідних шляхів.</b></p> <p>Променеві методи дослідження нирок та сечовидільних шляхів: ультразвукові (В-метод, доплерографія, дуплексна сонографія), рентгенологічні (оглядова рентгенографія, екскреторна урографія, мікційна цистографія, висхідна (ретроградна) пієлографія, ангіографія, КТ), радіонуклідні (ренографія, динамічна і статична реносцинтиграфія, ОФЕКТ), МРТ. Типи ренографічних кривих. Рентгеноконтрастні та радіоактивні фармацевтичні препарати. Класифікація РФП. Променева анатомія і фізіологія нирок та сечовидільних шляхів. Підготовка хворих до дослідження.</p>	3
15	<p><b>Променеві ознаки окремих захворювань нирок та сечовивідних шляхів.</b></p> <p>Показання та протипоказання до променевого дослідження.</p> <p>Алгоритм променевого дослідження при патології нирок та</p>	

	сечовидільних шляхів: вади розвитку, запальні захворювання, сечокам'яна хвороба, ниркова колька, пухлини та кісти, травми нирок, артеріальна гіпертензія.	3
16	<p><b>Променеве дослідження статевої системи та грудної залози. Променеві ознаки захворювань статевої системи та грудної залози.</b></p> <p>Променеві методи дослідження статевих органів і грудної залози: УЗ, рентгенологічний, радіонуклідний (in vitro та in vivo), КТ, МРТ.</p> <p>Променева анатомія статевих органів і грудної залози. Можливості та основні показання і протипоказання до променевого дослідження статевих органів і грудної залози. Променева семіотика хвороб статевих органів і грудної залози. Променева семіотика пухлин статевих органів.</p>	3
17	<p><b>Комплексне променеве дослідження ЦНС. Променеві ознаки захворювань ЦНС.</b></p> <p>Променеві методи дослідження ЦНС. Рентгенологічні методики дослідження черепа та головного мозку (рентгенографія черепа, вентрикулографія, цистернографія). Ангіографічні методики дослідження ЦНС. КТ та МРТ головного і спинного мозку. Променева анатомія черепа, головного мозку. Променева анатомія хребта та спинного мозку. Алгоритм застосування методів променевого дослідження в онкології. Ультразвукова семіотика пухлин. Основні променеві ознаки патології ЦНС: травматичні пошкодження черепа, головного мозку, хребта та спинного мозку; судинні захворювання головного мозку (порушення мозкового кровообігу, інсульт, внутрішньомозкові гематоми); вертеброгенного больового синдрому; інфекційні та запальні захворювання головного мозку; гіпертензивний синдром. Променеві ознаки пухлин мозку. Пухлини гіпофіза, інтервенційна нейрорадіологія.</p> <p>Радіонуклідні дослідження ЦНС (статична скінтиграфія, ОФЕКТ, ПЕТ-дослідження). РФП, використовувані для радіонуклідного дослідження ЦНС.</p>	3
18	<p><b>Комплексне променеве дослідження при невідкладних станах. Променеві ознаки невідкладних станів.</b></p> <p>Променева діагностика невідкладних станів. Рентгенологічні, радіонуклідні, ультразвукові, магнітно-резонансно-томографічні ознаки невідкладних станів -інфаркту міокарду, набряку легенів, гідроперикарду, гідротораксу, пневмотораксу, тромбоемболії легеневої артерії, сторонніх тіл у бронхах, травному каналі, кишкової непрохідності, перфорації порожнинного органу у черевній порожнині, травматичних ушкоджень. Вибір методу променевого дослідження для діагностики певного невідкладного стану.</p>	3
19	<p><b>Алгоритми променевого дослідження різних органів та систем.</b></p> <p>Складання алгоритму променевого дослідження органів грудної, черевної порожнини, сечостатевої, опорно-рухливої, ендокринної систем, ЦНС та при невідкладних станах.</p>	3
20	<b>Диференційний залік</b>	3

## 6. Теми лабораторних занять

Не плануються.

## 7. Самостійна робота

№ з/п	Назва теми	Кількість годин
1	Рентгенологічні методи дослідження жовчовивідних шляхів при жовчнока'мяної хвороби.	5
2	Рентгенологічні ознаки жовчнока'мяної хвороби при різних методах дослідження.	5
3	Методики ультразвукової діагностики жовчнока'мяної хвороби.	3
4	Ультразвукові ознаки жовчнока'мяної хвороби.	3
5	Ультразвукові ознаки ускладнень жовчнока'мяної хвороби.	4
6	КТ-анатомія гепатобіліарної системи.	3
7	Методика проведення КТдослідження біліарної системи	3
8	КТ-ознаки жовчнока'мяної хвороби.	4
9	Методики МРТ діагностики жовчнока'мяної хвороби та її ускладнень.	3
10	МРТ анатомія гепатобіліарної системи.	3
11	МРТ ознаки жовчнока'мяної хвороби та її ускладнень.	4
12	Рентгенологічні методи дослідження травної системи.	2
13	УЗД органів травної системи.	2
14	Значення рентгенівської компютерної та магнітно-резонансної томографії в діагностиці захворювань травної системи.	1
15	УЗД анатомія органів травної системи.	1
16	КТ-анатомія органів травної системи.	2
17	МР-анатомія органів травної системи .	2
	Разом	50

## 8. Індивідуальні завдання

Не плануються.

## 9. Методи навчання

1. Читання лекцій із створенням і подальшим вирішенням клінічних ситуацій.
2. Застосування учбово-контрольних тестів.
3. Усна співбесіда.
4. Вирішення ситуаційних завдань.
5. Вивчення патологічних процесів і пошкоджень на відеозаписах променевих досліджень.
6. Вивчення патологічних процесів і пошкоджень під час обстеження хворих в кабінетах УЗД, КТ, рентгенологічних і радіологічних відділеннях.
7. Опис рентгенограм, сонограм, мамограм, комп'ютерних и магнітнорезонансних томограм.
8. Написання рефератів на теми лекцій і практичних занять.

**10. Методи навчання:** лекції, практичні заняття, самостійна робота студентів (СРС), усне обговорення питань теми із залученням більшої частини студентів групи, дискусії з проблемних ситуацій, реферативні виступи та їх обговорення, індивідуальні консультації тощо. Вивчення патологічних процесів і пошкоджень на відеозаписах променевих досліджень. Вивчення патологічних процесів і пошкоджень під час обстеження хворих в кабінетах УЗД, КТ, рентгенологічних і радіологічних відділеннях. Опис рентгенограм, сонограм, мамограм, комп'ютерних и магнітнорезонансних томограм.

**11. Види та методи контролю:** Види: поточний, етапний, рубіжний, залік, контроль володіння практичними навичками.

Методи:

1. тестування та бліц-опитування;
2. розв'язування ситуаційних задач;
3. проведення клінічних досліджень;
4. оцінка і трактування клініко-лабораторних та інструментальних обстежень;
5. питання до поточного контролю і диференційного заліку;
6. структурований за процедурою контроль практичних навичок;
7. контроль практичних навичок;

**12. Форма підсумкового контролю успішності навчання** – залік, диференційний залік, іспит, державний іспит

Оцінка за розділ дисципліни визначається як сума оцінок поточної навчальної діяльності (у балах) та оцінки заліку (у балах), яка виставляється при оцінюванні теоретичних знань та практичних навичок відповідно до переліків, визначених програмою дисципліни.

Максимальна кількість балів, що присвоюється студентам при засвоєнні кожного розділу дисципліни (залікового кредиту) - 200, в тому числі за поточну навчальну діяльність - 120 балів (60%), за результатами заліку - 80 балів (40%).

**Поточний контроль** здійснюється на кожному практичному занятті відповідно конкретним цілям з кожної теми та під час індивідуальної роботи викладача зі студентами. При оцінюванні навчальної діяльності студентів необхідно надавати перевагу стандартизованим методам контролю: тестуванню, структурованим письмовим роботам, структурованому за процедурою контролю практичних навичок в умовах, що наближені до реальних.

ОЦІНКУ **“ВІДМІННО”** отримує студент, який твердо знає програмовий матеріал, глибоко його засвоїв, вичерпно, послідовно, грамотно і логічно його викладає, у відповіді якого тісно пов'язується теорія з практикою. При цьому студент не вагається з відповіддю при видозміні завдання, вільно справляється з задачами та питаннями другого та третього рівня оцінки знань, виявляє знайомство з монографічною літературою, вірно обґрунтовує прийняте рішення, володіє елементами лікарської техніки, різносторонніми навиками та прийомами виконання практичних робіт. Практичні навички виконує без помилок, вміє в професійній діяльності ефективно використовувати набуті знання.

ОЦІНКУ **“ДОБРЕ”** отримує студент, який знає програмовий матеріал грамотно і змістовно його викладає, який не допускає значних неточностей у відповіді на запитання, правильно використовує теоретичні положення при вирішенні практичних запитань і задач, володіє необхідними навиками і технікою їх виконання.

ОЦІНКУ **“ЗАДОВІЛЬНО”** отримує студент, який знає основний матеріал, але не засвоїв його деталей, допускає неточності, недостатньо правильні формулювання, порушує послідовність у викладанні програмового матеріалу і відчуває труднощі при виконанні практичних навичок або виконує їх з істотними помилками, з помилками вирішує ситуаційні задачі третього рівня контролю знань.

ОЦІНКУ **“НЕЗАДОВІЛЬНО”** отримує студент, який не знає значної частини програмового матеріалу, допускає значні помилки у його викладанні, невпевнено, з великими труднощами виконує практичні навички.

Бали за поточну успішність прив'язуються до середньої арифметичної оцінки за традиційною п'ятибальною системою незалежно від кількості занять в розділі. Конвертація проводиться перед заліком.

**Таблиця конвертації середньої арифметичної в кількість балів за КМСОНП**

Середня арифметична оцінка за п'ятибальною	Бали ECTS	Середня арифметична оцінка за п'ятибальною шкалою	Бали ECTS
--	-----------	---	-----------

шкалою			
4,97-5	110	3,97-4,0	85
4,93-4,96	109	3,93-3,96	84
4,89-4,92	108	3,89-3,92	83
4,85-4,88	107	3,85-3,88	82
4,81-4,84	106	3,81-3,84	81
4,77-4,8	105	3,77-3,80	80
4,73-4,76	104	3,73-3,76	79
4,69-4,72	103	3,69-3,72	78
4,65-4,68	102	3,65-3,68	77
4,61-4,64	101	3,61-3,64	76
4,57-4,6	100	3,57-3,60	75
4,53-4,56	99	3,53-3,56	74
4,49-4,52	98	3,49-3,52	73
4,45-4,48	97	3,45-3,48	72
4,41-4,44	96	3,41-3,44	71
4,37-4,4	95	3,37-3,40	70
4,33-4,36	94	3,33-3,36	69
4,29-4,32	93	3,29-3,32	68
4,25-4,28	92	3,25-3,28	67
4,21-4,24	91	3,21-3,24	66
4,17-4,20	90	3,17-3,20	65
4,13-4,16	89	3,13-3,16	64
4,09-4,12	88	3,09-3,12	63
4,05-4,08	87	3,05-3,08	62
4,01-4,04	86	3,01-3,04	61
		3,0	60

**Індивідуальна робота** студентів оцінюється за кожен вид роботи з урахуванням якості її виконання. До 110 максимальних балів можуть додаватись бали за індивідуальну роботу (СНТ, публікації та ін.) – не більше **10 балів**. Конкретна кількість балів за індивідуальну роботу визначається відповідною предметною методичною комісією і залежить від рівня, на якому вона виконана (кафедральний, університетський, регіональний, або державний тощо). Заохочувальні бали за рішенням Вченої ради додають до кількості балів з дисципліни студентам, які мають наукові публікації або зайняли призові місця за участь у олімпіаді з дисципліни серед ВНЗ України та інше.

В жодному разі кількість балів за поточну успішність не може перевищувати **120 балів**, крім дисциплін, формою контролю яких є **залік**, а максимальна кількість балів становить **200 балів**. В даному випадку розрахунок балів здійснюється за формулою:  $CA$  (середня арифметична):  $5 \cdot 200$ .

Оцінка з дисциплін, формою контролю яких є залік, базується виключно на результатах оцінювання поточної діяльності та виражається за двобальною шкалою: « **зараховано**» або «**не зараховано**»

Для зарахування студент має отримати за поточну навчальну діяльність не менше 110 балів.

**Підсумковий модульний контроль** здійснюється по завершенню вивчення всіх тем на останньому контрольному занятті. До підсумкового контролю допускають студентів, які виконали всі види робіт, що передбачені навчальною програмою, та при вивченні розділу дисципліни набрали кількість балів, не меншу за мінімальну. Форма проведення заліку має бути стандартизованою і включати контроль теоретичної і практичної підготовки. Конкретні форми заліку визначаються у робочій навчальній програмі



**Залік вважається зарахованим, якщо студент набрав не менше 50 балів.**

**Оцінювання дисципліни:**

Оцінка з дисципліни виставляється лише студентам, яким зараховані усі розділи з дисципліни. Оцінка з дисципліни виставляється як середня з оцінок за розділи, на які структурована навчальна дисципліна. Оцінка з дисципліни Fx, F ("2") виставляється студентам, яким не зараховано хоча б один розділ з дисципліни після завершення її вивчення. Оцінка Fx ("2") виставляється студентам, які набрали мінімальну кількість балів за поточну навчальну діяльність, але не склали залік. Вони мають право на повторне складання заліку не більше двох разів за графіком, затвердженим деканатом.

**Студенти, які одержали оцінку F по завершенні вивчення дисципліни (не виконали навчальну програму хоча б з одного розділу або не набрали за поточну навчальну діяльність з розділа мінімальну кількість балів), мають пройти повторне навчання з відповідного розділу.** Рішення приймається керівництвом ВНЗ відповідно до нормативних документів, затвердженим в установленому порядку.

### 13. Розподіл балів, які отримують студенти

#### Конвертація кількості балів з дисципліни у оцінки за чотирибальною шкалою

Кількість балів	Оцінка
170-200	Відмінно
140-169,99	Добре
110-139,99	Задовільно
Менше 110	Незадовільно

Студенти, з урахуванням кількості балів, набраних з дисципліни, ранжуються за шкалою ECTS таким чином

Оцінка ECTS	Статистичний показник
A	Найкращі 10% студентів
B	Наступні 25% студентів
C	Наступні 30% студентів
D	Наступні 25% студентів
E	Останні 10% студентів

**14. Методичне забезпечення:** підручники, посібники, методичні рекомендації з тем практичних занять, методичні рекомендації для написання історій хвороби, конспекти лекцій, бази тестових завдань та зразки ситуаційних задач, завдання для самостійної роботи, перелік питань до заліку, макети, муляжі, наочні прилади, матеріальне, лабораторне та інше обладнання кафедри.

### 15. Рекомендована література

#### Основна

1. Ковальський О. В. Радіологія. Променева терапія. Променева діагностика : підруч. для студ. вищ. мед. навч. закл. IV рівня акредитації / О. В. Ковальський, Д. С. Мечев, В. П. Данилевич. - 2-ге вид. - Вінниця : Нова книга, 2017. - 512 с.
2. Линденбратен Л. Д. Медицинская радиология : (основы лучевой диагностики и лучевой терапии) : учебное пособие / Л.Д. Линденбратен, И.П. Королюк. - 2-е изд., перераб. и доп. - М. : Медицина, 2000. - 672 с.
3. Рентгенодіагностика : навч. посібник / за ред. В.І. Мілька. - Вінниця : Нова книга, 2005. - 352 с.

4. Променева діагностика: [В 2 т.] / [Коваль Г. Ю., Мечев Д. С., Сиваченко Н. П. та ін.] ; за ред. Г. Ю. Коваль. – К. : Медицина України, 2009. – Т. II. – 682 с.
5. Радіологія : підручник. Т. 1. Променева діагностика / М. С. Каменецький [та ін.] ; за ред. М. С. Каменецького. - Донецьк : Вебер, 2011. - 401 с.
6. Вибрані лекції з радіонуклідної діагностики та променевої терапії : навч. посіб. / за ред. А.П. Лазаря. - Вінниця : Нова книга, 2006. - 200 с.

*Додаткова:*

1. Радіологія : підруч. для студ. вищ. мед. навч. закл. IV акредитації. Т. 2. Основи променевої терапії / М. С. Каменецький [та ін.] ; за ред. М. С. Каменецького. - Донецьк : Ноулідж. Донецьке відділення, 2013. - 103 с.
2. Рентгенодіагностика : навч. посібник / за ред. В.І. Мілька. - Вінниця : Нова книга, 2005. - 352 с.
3. Линденбрaтен Л.Д., Лясс Ф.М. Медицинская радиология. 3-е изд., перераб. и доп. М.: Медицина, 1986. 368 с.
4. Визир В. А. Ультразвуковая диагностика в практике врача-терапевта : Болезни печени. Болезни билиарной системы. Болезни поджелудочной железы. Болезни почек : руководство / В.А. Визир, И.Б. Приходько. - Вінниця : Нова книга, 2007. - 400 с.
5. Клінічна доплерівська ультрасонографія : пер. з англ. / за ред. П.Л. Аллана, П.А. Даббінса, М.А. Позняка, В.Н. Макдікена. - 2-е вид. - Львів : Медицина світу, 2007. - 374 с.
6. Биссет Р. А. Дифференциальный диагноз при абдоминальном ультразвуковом исследовании : справочное издание / Р.А. Биссет, А.Н. Хан; Пер. с англ. М.Л. Климовой, Под ред. С.И. Пиманова, В.С. Пилотовича, Е.А. Улезко. - 2-е изд. - М. : Мед. лит., 2007.
7. Меллер Т., Райв Э. Норма при КТ- и МРТ-исследованиях. М.: изд. МЕДпресс-информ, 2008. 256 с.
8. Ратников В. А., Черемисин В. М, Шейко С. Б. Современные лучевые методы (ультразвуковое исследование, рентгеновская компьютерная и магнитно-резонансная томография) в диагностике холедохолитиаза. Медицинская визуализация. 2002. № 3.
9. Васильев А.Ю. Ультразвуковая диагностика в неотложной детской практике : руководство для врачей / А. Ю. Васильев, Е. Б. Ольхова. - Москва : ГЭОТАР-Медиа, 2010. – 825 с.
10. Грушка В. А. Ультразвуковая диагностика заболеваний органов брюшной полости и мочеполовой системы : учеб. пособие для студентов мед. вузов и врачей-интернов / В.А. Грушка, Е.В. Грушко. - Запорожье : ЗГМУ, 2007. - 179 с.
11. Дергачев А. И. Абдоминальная эхография : справочник / А. И. Дергачев, П. М. Котляров. - 2-е изд., испр. - М. : ЭликсКом, 2005. - 350 с.
12. Детская ультразвуковая диагностика [Электронный ресурс] : учебное пособие / под ред.: М. И. Пыкова, К. В. Ватолина. - Электрон. текстовые дан. - М. : Видар, 2001. - 680 с.
13. Догра В. Секреты ультразвуковой диагностики : пер. с англ. / В. Догра. - 2-е изд. - М. : МЕДпресс-информ, 2006. - 456 с.
14. Капустин С. В. Ультразвуковое исследование в таблицах и схемах : справ. изд. / С. В. Капустин, С. И. Пиманов. - М. : Триада-Х, 2003. - 64 с.
15. Клиническое руководство по ультразвуковой диагностике [Электронный ресурс] : [в 5 т.] / [Рос. мед. акад. последиплом. образования ; под ред. В. В. Митькова]. - Электрон. текстовые дан. - М. : ВИДАР-М, 2005 - .Клиническое руководство по ультразвуковой диагностики. В 5 т. / Ю. А. Брюховецкий [и др.]. - М. : Видар-М, 2005.
16. Лучевая диагностика : учеб. для вузов. Т. 1 / под ред. Г.Е. Труфанова. - М. : ГЭОТАР-Медиа, 2007. - 416 с.
17. Ма, О. Джон. Ультразвуковое исследование в неотложной медицине / О. Дж. Ма, Дж. Р. Матизр ; пер. с англ. А. В. Сохор и Л. Л. Болотовой. - 2-е изд. - Москва : БИНОМ. Лаб. знаний, 2010. - 390 с.

18. Радиология (лучевая диагностика и лучевая терапия) : учеб. для студ. высш. мед. учеб. заведений IV уровня аккредитации / М. Н. Ткаченко [и др.] ; под ред. М. Н. Ткаченко. - Київ : Книга-плюс, 2013. - 744 с.
19. Ратников В. А. Современные лучевые методы (ультразвуковое исследование, рентгеновская компьютерная и магнитно-резонансная томография) в диагностике холедохолитиаза / В. А. Ратников, В. М. Черемисин, С. Б. Шейко // Медицинская визуализация. - 2002. - № 3.
20. Руководство по ультразвуковой диагностике : справочное издание / под ред. П.Е.С. Пальмера. - М. ; [Женева] : Медицина, 2006. - 334 с.
21. Руководство для врачей, направляющих пациентов на радиологическое исследование. Критерии выбора метода изображения. (Адаптировано Европейской комиссией и экспертами, представляющими Европейскую радиологию и ядерную медицину. Согласовано с Европейской комиссией). МЗ Украины 2000. - 104 с.
22. Ультразвуковая доплеровская диагностика в клинике : монография / ред.: Ю. М. Никитин, А. И. Труханов. - Иваново : Изд-во МИК, 2004. - 496 с.
23. Peterson H. The Encyclopedia of Medical Imaging.— Nycomed amer Sham, 2002, Т. 2.— 433 р.
24. Peyman Borghei, Farnoosh Sokhandon, Ali Shirkhoda, Desiree E. Morgan / Peyman Borghei, Farnoosh Sokhandon, Ali Shirkhoda, Desiree E. Morgan // Anomalies, Anatomic Variants, and Sources of Diagnostic Pitfalls in Pancreatic Imaging. – Radiology.- Jan 2013.- Vol. 266.

#### 16. Інформаційні ресурси

1. Основна і додаткова література по променевої діагностиці.
2. Наукові журнали «Рентгенологія», «Ультразвукова діагностика».
3. Дисертаційні роботи по променевої діагностиці.
4. Архівні протоколи рентгенологічних, томографічних, ультразвукових досліджень хворих.

## 5. НАВЧАЛЬНО-МЕТОДИЧНІ МАТЕРІАЛИ ДЛЯ ЛЕКЦІЙ

**Лекція** є основним видом аудиторних навчальних занять, призначеним для засвоєння теоретичного матеріалу.

Цей структурний елемент містить опорні конспекти лекцій з навчальної дисципліни «Радіології», які всебічно і докладно розкривають зміст всіх тем та питань курсу.

### Теми лекцій з «Радіології»

№ з/п	Назва теми
1	Історія розвитку радіології. Основні властивості іонізуючого випромінювання. Випромінювання, яке використовується в УЗ, рентгенологічних, МРТ та радіонуклідних дослідженнях. Будова та принцип роботи апаратури. Методи візуалізації в променевої діагностиці та принципи отримання діагностичних зображень (рентгенологічне, радіонуклідне, ультразвукове дослідження,

	комп'ютерна та магнітно-резонансна томографія). Переваги та недоліки кожного з методів.
2	Променеві методи дослідження органів грудної порожнини. Променеві ознаки захворювань органів дихання. Променева діагностика запальних захворювань, туберкульозу, пухлин органів дихання.
3	Променеві методи дослідження серцево-судинної системи. Складання алгоритму променевого дослідження серцево-судинної системи. Променева семіотика патології серцево-судинної системи. Складання алгоритму променевого дослідження при різній патології серцево-судинної системи.
4	Променеві методи дослідження слинних залоз і травного каналу. Нормальна променева анатомія та фізіологія травного каналу. Променеві ознаки захворювань травного каналу. Променева діагностика захворювань травного каналу (стравоходу, шлунка та кишківника). Променеві методи дослідження, нормальна променева анатомія та ознаки захворювань печінки, підшлункової залози, жовчовивідних шляхів.
5	Променеве дослідження сечовидільної системи. Нормальна променева анатомія та фізіологія. Променеві ознаки окремих захворювань нирок та сечовивідних шляхів. Складання алгоритму променевого дослідження сечовидільної системи. Променеве дослідження статевої системи та грудної залози.

### 5.1. Навчальні посібники

1. Методи променевої діагностики Навчальний посібник (Протокол ЦМР №5 від 25.05.17 р.) Н.В. Туманська, К.С. Барська. 143с
2. Променеве дослідження травної системи. Методичні рекомендації до практичних занять з радіології для студентів медичного факультету. – Запоріжжя: Вид. ЗДМУ. – 2012. – 28с. (затверджено цикловою методичною комісією ЗДМУ, протокол №4 від 05.11.2012р.) Н.В. Туманська, К.С. Барська
3. Рентгенологічні методи дослідження. Навчальний посібник (Протокол ЦМР №5 від 25.05.17 р.) Н.В. Туманська, Т.М. Кичаніна, С.В. Скрінченко, К.С. Барська 140с.
4. Томографічні методи променевої діагностики. Навчальний посібник (Протокол ЦМР №5 від 25.05.17 р.) Н.В. Туманська, К.С. Барська, І.П. Джос, 91с.
5. Променеве дослідження серцево-судинної системи. Методичні рекомендації до практичних занять з радіології для студентів медичного факультету. – Запоріжжя: Вид. ЗДМУ. – 2012. – 32с. (затверджено цикловою методичною комісією ЗДМУ, протокол №4 від 05.11.2012р.) Н.В. Туманська, 32 с.
6. Збірник тестових завдань з радіології до практичних занять модулю 1 «Основи, принципи і методи радіології» і підсумкового модульного контролю для студентів 3 курсу медичних факультетів Наочний посібник до практичних

занять з радіології для студентів 3 курсу медичних факультетів. –Запоріжжя: ЗДМУ, 2015.–74с.Н.В.Туманська,К.С.Барська затверджено Центральною методичною Радою ЗДМУ, протокол № 6 від 20.05.2015р.)

## 5.2. Список основної і додаткової літератури.

### Базова

1. Ковальський О. В. Радіологія. Променева терапія. Променева діагностика : підруч. для студ. вищ. мед. навч. закл. IV рівня акредитації / О. В. Ковальський, Д. С. Мечев, В. П. Данилевич. - 2-ге вид. - Вінниця : Нова книга, 2017. - 512 с.
2. Линденбратен Л. Д. Медицинская радиология : (основы лучевой диагностики и лучевой терапии) : учебное пособие / Л.Д. Линденбратен, И.П. Королюк. - 2-е изд., перераб. и доп. - М. : Медицина, 2000. - 672 с.
3. Рентгенодіагностика : навч. посібник / за ред. В.І. Мілька. - Вінниця : Нова книга, 2005. - 352 с.
4. Променева діагностика: [В 2 т.] / [Коваль Г. Ю., Мечев Д. С., Сиваченко Н. П. та ін.] ; за ред. Г. Ю. Коваль. – К. : Медицина України, 2009. – Т. II. – 682 с.
5. Радіологія : підручник. Т. 1. Променева діагностика / М. С. Каменецький [та ін.] ; за ред. М. С. Каменецького. - Донецьк : Вебер, 2011. - 401 с.
6. Вибрані лекції з радіонуклідної діагностики та променевої терапії : навч. посіб. / за ред. А.П. Лазаря. - Вінниця : Нова книга, 2006. - 200 с.

### Допоміжна:

1. Визир В. А. Ультразвуковая диагностика в практике врача-терапевта : Болезни печени. Болезни билиарной системы. Болезни поджелудочной железы. Болезни почек : руководство / В.А. Визир, И.Б. Приходько. - Вінниця : Нова книга, 2007. - 400 с.
2. Линденбратен Л.Д., Лясс Ф.М. Медицинская радиология. 3-е изд., перераб. и доп. М.: Медицина, 1986. 368 с.
3. Радіологія : підруч. для студ. вищ. мед. навч. закл. IV акредитації. Т. 2. Основи променевої терапії / М. С. Каменецький [та ін.] ; за ред. М. С. Каменецького. - Донецьк : Ноулідж. Донецьке відділення, 2013. - 103 с.
4. Клінічна доплерівська ультрасонографія : пер. з англ. / за ред. П.Л. Аллана, П.А. Даббінса, М.А. Позняка, В.Н. Макдікена. - 2-е вид. - Львів : Медицина світу, 2007. - 374 с.
5. Биссет Р. А. Дифференциальный диагноз при абдоминальном ультразвуковом исследовании : справочное издание / Р.А. Биссет, А.Н. Хан; Пер. с англ. М.Л. Климовой, Под ред. С.И. Пиманова, В.С. Пилотовича, Е.А. Улезко. - 2-е изд. - М. : Мед. лит., 2007.
6. Меллер Т., Райв Э. Норма при КТ- и МРТ-исследованиях. М.: изд. МЕДпресс-информ, 2008. 256 с.
7. Ратников В. А., Черемисин В. М, Шейко С. Б. Современные лучевые методы (ультразвуковое исследование, рентгеновская компьютерная и магнитно-резонансная томография) в диагностике холедохолитиаза. Медицинская визуализация. 2002. № 3.

8. Васильев А.Ю. Ультразвуковая диагностика в неотложной детской практике : руководство для врачей / А. Ю. Васильев, Е. Б. Ольхова. - Москва : ГЭОТАР-Медиа, 2010. – 825 с.
9. Грушка В. А. Ультразвуковая диагностика заболеваний органов брюшной полости и мочеполовой системы : учеб. пособие для студентов мед. вузов и врачей-интернов / В.А. Грушка, Е.В. Грушко. - Запорожье : ЗГМУ, 2007. - 179 с.
10. Дергачев А. И. Абдоминальная эхография : справочник / А. И. Дергачев, П. М. Котляров. - 2-е изд., испр. - М. : ЭликсКом, 2005. - 350 с.
11. Детская ультразвуковая диагностика [Электронный ресурс] : учебное пособие / под ред.: М. И. Пыкова, К. В. Ватолина. - Электрон. текстовые дан. - М. : Видар, 2001. - 680 с.
12. Догра В. Секреты ультразвуковой диагностики : пер. с англ. / В. Догра. - 2-е изд. - М. : МЕДпресс-информ, 2006. - 456 с.
13. Капустин С. В. Ультразвуковое исследование в таблицах и схемах : справ. изд. / С. В. Капустин, С. И. Пиманов. - М. : Триада-Х, 2003. - 64 с.
14. Клиническое руководство по ультразвуковой диагностике [Электронный ресурс] : [в 5 т.] / [Рос. мед. акад. последиплом. образования ; под ред. В. В. Митькова]. - Электрон. текстовые дан. - М. : ВИДАР-М, 2005 - .Клиническое руководство по ультразвуковой диагностике. В 5 т. / Ю. А. Брюховецкий [и др.]. - М. : Видар-М, 2005.
15. Лучевая диагностика : учеб. для вузов. Т. 1 / под ред. Г.Е. Труфанова. - М. : ГЭОТАР-Медиа, 2007. - 416 с.
16. Лучевая диагностика заболеваний желчевыводящих путей / Труфанов Г. Е. [и др.]. - Санкт-Петербург : ЭЛБИ-СПб, 2011. - 223 с.
17. Лучевая диагностика заболеваний печени (МРТ, КТ, УЗИ, ОФЭКТ, и ПЭТ) : [руководство] / [Труфанов Г. Е. и др.] ; под ред. Труфанова Г. Е. - Москва : ГЭОТАР-Медиа, 2007. - 263 с.
18. Ма, О. Джон. Ультразвуковое исследование в неотложной медицине / О. Дж. Ма, Дж. Р. Матиэр ; пер. с англ. А. В. Сохор и Л. Л. Болотовой. - 2-е изд. - Москва : БИНОМ. Лаб. знаний, 2010. - 390 с.
19. Радиология (лучевая диагностика и лучевая терапия) : учеб. для студ. высш. мед. учеб. заведений IV уровня аккредитации / М. Н. Ткаченко [и др.] ; под ред. М. Н. Ткаченко. - Київ : Книга-плюс, 2013. - 744 с.
20. Ратников В. А. Современные лучевые методы (ультразвуковое исследование, рентгеновская компьютерная и магнитно-резонансная томография) в диагностике холедохолитиаза / В. А. Ратников, В. М. Черемисин, С. Б. Шейко // Медицинская визуализация. - 2002. - № 3.
21. Рентгенодіагностика : навч. посібник / за ред. В.І. Мілька. - Вінниця : Нова книга, 2005. - 352 с.
22. Руководство по ультразвуковой диагностике : справочное издание / под ред. П.Е.С. Пальмера. - М. ; [Женева] : Медицина, 2006. - 334 с.
23. Труфанов Г. Е. Лучевая диагностика заболеваний поджелудочной железы : [нормальная лучевая анатомия поджелудочной железы, описание лучевой семиотики заболеваний и повреждений поджелудочной железы, тактика лучевого

исследования, вопросы этиологии, патогенеза, морфологии и клинические проявления заболеваний] / Г. Е. Труфанов, С. Д. Рудь, С. С. Багненко. - Изд. 2-е, испр. - Санкт-Петербург : ЭЛБИ-СПб, 2011. - 287 с.

24. Ультразвуковая доплеровская диагностика в клинике : монография / ред.: Ю. М. Никитин, А. И. Труханов. - Иваново : Изд-во МИК, 2004. - 496 с.

25. Peterson H. The Encyclopedia of Medical Imaging.— Nycomed amer Sham, 2002, T. 2.— 433 p.

26. Peyman Borghei, Farnoosh Sokhandon, Ali Shirkhoda, Desiree E. Morgan / Peyman Borghei, Farnoosh Sokhandon, Ali Shirkhoda, Desiree E. Morgan // Anomalies, Anatomic Variants, and Sources of Diagnostic Pitfalls in Pancreatic Imaging. – Radiology.- Jan 2013.- Vol. 266.

### 5.3. Глосарій

**Ангіографія** – рентгенологічне дослідження кровоносних судин, заповнених рентгеноконтрастною речовиною.

**Аневризма аорти** – патологія стінки аорти, що призводить до її випинання.

**Гідронефроз** – захворювання нирок, яке виникає при обтурації мисково-сечовідного відділа.

**Денсітометрія** – визначення щільності тканини за допомогою КТ.

**Дивертикул** – випинання стінки органа.

**Дивергувати** – расходитися.

**Дистопія** – вроджена аномалія положення нирки.

**Екскреторна урографія** – метод контрастної променевої діагностики, що дозволяє одержати дані при функцію нирок.

**Затемнення** – збільшення інтенсивності тіні.

**Інфаркт** – локальне змертвіння тканини органа, що виникає внаслідок гострого порушення місцевого кровообігу.

**Інфузійна урографія** – модифікація екскреторної урографії, яка особливо бажана при зниженні функції нирок.

**Комп'ютерна томографія** – пошарове рентгенологічне дослідження, яке базується на комп'ютерній реконструкції зображення, одержаного при скануванні об'єкта вузьким променем рентгенівського опромінення.

**КТ-посилення** – проведення томографії після в/в введення хворому контрастної речовини.

**Магнітно-резонансна томографія** – сучасний метод променевої діагностики заснований на явленні ядерно-магнітного резонансу.

**Мамографія** – рентгенологічне дослідження молочних залоз, що виконується з використанням спеціальних рентгенівських апаратів –мамографів.

**Медіальний** – серединний.

**Морфологія** – будова тіла чи органа.

**Оглядова рентгенографія** – метод безконтрастної променевої діагностики, який дозволяє виявити морфологічні зміни та вапнистих утворень у грудної або/і черевній порожнині.

**Пієлографія** – дослідження верхніх сечових шляхів, заповнених контрастною речовиною.

**Радіофармацевтичний препарат** – це дозволена для введення в організм людини хімічна сполука, яка містить радіоактивний нуклід.

**Радіографія** – радіонуклідний метод діагностування порушень функції нирок.

**Реновазографія** – метод променевого дослідження фаз ниркового кровообігу.

**Рентгенографія** – отримання зображення на фоточутливому матеріалі.

**Рентгеноскопія** – дослідження, при якому зображення об'єкту отримується на екрані (флуоросцируючому, екрані електронно-променевого підсилювача, відеомонітору).

**Ретроградна (висхідна) пієлографія** – методика вивчення морфології ниркових чашечок, мисок і сечоводу після введення в них через сечовивідний катетер 8-10 мл 20-30% розчину контрастних речовин.

**Ретроперітонеальний** – позачеревний.

**Сканування** – швидкий огляд.

**Сонографія** – метод отримання зображення завдяки ультразвуковим волнам та ефектам.

**Сцинтиграфія** – метод радіонуклідної діагностики, що забезпечує отримання зображення органів і тканин за допомогою реєстрації випромінювання на гамма-камері, що випускається інкорпорованим радіонуклідом.

**Томографія** – отримання рентгенівських знімків, на яких зображені елементи тільки деякої частини об'єкта, що називається шаром.

**Тромбоз** – процес зажиттєвого утворення згустків крові у кровоносних судинах або в порожнинах серця.

**Уретрографія висхідна** – методика рентгенографії уретри після ретроградного заповнення його 60-70% розчином урографіну за допомогою шприца Жане.

**Урографія** – рентгенологічний метод дослідження сечовидільної системи під час виділення нирками рентгеноконтрастних речовин.

**Флебографія** – рентгеноконтрастний метод дослідження венозного відділу судинної системи.

**Холангіографія** – рентгенологічне контрастне дослідження жовчних проток.

**Цистографія** – рентгенологічний метод дослідження сечового міхура, заповненого рентгеноконтрастною, водорозчинною речовиною.

## **6. МЕТОДИЧНІ РЕКОМЕНДАЦІЇ ДЛЯ СТУДЕНТІВ ЩОДО САМОСТІЙНОГО ВИВЧЕННЯ НАВЧАЛЬНОЇ ДИСЦИПЛІНИ.**

**Самостійна робота студента** є основним засобом оволодіння навчальним матеріалом без участі викладача у час вільний від обов'язкових навчальних занять; формою навчання, яка дозволяє студентові засвоювати необхідні знання, опановувати уміння та навички, планомірно та систематично працювати, мислити, формувати власний стиль розумової діяльності

**Метою** самостійної роботи студентів (СРС) є системне та послідовне



засвоєння в повному обсязі навчальної програми та формування у студентів самостійності у здобутті і поглибленні знань як риси характеру, що сприятиме підвищенню конкурентоспроможності майбутніх фахівців на ринку праці.

**Зміст** самостійної роботи визначається робочою навчальною програмою дисципліни та методичними рекомендаціями викладача і на кафедрі складається з таких видів робіт:

- підготовка до аудиторних занять;
- виконання практичних завдань протягом семестру;
- робота у студентському гуртку урологів;
- участь у роботі науково-практичних конференцій;
- самостійне опрацювання окремих тем навчальної дисципліни за допомогою он-лайн курсів.

### **Онлайн-курси для самостійної роботи студентів**

1. Онлайн-курс для самостійної роботи студентів I та II мед. факультету **«Променева діагностика захворювань травної системи»**. Туманська Н.В., Кічангіна Т.М, Нордіо О.Г., Барська К.С. (Протокол №1 ЦМР від 29.10.16 р.)

2. Онлайн-курс для самостійної роботи студентів I та II мед. факультету **«Променева діагностика жовчнокам'яної хвороби та її ускладнень»**. Туманська Н.В., Кічангіна Т.М, Нордіо О.Г., Барська К.С. (Протокол ЦМР №5 від 25.05.17 р.)

## **7. МЕТОДИЧНІ РЕКОМЕНДАЦІЇ ДЛЯ ВИКОНАННЯ ПРАКТИЧНИХ ЗАНЯТЬ.**

**Практичне заняття** - форма навчального заняття, на якому викладач організовує детальний розгляд студентами окремих теоретичних положень навчальної дисципліни та формує вміння та навички їх практичного застосування шляхом індивідуального виконання ними відповідно сформульованих завдань.

**Методичне забезпечення практичного заняття складається з:**

- методичної розробки практичного заняття;
- робочого зошиту студента;
- інструктивно-методичних вказівок для студентів щодо змісту та ходу практичного заняття (містять перелік практичних навичок, обов'язкову та додаткову літературу);
- роздаткового матеріалу.

**Орієнтовна структура практичного заняття**

1. Організаційна частина:

- повідомлення теми, мети заняття;
- актуалізація опорних знань;
- контроль вихідного рівня знань студентів;
- мотивація навчальної діяльності студентів.

2. Основна частина:

- формування практичних вмінь і навичок у студентів (закріплення вмінь і навичок або перевірка вмінь і навичок)
- зміст основної частини заняття (перелік практичних завдань):
- поточний контроль діяльності студентів.

3. Заключна частина:

- узагальнення та систематизація вмінь і навичок;
- підведення підсумків заняття, оцінювання студентів;
- диференційоване домашнє завдання.

ЗАПОРІЗЬКИЙ ДЕРЖАВНИЙ МЕДИЧНИЙ УНІВЕРСИТЕТ  
КАФЕДРА УРОЛОГІЇ, ПРОМЕНЕВОЇ ДІАГНОСТИКИ І ТЕРАПІЇ

**МЕТОДИЧНІ РОЗРОБКИ  
ПРАКТИЧНИХ ЗАНЯТЬ**

з навчальної дисципліни РАДІОЛОГІЯ  
з напрямку 1201 «Медицина»  
зі спеціальності 7.12010001 «Лікувальна справа», 7.12010002 «Педіатрія»  
розробник к.мед.н., доц. Туманська Н.В.

Запоріжжя  
2018 р

Методичні розробки практичних занять розроблено на кафедрі:  
урології, променевої діагностики і терапії  
(назва кафедри)

Розробники:

Доцент кафедри урології, променевої діагностики к.мед.н. Туманська Н.В.

Асистент кафедри урології, променевої діагностики к.мед.н. Мягков С.О.

Обговорено на засіданні кафедри та рекомендовано до затвердження цикловою  
методичною комісією з хірургічних дисциплін  
(назва комісії)

«\_\_» \_\_\_\_\_ 2018 р., протокол №

Зав. кафедрою \_\_\_\_\_ Бачурін Г.В.

Затверджено на засіданні циклової методичної комісії з хірургічних дисциплін

«\_\_» \_\_\_\_\_ 2018 р., протокол №

Голова циклової методичної комісії \_\_\_\_\_ д.мед.н., проф. Завгородній С.М.  
(науковий ступень, посада, П.І.Б. голови)

## **МЕТОДИЧНІ РОЗРОБКИ ПРАКТИЧНИХ ЗАНЯТЬ**

### **РОЗДІЛ 1.**

#### **ЗА ТЕМОЮ: ОСНОВИ, ПРИНЦИПИ І МЕТОДИ РАДІОЛОГІЇ.**

#### **Підрозділ 1.**

#### **ЗА ТЕМОЮ: РАДІОЛОГІЯ. МЕТОДИ ВІЗУАЛІЗАЦІЇ В ПРОМЕНЕВІЙ ДІАГНОСТИЦІ.**

### **1.1. МЕТОДИЧНА РОЗРОБКА ПРАКТИЧНОГО ЗАНЯТТЯ**

#### **ТЕМА: Історія розвитку радіології. Особливості устрою рентгенологічних та радіологічних відділень. Променеві методи дослідження.**

Тривалість – 3 акад. години  
Місце – навчальна кімната,  
відділення променевої діагностики

#### **1. АКТУАЛЬНІСТЬ ТЕМИ І МОТИВАЦІЯ ДЛЯ ЇЇ ВИВЧЕННЯ**

Останнім часом значний прогрес у діагностиці та своєчасному лікуванні багатьох захворювань пов'язаний з впровадженням у медичну практику методів візуалізації, що дозволяють одержувати зображення внутрішньої структури та функціонування практично всіх органів і навіть тканин людського організму без інвазивного втручання.

В даний час променева діагностика - основна діагностична дисципліна клінічної медицини. Сучасна променева діагностика являє собою комплекс основного рентгенологічного методу та нові візуалізуючі діагностичні технології, які активно розвиваються. Для ефективного використання кожного з безлічі сучасних методів променевого дослідження в діагностиці конкретного захворювання майбутньому лікарю необхідно визначити призначення цих методів дослідження, показання та протипоказання до них і навчитися вибирати оптимальний для певної клінічної ситуації. При цьому, для отримання максимально швидкого й ефективного діагностичного результату, слід враховувати здатність методу забезпечити лікаря найбільш повною інформацією про морфологічний і функціональний стан різних органів, біологічну дію випромінювань, що застосовуються при цьому методі, а також доступність й економічність.

#### **2. МЕТА І ЗАВДАННЯ ЗАНЯТТЯ.**

1. Визначити методи сучасної променевої діагностики.
2. Вивчити історію винахідів і розвитку кожного методу променевої діагностики
3. Показати діагностичне значення кожного з променевих методів дослідження.
4. Навчити студентів правильній оцінці даних анамнезу та фізикального обстеження для визначення найбільш ефективних та найменш небезпечних методів променевої діагностики захворювань різних органів і систем.
5. Вірно оцінити та аналізувати отримані діагностичні зображення.

#### **3. ДИДАКТИЧНА МЕТА.**

1. Детально розглянути променеві методи дослідження.
2. Вивчення принципів генерації та фізичних характеристик рентгенівських променів, ультразвукових хвиль, явищ ядерно-магнітного резонансу та фізико-біологічних

характеристик різних радіонуклідів, механізму біологічної дії іонізуючих та неіонізуючих видів випромінювань.

3. Зрозуміти принципи отримання інформації за допомогою рентгенологічних, радіоізотопних, ультразвукових методів дослідження, магнітно-резонансної томографії та контрастних методик дослідження.
4. Засвоїти основи нормальної променевої анатомії.
5. Вивчити променеві ознаки патологічних процесів у різних органах і системах.
6. Навчитися аналізувати променеві зображення та порівнювати їх з даними клінічних, лабораторних та інших обстежень.
7. Визначити призначення кожного з безлічі сучасних методів променевого дослідження для ефективного використання в діагностиці конкретного захворювання.
8. Навчитися вибирати оптимальний метод променевої діагностики для певної клінічної ситуації враховувати здатність методу забезпечити лікаря найбільш повною інформацією про морфологічний і функціональний стан різних органів, біологічну дію випромінювань, що застосовуються при цьому методі, а також доступність й економічність.
9. Вивчити показання, протипоказання і підготовку до проведення рентгенографії, сонографії, томографії, радіонуклідного дослідження.
10. Оволодіти методиками проведення рентгенографії, сонографії, томографії, радіонуклідного дослідження.
11. Навчити студентів визначати анатомічний об'єкт дослідження та локалізацію.
12. Знати зображення здорового органу, та відокремлювати від патологічно зміненого.
13. Навчити оцінювати результати використаного методу променевого дослідження.

#### **4. ОБЛАДНАННЯ ЗАНЯТТЯ.**

1. Ілюстрації: таблиці, слайди.
2. Набір рентгенограм, сонограм, комп'ютерних і МРТ-томограм та CD- дисків з дослідженнями навчальних й обстежуваних хворих.
3. Контрастні речовини.
4. Негатоскоп, ноутбук.
5. Дозиметр.
6. Історія хвороби та амбулаторні картки обстежуваних хворих.
7. Тести, еталони, ситуаційні задачі.

#### **5. ПЛАН ТА ОРГАНІЗАЦІЙНА СТРУКТУРА ЗАНЯТТЯ .**

Етапи заняття	Час, хв	Обладнання
1.Організаційні моменти	5	Навчальний журнал
2.Проведення, демонстрація променевого дослідження	40	Кабінети з наявним обладнанням (R-апарат, УЗД-апарат, КТ-апарат
3.Аналіз рентгенограм	10	Набір рентгенограм, сонограм, томограм, сцинтиграм. Ноутбук
4.Аналіз сонограм	10	Набір рентгенограм, сонограм, томограм, сцинтиграм. Ноутбук
5.Аналіз томограм	10	Набір рентгенограм, сонограм, томограм, сцинтиграм. Ноутбук
6.Аналіз сцинтиграм	10	Набір рентгенограм, сонограм, томограм, сцинтиграм. Ноутбук

7.Клінічний розбір з опитуванням студентів	30	Набір рентгенограм, сонограм, томограм, сцинтиграм. Ноутбук
8. Контроль кінцевого рівня знань	20	Набір рентгенограм, сонограм, томограм, ноутбук, тести, еталони, ситуаційні завдання, навчальні аналізи.

## **6. МЕТОДИКА ПРОВЕДЕННЯ ЗАНЯТТЯ.**

1. Вступне слово викладача з поясненням цілій заняття. Визначення теми заняття та його задач. Відповіді на питання.
2. Контрольна перевірка виконання домашнього завдання та корекція початкового рівня знань.
3. Знайомство з відділенням променевої діагностики та його кабінетами.
4. Знайомство з клінічними історіями хворих, показаннями, принципами та методами проведення рентгенологічного, сонографічного, томографічного досліджень і їх результатами.
5. Кожний студент отримує променеве зображення у виді рентгенограм, томограм, сонограм та інш., для їх послідовного аналізу по визначеному шаблону.
6. Кожний студент повинен під контролем викладача оволодіти методикою отримання зображень та пояснити їх контрастне зображення.
7. Студент повинен в альбомі дати схематичне зображення отриманої нормальної діагностичної картини.
8. Відповіді викладача на питання студентів.
9. Після закінчення спільного клінічного розбору проводиться контроль знань студентів. Застосовується тестування, рішення ситуаційних клінічних задач.
10. Особиста самостійна робота студентів на заняттях за допомогою навчальної програми.
11. Оцінка викладачем результатів заняття: кожному студенту виставляється оцінка з врахуванням результатів опитування та контролю знань.
12. Пояснення наступного домашнього завдання.

## **7. УДРС. САМОСТІЙНА РОБОТА СТУДЕНТІВ.**

1. Вивчення й аналіз даних історій хвороби або амбулаторних карток.
2. Формування рентгенологічного, сонографічного, томографічного зображення.
3. Вивчення схем послідовного аналізу діагностичного зображення.
4. Складання протоколу дослідження.
5. Схематичне зображення отриманого зображення на рентгенограмі, томограмі, сонограмі.
6. Самостійний опис рентгенограм, сонограм, рентгенограм.
7. Формування рентгенологічного, сонографічного, томографічного висновку.
8. Рішення наданих ситуаційних клінічних задач.

## **8. ПЕРЕЛІК ПИТАНЬ ДЛЯ САМОКОНТРОЛЮ.**

1. Променеві методи дослідження.
2. Рентгенологічне дослідження.
3. Основні властивості рентгенівського випромінювання.
4. Принципи формування рентгенівського зображення.
5. Природне та штучне контрастування.
6. Види рентгеноконтрастних речовин.
7. Фізичні основи магнітно-резонансної томографії.
8. Принципи отримання зображення при ехографії.
9. Фізичні основи радіонуклідної діагностики.
10. Методи радіонуклідної діагностики.
11. Терміни, які використовуються в рентгенодіагностиці, комп'ютерній томографії.
12. Терміни, які використовуються в магнітно-резонансній томографії, сонографії.

### **9. В РЕЗУЛЬТАТІ ВИВЧЕННЯ ТЕМИ СТУДЕНТИ ПОВИННІ ЗНАТИ:**

1. Методи променевого дослідження.
2. Показання та протипоказання до застосування того чи іншого променевого методу дослідження.
3. Переваги та недоліки того чи іншого променевого методу дослідження.
4. Основні властивості рентгенівського випромінювання.
5. Принципи формування рентгенівського зображення.
6. Природне та штучне контрастування.
7. Види рентгеноконтрастних речовин.
8. Фізичні основи магнітно-резонансної томографії.
9. Принципи отримання зображення при ехографії.
10. Фізичні основи радіонуклідної діагностики.
11. Методи радіонуклідної діагностики.
12. Терміни, які використовуються в рентгенодіагностиці, комп'ютерній томографії.
13. Терміни, які використовуються в магнітно-резонансній томографії, сонографії.
14. План променевого дослідження.
15. Підготовка хворих до УЗД, КТ, МРТ.
16. Захист хворих від дії іонізуючого опромінення.
17. Нормальна променева анатомія органів.
18. Загальний алгоритм променевого дослідження органів та систем.

### **ВМІТИ:**

1. Обрати оптимальний метод променевого дослідження при різній патології.
2. Скласти алгоритм променевого дослідження при різній патології.
3. Вирізнити нормальну променеву анатомію ділянки тіла від патологічної.
4. Проаналізувати скіалогічну картину рентгенівського знімку, КТ зображення.
5. Проаналізувати сонографічне, доплерографічне зображення при УЗД.
6. Інтерпретувати сканограми, сцинтиграми при проведенні радіонуклідного дослідження.
7. Проаналізувати МРТ зображення.
8. Оцінити результати використаного методу променевого дослідження різної патології.

### **10. РЕКОМЕНДОВАНА ЛІТЕРАТУРА.**

#### *Основна*

7. Ковальський О. В. Радіологія. Променева терапія. Променева діагностика : підруч. для студ. вищ. мед. навч. закл. IV рівня акредитації / О. В. Ковальський, Д. С. Мечев, В. П. Данилевич. - 2-ге вид. - Вінниця : Нова книга, 2017. - 512 с.
8. Линденбратен Л. Д. Медицинская радиология : (основы лучевой диагностики и лучевой терапии) : учебное пособие / Л.Д. Линденбратен, И.П. Королюк. - 2-е изд., перераб. и доп. - М. : Медицина, 2000. - 672 с.
9. Рентгенодіагностика : навч. посібник / за ред. В.І. Мілька. - Вінниця : Нова книга, 2005. - 352 с.
10. Променева діагностика: [В 2 т.] / [Коваль Г. Ю., Мечев Д. С., Сиваченко Н. П. та ін.] ; за ред. Г. Ю. Коваль. – К. : Медицина України, 2009. – Т. II. – 682 с.
11. Радіологія : підручник. Т. 1. Променева діагностика / М. С. Каменецький [та ін.] ; за ред. М. С. Каменецького. - Донецьк : Вебер, 2011. - 401 с.
12. Вибрані лекції з радіонуклідної діагностики та променевої терапії : навч. посіб. / за ред. А.П. Лазаря. - Вінниця : Нова книга, 2006. - 200 с.

#### *Додаткова:*

25. Линденбратен Л.Д., Лясс Ф.М. Медицинская радиология. 3-е изд., перераб. и доп. М.: Медицина, 1986. 368 с.
26. Меллер Т., Райв Э. Норма при КТ- и МРТ-исследованиях. М.: изд. МЕДпресс-информ, 2008. 256 с.



27. Визир В. А. Ультразвуковая диагностика в практике врача-терапевта : Болезни печени. Болезни билиарной системы. Болезни поджелудочной железы. Болезни почек : руководство / В.А. Визир, И.Б. Приходько. - Вінниця : Нова книга, 2007. - 400 с.
28. Радіологія : підруч. для студ. вищ. мед. навч. закл. IV акредитації. Т. 2. Основи променевої терапії / М. С. Каменецький [та ін.] ; за ред. М. С. Каменецького. - Донецьк : Ноулідж. Донецьке відділення, 2013. - 103 с.
29. Клінічна доплерівська ультразвукографія : пер. з англ. / за ред. П.Л. Аллана, П.А. Даббінса, М.А. Позняка, В.Н. Макдікена. - 2-е вид. - Львів : Медицина світу, 2007. - 374 с.
30. Биссет Р. А. Дифференциальный диагноз при абдоминальном ультразвуковом исследовании : справочное издание / Р.А. Биссет, А.Н. Хан; Пер. с англ. М.Л. Климовой, Под ред. С.И. Пиманова, В.С. Пилотовича, Е.А. Улезко. - 2-е изд. - М. : Мед. лит., 2007.
31. Ратников В. А., Черемисин В. М, Шейко С. Б. Современные лучевые методы (ультразвуковое исследование, рентгеновская компьютерная и магнитно- резонансная томография) в диагностике холедохолитиаза. Медицинская визуализация. 2002. № 3.
32. *Peterson H. The Encyclopedia of Medical Imaging.— Nycomed amer Sham, 2002, Т. 2.— 433 р.*

Методичну розробку склала доцент, к.м.н. Туманська Н. В.

## 1.2. МЕТОДИЧНА РОЗРОБКА ПРАКТИЧНОГО ЗАНЯТТЯ

### ТЕМА: Фізико-технічні основи різних променевих методів дослідження.

Тривалість – 3 акад. години

Місце – учбова кімната, R-кабінет, КТ-кабінет

#### 1. АКТУАЛЬНІСТЬ ТЕМИ І МОТИВАЦІЯ ДЛЯ ЇЇ ВИВЧЕННЯ

Сучасна променева діагностика являє собою комплекс основного рентгенологічного методу та нові візуалізуючі діагностичні технології, які активно розвиваються. Останнім часом значний прогрес у діагностиці та своєчасному лікуванні багатьох захворювань пов'язаний з впровадженням у медичну практику методів променевої візуалізації. Студенти вищих медичних навчальних закладів вже на молодших курсах повинні засвоїти основи всіх методів променевої діагностики, а також вміти застосовувати їх на практиці.

#### 2. МЕТА І ЗАВДАННЯ ЗАНЯТТЯ.

1. Визначити методи сучасної променевої діагностики.
2. Показати діагностичне значення кожного з променевих методів дослідження.
3. Навчити студентів правильній оцінці даних анамнезу та фізикального обстеження для визначення найбільш ефективних та найменш небезпечних методів променевої діагностики захворювань різних органів і систем.
4. Побудувати вірний алгоритм послідовного проведення променевого дослідження.

5. Вірно оцінити та аналізувати отримані діагностичні зображення.

#### 3. ДИДАКТИЧНА МЕТА.

1. Детально розглянути променеві методи дослідження.
2. Вивчення принципів генерації та фізичних характеристик рентгенівських променів, ультразвукових хвиль, явищ ядерно-магнітного резонансу та фізико-біологічних характеристик різних радіонуклідів, механізму біологічної дії іонізуючих та неіонізуючих видів випромінювань.

3. Зрозуміти принципи отримання інформації за допомогою рентгенологічних, радіоізотопних, ультразвукових методів дослідження, магнітно-резонансної томографії та контрастних методик дослідження.

4. Засвоїти основи нормальної променевої анатомії.

5. Вивчити променеві ознаки патологічних процесів у різних органах і системах.

6. Навчитися аналізувати променеві зображення та порівнювати їх з даними клінічних, лабораторних та інших обстежень.

7. Визначити призначення кожного з безлічі сучасних методів променевого дослідження для ефективного використання в діагностиці конкретного захворювання.

8. Навчитися вибирати оптимальний метод променевої діагностики для певної клінічної ситуації враховувати здатність методу забезпечити лікаря найбільш повною інформацією про морфологічний і функціональний стан різних органів, біологічну дію випромінювань, що застосовуються при цьому методі, а також доступність й економічність.

9. Вивчити показання, протипоказання і підготовку до проведення рентгенографії, сонографії, томографії, радіонуклідного дослідження.

10. Оволодіти методиками проведення рентгенографії, сонографії, томографії, радіонуклідного дослідження.

11. Навчити студентів визначати анатомічний об'єкт дослідження та локалізацію.

12. Знати зображення здорового органу, та відокремлювати від патологічно зміненого.

13. Навчити оцінювати результати використаного методу променевого дослідження.

#### **4. ОБЛАДНАННЯ ЗАНЯТТЯ.**

1. Ілюстрації: таблиці, слайди.

2. Набір рентгенограм, сонограм, комп'ютерних і МРТ-томограм та CD- дисків з дослідженнями навчальних й обстежуваних хворих.

3. Контрастні речовини.

4. Негатоскоп, ноутбук.

5. Дозиметр.

6. Історія хвороби та амбулаторні картки обстежуваних хворих.

7. Тести, еталони, ситуаційні задачі.

#### **5. ПЛАН ТА ОРГАНІЗАЦІЙНА СТРУКТУРА ЗАНЯТТЯ.**

Етапи заняття	Час, хв	Обладнання
1.Організаційні моменти	5	Навчальний журнал
2.Проведення, демонстрація променевого дослідження	40	Кабінети з наявним обладнанням (R-апарат, УЗД-апарат, КТ-апарат
3.Аналіз рентгенограм	10	Набір рентгенограм, сонограм, томограм, сцинтиграм. Ноутбук
4.Аналіз сонограм	10	Набір рентгенограм, сонограм, томограм, сцинтиграм. Ноутбук
5.Аналіз томограм	10	Набір рентгенограм, сонограм, томограм, сцинтиграм. Ноутбук
6.Аналіз сцинтиграм	10	Набір рентгенограм, сонограм, томограм, сцинтиграм. Ноутбук

7.Клінічний розбір з опитуванням студентів	30	Набір рентгенограм, сонограм, томограм, сцинтиграм. Ноутбук
8. Контроль кінцевого рівня знань	20	Набір рентгенограм, сонограм, томограм, ноутбук, тести, еталони, ситуаційні завдання, навчальні аналізи.

## **6. МЕТОДИКА ПРОВЕДЕННЯ ЗАНЯТТЯ.**

1. Вступне слово викладача з поясненням цілій заняття. Визначення теми заняття та його задач. Відповіді на питання.
2. Контрольна перевірка виконання домашнього завдання та корекція початкового рівня знань.
3. Знайомство з відділенням променевої діагностики та його кабінетами.
4. Знайомство з клінічними історіями хворих, показаннями, принципами та методами проведення рентгенологічного, сонографічного, томографічного досліджень і їх результатами.
5. Кожний студент отримує променеве зображення у виді рентгенограм, томограм, сонограм та інш., для їх послідовного аналізу по визначеному шаблону.
6. Кожний студент повинен під контролем викладача оволодіти методикою отримання зображень та пояснити їх контрастне зображення.
7. Студент повинен в альбомі дати схематичне зображення отриманої нормальної діагностичної картини.
8. Відповіді викладача на питання студентів.
9. Після закінчення спільного клінічного розбору проводиться контроль знань студентів. Застосовується тестування, рішення ситуаційних клінічних задач.
10. Особиста самостійна робота студентів на заняттях за допомогою навчальної програми.
11. Оцінка викладачем результатів заняття: кожному студенту виставляється оцінка з врахуванням результатів опитування та контролю знань.

12. Пояснення наступного домашнього завдання.

## **7. УДРС. САМОСТІЙНА РОБОТА СТУДЕНТІВ.**

1. Вивчення й аналіз даних історій хвороби або амбулаторних карток.
2. Формування рентгенологічного, сонографічного, томографічного зображення.
3. Вивчення схем послідовного аналізу діагностичного зображення.
4. Складання протоколу дослідження.
5. Схематичне зображення отриманого зображення на рентгенограмі, томограмі, сонограмі.
6. Самостійний опис рентгенограм, сонограм, рентгенограм.
7. Формування рентгенологічного, сонографічного, томографічного висновку.
8. Рішення наданих ситуаційних клінічних задач.

## **8. ПЕРЕЛІК ПИТАНЬ ДЛЯ САМОКОНТРОЛЮ.**

1. Променеві методи дослідження.
2. Рентгенологічне дослідження.
3. Основні властивості рентгенівського випромінювання.
4. Принципи формування рентгенівського зображення.
5. Природне та штучне контрастування.
6. Види рентгеноконтрастних речовин.
7. Фізичні основи магнітно-резонансної томографії.
8. Принципи отримання зображення при ехографії.
9. Фізичні основи радіонуклідної діагностики.
10. Методи радіонуклідної діагностики.
11. Терміни, які використовуються в рентгенодіагностиці, комп'ютерній томографії.

12. Терміни, які використовуються в магнітно-резонансній томографії, сонографії.

**9. В РЕЗУЛЬТАТІ ВИВЧЕННЯ ТЕМИ СТУДЕНТИ ПОВИННІ ЗНАТИ:**

1. Методи променевого дослідження.
2. Показання та протипоказання до застосування того чи іншого променевого методу дослідження.
3. Переваги та недоліки того чи іншого променевого методу дослідження.
4. Основні властивості рентгенівського випромінювання.
5. Принципи формування рентгенівського зображення.
6. Природне та штучне контрастування.
7. Види рентгеноконтрастних речовин.
8. Фізичні основи магнітно-резонансної томографії.
9. Принципи отримання зображення при ехографії.
10. Фізичні основи радіонуклідної діагностики.
11. Методи радіонуклідної діагностики.
12. Терміни, які використовуються в рентгенодіагностиці, комп'ютерній томографії.
13. Терміни, які використовуються в магнітно-резонансній томографії, сонографії.
14. План променевого дослідження.
15. Підготовка хворих до УЗД, КТ, МРТ.
16. Захист хворих від дії іонізуючого опромінення.
17. Нормальна променева анатомія органів.
18. Загальний алгоритм променевого дослідження органів та систем.

**ВМІТИ:**

1. Обрати оптимальний метод променевого дослідження при різній патології.
2. Скласти алгоритм променевого дослідження при різній патології.
3. Вирізнити нормальну променеву анатомію ділянки тіла від патологічної.
4. Проаналізувати скіалогічну картину рентгенівського знімку, КТ зображення.
5. Проаналізувати сонографічне, доплерографічне зображення при УЗД.
6. Інтерпретувати сканограми, сцинтиграми при проведенні радіо-нуклідного дослідження.
7. Проаналізувати МРТ зображення.
8. Оцінити результати використаного методу променевого дослідження різної патології.

**10. РЕКОМЕНДОВАНА ЛІТЕРАТУРА.**

**Основна**

1. Ковальський О. В. Радіологія. Променева терапія. Променева діагностика : підруч. для студ. вищ. мед. навч. закл. IV рівня акредитації / О. В. Ковальський, Д. С. Мечев, В. П. Данилевич. - 2-ге вид. - Вінниця : Нова книга, 2017. - 512 с.
2. Линденбратен Л. Д. Медицинская радиология : (основы лучевой диагностики и лучевой терапии) : учебное пособие / Л.Д. Линденбратен, И.П. Королюк. - 2-е изд., перераб. и доп. - М. : Медицина, 2000. - 672 с.
3. Рентгенодіагностика : навч. посібник / за ред. В.І. Мілька. - Вінниця : Нова книга, 2005. - 352 с.
4. Променева діагностика: [В 2 т.] / [Коваль Г. Ю., Мечев Д. С., Сиваченко Н. П. та ін.] ; за ред. Г. Ю. Коваль. – К. : Медицина України, 2009. – Т. II. – 682 с.
5. Радіологія : підручник. Т. 1. Променева діагностика / М. С. Каменецький [та ін.] ; за ред. М. С. Каменецького. - Донецьк : Вебер, 2011. - 401 с.
6. Вибрані лекції з радіонуклідної діагностики та променевої терапії : навч. посіб. / за ред. А.П. Лазаря. - Вінниця : Нова книга, 2006. - 200 с.

**Додаткова:**

1. Линденбратен Л.Д., Лясс Ф.М. Медицинская радиология. 3-е изд., перераб. и доп. М.: Медицина, 1986. 368 с.

2. Меллер Т., Райв Э. Норма при КТ- и МРТ-исследованиях. М.: изд. МЕДпресс-информ, 2008. 256 с.
3. Визир В. А. Ультразвуковая диагностика в практике врача-терапевта : Болезни печени. Болезни билиарной системы. Болезни поджелудочной железы. Болезни почек : руководство / В.А. Визир, И.Б. Приходько. - Вінниця : Нова книга, 2007. - 400 с.
4. Радіологія : підруч. для студ. вищ. мед. навч. закл. IV акредитації. Т. 2. Основи променевої терапії / М. С. Каменецький [та ін.] ; за ред. М. С. Каменецького. - Донецьк : Ноулідж. Донецьке відділення, 2013. - 103 с.
5. Клінічна доплерівська ультрасонографія : пер. з англ. / за ред. П.Л. Аллана, П.А. Даббінса, М.А. Позняка, В.Н. Макдікена. - 2-е вид. - Львів : Медицина світу, 2007. - 374 с.
6. Биссет Р. А. Дифференциальный диагноз при абдоминальном ультразвуковом исследовании : справочное издание / Р.А. Биссет, А.Н. Хан; Пер. с англ. М.Л. Климовой, Под ред. С.И. Пиманова, В.С. Пилотовича, Е.А. Улезко. - 2-е изд. - М. : Мед. лит., 2007.
7. Ратников В. А., Черемисин В. М, Шейко С. Б. Современные лучевые методы (ультразвуковое исследование, рентгеновская компьютерная и магнитно-резонансная томография) в диагностике холедохолитиаза. Медицинская визуализация. 2002. № 3.
8. Peterson H. The Encyclopedia of Medical Imaging.— Nycomed amer Sham, 2002, Т. 2.— 433 p.

Методичну розробку склала доцент, к.м.н. Туманська Н. В..

## **Підрозділ 2.**

### **ЗА ТЕМОЮ: ПРОМЕНЕВЕ ДОСЛІДЖЕННЯ ОПОРНО-РУХОВОЇ СИСТЕМИ.**

#### **1.3. МЕТОДИЧНА РОЗРОБКА ПРАКТИЧНОГО ЗАНЯТТЯ**

##### **ТЕМА: Променеве дослідження опорно-рухливої системи.**

Тривалість – 3 акад. години

Місце – учбова кімната, R-кабінет, КТ-кабінет

#### **1. АКТУАЛЬНІСТЬ ТЕМИ І МОТИВАЦІЯ ДЛЯ ЇЇ ВИВЧЕННЯ.**

Вміння діагностувати травматичні пошкодження кісток та суглобів входить до кваліфікаційної характеристики лікарів різного профілю. Крім того, лікар залюбим фахом повинен вміти орієнтуватися в променевій картині найбільш поширених захворювань скелету.

У зв'язку з вищезазначеним, лікар будь-якої спеціалізації повинен знати нормальну променеву анатомію опорно-рухового апарату, вирізняти загальні променеві ознаки захворювань опорно-рухового апарату

**2. МЕТА І ЗАВДАННЯ ЗАНЯТТЯ :** навчити студентів орієнтуватися у виборі променевого методу дослідження опорно-рухового апарату в залежності від даних анамнезу та візуального обстеження

#### **3. ДИДАКТИЧНА МЕТА:**

- 3.1. вирізняти патологічні зміни при дослідженні опорно-рухового апарату
- 3.2. скласти алгоритм променевого дослідження
- 3.3. вибрати метод променевого дослідження при різних загальних ознаках патологічних процесів
- 3.4. проаналізувати показання та протипоказання до застосування різних методів променевого дослідження
- 3.5. скласти порядок вивчення та опису результатів променевого дослідження кісток і суглобів.

3.6. проаналізувати доцільність використання радіонуклідних методик дослідження кісток та суглобів.

3.7. оцінити результати використаного методу променевого дослідження опорно-рухової системи.

#### **4. ОБЛАДНАННЯ ЗАНЯТТЯ.**

4.1. Набір рентгенограм, комп'ютерних і МРТ-грам та CD- дисків з дослідженнями.

4.2. Негатоскоп, ноутбук.

4.3. Історія хвороби та амбулаторні картки обстежуваних хворих.

4.4. Тести, еталони, ситуаційні завдання.

#### **5. ПЛАН ТА ОРГАНІЗАЦІЙНА СТРУКТУРА ЗАНЯТТЯ .**

Етапи заняття	Час, хв	Обладнання
1.Організаційні моменти	5	Навчальний журнал
2.Проведення, демонстрація променевого дослідження	40	Кабінети з наявним обладнанням (R-апарат, УЗД-апарат, КТ-апарат)
3.Аналіз рентгенограм	10	Набір рентгенограм, сонограм, томограм, сцинтиграм. Ноутбук
4.Аналіз сонограм	10	Набір рентгенограм, сонограм, томограм, сцинтиграм. Ноутбук
5.Аналіз томограм	10	Набір рентгенограм, сонограм, томограм, сцинтиграм. Ноутбук
6.Аналіз сцинтиграм	10	Набір рентгенограм, сонограм, томограм, сцинтиграм. Ноутбук
7.Клінічний розбір з опитуванням студентів	30	Набір рентгенограм, сонограм, томограм, сцинтиграм. Ноутбук
8. Контроль кінцевого рівня знань	20	Набір рентгенограм, сонограм, томограм, ноутбук, тести, еталони, ситуаційні завдання, навчальні аналізи.

#### **6. МЕТОДИКА ПРОВЕДЕННЯ ЗАНЯТТЯ .**

Вступне слово викладача: мотивація для вивчення теми, мета заняття.

Студенти підгрупами з 5-6 осіб розподіляються для спостереження за проведенням досліджень тематичних хворих. На підставі одержаних даних студенти роблять попередні висновки проведених досліджень під керівництвом викладача. Потім вивчають і аналізують дані рентгенограм, томограм. Під керівництвом викладача проводиться клінічний розбір в учбовій кімнаті. Студенти доповідають основні дані анамнезу та результати променевих методів обстеження.

У процесі клінічного розбіру в учбовій кімнаті проводиться опитування студентів з усіх питань теми заняття.

Променева дослідження займає значне місце в діагностиці захворювань і пошкоджень опорно-рухового апарату. Поява нових високоінформативних методів, таких, як КТ, МРТ, ПЕТ, значно підвищило достовірність променевої діагностики захворювань і пошкоджень опорно-рухового апарату, але не зменшило значення рентгенологічного методу дослідження.

Треба відзначити, що рентгенологічне дослідження органів опорно-рухового апарату обов'язково включає рентгенограми у двох взаємно перпендикулярних проекціях, оскільки через анатомо-фізіологічні особливості та тонкощі скіалогії правильне розпізнавання захворювань лише по знімках, виконаних в одній проекції, неможливе. Опорно-рухова система (синоніми: опорно-руховий апарат, кістково-м'язова система, скелетно-м'язова система) - комплекс структур, що утворюють каркас, що надає форму організму, що дає йому опору, що забезпечує захист внутрішніх органів і можливість пересування в просторі. У кожній кістці виділяють щільну (компактну) і губчасту речовину. Розподіл компактної і губчастої речовини залежить від місця в організмі і функції кісток. Компактна речовина знаходиться в тих кістках і в тих частинах, які виконують функції опори і руху, наприклад в діафізах трубчастих кісток. Губчата речовина знаходиться в коротких (губчастих) і плоских кістках. Кісткові пластинки утворюють в них різної товщини перекладини (балки), перетинаються між собою в різних напрямках. Порожнини між попереками (осередки) заповнені червоним кістковим мозком. В трубчастих кістках кістковий мозок перебуває в каналі кістки, званому кістковомозковою порожниною. У дорослої людини розрізняють червоний і жовтий кістковий мозок. Червоний кістковий мозок заповнює губчасту речовину плоских кісток і епіфізів трубчастих кісток. Жовтий кістковий мозок (ожирілий) знаходиться в діафізах трубчастих кісток. Вся кістка, за винятком суглобових поверхонь, покрита надкістницею.

Під час опитування студентів звертається увага на функції опорно-рухового апарату, а саме:

- опорна - фіксація м'язів і внутрішніх органів;
- захисна - захист життєво важливих органів;
- рухова - забезпечення простих рухів, рухових дій і діяльності;
- ресорна - пом'якшення поштовхів і струсів;
- участь у теплообміні і терморегуляції організму
- участь у забезпеченні життєво важливих процесів - мінеральний обмін, кровообіг, кровотворення і інші.

Фіксується увага на тому, що положення, форма і розмір усіх кісток чітко відбиваються на рентгенограмах. Оскільки рентгенівське випромінювання поглинається головним чином мінеральними солями, на знімках видно переважно щільні частини кістки, тобто кісткові балки і трабекули.

М'які тканини - окістя, ендост, кістковий мозок, судини і нерви, хрящ, синовиальна рідина - у фізіологічних умовах не дають структурного рентгеновського зображення, так само як і фасції, що оточують кістку і м'язи. Частково усі ці утворення виділяються на сонограмах, комп'ютерних і особливо магнітно-резонансних томограмах. На рентгенограмах трубчастих кісток розрізняються діафізи, метафізи, епіфізи.

Студенти повинні чітко розуміти морфологічний субстрат формування рентгенологічного зображення. Треба пояснити студентам, що на комп'ютерних томограмах отримують відображення не лише кістки, але і м'які тканини; можна судити про положення, об'єм і щільність м'язів, сухожилів, зв'язок, наявності в м'яких тканинах скупчень гною, пухлинних розростань і так далі.

Студенти повинні знати види з'єднання кісток, а саме: а) нерухомі;

б) малорухливі; в) рухливі з'єднання кісток, або суглоби.

Студенти повинні засвоїти основні відхилення від норми, які спостерігаються при рентгенологічному дослідженні:

- зміни положення, форми і розмірів кісток;
- зміни поверхні кісток (їх контурів на рентгенограмах);
- зміни кісткової структури: а) порушення цілості кісткових балок; б) перебудова структури кістки; в) остеоліз і остеонекроз; г) деструкція і секвестрація кісткової тканини;
- зміни рентгенівської суглобової щілини

Студенти повинні чітко розуміти шкідливу дію іонізуючого випромінювання на хворого та лікаря, що проводить обстеження. Звертається увага студентів на засоби захисту пацієнта:

екранування, захист часом та відстанню. А також наявність засобів індивідуального захисту медичного персоналу: фартухів, комірців, захисних рукавичок, індивідуальних дозиметрів.

Студенти повинні чітко знати рентгенанатомію опорно-рухового апарату, зіставляти топографічні особливості зображень, отриманих при проведенні КТ- МРТ- та УЗ- досліджень.

Схема опису рентгенограми кісток та суглобів:

1. методика і ділянка дослідження
2. проекції досліджуваної ділянки
3. оцінка якості знімка
4. положення, розміри і форма кісток
5. контури кіркового шару, його товщина
6. кісткова структура
7. реакція окістя
8. стан кістковомозкового каналу
9. ядра скостеніння і зони росту у дітей
10. співвідношення суглобових поверхонь, стан субхондральних шарів. Форма і розміри суглобових щілин
11. стан м'яких тканин
12. клініко-рентгенологічний висновок

У рентгенологічному, томографічному кабінетах та кабінеті УЗД студентів практично знайомлять з різними видами досліджень опорно-рухового апарату.

В кабінеті комп'ютерної томографії студенти повинні чітко усвідомлювати, що променеве навантаження на пацієнта за час дослідження збільшується в декілька разів в порівнянні з традиційними рентгенологічними методами, а тому у кожного пацієнта повинні бути чіткі показання.

Магніто-резонансна томографія: є ефективним методом вивчення патологічних змін у м'яких тканинах, травматичні пошкодження хрящової тканини, патологічні скупчення в суглобових порожнинах, а також оцінити утворення, які не візуалізуються за допомогою рентгенівських методів. МРТ допомагає відрізнити гостру запальну стадію від фіброзного процесу при запальних захворюваннях. МРТ показана для визначення стадії пухлин, виявлення регіонарних і віддалених метастазів при злоякісних пухлинах, а також для визначення рецидивів

Ультразвуковий метод

Надзвичайно ефективний метод дослідження м'язів і зв'язкового апарата кінцівок-сонографія. Розриви сухожилів, поразки їх манжет, випіт в суглобі, проліферативні зміни синовиальної оболонки і синовиальні кісти, абсцеси і гематоми в м'яких тканинах це далеко не повний перелік патологічних змін, що виявляються за допомогою ультразвукового дослідження

### **7. УДРС, САМОСТІЙНА РОБОТА СТУДЕНТІВ.**

- 7.1. Вивчення й аналіз даних історій хвороби або амбулаторних карток
- 7.2. Аналіз отриманих рентгенограм, томограм, сонограм
- 7.3. Складання протоколу дослідження
- 7.4. Формування рентгенологічного висновку

### **8. ПИТАННЯ ДЛЯ САМОКОНТРОЛЮ:**

1. Перечисліть методи променевого дослідження скелета
2. Перечисліть основні елементи рентген анатомії трубчастої кістки
3. Перечисліть особливості рентгенограм кісток у дітей
4. Напишіть схему опису рентгенограм кісток
5. Перечисліть алгоритм променевого дослідження скелета
6. Визначте показання до застосування КТ
7. Визначте показання до застосування МРТ
8. Визначте показання до застосування остеосцинтиграфії
9. Перечисліть методи променевого дослідження м'яких тканин



10. Рентгенанатомія хребта
11. Особливості рентген анатомії хребта у дітей
12. Перерахуйте терміни появи ядер скостеніння епіфізів і синостозів метаепіфізарних зон кісток

#### **9. СТУДЕНТИ ПОВИННІ ЗНАТИ:**

1. План променевого дослідження
2. Показання та протипоказання до застосування того чи іншого променевого методу дослідження
3. Рентгенологічні методики дослідження опорно-рухового апарату
4. Захист хворих від дії іонізуючого опромінення.
5. УЗД, КТ, МРТ-дослідження опорно-рухового апарату. Підготовка хворих . Показання та протипоказання
6. Нормальна променева анатомія опорно-рухового апарату .
7. Вікові особливості будови кістяка
8. Загальні променеві ознаки захворювань опорно-рухового апарату.
9. Алгоритм променевого дослідження опорно-рухового апарату
10. Порядок вивчення та опису результатів променевого дослідження кісток і суглобів

#### **10. СТУДЕНТИ ПОВИННІ ВМІТИ:**

1. Скласти алгоритм променевого дослідження опорно-рухової системи.
2. Описати R-граму кісток згідно алгоритму
3. Визначати метод променевої діагностикі для окремого хворого.
4. Вміти проводити основні типові укладки хворих для проведення R-досліджень
5. Вирізняти нормальну променеву анатомію кісток та суглобів

#### **11. РЕКОМЕНДОВАНА ЛІТЕРАТУРА.**

1. Ковальський О. В. Радіологія. Променева терапія. Променева діагностика : підруч. для студ. вищ. мед. навч. закл. IV рівня акредитації / О. В. Ковальський, Д. С. Мечев, В. П. Данилевич. - 2-ге вид. - Вінниця : Нова книга, 2017. - 512 с.
2. Линденбрaten Л. Д. Медицинская радиология : (основы лучевой диагностики и лучевой терапии) : учебное пособие / Л.Д. Линденбрaten, И.П. Королюк. - 2-е изд., перераб. и доп. - М. : Медицина, 2000. - 672 с.
3. Рентгенодіагностика : навч. посібник / за ред. В.І. Мілька. - Вінниця : Нова книга, 2005. - 352 с.
4. Променева діагностика: [В 2 т.] / [Коваль Г. Ю., Мечев Д. С., Сиваченко Н. П. та ін.] ; за ред. Г. Ю. Коваль. – К. : Медицина України, 2009. – Т. II. – 682 с.
5. Радіологія : підручник. Т. 1. Променева діагностика / М. С. Каменецький [та ін.] ; за ред. М. С. Каменецького. - Донецьк : Вебер, 2011. - 401 с.
6. Вибрані лекції з радіонуклідної діагностики та променевої терапії : навч. посіб. / за ред. А.П. Лазаря. - Вінниця : Нова книга, 2006. - 200 с.

Додаткова:

1. Линденбрaten Л.Д., Лясс Ф.М. Медицинская радиология. 3-е изд., перераб. и доп. М.: Медицина, 1986. 368 с.
2. Меллер Т., Райв Э. Норма при КТ- и МРТ-исследованиях. М.: изд. МЕДпресс-информ, 2008. 256 с.
3. Дифференциальная рентгенодиагностика заболеваний костей и суставов (учебное пособие) М. К. Михайлов, Г. И. Володина, Е. К. Ларюкова
4. Нормальная рентгеноанатомия костно-суставной системы детей В. И. Садофьева
5. Higgins С.В., Hricak Н., Helms С.Л. Magnetic resonance imaging of the body. 2<sup>nd</sup> ed.— New York: Raven Press, 1992.— P. 242.
6. Peterson H. The Encyclopedia of Medical Imaging.— Nycomed amer Sham, 2002, Т. 2.— 433 p.
7. Stark D.D., Bradley W.G. Magnetic resonance imaging. 2<sup>nd</sup> ed.— St. Louis: Mosby-Year Book, 1992.- P. 1210-1213.

8. Wegener O.H. Ganzkokorper-computer-tomographie Schering.— 1981.

Методичну розробку склала доцент, к.м.н. Туманська Н. В.

## 1.4. МЕТОДИЧНА РОЗРОБКА ПРАКТИЧНОГО ЗАНЯТТЯ

**ТЕМА: Променеве дослідження захворювань опорно-рухової системи.**

Тривалість – 3 акад. години

Місце – учбова кімната, R-кабінет, КТ-кабінет

### 1. АКТУАЛЬНІСТЬ ТЕМИ І МОТИВАЦІЯ ДЛЯ ЇЇ ВИВЧЕННЯ .

Вміння діагностувати травматичні пошкодження кісток та суглобів входить до кваліфікаційної характеристики лікарів різного профілю. Крім того, лікар залюбим фахом повинен вміти орієнтуватися в променевій картині найбільш поширених захворювань скелету.

У зв'язку з вищезазначеним, лікар будь-якої спеціалізації повинен знати нормальну променеву анатомію опорно-рухового апарату , вирізняти загальні променеві ознаки захворювань опорно-рухового апарату

2. МЕТА І ЗАВДАННЯ ЗАНЯТТЯ : навчити студентів орієнтуватися у виборі променевого методу дослідження опорно-рухового апарату в залежності від даних анамнезу та візуального обстеження

### 3. ДИДАКТИЧНА МЕТА :

- 3.1. вирізняти патологічні зміни при дослідженні опорно-рухового апарату
- 3.2. вирізняти основні променеві симптоми кісткової патології
- 3.3. вирізняти основні променеві симптоми патології суглобів
- 3.4. проаналізувати променеві симптоми природжених вад розвитку
- 3.5. проаналізувати запальні захворювання опорно-рухової системи
- 3.6. вирізняти променеві ознаки пухлин кісток
- 3.7. вирізняти променеві ознаки дегенеративних уражень опорно-рухливої системи

### 4. ОБЛАДНАННЯ ЗАНЯТТЯ.

- 4.1. Набір рентгенограм, комп'ютерних і МРТ-грам та CD- дисків з дослідженнями.
- 4.2. Негатоскоп, ноутбук.
- 4.3. Історія хвороби та амбулаторні картки обстежуваних хворих.
- 4.4. Тести, еталони, ситуаційні завдання.

### 5. ПЛАН ТА ОРГАНІЗАЦІЙНА СТРУКТУРА ЗАНЯТТЯ.

Етапи заняття	Час, хв	Обладнання
1.Організаційні моменти	5	Навчальний журнал
2.Проведення, демонстрація променевого дослідження	40	Кабінети з наявним обладнанням (R-апарат, УЗД-апарат, КТ-апарат)
3.Аналіз рентгенограм	10	Набір рентгенограм, сонограм, томограм, сцинтиграм. Ноутбук
4.Аналіз сонограм	10	Набір рентгенограм, сонограм, томограм, сцинтиграм. Ноутбук

5.Аналіз томограм	10	Набір рентгенограм, сонограм, томограм, сцинтиграм. Ноутбук
6.Аналіз сцинтиграм	10	Набір рентгенограм, сонограм, томограм, сцинтиграм. Ноутбук
7.Клінічний розбір з опитуванням студентів	30	Набір рентгенограм, сонограм, томограм, сцинтиграм. Ноутбук
8. Контроль кінцевого рівня знань	20	Набір рентгенограм, сонограм, томограм, ноутбук, тести, еталони, ситуаційні завдання, навчальні аналізи.

### 6. МЕТОДИКА ПРОВЕДЕННЯ ЗАНЯТТЯ.

Вступне слово викладача: мотивація для вивчення теми, мета заняття.

Студенти підгрупами з 5-6 осіб розподіляються для спостереження за проведенням досліджень тематичних хворих. На підставі одержаних даних студенти роблять попередні висновки проведених досліджень під керівництвом викладача. Потім вивчають і аналізують дані рентгенограм, томограм. Під керівництвом викладача проводиться клінічний розбір в учбовій кімнаті. Студенти доповідають основні дані анамнезу та результати променевих методів обстеження .

У процесі клінічного розбіру в учбовій кімнаті проводиться опитування студентів з усіх питань теми заняття.

Променеве дослідження займає значне місце в діагностиці захворювань і пошкоджень опорно-рухового апарату. Поява нових високоінформативних методів, таких, як КТ, МРТ, ПЕТ, значно підвищило достовірність променевої діагностики захворювань і пошкоджень опорно-рухового апарату, але не зменшило значення рентгенологічного методу дослідження.

Променева семіотика патології опорно-рухової системи характеризується змінами структури, контурів, форми і розмірів кісток, окістя, суглобів і м'яких тканин. К променевим сиптомам кісткової патології слід віднести: 1) симптоми кісткової патології які супроводжуються зменшенням кісткової речовини в одиниці об'єму- остеопороз, атрофію, деструкцію, секвестрацію, здуття; 2) симптоми які супроводжуються збільшенням кісткової речовини в одиниці об'єму- остеосклероз, гіперостоз, параостоз, періостит, пухлинне кістковоутворення.

Треба окремо відзначити симптоми патології суглобів, а саме:

- Розширення суглобової щілини є ознакою накопичення рідини в суглобі;
- Звуження суглобової щілини- руйнування суглобових хрящів;
- Ущільнення суглобової сумки- набряк, запальні процеси, склерозування;
- Деструкція суглобових поверхонь – характеризує прогресування захворювання;
- Крайові кісткові розростання.

В сучасній рентгенодіагностиці впроваджено принцип синдромної діагностики.

Синдром-це група захворювань, об'єднаних загальними симптомами.

Студенти повинні запам'ятати , що для визначення провідного рентгенологічного синдрому необхідно послідовно виконати наступні дії:відрізнити норму від патології, визначити рентгенологічні симптоми патології, визначити рентгенологічні ознаки синдрому, провести внутрішньосиндромну діагностику.

К ознакам синдрому запального захворювання кісток відносять деструкцію кісткової тканини, кісткові секвестри, періостити(лінійний, шаруватий, торочковий, гребінчастий, мереживний), остеопороз, остеосклероз.

К ознакам синдрому запального захворювання суглобів відносять звуження суглобової щілини, руйнування замикаючої кісткової пластинки, деструкція суглобових кінців кісток, періостити прилеглих метафізів, зміни прилеглих м'яких тканин.

Окремо треба звернути увагу студентів на ознаки синдрому пухлини кісток, а саме:

+ доброякісні пухлини- форма відносно правильна, контури чіткі, навколишня кісткова тканина не зруйнована і часто утворює обмежувальну склеротичну смужку, правильно розподілені вогнища звапнення, здуття, або звичайна губчаста чи компактна кісткова структура;

+ злоякісні пухлини- деструкція, бластоматозний ріст, козирковий або голчастий періостоз, відсутність секвестрів, м'якотканний компонент.

Під час опитування студентів звертається увага на ознаки синдрому дегенеративно-дистрофічного захворювання суглобів. К ним відносять звуження рентгенівської суглобової щілини, нерівномірне стовщення чи стоншення замикаючої кісткової пластинки суглобових кінців кісток, остеосклероз субхондральних шарів кісткової тканини, кісткові розростання по краям суглобових поверхонь, кістоподібні утвори навколо суглобових поверхонь кісток.

Ознаки травматичного пошкодження кісток і суглобів-лінія перелому, зміщення кісткових фрагментів, деформація кіркового шару кістки та зони росту, дезорієнтація кісткової структури.

Переломи - пошкодження кістки, що супроводжується порушенням її цілісності. Розрізняють вроджені і набуті переломи.

Класифікація переломів

• Вроджені рідкісні, виникають внутрішньоутробно, у зв'язку з неповноцінністю кісткового скелета плода, і в результаті застосування сили при добуванні плоду під час пологів або в результаті травми вагітною.

• Придбані переломи діляться на патологічні та травматичні. Патологічні переломи відбуваються в патологічно зміненої кістки (остеомієліт, туберкульоз, сифіліс, ехінококоз кісток, злоякісні пухлини). Вони відбуваються при незначній травмі, а іноді і без травми.

Травматичні переломи виникають під впливом механічних факторів.

#### 7. УДРС, САМОСТІЙНА РОБОТА СТУДЕНТІВ.

7.1. Вивчення й аналіз даних історій хвороби або амбулаторних карток

7.2. Аналіз отриманих рентгенограм, томограм, сонограм

7.3. Складання протоколу дослідження

7.4. Формування рентгенологічного висновку.

#### 8. ПИТАННЯ ДЛЯ САМОКОНТРОЛЮ:

1. Перечисліть симптоми кісткової патології , що супроводжується зменшенням кількості кісткової речовини в одиниці об'єму
2. Перечисліть симптоми кісткової патології , що супроводжується збільшенням кількості кісткової речовини в одиниці об'єму
3. Перечисліть синдроми кісткової патології
4. Перечисліть рентгенологічні ознаки метастатичного ураження скелета
5. Перечисліть класифікацію пухлин кісток
6. Перечисліть принципи рентгенологічного дослідження при травматичних пошкодженнях скелета
7. Перечисліть класифікацію переломів
8. Перечисліть рентгенологічні ознаки переломів
9. Перечисліть рентгенологічні особливості переломів у дітей та осіб похилого віку
10. Перечисліть рентгенологічні ознаки ДДЗХ
11. Перечисліть етапи загоєння переломів
12. Перечисліть рентгенологічні ознаки остеолітичної саркоми.
13. Перечисліть променеві ознаки первинно-кісткової форми туберкульозу суглобів
14. Перечисліть променеві ознаки туберкульозного спондиліту
15. Перечисліть ознаки гострого гематогенного остеомієліту

#### 9. СТУДЕНТИ ПОВИННІ ЗНАТИ:

1. План променевого дослідження
2. Основні променеві ознаки переломів
3. Основні симптоми кісткової патології

4. Променеві ознаки доброякісних пухлин кісток.
5. Променеві ознаки злоякісних пухлин кісток.
6. Симптоми патології суглобів
7. Променеві ознаки дегенеративного ураження скелету
8. Загальні променеві ознаки захворювань опорно-рухового апарату.
9. Етіологія та променеві ознаки асептичного некрозу
10. Променеві ознаки туберкульозу кісток.

#### **10. СТУДЕНТИ ПОВИННІ ВМІТИ:**

1. Скласти план променевого дослідження
2. Virізняти лінію перелому кісток
3. Вміти virізняти променеві синдроми патології опорно-рухової системи
4. Virізняти симптоми патології суглобів
5. Вміти virізняти вади розвитку кісток

#### **11. РЕКОМЕНДОВАНА ЛІТЕРАТУРА.**

Основна

1. Ковальський О. В. Радіологія. Променева терапія. Променева діагностика : підруч. для студ. вищ. мед. навч. закл. IV рівня акредитації / О. В. Ковальський, Д. С. Мечев, В. П. Данилевич. - 2-ге вид. - Вінниця : Нова книга, 2017. - 512 с.
2. Линденбрaтен Л. Д. Медицинская радиология : (основы лучевой диагностики и лучевой терапии) : учебное пособие / Л.Д. Линденбрaтен, И.П. Корольюк. - 2-е изд., перераб. и доп. - М. : Медицина, 2000. - 672 с.
3. Рентгенодіагностика : навч. посібник / за ред. В.І. Мілька. - Вінниця : Нова книга, 2005. - 352 с.
4. Променева діагностика: [В 2 т.] / [Коваль Г. Ю., Мечев Д. С., Сиваченко Н. П. та ін.] ; за ред. Г. Ю. Коваль. – К. : Медицина України, 2009. – Т. II. – 682 с.
5. Радіологія : підручник. Т. 1. Променева діагностика / М. С. Каменецький [та ін.] ; за ред. М. С. Каменецького. - Донецьк : Вебер, 2011. - 401 с.
6. Вибрані лекції з радіонуклідної діагностики та променевої терапії : навч. посіб. / за ред. А.П. Лазаря. - Вінниця : Нова книга, 2006. - 200 с.

Додаткова:

1. Линденбрaтен Л.Д., Лясс Ф.М. Медицинская радиология. 3-е изд., перераб. и доп. М.: Медицина, 1986. 368 с.
2. Меллер Т., Райв Э. Норма при КТ- и МРТ-исследованиях. М.: изд. МЕДпресс-информ, 2008. 256 с.
3. Дифференциальная рентгенодиагностика заболеваний костей и суставов (учебное пособие) М. К. Михайлов, Г. И. Володина, Е. К. Ларюкова
4. Higgins C.B., Hricak H., Helms C.J. Magnetic resonance imaging of the body. 2<sup>nd</sup> ed.— New York: Raven Press, 1992.— P. 242.
5. Stark D.D., Bradley W.G. Magnetic resonance imaging. 2<sup>nd</sup> ed.— St. Louis: Mosby-Year Book, 1992.- P. 1210-1213.

Методичну розробку склала доцент, к.м.н. Туманська Н. В.

### **Підрозділ 3.**

## **ЗА ТЕМОЮ: ПРОМЕНЕВЕ ДОСЛІДЖЕННЯ ОРГАНІВ ГРУДНОЇ ПОРОЖНИНИ.**

### **1.5. МЕТОДИЧНА РОЗРОБКА ПРАКТИЧНОГО ЗАНЯТТЯ**

## **ТЕМА: Комплексне променеве дослідження органів дихання.**

Тривалість – 3 акад. години

Місце – навчальна кімната,

відділення променевої діагностики

### **1. АКТУАЛЬНІСТЬ ТЕМИ І МОТИВАЦІЯ ДЛЯ ЇЇ ВИВЧЕННЯ.**

Дослідження органів дихання за допомогою променевих методів почалося практично відразу після відкриття рентгенівських променів, тобто ще в кінці XIX століття. З появою нових методів і бурхливим розвитком діагностичної техніки променева діагностика стала невід'ємною частиною пульмонології. Променеві дослідження є необхідною складовою частиною комплексного обстеження усіх хворих з патологією органів дихання. Отриманні при цьому данні в подальшому в більшості випадків є рішенням для встанови характеру патологічного процесу, а також в оцінці його динаміки та результатів лікування.

Для обстеження пацієнтів з патологією органів дихання можуть бути застосовані різні променеві методи. Нині в практиці застосовують рентгенологічний метод, флюорографію, рентгенівську та комп'ютерну томографію, ультразвукове дослідження, магнітно-резонансну томографію, радіонуклідне дослідження. Кожен з цих методів променевого дослідження має свої переваги і недоліки. Метод обирають з урахуванням певних клінічних ситуацій, для вирішення конкретних діагностичних завдань.

### **2. МЕТА І ЗАВДАННЯ ЗАНЯТТЯ.**

1. Показати діагностичне значення променевих методів дослідження органів дихання.
2. Навчити студентів вибирати оптимальний метод променевого дослідження органів дихання в кожному окремому випадку патології.
3. Побудувати вірний алгоритм послідовного проведення променевого дослідження органів дихання.
4. Вірно оцінити та аналізувати отримані діагностичні зображення.

### **3. ДИДАКТИЧНА МЕТА.**

1. Детально розглянути променеві методи дослідження органів дихання.
2. Вивчити показання й протипоказання до проведення рентгенографії, рентгеноскопії, флюорографії, лінійної томографії, комп'ютерної томографії, магнітно-резонансної томографії, ультразвукового та радіонуклідного дослідження органів дихання.
3. Оволодіти методиками проведення рентгенографії, рентгеноскопії, флюорографії, лінійної томографії, бронхографії, комп'ютерної томографії, магнітно-резонансної томографії, ультразвукового та радіонуклідного дослідження органів дихання.
4. Навчити студентів визначати анатомічний об'єкт дослідження та локалізацію.
5. Знати зображення здорового органу, та відокремлювати від патологічно зміненого.
6. Навчити студентів у випадках патологічних змін виявляти ведучий променевий симптом чи їх поєднання.
7. Засвоїти етіологічні, патогенетичні фактори, клінічні прояви і променеві ознаки захворювань органів дихання.
8. Вірно проводити клініко-променеві поєднання.

### **4. ОБЛАДНАННЯ ЗАНЯТТЯ.**

1. Ілюстрації: таблиці, слайди.
2. Набір рентгенограм, сонограм, комп'ютерних і МРТ-томограм та CD- дисків з дослідженнями навчальних й обстежуваних хворих.
3. Контрастні речовини.
4. Негатоскоп, ноутбук.
5. Дозиметр.
6. Історія хвороби та амбулаторні картки обстежуваних хворих.
7. Тести, еталони, ситуаційні задачі.

### **5. ПЛАН ТА ОРГАНІЗАЦІЙНА СТРУКТУРА ЗАНЯТТЯ .**

Етапи заняття	Час, хв	Обладнання
1.Організаційні моменти	5	Навчальний журнал
2.Проведення, демонстрація променевого дослідження	40	Кабінети з наявним обладнанням (R-апарат, УЗД-апарат, МРТ-апарат, КТ-апарат)
3.Аналіз рентгенограм	10	Набір рентгенограм, сонограм, томограм, сцинтиграм. Ноутбук
4.Аналіз сонограм	10	Набір рентгенограм, сонограм, томограм, сцинтиграм. Ноутбук
5.Аналіз томограм	10	Набір рентгенограм, сонограм, томограм, сцинтиграм. Ноутбук
6.Аналіз сцинтиграм	10	Набір рентгенограм, сонограм, томограм, сцинтиграм. Ноутбук
7.Клінічний розбір з опитуванням студентів	30	Набір рентгенограм, сонограм, томограм, сцинтиграм. Ноутбук
8. Контроль кінцевого рівня знань	20	Набір рентгенограм, сонограм, томограм, ноутбук, тести, еталони, ситуаційні завдання, навчальні аналізи.

### **6. МЕТОДИКА ПРОВЕДЕННЯ ЗАНЯТТЯ.**

1. Вступне слово викладача з поясненням цілій заняття. Визначення теми заняття та його задач. Відповіді на питання.
2. Контрольна перевірка виконання домашнього завдання та корекція початкового рівня знань.
3. Знайомство з відділенням променевої діагностики та кабінетами КТ та МРТ.
4. Знайомство з клінічними історіями хворих, показаннями, принципами та методами проведення рентгенологічного, сонографічного, томографічного досліджень і їх результатами.
5. Кожний студент отримує променеве зображення різних відділів серцево-судинної системи у виді оглядових рентгенограм, томограм, сонограм та інших, для їх послідовного аналізу по визначеному шаблону.
6. Студент повинен в альбомі дати схематичне зображення отриманої нормальної і патологічної діагностичної картини.
7. Студентам необхідно відмітити променеві симптоми захворювання в кожному окремому випадку.
8. Дати анатоμο-фізіологічне пояснення виявленого симптому та провести клініко-променеве поєднання.
9. Кожний студент повинен під контролем викладача оволодіти методикою порівнянного аналізу різних відділів органів дихання, та пояснити їх контрастне зображення.
10. Відповіді викладача на питання студентів.
11. Після закінчення спільного клінічного розбору проводиться контроль знання студентів. Застосовується тестування, рішення ситуаційних задач.
12. Особиста самостійна робота студентів на заняттях за допомогою навчальної програми.

13. Оцінка викладачем результатів заняття: кожному студенту виставляється оцінка з врахуванням результатів опитування та контролю знань.

14. Пояснення наступного домашнього завдання.

Вступне слово викладача про мету даного заняття.

Викладач акцентує увагу студентів на променевих методах дослідження органів дихання. На початку заняття шляхом опитування студентів розглядаються питання променевого дослідження органів дихання. Визначається діагностична роль кожного променевого методу. Опитуючи студентів, викладач знайомить їх з променевими методами і їх діагностичною цінністю, показаннями і протипоказаннями, принципами метод проведення рентгенографії, рентгеноскопії, флюорографії, лінійної томографії, комп'ютерної томографії, магнітно-резонансної томографії, ультразвукового та радіонуклідного дослідження органів дихання, методикою аналізу їх результатів.

У процесі розбору методів променевого дослідження проводиться опитування студентів з теми заняття. Кожен студент під безпосереднім контролем викладача засвоює методикою рентгенологічного дослідження хворого. Викладач детально зупиняється на рентгенографії, яка при дослідженні органів грудної порожнини використовується для оцінки легенів та органів середостіння і є поширеним, нетравматичним і вискоєфективним методом вивчення стану системи органів дихання у хворих з різними захворюваннями серцево-судинної системи.

У рентгенологічному, та радіологічному відділеннях, кабінеті томографії студентів практично знайомлять з різними методами і методиками дослідження органів дихання.

Потім, викладач роздає студентам нормальні рентгенограми органів дихання. По 5-7 хвилин кожний студент у присутності всієї групи демонструє рентгенограми на негатоскопії. При цьому розглядаються питання підготовки хворого до рентгенівського обстеження, спеціальні методики і контрастні речовини. Кожен студент під безпосереднім контролем викладача вивчає нормальну анатомію легенів та середостіння за допомогою рентгенограм.

Під час опитування викладач домагається, щоб студенти усвідомили спеціальні рентгеноконтрастні методики: бронхографія, комп'ютерної томографія.

Під час обговорення спеціалізованих методів діагностики підкреслюється, що бронхографію застосовують, якщо неінвазивні методи виявляються недостатньо інформативними.

Далі, у відділенні рентгенодіагностики студентів практично знайомлять з різними методиками дослідження органів дихання.

Викладач акцентує увагу на тому, що рентгенографія, рентгеноскопія - променеві метод дослідження органів дихання., що дозволяє отримати багатобічну візуальну та кількісну діагностичну інформацію про морфологічний і функціональний стан легенів та середостіння. Ці методи застосовуються на першому етапі променевого дослідження органів дихання і мають широкі показання, оскільки не вимагає інвазивного втручання.

Викладач пояснює учням, що в даний час, завдяки високому рівню рентген діагностичної апаратури, проводять комплексне динамічне променеве дослідження з функціональними пробами.

За допомогою рентгеноскопічного апарата викладач практично знайомить студентів з рентгеноскопією, яка відображає стан легенів, середостіння, рух структур серця.

Студенти беруть активну участь у виконанні рентгеноскопії, оглядовому дослідженні грудної клітки, багатопроєкційному і поліпозиційному дослідженні, оглядової і прицільної рентгенографії; дослідження із застосуванням функціональних проб.

У кабінеті комп'ютерної томографії студентів практично знайомлять з особливостями томографічного дослідження органів дихання.

Викладач пояснює, що комп'ютерно-томографічне дослідження органів дихання може проводитися в умовах природної контрастності (нативна КТ має невелику інформативність, але дає загальне уявлення про органи грудної клітки, в тому числі і серця) або з використанням штучного контрастування крові (КТ-ангіокардіографія).



Звертається увага студентів на те, що можливості КТ в пульмонології визначаються програмним забезпеченням апарату. Удосконалення технологій КТ із впровадженням мультиспіральних комп'ютерних томографів на тлі болісного введення рентгеноконтрастних препаратів. Для оцінки стану різних структур середостіння додатково використовують багатоплощинні та об'ємні реконструкції.

Під час демонстрації студентам томографічного дослідження пацієнтів викладач пояснює, що дозволяє діагностувати мультиспіральна КТ-томографія.

Викладач зі студентами з'ясовує можливості магнітно - резонансної томографії при дослідженні органів дихання. МРТ - неінвазивний метод з високою роздільною здатністю, що дає важливу інформацію про органи середостіння але для цього потрібно проводити серцеву синхронізацію за допомогою гейтінга.

Студенти разом з викладачем формулюють показання і протипоказання до МРТ. МРТ абсолютно протипоказана пацієнтам з імплантованим водієм ритму серця або з іншими електростимуляторами.

Особливу увагу слід звернути на радіонуклідну діагностику захворювань органів дихання. Дається уявлення про застосовування в пульмонологічній практиці ізотопів й мічених сполук, про техніку й принципи різних методик радіонуклідної діагностики.

Проводиться розбір діагностичних можливостей різних методів радіонуклідної діагностики.

Студенти з'ясовують радіонуклідну діагностику тромбоемболії легеневої артерії, онкологічних захворювань.

У процесі променевого досліджень викладач демонструє і пояснює техніку їх виконання, демонструє студентам нормальну променеву анатомію. Розглядаються показання та протипоказання до застосування кожного методу.

Кожний зі студентів під безпосереднім контролем викладача засвоює нормальну променеву анатомію органів дихання за допомогою аналізу рентгенограм, томограм, сонограм і записів променевого дослідження. Студенти під керівництвом викладача аналізують променеві зображення дослідження з нормальною картиною. Потім, студент повинен в альбомі дати схематичне зображення нормальної картини органів дихання у різних проекціях: рентгенівську, томографічну, сцинтиграфічну.

Після закінчення розбору проводиться контроль знань студентів. Використовується читання рентгенограм, сонограм, томограм, тестування, рішення ситуаційних завдань. Після цього виставляється оцінка кожному студентові з урахуванням результатів опитування і контролю знань.

## **7. УДРС. САМОСТІЙНА РОБОТА СТУДЕНТІВ.**

1. Вивчення схем послідовного аналізу діагностичного зображення.
2. Схематичне зображення отриманого зображення на рентгенограмі.
3. Самостійний опис рентгенограм, сонограм, рентгенограм з висновками о характерних змінах та клініко-променеві поєднання.
4. Рішення наданих ситуаційних задач.

## **8. ПЕРЕЛІК ПИТАНЬ ДЛЯ САМОКОНТРОЛЮ.**

1. Розвиток бронхолегеневої системи й діафрагми.
2. Методи й методики променевого й інструментального дослідження: рентгенографія й флюорографія, рентгеноскопія, КТ, ангіопульмонографія, бронхіальна артеріографія, медіастинальна флебографія. Плеврографія, торакаскопія й біопсія плеври. Бронхологічне дослідження, катетерізаційна біопсія. Трансторакальна пункція та біопсія. Медіастіноскопія та біопсія.
3. Вікова рентгеноанатомія й рентгенофізіологія органів грудної порожнини. Часткова, сегментарна та субсегментарна будова легенів.
4. Загальна рентгеносеміотика й клініка ушкоджень і захворювань органів подиху. Променеві симптоми й синдроми поразки органів подиху. Променева картина порушень бронхіальної прохідності, кровообігу й обміну рідини в легенях.

1.

**9. В РЕЗУЛЬТАТІ ВИВЧЕННЯ ТЕМИ СТУДЕНТИ ПОВИННІ ЗНАТИ:**

1. Методи променевого дослідження органів дихання.
2. План променевого дослідження.
3. Показання та протипоказання до застосування того чи іншого променевого методу дослідження.
4. Рентгенологічні методики дослідження органів дихання, та підготовка хворих.
5. Контрастні речовини і РФП, які використовують для променевого дослідження органів дихання.
6. Захист хворих від дії іонізуючого опромінення.
7. УЗД, КТ, МРТ, органів дихання. Підготовка хворих . Показання та протипоказання.
8. Нормальна променева анатомія легенів та середостіння: рентгенологічна и КТ-анатомія в стандартних проекціях.
9. Променева фізіологія органів дихання.

**ВМІТИ:**

1. Обрати оптимальний метод променевого дослідження органів дихання.
2. Скласти алгоритм променевого дослідження органів дихання.
3. Вирізнити нормальну променево анатомію ділянки тіла від патологічної.
4. Проаналізувати скіалогічну картину рентгенівського знімку, КТ зображення.
5. Проаналізувати сонографічне, доплерографічне зображення при УЗД.
6. Інтерпретувати сканограми, сцинтиграми при проведенні радіонуклідного дослідження.
7. Проаналізувати МРТ зображення.
8. Оцінити результати використаного методу променевого дослідження.

**10.ЛІТЕРАТУРА.**

## Основна

1. Ковальський О. В. Радіологія. Променева терапія. Променева діагностика : підруч. для студ. вищ. мед. навч. закл. IV рівня акредитації / О. В. Ковальський, Д. С. Мечев, В. П. Данилевич. - 2-ге вид. - Вінниця : Нова книга, 2017. - 512 с.
2. Линденбратен Л. Д. Медицинская радиология : (основы лучевой диагностики и лучевой терапии) : учебное пособие / Л.Д. Линденбратен, И.П. Королюк. - 2-е изд., перераб. и доп. - М. : Медицина, 2000. - 672 с.
3. Рентгенодіагностика : навч. посібник / за ред. В.І. Мілька. - Вінниця : Нова книга, 2005. - 352 с.
4. Променева діагностика: [В 2 т.] / [Коваль Г. Ю., Мечев Д. С., Сиваченко Н. П. та ін.] ; за ред. Г. Ю. Коваль. – К. : Медицина України, 2009. – Т. II. – 682 с.
5. Радіологія : підручник. Т. 1. Променева діагностика / М. С. Каменецький [та ін.] ; за ред. М. С. Каменецького. - Донецьк : Вебер, 2011. - 401 с.
6. Вибрані лекції з радіонуклідної діагностики та променевої терапії : навч. посіб. / за ред. А.П. Лазаря. - Вінниця : Нова книга, 2006. - 200 с.

## Додаткова:

7. Линденбратен Л.Д., Лясс Ф.М. Медицинская радиология. 3-е изд., перераб. и доп. М.: Медицина, 1986. 368 с.
8. Меллер Т., Райв Э. Норма при КТ- и МРТ-исследованиях. М.: изд. МЕДпресс-информ, 2008. 256 с.
9. Клінічна доплерівська ультрасонографія : пер. з англ. / за ред. П.Л. Аллана, П.А. Даббінса, М.А. Позняка, В.Н. Макдікена. - 2-е вид. - Львів : Медицина світу, 2007. - 374 с.

10. Ратников В. А., Черемисин В. М., Шейко С. Б. Современные лучевые методы (ультразвуковое исследование, рентгеновская компьютерная и магнитно-резонансная томография) в диагностике холедохолитиаза. Медицинская визуализация. 2002. № 3.
11. Лелюк В.Г., Лелюк С.Э. Ультразвуковая ангиология (издание второе, дополненное и переработанное). — Москва: изд. Реальное время, 2003. — 322 с., ил.
12. Рыбакова М.К., Алехин М.Н., Митьков В.В. Практическое руководство по ультразвуковой диагностике. Эхокардиография. М.: изд. Дом Видар – М, 2008. – 512 с., ил.
13. Тюрин И.Е. Компьютерная томография органов грудной полости.— ЭЛБ-СПб., 2003.— 371 с.
14. Хофер Матиас, Н. Абанадор, Л. Кампер, Х. Раттунде, К. Центаи Рентгенологическое исследование грудной клетки. Практическое руководство/Атлас.: - М.: Мед.лит., 2008. – 224 с., ил.
15. Шуракова А.Б., Кармазановский Г.Г. Бесконтрастная магнитно-резонансная ангиография. М.: Видар, 2011. — 64 с.

**Методичну розробку склав ас., к.м.н. Мягков С.О.**

## **1.6. МЕТОДИЧНА РОЗРОБКА ПРАКТИЧНОГО ЗАНЯТТЯ**

### **ТЕМА: Променеві ознаки захворювань органів дихання.**

Тривалість – 3 акад. години

Місце – навчальна кімната,

відділення променевої діагностики

#### **1. АКТУАЛЬНІСТЬ ТЕМИ І МОТИВАЦІЯ ДЛЯ ЇЇ ВИВЧЕННЯ.**

Захворювання органів дихання займають третє-четверте місце після травматизму, серцево-судинних недуг і пухлинних процесів. Чисельність їх неухильно зростає не тільки у структурі захворюваності, а і у інвалідизації та смертності. Переважно це поліетіологічні хвороби – які можуть бути, як самостійні нозології (крупозна пневмонія), прояв або ж ускладнення (бронхопневмонії). Знання набуті при вивченні даної теми необхідні для розуміння клінічних проявів хвороби при вивченні їх на клінічних кафедрах і у практичній роботі лікаря для клініко-морфологічного аналізу та основ патогенетичної терапії. У зв'язку з вищезазначеним, знання основних положень з названих захворювань необхідно лікареві будь-якої спеціальності.

#### **2. МЕТА І ЗАВДАННЯ ЗАНЯТТЯ.**

Навчити студентів правильній оцінці даних анамнезу та фізикального обстеження для визначення найбільш ефективних та найменш небезпечних методів променевої діагностики захворювань органів дихання.

#### **3. ДИДАКТИЧНА МЕТА.**

- 3.1. Вирізнити нормальну променеву анатомію органів дихання від патологічної.
- 3.2. Вибрати оптимальний метод променевого дослідження при різній патології органів дихання.
- 3.3. Скласти алгоритм дослідження(в тому числі променевого ) при різній патології органів дихання.
- 3.4. Проаналізувати променеві симптоми легенів.
- 3.5. Проаналізувати променеві симптоми захворювань органів середостіння.
- 3.6. Проаналізувати променеві симптоми захворювань плеври.
- 3.7 Проаналізувати променеві симптоми захворювань діафрагми.
- 3.6. Оцінити результати використаного методу променевого дослідження органів дихання.

#### **4. ОБЛАДНАННЯ ЗАНЯТТЯ.**

- 4.1. Набір рентгенограм, комп'ютерних томограм, сонограм, ангиограм, комп'ютерних і МРТ-томограм та CD- дисків з дослідженнями.
- 4.2. Контрастні речовини
- 4.3. Негатоскоп, ноутбук.
- 4.4. Історія хвороби та амбулаторні картки обстежуваних хворих.
- 4.5. Тести, еталони, ситуаційні завдання.

#### **5. ПЛАН ТА ОРГАНІЗАЦІЙНА СТРУКТУРА ЗАНЯТТЯ .**

Етапи заняття	Час, хв	Обладнання
1.Організаційні моменти	5	Навчальний журнал
2.Проведення, демонстрація променевого дослідження	40	Кабінети з наявним обладнанням (R-апарат, УЗД-апарат, КТ-апарат
3.Аналіз рентгенограм	10	Набір рентгенограм, сонограм, томограм, сцинтиграм. Ноутбук
4.Аналіз сонограм	10	Набір рентгенограм, сонограм, томограм, сцинтиграм. Ноутбук
5.Аналіз томограм	10	Набір рентгенограм, сонограм, томограм, сцинтиграм. Ноутбук
6.Аналіз сцинтиграм	10	Набір рентгенограм, сонограм, томограм, сцинтиграм. Ноутбук
7.Клінічний розбір з опитуванням студентів	30	Набір рентгенограм, сонограм, томограм, сцинтиграм. Ноутбук
8. Контроль кінцевого рівня знань	20	Набір рентгенограм, сонограм, томограм, ноутбук, тести, еталони, ситуаційні завдання, навчальні аналізи.

#### **6. МЕТОДИКА ПРОВЕДЕННЯ ЗАНЯТТЯ.**

Вступне слово викладача: мотивація для вивчення теми, мета заняття.

Студенти підгрупами з 5-6 осіб розподіляються для спостереження за проведенням досліджень тематичних хворих. На підставі одержаних даних студенти роблять попередні висновки проведених досліджень під керівництвом викладача. Потім вивчають і аналізують дані рентгенограм, томограм, ангиограм, сонограм. Під керівництвом викладача проводиться клінічний розбір в учбовій кімнаті. Студенти доповідають основні дані анамнезу та результати променевих методів обстеження .

У процесі клінічного розбору в учбовій кімнаті проводиться опитування студентів з усіх питань теми заняття.

Знання анатомії, фізіології, патофізіології та патоморфологічного субстрату різних патологічних процесів в органах грудної порожнини допомагають студентам засвоїти променеву діагностику захворювань легенів, середостіння, плеври та діафрагми, яка координується з викладанням симптоматики внутрішніх та хірургічних хвороб у курсах пропедевтичної терапії і хірургії.

Вміння на підставі анамнезу, клінічних і лабораторних даних, різних інструментальних видів дослідження, променевої семіотики хвороб легенів, середостіння, плеври та діафрагми, визначити показання та протипоказання стосовно того чи іншого променевого дослідження, оформити направлення хворого на дослідження, вміння розпізнати по носіям інформації (рентгенограмам, сонограмам, сцинтиграмам, магнітно-резонансним томограмам та

комп'ютерним томограмам) зображення органів грудної порожнини. Визначати, за допомогою якого променевого методу отримано це зображення, правильно оцінити виявлені патологічні зміни у випадках захворювань легенів, середостіння, плеври та діафрагми – це знання, які необхідні для досконального вивчення клінічної дисципліни. Це – найближча мета, яка переслідується при вивченні цієї теми. Формування у майбутнього лікаря логічного мислення є провідною темою викладача.

Захворювання органів грудної порожнини звичайно характеризується сукупністю променевих симптомів (синдромів). Одне і те ж захворювання у різних пацієнтів може проявлятися різним сполученням променевих ознак і, навпаки, аналогічні симптоми спостерігаються при багатьох захворюваннях.

Правильна оцінка їх залежить від досвіду лікаря, який інтегрує результати променевих методів дослідження, його вміння максимально використати анамнез і дані клініко-лабораторного обстеження хворого.

Складання плану променевого дослідження визначається клінічними проявами захворювань і стандартом надання допомоги кардіологічним хворим.

Показання та протипоказання до проведення того чи іншого променевого метода дослідження серцево-судинної системи обумовлені місцем обстеження (районні поліклініки, міські кардіологічні діагностичні центри, науково-дослідницькі інститути), станом хворого, економічним фактором, необхідністю хірургічного лікування хворого.

Променеві методи дослідження органів грудної порожнини поділяються на неінвазивні і інвазивні. Неінвазивні методи дослідження можуть бути виконані у любого хворого пульмонологічного профілю (рентгеноскопія і рентгенографія органів грудної порожнини, рентгенівська комп'ютерна і магнітно-резонансна томографія, ехокардіографія, доплероехокардіографія, радіоентрикулографія, динамічна радіокардіографія, перфузійна міокардіосцинтиграфія, одно- і двофотонна емісійна томографія).

Студенти повинні чітко розуміти шкідливу дію іонізуючого випромінювання на хворого та лікаря, що проводить обстеження. Звертається увага студентів на засоби захисту пацієнта: екранування, захист часом та відстанню. А також наявність засобів індивідуального захисту медичного персоналу: фартухів, комірців, захисних рукавичок, індивідуальних дозиметрів.

У рентгенологічному кабінеті студентів практично знайомлять з різними видами досліджень органів системи дихання.

В кабінеті комп'ютерної томографії студенти повинні чітко усвідомлювати, що променеве навантаження на пацієнта за час дослідження збільшується в декілька разів в порівнянні з рентгенологічними методами, а тому у кожного пацієнта повинні бути чіткі показання.

Студент повинен засвоїти і намалювати схематично:

- Туберкульоз
- Ателектаз
- Доброякісна пухлина легкого
- Периферичний рак легені, метастази в легенях
- Центральний рак легені

## **7. УДРС, САМОСТІЙНА РОБОТА СТУДЕНТІВ.**

- 7.1. Вивчення й аналіз даних історій хвороби або амбулаторних карток
- 7.2. Аналіз отриманих рентгенограм, томограм, сонограм
- 7.3. Складання протоколу дослідження
- 7.4. Формування рентгенологічного висновку

## **8. ПЕРЕЛІК ПИТАНЬ ДЛЯ САМОКОНТРОЛЮ.**

1. Для якого захворювання найбільш характерними є помірне зменшення обсягу частки легені, множинні тонкостінні порожнини, відсутність осередкових тіней у легені?
2. Використання якої методики дозволяє відрізнити доброякісну пухлину від артеріовенозної аневризми?
3. Чим відрізняється часткова пневмонія від ателектазу?
4. Який розмір мають вогнища при осередковій пневмонії?

5. Яка ознака є основною при диференціальній рентгенодіагностиці бронхопневмонії від метастазів?
6. Чим характеризуються на рентгенограмах стафілококкові або стрептококкові пневмонії?
7. При емболії яких судин розвивається інфаркт-пневмонія?
8. У який строк виникає посттравматична пневмонія?
9. Чим характеризується на рентгенограмах абсцедуюча пневмонія?
10. Що є найбільш частою причиною пневмопатій у немовлят?
11. Які форми туберкульозу найчастіше зустрічаються в дітей?
12. Яка ознака дозволяє відрізнити сегментарну туберкульозну пневмонію від неспецифічної?
13. Для яких процесів найбільш характерним є звапнення внутрішньогрудних лімфатичних вузлів?
15. Яка поширеність вогнищ при осередковому туберкульозі?
16. Яка форма туберкульозу найчастіше ускладнюється розпадом?
17. Чим проявляється на рентгенограмах пневмоконіоз?
18. Яка рентгенологічна ознака характерна для центрального раку легені з переважно екзобронхіальним типом росту?
19. Для якого процесу характерна деструкція ребра на рівні змін у легенів?
20. Чим проявляється на рентгенограмах кортикоплевральний рак?
21. Для якого процесу характерна товстостінна солітарна порожнина з нерівномірною товщиною стінки без вмісту?
22. При диференціальній діагностиці круглих тіней яка рентгенологічна ознака свідчить на користь периферичного раку?
23. Чим проявляється на рентгенограмах хронічний лімфолейкоз?
24. Чим проявляється на рентгенограмах саркоїдоз внутрішньогрудних лімфатичних вузлів?
25. Чим проявляється на рентгенограмах системний червоний вовчак при залученні в процес легенів?
26. Як розташовуються органи середостіння у випадку закритого травматичного пневмотораксу?
27. Що є характерною рентгенологічною ознакою тромбоемболії дрібних гілок легеневої артерії на 5-6 добу?
28. Що є непрямую ознакою стороннього предмета бронха?
29. Що може бути причиною відсутності судинного малюнка на тлі лівого шлуночка серця в прямої проекції?
31. Яка роль СКТ, радіонуклідних досліджень у диференціальній діагностиці захворювань легенів та середостіння?

#### **9. СТУДЕНТИ ПОВИННІ ЗНАТИ:**

1. Аномалії й пороки розвитку трахеї, легенів, бронхів, діафрагми. Релаксація діафрагми. Діфрагмальні кири. Дістрофічні поразки легенів: зникаюча легеня, муковісцидоз, первинна емфізема легенів.
2. Гострі запальні захворювання легенів. Гострі пневмонії. Інтерстиціальні пневмонії. Абсцес та гангрена легкого.
3. Хронічні запальні захворювання бронхів і легенів. Вторинна емфізема легенів. Емпієма плеври.
4. Зміни легенів при професійних захворюваннях.
5. Туберкульоз легенів. Основні відомості по епідеміології, клініці, профілактиці й лікуванню туберкульозу. Класифікація туберкульозу. Променева діагностика легеневого туберкульозу.
6. Злоякісні первинні й вторинні (метастатичні) пухлини легенів. Раковий лімфангіт і карциноматоз легенів.
7. Доброякісні пухлини бронхів і легенів.
8. Паразитарні й грибкові захворювання легенів.
9. Зміни в легенях при системних захворюваннях і хворобах крові. Ураження легенів при синдромі набутого імунodefіциту (СНІД).
10. Зміни в легенях при порушенні кровообігу в малім колі. Легенева гіпертензія. Тромбоемболія легеневої артерії. Інфаркт легені, набряки легенів.

11. Захворювання середостіння.
12. Захворювання плеври.
13. Невідкладна рентгенодіагностика ушкоджень і гострих захворювань грудної порожнини. Ушкодження грудної клітки, легенів, плеври, діафрагми. Емфізема середостіння. Медіастінальна гематома. Сторонні предмети бронхів, легенів, середостіння. Радіаційні й хімічні ураження легенів.
15. Функціональні розлади діафрагми. Парез діафрагми.

#### **ВМІТИ:**

1. Використовувати систему променевого обстеження хворого: оцінку анамнезу, клінічних, інструментальних і лабораторних даних.
2. Побудувати план променевого дослідження, виконати променеве дослідження, логічний аналіз променевої інформації.
3. Використовувати методи диференціальної променевої діагностики, протоколювати дані променевого дослідження, сформулювати висновок.

### **10. РЕКОМЕНДОВАНА ЛІТЕРАТУРА.**

#### Основна

1. Ковальський О. В. Радіологія. Променева терапія. Променева діагностика : підруч. для студ. вищ. мед. навч. закл. IV рівня акредитації / О. В. Ковальський, Д. С. Мечев, В. П. Данилевич. - 2-ге вид. - Вінниця : Нова книга, 2017. - 512 с.
2. Линденбрaten Л. Д. Медицинская радиология : (основы лучевой диагностики и лучевой терапии) : учебное пособие / Л.Д. Линденбрaten, И.П. Королюк. - 2-е изд., перераб. и доп. - М. : Медицина, 2000. - 672 с.
3. Рентгенодіагностика : навч. посібник / за ред. В.І. Мілька. - Вінниця : Нова книга, 2005. - 352 с.
4. Променева діагностика: [В 2 т.] / [Коваль Г. Ю., Мечев Д. С., Сиваченко Н. П. та ін.] ; за ред. Г. Ю. Коваль. – К. : Медицина України, 2009. – Т. II. – 682 с.
5. Радіологія : підручник. Т. 1. Променева діагностика / М. С. Каменецький [та ін.] ; за ред. М. С. Каменецького. - Донецьк : Вебер, 2011. - 401 с.
6. Вибрані лекції з радіонуклідної діагностики та променевої терапії : навч. посіб. / за ред. А.П. Лазаря. - Вінниця : Нова книга, 2006. - 200 с.

#### Додаткова:

1. Линденбрaten Л.Д., Лясс Ф.М. Медицинская радиология. 3-е изд., перераб. и доп. М.: Медицина, 1986. 368 с.
2. Меллер Т., Райв Э. Норма при КТ- и МРТ-исследованиях. М.: изд. МЕДпресс-информ, 2008. 256 с.
3. *Фейгенбаум Н.* Эхокардиография: Пер. с англ. / Под ред. В.В.Митькова.— М.: Видар, 1999.- 512 с.
4. *Шиллер Н., Осипов МЛ.* Клиническая эхокардиография.— М., 1993.— 347 с.

**Методичну розробку склав ас., к.м.н. Мягков С.О.**

## **1.7. МЕТОДИЧНА РОЗРОБКА ПРАКТИЧНОГО ЗАНЯТТЯ**

**ТЕМА: Комплексне променеве дослідження серцево-судинної системи.**

Тривалість – 3 акад. години

Місце – навчальна кімната,  
відділення променевої діагностики

### **1. АКТУАЛЬНІСТЬ ТЕМИ І МОТИВАЦІЯ ДЛЯ ЇЇ ВИВЧЕННЯ.**

Дослідження серцево-судинної системи за допомогою променевого методів почалося практично відразу після відкриття рентгенівських променів, тобто ще в кінці XIX століття. З появою нових методів і бурхливим розвитком діагностичної техніки променева діагностика стала невід'ємною частиною кардіології. Променеві дослідження є необхідною складовою частиною комплексного обстеження усіх хворих з серцево-судинною патологією. Отриманні при цьому данні в подальшому в більшості випадків є рішенням для встановлення характеру патологічного процесу, а також в оцінці його динаміки та результатів лікування.

Для обстеження пацієнтів з патологією серцево-судинної системи можуть бути застосовані різні променеві методи. Нині в кардіологічній практиці застосовують фундаментальний рентгенологічний метод, ультрахвильове сканування, магнітно-резонансну і рентгенівську комп'ютерну томографію, радіонуклідне дослідження. Кожен з цих методів променевого дослідження має свої переваги і недоліки. Метод обирають з урахуванням певних клінічних ситуацій, для вирішення конкретних діагностичних завдань.

## **2. МЕТА І ЗАВДАННЯ ЗАНЯТТЯ.**

1. Показати діагностичне значення променевого методів дослідження серцево-судинної системи.
2. Навчити студентів вибирати оптимальний метод променевого дослідження серцево-судинної системи в кожному окремому випадку.
3. Побудувати вірний алгоритм послідовного проведення променевого дослідження серцево-судинної системи.
4. Вірно оцінити та аналізувати отримані діагностичні зображення основних захворювань: вад серця, інфаркту міокарда, перикардиту, аневризму.

## **3. ДИДАКТИЧНА МЕТА.**

1. Детально розглянути променеві методи дослідження серцево-судинної системи.
2. Вивчити показання й протипоказання до проведення рентгенографії, еходоплеркардіографії, томографії, радіонуклідного дослідження серцево-судинної системи.
3. Оволодіти методиками проведення рентгенографії, еходоплеркардіографії, томографії, радіонуклідного дослідження серцево-судинної системи.
4. Навчити студентів визначати анатомічний об'єкт дослідження та локалізацію.
5. Знати зображення здорового органу, та відокремлювати від патологічно зміненого.
6. Навчити студентів у випадках патологічних змін виявляти ведучий променевий симптом чи їх поєднання.
7. Засвоїти етіологічні, патогенетичні фактори, клінічні прояви і променеві ознаки захворювань серцево-судинної системи.
8. Вірно проводити клініко-променеві поєднання.

## **4. ОБЛАДНАННЯ ЗАНЯТТЯ.**

1. Ілюстрації: таблиці, слайди.
2. Набір рентгенограм, сонограм, комп'ютерних і МРТ-томограм та CD- дисків з дослідженнями навчальних й обстежуваних хворих.
3. Контрастні речовини.
4. Негатоскоп, ноутбук.
5. Дозиметр.
6. Історія хвороби та амбулаторні картки обстежуваних хворих.
7. Тести, еталони, ситуаційні задачі.

## **5. ПЛАН ТА ОРГАНІЗАЦІЙНА СТРУКТУРА ЗАНЯТТЯ .**

Етапи заняття	Час, хв	Обладнання
1.Організаційні моменти	5	Навчальний журнал
2.Проведення, демонстрація променевого дослідження	40	Кабінети з наявним обладнанням (R-апарат, УЗД-апарат, КТ-апарат)



3.Аналіз рентгенограм	10	Набір рентгенограм, сонограм, томограм, сцинтиграм. Ноутбук
4.Аналіз сонограм	10	Набір рентгенограм, сонограм, томограм, сцинтиграм. Ноутбук
5.Аналіз томограм	10	Набір рентгенограм, сонограм, томограм, сцинтиграм. Ноутбук
6.Аналіз сцинтиграм	10	Набір рентгенограм, сонограм, томограм, сцинтиграм. Ноутбук
7.Клінічний розбір з опитуванням студентів	30	Набір рентгенограм, сонограм, томограм, сцинтиграм. Ноутбук
8. Контроль кінцевого рівня знань	20	Набір рентгенограм, сонограм, томограм, ноутбук, тести, еталони, ситуаційні завдання, навчальні аналізи.

### 6. МЕТОДИКА ПРОВЕДЕННЯ ЗАНЯТТЯ.

1. Вступне слово викладача з поясненням цілей заняття. Визначення теми заняття та його задач. Відповіді на питання.
2. Контрольна перевірка виконання домашнього завдання та корекція початкового рівня знань.
3. Знайомство з відділенням променевої діагностики та його кабінетами.
4. Знайомство з клінічними історіями хворих, показаннями, принципами та методами проведення рентгенологічного, сонографічного, томографічного досліджень і їх результатами.
5. Кожний студент отримує променеве зображення різних відділів серцево-судинної системи у виді оглядових рентгенограм, томограм, сонограм та інш., для їх послідовного аналізу по визначеному шаблону.
6. Студент повинен в альбомі дати схематичне зображення отриманої нормальної і патологічної діагностичної картини.
7. Студентам необхідно відмітити променеві симптоми захворювання в кожному окремому випадку.
8. Дати анатомо-фізіологічне пояснення виявленого симптому та провести клініко-променеве поєднання.
9. Кожний студент повинен під контролем викладача оволодіти методикою порівнянного аналізу різних відділів серцево-судинної системи, та пояснити їх контрастне зображення.
10. Відповіді викладача на питання студентів.
11. Після закінчення спільного клінічного розбору проводиться контроль знання студентів. Застосовується тестування, рішення ситуаційних задач.
12. Особиста самостійна робота студентів на заняттях за допомогою навчальної програми.
13. Оцінка викладачем результатів заняття: кожному студенту виставляється оцінка з врахуванням результатів опитування та контролю знань.
14. Пояснення наступного домашнього завдання.  
Вступне слово викладача про мету даного заняття.

*Викладач акцентує увагу учнів на променевих методах дослідження серцево-судинної системи. На початку заняття шляхом опитування студентів розглядаються питання променевого дослідження серцево-судинної системи. Визначається діагностична роль кожного променевого методу. Опитуючи студентів, викладач знайомить їх з променевими методами і їх*

діагностичною цінністю, показаннями і протипоказаннями, принципами методик проведення рентгенологічного, сонографічного, томографічного і інших променевих досліджень, методикою аналізу їх результатів.

*У процесі розбору методів променевого дослідження проводиться опитування студентів з теми заняття. Кожен студент під безпосереднім контролем викладача засвоює методику рентгенологічного дослідження хворого. Викладач детально зупиняється на рентгенографії, яка при дослідженні огранів грудної порожнини використовується для оцінки конфігурації серцево-судинної тіні і є поширеним, нетравматичним і високоефективним методом вивчення стану малого кола кровообігу у хворих з різними захворюваннями серцево-судинної системи.*

*У рентгенологічному відділенні, відділенні ультрахвильової діагностики, кабінеті томографії студентів практично знайомлять з різними методами і методиками дослідження серцево-судинної системи.*

*Потім, викладач роздає студентам нормальні рентгенограми органів серцево-судинної системи. По 5-7 хвилин кожний студент у присутності всієї групи демонструє рентгенограми на негатоскопі. При цьому розглядаються питання підготовки хворого до рентгенівського обстеження, спеціальні методики і контрастні речовини. Кожен студент під безпосереднім контролем викладача вивчає нормальну анатомію серця та судин за допомогою рентгенограм. У процесі розбору рентгенограм викладач звертає увагу студентів на те, що на положення, форму та розміри серця впливають фізіологічні чинники, такі як тип статури, фаза дихання, положення пацієнта.*

*Під час опитування викладач домагається, щоб студенти усвідомили спеціальні рентгеноконтрастні методики.*

*Ангіокардіографія    Вентрикулографія    Ангіографія    Артеріографія    Аортографія  
Коронарографія*

*Під час обговорення спеціалізованих методів діагностики підкреслюється, що рентгеноконтрастні методи застосовують, якщо неінвазивні методи виявляються недостатньо інформативними.*

*Далі, у відділенні ультразвукової діагностики студентів практично знайомлять з різними методиками дослідження серцево-судинної системи.*

*Викладач акцентує увагу на тому, що ехокардіографія, ехокардіоскопія - ультразвуковий метод дослідження серця, що дозволяє отримати багатобічну візуальну та кількісну діагностичну інформацію про морфологічний і функціональний стан серця та великих судин. Цей метод застосовується на першому етапі променевого дослідження серця і має широкі показання, оскільки не вимагає інвазивного втручання і не несе променевого навантаження на організм пацієнта.*

*Викладач пояснює учням, що в даний час, завдяки високому рівню ультразвукової діагностичної апаратури, проводять комплексне ультразвукове дослідження в декількох режимах: двомірної ехокардіографії (В-режим: від англ. «brightness»), одномірної ехокардіографії (М-режим: від англ. «motion») і доплерівське дослідження (D-режим).*

*За допомогою апарата для ультразвукової діагностики викладач практично знайомить студентів з М-ехокардіографією, яка відображає рух структур серця в одній площині уздовж осі сканування протягом певного часу. Підкреслюється, що в даний час М-ехокардіографія як самостійне дослідження не використовується, а застосовується як допоміжний режим при проведенні комплексного повного ехокардіографічного дослідження.*

*Студенти беруть активну участь у виконанні еходоплеркардіографії, при різних напрямках ультразвукових хвиль отримують зображення двох або чотирьох камер серця, стінок лівих та правих відділів серця (шлуночків і передсердь), міжпередсердної та міжшлуночкової перегородок, стулок мітрального і трикуспідального клапанів, аортального клапана та клапана легеневої артерії, папілярних м'язів, хорд до мітрального клапану, стінок та просвіту висхідного відділу аорти та легеневого стовбура. Під час ультразвукового дослідження студентам демонструють доплерографію - обов'язковий режим сучасного ультразвукового дослідження серця і великих судин, яке ґрунтується на ефекті Доплера - зміні довжини хвилі при її*

відбиванні від рухомих перешкод. Акцентується увага на тому, що кольоровий доплер - варіант доплерівського режиму, при якому на зазначеній ділянці звичайного двовимірного зображення картується кольором напрямком руху структур, що переміщуються (напрямок і швидкість кровотоку). *Під час обговорення спеціалізованих методів діагностики підкреслюється, що черезстравохідна ехокардіографія - ехокардіографічний метод, при якому візуалізація структур серця здійснюється спеціальним черезстравохідним датчиком, який вводиться в стравохід безпосередньо позаду лівого передсердя. Увага студентів фіксується на тому, що черезстравохідний доступ значно підвищує візуалізацію лівого передсердя, міжпередсердної перегородки, мітрального й аортального клапанів. Встановлюється значення стрес-ехокардіографії - ультразвукового дослідження серця із застосуванням навантажувальних проб (проби з фізичним навантаженням, з фармакологічними засобами) для визначення порушень, які не визначаються у спокої.*

*Визначається діагностична цінність контрастної ехокардіографії - ехокардіографічного дослідження із застосуванням ехоконтрастних препаратів, основу яких складають мікропухирці газу, вони підсилюють відбитий доплерівський сигнал і тим самим підвищують якість зображення (наприклад, поліпшується візуалізація септальних дефектів). Звертається увага на те, що сучасні ультразвукові апарати дозволяють проводити тривимірне і чотиривимірне моделювання серця. Студенти засвоюють нові методики такі, як внутрішньосудинне ультразвукове дослідження - це інвазивний ультразвуковий метод дослідження судин (в тому числі і коронарних артерій) з використанням спеціального внутрішньосудинного датчика малого діаметру.*

*Під час проведення ехокардіоскопії, студенти обов'язково збирають анамнез захворювання, знайомляться зі скаргами й історією хвороби хворих, визначають клінічні прояви хвороби.*

*У кабінеті томографії студентів практично знайомлять з особливостями томографічного дослідження серцево-судинної системи.*

Викладач пояснює, що комп'ютерно-томографічне дослідження серця та судин може проводитися в умовах природної контрастності (нативна КТ має невелику інформативність, але дає загальне уявлення про органи грудної клітки, в тому числі і серця) або з використанням штучного контрастування крові (КТ-ангіокардіографія).

*Звертається увага студентів на те, що можливості КТ в кардіології визначаються програмним забезпеченням апарату. Удосконалення технологій КТ із впровадженням мультиспіральних комп'ютерних томографів і можливість синхронізації досліджень з ЕКГ забезпечили на тлі болюсного введення рентгеноконтрастних препаратів отримання при КТ-ангіокардіографії зображення камер серця в певні фази серцевого циклу, власне візуалізацію міокарда, просвіт та стінки великих і коронарних судин. Для оцінки стану різних структур серця і судин додатково використовують багатоплощинні та об'ємні реконструкції.*

*Під час демонстрації студентам томографічного дослідження пацієнтів викладач пояснює, що дозволяє діагностувати мультиспіральна КТ-ангіокардіографія.*

Викладач зі студентами з'ясовує можливості магнітно - резонансної томографії при дослідженні серцево-судинної системи. МРТ - неінвазивний метод з високою роздільною здатністю, що дає важливу інформацію про анатомічний та функціональний стан серця та судин. МРТ-дослідження в нативних умовах дає диференційоване зображення камер і стінок серця та судин, клапанів та перикарда.

*Студенти разом з викладачем формулюють показання і протипоказання до МРТ. МРТ абсолютно протипоказана пацієнтам з імплантованим водієм ритму серця або з іншими електростимуляторами.*

*Особливу увагу слід звернути на радіонуклідну діагностику захворювань серцево-судинної системи. Дається уявлення про застосування в кардіологічній практиці ізотопів й мічених сполук, про техніку і принципи різних методик радіонуклідної діагностики.*

*Проводиться розбір діагностичних можливостей різних методів радіонуклідної діагностики.*

*Рівноважна радіонуклідна вентрикулографія Перфузійна сцинтиграфія міокарда  
Сцинтиграфічна індикація інфаркту міокарда*

*Сцинтиграфічна оцінка метаболізму та життєздатності міокарда*

*Студенти з'ясовують радіонуклідну діагностику запальних процесів у серці.*

*У процесі променевого дослідження викладач демонструє і пояснює техніку їх виконання, демонструє студентам нормальну променеву анатомію. Розглядаються показання та протипоказання до застосування кожного методу.*

*Кожний зі студентів під безпосереднім контролем викладача засвоює нормальну променеву анатомію серцево-судинної системи за допомогою аналізу рентгенограм, томограм, сонограм і записів променевого дослідження. Студенти під керівництвом викладача аналізують променеві зображення дослідження з нормальною картиною. Потім, студент повинен в альбомі дати схематичне зображення нормальної картини серцево-судинної тіні та великих судин у різних проекціях: рентгенівську, ультразвукову, томографічну, сцинтиграфічну. Приділяється увага аналізу МР-томограм, виконаних в різні фази серцевої діяльності, що дозволяє оцінювати функцію шлуночків з визначенням кінцево-сistolічного та кінцево-діастолічного об'ємів, фракції вигнання, товщини, систолічного потовщення та рухливості стінок по сегментам.*

*Після закінчення розбору проводиться контроль знань студентів. Використовується читання рентгенограм, сонограм, томограм, тестування, рішення ситуаційних завдань. Після цього виставляється оцінка кожному студенту з урахуванням результатів опитування і контролю знань.*

#### **7. УДРС. САМОСТІЙНА РОБОТА СТУДЕНТІВ.**

1. Вивчення схем послідовного аналізу діагностичного зображення.
2. Схематичне зображення отриманого зображення на рентгенограмі.
3. Самостійний опис рентгенограм, сонограм, рентгенограм з висновками о характерних змінах та клініко-променеві поєднання.
4. Рішення наданих ситуаційних задач.

#### **8. ПЕРЕЛІК ПИТАНЬ ДЛЯ САМОКОНТРОЛЮ.**

- 1.1. Променеві методи дослідження серця, судин та органів середостіння та їх характеристику.
- 1.2. Класифікація методів дослідження за черговістю (первинні, додаткові), інвазивністю (неінвазивні, інвазивні), отриманою інформацією (морфо-логічні, функціональні).
- 1.3. Принцип отримання зображення та показання до використання промене-вих методів дослідження серця, середостіння та судин.
- 1.4. Контрастні речовини і РФП, які використовують для променевого дослідження серця та судин.
- 1.5. Поняття про рентгеноендоваскулярні втручання та показання до їх використання.
- 1.6. Вікові особливості застосування променевого методів дослідження.
- 1.7. Променева анатомія середостіння, серця та магістральних судин: рентгенологічна, ультразвукова і КТ-анатомія в стандартних проекціях.
- 1.8. Основні морфометричні показники незміненого серця і магістральних судин.
- 1.9. Оцінка результатів променевого дослідження функції серця: М-режим, доплероехокардіографія, динамічна радіокардіографія, радіонуклідна ангіокардіографія, перфузійна сцинтиграфія.
- 1.10. Вікові особливості променевої анатомії та фізіології серця та магістральних судин.
- 1.11. Показання та протипоказання до проведення того чи іншого променевого методу дослідження ССС.
- 1.12. Можливості нативних рентгенологічних методів у дослідженні серцево-судинної системи.
- 1.13. Спеціальні контрастні методи рентгенологічного дослідження серця і судин.
- 1.14. Показання до ультразвукового дослідження серця.
- 1.15. Доплерографія.

- 1.16. Показання до комп'ютерної томографії серцево-судинної системи.
- 1.17. Показання до магнітно-резонансної томографії серця.
- 1.18. Методи радіонуклідної діагностики захворювань серцево-судинної системи.

**9. В РЕЗУЛЬТАТІ ВИВЧЕННЯ ТЕМИ СТУДЕНТИ ПОВИННІ ЗНАТИ:**

1. Методи променевого дослідження ССС.
2. План променевого дослідження.
3. Показання та протипоказання до застосування того чи іншого променевого методу дослідження.
4. Рентгенологічні методики дослідження ССС, та підготовка хворих.
5. Контрастні речовини і РФП, які використовують для променевого дослідження серця та судин.
6. Захист хворих від дії іонізуючого опромінення.
7. УЗД, КТ, МРТ, серцево-судинної системи. Підготовка хворих . Показання та протипоказання.
8. Нормальна променева анатомія середостіння, серця та магістральних судин: рентгенологічна, ультразвукова і КТ-анатомія в стандартних проєкціях.
9. Променева фізіологія ССС.

**ВМІТИ:**

1. Обрати оптимальний метод променевого дослідження ССС.
2. Скласти алгоритм променевого дослідження ССС.
3. Вирізнити нормальну променеву анатомію ділянки тіла від патологічної.
4. Проаналізувати скіалогічну картину рентгенівського знімку, КТ зображення.
5. Проаналізувати сонографічне, доплерографічне зображення при УЗД.
6. Інтерпретувати сканограми, сцинтиграми при проведенні радіонуклідного дослідження.
7. Проаналізувати МРТ зображення.
8. Оцінити результати використаного методу променевого дослідження.

**10.ЛІТЕРАТУРА.**

Основна

1. Ковальський О. В. Радіологія. Променева терапія. Променева діагностика : підруч. для студ. вищ. мед. навч. закл. IV рівня акредитації / О. В. Ковальський, Д. С. Мечев, В. П. Данилевич. - 2-ге вид. - Вінниця : Нова книга, 2017. - 512 с.
2. Линденбрaтен Л. Д. Медицинская радиология : (основы лучевой диагностики и лучевой терапии) : учебное пособие / Л.Д. Линденбрaтен, И.П. Королук. - 2-е изд., перераб. и доп. - М. : Медицина, 2000. - 672 с.
3. Рентгенодіагностика : навч. посібник / за ред. В.І. Мілька. - Вінниця : Нова книга, 2005. - 352 с.
4. Променева діагностика: [В 2 т.] / [Коваль Г. Ю., Мечев Д. С., Сиваченко Н. П. та ін.] ; за ред. Г. Ю. Коваль. – К. : Медицина України, 2009. – Т. II. – 682 с.
5. Радіологія : підручник. Т. 1. Променева діагностика / М. С. Каменецький [та ін.] ; за ред. М. С. Каменецького. - Донецьк : Вебер, 2011. - 401 с.
6. Вибрані лекції з радіонуклідної діагностики та променевої терапії : навч. посіб. / за ред. А.П. Лазаря. - Вінниця : Нова книга, 2006. - 200 с.

Додаткова:

7. Линденбрaтен Л.Д., Лясс Ф.М. Медицинская радиология. 3-е изд., перераб. и доп. М.: Медицина, 1986. 368 с.
8. Меллер Т., Райв Э. Норма при КТ- и МРТ-исследованиях. М.: изд. МЕДпресс-информ, 2008. 256 с.
9. Клінічна доплерівська ультрасонографія : пер. з англ. / за ред. П.Л. Аллана, П.А. Даббінса, М.А. Позняка, В.Н. Макдікена. - 2-е вид. - Львів : Медицина світу, 2007. - 374 с.

10. Ратников В. А., Черемисин В. М, Шейко С. Б. Современные лучевые методы (ультразвуковое исследование, рентгеновская компьютерная и магнитно-резонансная томография) в диагностике холедохолитиаза. Медицинская визуализация. 2002. № 3.
11. Лелюк В.Г., Лелюк С.Э. Ультразвуковая ангиология (издание второе, дополненное и переработанное). — Москва: изд. Реальное время, 2003. — 322 с., ил.
12. Рыбакова М.К., Алехин М.Н., Митьков В.В. Практическое руководство по ультразвуковой диагностике. Эхокардиография. М.: изд. Дом Видар – М, 2008. – 512 с., ил.
13. Тюрин И.Е. Компьютерная томография органов грудной полости.— ЭЛБ-СПб., 2003.— 371 с.
14. Хофер Матиас, Н. Абанадор, Л. Кампер, Х. Раттунде, К. Центаи Рентгенологическое исследование грудной клетки. Практическое руководство/Атлас.: - М.: Мед.лит., 2008. – 224 с., ил.
15. Шуракова А.Б., Кармазановский Г.Г. Бесконтрастная магнитно-резонансная ангиография. М.: Видар, 2011. — 64 с.

## **1.8. МЕТОДИЧНА РОЗРОБКА ПРАКТИЧНОГО ЗАНЯТТЯ**

### **ТЕМА: Променеві ознаки захворювань серця та судин.**

Тривалість – 3 акад. години

Місце – навчальна кімната,

відділення променевої діагностики

#### **1. АКТУАЛЬНІСТЬ ТЕМИ І МОТИВАЦІЯ ДЛЯ ЇЇ ВИВЧЕННЯ.**

Серцево-судинні захворювання (ССЗ), посідаючи перше місце за поширеністю, є провідною причиною смерті в більшості розвинутих країн світу, причому на їх долю припадає близько половини від загальної смертності. В наш час збільшилась кількість (ССЗ) в молодому, найбільш працездатному віці. За оцінками ВОЗ, щороку понад 17,2 млн осіб померло від інфаркту чи інсульту. Серцево-судинні захворювання – найпоширеніша причина смертності і в Україні, і в світі. Тільки своєчасне розпізнання початкових форм СС захворювань дозволяє сподіватися на одужання.

У зв'язку з вищезазначеним, знання основних положень з названих захворювань необхідно лікареві будь-якої спеціальності.

#### **2. МЕТА І ЗАВДАННЯ ЗАНЯТТЯ.**

Навчити студентів правильній оцінці даних анамнезу та фізикального обстеження для визначення найбільш ефективних та найменш небезпечних методів променевої діагностики вищезазначених захворювань.

#### **3. ДИДАКТИЧНА МЕТА.**

- 3.1. Вирізнити нормальну променеву анатомію серцево-судинної системи від патологічної.
- 3.2. Вибрати оптимальний метод променевого дослідження при різній патології ССС.
- 3.3. Скласти алгоритм дослідження(в тому числі променевого ) при різній патології ССС.
- 3.4. Проаналізувати променеві симптоми захворювань серця.
- 3.5. Проаналізувати променеві симптоми захворювань периферичної судинної системи.
- 3.6. Оцінити результати використаного методу променевого дослідження ССС.

#### **4. ОБЛАДНАННЯ ЗАНЯТТЯ.**

- 4.1. Набір рентгенограм, сонограм, ангиограм, комп'ютерних і МРТ-томограм та CD- дисків з дослідженнями.
- 4.2. Контрастні речовини
- 4.3. Негагоскоп, ноутбук.
- 4.4. Історія хвороби та амбулаторні картки обстежуваних хворих.
- 4.5. Тести, еталони , ситуаційні завдання.

#### **5. ПЛАН ТА ОРГАНІЗАЦІЙНА СТРУКТУРА ЗАНЯТТЯ .**

Етапи заняття	Час, хв	Обладнання
1.Організаційні моменти	5	Навчальний журнал
2.Проведення, демонстрація променевого дослідження	40	Кабінети з наявним обладнанням (R-апарат, УЗД-апарат, КТ-апарат)
3.Аналіз рентгенограм	10	Набір рентгенограм, сонограм, томограм, сцинтиграм. Ноутбук
4.Аналіз сонограм	10	Набір рентгенограм, сонограм, томограм, сцинтиграм. Ноутбук
5.Аналіз томограм	10	Набір рентгенограм, сонограм, томограм, сцинтиграм. Ноутбук
6.Аналіз сцинтиграм	10	Набір рентгенограм, сонограм, томограм, сцинтиграм. Ноутбук
7.Клінічний розбір з опитуванням студентів	30	Набір рентгенограм, сонограм, томограм, сцинтиграм. Ноутбук
8. Контроль кінцевого рівня знань	20	Набір рентгенограм, сонограм, томограм, ноутбук, тести, еталони, ситуаційні завдання, навчальні аналізи.

#### 6. МЕТОДИКА ПРОВЕДЕННЯ ЗАНЯТТЯ .

Вступне слово викладача: мотивація для вивчення теми, мета заняття.

Студенти підгрупами з 5-6 осіб розподіляються для спостереження за проведенням досліджень тематичних хворих. На підставі одержаних даних студенти роблять попередні висновки проведених досліджень під керівництвом викладача. Потім вивчають і аналізують дані рентгенограм, томограм, ангиограм, сонограм. Під керівництвом викладача проводиться клінічний розбір в учбовій кімнаті. Студенти доповідають основні дані анамнезу та результати променевих методів обстеження .

У процесі клінічного розбіру в учбовій кімнаті проводиться опитування студентів з усіх питань теми заняття.

Знання анатомії, фізіології, патофізіології та патоморфологічного субстрату різних патологічних процесів в органах грудної порожнини допомагають студентам засвоїти променеву діагностику захворювань серця, великих судин та органів дихання, яка координується з викладанням симптоматики внутрішніх та хірургічних хвороб у курсах пропедевтичної терапії і хірургії.

Вміння на підставі анамнезу, клінічних і лабораторних даних, різних інструментальних видів дослідження, променевої семіотики хвороб серця, великих судин та органів дихання визначити показання та протипоказання стосовно того чи іншого променевого дослідження, оформити направлення хворого на дослідження, вміння розпізнати по носіям інформації (рентгенограмам, сонограмам, сцинтиграмам, магнітно-резонансним томограмам та комп'ютерним томограмам) зображення органів грудної порожнини. Визначати, за допомогою якого променевого методу отримано це зображення, правильно оцінити виявлені патологічні зміни у випадках захворювань серця, великих судин та органів дихання – це знання, які необхідні для досконального вивчення клінічної дисципліни. Це – найближча мета, яка переслідується при вивченні цієї теми. Формування у майбутнього лікаря логічного мислення є провідною темою викладача.

Захворювання серцево-судинної системи звичайно характеризується сукупністю променевих симптомів (синдромів). Одне і те ж захворювання у різних пацієнтів може проявлятися різним сполученням променевих ознак і, навпаки, аналогічні симптоми спостерігаються при багатьох захворюваннях.

Правильна оцінка їх залежить від досвіду лікаря, який інтегрує результати променевих методів дослідження, його вміння максимально використати анамнез і дані клініко-лабораторного обстеження хворого.

Складання плану променевого дослідження визначається клінічними проявами захворювань і стандартом надання допомоги кардіологічним хворим.

Показання та протипоказання до проведення того чи іншого променевого метода дослідження серцево-судинної системи обумовлені місцем обстеження (районні поліклініки, міські кардіологічні діагностичні центри, науково-дослідницькі інститути), станом хворого, економічним фактором, необхідністю хірургічного лікування хвороби.

Променеві методи дослідження серця та великих судин поділяються на неінвазивні і інвазивні. Неінвазивні методи дослідження можуть бути виконані у любого хворого кардіоваскулярного профілю (рентгеноскопія і рентгенографія органів грудної порожнини, рентгенівська комп'ютерна і магнітно-резонансна томографія, ехокардіографія, доплероехокардіографія, радіоентрикулографія, динамічна радіокардіографія, перфузійна міокардіосцинтиграфія, одно- і двофотонна емісійна томографія).

Інвазійні методи (ангіокардіографія, вентрикулографія, аортографія, коронарографія, қаваграфія, дигітальна субтракційна ангіографія) відносяться до контрастних ін'єкційних променевих досліджень, виконуються у спеціалізованих кардіохірургічних клініках і нерідко є першим етапом ендоваскулярного лікування виявленої патології (стентування, медикаментозний тромболізис, лазерна тонелізація атеросклерозних бляшок і інше).

Студенти повинні чітко розуміти шкідливу дію іонізуючого випромінювання на хворого та лікаря, що проводить обстеження. Звертається увага студентів на засоби захисту пацієнта: екранування, захист часом та відстанню. А також наявність засобів індивідуального захисту медичного персоналу: фартухів, комірців, захисних рукавичок, індивідуальних дозиметрів. У рентгенологічному кабінеті студентів практично знайомлять з різними видами досліджень ССС.

В кабінеті комп'ютерної томографії студенти повинні чітко усвідомлювати, що променеве навантаження на пацієнта за час дослідження збільшується в декілька разів в порівнянні з рентгенологічними методами, а тому у кожного пацієнта повинні бути чіткі показання.

Студент повинен засвоїти і намалювати схематично:

1. Дуги серця та великих судин.
2. Форма серця і великих судин.
3. Розміри серця і великих судин.

Для подальшої інтерпретації даних і вивчення захворювань ССС.

Під час розбору діагностики захворювань ССС фіксується увага на тому, що існує рентгенологічні синдроми ураження. Променеві ознаки уражень серця та великих судин включають зміни їх форми, розмірів, положення, порушень скорочень стінки органу. Зміна розмірів серцевих м'язів – важлива ознака патологічного стану. Розширення камер виявляють за допомогою променевих методів (ультразвукового і рентгенологічного досліджень).

За допомогою променевих методів можуть бути оцінені частота скорочень серця і пульсація судин, глибина і ритм скорочень, швидкість руху стінки серця в момент скорочення, направлення руху (нормальне або ), поява додаткових скорочень і розслаблень, зміна товщини стінок серця в момент скорочень і розслаблень. Всі ці симптоми ушкодження серця звичайно встановлюються при сонографії, рідше, у випадках відсутності можливості її виконання, - за допомогою рентгеноскопії.



Променеві симптоми при ішемічній хворобі серця та її ускладнення. Прохідність вінцевих артерій вивчають за допомогою коронарографії. На ангіограмах визначають локалізацію, протяжність, ступінь стенозів або оклюзій уражених судин.

### **7. УДРС, САМОСТІЙНА РОБОТА СТУДЕНТІВ.**

- 7.1. Вивчення й аналіз даних історій хвороби або амбулаторних карток
- 7.2. Аналіз отриманих рентгенограм, томограм, сонограм
- 7.3. Складання протоколу дослідження
- 7.4. Формування рентгенологічного висновку

### **8. ПЕРЕЛІК ПИТАНЬ ДЛЯ САМОКОНТРОЛЮ.**

1. Класифікація методів дослідження за черговістю (первинні, додаткові), інвазивністю (неінвазивні, інвазивні), отриманою інформацією (морфо-логічні, функціональні).
2. Принцип отримання зображення та показання до використання промене-вих методів дослідження серця, середостіння та судин.
3. Контрастні речовини і РФП, які використовують для променевого дослідження серця та судин.
4. Вікові особливості застосування променевих методів дослідження.
5. Оцінка результатів променевого дослідження функції серця: М-режим, доплероехокардіографія, динамічна радіокардіографія, радіонуклідна ангіокардіографія, перфузійна сцинтиграфія.
6. Показання та протипоказання до проведення того чи іншого променевого метода дослідження ССС.
7. Променеві ознаки уражень середостіння, серця та судин.
8. Зміни положення серця: косе, вертикальне, горизонтальне, декстрозо-зиція.
9. Зміни форми серця (мітральна, аортальна, трапецієвидна), причини їх формування.
10. Привести приклади захворювань серцево-судинної системи, при яких виявляються ці симптоми.
11. Екстракардіальні причини зміни положення серця.
12. Зміни розмірів камер серця, методи визначення.
13. Порушення скорочення серця, методи оцінки.
14. Алгоритми променевого дослідження та основні променеві симптоми при деяких захворюваннях серця: ішемічна хвороба та її ускладнення, набуті (мітральні, аортальні) та уроджені (із збідненим, підсиленим та незміненим легневим кровообігом) вади серця, міокардит, перикардит.
15. Алгоритми променевого дослідження та основні променеві симптоми стенозів та оклюзій судин, аневризм, варикозного розширення вен (аорта, порожниста вена, судини кінцівок).
16. Скласти алгоритм методів дослідження в залежності від характеру захворювання.
17. Можливості нативних рентгенологічних методів у дослідженні серцево-судинної системи.
18. Спеціальні контрастні методи рентгенологічного дослідження серця і судин.
19. Показання до ультразвукового дослідження серця.
20. Показання до комп'ютерної томографії серцево-судинної системи.
21. Показання до магнітно-резонансної томографії серця.
22. Ознаки захворювань серцево-судинної системи при радіонуклідних дослідженнях.

### **9. СТУДЕНТИ ПОВИННІ ЗНАТИ:**

1. План променевого дослідження
2. Показання та протипоказання до застосування того чи іншого променевого методу дослідження
3. Рентгенологічні методики дослідження ССС, та підготовка хворих
4. Захист хворих від дії іонізуючого опромінення.
5. УЗД, КТ, МРТ, серцево-судинної системи. Підготовка хворих . Показання та протипоказання
6. Нормальна променева анатомія ССС.

7. Променева фізіологія
8. Променеві симптоми захворювань ССС.
9. Основні променеві ознаки патології ССС
10. Променеві синдроми інеродних тіл та їх ускладнення
11. Алгоритм променевого дослідження при інфаркті міокарда, ТЕЛА.
12. Алгоритм променевого дослідження гострому тромбозі магістральної судини

### 10. РЕКОМЕНДОВАНА ЛІТЕРАТУРА.

Основна

1. Ковальський О. В. Радіологія. Променева терапія. Променева діагностика : підруч. для студ. вищ. мед. навч. закл. IV рівня акредитації / О. В. Ковальський, Д. С. Мечев, В. П. Данилевич. - 2-ге вид. - Вінниця : Нова книга, 2017. - 512 с.
2. Линденбрaтен Л. Д. Медицинская радиология : (основы лучевой диагностики и лучевой терапии) : учебное пособие / Л.Д. Линденбрaтен, И.П. Королук. - 2-е изд., перераб. и доп. - М. : Медицина, 2000. - 672 с.
3. Рентгенодіагностика : навч. посібник / за ред. В.І. Мілька. - Вінниця : Нова книга, 2005. - 352 с.
4. Променева діагностика: [В 2 т.] / [Коваль Г. Ю., Мечев Д. С., Сиваченко Н. П. та ін.] ; за ред. Г. Ю. Коваль. – К. : Медицина України, 2009. – Т. II. – 682 с.
5. Радіологія : підручник. Т. 1. Променева діагностика / М. С. Каменецький [та ін.] ; за ред. М. С. Каменецького. - Донецьк : Вебер, 2011. - 401 с.
6. Вибрані лекції з радіонуклідної діагностики та променевої терапії : навч. посіб. / за ред. А.П. Лазаря. - Вінниця : Нова книга, 2006. - 200 с.

Додаткова:

1. Линденбрaтен Л.Д., Лясс Ф.М. Медицинская радиология. 3-е изд., перераб. и доп. М.: Медицина, 1986. 368 с.
2. Меллер Т., Райв Э. Норма при КТ- и МРТ-исследованиях. М.: изд. МЕДпресс-информ, 2008. 256 с.
3. *Фейгенбаум Н.* Эхокардиография: Пер. с англ. / Под ред. В.В.Митькова.— М.: Видар, 1999.- 512 с.
4. *Шиллер Н., Осипов МЛ.* Клиническая эхокардиография.— М., 1993.— 347 с.

Методичну розробку склала доцент, к.м.н. Туманська Н. В.

## 1.9. МЕТОДИЧНА РОЗРОБКА ПРАКТИЧНОГО ЗАНЯТТЯ

**ТЕМА: Променеве дослідження щитоподібної залози та наднирників.**

**Променеві ознаки захворювань щитоподібної залози та наднирників.**

Тривалість – 3 акад. години

Місце – навчальна кімната,

відділення променевої діагностики

### 1. АКТУАЛЬНІСТЬ ТЕМИ І МОТИВАЦІЯ ДЛЯ ЇЇ ВИВЧЕННЯ.

Патологія ендокринної системи посідає одне з провідних місць у структурі загальної захворюваності населення України. Захворювання щитоподібної залози (ЩЗ) останнім часом привертають значну увагу. Це пов'язано з тим, що саме ЩЗ активно реагує на геохімічний стан довкілля з подальшим виникненням тих чи інших її захворювань. Аналіз офіційних статистичних даних виявив значну поширеність ендокринних захворювань. В Україні відзначається зростання числа хворих на різні ендокринопатії, найбільш поширені серед них — цукровий діабет (ЦД) та захворювання ЩЗ (дифузний еутиреоїдний зоб). А якщо врахувати той факт, що до захворювань ЩЗ також належать тиреотоксикоз, гіпотиреоз, тиреоїдити та рак цієї залози, то можна стверджувати, що захворювання ЩЗ становлять майже половину від усіх ендокринопатій.

Значна поширеність ендокринних захворювань ставить перед лікарями завдання пошуку шляхів вдосконалення ранньої діагностики і медичної допомоги.

## **2. МЕТА І ЗАВДАННЯ ЗАНЯТТЯ.**

1. Показати діагностичне значення променевих методів дослідження органів ендокринної системи.
2. Навчити студентів правильній оцінці даних анамнезу та фізикального обстеження для визначення найбільш ефективних та найменш небезпечних методів променевої діагностики захворювань органів ендокринної системи.
3. Побудувати вірний алгоритм послідовного проведення променевого дослідження органів ендокринної системи.
4. Вірно оцінити та аналізувати отримані діагностичні зображення.

## **3. ДИДАКТИЧНА МЕТА.**

1. Детально розглянути променеві методи дослідження органів ендокринної системи.
2. Вивчити показання, протипоказання і підготовку до проведення рентгенографії, сонографії, томографії, радіонуклідного дослідження органів ендокринної системи.
3. Оволодіти методиками проведення рентгенографії, сонографії, томографії, радіонуклідного дослідження органів ендокринної системи.
4. Навчити студентів визначати анатомічний об'єкт дослідження та локалізацію.
5. Знати зображення здорового органу, та відокремлювати від патологічно зміненого.
6. Навчити оцінювати результати використаного методу променевого дослідження органів ендокринної системи.

## **4. ОБЛАДНАННЯ ЗАНЯТТЯ.**

1. Ілюстрації: таблиці, слайди.
2. Набір рентгенограм, сонограм, комп'ютерних і МРТ-томограм та CD- дисків з дослідженнями навчальних й обстежуваних хворих.
3. Контрастні речовини.
4. Негатоскоп, ноутбук.
5. Дозиметр.
6. Історія хвороби та амбулаторні картки обстежуваних хворих.
7. Тести, еталони, ситуаційні задачі.

## **5. ПЛАН ТА ОРГАНІЗАЦІЙНА СТРУКТУРА ЗАНЯТТЯ .**

Етапи заняття	Час, хв	Обладнання
1.Організаційні моменти	5	Навчальний журнал
2.Проведення, демонстрація променевого дослідження	40	Кабінети з наявним обладнанням (R-апарат, УЗД-апарат, КТ-апарат)
3.Аналіз рентгенограм	10	Набір рентгенограм, сонограм, томограм, сцинтиграм. Ноутбук
4.Аналіз сонограм	10	Набір рентгенограм, сонограм, томограм, сцинтиграм. Ноутбук
5.Аналіз томограм	10	Набір рентгенограм, сонограм, томограм, сцинтиграм. Ноутбук
6.Аналіз сцинтиграм	10	Набір рентгенограм, сонограм, томограм, сцинтиграм. Ноутбук

7.Клінічний розбір з опитуванням студентів	30	Набір рентгенограм, сонограм, томограм, сцинтиграм. Ноутбук
8. Контроль кінцевого рівня знань	20	Набір рентгенограм, сонограм, томограм, ноутбук, тести, еталони, ситуаційні завдання, навчальні аналізи.

#### **6. МЕТОДИКА ПРОВЕДЕННЯ ЗАНЯТТЯ.**

1. Вступне слово викладача з поясненням цілій заняття. Визначення теми заняття та його задач. Відповіді на питання.
2. Контрольна перевірка виконання домашнього завдання та корекція початкового рівня знань.
3. Робота у відділенні променевої діагностики та його кабінетах.
4. Знайомство з клінічними історіями хворих, показаннями, принципами та методами проведення рентгенологічного, сонографічного, томографічного досліджень і їх результатами.
5. Кожний студент отримує променеве зображення органів ендокринної системи у виді рентгенограм, томограм, сонограм та інш., для їх послідовного аналізу по визначеному шаблону.
6. Студент повинен в альбомі дати схематичне зображення отриманої нормальної і патологічної діагностичної картини.
7. Студентам необхідно відмітити променеві симптоми захворювання в кожному окремому випадку.
8. Дати анатомо-фізіологічне пояснення виявленого симптому та провести клініко-променеве поєднання.
9. Кожний студент повинен під контролем викладача оволодіти методикою порівнянного аналізу різних відділів ендокринної системи, та пояснити їх контрастне зображення.
10. Відповіді викладача на питання студентів.
11. Після закінчення спільного клінічного розбору проводиться контроль знань студентів. Застосовується тестування, рішення ситуаційних клінічних задач.
12. Особиста самостійна робота студентів на заняттях за допомогою навчальної програми.
13. Оцінка викладачем результатів заняття: кожному студенту виставляється оцінка з врахуванням результатів опитування та контролю знань.
14. Пояснення наступного домашнього завдання.

Вступне слово викладача: мотивація для вивчення теми, мета заняття.

Розпізнавання захворювань ендокринних залоз – одна з найяскравіших сторінок променевої діагностики. За допомогою променевих методів лікар визначає зміни структури залози. Візуалізація ендокринних залоз досягається різними методами. Найменш інформативним вважається звичайне рентгенологічне дослідження. Сучасне ультразвукове дослідження є найбільш інформативним. Найбільш точну картину дозволяє отримати комп'ютерна томографія та МРТ. МРТ є найбільш цінною при дослідженні гіпофізу, тимусу, наднирників, парашитоподібних залоз, підшлункової залози. Ці методи насамперед використовуються для виявлення пухлин відповідних ендокринних залоз.

Поширеним методом є радіоізотопне дослідження ендокринних залоз, яке насамперед відноситься до щитоподібної залози. Воно дозволяє уточнити структурні особливості, а також функціональні порушення.

Також існують різні методи визначення вмісту гормонів в крові. Серед них найбільшої уваги заслуговує радіоімунне дослідження. За допомогою цього метода у крові та сечі можливо виявити з великою точністю малу кількість інсуліну, тропних гормонів гіпофізу, тиреоглобуліну та інших гормонів.

У зв'язку з вищезазначеним, студент повинен мати знання основних методів променевого дослідження і ознак захворювань органів ендокринної системи.

На початку заняття шляхом опитування студентів розглядаються питання променевого дослідження органів ендокринної системи. Визначається діагностична роль кожного променевого методу, показання і протипоказання, принципи і методики проведення рентгенологічного, сонографічного, томографічного і інших променевих досліджень органів ендокринної системи.

Викладач нагадує, головними методами променевої візуалізації ендокринних органів є ультразвукове дослідження та МРТ. Ці методи дозволяють чітко візуалізувати структуру цих органів. При використанні цих методів іонізуюче випромінювання є відсутнім.

У рентгенологічному відділенні, відділенні ультразвукової діагностики, кабінеті томографії студентів практично знайомлять з різними методами і методиками дослідження органів ендокринної системи. При цьому розглядаються питання підготовки хворого до обстеження, спеціальні методики, контрастні речовини, радіофармпрепарати. Визначаються показання та протипоказання до застосування кожного методу при різних захворюваннях. У процесі дослідження викладач демонструє студентам методики проведення ультразвукового, томографічного, рентгенологічного дослідження в відділеннях променевої діагностики і пояснює техніку його виконання, демонструє студентам нормальну і патологічну променеву анатомію.

Потім, викладач роздає студентам нормальні рентгенограми, сонограми, томограми органів ендокринної системи. По 5-7 хвилин кожний студент у присутності всієї групи демонструє рентгенограми, томограми на негатоскопі та сонограми. Кожен студент під безпосереднім контролем викладача вивчає нормальну анатомію органів ендокринної системи за допомогою променевих зображень.

Студенти повинні чітко знати ультразвукову, томографічну і рентгенологічну анатомію гіпофізу, щитоподібної залози, пара щитоподібних залоз, наднирників, підшлункової залози та інших, зіставляти топографічні особливості зображень, отриманих при проведенні КТ-, МРТ- та УЗ-досліджень.

Розглядається питання радіонуклідного дослідження щитоподібної залози і наднирників.

Студенти з викладачем виконують променево дослідження ендокринних органів. Під час проведення променевого обстеження хворих, студенти обов'язково збирають анамнез захворювання, знайомляться зі скаргами й історією хвороби хворих, визначають клінічні прояви хвороби.

Викладач зі студентами проводить клінічний розбір основних патологічних променевих симптомів.

Потім, викладач роздає студентам рентгенограми, сонограми, томограми органів ендокринної системи з різними варіантами патологічних змін. Кожний зі студентів під безпосереднім контролем викладача засвоює променеві ознаки захворювань органів статевої системи за допомогою аналізу рентгенограм, томограм, сонограм і записів променевих досліджень.

По 5-7 хвилин кожний студент у присутності всієї групи демонструє рентгенограми, томограми на негатоскопі та сонограми з ознаками захворювань ендокринних органів.

Кожен студент в альбомі малює схематичне зображення отриманої діагностичної картини, відмічає променеві симптоми захворювання в кожному окремому випадку, дає анатоμο-фізіологічне пояснення виявленого симптому і проводить клініко-променево поєднання.

Проводиться розбір одержаних результатів променевого зображення з урахуванням клінічної картини захворювання, обговорення їх діагностичного значення в кожному конкретному випадку. Далі, студенти проводять диференційну діагностику, вказуючи - з якими захворюваннями слід диференціювати виявлені променеві симптоми.

Студенти вивчають променеві ознаки захворювань: Іценко-Кушинга, Конна, феохромоцитому, захворювань щитоподібної залози: дифузний зоб, вузловий зоб (кісти, фолікулярна і токсична

аденоми, колоїдні вузли, злоякісна пухлина, ділянки обмеженого тиреоїдиту), хвороба Реклінгхаузена та інших.

У процесі клінічного розбору в учбовій кімнаті проводиться опитування студентів з усіх питань теми заняття. Також, використовується читання рентгенограм, сонограм, томограм, тестування, рішення ситуаційних клінічних завдань.

Після цього виставляється оцінка кожному студентові з урахуванням результатів опитування і контролю знань.

#### **7. УДРС. САМОСТІЙНА РОБОТА СТУДЕНТІВ.**

1. Вивчення й аналіз даних історій хвороби або амбулаторних карток.
2. Вивчення схем послідовного аналізу діагностичного зображення.
3. Складання протоколу дослідження.
4. Схематичне зображення отриманого зображення на рентгенограмі, томограмі, сонограмі.
5. Самостійний опис рентгенограм, сонограм, рентгенограм з висновками о характерних змінах та клініко-променеві поєднання.
6. Формування рентгенологічного, сонографічного, томографічного висновку.
7. Рішення наданих ситуаційних клінічних задач.

#### **8. ПЕРЕЛІК ПИТАНЬ ДЛЯ САМОКОНТРОЛЮ.**

1. Променеві методи дослідження гіпофіза.
2. Показання до ультразвукового дослідження щитоподібної залози.
3. Нормальна ультразвукова анатомія щитоподібної залози.
4. Променеве дослідження паращитоподібних залоз.
5. Показання до проведення КТ та МРТ надниркових залоз.
6. Нормальна КТ і МРТ-анатомія надниркових залоз.
7. Променеве дослідження при синдромі Іценко-Кушинга.
8. Променева діагностика феохромоцитом.
9. Радіонуклідне дослідження органів ендокринної системи.
10. Підготовка до радіонуклідного дослідження щитоподібної залози, наднирників.
11. Променеві ознаки вузлового зобу.
12. Променева семіотика різних видів тиреоїдиту.
13. Променева семіотика дифузного зобу.
14. Променева семіотика раку щитоподібної залози.
15. Променева діагностика вроджених вад ендокринних органів.
16. Променеві методи в діагностиці хвороби Реклінгхаузена.

#### **9. В РЕЗУЛЬТАТІ ВИВЧЕННЯ ТЕМИ СТУДЕНТИ ПОВИННІ ЗНАТИ:**

1. Методи променевого дослідження ендокринних органів.
2. Показання та протипоказання до застосування того чи іншого променевого методу дослідження ендокринних органів.
3. Переваги та недоліки того чи іншого променевого методу дослідження ендокринних органів.
4. План променевого дослідження ендокринних органів.
5. Підготовка хворих до УЗД, КТ, МРТ ендокринних органів.
6. Захист хворих від дії іонізуючого опромінення.
7. Нормальна променева анатомія ендокринних органів.
8. Променеві симптоми захворювань ендокринних органів.
9. Основні променеві ознаки патології ендокринних органів.
10. Алгоритм променевого дослідження ендокринних органів.

#### **ВМІТИ:**

1. Обрати оптимальний метод променевого дослідження при різній патології.
2. Скласти алгоритм променевого дослідження при різній патології.
3. Вирізнити нормальну променеву анатомію ділянки тіла від патологічної.
4. Проаналізувати скіалогічну картину рентгенівського знімку, КТ зображення.
5. Проаналізувати сонографічне, доплерографічне зображення при УЗД.

6. Інтерпретувати сканограми, сцинтиграми при проведенні радіонуклідного дослідження.
7. Проаналізувати МРТ зображення.
8. Оцінити результати використаного методу променевого дослідження різної патології.
9. Оцінити загальну променеву семіотику.

#### **10. РЕКОМЕНДОВАНА ЛІТЕРАТУРА.**

##### **Основна:**

1. Ковальський О. В. Радіологія. Променева терапія. Променева діагностика : підруч. для студ. вищ. мед. навч. закл. IV рівня акредитації / О. В. Ковальський, Д. С. Мечев, В. П. Данилевич. - 2-ге вид. - Вінниця : Нова книга, 2017. - 512 с.
2. "Рентгенодіагностика" за ред. В.І. Мілька, Т.В. Топчій, А.П. Лазар, та інш., "Нова книга", 2005 р.—352с.
3. Линденбратен Л.Д., Королук И.П. Медицинская радиология (основы лучевой диагностики и лучевой терапии): Учебник. — 2-е изд., перераб. и доп. — М.: Медицина, 2000.— 672 с.: ил.
4. Кравчук С.Ю., Лазар А.П. "Основи променевої діагностики", Чернівці, 2006 рік.
5. Променева діагностика: [В 2 т.] / [Коваль Г. Ю., Мечев Д. С., Сиваченко Н. П. та ін.] ; за ред. Г. Ю. Коваль. – К. : Медицина України, 2009. – Т. II. – 682 с.
6. Радіологія : підручник. Т. 1. Променева діагностика / М. С. Каменецький [та ін.] ; за ред. М. С. Каменецького. - Донецьк : Вебер, 2011. - 401 с.
7. Вибрані лекції з радіонуклідної діагностики та променевої терапії : навч. посіб. / за ред. А.П. Лазаря. - Вінниця : Нова книга, 2006. - 200 с.

##### **Додаткова:**

1. Биссет Р. А. Л., Хан А. Н. Дифференциальный диагноз при абдоминальном ультразвуковом исследовании / Пер. с англ, под ред. д.м.н., проф. С. И. Пиманова — Витебск: Белмедктуга, 1997.—272 с.
2. Воронцов А.В. Магнитно-резонансная томография гипоталамо-гипофизарной системы в диагностике эндокринных заболеваний. М.: изд. Альма-матер, 2009. — 127 с.
3. Рентгенодиагностика в педиатрии: Руководство для врачей в 2-х томах / Под ред. Баклановой В.Ф., Филиппкина М.А.— М.: Медицина, 1988.— Т. 1.— 448 с., Т. 2. — 368 с.
4. Терновой С.К., Паша С. П. Радионуклидная диагностика. / Карманный атлас по лучевой диагностике. М.: изд. ГЭОТАР-Медиа, 2008. — 208 с.
5. Труфанов Г.Е. Лучевая диагностика заболеваний поджелудочной железы.СПб.: изд. ЭЛБИ, 2011. — 288 с.

Методичну розробку склала доцент, к.м.н. Туманська Н. В.

## **РОЗДІЛ 2.**

### **ЗА ТЕМОЮ: ПРОМЕНЕВА ДІАГНОСТИКА.**

#### **Підрозділ 4.**

### **ЗА ТЕМОЮ: ПРОМЕНЕВЕ ДОСЛІДЖЕННЯ ТРАВНОЇ СИСТЕМИ ТА ОРГАНІВ ЧЕРЕВНОЇ ПОРОЖНИНИ.**

#### **1.11. МЕТОДИЧНА РОЗРОБКА ПРАКТИЧНОГО ЗАНЯТТЯ**

**ТЕМА: Комплексне променеве дослідження органів травної системи.  
Нормальна променева анатомія та фізіологія травного каналу.**

Тривалість – 3 акад. години

Місце – учбова кімната, R-кабінет,

КТ-кабінет,кабінет УЗД

**1. АКТУАЛЬНІСТЬ ТЕМИ І МОТИВАЦІЯ ДЛЯ ЇЇ ВИВЧЕННЯ.**

Захворюваня травного каналу є найпоширенішими захворюваннями дорослого населення. Різноманітність цих захворювань зумовлює велику кількість різних клінічних проявів та симптомів, які в свою чергу потребують проведення диференційної діагностики. В наш час збільшилась кількість захворювань травного каналу в молодому, найбільш працездатному віці. Тільки своєчасне розпізнавання форм захворювань дозволяє сподіватися на одужання. Тому для проведення диференційної діагностики великої кількості захворювань перш за все слід чітко відокремити норму від патологічного процесу.

У зв'язку з вищезазначеним, знання основних анатомічних варіантів, а також загальних променевих ознак патологічних процесів необхідно лікареві будь-якої спеціальності.

**2. МЕТА І ЗАВДАННЯ ЗАНЯТТЯ :** навчити студентів правильній оцінці даних анамнезу та фізикального обстеження для визначення найбільш ефективних та найменш небезпечних методів променевої діагностики захворювань травної системи.

**3. ДИДАКТИЧНА МЕТА:**

3.1. вирізнити нормальну променеву анатомію травної системи та органів черевної порожнини від патологічної.

3.2 засвоїти нормальну променеву анатомію та фізіологію слинних залоз.

3.3 . вирізнити РФП, які використовуються при проведенні радіонуклідних досліджень слинних залоз. Сіалосцинтиграфія.

3.4. вибрати метод променевого дослідження при різній патології травної системи

3.5. скласти план підготовки хворого до різних методів променевого дослідження травної системи. Скласти перелік показань та протипоказань для різних методів дослідження

3.6. проаналізувати променеві симптоми захворювань травної системи та їх морфологічний субстрат

3.7. оцінити результати використаного методу променевого дослідження травної системи

**4. ОБЛАДНАННЯ ЗАНЯТТЯ .**

4.1.Набір рентгенограм, сонограм, комп'ютерних і МРТ-грам та CD-дисків з дослідженнями.

4.2. Контрастні речовини

4.3. Негатоскоп, ноутбук.

4.4. Історія хвороби та амбулаторні картки обстежуваних хворих.

4.5. Тести, еталони , ситуаційні завдання.

**5.ПЛАН ТА ОРГАНІЗАЦІЙНА СТРУКТУРА ЗАНЯТТЯ**

Етапи заняття	Час, хв	Обладнання
1.Організаційні моменти	5	Навчальний журнал



2.Проведення, демонстрація променевого дослідження	40	Кабінети з наявним обладнанням (Р-апарат, УЗД-апарат, КТ-апарат)
3.Аналіз рентгенограм	10	Набір рентгенограм, сонограм, томограм, сцинтиграм. Ноутбук
4.Аналіз сонограм	10	Набір рентгенограм, сонограм, томограм, сцинтиграм. Ноутбук
5.Аналіз томограм	10	Набір рентгенограм, сонограм, томограм, сцинтиграм. Ноутбук
6.Аналіз сцинтиграм	10	Набір рентгенограм, сонограм, томограм, сцинтиграм. Ноутбук
7.Клінічний розбір з опитуванням студентів	30	Набір рентгенограм, сонограм, томограм, сцинтиграм. Ноутбук
8. Контроль кінцевого рівня знань	20	Набір рентгенограм, сонограм, томограм, ноутбук, тести, еталони, ситуаційні завдання.

#### 6. МЕТОДИКА ПРОВЕДЕННЯ ЗАНЯТТЯ .

Вступне слово викладача: мотивація для вивчення теми, мета заняття.

Студенти підгрупами з 5-6 осіб розподіляються для спостереження за проведенням досліджень тематичних хворих. На підставі одержаних даних студенти роблять попередні висновки проведених досліджень під керівництвом викладача. Потім вивчають і аналізують дані рентгенограм, томограм, сонограм. Під керівництвом викладача проводиться клінічний розбір в учбовій кімнаті. Студенти доповідають основні дані анамнезу та результати променевих методів обстеження.

У процесі клінічного розбіру в учбовій кімнаті проводиться опитування студентів з усіх питань теми заняття.

Променеve дослідження займає значне місце в діагностиці захворювань і пошкоджень органів травної системи. Поява нових високоінформативних методів, таких, як КТ, МРТ, ПЕТ, значно підвищило достовірність променевої діагностики захворювань і пошкоджень органів травного тракту, але не зменшило значення рентгенологічного методу дослідження.

Треба відзначити, що рентгенологічне дослідження органів травної системи обов'язково включає просвічування і серійну рентгенографію (оглядову і прицільну), оскільки через анатомо-фізіологічні особливості травної системи правильне розпізнавання захворювань лише по знімках, виконаних в стандартній проекції, неможливе. Травний тракт є безперервною порожнистою трубкою: стравоход, шлунок, кішківник поглинають рентгенівське випромінювання так само, як і сусідні органи, тому в більшості випадків застосовується штучне контрастування

Під час опитування студентів звертається увага на те, що кожне дослідження органів травного тракту обов'язково починається з оглядової рентгеноскопії органів грудної та черевної порожнини оскільки багато захворювань і пошкоджень травного тракту можуть викликати реакцію легенів і плеври, а захворювання стравоходу - змістити сусідні органи і деформувати межистіння.

Фіксується увага на оглядових рентгенограмах черевної порожнини, за допомогою яких можна виявити ознаки перфорації полого органу у вигляді появи вільного газу у

вищерозміщених місцях - під діафрагмою у вертикальному положенні хворого або під червоню стінкою - в горизонтальному. Також на оглядовій рентгенограмі добре видно рентгеноконтрастні чужорідні тіла, скупчення рідини в пологих місцях живота, наявність газу і рідини в кишечнику, ділянки звапніння. Потім приступають до контрастного дослідження. Загальноприйнятною речовиною є суспензія сульфату барію, частіше за все розведеною водою у співвідношенні 1:2, яка в разі необхідності може бути густішою. Обстежуючи важких післяопераційних хворих, використовують йодмісткі контрастні речовини (верографін, білігност, кардіотраст) у розведенні 1:2-1:3.

Контрастні речовини вводяться per os при дослідженні верхніх відділів травного тракту, таких, як глотка, стравохід, шлунок, тонка кишка. Для діагностики захворювань товстої кишки виконується контрастна клізма.

Студенти обов'язково повинні розумітися на нормальній променевої анатомії.

Рентген дослідження худі і клубової кишок виконується після прийому барієвої суспензії через рот або через зонд і називається - пероральна або зондова ентерографія. По порожнистій кишці барієва суспензія просувається швидко(впродовж 1 години), по клубовій - повільно, повне звільнення тонкої кишки спостерігається впродовж 8-9 годин.

При контрастуванні досліджуються положення, форма, розміри, зсув, складчастий рельєф слизистої оболонки і функція органу.

Обов'язково треба звернути увагу студентів на те, що при традиційному рентгенологічному дослідженні вивчається внутрішня поверхня органу, як би «зліпок» порожнини травного тракту – зображення самої стінки органу відсутнє.

Студенти повинні чітко знати рентген анатомію глотки, стравоходу, шлунку та кішківника, зіставляти топографічні особливості зображень, отриманих при проведенні КТ-,МРТ- та УЗ-досліджень.

Студенти повинні засвоїти нормальну анатомію слинних залоз . Великі слинні залози: привушна, підщелепова, під'язикова; малі слинні залози. Будова слинних залоз а також морфологічні особливості формування діагностичних зображень. Треба звернути увагу, що найінформативнішим методом дослідження є сіалосцинтиграфія.

Студенти повинні чітко розуміти шкідливу дію іонізуючого випромінювання на хворого та лікаря, що проводить обстеження. Звертається увага студентів на засоби захисту пацієнта: екранування, захист часом та відстанню. А також наявність засобів індивідуального захисту медичного персоналу: фартухів, комірців, захисних рукавичок, індивідуальних дозиметрів.

У **рентгенологічному кабінеті** студентів практично знайомлять з різними видами досліджень травного тракту.

В кабінеті **комп'ютерної томографії** студенти повинні чітко усвідомлювати, що променеве навантаження на пацієнта за час дослідження збільшується в декілька разів в порівнянні з традиційними рентгенологічними методами, а тому у кожного пацієнта повинні бути чіткі показання.

Цей метод променевої діагностики дозволяє оцінити стан стінки полого органу і навколишніх тканин. КТ є переважним методом діагностики при визначенні стадії пухлин і в діагностиці запалення та абсцесів.

**Магніто-резонансна томографія:** при патології шлунково-кишкового тракту можливості МРТ обмежені із-за артефактів, що виникають при перистальтиці кішківника. Проте вони розширюються у зв'язку з розробкою швидких імпульсних послідовностей, які дозволяють оцінити стан стінки полого органу і навколишніх тканин. МРТ допомагає відрізнити гостру запальну стадію від фіброзного процесу при запальних захворюваннях, виявити кишкові нориці і абсцеси. МРТ показана для визначення стадії пухлин стравоходу, шлунку і кішківника, виявлення регіонарних і віддалених метастазів при злоякісних пухлинах, а також для визначення рецидивів

**Ультразвуковий метод**

Ендоскопічне УЗД показано для визначення стадії пухлинного процесу стравоходу, шлунку і товстої кишки, а також трансабдомінальне УЗД - для дослідження паренхіматозних органів при підозрінні на метастатичну поразку.

#### 7. УДРС, САМОСТІЙНА РОБОТА СТУДЕНТІВ.

- 7.1. Вивчення й аналіз даних історій хвороби або амбулаторних карток
- 7.2. Аналіз отриманих рентгенограм, томограм, сонограм
- 7.3. Складання протоколу дослідження
- 7.4. Формування рентгенологічного висновку

#### 8. ПИТАННЯ ДЛЯ САМОКОНТРОЛЮ:

1. Нормальна променева анатомія травного каналу.
2. Методи променевого дослідження травного каналу.
3. Підготовка хворого до іррігоскопії
4. Підготовка хворого до контрастного дослідження шлунку
5. Анатомічні особливості травного каналу у дітей.
6. Алгоритм променевого дослідження органів черевної порожнини при невідкладних станах
7. Методика променевого дослідження товстої кишки.
8. Методика променевого дослідження тонкої кишки
9. Алгоритм опису R-го дослідження стравоходу та шлунку.
10. Метод комп'ютерної томографії при дослідженні травного каналу.
11. Контрасні речовини, які використовують при дослідженні травного каналу
12. Метод УЗД органів черевної порожнини.

#### 9. СТУДЕНТИ ПОВИННІ ЗНАТИ:

1. План променевого дослідження
2. Показання та протипоказання до застосування того чи іншого променевого методу дослідження
3. Рентгенологічні методики дослідження травного каналу, штучне контрастування та підготовка хворих
4. Захист хворих від дії іонізуючого опромінення.
5. УЗД, КТ, МРТ органів травного каналу. Підготовка хворих . Показання та протипоказання
6. Нормальна променева анатомія органів травного каналу.
7. Променева фізіологія: секреторна функція, тонус, перистальтика та евакуація
8. Алгоритм променевого дослідження при перфорації полого органу в черевній порожнині.
9. Алгоритм променевого дослідження при кишковому не проході

#### 10. СТУДЕНТИ ПОВИННІ ВМІТИ:

1. Скласти план променевого дослідження
2. Проінструктувати хворого щодо підготовки до променевого дослідження шлунку
3. Проінструктувати хворого щодо підготовки до контрастного дослідження товстої кишки
4. Обґрунтувати необхідність будь-якого променевого методу дослідження травного каналу.
5. Оцінити рентгенологічні зміни при перфорації порожнистого органу
6. Оцінити рентгенологічні зміни при кишковому не проході.

#### 11. РЕКОМЕНДОВАНА ЛІТЕРАТУРА.

Основна

1. Ковальський О. В. Радіологія. Променева терапія. Променева діагностика : підруч. для студ. вищ. мед. навч. закл. IV рівня акредитації / О. В. Ковальський, Д. С. Мечев, В. П. Данилевич. - 2-ге вид. - Вінниця : Нова книга, 2017. - 512 с.

2. Линденбрaтен Л. Д. Медицинская радиология : (основы лучевой диагностики и лучевой терапии) : учебное пособие / Л.Д. Линденбрaтен, И.П. Королук. - 2-е изд., перераб. и доп. - М. : Медицина, 2000. - 672 с.
3. Рентгенодіагностика : навч. посібник / за ред. В.І. Мілька. - Вінниця : Нова книга, 2005. - 352 с.
4. Променева діагностика: [В 2 т.] / [Коваль Г. Ю., Мечев Д. С., Сиваченко Н. П. та ін.]; за ред. Г. Ю. Коваль. – К. : Медицина України, 2009. – Т. II. – 682 с.
5. Радіологія : підручник. Т. 1. Променева діагностика / М. С. Каменецький [та ін.] ; за ред. М. С. Каменецького. - Донецьк : Вебер, 2011. - 401 с.
6. Вибрані лекції з радіонуклідної діагностики та променевої терапії : навч. посіб. / за ред. А.П. Лазаря. - Вінниця : Нова книга, 2006. - 200 с.

Додаткова:

1. Линденбрaтен Л.Д., Лясс Ф.М. Медицинская радиология. 3-е изд., перераб. и доп. М.: Медицина, 1986. 368 с.
2. Меллер Т., Райв Э. Норма при КТ- и МРТ-исследованиях. М.: изд. МЕДпресс-информ, 2008. 256 с.
3. Визир В. А. Ультразвуковая диагностика в практике врача-терапевта : Болезни печени. Болезни билиарной системы. Болезни поджелудочной железы. Болезни почек : руководство / В.А. Визир, И.Б. Приходько. - Вінниця : Нова книга, 2007. - 400 с.
5. «Лучевая диагностика: желудочно-кишечный тракт», dx-direct 2010 г
6. «Лучевая диагностика заболеваний пищевода и желудка», Г.Е.Труфанов, С.Д.Рудь, С.С. Багненко, 2004г.
7. Петров В.И. «Клинико-рентгенологическая диагностика кишечной непроходимости»// М., Медицина, 1964.
8. Абалин А.И., Жакова И.И., Туровский Б.М. «Стандартизованное рентгенологическое исследование в диагностике опухолей толстой кишки» // Вестн.рентгенологии и радиологии – 1992.-№,3
9. Перевозников А.И. «Возможности виртуальной колоноскопии в диагностике причин толстокишечной непроходимости» // Автореф. дис. канд. мед. наук., М., 1999
10. «Лучевая диагностика заболеваний пищеварительного тракта современные тенденции» Васильев А.Ю., Ратников В.А., Гриневич В.Б., Лубашев Я.А. Москва, Государственный медико-стоматологический университет, Санкт-Петербург, Военно-медицинская академия 2008г
11. *Higgins C.B., Hricak H., Helms C.Jl.* Magnetic resonance imaging of the body. 2<sup>nd</sup> ed.— New York: Raven Press, 1992.— P. 242.
12. *Peterson H.* The Encyclopedia of Medical Imaging.— Nycomed amer Sham, 2002, T. 2.— 433 p.
13. *Stark D.D., Bradley W.G.* Magnetic resonance imaging. 2<sup>nd</sup> ed.— St. Louis: Mosby-Year Book, 1992.- P. 1210-1213.
14. *Wegener O.H.* Ganzkokorper-computer-tomographie Schering.— 1981.

Методичну розробку склала доцент, к.м.н. Туманська Н. В.

## 1.12. МЕТОДИЧНА РОЗРОБКА ПРАКТИЧНОГО ЗАНЯТТЯ

### ТЕМА: Історія розвитку радіології.

Тривалість – 3 акад. години

Місце – учбова кімната, R-кабінет, КТ-кабінет,  
кабінет УЗД

#### 1. АКТУАЛЬНІСТЬ ТЕМИ І МОТИВАЦІЯ ДЛЯ ЇЇ ВИВЧЕННЯ.

Захворювання травного каналу є найпоширенішими захворюваннями дорослого населення. Різноманітність цих захворювань зумовлює велику кількість різних клінічних проявів та симптомів, які в свою чергу потребують проведення диференційної діагностики. В наш час збільшилась кількість захворювань травного каналу в молодому, найбільш працездатному віці. Тільки своєчасне розпізнання форм захворювань дозволяє сподіватися на одужання.

У зв'язку з вищезазначеним, знання основних положень з названих захворювань необхідно лікареві будь-якої спеціальності.

## **2. МЕТА І ЗАВДАННЯ ЗАНЯТТЯ:**

Навчити студентів правильній оцінці даних анамнезу та фізикального обстеження для чіткого визначення ефективних методів променевої діагностики захворювань травної системи. Донести інформацію про необхідність формування чіткої клінічної задачі та попереднього діагнозу для отримання очікуваного результату дослідження

## **3. ДИДАКТИЧНА МЕТА:**

- 3.1. вирізнити променеві симптоми захворювань травного каналу
- 3.2. вибрати метод променевого дослідження при різній патології органів черевної порожнини
- 3.3. проаналізувати основні променеві ознаки (5 ознак) патології травного каналу
- 3.4. скласти алгоритм променевого дослідження при перфорації полого органу в черевній порожнині, пухлин стравоходу, шлунка, кишківника.
- 3.5. проаналізувати променеві синдроми аномалій розвитку, інородних тіл травного каналу
- 3.6. вирізнити провідні променеві синдроми захворювань травного каналу
- 3.8. оцінити результати використаного методу променевого дослідження травної системи та органів черевної порожнини

## **4. ОБЛАДНАННЯ ЗАНЯТТЯ.**

- 4.1. Набір рентгенограм, сонограм, комп'ютерних і МРТ-грам та CD- дисків з дослідженнями.
- 4.2. Контрастні речовини
- 4.3. Негатоскоп, ноутбук.
- 4.4. Історія хвороби та амбулаторні картки обстежуваних хворих.
- 4.5. Тести, еталони, ситуаційні завдання.

## **5. ПЛАН ТА ОРГАНІЗАЦІЙНА СТРУКТУРА ЗАНЯТТЯ.**

Етапи заняття	Час, хв	Обладнання
1.Організаційні моменти	5	Навчальний журнал
2.Проведення, демонстрація променевого дослідження	40	Кабінети з наявним обладнанням (R-апарат, УЗД-апарат, КТ-апарат)
3.Аналіз рентгенограм	10	Набір рентгенограм, сонограм, томограм, сцинтиграм. Ноутбук
4.Аналіз сонограм	10	Набір рентгенограм, сонограм, томограм, сцинтиграм. Ноутбук
5.Аналіз томограм	10	Набір рентгенограм, сонограм, томограм, сцинтиграм. Ноутбук

6.Аналіз сцинтиграм	10	Набір рентгенограм, сонограм, томограм, сцинтиграм. Ноутбук
7.Клінічний розбір з опитуванням студентів	30	Набір рентгенограм, сонограм, томограм, сцинтиграм. Ноутбук
8. Контроль кінцевого рівня знань	20	Набір рентгенограм, сонограм, томограм, ноутбук, тести, еталони, ситуаційні завдання.

## 6. МЕТОДИКА ПРОВЕДЕННЯ ЗАНЯТТЯ.

Вступне слово викладача: мотивація для вивчення теми, мета заняття.

Студенти підгрупами з 5-6 осіб розподіляються для спостереження за проведенням досліджень тематичних хворих. На підставі одержаних даних студенти роблять попередні висновки проведених досліджень під керівництвом викладача. Потім вивчають і аналізують дані рентгенограм, томограм, сонограм. Під керівництвом викладача проводиться клінічний розбір в учбовій кімнаті. Студенти доповідають основні дані анамнезу та результати променевого методів обстеження .

У процесі клінічного розбіру в учбовій кімнаті проводиться опитування студентів з усіх питань теми заняття.

Промєневе дослідження займає значне місце в діагностиці захворювань і пошкоджень органів травної системи. Поява нових високоінформативних методів, таких, як КТ, МРТ, ПЕТ, значно підвищило достовірність променевої діагностики захворювань і пошкоджень органів травного тракту, але не зменшило значення рентгенологічного методу дослідження.

Відзначити , що різні патологічні процеси травного тракту рентгенологічно проявляються наступними основними синдромами:

- 1) дислокацією органу;
- 2) зміною рельєфу слизової оболонки;
- 3) розширенням органу(дифузним або локальним);
- 4) звуженням органу(дифузним або локальним);
- 5) дисфункцією органу.

Студенти повинні розумітися на основних вищезазначених патологічних синдромах , які виникають внаслідок різноманітних захворювань. Наприклад, дислокація органів травного тракту відбувається при збільшенні розмірів суміжних органів, внаслідок розвитку в них патологічних процесів. Своєрідним варіантом дислокації травного тракту є зміщення його відділів в грижовий мішок; грижа стравохідного отвору діафрагми, що характеризується пролабуванням шлунку в грудну порожнину. Зміна рельєфу слизової оболонки обумовлена її гіпертрофією, атрофією і руйнуванням або розсовуванням складок.

Прикладом гіпертрофії слизової оболонки може служити найпоширеніше захворювання шлунку - хронічний гастрит, при якому спостерігається стовщення складок, збільшення їх кількості, "анастомозування" між собою, нечіткість їх контурів внаслідок надмірної кількості слизу. Подібні зміни слизової оболонки властиві також запальним захворюванням стравоходу(езофагіт) і кішківника (ентеріт). Розширення органу, а саме

дифузне розширення якого-небудь відділу травної трубки найчастіше викликається порушенням прохідності внаслідок органічного стенозу рубцевої або пухлинної природи. Це так звані престенотичні розширення. У стравоході вони розвиваються при обмежених рубцевих стенозах, що є результатом хімічних ушкоджень різними агресивними рідинами, або при зляжисних пухлинах, що значно порушують прохідність.

Під час опитування студентів звертається увага на те, що локальне розширення у вигляді випинання по контуру органу являє собою відображення дивертикулів і виразок.

Студенти, особливо педіатричного факультету, повинні розумітися на порушеннях розвитку. Наприклад аномаліях розвитку стравоходу. Стравохід, трахея та легені в перші тижні

антенатального розвитку являють собою глоткову кишку. До 4-го тижня виділяють стравохідну та дихальну трубки, а до 8-10-го формуються всі шари стінки стравоходу. До моменту народження він майже сформований. Процес завершується повністю до 10-12-го місяця життя.

Аномалії, що виявляються найчастіше:

1. Повна аплазія стравоходу (часто поєднана із аномалією інших органів)
2. Його вроджена атрезія (разом із вадами серця, мозковими грижами, клишоногістю та ін.),
3. Вроджені стенози на будь-якому рівні органа.
4. Кісти.
5. Подвоєння.
6. Вроджений короткий стравохід.

Особливо треба звернути увагу студентів за патологічні зміни, обумовлені злоякісними захворюваннями. Студенти повинні чітко уявляти рентгенологічні ознаки злоякісних новоутворень з різними типами росту, а також вміти визначити метод променевої діагностики, який має найбільшу діагностичну цінність для встановлення правильного діагнозу з мінімальним променевим навантаженням на пацієнта.

Фіксується увага на діагностиці невідкладних станів: а саме перфорації порожнистого органу. При цьому газ скупчується в найвище розташованих відділах черевної порожнини : у вертикальному положенні - під діафрагмою, в горизонтальному положенні на спині - під передньою черевною стінкою, на лівому боці - над печінкою.

Рідина краще всього виявляється на знімках, виконаних при горизонтальному положенні хворого на спині. При цьому рідина в першу чергу скупчується у бічних відділах живота і рентгенологічно проявляється інтенсивним стрічкоподібним затінюванням простору між перечеревинним жиром і стінкою товстої кишки. Також студенти повинні засвоїти рентгенологічні ознаки кишкового непроходу, відрізнити типи непроходу . Гостра кишкова непрохідність найчастіше зумовлена перешкодою, що стенозує просвіт кишки.

Розрізняють функціональну, або динамічну, і механічну тонко- і товсто кишкову непрохідності.

Якщо діагноз залишається неясним, застосовують інші методи променевої діагностики. В кабінеті комп'ютерної томографії студенти повинні чітко усвідомлювати , що променеве навантаження на пацієнта за час дослідження збільшується в декілька разів в порівнянні з традиційними рентгенологічними методами, а тому у кожного пацієнта повинні бути чіткі показання.

Цей метод променевої діагностики дозволяє оцінити стан стінки полого органу і навколишніх тканин. КТ є переважним методом діагностики при визначенні стадії пухлин і в діагностиці запалення та абсцесів.

Студенти повинні чітко розуміти шкідливу дію іонізуючого випромінювання на хворого та лікаря, що проводить обстеження. Звертається увага студентів на засоби захисту пацієнта: екранування, захист часом та відстанню. А також наявність засобів індивідуального захисту медичного персоналу: фартухів, комірців, захисних рукавичок, індивідуальних дозиметрів.

Студенти повинні чітко знати топографічні особливості зображень, отриманих при проведенні КТ-,МРТ- та УЗ-досліджень.

У рентгенологічному кабінеті студентів практично знайомлять з різними видами досліджень травного тракту.

Магніто-резонансна томографія: при патології шлунково-кишкового тракту можливості МРТ обмежені із-за артефактів, що виникають при перистальтиці кішківника. Проте вони розширюються у зв'язку з розробкою швидких імпульсних послідовностей, які дозволяють оцінити стан стінки полого органу і навколишніх тканин. МРТ допомагає відрізнити гостру запальну стадію від фіброзного процесу при запальних захворюваннях, виявити кишкові нориці і абсцеси. МРТ показана для визначення стадії пухлин стравоходу, шлунку і кішківника, виявлення регіонарних і віддалених метастазів при злоякісних пухлинах, а також для визначення рецидивів

### Ультразвуковий метод

Ендоскопічне УЗД показано для визначення стадії пухлинного процесу стравоходу, шлунку і товстої кишки, а також трансабдомінальне УЗД - для дослідження паренхіматозних органів при підозрінні на метастатичну поразку.

### **7. УДРС, САМОСТІЙНА РОБОТА СТУДЕНТІВ.**

- 7.1. Вивчення й аналіз даних історій хвороби або амбулаторних карток
- 7.2. Аналіз отриманих рентгенограм, томограм, сонограм
- 7.3. Складання протоколу дослідження
- 7.4. Формування рентгенологічного висновку

### **8. ПИТАННЯ ДЛЯ САМОКОНТОРЛЮ:**

1. Основні променеві симптоми захворювань травного каналу.
2. Причини виникнення такого патологічного симптому як «зміна рельєфу слизової оболонки»
3. Алгоритм обстеження хворого при підозрі на перфорацію порожнистого органу.
4. Променеві ознаки раку стравоходу
5. Алгоритм променевого дослідження хворих при підозрі на абсцес черевної порожнини.
6. Променеві ознаки пухлин шлунку.
7. Променеві ознаки раку підшлункової залози.
9. Променеві ознаки сторонніх тіл травного каналу.
10. Променеві ознаки гострої кишкової непрохідної.
11. Визначення рівню кишкової непрохідної.
12. Променеві ознаки виразкової хвороби.
13. Променеві ознаки ахалазії кардії.
14. Променеві ознаки вроджених вад травного каналу
15. Променеві ознаки грижі стравоходу

### **9. СТУДЕНТИ ПОВИННІ ЗНАТИ:**

1. План променевого дослідження
2. Показання та протипоказання до застосування того чи іншого променевого методу дослідження
3. Рентгенологічні методики дослідження травного каналу, штучне контрастування та підготовка хворих
4. Променеві симптоми захворювань травного каналу
5. Основні променеві ознаки патології травного каналу
6. Променеві синдроми аномалій розвитку, інородних тіл
7. Провідні променеві синдроми ахалазії (ділятації) стравохода, рубцових звужень.
8. Провідні променеві синдроми захворювань травного каналу
9. Алгоритм променевого дослідження при перфорації полого органу в черевній порожнині.
12. Алгоритм променевого дослідження при кишковому непроході

### **10. СТУДЕНТИ ПОВИННІ ВМІТИ:**

7. Вибрати доцільний метод дослідження при патологічному процесі травної системи.
8. Обґрунтувати вибраний метод дослідження
9. Оцінювати патологічні зміни на R-граммах
10. Оцінити променеве навантаження на хворого при різних методах променевого дослідження
11. Визначати основні патологічні симптоми на R-грамах шлунку и товстої кишки з контрастуванням

### **11. РЕКОМЕНДОВАНА ЛІТЕРАТУРА.**

Основна



1. Ковальський О. В. Радіологія. Променева терапія. Променева діагностика : підруч. для студ. вищ. мед. навч. закл. IV рівня акредитації / О. В. Ковальський, Д. С. Мечев, В. П. Данилевич. - 2-ге вид. - Вінниця : Нова книга, 2017. - 512 с.
2. Линденбратен Л. Д. Медицинская радиология : (основы лучевой диагностики и лучевой терапии) : учебное пособие / Л.Д. Линденбратен, И.П. Королюк. - 2-е изд., перераб. и доп. - М. : Медицина, 2000. - 672 с.
3. Рентгенодіагностика : навч. посібник / за ред. В.І. Мілька. - Вінниця : Нова книга, 2005. - 352 с.
4. Променева діагностика: [В 2 т.] / [Коваль Г. Ю., Мечев Д. С., Сиваченко Н. П. та ін.] ; за ред. Г. Ю. Коваль. - К. : Медицина України, 2009. - Т. II. - 682 с.
5. Радіологія : підручник. Т. 1. Променева діагностика / М. С. Каменецький [та ін.] ; за ред. М. С. Каменецького. - Донецьк : Вебер, 2011. - 401 с.
6. Вибрані лекції з радіонуклідної діагностики та променевої терапії : навч. посіб. / за ред. А.П. Лазаря. - Вінниця : Нова книга, 2006. - 200 с.

Додаткова:

1. Линденбратен Л.Д., Лясс Ф.М. Медицинская радиология. 3-е изд., перераб. и доп. М.: Медицина, 1986. 368 с.
2. Меллер Т., Райв Э. Норма при КТ- и МРТ-исследованиях. М.: изд. МЕДпресс-информ, 2008. 256 с.
3. Визир В. А. Ультразвуковая диагностика в практике врача-терапевта : Болезни печени. Болезни билиарной системы. Болезни поджелудочной железы. Болезни почек : руководство / В.А. Визир, И.Б. Приходько. - Вінниця : Нова книга, 2007. - 400 с.
5. « Лучевая диагностика: желудочно-кишечный тракт», dx-direct 2010 г  
«Лучевая диагностика заболеваний пищевода и желудка», Г.Е.Труфанов, С.Д.Рудь, С.С. Багненко, 2004г.  
Петров В.И. «Клинико-рентгенологическая диагностика кишечной непроходимости»// М., Медицина, 1964.  
Абалин А.И., Жакова И.И., Туровский Б.М. «Стандартизованное рентгенологическое исследование в диагностике опухолей толстой кишки» // Вестн.рентгенологии и радиологии – 1992.-№,3  
«Лучевая диагностика заболеваний пищеварительного тракта современные тенденции» Васильев А.Ю., Ратников В.А., Гриневиц В.Б., Лубашев Я.А. Москва, Государственный медико-стоматологический университет, Санкт-Петербург, Военно-медицинская академия 2008г

Методичну розробку склала доцент, к.м.н. Туманська Н. В.

### 1.13. МЕТОДИЧНА РОЗРОБКА ПРАКТИЧНОГО ЗАНЯТТЯ

**ТЕМА: Комплексне променеве дослідження печінки та жовчовивідних шляхів.**

Тривалість – 3 акад. години

Місце – навчальна кімната,  
відділення променевої діагностики

#### 1. АКТУАЛЬНІСТЬ ТЕМИ І МОТИВАЦІЯ ДЛЯ ЇЇ ВИВЧЕННЯ.

В останні роки у багатьох країнах світу відмічається зростання числа захворювань гепатопанкреатобіліарної системи (ГПБС). Це стосується в першу чергу хронічних та вроджених захворювань печінки, а також вродженої патології жовчовивідної системи.

Диференціальна діагностика патології ГПБС тільки на основі клініко-лабораторних даних досить складна, оскільки захворювання мають широкий спектр клінічних проявів. Це диктує необхідність залучення до діагностичного алгоритму всього комплексу інструментальних

методів дослідження з метою остаточної верифікації діагнозу та вибору оптимальної тактики лікування хворої людини. Тобто, своєчасна рання діагностика і своєчасне лікування захворювань ГПБС є актуальним завданням для великої групи пацієнтів як в педіатричній, так і хірургічній клініках. Адекватний діагностично-лікувальний алгоритм, в свою чергу, сприяє покращенню якості життя людей.

У зв'язку з вищезазначеним, знання основних методів променевого дослідження ГПБС необхідно лікарів будь-якої спеціальності.

## **2. МЕТА І ЗАВДАННЯ ЗАНЯТТЯ.**

1. Показати діагностичне значення променевих методів дослідження ГПБС.
2. Навчити студентів правильній оцінці даних анамнезу та фізикального обстеження для визначення найбільш ефективних та найменш небезпечних методів променевої діагностики захворювань ГПБС.
3. Побудувати вірний алгоритм послідовного проведення променевого дослідження ГПБС.
4. Вірно оцінити та аналізувати отримані діагностичні зображення.

## **3. ДИДАКТИЧНА МЕТА.**

1. Детально розглянути променеві методи дослідження ГПБС.
2. Вивчити показання, протипоказання і підготовку до проведення рентгенографії, сонографії, томографії, радіонуклідного дослідження ГПБС.
3. Оволодіти методиками проведення рентгенографії, сонографії, томографії, радіонуклідного дослідження ГПБС.
4. Навчити студентів визначати анатомічний об'єкт дослідження та локалізацію.
5. Знати зображення здорового органу, та відокремлювати від патологічно зміненого.
6. Навчити оцінювати результати використаного методу променевого дослідження органів черевної порожнини.

## **4. ОБЛАДНАННЯ ЗАНЯТТЯ.**

1. Ілюстрації: таблиці, слайди.
2. Набір рентгенограм, сонограм, комп'ютерних і МРТ-томограм та CD- дисків з дослідженнями навчальних й обстежуваних хворих.
3. Контрастні речовини.
4. Негатоскоп, ноутбук.
5. Дозиметр.
6. Історія хвороби та амбулаторні картки обстежуваних хворих.
7. Тести, еталони, ситуаційні задачі.

## **5. ПЛАН ТА ОРГАНІЗАЦІЙНА СТРУКТУРА ЗАНЯТТЯ .**

Етапи заняття	Час, хв	Обладнання
1.Організаційні моменти	5	Навчальний журнал
2.Проведення, демонстрація променевого дослідження	40	Кабінети з наявним обладнанням (R-апарат, УЗД-апарат, КТ-апарат)
3.Аналіз рентгенограм	10	Набір рентгенограм, сонограм, томограм, сцинтиграм. Ноутбук
4.Аналіз сонограм	10	Набір рентгенограм, сонограм, томограм, сцинтиграм. Ноутбук
5.Аналіз томограм	10	Набір рентгенограм, сонограм, томограм, сцинтиграм. Ноутбук

6. Аналіз сцинтиграм	10	Набір рентгенограм, сонограм, томограм, сцинтиграм. Ноутбук
7. Клінічний розбір з опитуванням студентів	30	Набір рентгенограм, сонограм, томограм, сцинтиграм. Ноутбук
8. Контроль кінцевого рівня знань	20	Набір рентгенограм, сонограм, томограм, ноутбук, тести, еталони, ситуаційні завдання, навчальні аналізи.

#### 6. МЕТОДИКА ПРОВЕДЕННЯ ЗАНЯТТЯ.

1. Вступне слово викладача з поясненням цілей заняття. Визначення теми заняття та його задач. Відповіді на питання.
2. Контрольна перевірка виконання домашнього завдання та корекція початкового рівня знань.
3. Знайомство з відділенням променевої діагностики та його кабінетами.
4. Знайомство з клінічними історіями хворих, показаннями, принципами та методами проведення рентгенологічного, сонографічного, томографічного досліджень і їх результатами.
5. Кожний студент отримує променеве зображення різних відділів ГПБС у виді рентгенограм, томограм, сонограм та інш., для їх послідовного аналізу по визначеному шаблону.
6. Студент повинен в альбомі дати схематичне зображення отриманої нормальної діагностичної картини.
7. Кожний студент повинен під контролем викладача оволодіти методикою порівнянного аналізу різних відділів ГПБС, та пояснити їх контрастне зображення.
8. Відповіді викладача на питання студентів.
9. Після закінчення спільного клінічного розбору проводиться контроль знань студентів. Застосовується тестування, рішення ситуаційних клінічних задач.
10. Особиста самостійна робота студентів на заняттях за допомогою навчальної програми.
11. Оцінка викладачем результатів заняття: кожному студенту виставляється оцінка з врахуванням результатів опитування та контролю знань.
12. Пояснення наступного домашнього завдання.

Вступне слово викладача: мотивація для вивчення теми, мета заняття.

На початку заняття шляхом опитування студентів розглядаються питання променевого дослідження гепатопанкреатобіліарної системи. Визначається діагностична роль кожного променевого методу. Опитуючи студентів, викладач знайомить їх з променевими методами і їх діагностичною цінністю, показаннями і протипоказаннями, принципами методик проведення рентгенологічного, сонографічного, томографічного і інших променевих досліджень ГПБС.

Кожен студент під безпосереднім контролем викладача засвоює методи променевого дослідження хворого.

Викладач відзначає, що УЗД є першим етапом променевого дослідження органів черевної порожнини та ведучим методом в скринінговому обстеженні пацієнтів із захворюваннями органів ГПБС.

В більшості випадків вроджених та набутих захворювань печінки УЗД проводиться для динамічного спостереження за ефективністю лікування патологічного процесу на основі вивчення структурно-функціональних змін органу.

У діагностичному відділенні, за допомогою апарата для ультразвукової діагностики викладач практично знайомить студентів з методом УЗД органів черевної порожнини, його перевагами і недоліками, методикою дослідження, варіантами апаратів і датчиків.

Фіксується увага, що томографічні методи - магнітно-резонансна томографія (МРТ) та комп'ютерна томографія (КТ) відносяться до найсучасніших методів діагностики та мають безперечні переваги у виявленні захворювань ГПС. В першу чергу це стосується вогнищевих уражень – пухлин різної етіології, кіст та абсцесів, точність діагностики яких досягає 100%.

Увага студентів фіксується на тому, що МРТ в даний час являє собою один з провідних та високоінформативних методів візуалізації гепатопанкреатобіліарної системи та селезінки завдяки високій тканинній контрастності зображення, відсутності радіаційного впливу, можливості отримання зрізів в будь-якій площині. Крім того, МРТ - неінвазивний метод, що дозволяє без застосування штучного контрастування та інтервенції отримувати цілісне зображення жовчовивідної та судинної систем в умовах їх природного функціонування.

Під час опитування студентів визначається діагностична цінність МРТ гепатопанкреатобіліарної зони та селезінки. Звертається увага на показання до МРТ гепатопанкреатобіліарної зони та селезінки.

Підкреслюється, що застосування парамагнітних контрастних речовин дозволяє значно підвищити діагностичні можливості методу.

Встановлюється значення рентгенівської комп'ютерної томографії в дослідженні ГПС. Нині рентгенівська КТ є одним з найбільш високоінформативних методів візуалізації гепатопанкреатобіліарної системи та селезінки. КТ є переважним методом діагностики при визначенні стадії пухлин і в діагностиці запалення та абсцесів.

В кабінеті комп'ютерної томографії студенти повинні чітко усвідомлювати, що променеве навантаження на пацієнта за час дослідження збільшується в декілька разів в порівнянні з традиційними рентгенологічними методами, а тому у кожного пацієнта повинні бути чіткі показання.

Під час демонстрації студентам томографічного дослідження пацієнтів викладач пояснює показання до мультиспіральної КТ ГПС.

Обов'язково треба звернути увагу студентів на те, що безконтрастна рентгенологічна візуалізація гепатобіліарної зони, підшлункової залози та селезінки малоінформативна, дозволяє виявляти лише рентгеноконтрастні конкременти середніх і великих розмірів в проекції жовчного міхура, тому рентгенологічні дослідження ґрунтуються на контрастуванні жовчного міхура, жовчних і панкреатичних шляхів рентгеноконтрастними речовинами, що містять йод.

При рентгенологічному дослідженні гепатопанкреатобіліарної зони застосовують іонні (урографін, гіпак) і неіонні (омніпак, візіпак) водорозчинні йодовмісні препарати. Контрастна речовина може вводитися різними способами, однак методики з парентеральним введенням рентгеноконтрастних препаратів в даний час не використовуються, застосовують методи прямого контрастування жовчних проток. Шляхи введення рентгеноконтрастних речовин визначають назву методу.

Викладач пояснює рентген контрастні методики дослідження ГПС, такі як *холецистографія, хол ангіографія, холангіохолецистографія ендоскопічна ретроградна холангіопанкреатографія (ЕРХПГ), черезшкірна черезпечінкова хол ангіографія, інтраопераційна холангіографія холангіофістулографія.*

У рентгенологічному відділенні, відділенні ультразвукової діагностики, кабінеті томографії студентів практично знайомлять з різними методами і методиками дослідження ГПС. При цьому розглядаються питання підготовки хворого до обстеження, спеціальні методики і контрастні речовини. Визначаються показання та протипоказання до застосування кожного методу при різних захворюваннях. У процесі дослідження викладач демонструє студентам методики проведення ультразвукового, томографічного, рентгенологічного дослідження в відділеннях променевої діагностики і пояснює техніку його виконання, демонструє студентам нормальну променеву анатомію та різні патологічні зміни.

Студенти беруть активну участь у виконанні променевого дослідження ГПС. Під час проведення променевого обстеження хворих, студенти обов'язково збирають анамнез захворювання, знайомляться зі скаргами й історією хвороби хворих, визначають клінічні прояви хвороби.

Потім, викладач роздає студентам нормальні рентгенограми, сонограми, томограми органів ГПС. По 5-7 хвилин кожний студент у присутності всієї групи демонструє рентгенограми,

томограми на негатоскопі та сонограми. Кожен студент під безпосереднім контролем викладача вивчає нормальну анатомію гепатопанкреатобіліарної системи за допомогою променевих зображень.

*Променева анатомія.* Студенти повинні чітко знати ультразвукову, томографічну і рентгенологічну анатомію печінки, жовчовивідних шляхів, підшлункової залози і селезінки, зіставляти топографічні особливості зображень, отриманих при проведенні КТ-, МРТ- та УЗ-досліджень.

В кабінеті ультразвукової діагностики викладач пояснює, що ультразвукове дослідження проводиться поліпозиційно та поліпроекційно, демонструє нормальну УЗ-анатомію в процесі дослідження.

*КТ-анатомія.* При нативному КТ дослідженні застосовують контрастування per os шлунково-кишкового тракту йодовмісними водорозчинними рентгеноконтрастними препаратами або спеціальним сульфатом барію для рентгенівської КТ.

Викладач пояснює в яких випадках застосовують внутрішньовенне болюсне введення йодовмісного рентгеноконтрастного препарату за допомогою автоматичного шприца, який забезпечує введення 100-150 мл зі швидкістю 3-4 мл/с.

У процесі розбору рентгенограм і МР-томограм викладач пояснює нормальну рентген і МР анатомію органів ГПБС, анатомію жовчовивідної системи при рентгеноконтрастному дослідженні.

Проводиться розбір радіонуклідного дослідження гепатобіліарної системи і селезінки. Викладач доводить до відома студентів, що при широкому застосуванні в клінічній практиці УЗД, КТ та МРТ, радіонуклідна діагностика гепатобіліарної системи направлена на дослідження функції печінки, жовчовивідної системи та стану ретикуло-ендотеліальної системи.

Викладач пояснює методи, принципи, показання і протипоказання до гепатосцинтиграфії, гепатобілісцинтиграфії, однофотонної емісійної комп'ютерної томографії, позитронно-емісійної томографії гепатопанкреатобіліарної системи і сцинтиграфічну картину. Акцентується увага на використанні і властивостях радіофармпрепаратів.

Кожний зі студентів під безпосереднім контролем викладача засвоює променеві зображення різних відділів гепатопанкреатобіліарної системи за допомогою аналізу рентгенограм, томограм, сонограм і записів променевих досліджень.

Студент повинен в альбомі дати схематичне зображення нормальної рентгенографічної, сонографічної, томографічної картини органів ГПБС, дати пояснення отриманого зображення, провести анатомо-променеве поєднання.

Викладач зі студентами проводить клінічний розбір досліджених пацієнтів. Стосовно кожного випадка визначаються показання та протипоказання до застосування того чи іншого метода променевої діагностики.

В учбовій кімнаті проводиться розбір одержаних результатів променевого зображення з урахуванням особливостей анатомічної будови пацієнтів, обговорення діагностичного значення кожного метода в кожному конкретному випадку.

У процесі клінічного розбору в учбовій кімнаті проводиться опитування студентів з усіх питань теми заняття. Також, використовується читання рентгенограм, сонограм, томограм, тестування, рішення ситуаційних клінічних завдань.

Після цього виставляється оцінка кожному студентові з урахуванням результатів опитування і контролю знань.

## **7. УДРС. САМОСТІЙНА РОБОТА СТУДЕНТІВ.**

1. Вивчення й аналіз даних історій хвороби або амбулаторних карток.
2. Вивчення схем послідовного аналізу діагностичного зображення.
3. Складання протоколу дослідження.
4. Схематичне зображення отриманого зображення на рентгенограмі, томограмі, сонограмі.
5. Самостійний опис рентгенограм, сонограм, рентгенограм з висновками о характерних змінах та клініко-променеві поєднання.

6. Формування рентгенологічного, сонографічного, томографічного висновку.
7. Рішення наданих ситуаційних клінічних задач.

### **8. ПЕРЕЛІК ПИТАНЬ ДЛЯ САМОКОНТРОЛЮ.**

1. Променеві методи дослідження гепатопанкреатобіліарної системи.
  2. Рентгенологічне дослідження жовчовидільної системи.
3. Різновиди холангіографії, показання до проведення кожної методики.
  4. Рентгеноанатомія жовчовидільної системи.
5. Показання до проведення ультразвукового дослідження гепатопанкреатобіліарної системи та селезінки.
6. Ультразвукова анатомія печінки, жовчовивідної системи, підшлункової залози і селезінки.
  7. Показання до КТ гепатопанкреатобіліарної системи та селезінки.
8. Показання до МРТ печінки, жовчного міхура, підшлункової залози і селезінки.
9. Методики радіонуклідної діагностики захворювань жовчовидільної системи.
  10. Променева діагностика захворювань жовчного міхура.
  11. Радіонуклідні методи дослідження гепатобіліарної системи.
12. Радіонуклідні методи дослідження ретикуло-ендотеліальної системи печінки.
  13. Методика УЗ дослідження жовчного міхура та його нормальна рентгенологічна картина.
  14. Методики променевого дослідження селезінки, нормальна анатомія.
  15. Променева діагностика при травмах органів ГПС, алгоритм променевого дослідження.

### **9. В РЕЗУЛЬТАТІ ВИВЧЕННЯ ТЕМИ СТУДЕНТИ ПОВИННІ ЗНАТИ:**

1. Методи променевого дослідження ГПС.
2. Показання та протипоказання до застосування того чи іншого променевого методу дослідження
  3. Переваги та недоліки того чи іншого променевого методу дослідження ГПС
  4. План променевого дослідження
  5. Підготовка хворих до УЗД, КТ, МРТ органів ГПС.
  6. Захист хворих від дії іонізуючого опромінення.
  7. Нормальна променева анатомія органів ГПС.
  8. Алгоритм променевого дослідження органів ГПС.

### **ВМІТИ:**

9. Обрати оптимальний метод променевого дослідження при різній патології.
10. Скласти алгоритм променевого дослідження при різній патології.
11. Вирізнити нормальну променеву анатомію ділянки тіла від патологічної.
12. Проаналізувати скіалогічну картину рентгенівського знімку, КТ зображення.
13. Проаналізувати сонографічне, доплерографічне зображення при УЗД.
14. Інтерпретувати сканограми, сцинтиграми при проведенні радіонуклідного дослідження.
15. Проаналізувати МРТ зображення.
16. Оцінити результати використаного методу променевого дослідження різної патології.

### **10. РЕКОМЕНДОВАНА ЛІТЕРАТУРА.**

#### Основна

1. Ковальський О. В. Радіологія. Променева терапія. Променева діагностика : підруч. для студ. вищ. мед. навч. закл. IV рівня акредитації / О. В. Ковальський, Д. С. Мечев, В. П. Данилевич. - 2-ге вид. - Вінниця : Нова книга, 2017. - 512 с.

2. Линденбрaтен Л. Д. Медицинская радиология : (основы лучевой диагностики и лучевой терапии) : учебное пособие / Л.Д. Линденбрaтен, И.П. Королук. - 2-е изд., перераб. и доп. - М. : Медицина, 2000. - 672 с.
3. Рентгенодіагностика : навч. посібник / за ред. В.І. Мілька. - Вінниця : Нова книга, 2005. - 352 с.
4. Променева діагностика: [В 2 т.] / [Коваль Г. Ю., Мечев Д. С., Сиваченко Н. П. та ін.] ; за ред. Г. Ю. Коваль. – К. : Медицина України, 2009. – Т. II. – 682 с.
5. Радіологія : підручник. Т. 1. Променева діагностика / М. С. Каменецький [та ін.] ; за ред. М. С. Каменецького. - Донецьк : Вебер, 2011. - 401 с.
6. Вибрані лекції з радіонуклідної діагностики та променевої терапії : навч. посіб. / за ред. А.П. Лазаря. - Вінниця : Нова книга, 2006. - 200 с.

**Додаткова:**

7. Линденбрaтен Л.Д., Лясс Ф.М. Медицинская радиология. 3-е изд., перераб. и доп. М.: Медицина, 1986. 368 с.
8. Меллер Т., Райв Э. Норма при КТ- и МРТ-исследованиях. М.: изд. МЕДпресс-информ, 2008. 256 с.
9. Визир В. А. Ультразвуковая диагностика в практике врача-терапевта : Болезни печени. Болезни билиарной системы. Болезни поджелудочной железы. Болезни почек : руководство / В.А. Визир, И.Б. Приходько. - Вінниця : Нова книга, 2007. - 400 с.
10. Радіологія : підруч. для студ. вищ. мед. навч. закл. IV акредитації. Т. 2. Основи променевої терапії / М. С. Каменецький [та ін.] ; за ред. М. С. Каменецького. - Донецьк : Ноулідж. Донецьке відділення, 2013. - 103 с.
11. Клінічна доплерівська ультрасонографія : пер. з англ. / за ред. П.Л. Аллана, П.А. Даббінса, М.А. Позняка, В.Н. Макдікена. - 2-е вид. - Львів : Медицина світу, 2007. - 374 с.
12. Биссет Р. А. Дифференциальный диагноз при абдоминальном ультразвуковом исследовании : справочное издание / Р.А. Биссет, А.Н. Хан; Пер. с англ. М.Л. Климовой, Под ред. С.И. Пиманова, В.С. Пилотовича, Е.А. Улезко. - 2-е изд. - М. : Мед. лит., 2007.
13. Пыков М.И., Соколов Ю.Ю., Никулина И.С. Рентгеноультразвуковая диагностика аномалий развития и заболеваний панкреатобилиарной системы у детей. М.: изд. Видар-М, 2009. — 136 с.
14. Труфанов Г.Е. Лучевая диагностика заболеваний поджелудочной железы.СПб.: изд. ЭЛБИ, 2011. — 288 с.

Методичну розробку склала доцент, к.м.н. Туманська Н. В.

## **Підрозділ 5.**

### **ЗА ТЕМОЮ: ПРОМЕНЕВЕ ДОСЛІДЖЕННЯ СЕЧОВИДІЛЬНОЇ І СТАТЕВОЇ СИСТЕМ.**

#### **1.14. МЕТОДИЧНА РОЗРОБКА ПРАКТИЧНОГО ЗАНЯТТЯ**

##### **ТЕМА: Променева дослідження сечовидільної системи.**

Тривалість – 3 акад. години

Місце – навчальна кімната,

відділення променевої діагностики

#### **1. АКТУАЛЬНІСТЬ ТЕМИ І МОТИВАЦІЯ ДЛЯ ЇЇ ВИВЧЕННЯ.**

Незважаючи на можливості використання в сучасній урологічній клініці різноманітних інструментальних методів дослідження, рентгенологічний (в разі правильного вибору методики, використання рентгеноконтрастних препаратів і досконалої апаратури), який дозволяє виявити анатомо-морфологічні та функціональні зміни в нирках і сечовивідних шляхах, залишається провідним при багатьох захворюваннях.

Діагностична цінність як різноманітних інструментальних, так і суто рентгенологічних методик при різних уронефрологічних захворюваннях неоднозначна. Методи дослідження відрізняються і травматичністю, тобто несприятливими наслідками для хворого. Тому в своєму виборі лікар повинен керуватись глибоким знанням принципу методу, техніки виконання, значущістю отриманих результатів для даної особи, знати, як підготувати хворого для дослідження, та не забувати про можливі ускладнення. Першочерговими умовами мають бути одержання найвірогідніших даних про стан обстежуваного за найкоротший час і з найменшими наслідками для пацієнта.

Для виявлення морфологічних змін сечовивідної системи використовують ультразвукове дослідження, КТ, МРТ. Контрастні рентгенологічні і радіонуклідні методики дозволяють діагностувати порушення функції нирок.

Проте слід завжди пам'ятати, що лише інтегральне мислення лікаря і його різнобічні знання можуть бути надійною основою для повного уявлення про морфологічний субстрат і зумовлені ним функціональні зміни в організмі, спричинені конкретним захворюванням нирок і сечовивідних шляхів.

При дослідженні необхідно одержати інформацію не тільки відносно діагностики, а й щодо тактики лікування. Обстеження має бути клінічно обґрунтованим, компетентно виконаним і інтерпретованим та позитивно впливати на лікування хворого.

Тому знання основних методів променевого дослідження сечовидільної системи необхідно знати майбутньому лікарєві.

## **2. МЕТА І ЗАВДАННЯ ЗАНЯТТЯ.**

1. Показати діагностичне значення променевих методів дослідження нирок і сечовивідних шляхів.
2. Навчити студентів правильній оцінці даних анамнезу та фізикального обстеження для визначення найбільш ефективних та найменш небезпечних методів променевої діагностики захворювань нирок і сечовивідних шляхів.
3. Побудувати вірний алгоритм послідовного проведення променевого дослідження нирок і сечовивідних шляхів.
4. Вірно оцінити та аналізувати отримані діагностичні зображення.

## **3. ДИДАКТИЧНА МЕТА.**

1. Детально розглянути променеві методи дослідження нирок і сечовивідних шляхів .
2. Вивчити показання, протипоказання і підготовку до проведення рентгенографії, сонографії, томографії, радіонуклідного дослідження нирок і сечовивідних шляхів.
3. Оволодіти методиками проведення рентгенографії, сонографії, томографії, радіонуклідного дослідження нирок і сечовивідних шляхів.
4. Навчити студентів визначати анатомічний об'єкт дослідження та локалізацію.
5. Знати зображення здорового органу, та відокремлювати від патологічно зміненого.
6. Навчити оцінювати результати використаного методу променевого дослідження нирок і сечовивідних шляхів.

## **4. ОБЛАДНАННЯ ЗАНЯТТЯ.**

1. Ілюстрації: таблиці, слайди.
2. Набір рентгенограм, сонограм, комп'ютерних і МРТ-томограм та CD- дисків з дослідженнями навчальних й обстежуваних хворих.
3. Контрастні речовини.
4. Негатоскоп, ноутбук.
5. Дозиметр.
6. Історія хвороби та амбулаторні картки обстежуваних хворих.



7. Тести, еталони, ситуаційні задачі.

### 5. ПЛАН ТА ОРГАНІЗАЦІЙНА СТРУКТУРА ЗАНЯТТЯ.

Етапи заняття	Час, хв	Обладнання
1. Організаційні моменти	5	Навчальний журнал
2. Проведення, демонстрація променевого дослідження	40	Кабінети з наявним обладнанням (R-апарат, УЗД-апарат, КТ-апарат)
3. Аналіз рентгенограм	10	Набір рентгенограм, сонограм, томограм, сцинтиграм. Ноутбук
4. Аналіз сонограм	10	Набір рентгенограм, сонограм, томограм, сцинтиграм. Ноутбук
5. Аналіз томограм	10	Набір рентгенограм, сонограм, томограм, сцинтиграм. Ноутбук
6. Аналіз сцинтиграм	10	Набір рентгенограм, сонограм, томограм, сцинтиграм. Ноутбук
7. Клінічний розбір з опитуванням студентів	30	Набір рентгенограм, сонограм, томограм, сцинтиграм. Ноутбук
8. Контроль кінцевого рівня знань	20	Набір рентгенограм, сонограм, томограм, ноутбук, тести, еталони, ситуаційні завдання, навчальні аналізи.

### 6. МЕТОДИКА ПРОВЕДЕННЯ ЗАНЯТТЯ.

1. Вступне слово викладача з поясненням цілей заняття. Визначення теми заняття та його задач. Відповіді на питання.
2. Контрольна перевірка виконання домашнього завдання та корекція початкового рівня знань.
3. Робота у відділенні променевої діагностики та його кабінетах.
4. Знайомство з клінічними історіями хворих, показаннями, принципами та методами проведення рентгенологічного, сонографічного, томографічного досліджень і їх результатами.
5. Кожний студент отримує променеве зображення нирок і сечовивідних шляхів у виді рентгенограм, томограм, сонограм та інш., для їх послідовного аналізу по визначеному шаблону.
6. Студент повинен в альбомі дати схематичне зображення отриманої нормальної діагностичної картини.
7. Кожний студент повинен під контролем викладача оволодіти методикою порівняльного аналізу різних відділів сечовидільних шляхів, та пояснити їх контрастне зображення.
8. Відповіді викладача на питання студентів.
9. Після закінчення спільного клінічного розбору проводиться контроль знань студентів. Застосовується тестування, рішення ситуаційних клінічних задач.
10. Особиста самостійна робота студентів на заняттях за допомогою навчальної програми.
11. Оцінка викладачем результатів заняття: кожному студенту виставляється оцінка з врахуванням результатів опитування та контролю знань.

## 12. Пояснення наступного домашнього завдання.

Вступне слово викладача: мотивація для вивчення теми, мета заняття.

На початку заняття шляхом опитування студентів розглядаються питання променевого дослідження нирок і сечовивідних шляхів. Визначається діагностична роль кожного променевого методу.

Променеві методи дослідження - рентгенодіагностика, УЗД, КТ, МРТ та радіонуклідний метод, займають лідируюче положення в діагностиці патологій сечовидільної системи.

Опитуючи студентів, викладач знайомить їх з променевими методами і їх діагностичною цінністю, показаннями і протипоказаннями, принципами методик проведення рентгенологічного, сонографічного, томографічного і інших променевих досліджень нирок і сечовивідних шляхів.

Методи, які застосовуються для променевого вивчення нирок і сечовивідних шляхів: ультразвукове дослідження, магнітно-резонансна томографія, комп'ютерна томографія, рентгенологічний метод, радіоізотопний метод.

Поява нових високоінформативних методів, таких, як КТ, МРТ, ПЕТ, значно підвищило достовірність променевої діагностики захворювань і пошкоджень нирок і сечовивідних шляхів.

Кожен студент під безпосереднім контролем викладача засвоює методи променевого дослідження хворого.

Викладач відзначає, що УЗД є першим етапом променевого дослідження нирок і сечовивідних шляхів. В даний час займає центральне місце в дослідженнях нирок і сечовивідних шляхів через високу інформативність в оцінці стану паренхіматозних органів, рідинних структур, відсутність променевого навантаження та інвазивності.

Обов'язково треба звернути увагу студентів на те, що оглядова рентгенографія черевної порожнини та заочеревинного простору - виконується на першому етапі дослідження нирок і сечових шляхів, завжди передує дослідженням із застосуванням рентгеноконтрастних речовин, дозволяє виявити рентгенопозитивні конкременти, звапніння м'яких тканин та оцінити стан кишківника

Екскреторна урографія Викладач акцентує увагу учнів на методиці дослідження.

Ортостатична проба.

Якщо видільна функція нирок знижена і неможливо контрастувати сечовидільну систему шляхом внутрішньовенного введення препарату, застосовують ретроградну пієлографію. Якщо видільна функція нирок знижена і неможливо контрастувати сечовидільну систему шляхом внутрішньовенного введення препарату, застосовують ретроградну пієлографію.

Антеградна пієлографія

Цистографія - рентгенологічне контрастне дослідження сечового міхура. низхідна ретроградна Мікційна

Ангіографія нирок - рентгенологічне контрастне дослідження судин нирок

*Показання до ангіографії нирок*

У рентгенологічному відділенні, відділенні ультразвукової діагностики, кабінеті томографії студентів практично знайомлять з різними методами і методиками дослідження нирок і сечовивідних шляхів. При цьому розглядаються питання підготовки хворого до обстеження, спеціальні методики і контрастні речовини. Визначаються показання та протипоказання до застосування кожного методу при різних захворюваннях.

У процесі дослідження викладач демонструє студентам методики проведення ультразвукового, томографічного, рентгенологічного дослідження в відділеннях променевої діагностики і пояснює техніку його виконання, демонструє студентам нормальну променеву анатомію та різні патологічні зміни.

Студенти беруть активну участь у виконанні променевого дослідження нирок і сечовивідних шляхів. Під час проведення променевого обстеження хворих, студенти обов'язково збирають анамнез захворювання, знайомляться зі скаргами й історією хвороби хворих, визначають клінічні прояви хвороби.

Потім, викладач роздає студентам нормальні рентгенограми, сонограми, томограми нирок і сечовивідних шляхів. По 5-7 хвилин кожний студент у присутності всієї групи демонструє рентгенограми, томограми на негатоскопі та сонограми. Кожен студент під безпосереднім контролем викладача вивчає нормальну анатомію нирок і сечовивідних шляхів за допомогою променевих зображень.

Студенти повинні чітко знати ультразвукову, томографічну і рентгенологічну анатомію нирок, сечоводів, сечового міхура, зіставляти топографічні особливості зображень, отриманих при проведенні КТ-, МРТ- та УЗ-досліджень.

В кабінеті ультразвукової діагностики викладач пояснює, що ультразвукове дослідження проводиться поліпозиційно та поліпроекційно, демонструє нормальну УЗ-анатомію в процесі дослідження.

*Проводиться розбір радіонуклідного дослідження нирок*

Викладач доводить до відома студентів, що радіонуклідні методи дослідження нирок дозволяють вивчити анатомо-топографічні особливості нирок, оцінити клубочкову фільтрацію, каналцеву секрецію, уродинаміку, стан паренхіми та кровопостачання нирок. Головна перевага - можливість діагностики функціональних порушень нирок на початкових стадіях, які практично неможливо встановити за допомогою інших променевих методів.

Радіонуклідні методи дослідження нирок ділять на невізуалізуючі (ренографія) і візуалізуючі (статична та динамічна сцинтиграфія нирок, радіонуклідна ангіографія нирок). Методика дослідження На ренографічній кривій виділяють 3 сегменти: 1 - судинний; 2 - секреторний; 3 – екскреторний.

Студент повинен в альбомі дати схематичне зображення нормальної рентгенографічної, сонографічної, томографічної картини нирок і сечовивідних шляхів, дати пояснення отриманого зображення, провести анатомо-променево поєднання.

Викладач зі студентами проводить клінічний розбір досліджених пацієнтів. Стосовно кожного випадка визначаються показання та протипоказання до застосування того чи іншого метода променевої діагностики.

В учбовій кімнаті проводиться розбір одержаних результатів променевого зображення з урахуванням особливостей анатомічної будови пацієнтів, обговорення діагностичного значення кожного метода в кожному конкретному випадку.

У процесі клінічного розбору в учбовій кімнаті проводиться опитування студентів з усіх питань теми заняття. Також, використовується читання рентгенограм, сонограм, томограм, тестування, рішення ситуаційних клінічних завдань.

Після цього виставляється оцінка кожному студентові з урахуванням результатів опитування і контролю знань.

### **7. УДРС. САМОСТІЙНА РОБОТА СТУДЕНТІВ.**

1. Вивчення й аналіз даних історій хвороби або амбулаторних карток.
2. Вивчення схем послідовного аналізу діагностичного зображення.
3. Складання протоколу дослідження.
4. Схематичне зображення отриманого зображення на рентгенограмі, томограмі, сонограмі.
5. Самостійний опис рентгенограм, сонограм, рентгенограм з висновками о характерних змінах та клініко-променеві поєднання.
6. Формування рентгенологічного, сонографічного, томографічного висновку.
7. Рішення наданих ситуаційних клінічних задач.

### **8. ПЕРЕЛІК ПИТАНЬ ДЛЯ САМОКОНТРОЛЮ.**

1. Променеві методи дослідження нирок і сечовивідних шляхів.
2. Рентгенологічне дослідження нирок і сечовивідних шляхів.
3. Показання до проведення оглядової рентгенографії при дослідженні органів сечовиділення.
4. Рентгеноконтрастні методи дослідження сечовидільної системи.

5. Рентгенівська анатомія органів сечовиділення.
6. Різновиди урографії, показання до проведення кожної методики.
7. Рентгеноконтрастні речовини для дослідження сечовидільної системи.
8. Рентгеноанатомія нирок і сечовивідних шляхів.
9. Показання до проведення ультразвукового дослідження нирок і сечовивідних шляхів.
10. Ультразвукова анатомія нирок і сечовивідних шляхів.
11. Показання до проведення комп'ютерної томографії нирок і заочеревинного простору.
12. Показання до проведення магнітно-резонансної томографії нирок і сечовивідних шляхів.
13. Методики радіонуклідної діагностики захворювань нирок і сечовивідних шляхів.
14. Променева діагностика захворювань нирок і сечовивідних шляхів.
15. Радіонуклідне дослідження нирок.
16. Радіонуклідні методи дослідження нирок і сечовивідних шляхів.
17. Показання до проведення сонографії нирок і сечового міхура.
18. Ультразвукова анатомія нирок, сечового міхура.
19. Методика УЗ дослідження нирок і сечовивідних та нормальна сонографічна картина.
20. Методики променевого дослідження нирок і сечовивідних шляхів.
21. Променева діагностика при травмах нирок і сечовивідних шляхів, алгоритм променевого дослідження.

#### **9. В РЕЗУЛЬТАТІ ВИВЧЕННЯ ТЕМИ СТУДЕНТИ ПОВИННІ ЗНАТИ:**

1. Методи променевого дослідження нирок і сечовивідних шляхів.
2. Показання та протипоказання до застосування того чи іншого променевого методу дослідження нирок і сечовивідних шляхів.
3. Переваги та недоліки того чи іншого променевого методу дослідження нирок і сечовивідних шляхів.
4. План променевого дослідження нирок і сечовивідних шляхів.
5. Підготовка хворих до УЗД, КТ, МРТ нирок і сечовивідних шляхів.
6. Захист хворих від дії іонізуючого опромінення.
7. Нормальна променева анатомія нирок і сечовивідних шляхів.
8. Алгоритм променевого дослідження нирок і сечовивідних шляхів.

#### **ВМІТИ:**

1. Обрати оптимальний метод променевого дослідження при різній патології.
2. Скласти алгоритм променевого дослідження при різній патології.
3. Вирізнити нормальну променеву анатомію ділянки тіла від патологічної.
4. Проаналізувати скіалогічну картину рентгенівського знімку, КТ зображення.
5. Проаналізувати сонографічне, доплерографічне зображення при УЗД.
6. Інтерпретувати сканограми, сцинтиграми при проведенні радіонуклідного дослідження.
7. Проаналізувати МРТ зображення.
8. Оцінити результати використаного методу променевого дослідження різної патології.

#### **9. РЕКОМЕНДОВАНА ЛІТЕРАТУРА.**

##### **Основна**

1. Ковальський О. В. Радіологія. Променева терапія. Променева діагностика : підруч. для студ. вищ. мед. навч. закл. IV рівня акредитації / О. В. Ковальський, Д. С. Мечев, В. П. Данилевич. - 2-ге вид. - Вінниця : Нова книга, 2017. - 512 с.
2. Линденбратен Л. Д. Медицинская радиология : (основы лучевой диагностики и лучевой терапии) : учебное пособие / Л.Д. Линденбратен, И.П. Королук. - 2-е изд., перераб. и доп. - М. : Медицина, 2000. - 672 с.

3. Рентгенодіагностика : навч. посібник / за ред. В.І. Мілька. - Вінниця : Нова книга, 2005. - 352 с.
4. Променева діагностика: [В 2 т.] / [Коваль Г. Ю., Мечев Д. С., Сиваченко Н. П. та ін.] ; за ред. Г. Ю. Коваль. – К. : Медицина України, 2009. – Т. II. – 682 с.
5. Радіологія : підручник. Т. 1. Променева діагностика / М. С. Каменецький [та ін.] ; за ред. М. С. Каменецького. - Донецьк : Вебер, 2011. - 401 с.
6. Вибрані лекції з радіонуклідної діагностики та променевої терапії : навч. посіб. / за ред. А.П. Лазаря. - Вінниця : Нова книга, 2006. - 200 с.

**Додаткова:**

7. Линденбратен Л.Д., Лясс Ф.М. Медицинская радиология. 3-е изд., перераб. и доп. М.: Медицина, 1986. 368 с.
8. Меллер Т., Райв Э. Норма при КТ- и МРТ-исследованиях. М.: изд. МЕДпресс-информ, 2008. 256 с.
9. Зубарев А.В., Гажонова В.Е. Диагностический ультразвук. Уронефрология. / Практическое руководство. М., Видар, 2002. — 248 с., ил.
10. Квятковский Е.А., Квятковская Т.А. Ультрасонография и доплерография в диагностике заболеваний почек. — Днепропетровск: Новая идеология, 2005. — 318 с., ил.
11. Лелюк В.Г., Лелюк С.Э. Ультразвуковая ангиология (издание второе, дополненное и переработанное). — Москва: изд. Реальное время, 2003. — 322 с., ил.

Методичну розробку склала доцент, к.м.н. Туманська Н. В.

## **Підрозділ 5.**

### **ЗА ТЕМОЮ: ПРОМЕНЕВЕ ДОСЛІДЖЕННЯ СЕЧОВИДІЛЬНОЇ І СТАТЕВОЇ СИСТЕМ.**

#### **1.15. МЕТОДИЧНА РОЗРОБКА ПРАКТИЧНОГО ЗАНЯТТЯ**

**ТЕМА: Променеві ознаки окремих захворювань нирок та сечовивідних шляхів.**

Тривалість – 3 акад. години

Місце – навчальна кімната,  
відділення променевої діагностики

#### **1. АКТУАЛЬНІСТЬ ТЕМИ І МОТИВАЦІЯ ДЛЯ ЇЇ ВИВЧЕННЯ.**

Незважаючи на можливості використання в сучасній урологічній клініці різноманітних інструментальних методів дослідження, рентгенологічний (в разі правильного вибору методики, використання рентгеноконтрастних препаратів і досконалої апаратури), який дозволяє виявити анатомо-морфологічні та функціональні зміни в нирках і сечовивідних шляхах, залишається провідним при багатьох захворюваннях.

Діагностична цінність як різноманітних інструментальних, так і суто рентгенологічних методик при різних уронефрологічних захворюваннях неоднозначна. Методи дослідження відрізняються і травматичністю, тобто несприятливими наслідками для хворого. Тому в своєму виборі лікар повинен керуватись глибоким знанням принципу методу, техніки виконання, значущістю отриманих результатів для даної особи, знати, як підготувати хворого для дослідження, та не забувати про можливі ускладнення. Першочерговими умовами мають бути одержання найвірогідніших даних про стан обстежуваного за найкоротший час і з найменшими наслідками для пацієнта.

Для виявлення морфологічних змін сечовивідної системи використовують ультразвукове дослідження, КТ, МРТ. Контрастні рентгенологічні і радіонуклідні методики дозволяють діагностувати порушення функції нирок.

Проте слід завжди пам'ятати, що лише інтегральне мислення лікаря і його різнобічні знання можуть бути надійною основою для повного уявлення про морфологічний субстрат і зумовлені ним функціональні зміни в організмі, спричинені конкретним захворюванням нирок і сечовивідних шляхів.

При дослідженні необхідно одержати інформацію не тільки відносно діагностики, а й щодо тактики лікування. Обстеження має бути клінічно обґрунтованим, компетентно виконаним і інтерпретованим та позитивно впливати на лікування хворого.

Тому знання основних методів променевого дослідження сечовивідної системи необхідно знати майбутньому лікареві.

## **2. МЕТА І ЗАВДАННЯ ЗАНЯТТЯ.**

1. Показати діагностичне значення променевих методів дослідження нирок і сечовивідних шляхів.
2. Навчити студентів правильній оцінці даних анамнезу та фізикального обстеження для визначення найбільш ефективних та найменш небезпечних методів променевої діагностики захворювань нирок і сечовивідних шляхів.
3. Побудувати вірний алгоритм послідовного проведення променевого дослідження нирок і сечовивідних шляхів.
4. Вірно оцінити та аналізувати отримані діагностичні зображення основних захворювань нирок і сечовивідних шляхів: гострого і хронічного пієлонефриту, гломерулонефриту, циститу, сечокам'яної хвороби, пухлин нирок і сечовивідних шляхів та інших.

## **3. ДИДАКТИЧНА МЕТА.**

1. Детально розглянути променеві методи дослідження нирок і сечовивідних шляхів .
2. Вивчити показання, протипоказання і підготовку до проведення рентгенографії, сонографії, томографії, радіонуклідного дослідження нирок і сечовивідних шляхів.
3. Оволодіти методиками проведення рентгенографії, сонографії, томографії, радіонуклідного дослідження нирок і сечовивідних шляхів.
4. Навчити студентів визначати анатомічний об'єкт дослідження та локалізацію.
5. Знати зображення здорового органу, та відокремлювати від патологічно зміненого.
6. Навчити студентів аналізувати променеві симптоми захворювань нирок і сечовивідних шляхів.
7. Навчити оцінювати результати використаного методу променевого дослідження нирок і сечовивідних шляхів.
8. Вірно проводити клініко-променеві поєднання.

## **4. ОБЛАДНАННЯ ЗАНЯТТЯ.**

1. Ілюстрації: таблиці, слайди.
2. Набір рентгенограм, сонограм, комп'ютерних і МРТ-томограм та CD- дисків з дослідженнями навчальних й обстежуваних хворих.
3. Контрастні речовини.
4. Негатоскоп, ноутбук.
5. Дозиметр.
6. Історія хвороби та амбулаторні картки обстежуваних хворих.
7. Тести, еталони, ситуаційні задачі.

## **5. ПЛАН ТА ОРГАНІЗАЦІЙНА СТРУКТУРА ЗАНЯТТЯ .**

Етапи заняття	Час, хв	Обладнання
1. Організаційні моменти	5	Навчальний журнал

2.Проведення, демонстрація променевого дослідження	40	Кабінети з наявним обладнанням (R-апарат, УЗД-апарат, КТ-апарат)
3.Аналіз рентгенограм	10	Набір рентгенограм, сонограм, томограм, сцинтиграм. Ноутбук
4.Аналіз сонограм	10	Набір рентгенограм, сонограм, томограм, сцинтиграм. Ноутбук
5.Аналіз томограм	10	Набір рентгенограм, сонограм, томограм, сцинтиграм. Ноутбук
6.Аналіз сцинтиграм	10	Набір рентгенограм, сонограм, томограм, сцинтиграм. Ноутбук
7.Клінічний розбір з опитуванням студентів	30	Набір рентгенограм, сонограм, томограм, сцинтиграм. Ноутбук
8. Контроль кінцевого рівня знань	20	Набір рентгенограм, сонограм, томограм, ноутбук, тести, еталони, ситуаційні завдання, навчальні аналізи.

#### 6. МЕТОДИКА ПРОВЕДЕННЯ ЗАНЯТТЯ

1. Вступне слово викладача з поясненням цілі заняття. Визначення теми заняття та його задач. Відповіді на питання.
2. Контрольна перевірка виконання домашнього завдання та корекція початкового рівня знань.
3. Робота у відділенні променевої діагностики та його кабінетах.
4. Знайомство з клінічними історіями хворих, показаннями, принципами та методами проведення рентгенологічного, сонографічного, томографічного досліджень і їх результатами.
5. Кожний студент отримує променеве зображення нирок і сечовивідних шляхів у виді рентгенограм, томограм, сонограм та інш., для їх послідовного аналізу по визначеному шаблону.
6. Студент повинен в альбомі дати схематичне зображення отриманої нормальної і патологічної діагностичної картини.
7. Студентам необхідно відмітити променеві симптоми захворювання в кожному окремому випадку.
8. Дати анатоμο-фізіологічне пояснення виявленого симптому та провести клініко-променеве поєднання.
9. Кожний студент повинен під контролем викладача оволодіти методикою порівнянного аналізу різних відділів сечовидільних шляхів, та пояснити їх контрастне зображення.
10. Відповіді викладача на питання студентів.
11. Після закінчення спільного клінічного розбору проводиться контроль знань студентів. Застосовується тестування, рішення ситуаційних клінічних задач.
12. Особиста самостійна робота студентів на заняттях за допомогою навчальної програми.
13. Оцінка викладачем результатів заняття: кожному студенту виставляється оцінка з врахуванням результатів опитування та контролю знань.
14. Пояснення наступного домашнього завдання.

Вступне слово викладача: мотивація для вивчення теми, мета заняття.

На початку заняття шляхом опитування студентів розглядаються питання променевого дослідження нирок і сечовивідних шляхів. Визначається діагностична роль кожного променевого методу.

Викладач опитує студентів, студенти нагадують променеві методи і їх діагностичну цінність, показання і протипоказання, принципи і методики проведення рентгенологічного, сонографічного, томографічного і інших променевих досліджень нирок і сечовивідних шляхів.

Променеві методи дослідження - рентгенодіагностика, УЗД, КТ, МРТ та радіонуклідний метод, займають лідируюче положення в діагностиці патологій сечовидільної системи.

Методи, які застосовуються для променевого вивчення нирок і сечовивідних шляхів: ультразвукове дослідження, магнітно-резонансна томографія, комп'ютерна томографія, рентгенологічний метод, радіоізотопний метод.

Поява нових високоінформативних методів, таких, як КТ, МРТ, ПЕТ, значно підвищило достовірність променевої діагностики захворювань і пошкоджень нирок і сечовивідних шляхів.

Викладач нагадує, що УЗД є першим етапом променевого дослідження нирок і сечовивідних шляхів. В даний час займає центральне місце в дослідженнях нирок і сечовивідних шляхів через високу інформативність в оцінці стану паренхіматозних органів, рідинних структур, відсутність променевого навантаження та інвазивності.

У діагностичному відділенні, за допомогою апарата для ультразвукової діагностики викладач практично знайомить студентів з методом УЗД нирок і сечовивідних шляхів, його перевагами і недоліками, підготовкою до дослідження, методикою дослідження, варіантами апаратів і датчиків.

Викладач акцентує увагу на тому, що в більшості випадків вроджених та набутих захворювань нирок і сечовивідних шляхів УЗД проводиться для динамічного спостереження за ефективністю лікування патологічного процесу на основі вивчення структурно-функціональних змін органу.

Фіксується увага, що томографічні методи - магнітно-резонансна томографія (МРТ) та комп'ютерна томографія (КТ) відносяться до найсучасніших методів діагностики та мають безперечні переваги у виявленні захворювань нирок і сечовивідних шляхів. В першу чергу це стосується вогнищевих уражень – пухлин різної етіології, кіст та абсцесів, точність діагностики яких досягає 100%.

МРТ в даний час являє собою один з провідних та високоінформативних методів візуалізації нирок і сечовивідних шляхів завдяки високій тканинній контрастності зображення, відсутності радіаційного впливу, можливості отримання зрізів в будь-якій площині. Крім того, МРТ - неінвазивний метод, що дозволяє без застосування штучного контрастування та інтервенції отримувати цілісне зображення нирок і сечовивідних шляхів, їх судинної систем в умовах їх природного функціонування.

Під час опитування студентів визначається діагностична цінність МРТ нирок і сечовивідних шляхів. Звертається увага на те, що магнітно-резонансна томографія нирок і сечовивідних шляхів являє собою високоінформативний та широко застосовуваний метод візуалізації сечовидільної системи завдяки відсутності променевого навантаження й інвазивності, отриманню зображення в аксіальних, коронарних та сагітальних зрізах, виконання контрастного посилення без введення йодовмісних контрастних засобів.

Підкреслюється, що застосування парамагнітних контрастних речовин дозволяє значно підвищити діагностичні можливості методу.

Нагадується значення рентгенівської комп'ютерної томографії в дослідженні нирок і сечовивідної системи.

Під час проведення зі студентами томографічного дослідження пацієнтів викладач пояснює, що нині рентгенівська КТ це високоінформативний метод променевої візуалізації органів сечовидільної системи, призначений для діагностики об'ємних новоутворень, при визначенні стадії пухлин і в діагностиці запалення та абсцесів.



В кабінеті комп'ютерної томографії студенти повинні чітко усвідомлювати, що променеве навантаження на пацієнта за час дослідження збільшується в декілька разів в порівнянні з традиційними рентгенологічними методами, а тому у кожного пацієнта повинні бути чіткі показання.

Обов'язково звертається увага студентів на те, що оглядова рентгенографія черевної порожнини та заочеревинного простору - виконується на першому етапі дослідження нирок і сечових шляхів, завжди передує дослідженням із застосуванням рентгеноконтрастних речовин, дозволяє виявити рентгенопозитивні конкременти, звапніння м'яких тканин та оцінити стан кишківника, а екскреторна урографія – рентгенологічний метод дослідження сечовидільної системи, який ґрунтується на фізіологічній здатності нирок захоплювати з крові йодовані органічні сполуки, концентрувати їх і виділяти з сечею.

Викладач зі студентами проводять ортостатичну пробу: визначають розташування нирок з обох боків у вертикальному положенні пацієнта, потім порівнюють з їх розташуванням на знімках, виконаних в горизонтальному положенні. В нормі рухливість нирок не перевищує висоту одного хребця.

Студенти доповідають, що якщо видільна функція нирок знижена і неможливо контрастувати сечовидільну систему шляхом внутрішньовенного введення препарату, застосовують ретроградну пієлографію.

Студенти беруть активну участь у виконанні променевих досліджень ГПБС: ультразвукового, КТ, МРТ, рентгенологічного.

Під час проведення променевого обстеження хворих, студенти обов'язково збирають анамнез захворювання, знайомляться зі скаргами й історією хвороби хворих, визначають клінічні прояви хвороби.

Стосовно кожного випадка визначаються показання до застосування даної методики.

Викладач зі студентами проводить клінічний розбір основних патологічних променевих симптомів.

Потім, викладач роздає студентам рентгенограми, сонограми, томограми нирок і сечовивідних шляхів з різними варіантами патологічних змін. Кожний зі студентів під безпосереднім контролем викладача засвоює променеві ознаки захворювань нирок і сечовивідних шляхів за допомогою аналізу рентгенограм, томограм, сонограм і записів променевих досліджень.

По 5-7 хвилин кожний студент у присутності всієї групи демонструє рентгенограми, томограми на негатоскопі та сонограми з ознаками захворювань нирок і сечовивідних шляхів.

Кожен студент в альбомі малює схематичне зображення отриманої діагностичної картини, відмічає променеві симптоми захворювання в кожному окремому випадку, дає анатомо-фізіологічне пояснення виявленого симптому і проводить клініко-променеве поєднання.

Проводиться розбір одержаних результатів променевого зображення з урахуванням клінічної картини захворювання, обговорення їх діагностичного значення в кожному конкретному випадку. Далі, студенти проводять диференційну діагностику, вказуючи - з якими захворюваннями слід диференціювати виявлені променеві симптоми. УЗД, КТ, МРТ, оглядова рентгенографія, ретроградна пієлографія:

Екскреторна урографія Радіонуклідна ренографія Ангіографія Цистографія (низхідна, ретроградна)

Дифузні захворювання нирок Специфічні променеві симптоми багатьох дифузних захворювань нирок, що протікають без макроструктурних змін, відсутні, тому такі захворювання, як гострі і хронічні пієлонефрити, гломерулонефрити і нефропатії не можуть бути виявлені первинно при проведенні УЗД, КТ та МРТ.

Пієлонефрит гострий Пієлонефрит хронічний УЗД, КТ, МРТ, оглядова рентгенографія, ретроградна пієлографія: нирка частіше зменшена в розмірах Екскреторна урографія: уповільнення і зниження інтенсивності контрастування чашково-мискового комплексу.

Радіонуклідна ренографія: гіпоізостенуричний або афункціональний тип ренограми.

Гломерулонефрит гострий хронічний

Зморщена нирка

Вогнищеві захворювання нирок і сечового міхура

Пухлина нирки УЗД, КТ, МРТ: візуалізація об'ємного утворення Ангіографія: візуалізація судинної мережі пухлини Пухлина сечового міхура УЗД, МРТ: візуалізація самого пухлинного вузла різної форми, структури і щільності, з нерівним контуром.

Абсцес нирки УЗД, КТ, МРТ: візуалізація об'ємного утворення на стадії формування неправильної форми, з нерівними контурами, неоднорідним вмістом. Сформований абсцес - утворення округлої форми, в центрі - порожнина з однорідним рідинним густим вмістом і наявністю потовщеної стінки.

Кіста нирки солітарна УЗД, КТ, МРТ: візуалізація однорідного округлого утворення з тонкою капсулою, що містить рідину Полікістоз нирок УЗД, КТ, МРТ: збільшення розмірів обох нирок, наявність множинних округлих утворень, що містять рідину, які заміщають паренхіму нирок Сечокам'яна хвороба Оглядова рентгенографія: візуалізація рентгенопозитивних конкрементів (що містять кальцій) у вигляді затемнень різної форми та розмірів з чіткими нерівним контурами в будь-яких відділах сечовидільної системи УЗД: виявлення поодиноких або множинних гіперехогенних включень різного розміру з акустичною тінню в чашках, місці, сечоводі, сечовому міхурі Гідронефроз

УЗД, КТ, МРТ: візуалізація в розширеному нирковому синусі рідинного утворення неправильної форми

Подвоєння нирки

Рентгенографія, УЗД, КТ, МРТ: подовження нирки, симптом втягнення на латеральному контурі, наявність паренхіматозної перегородки в середньому сегменті нирки Екскреторна урографія, ретроградна уретеропієлографія, МР-урографія: наявність двох чашково-мискових комплексів, не сполучених один з одним, з двома сечоводами, що виходять з них.

Дистопія нирки

Рентгенографія, екскреторна урографія, УЗД, КТ, МРТ: нирка розташована низько: в поперековій, клубовій ділянці або в малому тазі біля сечового міхура, розгорнута навколо поздовжньої осі, не зміщується в типове місце при переході пацієнта з вертикального в горизонтальне положення, на екскреторній урографії та МР-урографії візуалізація короткого сечоводу.

Нефроптоз

Рентгенографія, екскреторна урографія, МР-урографія: нирка опущена вниз у різному ступені, розгорнута у фронтальній площині, зміщувальність нирки перевищує висоту тіл двох хребців

Травматичні пошкодження нирок

УЗД, КТ: при субкапсулярній гематомі При внутрішньонирковій гематомі - При повному розриві У ряді випадків візуалізація рідини в зачеревному просторі і малому тазі.

Викладач зі студентами проводить клінічний розбір досліджених пацієнтів. Стосовно кожного випадка визначаються показання та протипоказання до застосування того чи іншого метода променевої діагностики.

В учбовій кімнаті проводиться розбір одержаних результатів променевого зображення з урахуванням особливостей анатомічної будови пацієнтів, обговорення діагностичного значення кожного метода в кожному конкретному випадку.

У процесі клінічного розбору в учбовій кімнаті проводиться опитування студентів з усіх питань теми заняття. Також, використовується читання рентгенограм, сонограм, томограм, тестування, рішення ситуаційних клінічних завдань.

Після цього виставляється оцінка кожному студенту з урахуванням результатів опитування і контролю знань.

## **7. УДРС. САМОСТІЙНА РОБОТА СТУДЕНТІВ.**

1. Вивчення й аналіз даних історій хвороби або амбулаторних карток.

2. Вивчення схем послідовного аналізу діагностичного зображення.
3. Складання протоколу дослідження.
4. Схематичне зображення отриманого зображення на рентгенограмі, томограмі, сонограмі.
5. Самостійний опис рентгенограм, сонограм, рентгенограм з висновками о характерних змінах та клініко-променевої поєднання.
6. Формування рентгенологічного, сонографічного, томографічного висновку.
7. Рішення наданих ситуаційних клінічних задач.

#### **8. ПЕРЕЛІК ПИТАНЬ ДЛЯ САМОКОНТРОЛЮ.**

1. Променеві методи дослідження нирок і сечовивідних шляхів.
2. Рентгенологічне дослідження нирок і сечовивідних шляхів.
3. Показання до проведення оглядової рентгенографії при дослідженні органів сечовиділення.
4. Рентгеноконтрастні методи дослідження сечовидільної системи.
5. Рентгеноконтрастні речовини для дослідження сечовидільної системи.
6. Різновиди урографії, показання до проведення кожної методики.
7. Показання до проведення ультразвукового дослідження нирок і сечовивідних шляхів.
8. Показання до проведення комп'ютерної томографії нирок і заочеревинного простору.
9. Показання до проведення магнітно-резонансної томографії нирок і сечовивідних шляхів.
10. Методики радіонуклідної діагностики захворювань нирок і сечовивідних шляхів.
11. Променева діагностика захворювань нирок і сечовивідних шляхів.
12. Радіонуклідні методи дослідження нирок і сечовивідних шляхів.
13. Показання до проведення сонографії нирок і сечового міхура.
14. Методика УЗ дослідження нирок і сечовивідних.
15. Методики променевого дослідження нирок і сечовивідних шляхів.
16. Променева діагностика при травмах нирок і сечовивідних шляхів, алгоритм променевого дослідження.
17. Променеві ознаки запальних захворювань нирок і сечового міхура.
18. Променева діагностика сечокам'яної хвороби та її ускладнень.
19. Променеві ознаки травматичних ушкоджень нирок і сечового міхура.
20. Променеві ознаки запальних пухлин нирок і сечового міхура.
21. Променева діагностика вроджених вад та їх ускладнень.
22. Променева діагностика причин артеріальної гіпертензії.

#### **9. В РЕЗУЛЬТАТІ ВИВЧЕННЯ ТЕМИ СТУДЕНТИ ПОВИННІ ЗНАТИ:**

1. Методи променевого дослідження нирок і сечовивідних шляхів.
2. Показання та протипоказання до застосування того чи іншого променевого методу дослідження нирок і сечовивідних шляхів.
3. Переваги та недоліки того чи іншого променевого методу дослідження нирок і сечовивідних шляхів.
4. План променевого дослідження нирок і сечовивідних шляхів.
5. Підготовка хворих до УЗД, КТ, МРТ нирок і сечовивідних шляхів.
6. Захист хворих від дії іонізуючого опромінення.
7. Нормальна променева анатомія нирок і сечовивідних шляхів.
8. Променеві симптоми захворювань нирок і сечовивідних шляхів.
9. Основні променеві ознаки патології нирок і сечовивідних шляхів.
10. Алгоритм променевого дослідження нирок і сечовивідних шляхів.

#### **ВМІТИ:**

1. Обрати оптимальний метод променевого дослідження при різній патології.
2. Складати алгоритм променевого дослідження при різній патології.
3. Вирізнити нормальну промєневу анатомію ділянки тіла від патологічної.
4. Проаналізувати скіалогічну картину рентгенівського знімку, КТ зображення.
5. Проаналізувати сонографічне, доплерографічне зображення при УЗД.

6. Інтерпретувати сканограми, сцинтиграми при проведенні радіонуклідного дослідження.
7. Проаналізувати МРТ зображення.
8. Оцінити результати використаного методу променевого дослідження різної патології.
9. Оцінити загальну променеву семіотику.

#### **10. РЕКОМЕНДОВАНА ЛІТЕРАТУРА.**

##### **Основна**

1. Ковальський О. В. Радіологія. Променева терапія. Променева діагностика : підруч. для студ. вищ. мед. навч. закл. IV рівня акредитації / О. В. Ковальський, Д. С. Мечев, В. П. Данилевич. - 2-ге вид. - Вінниця : Нова книга, 2017. - 512 с.
2. Линденбрaтен Л. Д. Медицинская радиология : (основы лучевой диагностики и лучевой терапии) : учебное пособие / Л.Д. Линденбрaтен, И.П. Королюк. - 2-е изд., перераб. и доп. - М. : Медицина, 2000. - 672 с.
3. Рентгенодіагностика : навч. посібник / за ред. В.І. Мілька. - Вінниця : Нова книга, 2005. - 352 с.
4. Променева діагностика: [В 2 т.] / [Коваль Г. Ю., Мечев Д. С., Сиваченко Н. П. та ін.] ; за ред. Г. Ю. Коваль. – К. : Медицина України, 2009. – Т. II. – 682 с.
5. Радіологія : підручник. Т. 1. Променева діагностика / М. С. Каменецький [та ін.] ; за ред. М. С. Каменецького. - Донецьк : Вебер, 2011. - 401 с.
6. Вибрані лекції з радіонуклідної діагностики та променевої терапії : навч. посіб. / за ред. А.П. Лазаря. - Вінниця : Нова книга, 2006. - 200 с.

##### **Додаткова:**

7. Линденбрaтен Л.Д., Лясс Ф.М. Медицинская радиология. 3-е изд., перераб. и доп. М.: Медицина, 1986. 368 с.
8. Меллер Т., Райв Э. Норма при КТ- и МРТ-исследованиях. М.: изд. МЕДпресс-информ, 2008. 256 с.
9. Визир В. А. Ультразвуковая диагностика в практике врача-терапевта : Болезни печени. Болезни билиарной системы. Болезни поджелудочной железы. Болезни почек : руководство / В.А. Визир, И.Б. Приходько. - Вінниця : Нова книга, 2007. - 400 с.
10. Радіологія : підруч. для студ. вищ. мед. навч. закл. IV акредитації. Т. 2. Основи променевої терапії / М. С. Каменецький [та ін.] ; за ред. М. С. Каменецького. - Донецьк : Ноулідж. Донецьке відділення, 2013. - 103 с.
11. Клінічна доплерівська ультрасонографія : пер. з англ. / за ред. П.Л. Аллана, П.А. Даббінса, М.А. Позняка, В.Н. Макдікена. - 2-е вид. - Львів : Медицина світу, 2007. - 374 с.
12. Квятковский Е.А., Квятковская Т.А. Ультрасонография и доплерография в диагностике заболеваний почек. — Днепропетровск: Новая идеология, 2005. — 318 с., ил.
13. Лелюк В.Г., Лелюк С.Э. Ультразвуковая ангиология (издание второе, дополненное и переработанное). — Москва: изд. Реальное время, 2003. — 322 с., ил.
14. Меллер Т. Норма при рентгенологических исследованиях. М.: изд. МЕДпресс-информ, 2009. — 288 с.
15. Меллер Т., Райв Э. Норма при КТ- и МРТ-исследованиях. М.: изд. МЕДпресс-информ, 2008. — 256 с.
16. Морозов С.П., Насникова И.Ю., Синицын В.Е. Мультиспиральная компьютерная томография. М.: изд. ГЭОТАР-Медиа, 2009. — 112 с.
17. Руководство по ультразвуковой диагностике / Под ред. П.Е.С. Пальмера М: издательство «Медицина», 2000. — 335 с., ил.
18. Труфанов Г.Е. Рентгеновская компьютерная томография (Руководство для врачей) / Г.Е. Труфанов, С.Д. Рудь и др. – СПб.: Фолиант. – 2008. – 1195 с.

19. Биссет Р. А. Л., Хан А. Н. Дифференциальный диагноз при абдоминальном ультразвуковом исследовании / Пер. с англ, под ред. д.м.н., проф. С. И. Пиманова — Витебск: Белмедкдта, 1997.—272 с.
20. Морозов С.П., Насникова И.Ю., Синицын В.Е. Мультиспиральная компьютерная томография. М.: изд. ГЭОТАР-Медиа, 2009. — 112 с.
21. Труфанов Г.Е. Рентгеновская компьютерная томография (Руководство для врачей) / Г.Е. Труфанов, С.Д. Рудь и др. – СПб.: Фолиант. – 2008. – 1195 с.
22. Ультразвуковая доплеровская диагностика в клинике / Под ред. Никитина Ю.М., Труханова А.И. – Иваново: Издательство МИК, 2004. — 496 с., ил.
23. Шуракова А.Б., Кармазановский Г.Г. Бесконтрастная магнитно-резонансная ангиография. М.: Видар, 2011. — 64 с.
24. *Peterson H.* The Encyclopedia of Medical Imaging.— Nycomed amer Sham, 2002, Т. 2.— 433 р.

Методичну розробку склала доцент, к.м.н. Туманська Н. В.

## 1.16. МЕТОДИЧНА РОЗРОБКА ПРАКТИЧНОГО ЗАНЯТТЯ

**ТЕМА: Променеве дослідження статевої системи та грудної залози.  
Променеві ознаки захворювань статевої системи та грудної залози.**

Тривалість – 3 акад. години

Місце – навчальна кімната,

відділення променевої діагностики

### 1. АКТУАЛЬНІСТЬ ТЕМИ І МОТИВАЦІЯ ДЛЯ ЇЇ ВИВЧЕННЯ.

Головною проблемою наукової та практичної медицини з давніх-давен, та і сьогодні, є проблема раку, його профілактики, раннього виявлення та своєчасного лікування. Як відомо, онкологічні захворювання (рак та інші види пухлин) займають друге місце в структурі причин смерті дорослого населення (після серцево-судинних захворювань).

Особливо гострою вона є у жінок, тому що саме у них нерідко виникають форми раку репродуктивної системи. Рак статевих органів у жінок зустрічається частіше, ніж у чоловіків. У жінок раком здебільшого уражуються молочні залози, шийка та ендометрій матки і яєчники, рідше - зовнішні статеві органи. На жаль, захворюваність на рак геніталій протягом останніх п'яти років не знизилась і, мабуть, не зменшиться у майбутньому.

За даними Міжнародного агентства з вивчення раку (IARC), злоякісні пухлини яєчника (ЗПЯ) займають 7-е місце в структурі загальної онкологічної захворюваності і 5-е місце серед причин смерті від усіх злоякісних пухлин у жінок.

Щорічно у світі реєструється понад 165 тис. нових випадків ЗПЯ і понад 100 тис. жінок помирають від цього захворювання. При цьому на I-II стадію захворювання припадає тільки 30% уперше виявлених випадків патології, натомість поширені форми становлять 70% спостережень.

Летальність хворих на ЗПЯ протягом 1-го року після встановлення діагнозу становить 35%. За зведеними даними популяційних канцер-реєстрів країн Європи, 1-річна виживаність хворих на ЗПЯ дорівнює 65%, 3-річна – 41%, 5-річна – 35%.

У чоловіків **рак передміхурової залози** друга за поширеністю злоякісна пухлина (на першому місці рак легенів).

Увага дослідників до проблеми раку передміхурової залози пов'язано не тільки зі збільшенням загальної кількості хворих, але і з ростом смертності від цього захворювання. При аналізі захворюваності на рак передміхурової залози з'ясується, що майже у 70% хворих він вперше виявляється в 3-4-й стадії. З цього стає абсолютно очевидним факт, що захворюваність РПЖ в нашій країні набагато вище за рахунок невиявленого локалізованого раку. Такий стан справ піднімає питання про своєчасну діагностику раку передміхурової залози.

Рання діагностика злякисних новоутворень є неодмінною умовою зниження смертності при онкологічних захворюваннях.

Попри відсутність єдиної думки про проведення скринінгу раку передміхурової залози (РПЖ), головні сподівання на зниження смертності від цього захворювання пов'язані з ранньою комплексною діагностикою, що включає пальцеве ректальне дослідження, визначення специфічного простатического антигену і трансректальне ультразвукове дослідження.

Основні заходи з єдиною метою ранньої діагностики РПЖ включають щорічний огляд урологом з обов'язковим щорічним ультразвуковим дослідженням передміхурової залози.

Рак молочної залози (РМЗ) займає одне з перших місць у захворюваності жінок злякисними пухлинами; в усьому світі частота РМЗ має тенденцію до зростання.

Як і у всьому світі, захворюваність на рак молочної залози в Україні зростає - в середньому на 1-2% за рік - і в даний час у структурі онкопатології жінок рак грудної залози займає одне з перших місць. Кожні 30 хвилин в країні виявляється новий випадок раку молочної залози, і щогодини від нього вмирає одна жінка. В цілому щорічно це грізне захворювання забирає життя майже 7,5 тис. жінок по всій Україні.

Захворюваність на РМЗ має 2 піки:

1-й припадає на вікову групу 40–45 років (пременопаузальний РМЗ), 2-й — після 50–55 років (постменопаузальний РМЗ). Смертність у цих вікових групах становить 17,2 та 49,7 відповідно.

На жаль, саме пізнє виявлення цього захворювання є однією з головних причин того, що хоча в світі помітна тенденція до зниження смертності (в середньому на 1% за рік), в Україні зростання захворюваності супроводжується високим рівнем смертності. Рак молочної залози діагностується в запущених стадіях у чверті українських пацієнток, і половина з них помирає вже протягом першого року після виявлення.

Основними методами, які дозволяють своєчасно виявити це захворювання, є самообстеження молочних залоз; клінічне обстеження молочних залоз; мамографія, ультразвукове дослідження, виконання прицільної пункційної біопсії під контролем УЗД.

У зв'язку з вищезазначеним, знання основних методів променевого дослідження органів статевої системи жінок і чоловіків необхідно лікареві будь-якої спеціальності.

## **2. МЕТА І ЗАВДАННЯ ЗАНЯТТЯ.**

1. Показати діагностичне значення променевих методів дослідження органів статевої системи.
2. Навчити студентів правильній оцінці даних анамнезу та фізикального обстеження для визначення найбільш ефективних та найменш небезпечних методів променевої діагностики захворювань органів статевої системи.
3. Побудувати вірний алгоритм послідовного проведення променевого дослідження органів статевої системи.
4. Вірно оцінити та аналізувати отримані діагностичні зображення.

## **3. ДИДАКТИЧНА МЕТА.**

1. Детально розглянути променеві методи дослідження органів статевої системи.
2. Вивчити показання, протипоказання і підготовку до проведення рентгенографії, сонографії, томографії, радіонуклідного дослідження органів статевої системи.
3. Оволодіти методиками проведення рентгенографії, сонографії, томографії, радіонуклідного дослідження органів статевої системи.
4. Навчити студентів визначати анатомічний об'єкт дослідження та локалізацію.
5. Знати зображення здорового органу, та відокремлювати від патологічно зміненого.
6. Навчити оцінювати результати використаного методу променевого дослідження органів статевої системи.

## **4. ОБЛАДНАННЯ ЗАНЯТТЯ.**

1. Ілюстрації: таблиці, слайди.
2. Набір рентгенограм, сонограм, комп'ютерних і МРТ-томограм та CD- дисків з дослідженнями навчальних й обстежуваних хворих.

3. Контрастні речовини.
4. Негатоскоп, ноутбук.
5. Дозиметр.
6. Історія хвороби та амбулаторні картки обстежуваних хворих.
7. Тести, еталони, ситуаційні задачі.

#### **5. ПЛАН ТА ОРГАНІЗАЦІЙНА СТРУКТУРА ЗАНЯТТЯ.**

Етапи заняття	Час, хв	Обладнання
1.Організаційні моменти	5	Навчальний журнал
2.Проведення, демонстрація променевого дослідження	40	Кабінети з наявним обладнанням (R-апарат, УЗД-апарат, КТ-апарат)
3.Аналіз рентгенограм	10	Набір рентгенограм, сонограм, томограм, сцинтиграм. Ноутбук
4.Аналіз сонограм	10	Набір рентгенограм, сонограм, томограм, сцинтиграм. Ноутбук
5.Аналіз томограм	10	Набір рентгенограм, сонограм, томограм, сцинтиграм. Ноутбук
6.Аналіз сцинтиграм	10	Набір рентгенограм, сонограм, томограм, сцинтиграм. Ноутбук
7.Клінічний розбір з опитуванням студентів	30	Набір рентгенограм, сонограм, томограм, сцинтиграм. Ноутбук
8. Контроль кінцевого рівня знань	20	Набір рентгенограм, сонограм, томограм, ноутбук, тести, еталони, ситуаційні завдання, навчальні аналізи.

#### **6. МЕТОДИКА ПРОВЕДЕННЯ ЗАНЯТТЯ**

1. Вступне слово викладача з поясненням цілей заняття. Визначення теми заняття та його задач. Відповіді на питання.
2. Контрольна перевірка виконання домашнього завдання та корекція початкового рівня знань.
3. Робота у відділенні променевої діагностики та його кабінетах.
4. Знайомство з клінічними історіями хворих, показаннями, принципами та методами проведення рентгенологічного, сонографічного, томографічного досліджень і їх результатами.
5. Кожний студент отримує променеве зображення органів статевої системи у виді рентгенограм, томограм, сонограм та інш., для їх послідовного аналізу по визначеному шаблону.
6. Студент повинен в альбомі дати схематичне зображення отриманої нормальної діагностичної картини.
7. Кожний студент повинен під контролем викладача оволодіти методикою порівнянного аналізу різних відділів статевої системи, та пояснити їх контрастне зображення.
8. Відповіді викладача на питання студентів.
9. Після закінчення спільного клінічного розбору проводиться контроль знань студентів. Застосовується тестування, рішення ситуаційних клінічних задач.

10. Особиста самостійна робота студентів на заняттях за допомогою навчальної програми.
11. Оцінка викладачем результатів заняття: кожному студенту виставляється оцінка з врахуванням результатів опитування та контролю знань.
12. Пояснення наступного домашнього завдання.

Вступне слово викладача: мотивація для вивчення теми, мета заняття.

На початку заняття шляхом опитування студентів розглядаються питання променевого дослідження органів статевої системи. Визначається діагностична роль кожного променевого методу.

Основними методами променевого дослідження статевих органів є УЗД і МРТ, оскільки вони дозволяють без впливу іонізуючого випромінювання з високою тканинною контрастністю візуалізувати структуру статевих органів у будь-якому віці, під час вагітності та лактації. У ряді випадків використовують спеціальні методики рентгенологічного методу та КТ.

Опитуючи студентів, викладач знайомить їх з променевими методами і їх діагностичною цінністю, показаннями і протипоказаннями, принципами методик проведення рентгенологічного, сонографічного, томографічного і інших променевих досліджень органів статевої системи.

Головними методами променевої діагностики в андрології є ультразвукове дослідження та МРТ. Ці методи дозволяють чітко візуалізувати структуру статевих органів. При використанні цих методів іонізуюче випромінювання є відсутнім. У дослідженні статевих органів нерідко використовують спеціальні методики рентгенологічного методу та КТ. Студент повинен знати, що рентгенологічне дослідження статевих органів проводиться цілеспрямовано з використанням спеціальних методик. КТ при дослідженні статевих органів дозволяє оцінити стан навколишніх тканин при травмах та виявити регіонарні та віддалені метастази при злоякісних пухлинах. В свою чергу, МРТ є найбільш інформативною методикою у виявленні пухлинних змін статевих органів та визначенні місцевого розповсюдження процесу (виявлення інвазивного росту пухлини, регіонарної та нерегіонарної лімфаденопатій, метастатичного ураження кісткових структур).

Головними методами променевої діагностики в гінекології є також ультразвукове дослідження та МРТ. Ці методи дозволяють з високою тканинною контрастністю візуалізувати зміни у статевих органах в залежності від віку, фази менструального циклу, при вагітності та лактації. У дослідженні жіночих статевих органів нерідко використовують спеціальні рентгенологічні методики та КТ.

В свою чергу, рентгенологічні методики не складають конкуренції відомим акушерським і гінекологічним заходам, не підміняють, а доповнюють та забезпечують їх. Впровадження у практику електронно-оптичних підсилювачів яскравості зображення та високочутливих рентгенівських плівок дозволило зменшити дозу опромінювання жінки та плоду. Проте, виходячи з сучасних поглядів на біологічну дію випромінювання, застосовувати рентгенодіагностику у жінок дітородного віку слід дуже обмежено і виконувати її лише за суворими показаннями, особливо в період вагітності. Студент повинен пам'ятати, що до такого дослідження вдаються, коли необхідно визначити особливості будови таза, його розміри, ускладнення родового акту – симфізити, діастази симфіза, сечові нориці, непрохідність фаллопієвих труб.

Кожен студент під безпосереднім контролем викладача засвоює методи променевого дослідження хворого.

Викладач відзначає, що УЗД є основним методом візуалізації структури і топографії статевих органів, молочних залоз та діагностики їх патологічних змін.

Внутрішньотазові статеві органи можна візуалізувати шляхом трансабдомінального сканування з обов'язковим наповненням сечового міхура, що є акустичним вікном. Трансректальне УЗД (ТРУЗД) здійснюється за допомогою ректального датчика і дозволяє більш детально візуалізувати структуру передміхурової залози, сім'яних пухирців і протоків, перетинчастої і



передміхурової частин чоловічого сечовивідного каналу, а також застосовується як спосіб навігації під час виконання інвазивних маніпуляцій (біопсії передміхурової залози).

Трансвагінальне УЗД дає можливість отримати детальне зображення структури внутрішніх статевих органів у жінок.

Ультразвукове дослідження позатазових статевих органів (мошонки, яєчок та їх придатків, статевого члена, губчастої частини чоловічого сечовивідного каналу) та молочних залоз проводиться із застосуванням поверхневих високочастотних датчиків. Особливе значення УЗД має при дослідженні молочних залоз, оскільки дозволяє чітко візуалізувати їх структуру та застосовується як спосіб навігації під час виконання біопсії патологічної ділянки залози.

У діагностичному відділенні, за допомогою апарата для ультразвукової діагностики викладач практично знайомить студентів з методом УЗД статевих органів, його перевагами і недоліками, підготовкою до дослідження, методикою дослідження, варіантами апаратів і датчиків.

Фіксується увага, що магнітно-резонансна томографія (МРТ) один з найбільш інформативних методів вивчення топографії та структури тазових органів, оточуючих їх тканин, молочних залоз та діагностики їх захворювань.

МРТ із застосуванням ендоректальної котушки дозволяє чітко візуалізувати зональну побудову передміхурової залози, сім'яні протоки, а використання мамографічної котушки - отримати чітке зображення структури молочних залоз. Ці методики є найбільш інформативними в діагностиці пухлинних утворень цих органів та виявленні інвазивного росту пухлини, метастатичного ураження лімфатичних вузлів, кісткових структур і паренхіматозних органів.

Під час опитування студентів визначається діагностична цінність МРТ статевих органів. Звертається увага на те, що магнітно-резонансна томографія статевих органів являє собою високоінформативний та широко застосовуваний метод візуалізації статевої системи завдяки відсутності променевого навантаження й інвазивності, отриманню зображення в аксіальних, коронарних та сагітальних зрізах, виконання контрастного посилення без введення йодовмісних контрастних засобів.

Підкреслюється, що застосування парамагнітних контрастних речовин дозволяє значно підвищити діагностичні можливості методу. Динамічне контрастне підсилення - послідовне отримання зображень однієї та тієї ж зони інтересу в міру проходження через неї парамагнітної контрастної речовини, введеної внутрішньовенно. Виконання динамічного контрастного посилення комплексами гадолінія дає можливість отримати зображення в артеріальну, порталну та венозну фази контрастування, оцінити характер накопичення контрастної речовини здоровою і патологічно зміненою тканиною, що покращує візуалізацію різних патологічних утворень в статевих органах та дає можливість проводити більш точну диференціальну діагностику новоутворень.

Встановлюється значення рентгенівської комп'ютерної томографії в дослідженні органів статевої системи.

Рентгенівська комп'ютерна томографія в дослідженні статевих органів має допоміжне значення. В кабінеті комп'ютерної томографії студенти повинні чітко усвідомлювати, що променеве навантаження на пацієнта за час дослідження збільшується в декілька разів в порівнянні з традиційними рентгенологічними методами, а тому у кожного пацієнта повинні бути чіткі показання.

*Під час демонстрації студентам томографічного дослідження пацієнтів викладач пояснює, що мультиспіральна КТ є методом діагностики при визначенні стадії пухлин і в діагностиці запалення та абсцесів малого тазу.*

### **Рентгенологічне дослідження статевих органів**

Обов'язково треба звернути увагу студентів на те, що рентгенологічне дослідження статевих органів проводиться за спеціальними показаннями з використанням спеціальних методик.

**Уретрографія** - рентгенівське дослідження уретри при заповненні її контрастною речовиною. Розрізняють декілька методик уретрографії в залежності від шляхів введення рентгеноконтрастних речовин: мікційна, пряма ретроградна, пряма антеградна. **Кавернозографія** – рентгенівське дослідження печеристих тіл статевого члена дозволяє отримати інформацію про кровопостачання

печеристих тіл (наприклад, при еректильній дисфункції). **Гістеросальпінгографія** - рентгенівське дослідження з введенням водорозчинної контрастної речовини в порожнину матки та маткових труб. Викладач акцентує увагу учнів на **рентгенологічному методі дослідження молочних залоз. Мамографія** - рентгенографія молочної залози за допомогою мамографа. Дуктографія (галактографія) - рентгенівське дослідження протокової системи молочної залози після введення водорозчинної контрастної речовини. Кожен студент під безпосереднім контролем викладача засвоює **радіонуклідні методи дослідження статевих органів:**

У дослідженні статевих органів має допоміжне значення. Основні напрямки застосування радіонуклідного методу при дослідженні статевих органів:

- Позитронно-емісійна томографія з  $^{11}\text{C}$ -ацетатом натрію застосовується в діагностиці раку передміхурової залози. Цей специфічний метаболіт вибірково накопичується в самій пухлині та її метастазах.
- Сцинтиграфія скелета з  $^{99\text{m}}\text{Tc}$ -пірофосфатом натрію і ПЕТ тіла з  $^{18}\text{F}$ - дезоксиглюкозою виконується для пошуку віддалених метастазів пухлин статевих органів та молочних залоз.
- Перфузійна сцинтиграфія з  $^{99\text{m}}\text{Tc}$ -пертехнетатом натрію використовується для пошуку, яєчка, яке не опустилося.

У рентгенологічному відділенні, відділенні ультразвукової діагностики, кабінеті томографії студентів практично знайомлять з різними методами і методиками дослідження органів статевої системи. При цьому розглядаються питання підготовки хворого до обстеження, спеціальні методики і контрастні речовини. Визначаються показання та протипоказання до застосування кожного методу при різних захворюваннях. У процесі дослідження викладач демонструє студентам методики проведення ультразвукового, томографічного, рентгенологічного дослідження в відділеннях променевої діагностики і пояснює техніку його виконання, демонструє студентам нормальну променеву анатомію.

Студенти беруть активну участь у виконанні променевого дослідження статевих органів. В кабінеті ультразвукової діагностики викладач пояснює, що ультразвукове дослідження проводиться поліпозиційно та поліпроекційно, демонструє нормальну УЗ-анатомію в процесі дослідження.

Під час проведення променевого обстеження хворих, студенти обов'язково збирають анамнез захворювання, знайомляться зі скаргами й історією хвороби хворих, визначають клінічні прояви хвороби.

Потім, викладач роздає студентам нормальні рентгенограми, сонограми, томограми органів статевої системи. По 5-7 хвилин кожний студент у присутності всієї групи демонструє рентгенограми, томограми на негатоскопі та сонограми. Кожен студент під безпосереднім контролем викладача вивчає нормальну анатомію статевих органів за допомогою променевих зображень.

*Променева анатомія.* Студенти повинні чітко знати ультразвукову, томографічну і рентгенологічну анатомію статевих органів, зіставляти топографічні особливості зображень, отриманих при проведенні КТ-, МРТ- та УЗ-досліджень.

#### **Променеві методи в діагностиці вагітності**

Основним методом променевої діагностики в акушерстві є УЗД, іноді застосовується МРТ, оскільки ці методи не пов'язані з іонізуючим випромінюванням. Магнітно-резонансна томографія в акушерстві проводиться з метою виявлення вад розвитку плоду, а також іноді для пельвіометрії (визначення дистанцій входу та виходу малого таза).

Ультразвукове дослідження займає ключове місце в діагностиці та контролі за розвитком вагітності, а також виявленні акушерської патології. УЗД при вагітності в залежності від терміну вирішує різні завдання і проводиться в такі періоди: На 5-8 тижні

На 10-12 тижні На 20-24 тижні На 30-32 тижні Перед пологами

Кожний зі студентів під безпосереднім контролем викладача засвоює променеві зображення статевих органів за допомогою аналізу рентгенограм, томограм, сонограм і записів променевих досліджень.

Студент повинен в альбомі дати схематичне зображення нормальної рентгенографічної, сонографічної, томографічної картини статевих органів, дати пояснення отриманого зображення, провести анатоמו-променеве поєднання.

Викладач зі студентами проводить клінічний розбір досліджених пацієнтів. Стосовно кожного випадка визначаються показання та протипоказання до застосування того чи іншого метода променевої діагностики.

В учбовій кімнаті проводиться розбір одержаних результатів променевого зображення з урахуванням особливостей анатомічної будови пацієнтів, обговорення діагностичного значення кожного метода в кожному конкретному випадку.

У процесі клінічного розбору в учбовій кімнаті проводиться опитування студентів з усіх питань теми заняття. Також, використовується читання рентгенограм, сонограм, томограм, тестування, рішення ситуаційних клінічних завдань.

Після цього виставляється оцінка кожному студентові з урахуванням результатів опитування і контролю знань.

#### **7. УДРС. САМОСТІЙНА РОБОТА СТУДЕНТІВ.**

1. Вивчення й аналіз даних історій хвороби або амбулаторних карток.
2. Вивчення схем послідовного аналізу діагностичного зображення.
3. Складання протоколу дослідження.
4. Схематичне зображення отриманого зображення на рентгенограмі, томограмі, сонограмі.
5. Самостійний опис рентгенограм, сонограм, рентгенограм з висновками о характерних змінах та клініко-променеві поєднання.
6. Формування рентгенологічного, сонографічного, томографічного висновку.
7. Рішення наданих ситуаційних клінічних задач.

#### **8. ПЕРЕЛІК ПИТАНЬ ДЛЯ САМОКОНТРОЛЮ.**

1. Променеві методи дослідження статевих органів.
2. Рентгенологічне дослідження статевих органів.
3. Рентгенологічні методи дослідження органів статевої системи із застосуванням штучного контрастування.
4. Рентгенівська анатомія статевих органів.
5. Показання до ультразвукового дослідження чоловічих статевих органів.
6. Показання до ультразвукового дослідження жіночих статевих органів.
7. Ультразвукова анатомія статевих органів.
8. Показання до проведення комп'ютерної томографії органів малого таза.
9. Показання до проведення магнітно-резонансної томографії органів малого таза та внетазових статевих органів.
10. Методики радіонуклідної діагностики захворювань статевих органів.
11. Променева діагностика захворювань статевих органів.
12. Радіонуклідні методи дослідження статевих органів.
13. Показання до проведення сонографії статевих органів.
14. Методика УЗ дослідження статевих органів та нормальна сонографічна картина.
15. Методики променевого дослідження статевих органів.
16. Променева діагностика при травмах статевих органів, алгоритм променевого дослідження.
17. Променеві методи дослідження молочних залоз.

#### **9. В РЕЗУЛЬТАТІ ВИВЧЕННЯ ТЕМИ СТУДЕНТИ ПОВИННІ ЗНАТИ:**

1. Методи променевого дослідження статевих органів.
2. Показання та протипоказання до застосування того чи іншого променевого методу дослідження статевих органів.
3. Переваги та недоліки того чи іншого променевого методу дослідження статевих органів.
4. План променевого дослідження статевих органів.
5. Підготовка хворих до УЗД, КТ, МРТ статевих органів.
6. Захист хворих від дії іонізуючого опромінення.
7. Нормальна променева анатомія статевих органів.
8. Алгоритм променевого дослідження статевих органів.

#### **ВМІТИ:**

1. Обрати оптимальний метод променевого дослідження при різній патології.
2. Складати алгоритм променевого дослідження при різній патології.
3. Вирізнити нормальну променеву анатомію ділянки тіла від патологічної.
4. Проаналізувати скіалогічну картину рентгенівського знімку, КТ зображення.
5. Проаналізувати сонографічне, доплерографічне зображення при УЗД.
6. Інтерпретувати сканограми, сцинтиграми при проведенні радіонуклідного дослідження.
7. Проаналізувати МРТ зображення.
8. Оцінити результати використаного методу променевого дослідження різної патології.

## 9. РЕКОМЕНДОВАНА ЛІТЕРАТУРА.

### Основна

1. Ковальський О. В. Радіологія. Променева терапія. Променева діагностика : підруч. для студ. вищ. мед. навч. закл. IV рівня акредитації / О. В. Ковальський, Д. С. Мечев, В. П. Данилевич. - 2-ге вид. - Вінниця : Нова книга, 2017. - 512 с.
2. Линденбратен Л. Д. Медицинская радиология : (основы лучевой диагностики и лучевой терапии) : учебное пособие / Л.Д. Линденбратен, И.П. Королюк. - 2-е изд., перераб. и доп. - М. : Медицина, 2000. - 672 с.
3. Рентгенодіагностика : навч. посібник / за ред. В.І. Мілька. - Вінниця : Нова книга, 2005. - 352 с.
4. Променева діагностика: [В 2 т.] / [Коваль Г. Ю., Мечев Д. С., Сиваченко Н. П. та ін.] ; за ред. Г. Ю. Коваль. - К. : Медицина України, 2009. - Т. II. - 682 с.
5. Радіологія : підручник. Т. 1. Променева діагностика / М. С. Каменецький [та ін.] ; за ред. М. С. Каменецького. - Донецьк : Вебер, 2011. - 401 с.
6. Вибрані лекції з радіонуклідної діагностики та променевої терапії : навч. посіб. / за ред. А.П. Лазаря. - Вінниця : Нова книга, 2006. - 200 с.

### Додаткова:

7. Линденбратен Л.Д., Лясс Ф.М. Медицинская радиология. 3-е изд., перераб. и доп. М.: Медицина, 1986. 368 с.
8. Меллер Т., Райв Э. Норма при КТ- и МРТ-исследованиях. М.: изд. МЕДпресс-информ, 2008. 256 с.
9. Медведев М.В., Зыкин Б.И., Хохолин В.Л., Стручкова Н.Ю. Дифференциальная ультразвуковая диагностика в гинекологии. - М.: Видар, 1997. - 192 с.
10. Меллер Т. Норма при рентгенологических исследованиях. М.: изд. МЕДпресс-информ, 2009. - 288 с.
11. Меллер Т., Райв Э. Норма при КТ- и МРТ-исследованиях. М.: изд. МЕДпресс-информ, 2008. - 256 с.
12. Морозов С.П., Насникова И.Ю., Сеницын В.Е. Мультиспиральная компьютерная томография. М.: изд. ГЭОТАР-Медиа, 2009. - 112 с.
13. Руководство по ультразвуковой диагностике / Под ред. П.Е.С. Пальмера М: издательство «Медицина», 2000. - 335 с., ил.
14. Труфанов Г.Е. МРТ в маммологии. СПб.: изд. ЭЛБИ, 2009. - 201 с.
15. Труфанов Г.Е. Рентгеновская компьютерная томография (Руководство для врачей) / Г.Е. Труфанов, С.Д. Рудь и др. - СПб.: Фолиант. - 2008. - 1195 с.
16. Труфанов Г.Е. Рентгеновская компьютерная томография (Руководство для врачей) / Г.Е. Труфанов, С.Д. Рудь и др. - СПб.: Фолиант. - 2008. - 1195 с.
17. Ультразвуковая доплеровская диагностика в клинике / Под ред. Никитина Ю.М., Труханова А.И. - Иваново: Издательство МИК, 2004. - 496 с., ил.
18. Хачкурузов С.Г. УЗИ в гинекологии. Симптоматика. Диагностические трудности и ошибки. СПб., Изд. «Элби», 1999. - 656 с. ил.: 1235.
19. Шуракова А.Б., Кармазановский Г.Г. Бесконтрастная магнитно-резонансная ангиография. М.: Видар, 2011. - 64 с.
20. Peterson H. The Encyclopedia of Medical Imaging.— Nycomed amer Sham, 2002, Т. 2.— 433 p.

Методичну розробку склала доцент, к.м.н. Туманська Н. В.

## **Підрозділ 6. ЗА ТЕМОЮ: ПРОМЕНЕВЕ ДОСЛІДЖЕННЯ ЦНС І ПРИ НЕВІДКЛАДНИХ СТАНАХ.**

### **1.17. МЕТОДИЧНА РОЗРОБКА ПРАКТИЧНОГО ЗАНЯТТЯ**

#### **ТЕМА: Комплексне променеве дослідження ЦНС. Променеві ознаки захворювань ЦНС.**

Тривалість – 3 акад. години

Місце – учбова кімната, R-кабінет,  
КТ-кабінет, кабінет УЗД

#### **1. АКТУАЛЬНІСТЬ ТЕМИ І МОТИВАЦІЯ ДЛЯ ЇЇ ВИВЧЕННЯ.**

Захворювання центральної нервової системи в теперішній час широко поширені в нашому суспільстві. Патологічні зміни можуть бути зумовлені багатьма причинами. Найпоширенішими є судинна патологія та травма. В наш час таку патологію як інсульт відносять до хвороб цивілізації. Інсульти та крововиливи – це невідкладні стани, які потребують надання невідкладної медичної допомоги хворому, а тому треба чітко розуміти необхідність вирізняти гострі порушення кровопостачання головного мозку. Тільки своєчасне розпізнання форм захворювань дозволяє сподіватися на врятування життя хворого та на його одужання.

У зв'язку з вищезазначеним, знання основних положень з названих захворювань необхідно лікареві будь-якої спеціальності.

**2. МЕТА І ЗАВДАННЯ ЗАНЯТТЯ :** навчити студентів правильній оцінці даних анамнезу для надання доцільних рекомендацій щодо обстеження структур ЦНС, визначення найбільш ефективних та найменш небезпечних методів променевої діагностики вищезазначених захворювань.

#### **3. ДИДАКТИЧНА МЕТА :**

3.1. вирізнити нормальну променеву анатомію структур ЦНС.

3.2. вибрати метод променевого дослідження при різних патологічних процесах структур головного мозку

3.3. вибрати метод променевого дослідження при різній патології спинного мозку

3.4. скласти алгоритм дослідження(в тому числі променевого ) при різній патології ЦНС

3.5.проаналізувати променеві симптоми захворювань ЦНС

3.6. оцінити результати використаного методу променевого дослідження центральної нервової системи

#### **4. ОБЛАДНАННЯ ЗАНЯТТЯ .**

4.1. Набір рентгенограм, комп'ютерних і МРТ-томограм та CD- дисків з дослідженнями.

4.2. Контрастні речовини

4.3. Негатоскоп, ноутбук.

4.4. Історія хвороби та амбулаторні картки обстежуваних хворих.

4.5. Тести, еталони, ситуаційні завдання.

#### **5. ПЛАН ТА ОРГАНІЗАЦІЙНА СТРУКТУРА ЗАНЯТТЯ .**

Етапи заняття	Час, хв	Обладнання

1.Організаційні моменти	5	Навчальний журнал
2.Проведення, демонстрація променевого дослідження	40	Кабінети з наявним обладнанням (R-апарат, УЗД-апарат, КТ-апарат)
3.Аналіз рентгенограм	10	Набір рентгенограм, сонограм, томограм, сцинтиграм. Ноутбук
4.Аналіз сонограм	10	Набір рентгенограм, сонограм, томограм, сцинтиграм. Ноутбук
5.Аналіз томограм	10	Набір рентгенограм, сонограм, томограм, сцинтиграм. Ноутбук
6.Аналіз сцинтиграм	10	Набір рентгенограм, сонограм, томограм, сцинтиграм. Ноутбук
7.Клінічний розбір з опитуванням студентів	30	Набір рентгенограм, сонограм, томограм, сцинтиграм. Ноутбук
8. Контроль кінцевого рівня знань	20	Набір рентгенограм, сонограм, томограм, ноутбук, тести, еталони, ситуаційні завдання, навчальні аналізи.

## 6. МЕТОДИКА ПРОВЕДЕННЯ ЗАНЯТТЯ.

Вступне слово викладача: мотивація для вивчення теми, мета заняття.

Студенти підгрупами з 5-6 осіб розподіляються для спостереження за проведенням досліджень тематичних хворих. На підставі одержаних даних студенти роблять попередні висновки проведених досліджень під керівництвом викладача. Потім вивчають і аналізують дані рентгенограм, томограм. Під керівництвом викладача проводиться клінічний розбір в учбовій кімнаті. Студенти доповідають основні дані анамнезу та результати променевих методів обстеження .

У процесі клінічного розбіру в учбовій кімнаті проводиться опитування студентів з усіх питань теми заняття.

Променева дослідження займає значне місце в діагностиці захворювань ЦНС. Поява нових високоінформативних методів, таких, як КТ, МРТ, ОФЕКТ-сцинтиграфія, значно підвищило достовірність променевої діагностики захворювань і пошкоджень структур центральної нервової системи, але не зменшило значення рентгенологічного методу дослідження.

Слід відзначити, що рентгенологічне дослідження черепа, а саме краніографія, хоча і є рутинним методом , але дозволяє достовірно оцінити кістки черепа, а саме форму, товщину, їх з'єднання, судинний малюнок. На рентгенограмах хребта вивчають анатомічні особливості тіл та відростків, оцінюють висоту тіл та міжхребцевих дисків. Існує методика функціональної рентгенографії, де є можливість оцінити стабільність положення хребців різних відділів. Слід звернути увагу студентів на те, що у новонароджених і дітей грудного віку використовується нейросонографія. Це метод УЗ-дослідження через велике тім'ячко при підозрі на наявність пухлин, аномалій розвитку, черепно-мозкових травмах. У дорослих для дослідження швидкості кровотоку в судинах мозку застосовують доплерографію .

К аномаліям та вадам розвитку черепа і мозку слід віднести такі патологічні процеси: природжені черепно-мозкові грижі, мікроцефалія, краніостеноз, атрофії окремих частин великого мозку, гідроцефалія. Окремо слід зазначити про аномалії та вади розвитку хребта: природжені незрощення хребця, спонділолітез, конкреценція хребців.

Студенти повинні засвоїти основні відомості про черепно-мозкові та спинномозкові травми. Треба розуміти що найпоширенішим методом при травмах залишається рентгенографія. Виконуються оглядові рентгенограмми черепа або хребта у двох взаємно перпендикулярних проекціях. На R-грамах кісток склепіння можна вирізнити лінійні, імпресійні переломи. Переломи черепа можуть супроводжуватись появою крові або повітря в порожнині черепа. Розрізняють епідуральні, субдуральні, субарахноїдальні та внутрішньомозкові гематоми. Для візуалізації цих патологічних станів використовують такі методи променевого дослідження як КТ або МРТ. При спинномозкових травмах доцільно проводити наступні методи променевого дослідження: рентгенографія, КТ, МРТ.

Слід звернути увагу студентів на васкулярні захворювання мозку, а саме ішемічні та геморагічні інсульти. Розвиток ішемії мозку може бути викликаний тромбозом, емболією внутрішньочерепних, сонних або вертебральних артерій, чи внаслідок гіперперфузії головного мозку. Геморагічний інсульт є наслідком крововиливу в речовину мозку. Кров руйнує нервову тканину та спричиняє набряк мозку.

Також слід окремо розглянути патологічні зміни при об'ємних утвореннях. Студенти повинні чітко засвоїти основні променеві ознаки об'ємних внутрішньочерепних утворень. До прямих ознак пухлин слід віднести виявлення ділянки зміненої денситометричної щільності при КТ-дослідженні, а також зміни сили МР-сигналу при МР-дослідженні. До непрямих ознак відносять перифокальний набряк, зміщення сусідніх структур мозку та деформацію шлуночків, звапнення в пухлині та деструкцію в кістках. Слід зазначити що існують ізоденсивні та ізоінтенсивні пухлини, для візуалізації яких треба проводити внутрішньовенне контрастне підсилення.

Під час опитування студентів звертається увага на те, що кожне променеве дослідження повинно мати чіткі показання.

Фіксується увага на алгоритмі променевого дослідження ЦНС. Для визначення анатомічних змін при захворюваннях хребта і черепа в перше чергу виконують рентгенографію У дітей молодшого віку використовують УЗД. Потім для до обстеження призначають КТ, МРТ, радіонуклідні дослідження. Для визначення патології судин ЦНС виконують КТА, МРА, УЗД. Для визначення травматичних ушкоджень ЦНС - КТ, МРТ, рентгенографія. Якщо діагноз залишається неясним, застосовують внутрішньовенне контрастування.

Студенти повинні чітко розуміти шкідливу дію іонізуючого випромінювання на хворого. Звертається увага студентів на засоби захисту пацієнта: екранування, захист часом та відстанню. А також наявність засобів індивідуального захисту медичного персоналу: фартухів, комірців, захисних рукавичок, індивідуальних дозиметрів.

Студенти повинні чітко знати рентген анатомію ЦНС, зіставляти топографічні особливості зображень, отриманих при проведенні КТ-, МРТ- та УЗ-досліджень.

У рентгенологічному кабінеті студентів практично знайомлять з різними видами досліджень ЦНС.

В кабінеті комп'ютерної томографії студенти повинні чітко усвідомлювати, що променеве навантаження на пацієнта за час дослідження збільшується в декілька разів в порівнянні з традиційними рентгенологічними методами, а тому у кожного пацієнта повинні бути чіткі показання.

Цей метод променевої діагностики дозволяє оцінити стан речовини мозку. На КТ-сканах тканина мозку світліша за спинномозкову рідину шлуночків мозку. Кров у судинах мозку не візуалізується через однакову щільність з мозковою тканиною (+30+44едН)

Магніто-резонансна томографія: дозволяє отримати диференційоване зображення структур головного та спинного мозку завдяки відмінності їх МР-сигналів. Метод відіграє провідну роль у діагностиці уражень мозку.

Ангіографія: виконують для діагностики уражень судин головного мозку. Контрастують внутрішню сонну артерію та виконують серію рентгенограмм.

## 7. УДРС, САМОСТІЙНА РОБОТА СТУДЕНТІВ.

### 7.1. Вивчення й аналіз даних історій хвороби або амбулаторних карток

7.2. Аналіз отриманих рентгенограм, томограм, сонограм

7.3. Складання протоколу дослідження

7.4. Формування рентгенологічного висновку

#### 8. ПИТАННЯ ДЛЯ САМОКОНТРОЛЮ:

1. Перечисліть методи променевого дослідження ЦНС.

2. Стан яких анатомічних елементів можна визначити на рентгенограмах черепа

3. Які методи променевого дослідження дозволяють оцінити стан судин головного мозку?

4. Назвіть групи радіонуклідних досліджень головного і спинного мозку

5. Наведіть основні показання радіонуклідних методів дослідження нервової системи

6. Перечисліть променеві ознаки черепно-мозкових травм.

7. Перечисліть види внутрішньо мозкових гематом та їх променеві ознаки

8. Перечисліть променеві ознаки травматичного пошкодження хребта і спинного мозку

9. Перечисліть променеві ознаки абсцесу головного мозку.

10. Перечисліть променеві ознаки пухлин головного мозку.

11. Перечисліть променеві ознаки пухлин спинного мозку.

12. Перечисліть променеві ознаки метастатичного ураження головного мозку.

#### 9. СТУДЕНТИ ПОВИННІ ЗНАТИ:

1. План променевого дослідження ЦНС

2. Алгоритм променевого дослідження ЦНС.

3. Показання та протипоказання до застосування того чи іншого променевого методу дослідження

3. Рентгенологічні методики дослідження черепа

4. Захист хворих від дії іонізуючого опромінення.

5. УЗД, КТ, МРТ ЦНС. Підготовка хворих. Показання та протипоказання

6. Нормальна променева анатомія ЦНС

7. Аномалії та вади розвитку ЦНС

8. Променеві симптоми захворювань ЦНС

9. Основні променеві ознаки метастатичного ураження ЦНС

10. Променеві симптоми абсцесу головного мозку

11. Променеві ознаки ішемічного інсульту

12. Променеві ознаки геморагічного інсульту.

13. Види внутрішньомозкових гематом

#### 10. СТУДЕНТИ ПОВИННІ ВМІТИ:

1. Скласти план променевого дослідження

2. Обґрунтувати необхідність будь-якого променевого методу дослідження ЦНС

3. Відрізнити травматичні пошкодження хребта на рентгенограмах

4. Проінструктувати хворого щодо підготовки до променевого дослідження ЦНС

5. Візуалізувати переломи кісток склепіння черепа на краніограмах

6. Відрізнити ішемічне і геморагічне ураження головного мозку на КТ-граммах.

#### 11. РЕКОМЕНДОВАНА ЛІТЕРАТУРА.

Основна

1. Ковальський О. В. Радіологія. Променева терапія. Променева діагностика : підруч. для студ. вищ. мед. навч. закл. IV рівня акредитації / О. В. Ковальський, Д. С. Мечев, В. П. Данилевич. - 2-ге вид. - Вінниця : Нова книга, 2017. - 512 с.

2. Линденбратен Л. Д. Медицинская радиология : (основы лучевой диагностики и лучевой терапии) : учебное пособие / Л.Д. Линденбратен, И.П. Королюк. - 2-е изд., перераб. и доп. - М. : Медицина, 2000. - 672 с.

3. Рентгенодіагностика : навч. посібник / за ред. В.І. Мілька. - Вінниця : Нова книга, 2005. - 352 с.

4. Променева діагностика: [В 2 т.] / [Коваль Г. Ю., Мечев Д. С., Сиваченко Н. П. та ін.] ; за ред. Г. Ю. Коваль. – К. : Медицина України, 2009. – Т. II. – 682 с.



5. Радіологія : підручник. Т. 1. Променева діагностика / М. С. Каменецький [та ін.] ; за ред. М. С. Каменецького. - Донецьк : Вебер, 2011. - 401 с.
6. Вибрані лекції з радіонуклідної діагностики та променевої терапії : навч. посіб. / за ред. А.П. Лазаря. - Вінниця : Нова книга, 2006. - 200 с.

Додаткова:

1. Линденбратен Л.Д., Лясс Ф.М. Медицинская радиология. 3-е изд., перераб. и доп. М.: Медицина, 1986. 368 с.
2. Меллер Т., Райв Э. Норма при КТ- и МРТ-исследованиях. М.: изд. МЕДпресс-информ, 2008. 256 с. 4. Есиновская Г.Н. Краткое пособие по нейрорентгенологии. – Л. : Медицина, 1973. – С. 269.
3. Задворнов Ю.Н. Краниовертебральные аномалии // Вопросы нейрохирургии. – 1980. – Т. 1. – С. 30–38.
4. Прокоп Матиас, Галански Михаэль. Спиральная и многослойная компьютерная томография : учебное пособие в 2-х томах. – М. : Медпресс-информ, 2007. – Том 2.
5. Холин А.В. Магнитная резонансная томография при заболеваниях центральной нервной системы. – СПб. : Гиппократ, 2000. – 192 с.
6. Kaiser M., Ramos L. MRT of the spine. – Stuttgart, 1990. – 211 p. Wackenheim A. Rontgen diagnosis of the craniovertebral region. – Berlin. – New York. Springes. – Verlag, 1974
7. Wegener O.H. Ganzkokorper-computer-tomographie Schering.— 1981.

Методичну розробку склала доцент, к.м.н. Туманська Н. В.

## 1.18. МЕТОДИЧНА РОЗРОБКА ПРАКТИЧНОГО ЗАНЯТТЯ

**ТЕМА: Комплексне променеве дослідження при невідкладних станах.  
Променеві ознаки невідкладних станів.**

Тривалість – 3 акад. години

Місце – навчальна кімната,

відділення променевої діагностики

### 1. АКТУАЛЬНІСТЬ ТЕМИ І МОТИВАЦІЯ ДЛЯ ЇЇ ВИВЧЕННЯ.

Актуальність даної теми пов'язана з тим, що своєчасна і точна діагностика ургентних станів здоров'я пацієнта дозволяє уникнути неприємних наслідків і сприяє проведенню адекватних і кваліфікованих медичних заходів.

Діагностика більшості захворювань неможлива без променевого дослідження. З великої кількості існуючих у наш час променевих методів обстеження лікар-клініцист повинен вміти обрати оптимальний, який би відповідав наступним критеріям: максимальна інформативність, мінімальна біологічна дія і максимальна доступність. Вищенаведене пояснює значення даної теми для майбутньої лікарської діяльності.

### 2. МЕТА І ЗАВДАННЯ ЗАНЯТТЯ.

1. **Метою** цих занять є вміння обрати оптимальний метод променевого обстеження пацієнтів з патологією різних органів і систем у тому числі при невідкладних станах та оцінити результати обстеження при невідкладних станах.
2. Показати діагностичне значення променевих методів дослідження при невідкладних станах.
3. Діагностувати невідкладні стани.

### 3. ДИДАКТИЧНА МЕТА.

1. Детально розглянути променеві методи дослідження при невідкладних станах.
4. Вибір оптимального методу променевого обстеження пацієнтів з патологією різних органів та систем.

5. Навчити студентів правильній оцінці даних анамнезу та фізикального обстеження для визначення найбільш ефективних та найменш небезпечних методів променевої діагностики невідкладних станів.
6. 1. Обрати метод променевого дослідження для виявлення променевих ознак невідкладних станів.
7. Побудувати вірний алгоритм послідовного проведення променевого дослідження при невідкладних станах.
8. Вірно оцінити та аналізувати отримані діагностичні зображення.
9. Виявити променеві ознаки невідкладних станів.
10. Діагностувати невідкладні стани.

#### 4. ОБЛАДНАННЯ ЗАНЯТТЯ.

1. Ілюстрації: таблиці, слайди.
2. Набір рентгенограм, сонограм, комп'ютерних і МРТ-томограм та CD- дисків з дослідженнями навчальних й обстежуваних хворих.
3. Контрастні речовини.
4. Негатоскоп, ноутбук.
5. Дозиметр.
6. Історія хвороби та амбулаторні картки обстежуваних хворих.
7. Тести, еталони, ситуаційні задачі.

#### 5. ПЛАН ТА ОРГАНІЗАЦІЙНА СТРУКТУРА ЗАНЯТТЯ.

Етапи заняття	Час, хв	Обладнання
1.Організаційні моменти	5	Навчальний журнал
2.Проведення, демонстрація променевого дослідження	40	Кабінети з наявним обладнанням (R-апарат, УЗД-апарат, КТ-апарат)
3.Аналіз рентгенограм	10	Набір рентгенограм, сонограм, томограм, сцинтиграм. Ноутбук
4.Аналіз сонограм	10	Набір рентгенограм, сонограм, томограм, сцинтиграм. Ноутбук
5.Аналіз томограм	10	Набір рентгенограм, сонограм, томограм, сцинтиграм. Ноутбук
6.Аналіз сцинтиграм	10	Набір рентгенограм, сонограм, томограм, сцинтиграм. Ноутбук
7.Клінічний розбір з опитуванням студентів	30	Набір рентгенограм, сонограм, томограм, сцинтиграм. Ноутбук
8. Контроль кінцевого рівня знань	20	Набір рентгенограм, сонограм, томограм, ноутбук, тести, еталони, ситуаційні завдання, навчальні аналізи.

#### 6. МЕТОДИКА ПРОВЕДЕННЯ ЗАНЯТТЯ.

1. Вступне слово викладача з поясненням цілей заняття. Визначення теми заняття та його задач. Відповіді на питання.
2. Контрольна перевірка виконання домашнього завдання та корекція початкового рівня знань.
3. Робота у відділенні променевої діагностики та його кабінетах.

4. Знайомство з клінічними історіями хворих, показаннями, принципами та методами проведення рентгенологічного, сонографічного, томографічного досліджень і їх результатами.
5. Кожний студент отримує променеве зображення невідкладних станів у виді рентгенограм, томограм, сонограм та інш., для їх послідовного аналізу по визначеному шаблону.
6. Студент повинен в альбомі дати схематичне зображення отриманої діагностичної картини.
7. Відповіді викладача на питання студентів.
8. Після закінчення спільного клінічного розбору проводиться контроль знань студентів. Застосовується тестування, рішення ситуаційних клінічних задач.
9. Особиста самостійна робота студентів на заняттях за допомогою навчальної програми.
10. Оцінка викладачем результатів заняття: кожному студенту виставляється оцінка з врахуванням результатів опитування та контролю знань.
11. Пояснення наступного домашнього завдання.

Вступне слово викладача: мотивація для вивчення теми, мета заняття.

На початку заняття шляхом опитування студентів розглядаються питання променевого дослідження при невідкладних станах. Визначається діагностична роль кожного променевого методу. Викладач зі студентами розбирають питання променевих методів і їх діагностичну цінність при невідкладних станах, показання і протипоказання, принципи і методики проведення рентгенологічного, сонографічного, томографічного і інших променевих досліджень при невідкладних станах.

Методи, які застосовуються для променевого вивчення структури органів при невідкладних станах: ультразвукове дослідження, магнітно-резонансна томографія, комп'ютерна томографія, рентгенологічний метод, радіоізотопний метод.

Поява нових високоінформативних методів, таких, як КТ, МРТ, ПЕТ, значно підвищило достовірність променевої діагностики захворювань і пошкоджень органів.

У діагностичному відділенні, за допомогою апарата для ультразвукової діагностики викладач практично знайомить студентів з УЗДослідженням, його перевагами і недоліками, особливостями методики при невідкладних станах.

Фіксується увага, що томографічні методи - магнітно-резонансна томографія (МРТ) та комп'ютерна томографія (КТ) відносяться до найсучасніших методів діагностики та мають безперечні переваги у виявленні гострих захворювань і травматичних пошкоджень.

Студенти беруть активну участь у виконанні променевих досліджень: ультразвукового, КТ, МРТ, рентгенологічного.

Під час проведення променевого обстеження хворих, студенти обов'язково збирають анамнез захворювання, знайомляться зі скаргами й історією хвороби хворих, визначають клінічні прояви хвороби.

Викладач зі студентами проводить клінічний розбір основних патологічних променевих симптомів невідкладних станів.

Променева діагностика невідкладних станів:

Серце та судини

Поранення серця, гідроперикард  
Набряк легень  
Інфаркт міокарду

Органи дихання

Сторонні тіла легень і дихальних шляхів  
Травматичний пневмоторакс  
Гідроторакс, пневмогідроторакс  
Тромбоемболія легеневої артерії

## Органи травного тракту

Сторонні тіла у стравоході, шлунку, кишечнику

Прободіння порожнинного органу

Кишкова непрохідність

## Гепатобіліарна та сечова системи

Конкременти у жовчо- і сечовивідних шляхах

Травматичні ушкодження паренхіматозних органів

## Кістки та суглоби

Переломи кісток

Вивихи і підвивихи суглобів

Сторонні тіла в кістках і м'яких тканинах

## Центральна нервова система

Порушення мозкового кровообігу

Субдуральна, епідуральна гематоми

## Вибір метода променевого обстеження

Променеві ознаки

Провідний променевий синдром

Морфологічний субстрат

Потім, викладач роздає студентам рентгенограми, сонограми, томограми органів ГПБС з різними варіантами патологічних змін. Кожний зі студентів під безпосереднім контролем викладача засвоює променеві ознаки гострих захворювань і травматичних пошкоджень різних органів за допомогою аналізу рентгенограм, томограм, сонограм і записів променевих досліджень.

По 5-7 хвилин кожний студент у присутності всієї групи демонструє рентгенограми, томограми на негатоскопі та сонограми з ознаками гострої патології.

Кожен студент в альбомі малює схематичне зображення отриманої діагностичної картини, відмічає променеві симптоми захворювання в кожному окремому випадку, дає анатоמו-фізіологічне пояснення виявленого симптому і проводить клініко-променеве поєднання.

Проводиться розбір одержаних результатів променевого зображення з урахуванням клінічної картини захворювання, обговорення їх діагностичного значення в кожному конкретному випадку. Далі, студенти проводять диференціальну діагностику, вказуючи - з якими захворюваннями слід диференціювати виявлені променеві симптоми.

Студенти підгрупами з 5-6 осіб розподіляються для спостереження за проведенням досліджень тематичних хворих. На підставі одержаних даних студенти роблять попередні висновки проведених досліджень під керівництвом викладача.

Під керівництвом викладача проводиться клінічний розбір в учбовій кімнаті. Студенти доповідають основні дані анамнезу та результати променевих методів обстеження.

У процесі клінічного розбіру в учбовій кімнаті проводиться опитування студентів з усіх питань теми заняття. Також, використовується читання рентгенограм, сонограм, томограм, тестування, рішення ситуаційних клінічних завдань.

Після цього виставляється оцінка кожному студентові з урахуванням результатів опитування і контролю знань.

## **7. УДРС. САМОСТІЙНА РОБОТА СТУДЕНТІВ.**

1. Вивчення й аналіз даних історій хвороби або амбулаторних карток.
2. Вивчення схем послідовного аналізу діагностичного зображення.
3. Складання протоколу дослідження.
4. Схематичне зображення отриманого зображення на рентгенограмі, томограмі, сонограмі.
5. Самостійний опис рентгенограм, сонограм, рентгенограм з висновками о характерних змінах та клініко-променеві поєднання.
6. Формування рентгенологічного, сонографічного, томографічного висновку.
7. Рішення наданих ситуаційних клінічних задач.

## **8. ПЕРЕЛІК ПИТАНЬ ДЛЯ САМОКОНТРОЛЮ.**

1. Променеві методи дослідження при невідкладних станах.
2. Рентгенологічне дослідження при невідкладних станах.
3. Показання до ультразвукового дослідження при невідкладних станах.
4. Показання до проведення комп'ютерної томографії при невідкладних станах.
5. Показання до проведення магнітно-резонансної томографії при невідкладних станах.
6. Променеві методи дослідження при пораненнях серця,
7. Променеві методи дослідження гідроперикард.
8. Променеві методи дослідження набряк легень.
9. Променеві методи дослідження інфаркт міокарду
10. Променеві методи дослідження сторонні тіла легень і дихальних шляхів
11. Променеві методи дослідження травматичний пневмоторакс.
12. Променеві методи дослідження Гідроторакс, пневмогідроторакс.
13. Променеві методи дослідження тромбоемболія легеневої артерії..
14. Променеві методи дослідження сторонні тіла у стравоході, шлунку, кишечнику прободіння порожнинного органу кишкова непрохідність
15. Променеві методи дослідження конкременти у жовчо- і сечовивідних шляхах
16. Променеві методи дослідження травматичні ушкодження паренхіматозних органів.
17. Променеві методи дослідження переломи кісток вивихи і підвивихи суглобів
18. Променеві методи дослідження сторонні тіла в кістках і м'яких тканинах.
19. Променеві методи дослідження порушення мозкового кровообігу
20. Променеві методи дослідження субдуральна, епідуральна гематоми.
21. Провідні променеві синдроми невідкладних станів, їхній морфологічний субстрат.
22. Променеві ознаки при пораненнях серця,
23. Променеві семіотика гідроперикард.
24. Променеві ознаки набряк легень.
25. Променеві семіотика інфаркт міокарду
26. Променеві ознаки сторонні тіла легень і дихальних шляхів
27. Променеві семіотика травматичний пневмоторакс.
28. Променеві ознаки Гідроторакс, пневмогідроторакс.
29. Променеві семіотика тромбоемболія легеневої артерії..
30. Променеві ознаки сторонні тіла у стравоході, шлунку, кишечнику прободіння порожнинного органу кишкова непрохідність
31. Променеві ознаки конкременти у жовчо- і сечовивідних шляхах
32. Променеві семіотика травматичні ушкодження паренхіматозних органів.
33. Променеві ознаки переломи кісток вивихи і підвивихи суглобів
34. Променеві семіотика сторонні тіла в кістках і м'яких тканинах.
35. Променеві ознаки порушення мозкового кровообігу
36. Променеві семіотика субдуральна, епідуральна гематоми.

## **9. В РЕЗУЛЬТАТІ ВИВЧЕННЯ ТЕМИ СТУДЕНТИ ПОВИННІ ЗНАТИ:**

1. Методи променевого дослідження при невідкладних станах.
2. Показання та протипоказання до застосування того чи іншого променевого методу дослідження при невідкладних станах.
3. Переваги та недоліки того чи іншого променевого методу дослідження при невідкладних станах.
4. Променеву семіотику різних невідкладних станів.

### **ВМІТИ:**

1. Обрати оптимальний метод променевого дослідження при різних невідкладних станах.
2. Правильно оцінити данні анамнезу та фізикального обстеження для визначення найбільш ефективних та найменш небезпечних методів променевої діагностики невідкладних станів.

3. Обрати метод променевого дослідження для виявлення променевих ознак невідкладних станів.
4. Побудувати вірний алгоритм послідовного проведення променевого дослідження при невідкладних станах.
5. Вирізнити нормальну променеву анатомію ділянки тіла від патологічної.
6. Проаналізувати скіалогічну картину рентгенівського знімку, КТ зображення.
7. Проаналізувати сонографічне, доплерографічне зображення при УЗД.
8. Інтерпретувати сканограми, сцинтиграми при проведенні радіонуклідного дослідження.
9. Проаналізувати МРТ зображення.
10. Вірно оцінити та аналізувати отримані діагностичні зображення.
11. Оцінити результати використаного методу променевого дослідження при різних невідкладних станах.
12. Виявити променеві ознаки невідкладних станів.
13. Діагностувати невідкладні стани.

#### **10. РЕКОМЕНДОВАНА ЛІТЕРАТУРА.**

##### **Основна**

1. Ковальський О. В. Радіологія. Променева терапія. Променева діагностика : підруч. для студ. вищ. мед. навч. закл. IV рівня акредитації / О. В. Ковальський, Д. С. Мечев, В. П. Данилевич. - 2-ге вид. - Вінниця : Нова книга, 2017. - 512 с.
2. Линденбратен Л. Д. Медицинская радиология : (основы лучевой диагностики и лучевой терапии) : учебное пособие / Л.Д. Линденбратен, И.П. Королюк. - 2-е изд., перераб. и доп. - М. : Медицина, 2000. - 672 с.
3. Рентгенодіагностика : навч. посібник / за ред. В.І. Мілька. - Вінниця : Нова книга, 2005. - 352 с.
4. Променева діагностика: [В 2 т.] / [Коваль Г. Ю., Мечев Д. С., Сиваченко Н. П. та ін.] ; за ред. Г. Ю. Коваль. – К. : Медицина України, 2009. – Т. II. – 682 с.
5. Радіологія : підручник. Т. 1. Променева діагностика / М. С. Каменецький [та ін.] ; за ред. М. С. Каменецького. - Донецьк : Вебер, 2011. - 401 с.
6. Вибрані лекції з радіонуклідної діагностики та променевої терапії : навч. посіб. / за ред. А.П. Лазаря. - Вінниця : Нова книга, 2006. - 200 с.

##### **Додаткова:**

7. Линденбратен Л.Д., Лясс Ф.М. Медицинская радиология. 3-е изд., перераб. и доп. М.: Медицина, 1986. 368 с.
8. Меллер Т., Райв Э. Норма при КТ- и МРТ-исследованиях. М.: изд. МЕДпресс-информ, 2008. 256 с.
9. Руководство по ультразвуковой диагностике / Под ред. П.Е.С. Пальмера М: издательство «Медицина», 2000. — 335 с., ил.
10. Труфанов Г.Е. Рентгеновская компьютерная томография (Руководство для врачей) / Г.Е. Труфанов, С.Д. Рудь и др. – СПб.: Фолиант. – 2008. – 1195 с.
11. Ультразвуковая доплеровская диагностика в клинике / Под ред. Никитина Ю.М., Труханова А.И. – Иваново: Издательство МИК, 2004. — 496 с., ил.
12. Биссет Р. А. Л., Хан А. Н. Дифференциальный диагноз при абдоминальном ультразвуковом исследовании / Пер. с англ, под ред. д.м.н., проф. С. И. Пиманова — Витебск: Белмедктга, 1997.—272 с.
13. Дергачёв А.И., Котляров П.М. Абдоминальная эхография: справочник. — М.: ЭликсКом, 2005. — 352 с., ил.
14. Пыков М.И., Соколов Ю.Ю., Никулина И.С. Рентгеноультразвуковая диагностика аномалий развития и заболеваний панкреатобилиарной системы у детей. М.: изд. Видар-М, 2009. — 136 с.
15. Труфанов Г.Е. Лучевая диагностика заболеваний поджелудочной железы.СПб.: изд. ЭЛБИ, 2011. — 288 с.

16. «Лучевая диагностика заболеваний пищеварительного тракта современные тенденции» Васильев А.Ю., Ратников В.А., Гриневич В.Б., Лубашев Я.А. Москва, Государственный медико-стоматологический университет, Санкт-Петербург, Военно-медицинская академия 2008г
17. Зубарев А.В., Гажонова В.Е. Диагностический ультразвук. Уронефрология. / Практическое руководство. М., Видар, 2002. — 248 с., ил.
18. Квятковский Е.А., Квятковская Т.А. Ультрасонография и доплерография в диагностике заболеваний почек. — Днепропетровск: Новая идеология, 2005. — 318 с., ил.

Методичну розробку склала доцент, к.м.н. Туманська Н. В.

## 1.19. МЕТОДИЧНА РОЗРОБКА ПРАКТИЧНОГО ЗАНЯТТЯ

**ТЕМА:** Алгоритми променевого дослідження різних органів та систем.

Тривалість – 3 акад. години

Місце – навчальна кімната,

відділення променевої діагностики

### 11. АКТУАЛЬНІСТЬ ТЕМИ І МОТИВАЦІЯ ДЛЯ ЇЇ ВИВЧЕННЯ.

Актуальність даної теми пов'язана з тим, що своєчасна і точна діагностика патології різних органів та систем дозволяє уникнути неприємних наслідків і сприяє проведенню адекватних і кваліфікованих медичних заходів.

Діагностика більшості захворювань неможлива без променевого дослідження. З великої кількості існуючих у наш час променевих методів обстеження лікар-клініцист повинен вміти обрати оптимальний, який би відповідав наступним критеріям: максимальна інформативність, мінімальна біологічна дія і максимальна доступність. Вищенаведене пояснює значення даної теми для майбутньої лікарської діяльності.

### 12. МЕТА І ЗАВДАННЯ ЗАНЯТТЯ.

**Метою** заняття є вміння обрати оптимальний метод променевого обстеження пацієнтів з патологією різних органів та систем. Засвоїти фізико-технічні основи використання радіологічних методів дослідження організму людини.

#### 3. ДИДАКТИЧНА МЕТА.

- 3.1 Детально розглянути променеві методи дослідження різних органів та систем.
- 3.2 Вибір оптимального методу променевого обстеження пацієнтів з патологією різних органів та систем.
- 3.3 Навчити студентів правильній оцінці даних анамнезу та фізикального обстеження для визначення найбільш ефективних та найменш небезпечних методів променевої діагностики невідкладних станів.
- 3.4 Визначити якість носія інформації променевого методу дослідження.
- 3.5 Проаналізувати скіалогічну картину рентгенівського знімку, КТ зображення.
- 3.6 Проаналізувати сонографічне, доплерографічне зображення при УЗД.
- 3.7 Проаналізувати МРТ зображення.
- 3.8 Оцінювати загальну променеву сіміотику.

#### 5. ОБЛАДНАННЯ ЗАНЯТТЯ.

- 4.1. Набір рентгенограм, комп'ютерних томограм, сонограм, ангиограм, комп'ютерних і МРТ-томограм та CD- дисків з дослідженнями.
- 4.2. Контрастні речовини
- 4.3. Негатоскоп, ноутбук.
- 4.4. Історія хвороби та амбулаторні картки обстежуваних хворих.
- 4.5. Тести, еталони, ситуаційні завдання.

#### 6. ПЛАН ТА ОРГАНІЗАЦІЙНА СТРУКТУРА ЗАНЯТТЯ .

Етапи заняття	Час, хв	Обладнання
1.Організаційні моменти	5	Навчальний журнал
2.Проведення, демонстрація променевого дослідження	40	Кабінети з наявним обладнанням (R-апарат, УЗД-апарат, КТ-апарат
3.Аналіз рентгенограм	10	Набір рентгенограм, сонограм, томограм, сцинтиграм. Ноутбук
4.Аналіз сонограм	10	Набір рентгенограм, сонограм, томограм, сцинтиграм. Ноутбук
5.Аналіз томограм	10	Набір рентгенограм, сонограм, томограм, сцинтиграм. Ноутбук
6.Аналіз сцинтиграм	10	Набір рентгенограм, сонограм, томограм, сцинтиграм. Ноутбук
7.Клінічний розбір з опитуванням студентів	30	Набір рентгенограм, сонограм, томограм, сцинтиграм. Ноутбук
8. Контроль кінцевого рівня знань	20	Набір рентгенограм, сонограм, томограм, ноутбук, тести, еталони, ситуаційні завдання, навчальні аналізи.

## 7. МЕТОДИКА ПРОВЕДЕННЯ ЗАНЯТТЯ .

12. Вступне слово викладача з поясненням цілій заняття. Визначення теми заняття та його задач. Відповіді на питання.
13. Контрольна перевірка виконання домашнього завдання та корекція початкового рівня знань.
14. Робота у відділенні променевої діагностики та його кабінетах.
15. Знайомство з клінічними історіями хворих, показаннями, принципами та методами проведення рентгенологічного, сонографічного, томографічного досліджень і їх результатами.
16. Кожний студент отримує променеве зображення невідкладних станів у виді рентгенограм, томограм, сонограм та інш., для їх послідовного аналізу по визначеному шаблону.
17. Студент повинен в альбомі дати схематичне зображення отриманої діагностичної картини.
18. Відповіді викладача на питання студентів.
19. Після закінчення спільного клінічного розбору проводиться контроль знань студентів. Застосовується тестування, рішення ситуаційних клінічних задач.
20. Особиста самостійна робота студентів на заняттях за допомогою навчальної програми.
21. Оцінка викладачем результатів заняття: кожному студенту виставляється оцінка з врахуванням результатів опитування та контролю знань.
22. Пояснення наступного домашнього завдання.

Вступне слово викладача: мотивація для вивчення теми, мета заняття.



На початку заняття шляхом опитування студентів розглядаються питання променевого дослідження при невідкладних станах. Визначається діагностична роль кожного променевого методу. Викладач зі студентами розбирають питання променевих методів і їх діагностичну цінність при невідкладних станах, показання і протипоказання, принципи і методики проведення рентгенологічного, сонографічного, томографічного і інших променевих досліджень при невідкладних станах.

Методи, які застосовуються для променевого вивчення структури органів при невідкладних станах: ультразвукове дослідження, магнітно-резонансна томографія, комп'ютерна томографія, рентгенологічний метод, радіоізотопний метод.

Складання алгоритму променевого дослідження органів грудної порожнини, ССС, черевної порожнини, сечостатевої системи, опорно-рухової системи, щитоподібної залози та ЦНС:

Алгоритм променевого дослідження органів грудної порожнини. Легень: флюорографія, рентгенографія, рентгеноскопія, томографія, комп'ютерна томографія, магнітно-резонансна томографія, перфузійна та інгаляційна сцинтиграфія, сонографія. Принципи отримання зображення (джерело та детектор випромінювання); природне і штучне контрастування; призначення методів — вивчення морфології або (та) функції; протипоказання до виконання; проекції та зрізи дослідження.

ССС: рентгеноскопія, рентгенографія, магнітно-резонансна томографія, міокардіосцинтиграфія, радіонуклідна вентрикулографія, ОФЕКТ, ПЕТ, ангіокардіографія, ехокардіографія, коронарографія. Принципи отримання зображення (джерело та детектор випромінювання); природне і штучне контрастування; призначення методів — вивчення морфології або (та) функції; біологічна дія, протипоказання до виконання; проекції та зрізи дослідження.

Алгоритм променевого дослідження органів черевної порожнини. УЗД, доплерографія, рентгеноскопія (у т.ч. ірігоскопія), рентгенографія, комп'ютерна томографія, холеграфія, холангіографія (холецистохолангіографія), магнітно-резонансна томографія, гепатосцинтиграфія, гепатобілісцинтиграфія. Принципи отримання зображення (джерело та детектор випромінювання); природне і штучне контрастування; призначення методів — вивчення морфології або (та) функції; біологічна дія, протипоказання до виконання; проекції та зрізи дослідження.

Алгоритм променевого дослідження сечостатевої системи. Оглядова рентгенографія, екскреторна та інфузійна урографія, ретроградна пієлографія, метросальпінгографія, мамографія, дуктографія, комп'ютерна томографія, сонографія, магнітно-резонансна томографія, 7 нефросцинтиграфія (статична та динамічна), радіоренографія. Принципи отримання зображення (джерело та детектор випромінювання); природне і штучне контрастування; призначення методів – вивчення морфології або (та) функції; біологічна дія, протипоказання до виконання; проекції та зрізи дослідження.

Складання алгоритму променевого дослідження опорно-рухової системи, щитоподібної залози та ЦНС. Рентгенографія, комп'ютерна томографія, магнітно-резонансна томографія, сцинтиграфія, ОФЕКТ, ПЕТ, радіонуклідне сканування, радіометрія, сонографія. Принципи отримання зображення (джерело та детектор випромінювання); природне і штучне контрастування; призначення методів; біологічна дія, протипоказання до виконання; проекції та зрізи дослідження. Променева анатомія кісток та суглобів, ЦНС та щитоподібної залози.

Аналізувати променеву семіотику функціонально-морфологічних змін при патології кісток та суглобів, центральної нервової системи, щитоподібної залози. Обирати оптимальний метод променевого дослідження для виявлення функціонально-морфологічних змін при патології кісток та суглобів, центральної нервової системи, щитоподібної залози.

Основи рентгенологічної та ультразвукової семіотики патології різних органів і систем. Локалізація, кількість, форма, розміри, структура, контури патологічного осередку (осередків). Характер осередку при природному контрастуванні - тінь, просвітлення. Інтенсивність тіні

(мала, середня, висока). Характер осередку при природному контрастуванні - зміни розмірів тіні (загальне або обмежене збільшення та зменшення), зміни форми та положення тіні.

Комп'ютерно- томографічна семіотика – денсивність тіні (гіпо-, гіпер-, ізо). Локалізація, кількість, форма, розміри, структура, контури патологічного осередку (осередків). Характер осередку при ультразвуковому дослідженні – ехогенність (гіпо-, гіпер-, ізо-, ан-).

Основи радіонуклідної та магнітно-резонансно-томографічної семіотики патології різних органів і систем. Локалізація, кількість, форма, розміри, структура, контури патологічного осередку (осередків). Характер осередку при радіонуклідному дослідженні – ступінь накопичення РФП (звичайна, підвищена, знижена). Характер осередку при магнітно-резонансній томографії — інтенсивність сигналу у магнітному полі (гіпо-, гіпер-, ізо-, ан-).

По 5-7 хвилин кожний студент у присутності всієї групи демонструє рентгенограми, томограми на негатоскопі та сонограми з ознаками гострої патології.

Кожен студент в альбомі малює схематичне зображення отриманої діагностичної картини, відмічає променеві симптоми захворювання в кожному окремому випадку, дає анатомо-фізіологічне пояснення виявленого симптому і проводить клініко-променеве поєднання.

Проводиться розбір одержаних результатів променевого зображення з урахуванням клінічної картини захворювання, обговорення їх діагностичного значення в кожному конкретному випадку. Далі, студенти проводять диференціальну діагностику, вказуючи - з якими захворюваннями слід диференціювати виявлені променеві симптоми.

Студенти підгрупами з 5-6 осіб розподіляються для спостереження за проведенням досліджень тематичних хворих. На підставі одержаних даних студенти роблять попередні висновки проведених досліджень під керівництвом викладача.

Під керівництвом викладача проводиться клінічний розбір в учбовій кімнаті. Студенти доповідають основні дані анамнезу та результати променевих методів обстеження.

У процесі клінічного розбору в учбовій кімнаті проводиться опитування студентів з усіх питань теми заняття. Також, використовується читання рентгенограм, сонограм, томограм, тестування, рішення ситуаційних клінічних завдань.

Після цього виставляється оцінка кожному студентові з урахуванням результатів опитування і контролю знань.

#### **8. УДРС. САМОСТІЙНА РОБОТА СТУДЕНТІВ.**

8. Вивчення й аналіз даних історій хвороби або амбулаторних карток.
9. Вивчення схем послідовного аналізу діагностичного зображення.
10. Складання протоколу дослідження.
11. Схематичне зображення отриманого зображення на рентгенограмі, томограмі, сонограмі.
12. Самостійний опис рентгенограм, сонограм, рентгенограм з висновками о характерних змінах та клініко-променеві поєднання.
13. Формування рентгенологічного, сонографічного, томографічного висновку.
14. Рішення наданих ситуаційних клінічних задач.

#### **9. ПЕРЕЛІК ПИТАНЬ ДЛЯ САМОКОНТРОЛЮ.**

37. Променеві методи дослідження різних органів та систем.
38. Рентгенологічне дослідження різних органів та систем.
39. Показання до ультразвукового дослідження різних органів та систем.
40. Показання до проведення комп'ютерної різних органів та систем.
41. Показання до проведення магнітно-резонансної томографії різних органів та систем.

#### **10. В РЕЗУЛЬТАТІ ВИВЧЕННЯ ТЕМИ СТУДЕНТИ ПОВИННІ**

##### **ЗНАТИ:**

1. Методи променевого дослідження при обстеженні різних органів та систем.
2. Показання та протипоказання до застосування того чи іншого променевого методу дослідження при обстеженні різних органів та систем.
3. Переваги та недоліки того чи іншого променевого методу дослідження при обстеженні різних органів та систем.

##### **11.ВМІТИ:**

1. відрізнити нормальну променеву анатомію органів грудної порожнини від патологічної;
2. вибрати метод променевого дослідження при різній патології органів грудної порожнини;
3. проаналізувати променеві симптоми захворювань серцево-судинної системи;
4. проаналізувати променеві симптоми захворювань органів дихання;
5. відрізнити нормальну променеву анатомію травної системи та органів черевної порожнини від патологічної;
6. вибрати метод променевого дослідження при різній патології травної системи;
7. вибрати метод променевого дослідження при різній патології органів черевної порожнини;
8. оцінити результати використаного методу променевого дослідження травної системи та органів черевної порожнини.
9. вибрати метод променевого дослідження при різній патології сечової системи;
10. оцінити результати використаного методу променевою дослідження сечової та статевих систем.
11. вибрати метод променевого дослідження при різній патології опорно-рухової системи;
12. оцінити результати використаного методу променевого дослідження опорно-рухової системи.
13. вибрати метод променевого дослідження при різній патології ЦНС;
14. вибрати метод променевого дослідження при різній патології щитоподібної залози;
15. оцінити результати використаного методу променевого дослідження ЦНС;
16. оцінити результати використаного методу променевого дослідження щитоподібної залози;

#### **РЕКОМЕНДОВАНА ЛІТЕРАТУРА.**

##### **Основна**

19. Ковальський О. В. Радіологія. Променева терапія. Променева діагностика : підруч. для студ. вищ. мед. навч. закл. IV рівня акредитації / О. В. Ковальський, Д. С. Мечев, В. П. Данилевич. - 2-ге вид. - Вінниця : Нова книга, 2017. - 512 с.
20. Линденбратен Л. Д. Медицинская радиология : (основы лучевой диагностики и лучевой терапии) : учебное пособие / Л.Д. Линденбратен, И.П. Королук. - 2-е изд., перераб. и доп. - М. : Медицина, 2000. - 672 с.
21. Рентгенодіагностика : навч. посібник / за ред. В.І. Мілька. - Вінниця : Нова книга, 2005. - 352 с.
22. Променева діагностика: [В 2 т.] / [Коваль Г. Ю., Мечев Д. С., Сиваченко Н. П. та ін.] ; за ред. Г. Ю. Коваль. – К. : Медицина України, 2009. – Т. II. – 682 с.
23. Радіологія : підручник. Т. 1. Променева діагностика / М. С. Каменецький [та ін.] ; за ред. М. С. Каменецького. - Донецьк : Вебер, 2011. - 401 с.
24. Вибрані лекції з радіонуклідної діагностики та променевої терапії : навч. посіб. / за ред. А.П. Лазаря. - Вінниця : Нова книга, 2006. - 200 с.

##### **Додаткова:**

25. Линденбратен Л.Д., Лясс Ф.М. Медицинская радиология. 3-е изд., перераб. и доп. М.: Медицина, 1986. 368 с.
26. Меллер Т., Райв Э. Норма при КТ- и МРТ-исследованиях. М.: изд. МЕДпресс-информ, 2008. 256 с.
27. Руководство по ультразвуковой диагностике / Под ред. П.Е.С. Пальмера М: издательство «Медицина», 2000. — 335 с., ил.
28. Труфанов Г.Е. Рентгеновская компьютерная томография (Руководство для врачей) / Г.Е. Труфанов, С.Д. Рудь и др. – СПб.: Фолиант. – 2008. – 1195 с.
29. Ультразвуковая доплеровская диагностика в клинике / Под ред. Никитина Ю.М., Труханова А.И. – Иваново: Издательство МИК, 2004. — 496 с., ил.

30. Биссет Р. А. Л., Хан А. Н. Дифференциальный диагноз при абдоминальном ультразвуковом исследовании / Пер. с англ, под ред. д.м.н., проф. С. И. Пиманова — Витебск: Белмедктга, 1997.—272 с.
31. Дергачёв А.И., Котляров П.М. Абдоминальная эхография: справочник. — М.: ЭликсКом, 2005. — 352 с., ил.
32. Пыков М.И., Соколов Ю.Ю., Никулина И.С. Рентгеноультразвуковая диагностика аномалий развития и заболеваний панкреатобилиарной системы у детей. М.: изд. Видар-М, 2009. — 136 с.
33. Труфанов Г.Е. Лучевая диагностика заболеваний поджелудочной железы. СПб.: изд. ЭЛБИ, 2011. — 288 с.
34. «Лучевая диагностика заболеваний пищеварительного тракта современные тенденции» Васильев А.Ю., Ратников В.А., Гриневич В.Б., Лубашев Я.А. Москва, Государственный медико-стоматологический университет, Санкт-Петербург, Военно-медицинская академия 2008г
35. Зубарев А.В., Гажонова В.Е. Диагностический ультразвук. Уронефрология. / Практическое руководство. М., Видар, 2002. — 248 с., ил.
36. Квятковский Е.А., Квятковская Т.А. Ультрасонография и доплерография в диагностике заболеваний почек. — Днепропетровск: Новая идеология, 2005. — 318 с., ил.

**Методичну розробку склав ас., к.м.н. Мягков С.О.**

## **1.20. МЕТОДИЧНА РОЗРОБКА ЗАНЯТТЯ**

### **ТЕМА: Підсумковий модульний контроль знань.**

Тривалість – 3 акад. години

Місце – навчальна кімната

#### **1. МЕТА ЗАНЯТТЯ.**

Вміти інтерпретувати можливості радіологічних методів дослідження в отриманні інформації о різних органах і системах; інтерпретувати основи променевої семіотики. Обирати оптимальний метод променевого дослідження для виявлення функціонально-морфологічних змін при патології різних органів і систем і аналізувати променеву семіотику функціонально-морфологічних змін при патології різних органів і систем.

Ця мета забезпечується цілями усіх занять модулю.

#### **2. ОБЛАДНАННЯ ЗАНЯТТЯ.**

1. Набір рентгенограм, сонограм, скінтіграм, комп'ютерних і МРТ-томограм.
2. Негатоскоп.
3. Тести, ситуаційні задачі.

#### **3. ПЛАН ТА ОРГАНІЗАЦІЙНА СТРУКТУРА ЗАНЯТТЯ .**

Етапи заняття	Час, хв	Обладнання
1.Організаційні моменти	10	Навчальний журнал
2.Вирішення тестових завдань.	60	Завдання для самостійної роботи, набір тестових і ситуаційних завдань.
3.Аналіз радіологічного зображення	35	Набір рентгенограм, сонограм, томограм, скінтіграм. Негатоскоп.

4. Підведення підсумків роботи	30	Завдання для самостійної роботи, еталони тестових завдань. Набір рентгенограм, сонограм, томограм, сцинтиграм. Навчальний журнал.
--------------------------------	----	---

#### 4. МЕТОДИКА ПРОВЕДЕННЯ ЗАНЯТТЯ.

- 1) На занятті студенти відповідають на тестові завдання.
  - 2) Потім студенти отримують зображеннями органів і систем, отриманих різними променевими методами дослідження і повинні визначити:
    - А. Метод дослідження
    - Б. Анатомічна область АБО орган дослідження
    - В. Проекція АБО площина зрізу.
    - Г. Вид контрастування. Шлях введення контрастної речовини (або РФП).
    - Д. Схема отримання зображення (джерело випромінювання, використовувані промені (хвилі), детектор).
    - Е. Призначення метода (оцінка морфології, функції або морфології та функції).
    - Ж. Біологічна дія використовуваного випромінювання (хвиль).
  3. Вам представлена норма чи патологія?
  - И. Локалізація патологічного осередку.
  - К. Характер патологічного осередку (ступінь накопичення РФП при радіонуклідних методах дослідженнях, ехогенність при ультразвукових).
  - Л. Кількість патологічних осередків (один, два, множинні).
  - М. Форма патологічного осередку (кругла, овальна, трикутна, лінійна, неправильна) АБО форма органу (змінена, не змінена).
  - Н. Розміри патологічного осередку (великий, середній, малий) АБО розміри органу (нормальні, зменшені, збільшені).
  - О. Структура патологічного осередку (однорідна, неоднорідна).
  - П. Контури патологічного осередку (або органа): рівні, нерівні; чіткі, нечіткі.
  - Р. Провідний променевий синдром.
  - С. Морфологічний субстрат.
  - Т. Стан навколишніх органів і структур.
  - У. Висновки.
- 3) Перевірка правильності вирішення тестів, аналізу радіологічного зображення, підведення підсумків модульного контролю.

#### 5. ПЕРЕЛІК ПИТАНЬ ДО ПІДСУМКОВОГО МОДУЛЬНОГО КОНТРОЛЮ.

1. Рентгенологічні методи дослідження.
2. Основи рентгенологічної семіотики патології різних органів і систем.
3. Радіонуклідні методи дослідження.
4. Основи радіонуклідної семіотики патології різних органів і систем.
5. Ультразвукові методи дослідження.
6. Основи УЗ-семіотики патології різних органів і систем.
7. Магнітно-резонансні методи дослідження.
8. Основи МРТ-семіотики патології різних органів і систем.
9. Методи променевого дослідження, променева анатомія легень і середостіння.
10. Рентгенологічна семіотика захворювань легень та середостіння.
11. Провідні рентгенологічні синдроми патології легень та середостіння та їхній морфологічний субстрат.
12. Радіонуклідна, ультразвукова, магнітно-резонансно-томографічна семіотика захворювань легень та середостіння.

13. Провідні радіонуклідні, ультразвукові, магнітно-резонансно-томографічні синдроми захворювань легень і середостіння та їхній морфологічний субстрат.
14. Методи променевого дослідження і променева анатомія серця і судин.
15. Рентгенологічна семіотика захворювань серця та великих судин.
16. Провідні рентгенологічні синдроми патології серцево-судинної системи та їхній морфологічний субстрат.
17. Ультразвукова, радіонуклідна, магнітно-резонансно-томографічна семіотика захворювань серцево-судинної системи.
18. Провідні ультразвукові, радіонуклідні, МРТ-синдроми патології серця і судин та їхній морфологічний субстрат.
19. Методи променевого дослідження і променева анатомія шлунково-кишкового тракту.
20. Рентгенологічна семіотика захворювань органів травного тракту та гепатобіліарної системи.
21. Провідні рентгенологічні синдроми патології органів травного тракту та гепатобіліарної системи їхній морфологічний субстрат.
22. Методи променевого дослідження і променева анатомія гепатобіліарної системи.
23. Ультразвукова, радіонуклідна, магнітно-резонансно-томографічна семіотика захворювань органів гепатобіліарної системи.
24. Провідні ультразвукові, радіонуклідні, магнітно-резонансно-томографічні синдроми патології печінки, жовчного міхура, жовчних шляхів та їхній морфологічний субстрат.
25. Методи променевого дослідження і променева анатомія сечовидільної системи.
26. Рентгенологічна семіотика захворювань органів сечової системи.
27. Провідні рентгенологічні синдроми патології сечової системи, їхній морфологічний субстрат.
28. Ультразвукова, радіонуклідна, магнітно-резонансно-томографічна семіотика захворювань органів сечової системи.
29. Провідні ультразвукові, радіонуклідні, магнітно-резонансно-томографічні синдроми патології сечової системи, їхній морфологічний субстрат.
30. Методи променевого дослідження і променева анатомія статевої системи.
31. Променева семіотика захворювань органів сечостатевої системи і молочної залози.
32. Провідні променеві синдроми патології сечостатевої системи і молочної залози, їхній морфологічний субстрат.
33. Методи променевого дослідження і променева анатомія кісток і суглобів.
34. Рентгенологічна семіотика травматичних пошкоджень кісток та суглобів.
35. Рентгенологічні ознаки репараційних явищ травматичних пошкоджень кісток та суглобів.
36. Рентгенологічна семіотика ускладнень травматичних пошкоджень кісток та суглобів.
37. Рентгенологічна семіотика захворювань кісток та суглобів.
38. Провідні рентгенологічні синдроми патології кісток та суглобів, їхній морфологічний субстрат.
39. Радіонуклідна, ультразвукова та магнітно-резонансно-томографічна семіотика захворювань кісток та суглобів.
40. Провідні радіонуклідні, ультразвукові, магнітно-резонансно-томографічні синдроми патології кісток та суглобів, їхній морфологічний субстрат.
41. Методи променевого дослідження і променева анатомія ЦНС.
42. Методи променевого дослідження і променева анатомія щитоподібної залози.
43. Променева семіотика патології головного та спинного мозку, щитоподібної залози.
44. Провідні синдроми патології головного та спинного мозку, щитоподібної залози, їхній морфологічний субстрат.
45. Променева семіотика невідкладних станів.
46. Провідні променеві синдроми невідкладних станів.
47. Їхній морфологічний субстрат.

48. Променеві методи діагностики невідкладних станів.

Методичну розробку склала доцент, к.м.н. Туманська Н. В.

## 8. НАВЧАЛЬНО-МЕТОДИЧНІ МАТЕРІАЛИ ДЛЯ КОНТРОЛЮ.

На кафедрі розроблено згідно навчальним програмним вимогам за фахом «Радіологія» збірник тестових завдань з радіології до практичних занять модулю 1 «Основи, принципи і методи радіології» і підсумкового модульного контролю для студентів 3 курсу медичних факультетів Наочний посібник до практичних занять з радіології для студентів 3 курсу медичних факультетів. – Запоріжжя: ЗДМУ, 2015.–74с. Н. В. Туманська, К. С. Барська, затверджено Центральною методичною Радою ЗДМУ, протокол № 6 від 20.05.2015р.)

На кафедрі розроблено згідно навчальним програмним вимогам за фахом «Радіологія» «Комплексна контрольна робота» (ККР) (18 варіантів) для студентів медичного університету за спеціальністю „лікувальна справа” та „педіатрія». Кожний варіант ККР має тестові завдання, що дає змогу виявити теоретичну та практично орієнтовану підготовку студентів 3 курсу (радіологія).

### Критерії оцінки виконання ККР з радіології

Згідно Положення методкому критерії оцінки виконання ККР були обговорені і затверджені на кафедральному засіданні кафедри урології, променевої діагностики і терапії (Протокол №1 від 29.08.2018 р).

Усіх контрольних питань – 80

За вірну відповідь – 1 бал

Шкала оцінювання:

Відмінно «5» - 85-100% вірних відповідей

Добре «4» - 70-84% вірних відповідей

Задовільно «3» - 60-69% вірних відповідей

Незадовільно «2» - менше 59% вірних відповідей

ККР мають комплексне професійне спрямування і можуть використовуватись при їх вирішенні як в письмовій формі, так і за допомогою комп'ютерної техніки.

## 9. НАВЧАЛЬНО-МЕТОДИЧНЕ ТА МАТЕРІАЛЬНО-ТЕХНІЧНЕ ЗАБЕЗПЕЧЕННЯ НАВЧАЛЬНОЇ ДИСЦИПЛІНИ

Засоби навчання	Перелік наочних посібників	Кількість
Натуральні наочні посібники	Індивідуальний	

(механізми та вузли обладнання; інструменти, прилади, пристрої;)	дозиметр	1
<b>Зображувальні наочні посібники</b> (плакати, таблиці, стенди, схеми, фото)	Рентгенологічні знімки Комп'ютерні томограми Магнітно-резонансні томограми Сонограми	80 50 40 80
<b>Екранні засоби навчання</b> (вказати назву): • навчальні фільми; • відеофільми; • діафільми; • слайди (для кодаскопа); мультимедійні презентації	Мультимедійні презентації Відеозаписи ультразвукових досліджень з нормальною ехоанатомією органів Відеозаписи ультразвукових досліджень з семіотикою захворювань	15 5 20
<b>Дидактичні матеріали для студентів:</b> • ситуаційні задачі (для практичних занять);	Ситуаційні задачі для практичних занять	50
<b>Підручники</b>	1. Ковальський О. В. Радіологія. Променева терапія. Променева діагностика : підруч. для студ. вищ. мед. навч. закл. IV рівня акредитації / О. В. Ковальський, Д. С. Мечев, В. П. Данилевич. - 2-ге вид. - Вінниця : Нова книга, 2017. - 512 с. 2. Рентгенодіагностика : навч. посібник / за ред. В.І. Мілька. - Вінниця : Нова книга, 2005. - 352 с. 3. Вибрані лекції з радіонуклідної діагностики та променевої терапії : навч. посіб. / за ред. А.П. Лазаря. - Вінниця : Нова книга, 2006. - 200 с.	1 1 1
<b>Навчальні посібники</b>	1. Променева дослідження травної системи. Методичні рекомендації до практичних занять з радіології для студентів медичного факультету. –Запоріжжя: Вид. ЗДМУ. – 2012. – 28с. (затверджено цикловою методичною комісією ЗДМУ, протокол №4 від 05.11.2012р.) Н.В. Туманська, К.С.Барська 2.Променева дослідження серцево-судинної системи. Методичні рекомендації до практичних занять з радіології для студентів медичного факультету. –Запоріжжя: Вид. ЗДМУ. – 2012. – 32с. (затверджено цикловою методичною комісією ЗДМУ, протокол №4 від 05.11.2012р.) Н.В. Туманська, 32 3. Збірник тестових завдань з радіології до практичних занять модулю 1 «Основи, принципи і методи радіології» і підсумкового модульного контролю для студентів 3 курсу медичних факультетів Наочний посібник до практичних занять з радіології для студентів 3 курсу медичних факультетів. –Запоріжжя:	1 1 1 1



	ЗДМУ, 2015.–74с.Н.В.Туманська,К.С.Барська затверджено Центральною методичною Радою ЗДМУ, протокол № 6 від 20.05.2015р.) 4.Методи променевої діагностики Навчальний посібник (Протокол ЦМР №5 від 25.05.17 р.)Н.В. Туманська,К.С. Барська.143с 5. Рентгенологічні методи дослідження. Навчальний посібник (Протокол ЦМР №5 від 25.05.17 р.) Н.В.Туманська,Т.М.Кичаніна,С.В.Скрінченко ,К.С.Барська 140с. 6.Томографічні методи променевої діагностики. Навчальний посібник (Протокол ЦМР №5 від 25.05.17 р.)Н.В. Туманська,К.С. Барська,І.П.Джос,91с.	1  1  1
<b>Довідкова література</b>	Променева діагностика: [В 2 т.] / [Коваль Г. Ю., Мечев Д. С., Сиваченко Н. П. та ін.] ; за ред. Г. Ю. Коваль. – К. : Медицина України, 2009. – Т. II. – 682 с. 2. Клінічна доплерівська ультрасонографія : пер. з англ. / за ред. П.Л. Аллана, П.А. Даббінса, М.А. Позняка, В.Н. Макдікена. - 2-е вид. - Львів : Медицина світу, 2007. - 374 с. 3. Клиническое руководство по ультразвуковой диагностике [Электронный ресурс] : [в 5 т.] / [Рос. мед. акад. последиплом. образования ; под ред. В. В. Митькова]. - Электрон. текстовые дан. - М. : ВИДАР-М, 2005 - .Клиническое руководство по ультразвуковой диагностике. В 5 т. / Ю. А. Брюховецкий [и др.]. - М. : Видар-М, 2005. 4. Лучевая диагностика : учеб. для вузов. Т. 1 / под ред. Г.Е. Труфанова. - М. : ГЭОТАР-Медиа, 2007. - 416 с.	1  1  1  1
<b>Технічні засоби передачі інформації</b>	Мультимедія проектор «Toshiba TDP-SP1» Негатоскоп Ноутбук «Emachines»	1 4 1