

**МІНІСТЕРСТВО ОХОРОНИ ЗДОРОВ'Я УКРАЇНИ**  
**ЗАПОРІЗЬКИЙ ДЕРЖАВНИЙ МЕДИЧНИЙ УНІВЕРСИТЕТ**  
**Кафедра урології, променевої діагностики і терапії**

**Н.В. Туманська, Т.М. Кічангіна, О.Г. Нордіо, С.О. Мягков**

**МРТ ДІАГНОСТИКА**  
**ХОЛЕЦИСТОЛІТІАЗУ ТА ЙОГО**  
**УСКЛАДНЕНЬ**

Навчальний посібник  
для студентів

Запоріжжя

2018

УДК 616.366-003.7-073.763.5(075.8)

М88

*Затверджено Центральною методичною радою Запорізького державного медичного університету рекомендовано для використання в освітньому процесі (протокол № 5 від 24.05.2018 р.)*

**Автори:**

**Н. В. Туманська** – кандидат медичних наук, доцент кафедри урології, променевої діагностики і терапії Запорізького державного медичного університету.

**Т.М. Кічангіна** – асистент кафедри урології, променевої діагностики і терапії Запорізького державного медичного університету.

**О. Г. Нордіо** – асистент кафедри урології, променевої діагностики і терапії Запорізького державного медичного університету.

**С. О. Мягков** – кандидат медичних наук, асистент кафедри урології, променевої діагностики і терапії Запорізького державного медичного університету.

**Рецензенти:**

**Перцов В.І.** – завідувач кафедри медицини катастроф, військової медицини, доктор медичних наук, професор.

**Сирбу І. Ф.** - професор кафедри загальної хірургії та догляду за хворими, доктор медичних наук.

**МРТ діагностика холецистолітазу та його ускладнень** : навчальний посібник для студентів / Н. В. Туманська, Т. М. Кічангіна, О. Г. Нордіо, С. А. Мягков. – Запоріжжя : [ЗДМУ], 2018. -105с.

У навчальному посібнику аналізується сучасна роль магнітно-резонансної томографії в діагностиці патології внутрішньо- та позапечінкових жовчних проток. Описано методологію дослідження, основні види магнітно-резонансної холангіопанкреатографії, особливості їх проведення. Наведено основні показання до використання методу, оцінені можливості МРТ-холангіографії і фактори, що впливають на проведення дослідження та інтерпретацію отриманих даних.

## **Зміст**

<b>Вступ</b> .....	
<b>Розділ 1. Методики МРТ діагностики холецистолітазу та його ускладнень</b> .....	
1.1. Традиційна магнітно-резонансна томографія.....	
1.2. Контрастні речовини.....	
1.3. Магнітно-резонансна холангіопанкреатографія (МРХПГ), її види...	
1.4. Діагностичні можливості методу МРХПГ.....	
<b>Розділ 2. МРТ-анатомія гепатобіліарної системи</b> .....	
2.1. МРТ анатомія печінки.....	
2.2. МРТ анатомія жовчовивідних шляхів.....	
2.3. МРТ анатомія підшлункової залози.....	
<b>Розділ 3. МРТ ознаки жовчнокам'яної хвороби та її ускладнень</b> .....	
3.1. Холецистолітаз та хронічний калькульозний холецистит.....	
3.2. МРТ ознаки холедохолітазу.....	
3.3. МРТ діагностика гострого калькулезного холецистити.....	
3.4. МРТ критерії біліарного панкреатиту.....	
3.5. Рубцеві стриктури великого сосочка дванадцятипалої кишки і жовчовивідних шляхів.....	
3.6. МРТ ознаки холангіту, абсцеса печінки та навколпечінкових просторів.....	
3.7. МРТ картина синдрому Міріззі.....	
<b>Питання для самоконтролю</b> .....	
<b>Тестові завдання</b> .....	
<b>Перелік скорочень</b> .....	
<b>Рекомендована література</b> .....	
<b>Список використаних джерел</b> .....	

## Вступ

За даними 6-го Всесвітнього конгресу гастроентерологів, 10% населення світу страждає на жовчнокам'яну хворобу (Ветшев П.С. та співавт., 2002). У 13,9–43,6% хворих на холелітіаз виникає механічна жовтяниця (Nakeeb A. et al., 2001; Ахаладзе Г.Г. та співавт., 2003), яка в 20-30% спостережень ускладнюється розвитком гнійного холангіту (Нечитайло М.Ю. та співавт., 1997; Draganov P. et al., 2002; Єрмолов О.С. та співавт., 2003).

Серед причин смертності хворих на механічну жовтяницю найбільшу питому вагу має гостра печінкова недостатність, ті чи інші прояви якої мають практично 100% пацієнтів (Парфьонов І.П., 2001; Кутяков М.Г. та співавт., 2002) і обумовлюють летальність у 15-45% (Гальперін Е.І. та співавт., 1978; Саєнко В.Ф. та співавт., 1998). Недостатність двох чи більш органів і систем спостерігається в 38% спостережень і викликає летальність в 74% випадків (Lillemoe K.D. et al., 2000).

Жовчнокам'яна хвороба (ЖКХ) із холестериновим холелітіазом відноситься до найпоширенішої хвороби населення в усьому світі, що має тенденцію збільшуватися вдвічі кожного десятиліття. Холелітіаз відносять до захворювань травної системи, лікування якої є найбільш фінансово витратним і потребує госпіталізації. За даними популяційних досліджень Європи та Північної Америки, від ЖКХ страждають близько 15 % населення. Існують певні етнічні групи, у яких поширеність ЖКХ становить 29,5 % серед чоловіків та 64,1 % серед жінок . На думку хірургів, холецистектомія (ХЕ) повністю виліковує ЖКХ, проте частота різноманітних клінічних проявів, що залишаються або виникають у пацієнтів після ХЕ з приводу ЖКХ, досягає 79,2 %. Установлено підвищення кількості випадків злоякісних пухлин шлунка, печінки, товстої кишки протягом 2 років після проведення ХЕ. Усе це обумовлює актуальність та соціальну значимість ЖКХ.

В Україні, як у європейській країні, простежуються світові тенденції

щодо поширеності ЖКХ. За даними Центру медичної статистики МОЗ України, за останні роки в країні відзначається значний зріст кількості хворих на ЖКХ. Так, якщо в 1997 р. поширеність ЖКХ становила 329,7, то в 2006 р. уже 651,1 на 100 тис населення, таким чином, ріст поширеності ЖКХ в Україні за 10 років дорівнює 97,5 %. Зростання поширеності хвороби відбувається за рахунок збільшення кількості осіб із незалежними факторами ризику, що відображається в змінах демографічних показників: старіння населення, збільшення відносної кількості жінок та посилення впливу модифікованих факторів ризику: особливості харчування, способу життя та супутніх метаболічних захворювань. Натомість у 2008 р. пацієнти з ЖКХ за розрахунками показників статистики МОЗ України становлять лише близько 0,7% серед дорослого населення України, що не узгоджується зі світовими показниками.

Останніми роками в діагностиці захворювань біліарного тракту стала використовуватись МРТ. Висока ефективність та безпека методу робить його привабливим для використання у дітей та вагітних жінок. МРТ має найбільшу дозвільну здатність щодо внутрішніх м'яких тканин організму та більшу чутливість до наявності контрасту (для МРТ використовують контрастні речовини, що містять гадоліній), ніж КТ. Рухливість, пов'язана з диханням, історично зменшувала якість МРТ досліджень живота. Ці проблеми вирішуються в апаратах останніх поколінь за рахунок збільшення швидкості роботи апарату. Головними показаннями до проведення МРТ продовжують залишатись тяжка алергія та хронічна ниркова недостатність, оскільки контрастні речовини з гадолінієм, що використовуються при МРТ, значно безпечніші, ніж ті, які використовуються при КТ. Основною проблемою застосування гадолінієвих контрастних речовин у пацієнтів із нирковою недостатністю є зв'язок із розвитком нефрогенного системного фіброзу. Для пацієнтів із нирковими хворобами повинні бути використані

стабільні гадолінієві контрастні речовини, а в осіб, які знаходяться на гемодіалізі, необхідно розглянути можливість проведення дослідження без посилення або знизити дозу контрасту.

Серед органів черевної порожнини за допомогою МРТ найкраще візуалізується печінка. Для виявлення гострого холециститу МРТ має чутливість 95 % і специфічність 69 % . Проте основна перевага МРТ над КТ — це дослідження панкреатичної та печінкової проток. Магнітно-резонансна холангіогепатопанкреатографія (МРХПГ) є основною альтернативою ендоскопічної ретроградної холангіопанкреатографії (ЕРХПГ). МРХПГ є неінвазивним методом, що з високою точністю дозволяє проводити діагностику холедохолітазу, при цьому чутливість становить 90 %, специфічність — 88 % (n = 170). Після виключення із дослідження каменів із діаметром < 6 мм чутливість та специфічність стали відповідно 100 та 99 %. Таким чином, точність дослідження пов'язана з розміром каменів. У дослідженнях, виконаних пізніше (n = 125), повідомляється про підвищення діагностичної цінності методу: чутливість — 97 %, специфічність — 74 %. Якщо немає показань до інвазивної процедури або взяття зразків тканин, МРХПГ є процедурою вибору, оскільки надає можливість додатково оцінити навколишні тканини та структури. Слід пам'ятати, що селективне використання МРХПГ у клінічній практиці може не виявити камені в підшлунковій залозі. Чутливість МРХПГ при цьому стані становила 62 %, а специфічність — 98 %. Селективний МРХПГ високоспецифічний у діагностиці жовчнокам'яного панкреатиту, проте не може бути достатньо чутливим, щоб виключити холедохолітаз при цьому стані. За даними іншого дослідження чутливість МРХПГ порівняно з ЕРХПГ для діагностики холелітазу — 74,6 %, специфічність — 83,5 %, для стриктур відповідно 85,4 та 87,4 %, для обструкції жовчовивідних шляхів — 85,9 та 91,2 %, дилатації проток — 92,4 та 93,5 %, для виявлення навколопротокового новоутворення

— 90,8 та 92,6 %. Таким чином, незважаючи на вдосконалення техніки МРХПГ, чутливість та специфічність все ще недосягає, хоча і незначно, показників ЕРХПГ для визначення холедохолітазу, розширення гепатобіліарної та панкреатичної проток, навколопротокових новоутворень.

Навчальний курс «МРТ діагностика холецистолітазу та його ускладнень» спрямован на вивчення МРТ діагностики захворювань печінки, жовчного міхура та жовчновивідних шляхів, з урахуванням показань та протипоказань.

## **Розділ 1. Методики МРТ діагностики холецистолітіазу та його ускладнень.**

### **1.1. Традиційна магнітно-резонансна томографія.**

За останні роки МРТ стала одним з провідних методів неінвазивної променевої діагностики. З кінця 70-х років минулого століття, коли принципи магнітного резонансу вперше використовували для дослідження людського тіла, до сьогодні цей метод медичинської візуалізації невідомо змінився та продовжує швидко розвиватися. Удосконалюються технічне обладнання, програмне забезпечення, розвиваються методики отримання зображень, розробляються парамагнітні й ферромагнітні контрастні речовини.

Це розширює горизонти клінічного впровадження МРТ. Якщо спочатку її використання обмежувалось лише дослідженнями центральної нервової системи, то зараз МРТ успішно застосовується практично у всіх сферах діагностичної радіології.

В діагностиці патології органів черевної порожнини МРТ використовувалось практично з моменту початку її клінічного застосування. Проте велика тривалість дослідження, наявність рухових і дихальних артефактів, які погіршують якість отримуваних зображень, значно обмежували діагностичні можливості МРТ при візуалізації печінки та біліарного тракту. Висока напруга магнітного поля й градієнти великої сили, удосконалення програмного забезпечення, застосування понадшвидких послідовностей і поверхневих радіочастотних котушок для тіла дозволили не тільки скоротити час дослідження, але й принципово покращили якість отримуваних зображень.

#### **Традиційна магнітно-резонансна томографія**

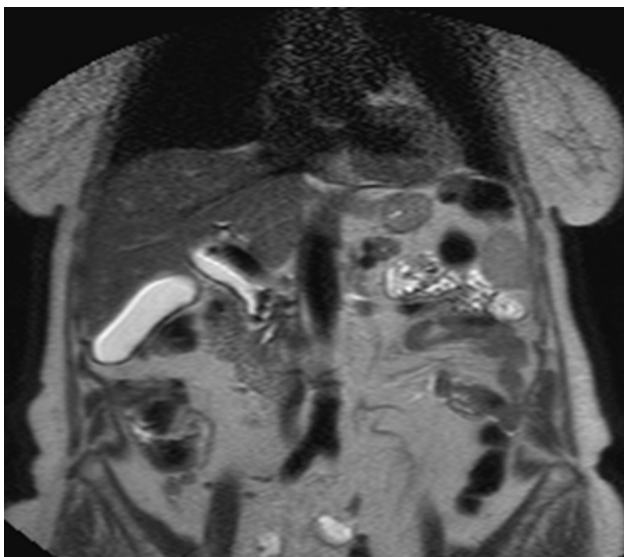
З початком ери МРТ значно розширились можливості діагностики захворювань печінки. Перші кроки в цій галузі були присвячені переважно описовим роботам, які оцінюють візуальну картину стану печінки і



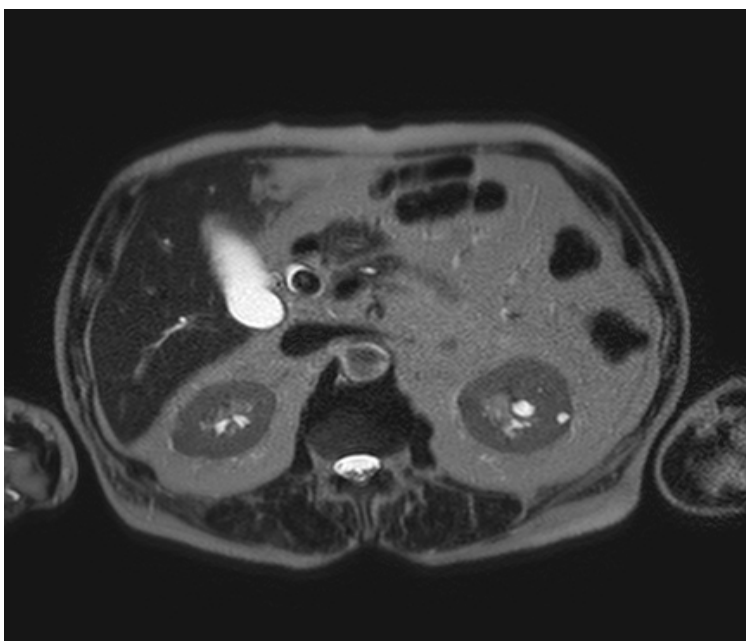
біліарного тракту при найбільш розповсюджених захворюваннях.

Зараз діагностичні можливості МРТ при вивченні варіантів будови печінки і біліарних протоків, у візуалізації захворювань жовчних шляхів, а також при їх диференціальній діагностиці співвідносяться з такими при КТ та УЗД. Безсумнівними перевагами МРТ є висока тканинна контрастність отримуваних зображень за рахунок високого співвідношення сигналу до шуму, можливість отримання зображень в будь-якій проекції, а також великі ресурси програмного забезпечення для диференціальної діагностики.

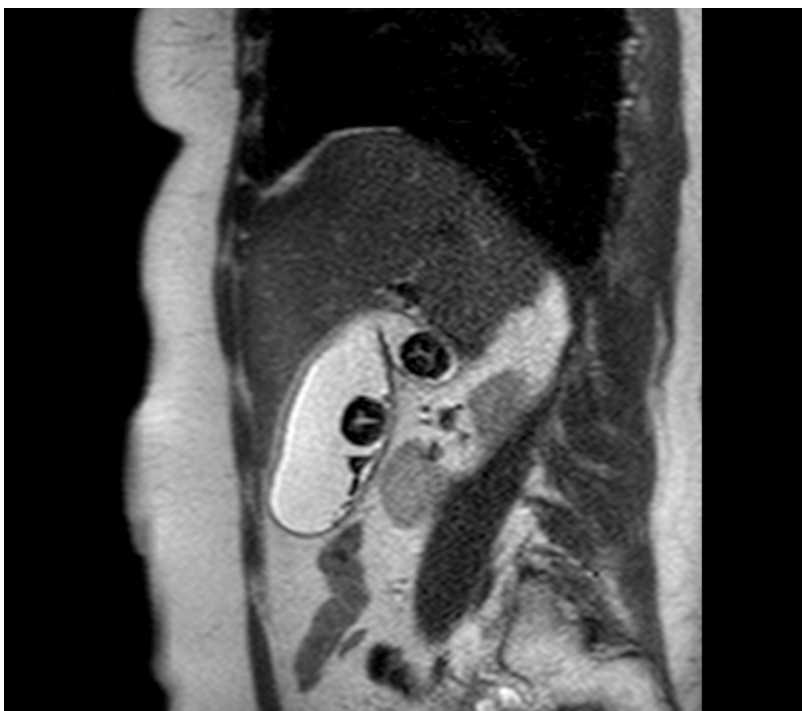
У виявленні захворювань жовчного міхура та жовчних протоків питома вага традиційної МРТ доки недостатньо велика. Це, на думку низки авторів, пояснюється тим, що її застосування практично не доповнює інформацію, отриману при КТ й УЗД, діагностичні можливості яких значно виросли. Потребує подальшого вивчення можливість оптимізації параметрів досліджування, що при отриманні T2W покращить візуалізацію різних відділів жовчних шляхів (мал.1.1.1-4). Безсумнівно, T2W найбільш інформативні при виявленні ознак перихолециститу, холангіту, ушкодження протоків і затіку жовчі, а також пухлин біліарного тракту. Доповнення традиційної МРТ застосуванням магнітно-резонансних контрастних речовин дозволяє штучно змінювати магнітні параметри протонів в тканинах та органах при МРТ й тим самим значно підвищує її діагностичну ефективність. Використання методу контрастного посилення багато в чому покращує діагностику пухлинних захворювань біліарного тракту і диференціальну діагностику причин біліарної гіпертензії.



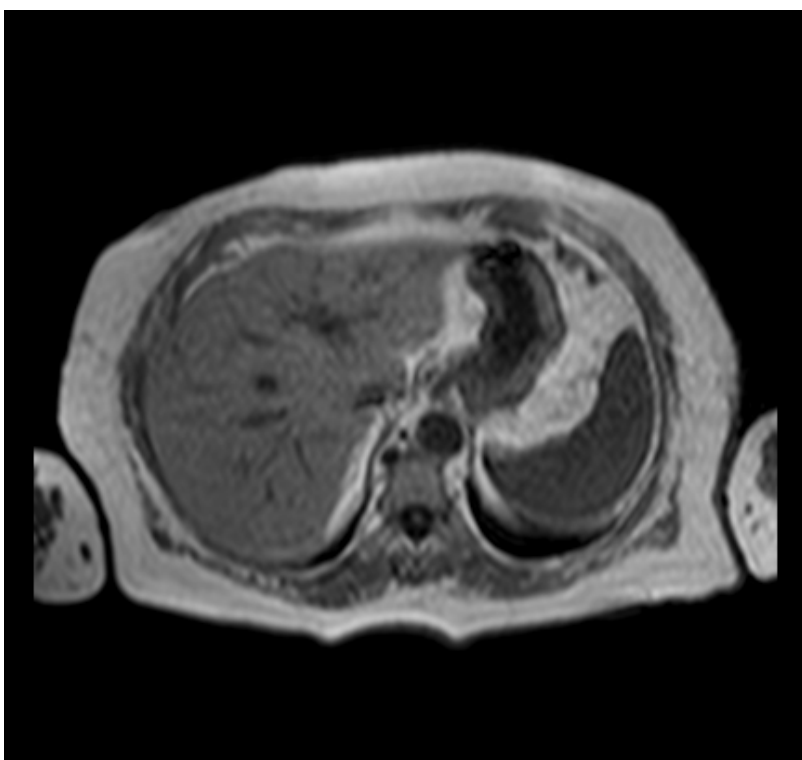
Мал.1.1.1. МРТ гепатобілярної зони, T2W коронарна площина.



Мал.1.1.2. МРТ гепатобілярної зони, T2W аксіальна площина.



Мал.1.1.3. МРТ гепатобіліарної зони, T2W сагітальна площина.



Мал.1.1.4. МРТ гепатобіліарної зони, T1W аксіальна площина.

### Підготовка пацієнтів.

Перед проведенням МРХПГ рекомендовано виключити прийом їжі або рідини за кілька годин до дослідження. Оскільки проведення МРХПГ може вимагати введення в кровоток або в шлунок контрастного матеріалу, то лікар-радіолог або медична сестра завжди запитує пацієнта про наявність будь-якої алергії, в тому числі на ліки або їжу, а також про наявність алергічного риніту, кропив'янки або бронхіальної астми. При МРХПГ використовується такий контрастний матеріал, як гадоліній, який не містить йоду. Контраст на основі гадолінію рідше викликає будь-які алергічні реакції, в порівнянні з йодовмісними речовинами, які застосовуються при КТ. Радіологу необхідно знати про будь-які серйозні захворювання пацієнта, а також про перенесені ним операції. Деякі захворювання, такі як хвороби нирок або серповидноклітинна анемія, виключають використання контрасту при МРХПГ.

Жінка завжди повинна попереджати лікаря-радіолога про можливість вагітності. МРХПГ вагітним жінкам слід проводити тільки в тих випадках, коли можлива користь від дослідження переважає можливі ризики. Вагітним протипоказано введення контрастного матеріалу.

При наявності клаустрофобії (боязні замкнутого простору) або сильної тривоги пацієнт може попросити у лікаря легкий заспокійливий препарат перед дослідженням.

### Протипоказання до проведення МРТ.

Всі фактори, за яких проходження магнітно-резонансної томографії стає неможливим, поділяються на дві групи: відносні і абсолютні протипоказання. Відносні протипоказання - це фактори, за яких процедура може бути призначена, але з дотриманням певних умов. Наявність абсолютних протипоказань є заборонаю для даного діагностичного методу, який не можна скасувати ніколи або протягом тривалого часу.

Отже, відносними протипоказаннями МРТ є:

- - декомпенсована серцева недостатність;
- - вагітність (перший триместр);
- - інсулінові помпи;
- - штучні клапани серця;
- - гемостатичні кліпси;
- - стимулятори нервової системи;
- - клаустрофобія (при обстеженні в тунельних томографах);
- - татуювання на тілі, виконані металсодержащими фарбувальними речовинами;
- - загальний важкий стан пацієнта.

Абсолютні протипоказання МРТ такі:

- - наявність кардіостимулятора;
- - встановлений апарат Ілізарова;
- - великі металеві імпланти, феромагнітні осколки;
- - імплантат середнього вуха;
- - внутрішньочерепні кровоспинні кліпси з металу.

Проведення МРХПГ дитині, особливо маленького віку, вимагає седації (введення заспокійливих препаратів), що забезпечує нерухомість під час процедури. При використанні седативних препаратів батькам радять не годувати і не поїти дитину протягом декількох годин до дослідження. Безпека дитини під час МРХПГ із застосуванням седативних засобів вимагає від батьків повного розуміння і дотримання всіх інструкцій, отриманих від лікаря. Після дослідження повинен пройти деякий час, перш ніж дитина прийде в себе. Лікар або медична сестра дає дозвіл відвезти дитину додому тільки після того, як переконається в повному відновленні свідомості і в його безпеці.

Пацієнт повинен бути покладений на спину в зручне положення зі злегка

піднятими витягнутими ногами. Зазвичай дослідження виконується з використанням котушки з розподіленою фазою; котушка для всього тіла застосовується тільки у виняткових випадках. При підготовці до ін'єкції контрастного засобу система для внутрішньовенного введення може бути розташована в сусідньому приміщенні. Після укладання потрібно попередити пацієнта про необхідність неглибокого дихання під час дослідження

## **1.2. Контрастні речовини.**

Створено багато контрастних речовин для МРТ гепатобіліарної зони з різним способом дії. Парамагнітні контрастні засоби переважно впливають на інтенсивність T1в-сигналу, в той час як суперпарамагнітні - на інтенсивність T2в-сигналу.

При МРТ гепатобіліарної зони використовуються 3 типи контрастних речовин:

- Екстрацелюлярні контрастні засоби для перфузійних зображень. Ці речовини містять гадоліній, є парамагнітними і діють, скорочуючи час T1.
- Гепатобіліарні контрастні засоби (специфічні для гепатоцитів). 5-40% обсягу цих контрастних речовин захоплюється печінковими клітинами і виводиться з жовчю. Вони являють собою парамагнітні комплекси гадолінію або марганцю, які діють, скорочуючи час T1.
- PЕС-специфічні контрастні засоби розпізнаються ретикулоендотеліальною системою (PЕС) подібно до інших колоїдних речовин (аналогічно радіонуклідним міткам) і накопичуються фаголізосомами купферовських клітин. Вони складаються з дрібних частинок окису заліза, покритих декстрином або карбоксидекстраном. Ці контрастні засоби головним чином вкорочують час T2, але впливають також і на T1-релаксацію.

### ***Екстрацелюлярні контрастні речовини.***

Екстрацелюлярні контрастні засоби використовуються протягом багатьох

років при звичайних перфузійних дослідженнях. До них відносяться:

- Магневіст (гадоліній-діетілен-тріамін- пентауксусная кислота, Gd-DTPA).
- Омніскан (бісметіламід гадолиний-ди-етілен-тріаміно-пентауксусной кислоти, Gd-DTPA-BMA).
- Дотар (гадотерат меглумін, Gd-DOTA).
- Гадовіст (Гадобутрол).

Після внутрішньовенної ін'єкції ці контрастні речовини розподіляються в екстрацелюлярному просторі і виводяться нирками. Вони дуже схожі за фармакокінетикою з йодвмісними контрастними засобами для внутрішньовенного введення, застосовуваними в рентгенодіагностиці. Стандартна доза при дослідженні печінки 0,1 ммоль Gd / кг маси тіла при 0,5 М розчині низькомолекулярних хелатів гадолінію. При візуалізації печінки ці контрастні засоби вводяться внутрішньовенно болюсно. Вони особливо придатні для динамічних перфузійних досліджень, так як мають відносно малий ін'єкційний обсяг. Болюс може вводитися вручну або за допомогою автоматичного ін'єктора. У будь-якому випадку після введення контрастного засобу голка повинна бути промита болюсом фізіологічного розчину (10-20 мл).

### ***Тканиноспецифічні контрастні речовини.***

Виділяють тканиноспецифічні контрастні речовини двох типів: гепатобіліарні і ПЕС-специфічні. Гепатобіліарні контрастні засоби. В даний час доступні три контрастних засоби цієї групи:

- Тесласкан (марганець-діпірідоксид-діфат, Mn-DPDP).
- Мультиханс (гадобенат-бензілоксіпропінат-тетраоцтової кислота, Gd-ВОРТ)
- Прімовіст (гадоліній-етоксібентіл-етілнітрит-амінопентауксусная кислота Gd-ЕОВ-DTPA).

Ці засоби відрізняються від інших неспецифічних контрастних речовин

по їх спорідненості до гепатоцитів і виділенню з жовчю.

В той час як тесласкан вводиться шляхом перфузії в перебігу декількох хвилин може вводиться за допомогою болюсної ін'єкції. Перфузійні зображення печінки можуть бути отримані протягом першої хвилини після ін'єкції цих контрастних речовин. В цілому всі три засоби забезпечують початковий максимальний контраст між тканиною печінки і пухлиною через 10-20 хвилин після початку ін'єкції. При використанні тесласкана і мультіханса Т1в-зображень для виявлення уражень печінки отримують в період часу від 20 хв до 4 год після початку внутрішньовенної інфузії, так як в тимчасовому вікні досягається оптимальний Т1в-контраст між пухлиною і нормальної, печінкової тканиною. Відстрочені Т1в-CRS зображення можуть бути отримані в інтервалі від 4 до 24 год після ін'єкції, але вони отримали визнання як метод диференціювання солідних пухлин печінки. Мультіханс частіше використовується для інтраваскулярної візуалізації завдяки його відносно високому зв'язуванню з альбумінами крові.

### ***PEC-специфічні контрастні засоби.***

Суперпарамагнітні контрастні речовини, що складаються з наночастинок оксиду заліза, які фагоцитуються клітинами PEC, переважно вкорочують час T2 для органів PEC. Для клінічного застосування в Європі вже доступні ферумоксиди (Ендора, ферідекс), в той час як в США використовуються FDA ферумоксиди. Резовіст може вводиться болюсною ін'єкцією, тоді як Ендора повинна вводиться шляхом повільної інфузії протягом 30 хв, так як при швидкій ін'єкції можливий розвиток гіпотонії. Ці обидві речовини викликають значне вкорочення сигналу від органів PEC на T2в-зображеннях (T2В-SE, T2В-FSE і T2в -зображеннях). Зниження T2в-сигналу відзначається і протягом 10 хв після ін'єкції ферукарботрана або в кінці інфузії ферумоксидов. Зображення з помірною T2-виваженістю більше придатні для виявлення уражень печінки, так як забезпечують кращий контраст між пухлиною і тканиною печінки і покращують візуалізацію важливих



анатомічних структур. РЕС-специфічні контрастні засоби користуються головним чином для виявлення дрібних вогнищевих уражень печінки.

Ефект суперпарамагнітних частинок полягає в зменшенні інтенсивності сигналу від нормальної тканини РЕС на Т2в-зображеннях, тому тканина злоякісних пухлин, в якій немає поглинаючих залізо купферовських клітин, виглядає гіперінтенсивно. Завдяки наявності клітин РЕС в деяких доброякісних пухлинах печінки супрамагнітні частки оксиду заліза можуть використовуватися також, щоб відрізнити фокальну вогнищеву гіперплазію (містить активні макрофаги) від печінковоклітинної аденоми (містить неактивні макрофаги) і злоякісних пухлин (не містять макрофагів, або їх кількість значно зменшено). РЕС- специфічні контрастні засоби забезпечують помітне зниження Т2в-сигналу від нормальної паренхіми печінки і клітин фокальній осередкової гіперплазії, але не недиференційованих злоякісних пухлин. Однак більшість аденом також не захоплюють оксид заліза, в той час як при високодиференційованому печінковоклітинному раку таке захоплення може відбуватися.

Подальші розробки привели до удосконалення технологій МР-візуалізації варіантів та анатомічних особливостей будови біліарного тракту, а також діагностики захворювань жовчовивідних шляхів. Результатом використання швидких імпульсних послідовностей і відповідних пакетів програмного забезпечення є магнітно-резонансна холангіографія, яка в повній мірі відповідає сучасним вимогам до візуалізації жовчного міхура та жовчних протоків.

### **1.3. Магнітно-резонансна холангіопанкреатографія (МРХПГ), її види.**

Магнітно-резонансна холангіопанкреатографія (МРХПГ) є методом, який заснований на використанні явища ядерного магнітного резонансу для візуалізації внутрішньо- й позапечінкових жовчних протоків та протоку підшлункової залози. Вперше МРХПГ описана у 1986 році, Валлнером та

соавторами. Методика покращилась протягом багатьох років і удосконалюється в наш час.

Метод магнітно-резонансна холангіопанкреатографія (МРГГХГ) дозволяє візуалізувати жовчні та панкреатичні протоки неінвазивно, в їхньому фізіологічному стані, без використання контрастного препарату, в амбулаторних умовах, без променевого навантаження на пацієнта й обслуговуючий персонал, без седації пацієнта і без будь-яких побічних ефектів та ускладнень.

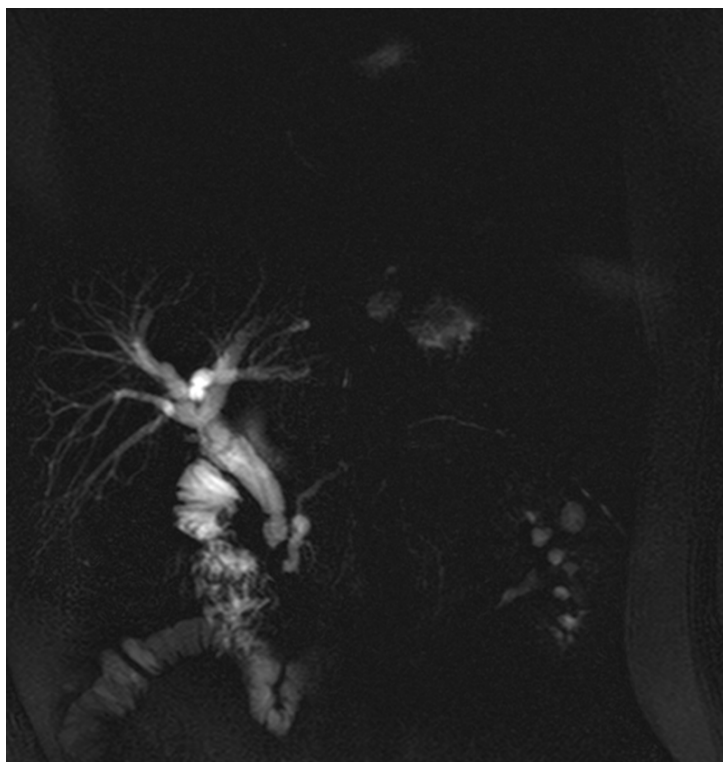
МРХПГ відіграє фундаментальну роль у неінвазивному дослідженні анатомічних особливостей та патологічних змін гепатопанкреатобіліарної системи. Удосконалені методики проведення МРХПГ наближаються за точністю до рентгенологічних методів верифікації діагнозу, які використовуються наразі. Таким як, ендоскопічна ретроградна холангіопанкреатографія (ЕРХПГ) і чрезшкірна чрепечінкова холангіографія (ЧЧХ), загальна точність яких досягає 90-97%.

МРХПГ базується на вибірковій візуалізації рідин, що повільно течуть, посередництвом імпульсних послідовностей із значною T2-виваженністю. За їхню довгу TE (більше 500мс ) нерухомі рідини мають T2-контраст, який у 16 разів перевищує сигнал від жиру. Це створює дуже високу інтенсивність сигналу від рідин відносно фонових тканин. Застосування цього принципу при дослідженні верхньої половини черевної порожнини дозволяє вибірково візуалізувати жовч та панкреатичний секрет відносно фона печінки й паренхіми підшлункової залози.

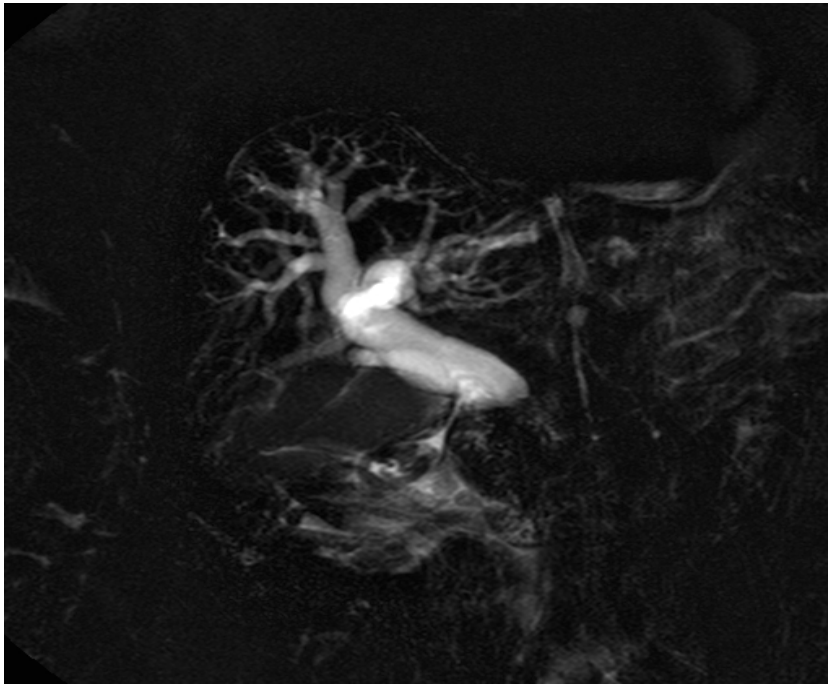
Традиційно при МРХПГ доступні два методи збору даних: проєкційний метод ( МРХПГ товстим слемом, RARE ) та багатошаровий метод (МРХПГ тонкими слоями ).

При проєкційній МРХПГ використовується імпульсна послідовність RARE, яка була розроблена у 1986 році Hennig й співавторами та застосована для МРХПГ у 1995 році Laubenberger й співавторами. RARE виконується на

затримці дихання зі збором даних від одного слеба тканин товщиною 30-70мм за декілька секунд після єдиного збудження. При цьому досягається візуалізація всього дерева жовчних та панкреатичних протоків. Цей метод забезпечує збір даних за короткий час, без постпроцесорної обробки, що гарантує візуалізацію навіть у пацієнтів з тяжким загальним станом або тих, що страждають від клаустрофобії, коли необхідно скоротити час дослідження (мал.1.3.1, 1.3.2).

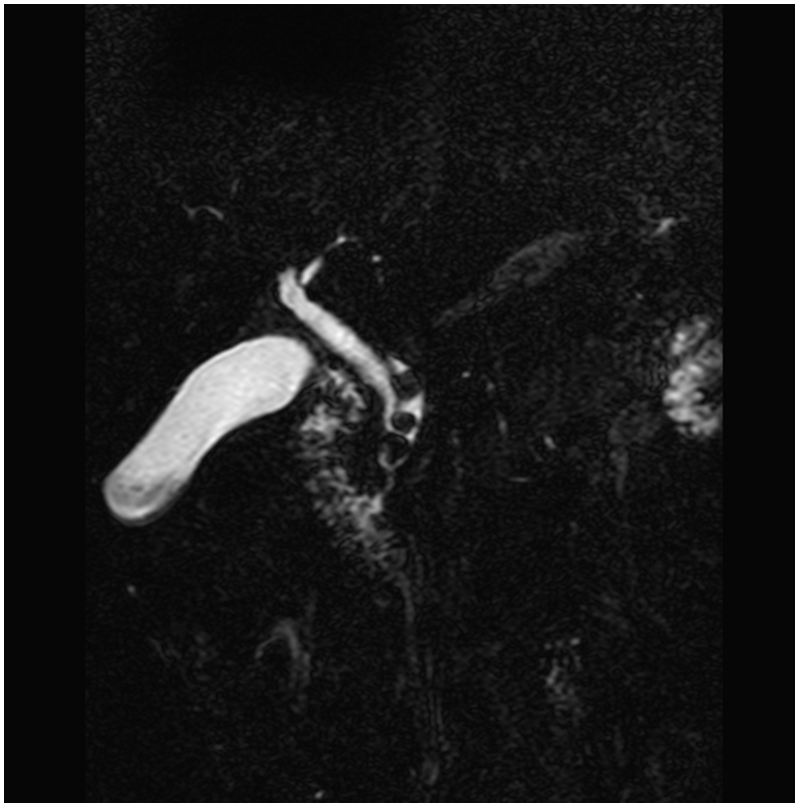


Мал.1.3.1. МРХПГ, проєкційний метод збору даних ( МРХПГ товстим слобом, RARE ).

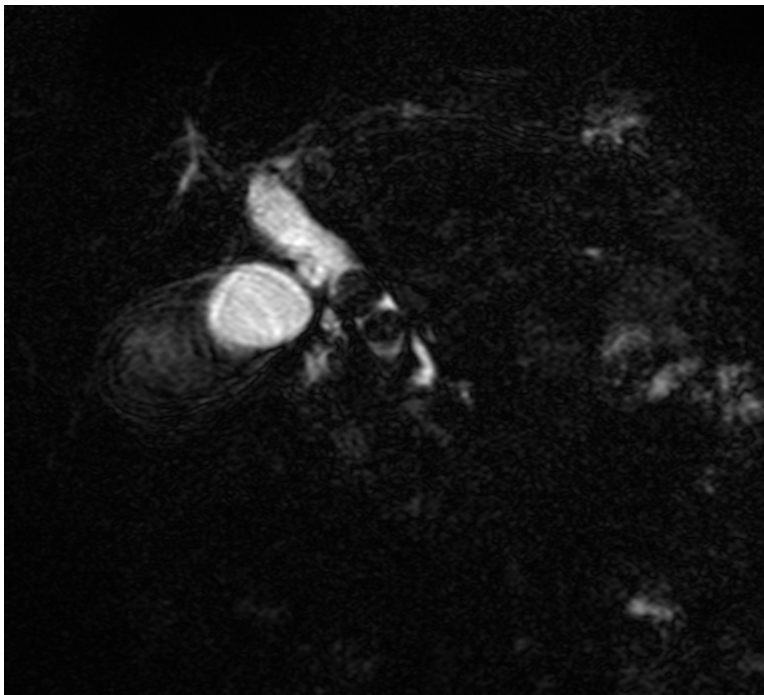


Мал.1.3.2. МРХПГ, проекційний метод збору даних ( МРХПГ товстим слобом, RARE ).

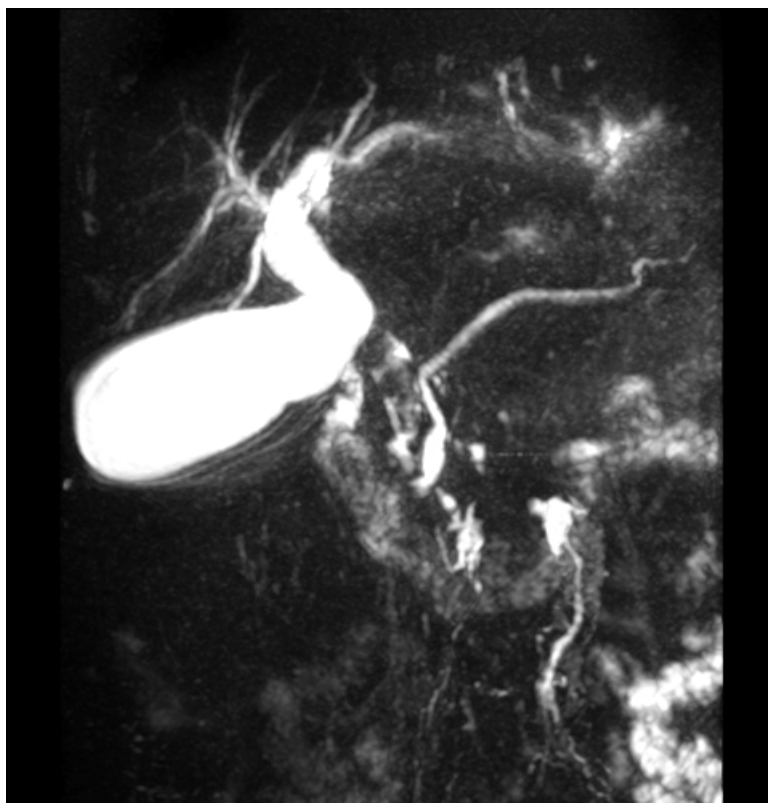
Особливістю багатошарового методу є отримання великої кількості зображень тонких прошарків дослідної зони, як правило, в аксіальній та фронтальній площинах. Тонкі зрізи, які отримуються, дозволяють краще диференціювати мінімальні стриктури, незначні дефекти наповнення, а також компенсувати артефакти часткового об'єму(мал.1.3.3, 1.3.4). Поряд з аналізом тонких зрізів виконується 3D-реконструкція із використанням MIP-алгоритму для отримання проекції максимальної інтенсивності (мал.1.3.5). Отримане трьохвимірне зображення забезпечує більш чітку просторову картину протокової системи, дозволяє точно визначити рівень обструкції, покращуючи візуалізацію складних стриктур, та дозволяє більш детально планувати виконання хірургічних і ендоскопічних втручань.



Мал.1.3.3. МРХПГ, багатослойний метод (МРХПГ тонкими шарами).



Мал.1.3.4. МРХПГ, багатослойний метод ( МРХПГ тонкими шарами).



Мал.1.3.5. МРХПГ, багатослойний метод (МРХПГ тонкими шарами), 3D-реконструкція.

Велика увага приділяється наразі одному з різновидів МРХПГ, який широко застосовується при патологічних змінах протоку підшлункової залози, є секретин-стимульована МРХПГ. Секретин є ендогенним гормоном, який стимулює секрецію підшлункової залози. При застосуванні його синтетичного аналога внутрішньовенно (1 мл / 10 кг маси тіла), покращується візуалізація протоку підшлункової залози за рахунок збільшення його калібру, внаслідок посилення секреції води і електролітів, переважно бікарбонату. Збільшення об'єму соку, який виділяється підшлунковою залозою, секретин не впливає на утворення ферментів залозою. Після внутрішньовенного введення секретину, проводять сканування товстим слемом в корональній площині кожні 15-30 секунд, протягом 10-15 хвилин. Ефект секретину стимуляції починається майже зразу після внутрішньовенного введення та досягає максимуму між 2-5 хвилин.

Через 10 хвилин після ін'єкції, калібр головного панкреатичного протоку повертається до вихідного значення. Показаннями для цього методу є оцінка анатомічної будови панкреатичного протоку, виявлення стриктур і дилатації протоку, оцінка його цілісності, виявлення панкреатичних свищів, а також оцінка функції підшлункової залози і сфінктера Одді.

Описують ще один різновид МРХПГ - функціональну МРХПГ. Вона проводиться з використанням МР-ліпофільної парамагнітної контрастної речовини, яка вводиться внутрішньовенно, для оцінки гепатобіліарної екскреції. Дослідження проводять в аксіальній та корональній площині, через 15-120 хв. після внутрішньовенного введення контрастної речовини. Дослідження проводиться в імпульсній послідовності T1, при цьому жовч має гіперінтенсивний сигнал. Цей метод може бути використаний для аналогічних показників, як для T2-важених МРХПГ і у більшості випадків має аналогічну діагностичну точність. Але має більшу вартість, так як використовується контрастний препарат. Тим не менш, функціональна МРХПГ має ряд переваг, а саме: краще демонструє зв'язок між кістозними утвореннями і внутрішньопечінковими жовчними протоками при діагностиці вроджених захворювань (наприклад, хвороба Каролі). Функціональна МРХПГ дозволяє побачити активну екстравазацію контрасту при підозрі на витік жовчі. В тих випадках, коли існує значна біліарна обструкція з порушенням функції гепатоцитів, можливе проведення відстроченої МРХПГ до 24 годин, доки контраст не буде видно у жовчному міхурі та дванадцятипалій кишці.

Інвазивну методику дослідження жовчовивідної системи – гідропресивну магнітно-резонансну холангіопанкреатографію (ГПМРХПГ) запропонували в 2010 році Пархисенко Ю.А. та Горохов А.В. У сполученні з традиційною МР томографією і МРХПГ, ГПМРХПГ є високоінформативним методом діагностики причин і рівня біліарної гіпертензії. Підвищення гідравлічного тиску в біліарному тракті, досягається шляхом введення через

зовнішній отвір холангіостоми фізіологічного розчину зі швидкістю 0,3 мл/с, до появи почуття наповнення – в об'ємі 7-10 мл, що дозволяє підвищити інформативність МРХПГ. Застосування розробленого діагностичного методу в багатьох випадках дало можливість відмовитися від інвазивних рентгенконтрасних методик дослідження. Отриманої інформації при ГПМРХПГ практично у всіх випадках виявляється достатньо для визначення лікувальної тактики, виду та об'єму оперативного втручання. За даними авторів застосування розробленого методу діагностики у хворих із захворюваннями ВЖП підвищило точність діагностики до 97,1%, захворювань підшлункової залози до 94,8%.

### **1.3. Діагностичні можливості методу МРХПГ.**

#### Показання до МР-холангіографії:

- камені жовчних протоків, жовчного міхура, протоків підшлункової залози;
- аномалії розвитку жовчних протоків і судин, аномалії форми жовчного міхура;
- стриктури (звуження) протоків;
- підозра на первинний склерозуючий холангіт (аутоімунне захворювання жовчовивідної системи);
- травми жовчних протоків;
- планування операцій на органах жовчовивідної системи;
- контроль ефективності лікування;
- стеноз великого дуоденального сосочка;
- перетяжки в жовчному міхурі;
- поліпи й пухлини органів жовчовивідної системи.

МРТ печінки і жовчовивідних шляхів протипоказана в тих же випадках, що і метод МРТ в цілому.

#### Діагностичні можливості методу.

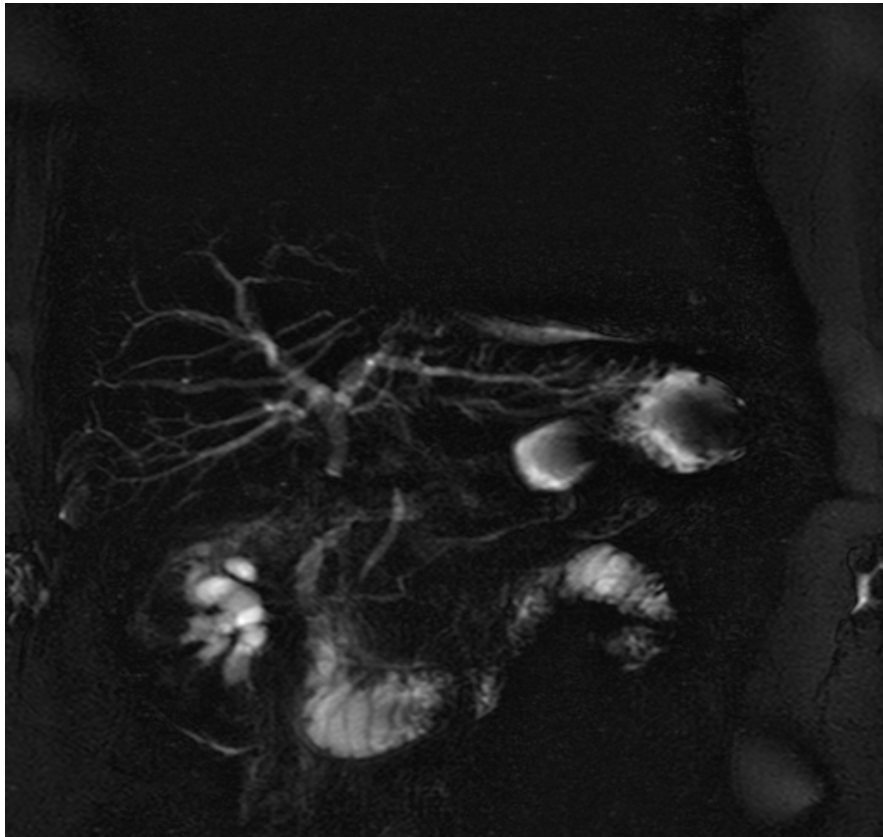


МРХПГ — відносно нова, неінвазивна холангіографічна методика, яка порівнюється з ЕРХПГ у виявленні позапечінкових протокових змін, таких як: патологія жовчного міхура, холедохолітиаз, доброякісні й злоякісні стриктури, аномалії розвитку протоків, постопераційні зміни.

Розроблені головні показання для проведення МРХПГ хворим з підозрою на ЖКХ:

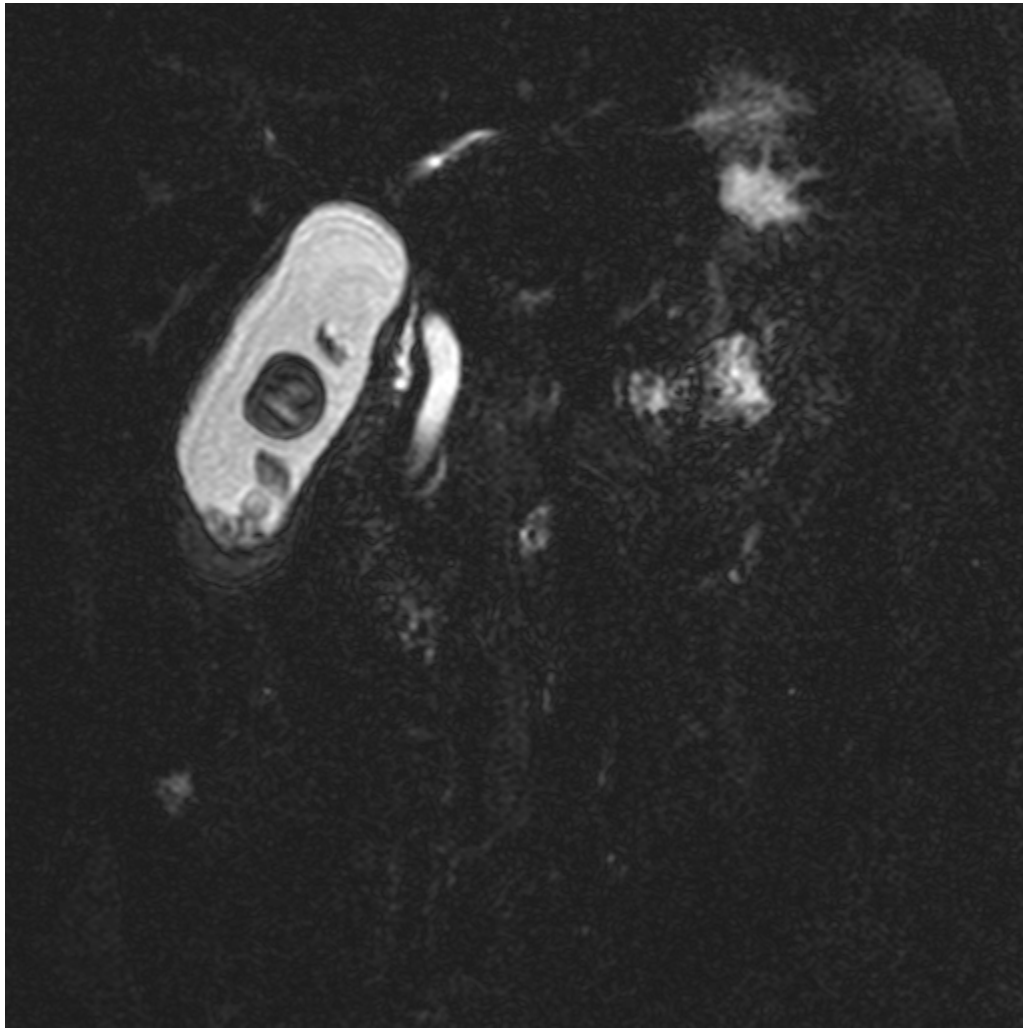
- часті епізоди больового абдомінального синдрому в правому підребер'ї;
- епізоди тимчасової жовтухи;
- розширення холедоха;
- холедохолітиаз за даним УЗД;
- необхідність уточнення наявності та кількості каменів у жовчному міхурі, їх якісна оцінка (положення та ймовірний хімічний склад);
- вивчення особливостей будови цієї анатомічної ділянки при підготовці до лапароскопічної холецистектомії.

Що стосується пацієнтів, які перенесли холецистектомію в анамнезі, то їх розділяють на дві категорії. В ранні строки після виконання операції особливу увагу звертають на виявлення ушкоджень жовчних протоків, рівня його і протяжності, положення та адекватність встановленого дренажу (мал.1.3.1). В пізні строки основним показником для проведення дослідження є встановлення причин больового синдрому й біліарної гіпертензії, а саме виключення холедохолітиаза та його диференційна діагностика із стриктурами протоків після холецистектомії.



Мал.1.3.1. МРХПГ, проекційний метод збору даних ( МРХПГ товстим слобом, RARE ). Ятрогенне пошкодження холедоха.

Величезну роль відіграє МРХПГ в діагностиці конкрементів жовчного міхура, які помітні як утворення низькою інтенсивністю сигналу на фоні високої інтенсивності сигналу від внутрішньоміхурної жовчі. Навіть маленькі за розміром конкременти (до 2 мм) можуть виявлятися на МРХПГ (мал.1.3.2).

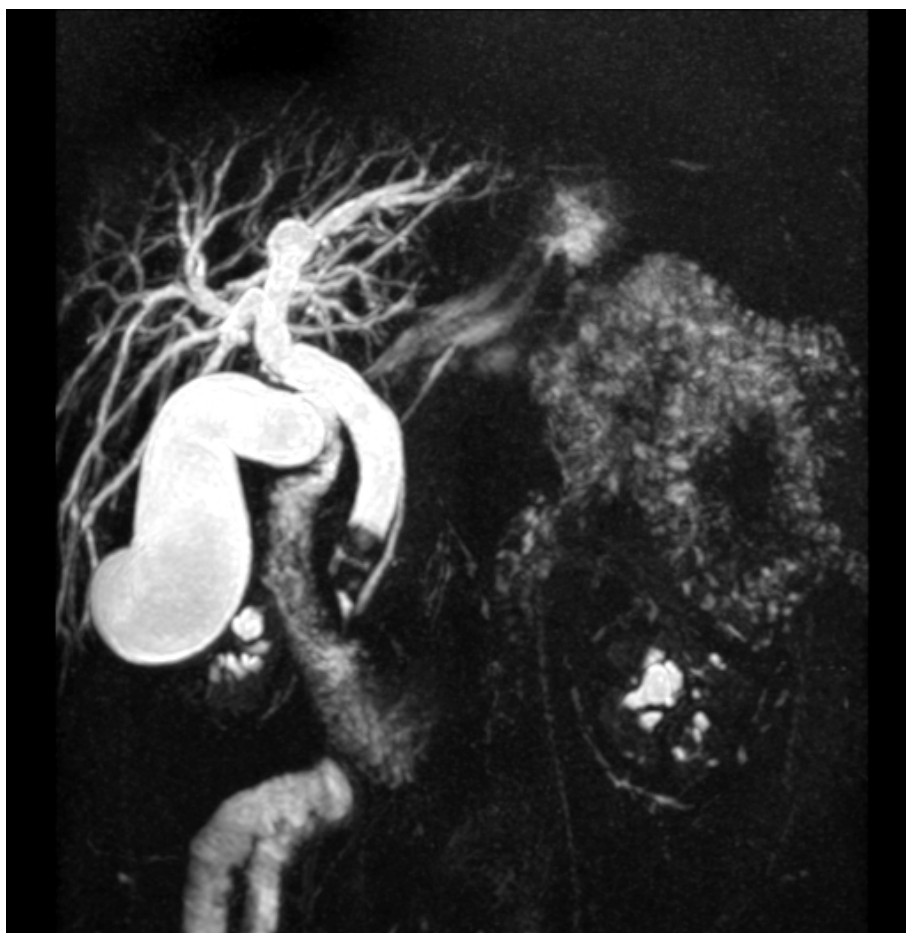


Мал.1.3.2. МРХПГ, багат шаровий метод (МРХПГ тонкими шарами).  
Холецистолітаз.

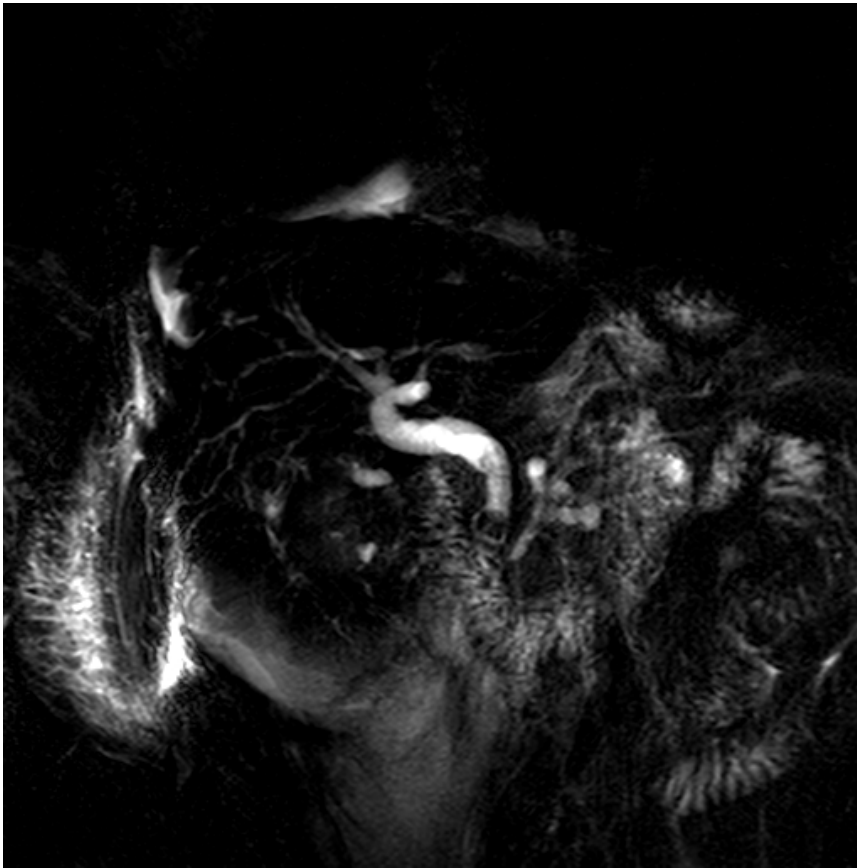Крім цього, метод допомагає у виявленні наявності та розповсюдженості пухлин жовчного міхура. Аденоматоз жовчного міхура може бути виявлений на основі заповнених рідиною складок Рокітанського-Ашофа стінки жовчного міхура. За даними низки авторів чутливість МРХПГ при візуалізації неускладненої ЖКХ складає 100 %, специфічність – 92 %, загальна діагностична точність – 96 %. Аналізуючи діагностичні можливості МРХПГ, вони приходять до висновку, що метод може повністю замінити ЕРХПГ. Рівень позапечінкової біліарної обструкції точно встановлений при використанні МРХПГ у 91 % випадків, а при ЕРХПГ — у 83 %, при цьому перша методика виконується швидше, простіше та безпечніше для хворого.

МРХПГ дозволяє побачити конкременти незалежно від місця їх локалізації: жовчний міхур, міхуровий протік, внутрішньопечінкові протоки або загальний жовчний протік.

Велика кількість досліджень, проведених з різними імпульсними послідовностями показала 91-100% чутливості та 95-100 % специфічності МРХПГ у діагностиці холедохолітіаза (мал.1.3.3). МРХПГ виявляє цілий комплекс проявів калькулеза жовчного протоку, складаючий Міріззі синдром: обтуріруючий конкремент міхурового протоку викликає компресію підпечінкового жовчного протоку з розширенням проксимальних відділів протокової системи і паралелізацією подовженого та розширеного міхурового протоку у відношенні до загального (мал..1.3.4).



Мал.1.3.3. МРХПГ, багатошаровий метод ( МРХПГ тонкими шарами), 3D-реконструкція. Холедохолітіаз.

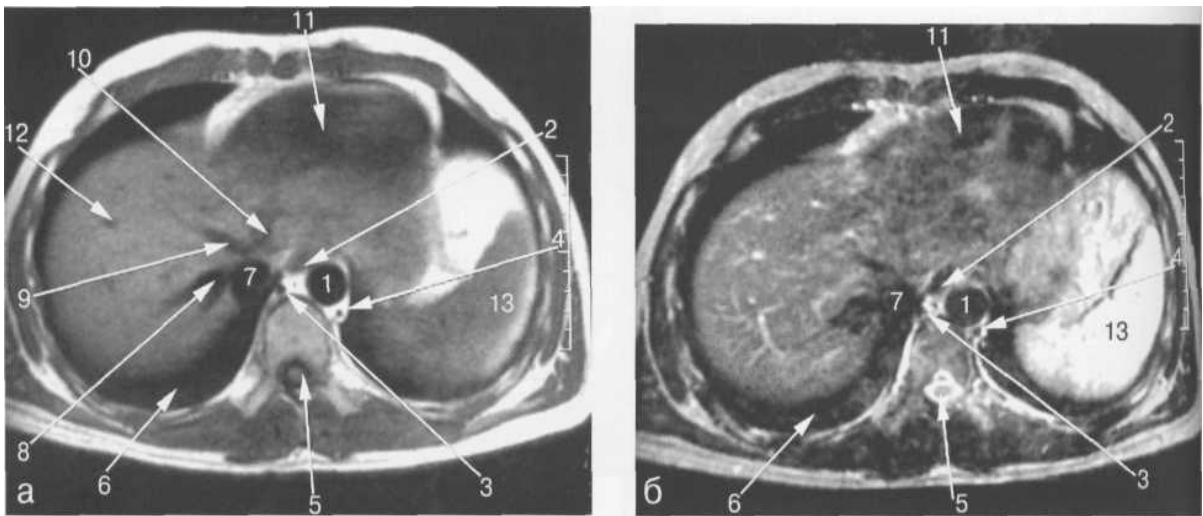


Мал.1.3.4. МРХПГ, проекційний метод збору даних (МРХПГ товстим  
слебом, RARE ). Холедохолітаз.

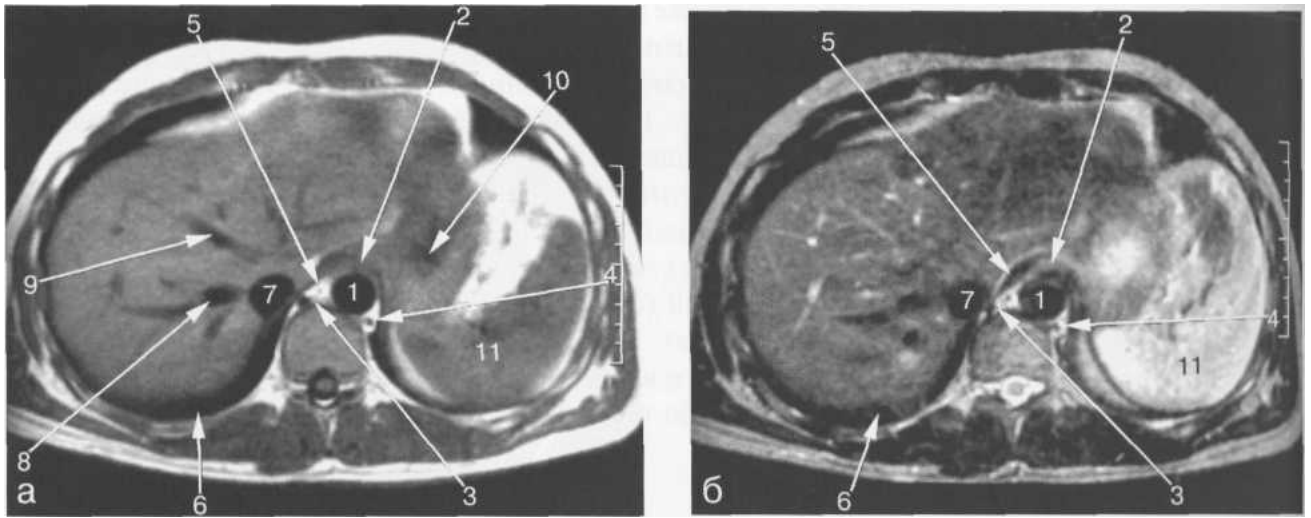
## Розділ 2. МРТ-анатомія гепатобіліарної системи.

### 2.1. МРТ анатомія печінки.

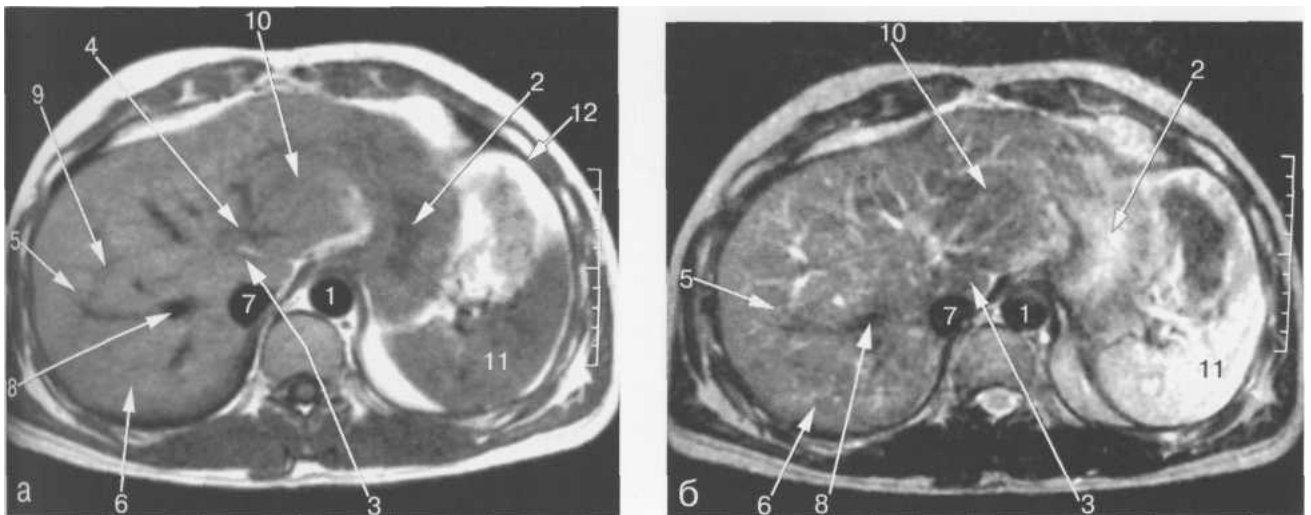
На МРТ-зображеннях межі долей та сегментів печінки визначаються за розташуванням печінкових борозн, судині ложа жовчного міхура. Три найбільшвеликі печінкові вени використовуються для ідентифікації дольових та міжсегментарних борозн, які розділяють доли та сегменти печінки (мал. 2.1.1—2.1.3).



Мал. 2.1.1. МРТ черевної порожнини в аксіальній площині на рівні печінкових вен. а-Т1-ВЗ;б-Т2-ВЗ. **1** — аорта; **2** — страховід; **3** — непарна вена; **4** — напівнепарна вена; **5** — спинний мозок; **6** — нижня доля правої легені; **7** — нижня пола вена; **8** — права печінкова вена; **9** — середня печінкова вена; **10** — ліва печінкова вена; **11** — лівий шлуночок серця; **12** — гілки правої ворітної вени; **13** — селезінка.



Мал. 2.1.2. МРТ черевної порожнини в аксіальній площині на рівні страховодо-шлункового переходу. а-Т1-ВЗ;б-Т2-ВЗ. 1 — аорта; 2 — страховодо-шлунковий перехід; 3 — непарна вена; 4 — напівнепарна вена; 5 — ніжка діафрагми; 6 — нижня доля правої легені; 7 — нижня пола вена; 8 — права печінкова вена; 9 -средня печінкова вена; 10 — шлунок; 11 — селезінка.



Мал. 2.1.3. МРТ черевної порожнини в аксіальній площині на рівні печінкових вен. а-Т1-ВЗ;б-Т2-ВЗ.1 — аорта; 2 — шлунок; 3 — хвостата доля печінки; 4 — ліва гілка ворітної вени; 5 — передні сегменти правої долі печінки; 6 — задні сегменти правої долі печінки; 7 — нижня пола вена; 8 —

права печінкова вена; 9 — права гілка ворітної вени; 10 — ліва доля печінки; 11 — селезінка; 12 — діафрагма.

Середня печінкова вена розташована в міждолевій борозні, яка розділяє праву та ліву долі печінки (див. мал. 2.1.1). Права печінкова вена розташована в правій міжсегментарній борозні, яка відділяє один від одного передні та задні сегменти правої долі печінки (мал. 2.1.4, 2.1.5). Ліва печінкова вена розташована в лівій міжсегментарній борозні й розділяє внутрішній тазовнішній сегменти лівої долі печінки (див. мал. 11.9). Серповидна зв'язка також може використовуватися в якості орієнтиру, який розділяє внутрішній та зовнішній сегменти лівої долі печінки.

Хвостата доля печінки розташована дозад і дозовнівдносно нижньої половини вени (див. мал. 2.1.4). Кровообіг хвостаті долі здійснюється гілками як правої, так і лівої печінкових артерій та ворітної вени. Венозний дренаж відбувається в НПВ.

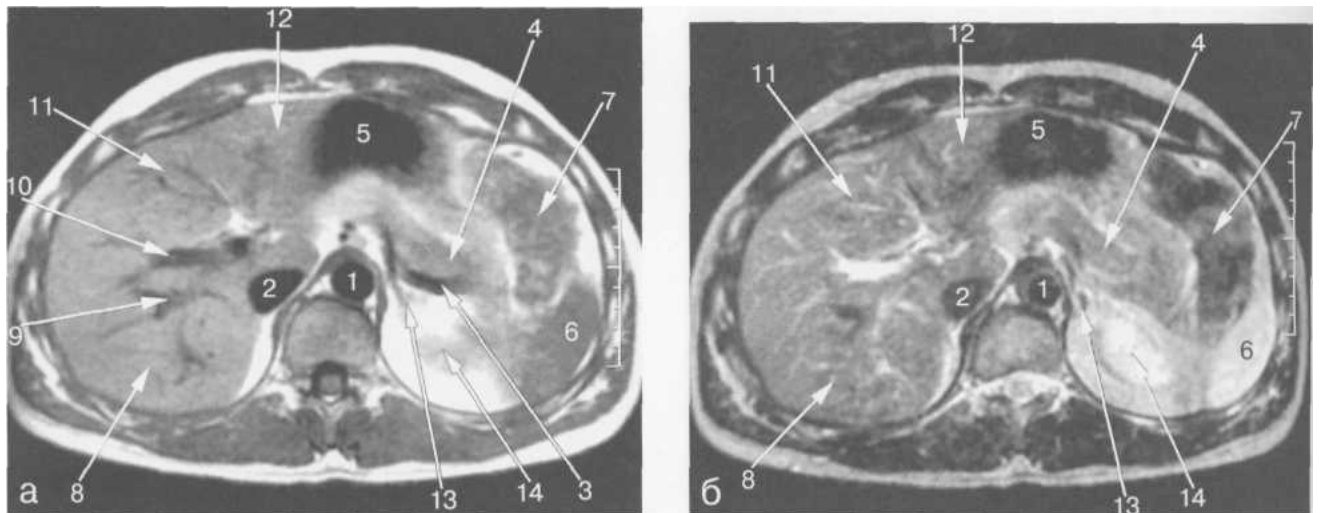
Паренхіма печінки має короткий час релаксації на T1- й T2-V3. На T1-V3 незмінна печінкова тканина характеризується середньою інтенсивністю сигналу, подібну такій ж підшлунковій залозі, але більш високої інтенсивності у порівнянні з сигналом коркової речовини нирок, селезінки і м'язів.

На T2-V3 паренхіма печінки характеризується низькою інтенсивністю сигналу, яка відповідає такій же м'язів, подібній або більш низькій у порівнянні з інтенсивністю сигналу підшлунковій залозі, і значно більш низькою інтенсивністю сигналу у порівнянні з селезінкою та нирками (мал. 2.1.6—2.1.8). На T1- і T2-V3 печінка має однорідну структуру.

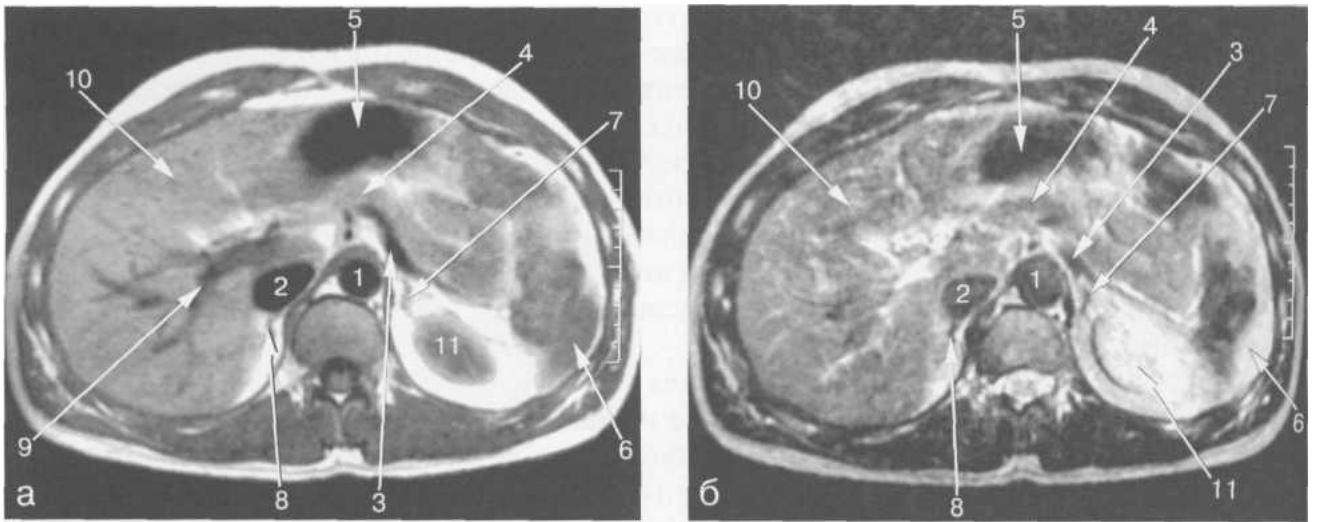
Інтенсивність сигналу судин печінки залежить від швидкості кровотоку та від того, яка імпульсна послідовність використовувалась. На SE-



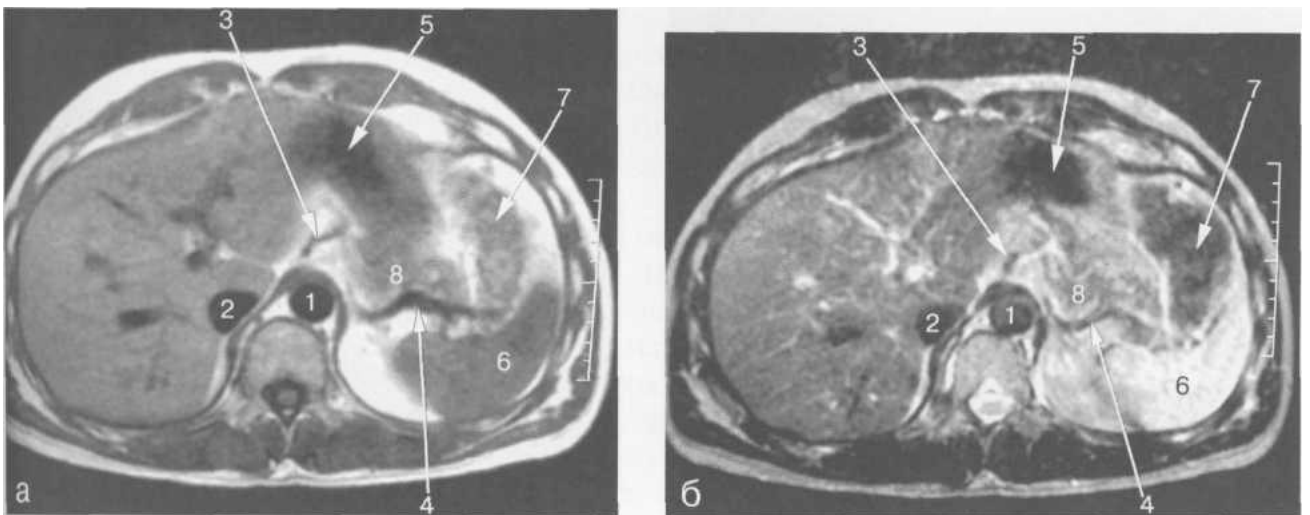
імпульсних послідовностях без внутрішньовенного контрастування печінкові судини помітні як утворення з низькою інтенсивністю сигналу або як зони, що не дають сигналу. На градієнтних імпульсних послідовностях судини характеризуються високою інтенсивністю сигналу в порівнянні з печінковою паренхімою, що в деяких випадках дозволяє виявляти внутрішньосудинні утворення або тромби.



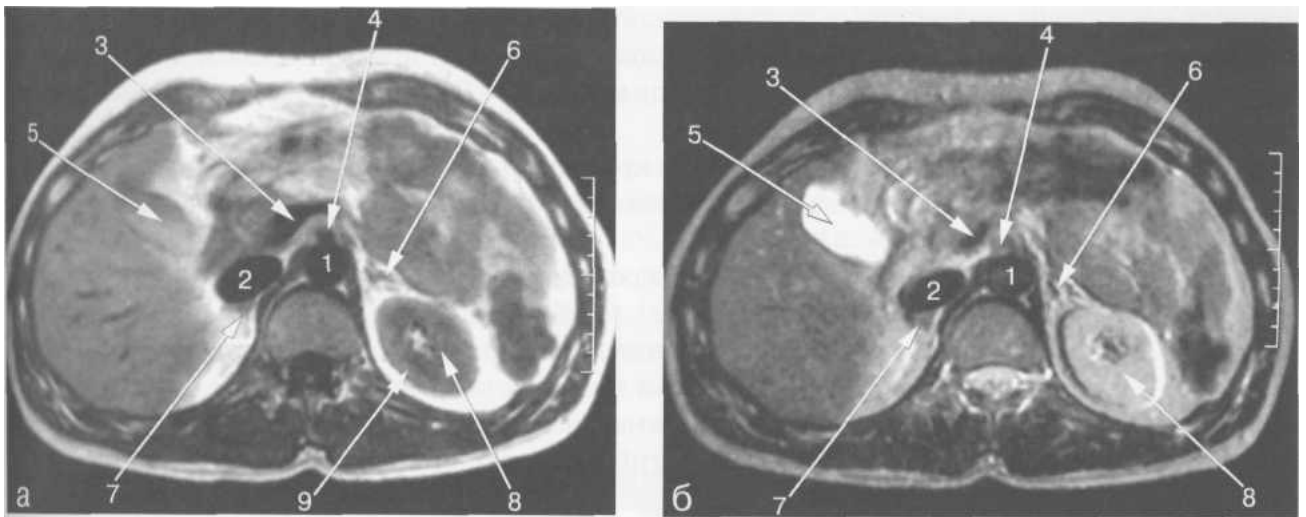
Мал. 2.1.4. МРТ черевної порожнини в аксіальній площині на рівні підшлункової залози. а-Т1-В3;б-Т2-В3.1 — аорта; 2 — нижня пола вена; 3 — селезінкова вена; 4 — хвіст підшлункової залози; 5 — шлунок; 6 — селезінка; 7 — товста кишка; 8 — задні сегменти правої долі печінки; 9 — задні сегменти гілки правої ворітної вени; 10 — передні сегменти гілки правої ворітної вени; 11 — медіальні сегменти лівої долі печінки; 12 — латеральні сегменти лівої долі печінки; 13 — лівий наднирник; 14 — верхній полюс лівої нирки.



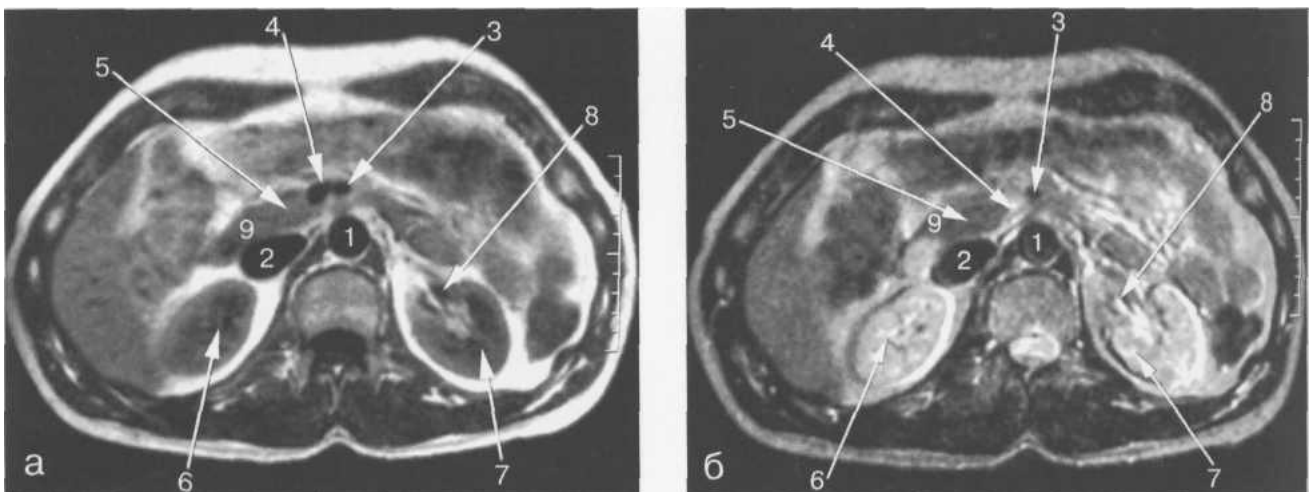
Мал. 2.1.5. МРТ черевної порожнини в аксіальній площині на рівні внутрішньопечінкових гілок воротньої вени. а-Т1-В3; б-Т2-В3.1 – аорта; 2 — нижня пола вена; 3 — селезінкова вена; 4 — тіло підшлункової залози; 5 — шлунок; 6 — селезінка; 7 — лівий наднирник; 8 — правий наднирник; 9 — задні сегменти гілки правої воротньої вени; 10 — медіальні сегменти лівої долі печінки; 11 — верхній полюс лівої нирки.



Мал. 2.1.6. МРТ черевної порожнини на рівні воріт селезінки. а-Т1-В3; б-Т2-В3.1 - аорта; 2 — нижня пола вена; 3 — ліва шлункова артерія; 4 — селезінкова артерія; 5 — шлунок; 6 — селезінка; 7 — товста кишка; 8 — хвіст підшлункової залози.



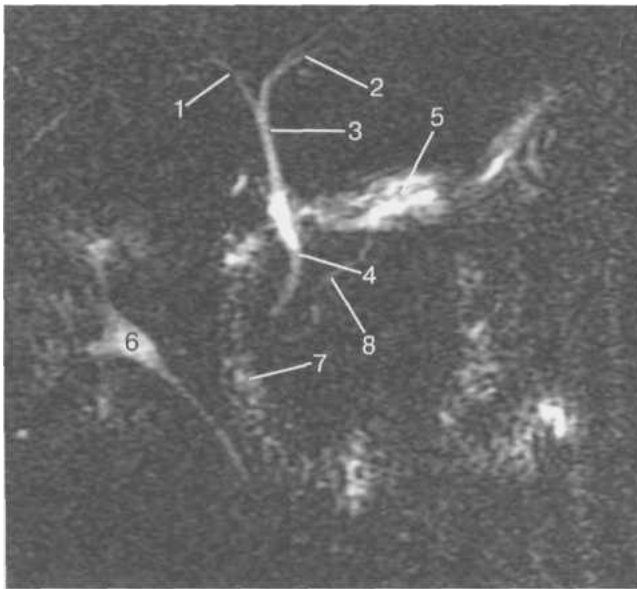
Мал. 2.1.7. МРТ черевної порожнини в аксіальній площині на рівні жовчного міхура. а-Т1-В3; б-Т2-В3.1 - аорта; 2 — нижня пола вена; 3 — селезінкова вена; 4 — верхня брижова артерія; 5 — жовчний міхур; 6 — лівий наднирник; 7 — правий наднирник; 8 — ліва почка; 9 — кортикальний шар лівої нирки.



Мал. 2.1.8. МРТ черевної порожнини в аксіальній площині на рівні головки підшлункової залози. а-Т1-В3; б-Т2-В3.1 — аорта; 2 — нижня пола вена; 3 — верхня брижова артерія; 4 — верхня брижова вена; 5 — головка підшлункової залози; 6 — верхній полюс правої нирки; 7 — ліва нирка; 8 — ліва ниркова артерія; 9 — загальний жовчний протік.

## 2.2 МРТ анатомія жовчовивідних шляхів.

Загальний печінковий протік на T1-B3 видно як структуру з низькою інтенсивністю сигналу, розташовану попереду від воротної вени і латеральніше печінкової артерії. На T2-B3 протік має високу інтенсивність сигналу. Нерозширені внутрішньопечінкові жовчні протоки в більшості випадків не видно. Шийка ЖМ може мати як високу, так і низьку інтенсивність сигналу (мал. 2.2.9).



Мал. 2.2.9. МРТ-холангіограма.

**1** — лівий печінковий протік; **2** — правий печінковий протік; **3** — загальний печінковий протік; **4** — холедох; **5** — шлунок; **6** — лоханка правої нирки; **7** — дванадцятипала кишка; **8** — вирсунгів протік.

Інтенсивність сигналу ЖМ залежить від хімічного складу жовчі, яка міститься в ЖМ. Незмінений ЖМ містить концентровану жовч, яка характеризується коротким часом релаксації на T1-B3 і довготривалим на T2-B3. Внаслідок цього ЖМ видно як структуру високої інтенсивності на T1- і T2-B3 (мал. 2.2.7). При стимуляції ЖП жовчогонним сніданком відбувається його випорожнення, жовч, яка має високу інтенсивність сигналу, потрапляє

до тонкої кишки, що дозволяє печінковій жовчі потрапляти в ЖП. Жовч низької густини розташовується над залишковою жовчю з високою густиною. Ці прошарки помітні на МРТ- зображеннях. Жовч з низькою інтенсивністю сигналу утворює рівень над залишковою концентрованою жовчю, яка характеризується високою інтенсивністю сигналу. Висока інтенсивність сигналу концентрованої жовчі пов'язана з високим вмістом в ній жовчних кислот, фосфоліпідів й холестерину.

**Таблиця 2.1 Раозміри жовчного міхура в залежності від віку**

Вік, років	Довжина, мм	Максимальна ширина, мм
Новонароджені	30	До 25
2-7	40	25
8-12	50	30
13-15	До 70	30
16-60	50-80	30
Старше за 60	До 80	До 35

При різних захворюваннях здібність ЖП концентрувати жовч порушується. Неконцентрована жовч має тривалий час релаксації на T1- и T2-В3, внаслідок чого ЖП видно як структурау з низькою інтенсивністю сигналу на T1-В3.

#### Варіанти розвитку жовчовивідних шляхів в МР-зображеннях

Магнітно-резонансна холангіографія є ефективним методом діагностики варіантів будови жовчовивідних шляхів. За даними ряда авторів, її точність у візуалізації додаткових печінкових протоків складає 98%, а в діагностиці анатомічних варіантів будовиміхурного протоку досягає 95%. Зростання хірургічної активності на органах гепатобіліарної системи,

особливо запровадження лапароскопічних методик, підвищило інтерес хірургів та радіологів до передопераційного виявлення особливостей будови жовчовивідних шляхів, які є фактором ризику їх ятрогенних пошкоджень.

МРХГ дозволяє оцінити особливості форми й розташування жовчного міхура. При цьому найбільше клінічне значення мають деформації органа, які в подальшому часто приводять до порушення моторно-евакуаторної функції.

Під аналізом варіантів будови жовчних протоків за даними МРХГ мається на увазі врахування таких критеріїв, як кількість жовчних протоків, їх форма і варіанти злиття. Певний клінічний інтерес мають також особливості злиття ОЖП та головного панкреатичного протока. Вивчення результатів МРХГ у співставленні з даними традиційної МРТ показало, що у більшості пацієнтів наявне внутрішньо печінкове злиття долевих протоків (94,2%), а позапечінкове злиття відмічається значно рідше.

Приблизно у 10% обстежених міхурний протік візуалізується паралельно гепатикохоледоху, при цьому в кожному шостому випадку його розташування має спиралеподібний характер. Такий варіант будови протоків, як ліве низьке впадіння міхурного протока в ОПП, інколи представляє певні діагностичні труднощі при аналізі отриманих зображень, оскільки імітує наявність дефекту наповнення в місці їх злиття або перегородки. Дифференціальній діагностиці цих станів сприяє аналіз зображень, отриманих за допомогою TSE МРХГ й тонких зрізів HASTE МРХГ, а також дослідження 3D -реконструкцій сфери інтересу.

При комплексному променевому дослідженні, яке включає до себе МРХГ, було встановлено, що міхурний протік впадає в ОПП праворуч в 49,9% випадків, ліворуч — в 18,4%, ззаду і спереду — в 31,7%.

Додаткові жовчні протоки клінічно зазвичай не маніфестують, проте являють собою великі складності при аналізі отриманих зображень та є потенційним

джерелом ятрогенних ушкоджень при операціях на біліарному тракті. МРХГ дозволила виявити додатковий печінковий протік правої долі в 17,3%, лівої долі—в 5,8% випадків. Приблизно у 2% пацієнтів додатковий правий печінковий протік впадав у міхурний протік.

Можливість одночасної візуалізації жовчних й панкреатичних протоків – важлива перевага безконтрастної МРХГ. Аналіз варіантів злиття ОЖП і головного панкреатичного протоку можливий при вивченні МР-холангіограм області великого дуоденального сосочка. Особливості злиття загального жовчного та головного панкреатичного протоків представлені в табл. 2.2.

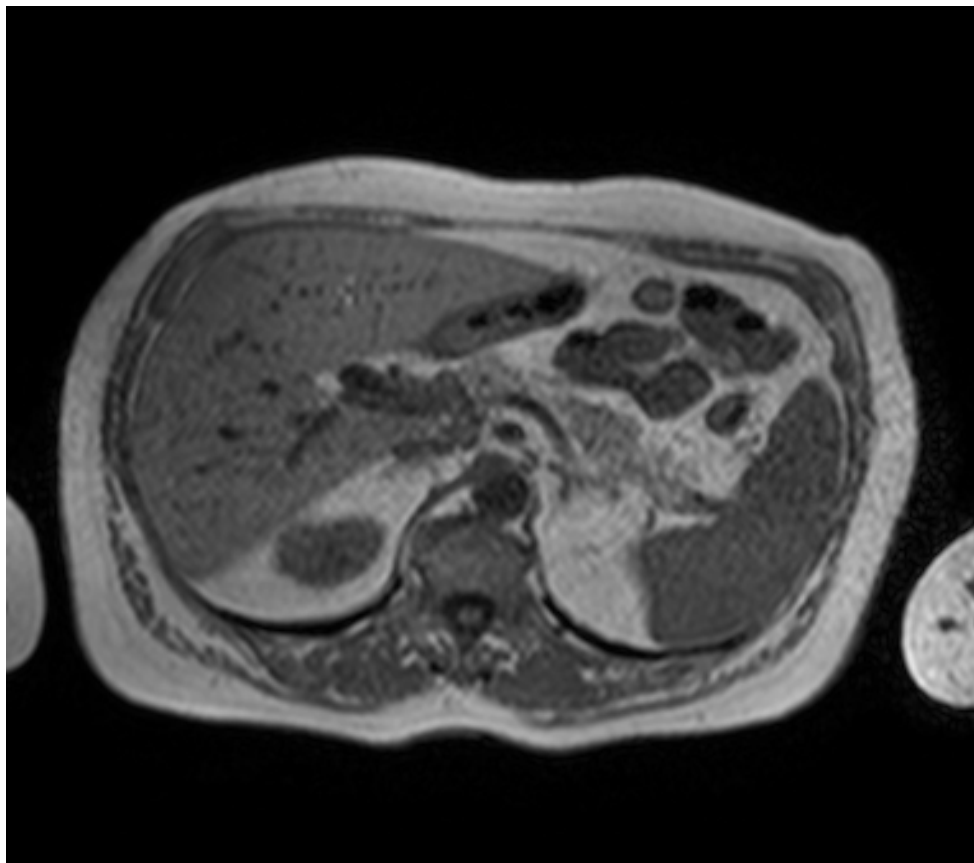
Таблиця 2.2. **Варіантизлиття загального жовчного й головного панкреатичного протоків, %**

Варіант злиття	%
1. Впадіння ОЖП й ГПП в	
Окреме	36,5
Спільне	34,6
паралельне	26,9
Разом	100
2. Утворення спільної ампули протоків: ні	92,6
так	7,4
Разом	100
3. Злиття за типом «проток в проток»: ні	88,3
так	11,7
Разом	100

### 2.3. МРТ анатомія підшлункової залози.

МРТ-дослідження ПЗ рекомендується проводити натще, коли перистальтика кишечника знижена. Час релаксації та відповідно сигнальні характеристики незміненої ПЗ подібні з такими ж у печінці. На T1-B3 вона характеризується середньою інтенсивністю сигналу, такою ж або більш

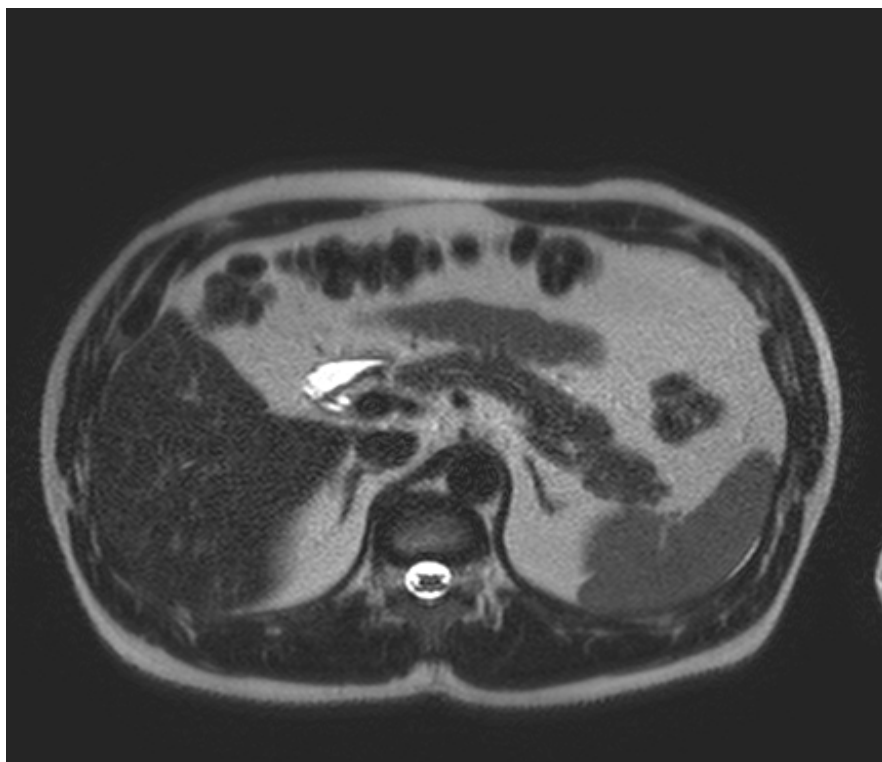
низькою у порівнянні з паренхімою печінки (мал. 2.1.4, 2.3.1). На T2-B3 має ізоінтенсивний сигнал або слабо гіперінтенсивний сигнал у порівнянні з паренхімою печінки. T1-B3 забезпечує кращу контрастність між залозою й навколишньою ретроперитонеальною жировою клітковиною (див. мал. 2.1.8).



Мал.2.3.1. МРТ гепатобіліарної зони, T1W аксіальна площина.

На T2-B3 краще диференціюється межа між ПЗ і дванадцятипалою кишкою, шлунком та тонкою кишкою (мал.2.3.2).





Мал.2.3.3. МРТ гепатобіліарної зони, T2W аксиальна площина.

На T1-B3 загальний жовчний протік й гастродуоденальна артерія мають низьку інтенсивність сигналу і можуть бути використані як орієнтири для локалізації голівки ПЗ; на T2-B3 загальний жовчний протік має високу інтенсивність сигналу. Ця різниця сигналів на T1- та T2-B3 дозволяє диференціювати загальний жовчний протік.

Таблиця 2.3 Розміри підшлункової залози у дітей в залежності від віку				
Вік, років	Передньозадній розмір (товщина), мм			Ширина в області тіла, мм
	голівка	тіло	хвіст	
3-4	8	5	5	9
5-6	11	7	8	12
7-9	16	13	13	18

10-12	18	14	14	22
13-15	20	15	15	26

Таблиця 2.4. Розміри підшлункової залози у дорослих

Розмір	Голівка	Тіло	Хвіст
Передньозадній (товщина), мм	11-30 (до 35)	4-21 (до 25)	7-28 (до 35)
Вертикальний (ширина)	—	В 1,5 рази більше товщини	

Розміри ПЗ вимірюються у перпендикулярному напрямку по відношенню до передньої поверхності кожного її відділа.

### **Розділ 3. МРТ ознаки жовчнокам'яної хвороби та її ускладнень.**

#### **3.1. Холецистолітаз та хронічний калькульозний холецистит.**

Значна кількість пацієнтів — носіїв жовчних каменів не пред'являють специфічних скарг. Приблизно у 60 – 80% хворих з каменями у жовчному міхурі не виявляються розлади, пов'язані з ними. Проте навіть у цієї категорії пацієнтів холецистолітаз (безсимптомна наявність каменів у жовчному міхурі) слід розглядати тільки як період перебігу ЖКХ. Пов'язано з тим, що, за даними багатьох авторів, в строк від 10 до 15 років після первинного виявлення «німих» жовчних каменів у 30 – 50% хворих розвиваються інші клінічні форми перебігу ускладнення ЖКХ. При цьому вірогідність розвитку серйозних ускладнень при каменосійстві збільшується на 3 – 5% щорічно.

Загальною ознакою латентної безсимптомної форми (холецистолітазу) і первинно хронічного калькульозного холециститу є наявність каменів у жовчному міхурі. Опис звичайного клінічного перебігу ЖКХ ускладнюється наступними обставинами. По-перше, більшість симптомів, таких, як метеоризм, нудота, нестійкий стул, відчуття важкості в правому підребер'ї, непереносимість жирної їжі та відчуття гіркоти в роті, є неспецифічними і зустрічаються у пацієнтів з жовчними каменями з такою ж частотністю, що й у практично здорових людей. По-друге, дані об'єктивного обстеження, а саме наявність локальної болі при глибокій пальпації в правому підребер'ї, також малоспецифічні і залежать від загального стану організму та наявності супутніх хвороб.

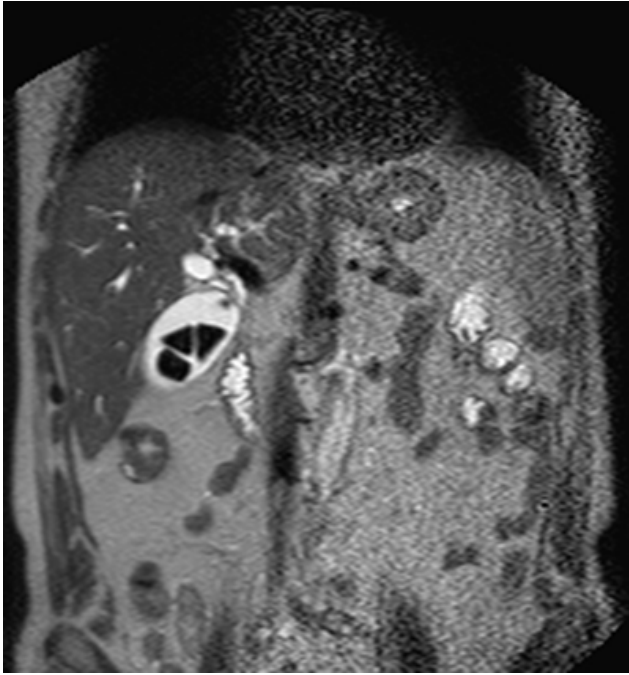
Тому більш чіткому диференціюванню цих двох межуючих варіантів перебігу ЖКХ сприяють глибокий аналіз клінічних проявів і результати променевого дослідження, які дозволяють при калькульозному холециститі виявити структурні зміни жовчного міхура.

Типовим клінічним симптомом ЖКХ вважається жовчна (печінкова) колька, яка характеризується сильними болями тривалістю від 15 хв до 5 год, що локалізуються в епігастральній області, правому підреберрі, інколи іррадіують у спину. Слід підкреслити, що випадку типової жовчної кольки мовайде не про біль, яка ритмічно підсилюється або послаблюється, а про тривалу, досить інтенсивну біль. Жовчна колька, що триває більше 5 год, повинна розглядатися як фактор ризику розвитку ускладнень захворювань.

Ствердження про те, що «один раз колька — кольки завжди», в наш час переглянуто. Наразі прийнято вважати, що якщо протягом 5 років після першої кольки у хворого не відмічалися повторні аналогічні больові приступи, то його відносять до пацієнтів, у яких клінічні прояви захворювання відсутні.

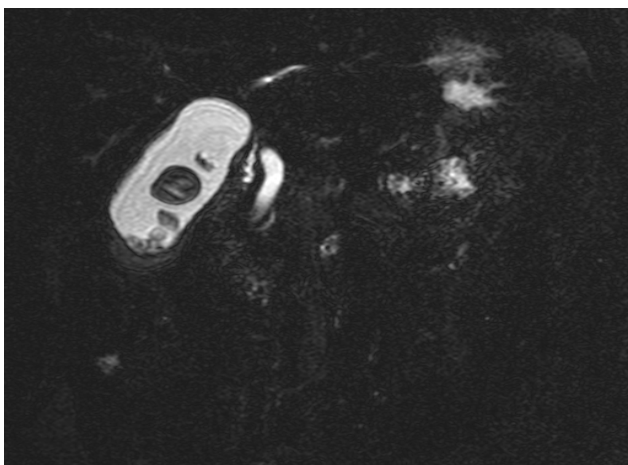
Клінічно-лабораторні показники при безсимптомному носійстві каменів жовчного міхурата при хронічному калькулезному холециститі неспецифічні. При частих жовчних кольках у клінічному аналізі крові може відмічатися незначний лейкоцитоз й тенденція до підвищення СОЕ. У біохімічному аналізі виявляється тенденція до підвищення рівня лугової фосфатази гамма-глутамілтранспептідази, збільшення активності аланінамінотрансферази (АЛТ), аспартатамінотрансферази (АСТ).

До мікроскопічних ознак захворювання слід віднести наявність дрібних кристалів у міхурі, при хронічному калькулезному холециститі—помірні фіброзні зміни стінки жовчного міхура.



Мал.3.1.1. МРТ гепатобіліарної зони, T2 W, коронарна площина. Візуалізуються три дефекта наповнення в жовчному міхурі трикутної форми, стінки жовчного міхура стовщені.

Диференційну діагностику хронічного калькулезного холециститу слід проводити з гіперпластичним холецистозом (холестерозом, аденоміоматозом жовчного міхура) та раком жовчного міхура, а також гострим калькулезним холециститом, оскільки тактика ведення цих груп хворих різна.



Мал.3.1.2. МРХПГ, багатошаровий метод (МРХПГ тонкими шарами). Холецистолітаз.

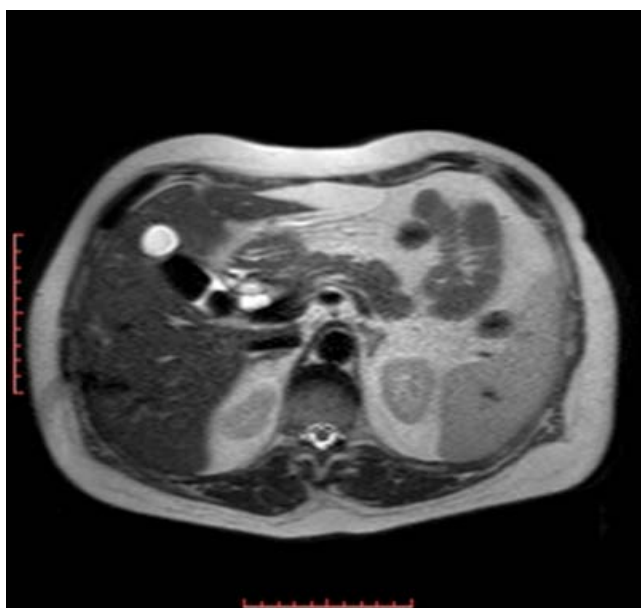Свідотства про параметри жовчного міхура у хворих хронічним калькулезним холециститом за даними МРТ і МРХПГ представлені в табл. 3.1.

Таблиця 3.1. Параметри жовчного міхура у хворих хронічним калькулезним холециститом (ХКХ),  $X \pm \sigma^x$ , см

Параметри жовчного	ХКХ	Контрольна
Довжина	$7,63 \pm 0,58^{**}$	$6,3 \pm 0,17$
Висота	$2,96 \pm 0,48^*$	$2,37 \pm 0,08$
Ширина	$2,88 \pm 0,34^*$	$2,36 \pm 0,1$
Товщина стінки	$0,53 \pm 0,09^{***}$	$0,31 \pm 0,01$

Примітка.  $*p < 0,05$  у порівнянні двох груп;  $**p < 0,01$ ;

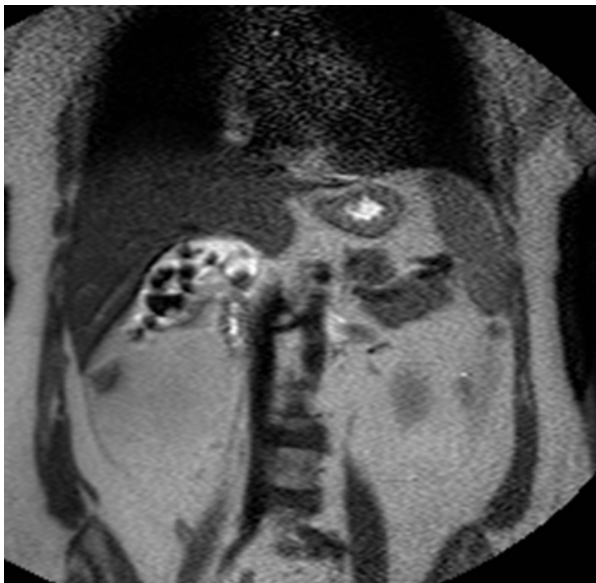
$***p < 0,001$ .



Мал.3.1.3. МРТ гепатобіліарної зони, T2 W, аксиальна площина. Візуалізуються два дефекта наповнення в жовчному міхурі неправильної форми, стінки жовчного міхура стовщені.

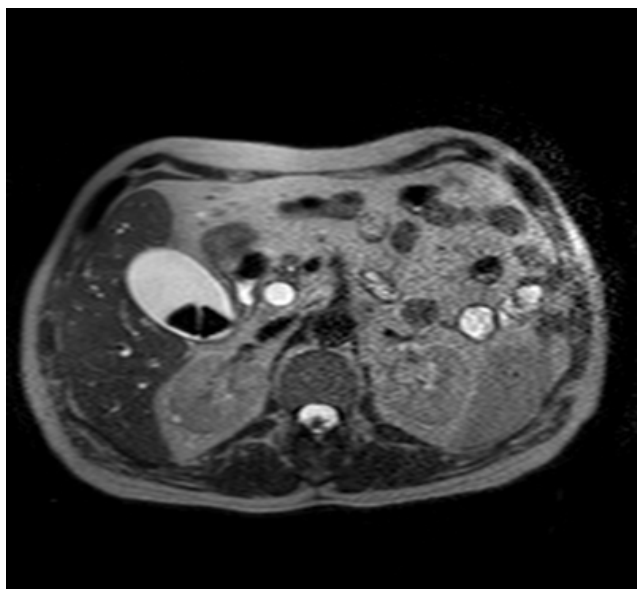
Головним симптомом холецистолітазу при МРХПГ є дефект наповнення жовчного міхура при відсутності змін його стінки (мал.3.1.1-5).

Аналіз форми жовчного міхура показав, що у більшості хворих хронічним калькулезним холециститом (80—90%) мали місцеву деформації. При цьому в області шийки вони виявляються у 60%, в області тіла — у 20% і в області дна – у 17% хворих. Поєднання деформацій в різних відділах органа визначається в 10—15% випадків. При тривалому хронічному калькулезному холециститі з частими рецидивами, наявним у 10—15% хворих, в просвіті міхура виявляється неоднорідна жовч та визначається значне зменшення розмірів органу (так званий «зморщений» жовчний міхур).



Мал.3.1.4. МРТ гепатобіліарної зони, T2 W, коронарна площина. Візуалізуються множинні різнокаліберні дефекти наповнення в жовчному міхурі неправильної форми, стінки жовчного міхура стовщені.

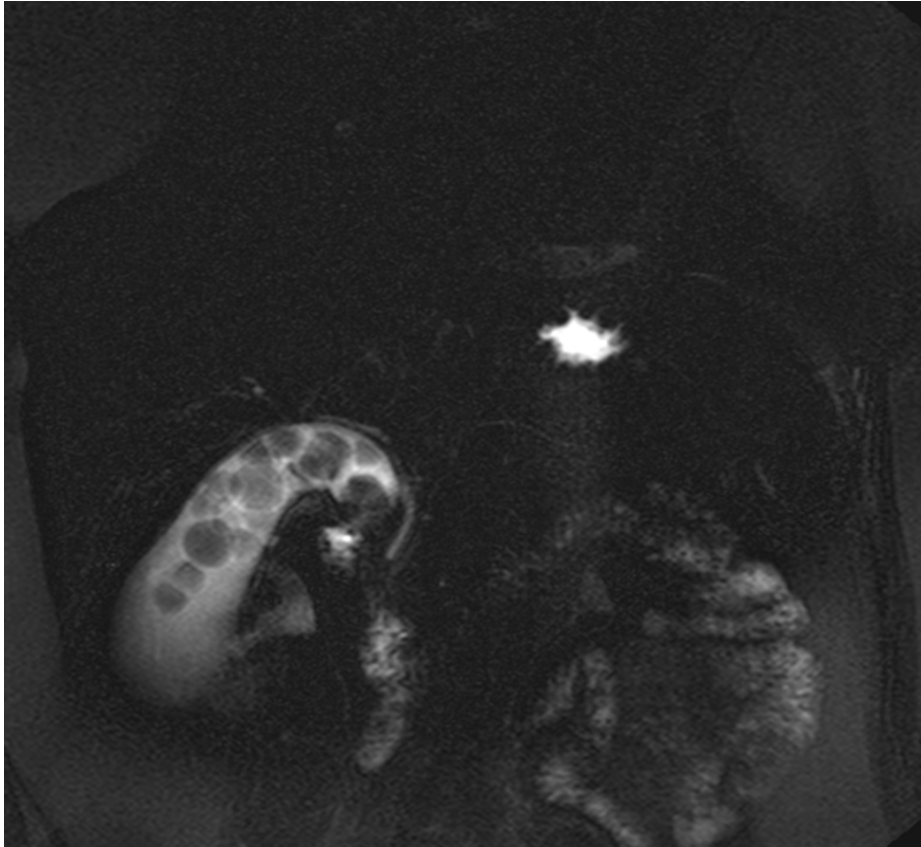
Аналіз T1W та T2W дозволив також за характером інтенсивності сигналу висловити припущення про тип каменів, яке підтверджено холецистектомією.



Мал.3.1.5. МРТ гепатобіліарної зони, T2 W аксиальна площина. Візуалізуються два дефекта наповнення в жовчному міхурі трикутної форми, стінки жовчного міхура стовщені.

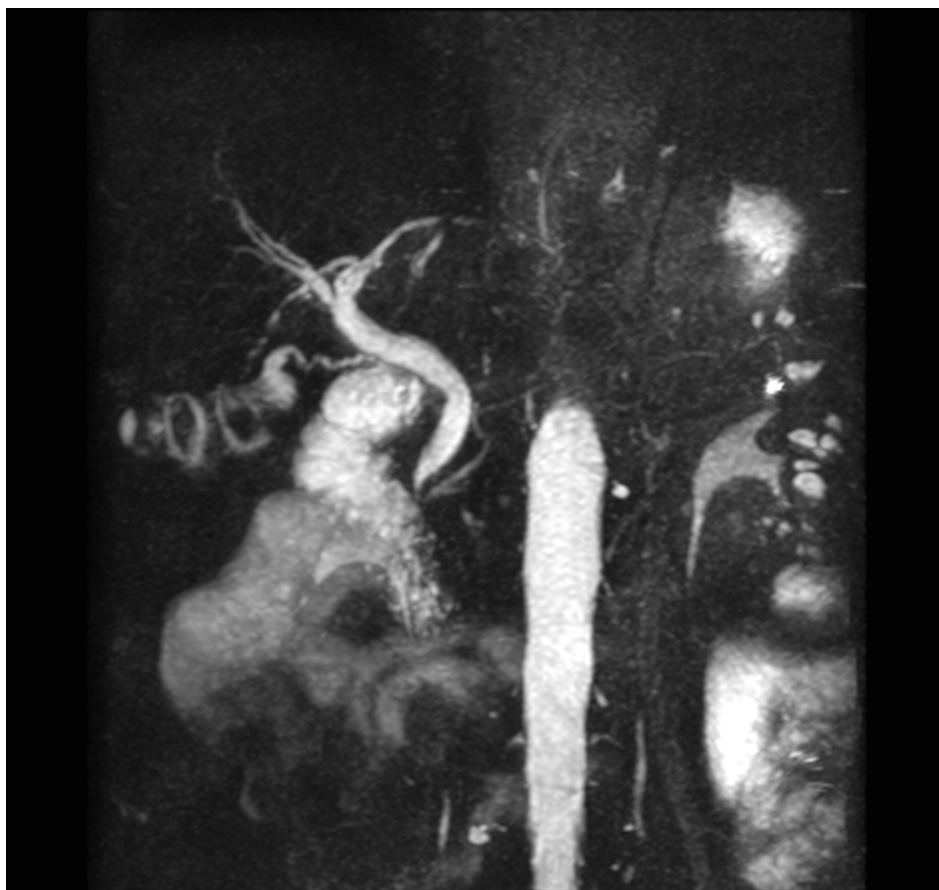За рахунок можливості отримання поліпозиційних тонких зрізів при МРХПГ вдається верифікувати дрібні камені жовчного міхура (розміром близько 2 мм), у тому числі в області шийки й міхурного протоку. Також методика дозволяє оцінити стан жовчних протоків, виключити наявність ускладнень захворювання, що важливо в тактиці ведення хворих. Вивчення стану жовчних протоків у хворих хронічним калькулезним холециститом за даними МРХГ показало збільшення діаметрів внутрішньо- і позапечінкових жовчних протоків практично в 1,5 рази у порівнянні з нормою (мал.3.1.6). Найбільш значиме розширення визначається у дольному і сегментарних протоках правої долі, ОПП і ОЖП (до його середньої частини включно).





Мал.3.1.6. МРХПГ, проекційний метод збору даних (МРХПГ товстим слобом, RARE ). Візуалізуються множинні різнокаліберні дефекти наповнення в жовчному міхурі різної форми.

Загальна точність МРХПГ у діагностиці холецистолітази хронічного калькулезного холециститу при наявності дрібних каменів (діаметром до 0,5 см) недостатньо велика і знаходиться у межах 89—95%. При наявності каменів розміром більше 0,5 см точність МРХПГ досягає 100% (мал.3.1.7).



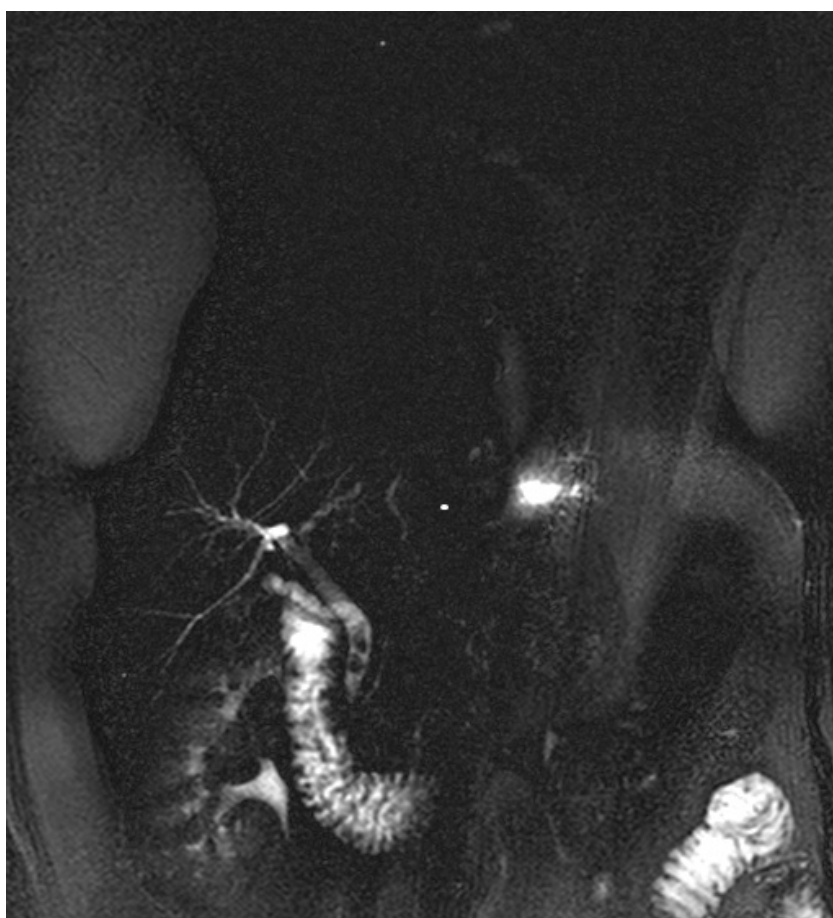Мал.3.1.7. МРХПГ, багат шаровий метод (МРХПГ тонкими шарами). Візуалізуються множинні різнокаліберні дефекти наповнення в жовчному міхурі різної форми.

### **3.2. МРТ ознаки холедохолітазу.**

Частота розповсюдження каменів жовчних проток при ЖКХ складає 15%, досягаючи в похилому і старечому віці 30-35%. Найбільш частою формою захворювання є холедохолітаз, а в загальній печінковій протоці і печінкових протоках камені виявляються значно рідше.

У жовчних протіках можуть виявлятися всі типи каменів. За етіологічним принципом камені жовчних проток поділяють на первинні і вторинні.

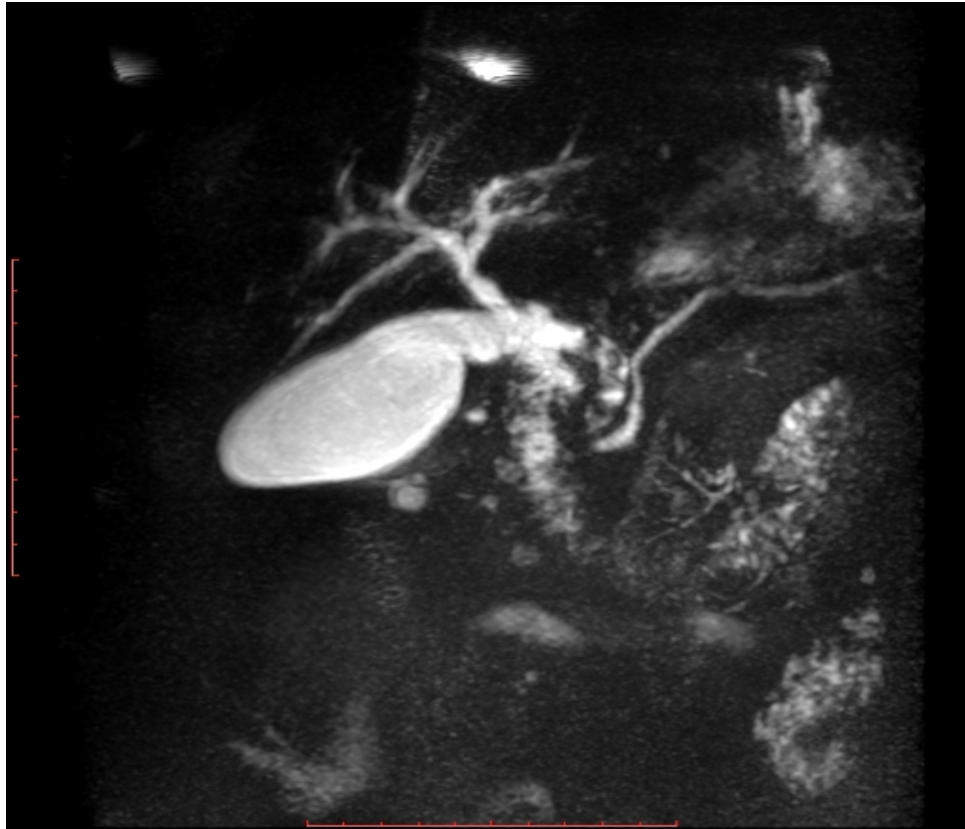Первинні, переважно пігментні коричневі камені, що складаються з білірубінату кальція, складають приблизно 5% від загального числа каменів холедоха. Вони формуються в жовчних протоках при хронічних гемолітичних захворюваннях, поворотному холангіті, вроджених аномаліях жовчних проток (хвороби Каролі), порушеннях функції сфінктера Одді, дієті з низьким вмістом жиру і білка, а також при паразитозах (клонорхозі і аскаридозі). У формування пігментних каменів свій внесок, поряд з застоєм жовчі, вносить інфекційний чинник (найчастіше кишкова паличка і клебсієли).



Мал.3.2.1. МРХПГ, проекційний метод збору даних (МРХПГ товстим слобом, RARE). Два дефекта наповнення в панкреатичній частині холедоха.

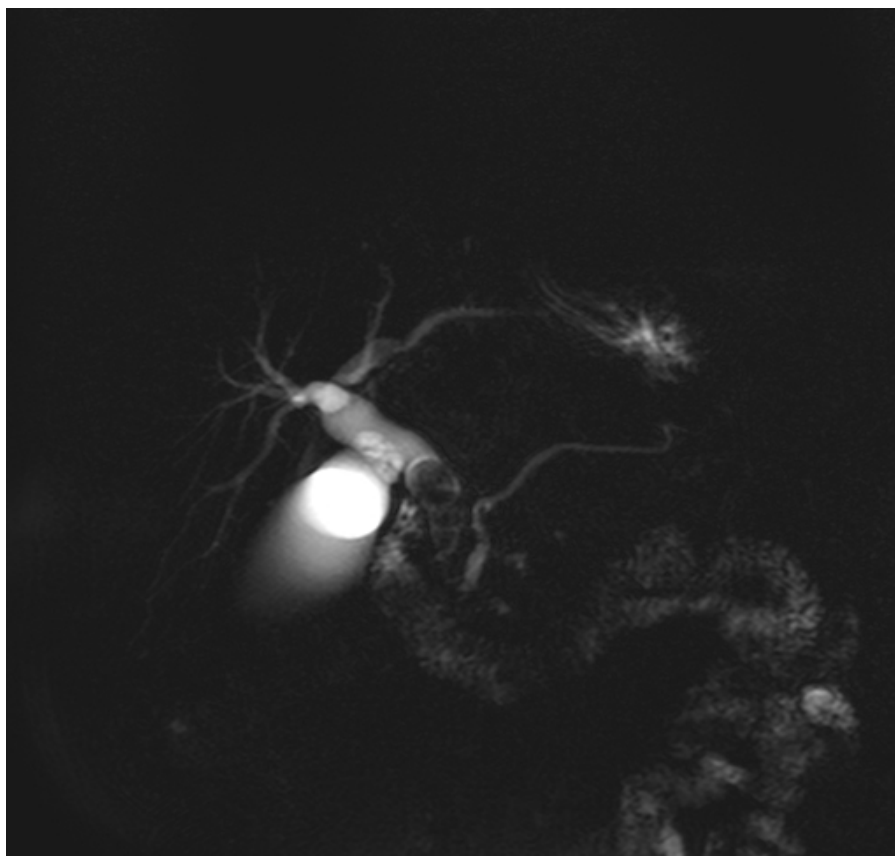
Вторинні камені, що зустрічаються в 95% випадків, мігрують в жовчні протоки з жовчного міхура. За хімічним складом в 70-80% випадків вони

холестеринові, в 20 - 30% - пігментні. Факторами їх формування є вагітність, хвороба Крона і резекції клубової кишки, що порушують ентерогепатичну циркуляцію жовчних кислот, гемолітичні анемії (серповидноклітинна анемія і сфероцитоз), а також гіперліпідемія і ожиріння.



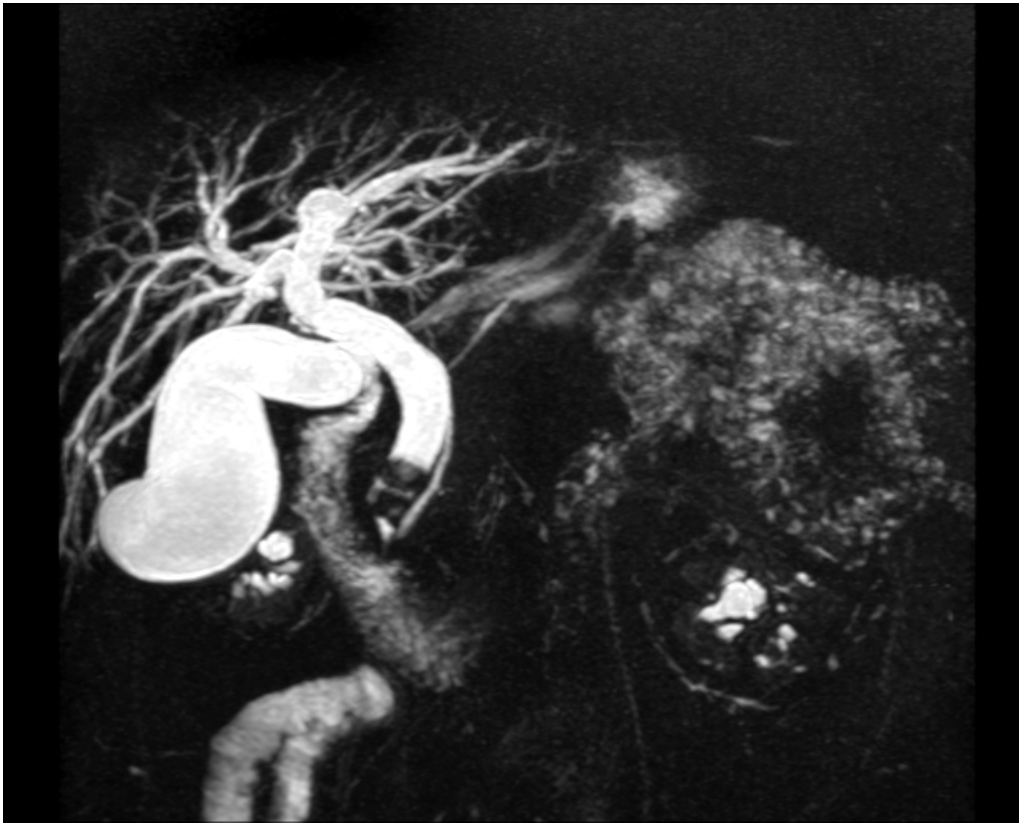
Мал.3.2.2. МРХПГ, багат шаровий метод (МРХПГ тонкими шарами).  
Дефекти наповнення в ретродуоденальній та панкреатичній частинах  
coledоха.

Цікаво відзначити, що 15% пацієнтів з каменями в жовчному міхурі страждають холедохолітіазом, у 95% хворих холедохолітіаз поєднується з каменями в жовчному міхурі, а 15-25% пацієнтів з гострим калькульозним холециститом мають каменів холедоха. При оперативних втручаннях на позапечінкових жовчних протоках частота розповсюдження резидуального холедохолітіазу досягає 25-30%, рецидивного - 3 - 6%.



Мал.3.3.3. МРХПГ, проекційний метод збору даних ( МРХПГ товстим слобом, RARE ). Три дефекта наповнення в панкреатичній частині холедоха.

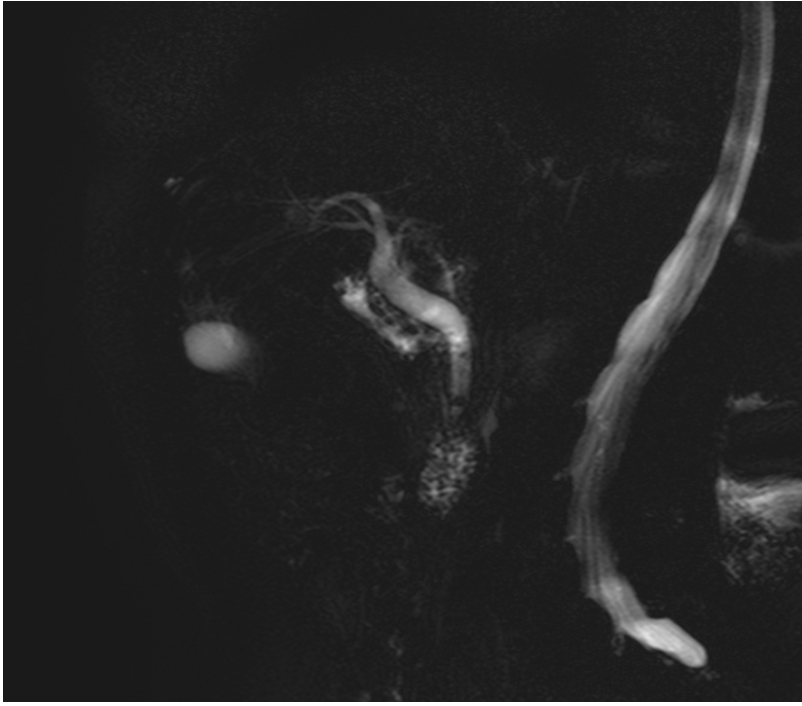
Патогенез холедохолітазу включає обструкцію жовчної протоки, її розширення вище місця обтурації, склеротичні зміни з подальшим формуванням стриктури.



Мал.3.3.4. МРХПГ, багатослойний метод ( МРХПГ тонкими слоями ).  
Дефекти наповнення в панкреатичній частині холедоха.

Клінічні прояви захворювання відзначаються приблизно у 80% пацієнтів, у решті випадків мають місце «мовчазні» камені жовчних проток, що не приводять до повної обтурації протоки.

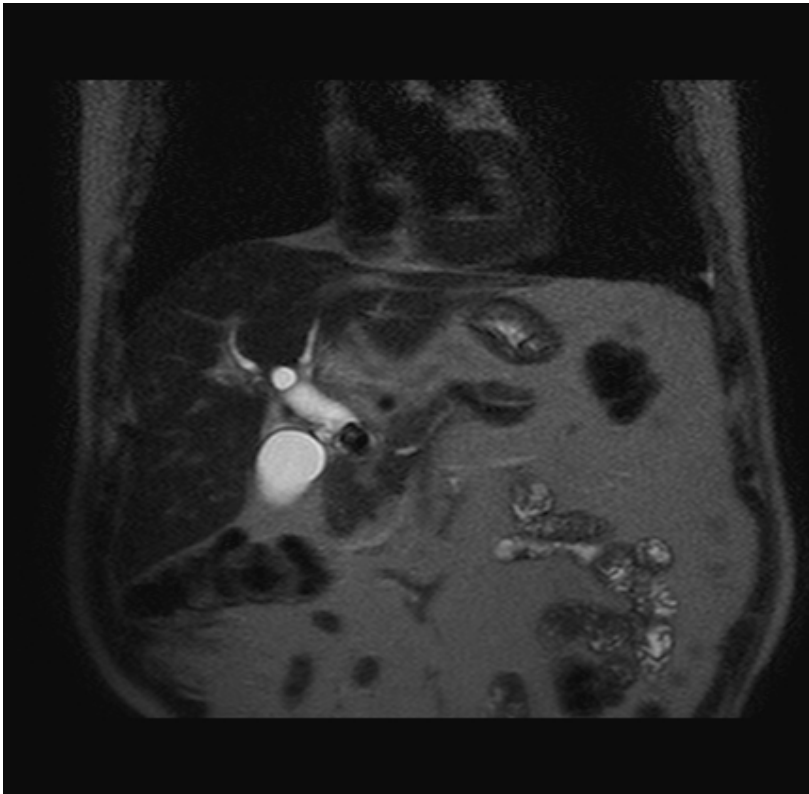
Локалізація і характер болю при холедохолітазі практично не відрізняються від таких при каменях в жовчному міхурі. Приблизно 50% хворих відзначають жовчні кольки, у 5% - біль має тривалий характер, 10% хворих пред'являють неспецифічні скарги, і приблизно 20 - 25% пацієнтів не пред'являють ніяких скарг.



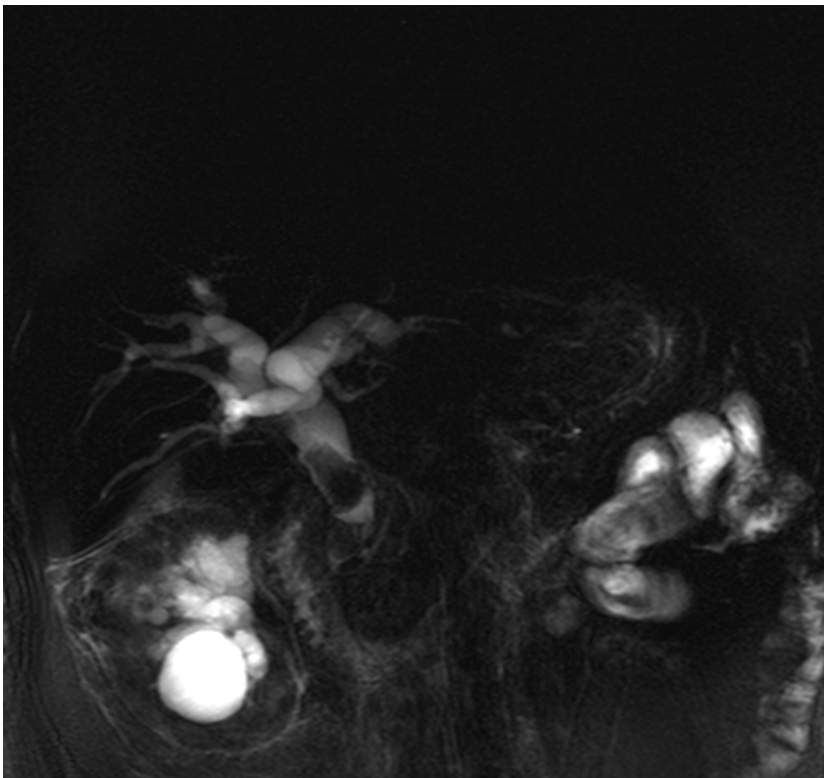
Мал.3.3.5. МРХПГ, проекційний метод збору даних (МРХПГ товстим слобом, RARE). Холедохолітіаз.

Диференціальну діагностику холедохолітіазу, перш за все, слід проводити з раком головки підшлункової залози і великого дуоденального сосочка, хронічним панкреатитом, холангіокарциномою, папілlostенозом і дисфункцією сфінктера Одді, а також первинним склерозуючим холангітом.

При традиційній магнітно-резонансній томографії найбільш інформативними у виявленні холангіолітіазу є T2W, що дозволяють на тлі яскравого сигналу від жовчі виявляти дефекти наповнення проток низької інтенсивності сигналу (мал.3.1.6). Сигнал від каменів на T1W коливається від низькоінтенсивного до високоінтенсивного, що визначається їх хімічним складом. Також визначається збільшення розмірів жовчного міхура і діаметрів жовчних проток вище місця фіксації конкременту. Недоліком традиційної МРТ при холангіолітіазі є досить велика товщина зрізів і відповідно неможливість виявляти дрібні камені.



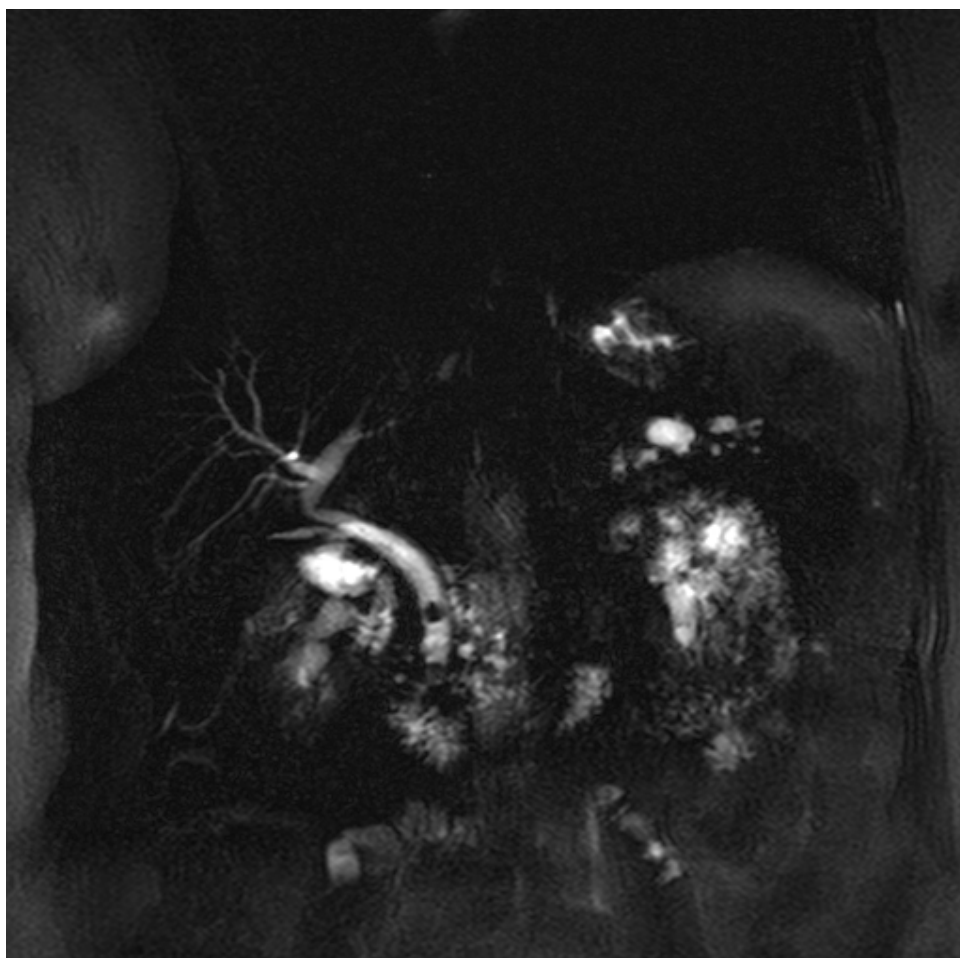
Мал.3.3.6. МРТ гепатобіліарної зони, T2 W, коронарна площина. Візуалізується дефект наповнення в панкреатичній частині холедоха.





Мал.3.3.7. МРХПГ, проекційний метод збору даних (МРХПГ товстим слобом, RARE). Великі дефекти наповнення в ретродуоденальній та панкреатичній частинах холедоха.

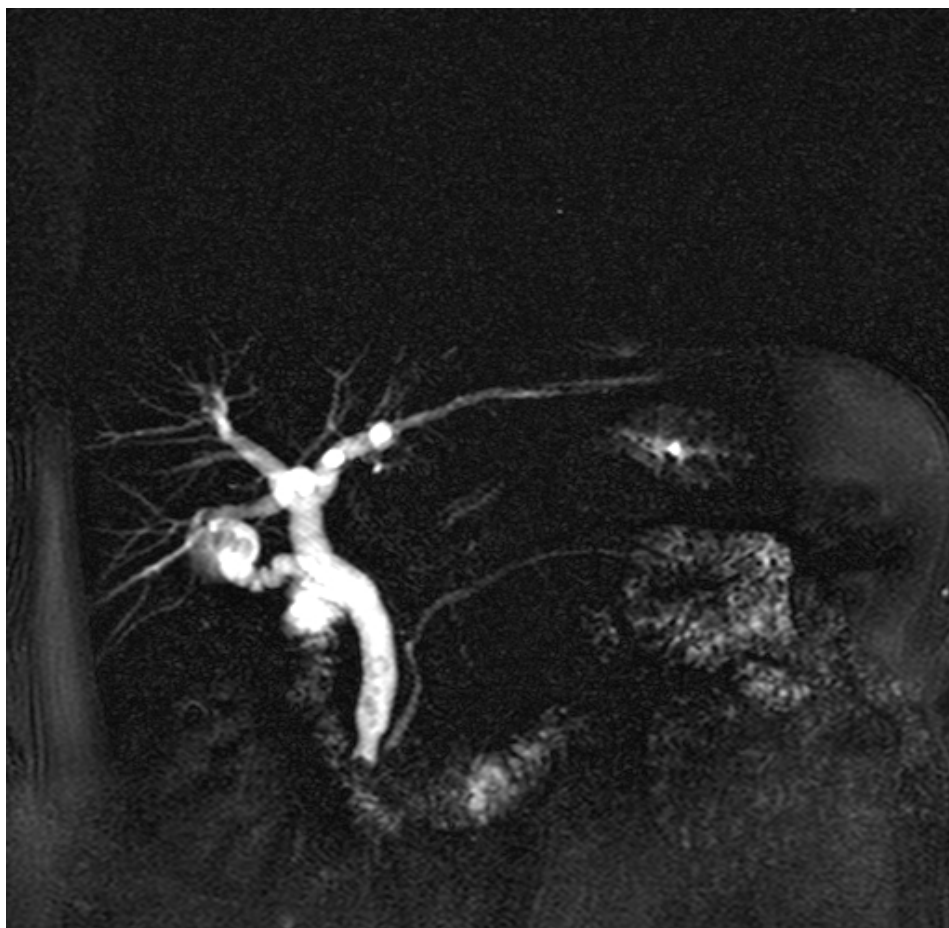МРХПГ дозволяє отримувати тонкі зрізи, на яких візуалізуються як досить великі дефекти наповнення, так і дуже дрібні камені розміром 1-2 мм, в тому числі, в нерозширених жовчних протоках. Детальний аналіз тонких зрізів сприяє їх диференціальній діагностиці від потовщень стінок проток і стриктур. Важливо відзначити, що за обсягом одержуваної діагностичної інформації при холедохолітіазі МРХГ не поступається ЕРХПГ, а часом і перевершує її (мал.3.3.8).



Мал.3.3.8. МРХПГ, проекційний метод збору даних (МРХПГ товстим слобом, RARE ). Два дефекта наповнення в панкреатичній частині холедоха.

Можливість отримання зрізів в будь-якій проекції призвела до того, що при аналізі аксіальних МР-холангіограм описана оригінальна МР-ознака холедохолітазу, що полягає в наявності навколо каменя з низькою інтенсивністю сигналу гіперінтенсивного обідка в межах жовчної протоки.

У випадках, коли у хворого є вклинення каменя на рівні великого дуоденального сосочка і неможливо канюлювати загальну жовчну протоку при ЕРХПГ, МРХГ є єдиним неінвазивним методом променевої діагностики, що забезпечує цілісну візуалізацію біліарного тракту вище рівня обтурації. Загальна точність комплексного магнітно-резонансного дослідження у виявленні холедохолітазу близька до 100%, при цьому чутливість МРХГ становить 81 - 100%, специфічність - 85 - 100%, загальна точність - 89 - 97% (мал.3.3.9). Оптимізація протоколу дослідження грає важливу роль в підвищенні діагностичної ефективності МРХГ. Необхідно виконувати МРХГ за методикою тонких зрізів в косій корональній і аксіальній площинах, аналізувати сирі зображення і за рахунок прицільної МР-реконструкції отримувати необхідні 3D- зображення.



Мал.3.3.9. МРХПГ, проекційний метод збору даних (МРХПГ товстим слобом, RARE). Дефект наповнення в панкреатичній частині холедоха.

### **3.3. МРТ діагностика гострого калькулезного холециститу.**

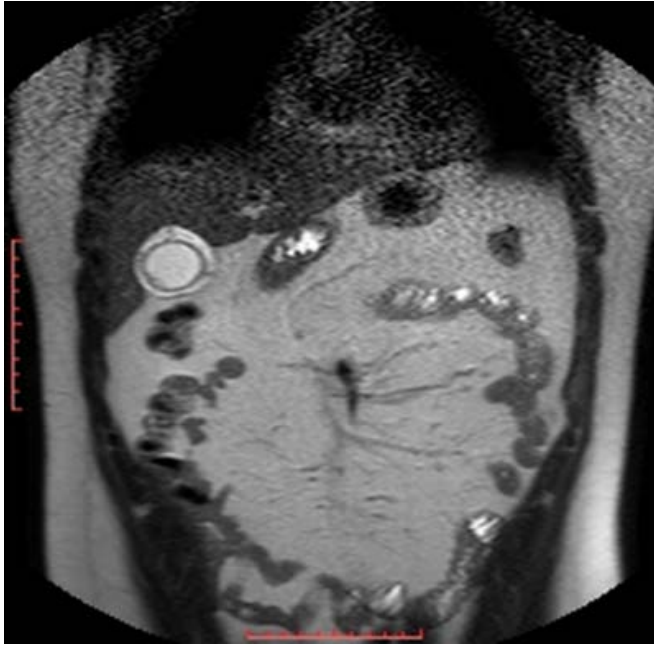Загострення запального процесу в міхурі виникає приблизно у 25% хворих хронічним калькулезним холециститом. Прийнято вважати, що гострий запальний процес у жовчному міхурі виникає лише при порушенні відтоку жовчі підвищенні внутрішньоміхурного тиску до 200—300 мм вод. ст. (у 95% випадків за рахунок блокади шийки або міхурного протоку конкрементом). При цьому додатковими причинами загострення процесу є мікрофлора в просвіті міхура і розтягнення міхура з вторинною ішемією його стінки. Негативно впливає також протеолітична дія

панкреатичного соку на слизисту оболонку міхура при панкреатобіліарному рефлюксі.

Гострий калькулезний холецистит відносять до одного з найбільш частих ускладнень ЖКХ. Як правило, пацієнтів згострим калькулезним холециститом турбує виражений больовий синдром з локалізацією болю правому верхньому квадранті живота, іррадіацією у праву лопатку та ключицю, у мечоподібний відросток. Болі мають чіткий зв'язок з порушеннями дієти (прийомом жирної їжі), у більшості хворих поєднуються з підвищенням температури тіла до субфебрильних або фебрильних цифр й помірною жовтяницею. Особливість перебігу захворювання у людей похилого віку є стерта картина з мінімальними клінічними проявами.

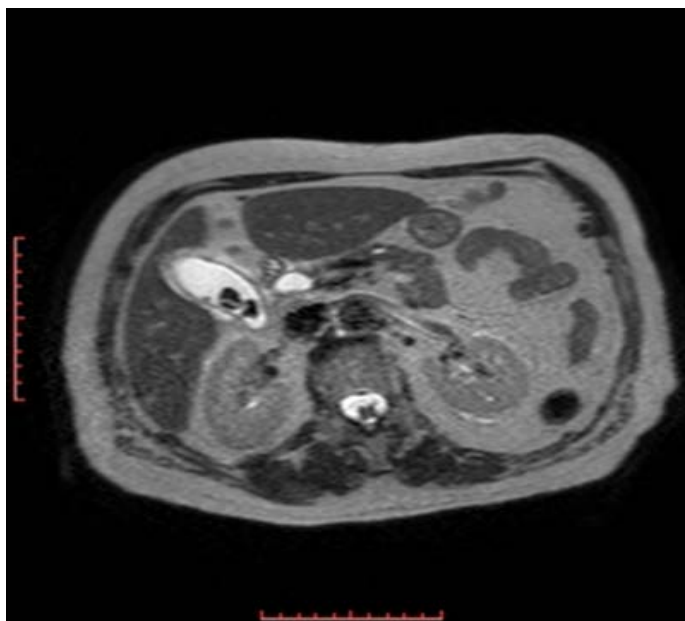
У клінічному аналізі крові визначаються лейкоцитоз із сувором формули вліво і підвищення СОЕ. Біохімічними маркерами захворювання є гіпербілірубінемія, переважно за рахунок прямого білірубіну, підвищення рівня лужної фосфатази та гамма-глутамілтранспептидази, збільшення активності АЛТ і АСТ. Як правило, відсутній стеркобілін у калі, в сечі збільшений вміст жовчних пігментів.

До мікроскопічних ознак захворювання слід віднести наявність дрібних кристалів і складжу в міхурі, виразки слизової оболонки жовчного міхура, гостру поліморфно-ядерну лейкоцитарну інфільтрацію стінки, а також її бактеріальну інвазію в 40—70% випадків.



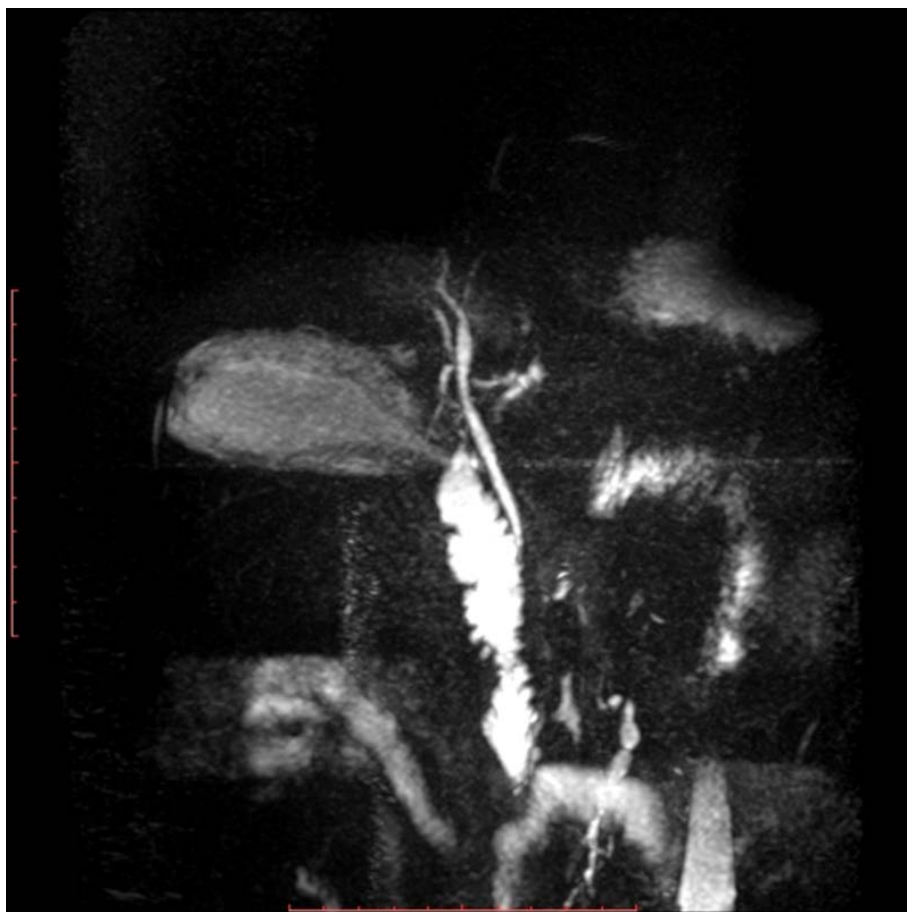Мал.3.3.1. МРТ гепатобіліарної зони, T2 ВЗ, коронарна площина. Візуалізується стовщення та збільшення інтенсивності МР-сіналу від стінок жовчного міхура за рахунок набряку, набряк перивезікулярних тканин.

При традиційній МРТ також відзначаються збільшення розмірів жовчного міхура і наявність дефектів його наповнення, інтенсивність сигналу, який залежить від хімічного складу каменів. На T2 W відмічається підвищення інтенсивності сигналу від периміхурної жирової клітковини (мал.3.3.1-2). На T1Wз контрастним посиленням визначається симптом обідка за рахунок підвищеного накопичення контрастної речовини у прилеглий ділянці печінки, з локальною відсутністю інтенсивності сигналу в області перфорації стінки.



Мал.3.3.2. МРТ гепатобіліарної зони, T2 W, аксіальна площина. Візуалізується стовщення та збільшення інтенсивності МР-сигналу від стінок жовчного міхура за рахунок набряку, набряк перивезікулярних тканин, дефекти наповнення жовчного міхура.

МРХПГ на фоні потовщення стінки жовчного міхура додатково дозволяє виявити її шаровість за рахунок інтрамурального відтоку, мінімальна кількість вільної рідини в ложі жовчного міхура, а також дрібні дефекти наповнення в просвіті органа і в міхурному протоці (мал.3.3.3). При цьому дотримання протоколу дослідження відіграє важливу роль: необхідно виконувати МРХПГ за методикою товстого блоку і тонких зрізів вздовж жовчного міхура і міхурного протоку. На думку багатьох авторів, загальна точність МРХПГ у діагностиці гострого калькулезного холециститу варіабельна і знаходиться в межах 87 — 94%. Проте при дотриманні методики дослідження на сучасних МР-томографах чутливість МРХГ у виявленні каменів міхурного протоку (як головної причини гострого калькулезного холециститу) досягає 100%.



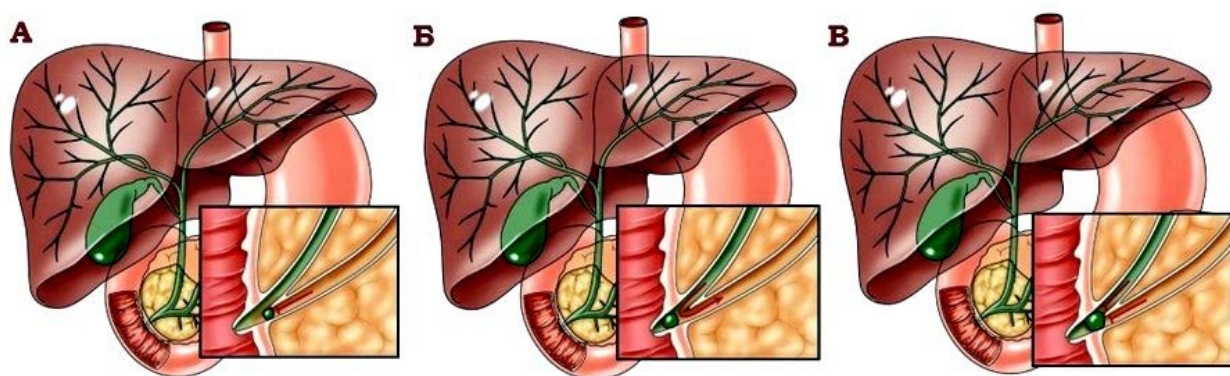
Мал.3.3.3. МРХПГ, багат шаровий метод (МРХПГ тонкими шарами). Візуалізується потовщення стінки жовчного міхура, її шаровість за рахунок інтрамурального та перивезікулярного набряка.

#### **3.4. МРТ критерії біліарного панкреатиту.**

Причинно-наслідкові взаємозв'язки між жовчнокам'яною хворобою (ЖКХ) та панкреатитом загально відомі. Конкременти з загальної жовчної протоки, потрапляючи в ампулу фатерова сосочка, можуть служити причиною розвитку гострого біліарного панкреатиту. У разі, якщо камінь проходить в дванадцятипалу кишку, то запальні явища в підшлунковій залозі достатньо швидко стихають. При защемленні конкременту в ампулі великого дуоденального сосочка ознаки загострення панкреатиту зростають. В останні роки все більшу роль у розвитку хронічного панкреатиту надають біліарному сладжу. В результаті дестабілізації фізико-хімічного стану жовчі

відбувається преципітація основних її компонентів і формування біліарного сладжу (БС) в жовчному міхурі. Важливим фактором, що сприяє персистенції БС, є дисфункція жовчного міхура і сфінктерного апарату жовчних шляхів.

Постійний пасаж БС по жовчних шляхах, призводить до пошкодження слизової оболонки, головним чином в області сфінктера Одді. Травматизація слизової оболонки відбувається мікролітами, що складають основну частину БС. В результаті цього спочатку розвивається вторинна дисфункція сфінктера Одді, а в подальшому формується стенозуючий папіліт. Функціональні і органічні зміни в області великого дуоденального сосочка порушують відтік жовчі, сприяють розвитку біліопанкреатичного рефлюксу. Саме жовчний рефлюктат є основним патогенетичним фактором виникнення гострого або загострення хронічного панкреатиту. У зв'язку з цим такий панкреатит прийнято позначати як біліарний панкреатит (БП).



Три різні механізми розвитку біліарного панкреатиту. (А) обструкція панкреатичного протоку жовчним каменем. (Б) теорія "загального каналу" Опіє. (В) наявність обструкції обох проток жовчним каменем без рефлюксу жовчі в протоку підшлункової залози.

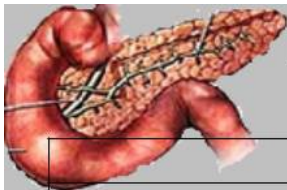МРТ є чутливим методом візуального в панкреатології, що дає різнобічну інформацію про стан підшлункової залози і різних областей заочеревинного простору при гострому панкреатиті. У порівнянні з УЗД



ступінь метеоризму не робить істотного впливу на якість зображення. МРТ дозволяє більш чітко диференціювати некротичні маси (черевна флегмона) від рідинних утворень (гостре скупчення рідини, абсцес, псевдокіста) різної локалізації, дає інформацію про їхнє розташування, залученні в запально-некротичний процес жовчовивідних шляхів, судинних структур, які прилягають і відділів шлунково-кишкового тракту . При набряковій формі гострого панкреатиту зберігаються чіткі контури залози в разі збільшення обсягів її паренхіми.

При панкреонекрозі визначаються неомогенності структури залози з вогнищами гіпоінтенсивного МР-сигналу, виражена нечіткість і нерівність її контурів. Нерідко визначається скупчення рідини в сальниковій сумці або в черевній порожнині. Особливо чітко визначаються ділянки гнійного розплавлення підшлункової залози і заочеревинної клітковини. МРХПГ дозволяє оцінити стан внутрішньо-і позапечінкових жовчних проток і протоку підшлункової залози, виявити конкременти в протоковій системі.

Для оцінки ступеня і характеру ураження підшлункової залози використовують критерії E.Balthazar.



## Критерии E.Balthazar при оценке тяжести острого панкреатита

Критерий E.Balthazar	Степень	Балл
Нормальная поджелудочная железа	A	0
Локальное или диффузное увеличение поджелудочной железы в сочетании с гиподигестивными включениями с нечеткими контурами, расширение панкреатического протока	B	1
Значительные изменения ткани поджелудочной железы (B) в сочетании с воспалительными изменениями в перипанкреатической клетчатке	C	2
Вышеуказанные изменения (C) в сочетании с единичными жидкостными образованиями вне поджелудочной железы	D	3
Изменения (D) в сочетании с двумя и более жидкостными образованиями или наличие газа в панкреатической/перипанкреатической области	E	4
<b>Площадь некроза поджелудочной железы</b>		
Однорядное увеличение поджелудочной железы	нет	0
Некроз не превышает размеров головки поджелудочной железы	< 30%	2
Некроз более 30%, но меньше 50%	30-50%	4
Площадь некроза превышает 50% поджелудочной железы	> 50%	6
<b>Индекс тяжести = сумма баллов (A-E) + площадь некроза</b>		

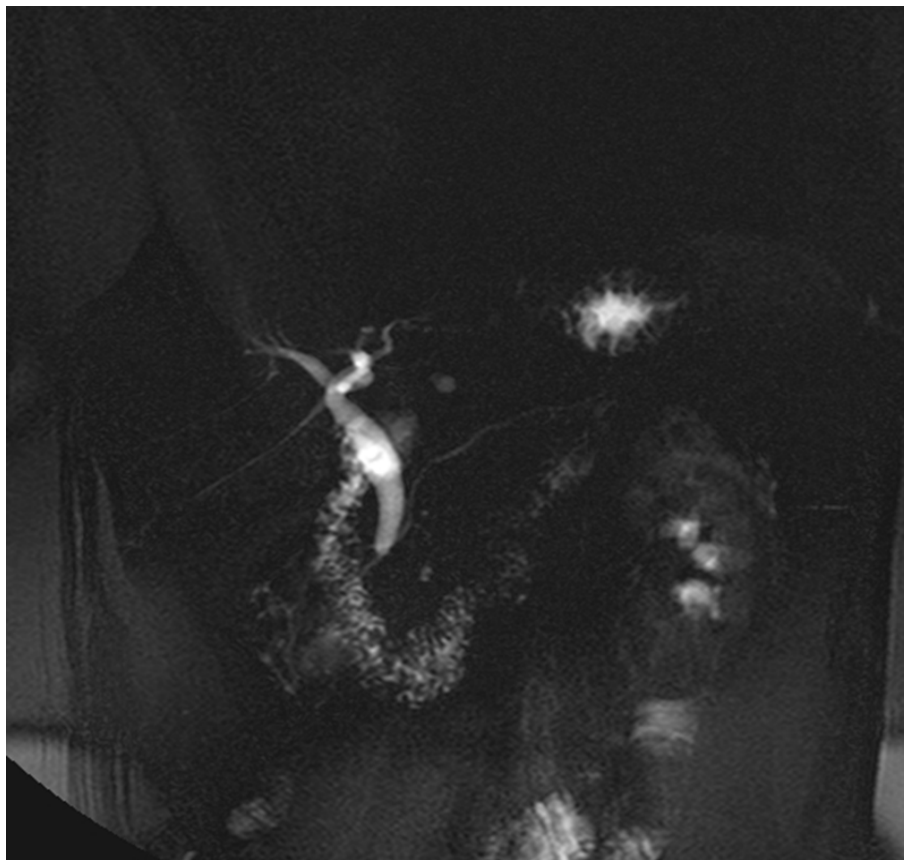
29

### 3.5. Рубцеві стриктури великого сосочка дванадцятипалої кишки і жовчовивідних шляхів.

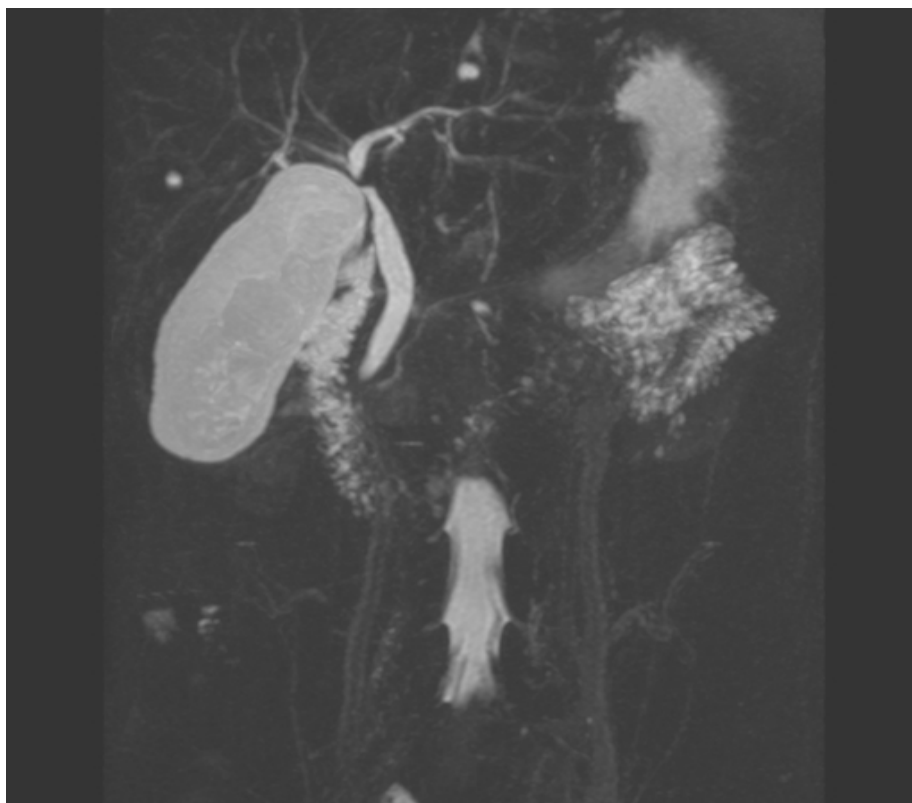Рубцеві стриктури великого сосочка дванадцятипалої кишки і жовчовивідних шляхів виникають при пошкодженні слизової оболонки сосочка конкрементами, які мігрують в просвіт кишки, або за рахунок запального процесу. Стриктури можуть бути обмеженими по протяжності від декількох міліметрів до 1,0-1,5 см і тубулярними, при яких концентричне звуження термінального відділу загальної жовчної протоки виникає 2,0-2,5 см і більше. При рубцевих стриктурах, як правило, немає патогномонічних клінічних проявів. Виразений стеноз термінального відділу загальної жовчної протоки з порушенням пасажу жовчі проявляється механічною жовтяницею або ознаками холангіту.

За рівнем ураження розрізняють високі і низькі стриктури. Високими називають стриктури в області біфуркації загальної печінкового протоку. Низькі стриктури локалізуються в термінальній частині загального жовчного протоку. За ступенем звуження розрізняють повні і неповні стриктури.

На сучасному етапі розвитку променевої діагностики методом вибору у виявленні жовтяниці і її причин вважають МРТ. Це обумовлено безконтрастна візуалізацією жовчних проток на всьому протязі з високою роздільною здатністю і 3D-аналізом біліарного тракту, а також можливістю оцінки паренхіми печінки і підшлункової залози навколо стриктури ( мал.3.5.1-3).

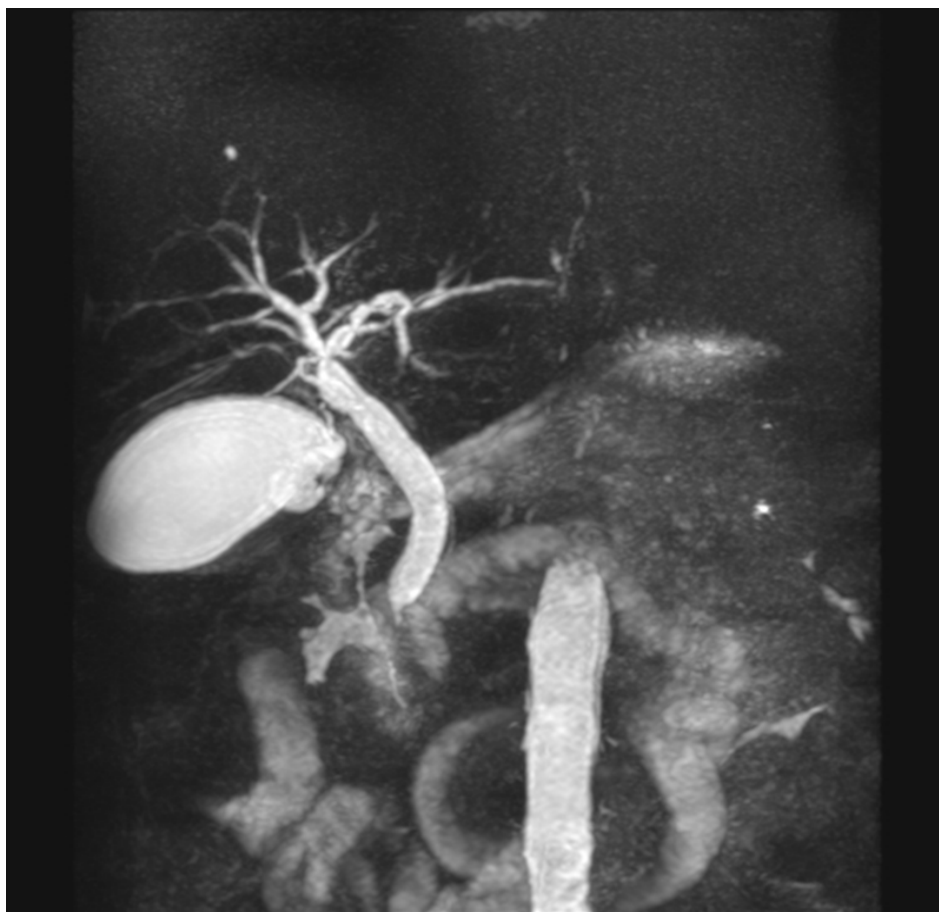

Мал.3.5.1. МРХПГ, проекційний метод збору даних ( МРХПГ товстим слобом, RARE ). Візуалізується звуження інтрамуральної частини загальної жовчної протоки.



Мал.3.5.2. МРХПГ, проєкційний метод збору даних ( МРХПГ товстим слобом, RARE ). Візуалізується звуження інтрамуральної частини загальної жовчної протоки.

Важливим диференційно-діагностичною ознакою доброякісної стриктури за даними традиційної МРТ вважається розширення жовчної протоки при відсутності візуалізації пухлинного процесу як в протоці, так і в навколишніх тканинах. При вивченні стану підшлункової залози виявляються МР-ознаки хронічного панкреатиту, що поєднуються зі стриктурою дистальної частини ЗЖП. Вони полягають в нерівному контурі залози, незначному збільшенні/зменшенні її розмірів, дифузно-нерівномірному зниженні інтенсивності сигналу від паренхіми, розширення і звивистості головного панкреатичного протоку. При динамічному контрастному посиленні вдається виключити вогнищевий характер накопичення контрастної речовини в підшлунковій залозі (насамперед в голівці органу).



Мал.3.5.3. МРХПГ, багатошаровий метод (МРХПГ тонкими шарами). Візуалізується звуження інтрамуральної частини загальної жовчної протоки.

Використання МРХГ забезпечує практично той же обсяг діагностичної інформації про протокову систему, що і прямі методики контрастування, але в умовах фізіологічного спокою без введення контрастних речовин. У розвитку доброякісних стриктур біліарного тракту це дозволяє виділити кілька стадій.

На початковій, доклінічній, стадії за даними МРХГ при доброякісних стриктурах визначаються такі симптоми, як нерівномірне незначне звуження протоки і симптом «гачка» в інтрапанкреатичній частині загальної жовчної протоки. Як правило, жовчні протоки вище рівня виявленої стриктури практично не розширені.

Клінічна (або манифестна) стадія доброякісної стриктури жовчовивідних шляхів за даними МРХГ проявляється насамперед розширенням жовчних протоків і зміною їх звичайної форми. Відзначаються два найбільш типові варіанти форми стриктур: у переважній більшості хворих (83%) з стриктурою інтрапанкреатичної частини загальної жовчної протоки має форму «конуса» з досить чіткими і рівними краями. При цьому конус частіше симетричний, рідше - зі скосом в одну зі сторін. При тривалому перебігу процесу відзначається збільшення розмірів жовчного міхура. Внутрішньопечінкові жовчні протоки при наявності стриктур в місці злиття мають булавоподібні, як правило, симетричні розширення.

І нарешті, третя стадія розвитку доброякісних стриктур - стадія ускладнень, характеризується ознаками холангіту і формуванням холангіогенних абсцесів. Оптимізовані методики дослідження при підозрі на жовтяницю, зокрема МРХГ тонкими зрізами в аксіальній площині через рівень стриктури, дозволяють виділити ще одну специфічну ознаку доброякісного перебігу процесу - правильне рівномірне зменшення діаметра протоки від місця розширення до місця його звуження, без внутрішньопросвітних дефектів наповнення. Використання МРХГ забезпечує візуалізацію тонких структурних змін в інтрадуоденальній частині ЗЖП, що сприяє вибору оптимальної тактики лікування. Таким чином, використання МРХГ в діагностиці доброякісних стриктур сприяє їх ранній доклінічній верифікації, дозволяє точно встановити рівень процесу і наявність ускладнень, а в поєднанні з традиційною МРТ - виключити пухлинний характер жовтяниці. Загальна точність МРХГ у виявленні доброякісних стриктур жовчних проток досягає 99-100%.

### **3.6. МРТ ознаки холангіту, абсцеса печінки та навколпечінкових просторів.**

Висхідний (бактеріальний) холангіт — це запалення стінок внутрішньопечінкових і (або) позапечінкових жовчних протоків. Захворювання має тяжкий перебіг, при пізній діагностиці та неправильної лікувальної стратегії відрізняється високою летальністю.

Основними умовами розвитку холангіту є камені жовчних протоків (60—70% випадків), малоінвазивні ендоскопічні втручання, в тому числі ЕРХПГ (20–40% випадків). Стрикттури жовчних протоків, холангіокарцінома та паразитарні інвазії також призводять до холестазу з підвищенням тиску в системі жовчовивідних шляхів та приєднанню інфекції, відповідної спектру кишкової мікрофлори.

Гострота перебігу захворювання і його клінічна картина визначаються ступенем обструкції жовчного протоку, її тривалістю і рівнем холемії. При неповній обструкції протоку або її вентильному характері відбувається періодичний відтік жовчі, що призводить до хвилеподібного перебігу процесу та його хронізації. У випадку повного блока (зокрема, при вклиненні каменю у великий дуоденальний сосочок або обтурації протоку пухлиною) захворювання протікає швидше, з виразними клініко-біохімічними змінами.

Патогномонічним клінічним симптомокомплексом холангіту є триада Шарко. Стертий перебіг хвороби не супроводжується зміною клінічних та біохімічних показників крові, в рідких випадках відбуваються гіпербілірубінемія й підвищення активності лужної фосфатази. При маніфестному перебігу холангіту в клінічному аналізі крові виявляється лейкоцитоз зі зсувом формули вліво, підвищення ШОЕ. Біохімічними маркерами захворювання вважають гіпербілірубінемію за рахунок прямого білірубіну, збільшення активності АЛТ і АСТ, підвищення рівня лужної

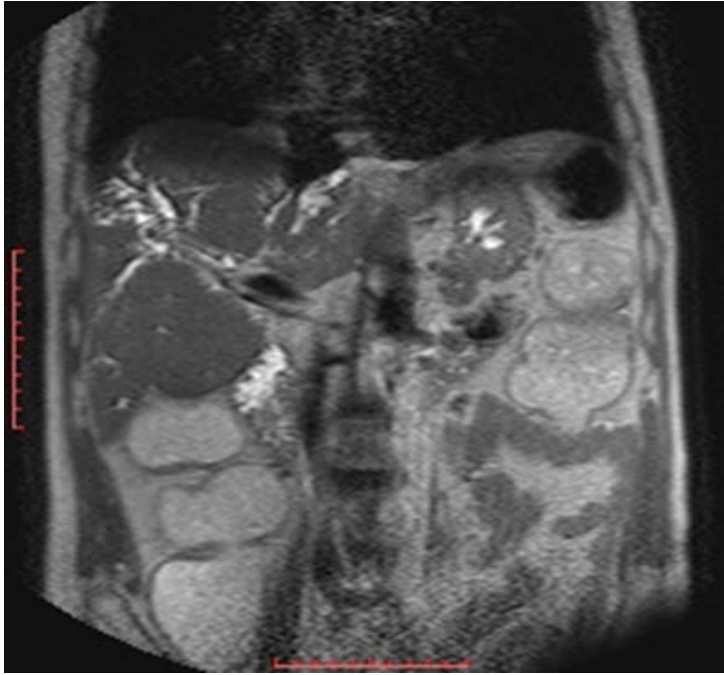
фосфатази та гамма-глутамілтранспептидази. Посіви крові для виявлення культур збудників на висоті лихоманки дають позитивні результати.

Диференційну діагностику висхідного холангіту слід проводити із захворюваннями, які супроводжуються нерівномірним розширенням жовчних протоків: первинним склерозуючим і зворотним гнійним холангітом, а також холангітом, який викликано хіміотерапією та ВІЧ-опосередкованим запаленням жовчних протоків.

Прояви холангіту, обумовленого каменями жовчних протоків, за даними методів візуалізації практично повністю відповідають променевій семіотиці холедохолітіазу. У діагностиці холангіту, спричиненого іншими чинниками, традиційне рентгенологічне дослідження не використовується. Інформативність ЕРХПГ залежить від причини захворювання й обумовлена можливістю попадання контрастної речовини вище місця обструкції. При неповній оклюзії протоку (зокрема пухлиною) візуалізується дефект наповнення з нерівномірно розширеними внутрішньо- і позапечінковими протоками. Стінки жовчних протоків мають нерівні контури. При повній пухлинній обструкції жовчного протоку його контрастування неможливе, так як КР не потрапляє вище вказанного рівня. В таких випадках у хірургічних стаціонарах з успіхом використовується ЧЧХГ, яка дозволяє візуалізувати розширені жовчовивідні шляхи вище місця обтюраторії та сприяє при цьому їх декомпресії.

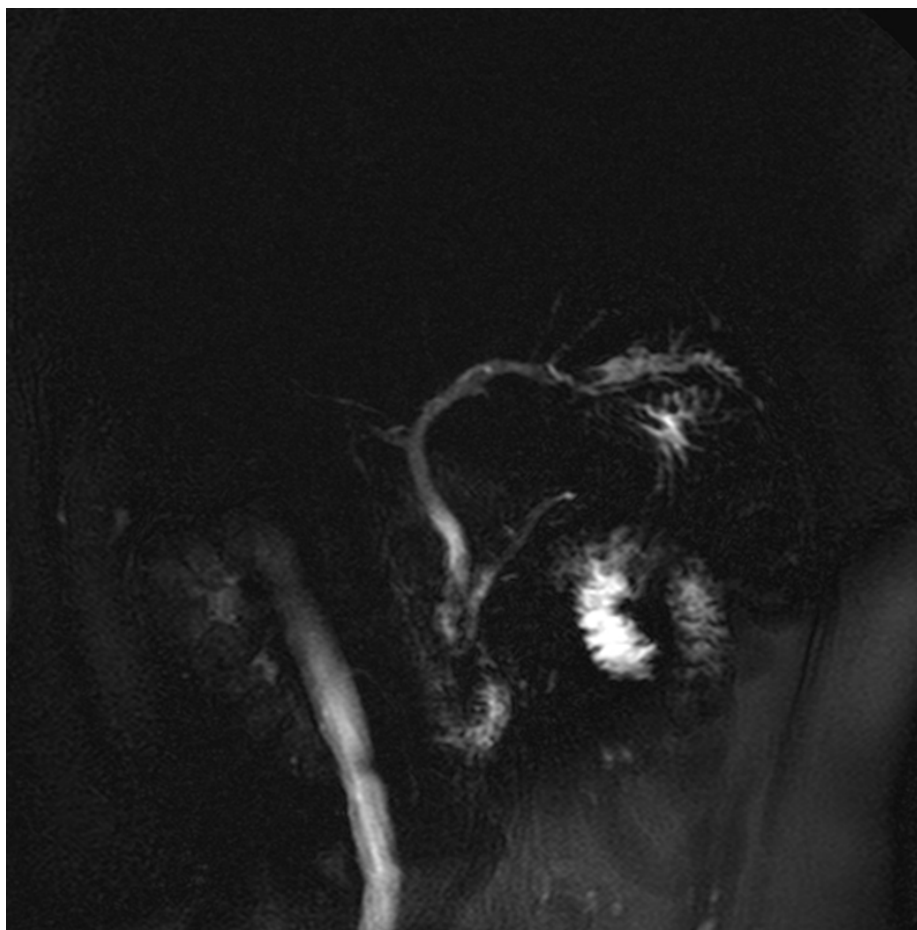
При традиційній МРТ найбільшу інформативність у виявленні холангіту мають Т2-ВЗ, аналіз яких дозволяє на фоні яскравого сигналу від жовчі виявляти структурні зміни протоків і дефекти їх наповнення (мал.3.6.1). Також визначається збільшення розмірів жовчного міхура та нерівномірне розширення жовчних протоків. Важливою діагностичною перевагою Т1- і Т2-ВЗ є можливість диференціювати структурні зміни в паренхіматозних органах навколо протоків (пухлини, запальні рубцеві зміни).





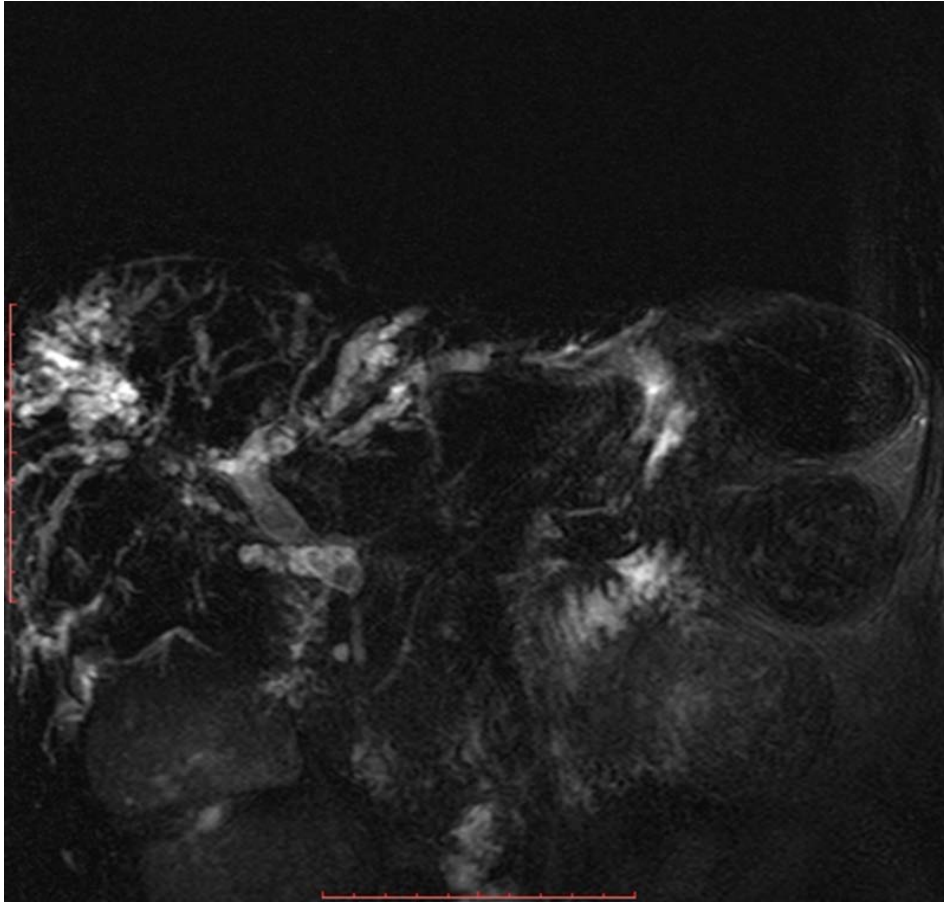
Мал.3.6.1. МРТ гепатобілярної зони, T2 W, коронарна площина. Візуалізується нерівномірне розширення жовчних протоків правої долі печинки.

Методом вибору в діагностиці розширення і гіллястості жовчних протоків, зміни їх стінки (шаровості) як основних проявів холангіту слід признати МРХПГ (мал..3.6.2-3). Методика забезпечує отримання цілісної уяви про жовчовивідні шляхи при холангіті, дозволяє виявляти дрібні камені жовчних протоків, диференціювати стриктури біліарного тракту, діагностувати дрібні та великі холангіогенні абсцеси печінки при холангітах, в тому числі обумовлених стриктурами гепатикоентероанастомозів.



Мал.3.6.2. МРХПГ, проекційний метод збору даних ( МРХПГ товстим слобом, RARE ). Візуалізується неравномерне розширення та негомогений МР-сигнал від жовчних протоків лівої долі печинки.

Чутливість МРХГ в діагностиці холангіту складає 88—95%, специфічність – 85—97%, загальна точність — 91-96%.



Мал.3.6.3. МРХПГ, багатошаровий метод (МРХПГ тонкими шарами). Візуалізується нерівномірне розширення та негомогенний МР-сигнал від внутрішньопечінкових жовчних протоків.

#### Абсцес печінки.

Абсцес печінки — достатньо рідкісне осередкове ураження печінки, яке характеризується локальним скупченням гною в її тканинах з руйнуванням паренхіми та строми. Абсцеси можуть бути ускладненням жовчно-кам'яної хвороби, тяжіючи до розташування в правій частці печінки частіше маючи великі розміри. Для біліарних абсцесів типові маленькі розміри і множинність осередків. Візуальна картина абсцесу печінки не завжди специфічна, в той час як клінічна симптоматика дозволяє запідозрити саме дану патологію.

Діагностичні проблеми максимальні при дослідженні пацієнта в момент виникнення абсцесу, на ранніх його стадіях, коли візуалізується первинний осередок диффузного запалення без чітких контурів, зон некрозата капсули. Необхідно пам'ятати, що введення контрастної речовини в цю фазу не вносить ясності, оскільки вона вмикається в зону запалення, симулюючи злоякісне утворення.

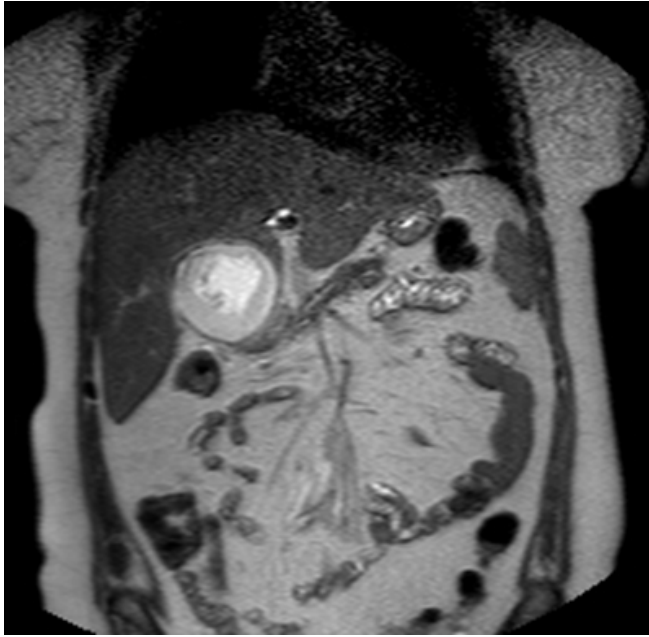
За даними МРТ, абсцес печінки характеризується високими значеннями часу T2В3. До характерних його ознак можна віднести наявність капсули, чіткість контурів, гетерогенність внутрішнього вмісту, інколи наявність набряку по периферії, що допомагає дифференціювати абсцес від кіст й гемангіом, які також мають подовжений час T2 В3 та скорочений час T1 В3.

При контрастуванні реєструється посилення тільки навколо самого утворення, без посилення його центральної частини. Залучення МРТ доцільно при дослідженні на ранніх стадіях формування абсцесу в комплексному динамічному обстеженні, а також при диференціації із злоякісними новоутвореннями.

#### Абсцеси навколопечінкових просторів.

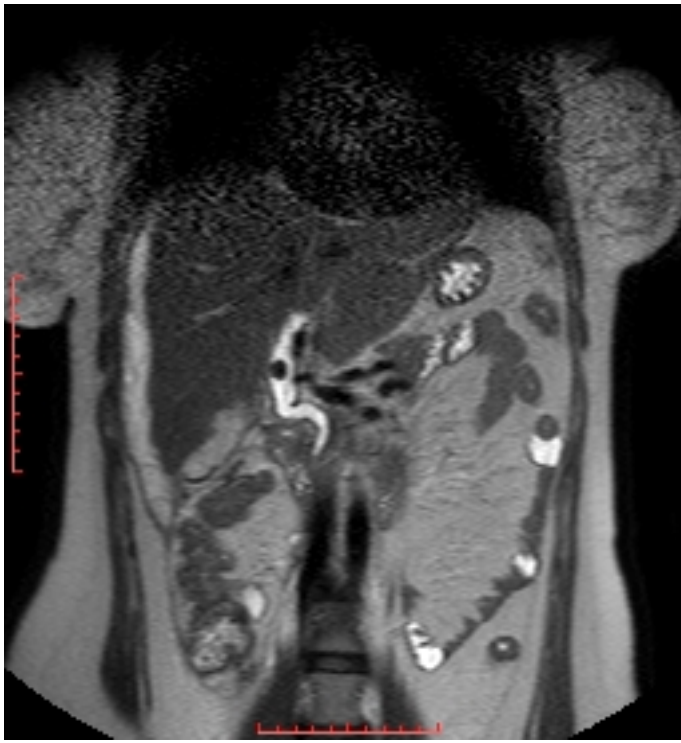МРТ грає важливу роль в діагностиці абсцесів навколопечінкових просторів, як ускладнень ЖКХ. Розташування навколопечінкових абсцесів визначається анатомією очеревини і градієнтом внутрішньочеревного тиску. Частота абсцесів правого піддіафрагмального простору в 2-3 рази вище, ніж лівого.

Причиною піддіафрагмальних і підпечінкових абсцесів стають переважно захворювання шлунка, 12-палої кишки або жовчних проток, а також післяопераційні ускладнення (мал.3.6.4-6).



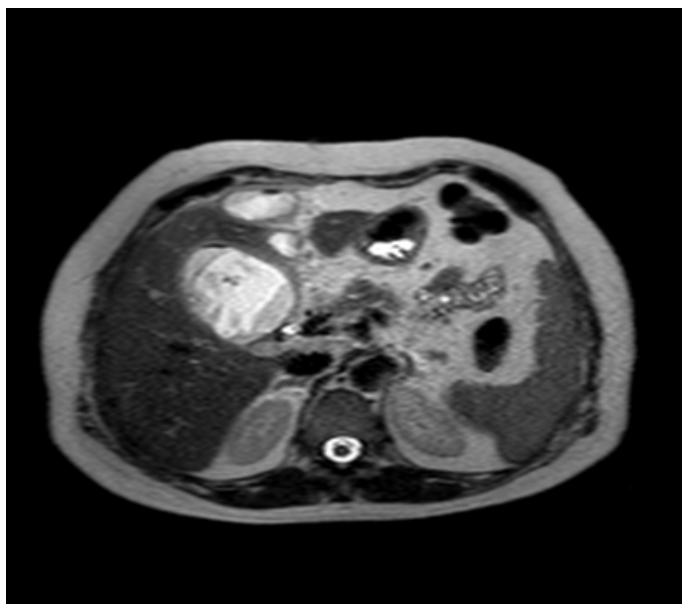
Мал.3.6.4. МРТ гепатобіліарної зони, T2W, коронарна площина. Абсцес підпечінкового простору.

При оцінці патологічних змін за даними МР томограм можна охарактеризувати локалізацію, структуру (однорідність) утворення, наявність септ, капсули, оцінити контури, розміри, відношення до прилеглих анатомічних утворень, наявність вільної рідини в черевній і (або) в плевральних порожнинах, характер зміни МР сигналу при внутрішньовенному введенні контрастної речовини.



Мал.3.6.5. МРТ гепатобіліарної зони, T2W, коронарна площина. Абсцес правого піддіафрагмального простору.

МР-картина підпечінкового абсцесу: візуалізується утворення підвищеного сигналу на T2 ВЗ, зниженого на T1 ВЗ, з досить чіткими, рівними контурами, в ряді випадків неоднорідної структури за рахунок включень газу (різко знижений МР-сигнал), з наявністю по периферії сигналу ізоінтенсивного обумовленого м'якими тканинам (капсулою), а також за рахунок наявності внутрішніх перегородок (септ); при контрастному посиленні спостерігається накопичення контрастної речовини по периферії (капсулою). Крім того, відзначаються зміни прилеглих структур (набряк або інфільтрація жирової клітковини, прилеглої паренхіми печінки, підшлункової залози, скупчення вільної рідини в черевній порожнині).



Мал.3.6.6. МРТ гепатобіліарної зони, T2 W, аксіальна площина. Абсцес підпечінкового простору.

МРТ дозволяє отримувати нову інформацію про внутрішню структуру абсцесів і стан прилеглих структур без застосування контрастної речовини, завдяки високій тканинній контрастності. МРХПГ також візуалізує відмежовані утворення сигналу в гепатопанкреатобіліарній зоні і дозволяє оцінити стан жовчних і вірсунгова протоків, що особливо важливо, тому що зміни в цій області є одними з найскладніших в плані диференціальної діагностики та хірургічного лікування. Особливо актуальні ці питання на тлі світової тенденції зростання частоти ускладнень жовчнокам'яної хвороби (ЖКХ). Чутливість і специфічність МРТ для внутрішньочеревних абсцесів коливається між 91-96%.

### **3.7. МРТ картина синдрому Мірізі.**

Синдром Мірізі – це ускладнення жовчнокам'яної хвороби у вигляді часткового звуження загального печінкового протоку в результаті запалення в ньому і здавлення іззовні жовчним конкрементом, розташованим в міхурному протоку або шийці жовчного міхура, що в подальшому призводить до утворення стриктури загального печінкового протоку

(проксимального відділу гепатикохоледоха) або до утворення холецистохоледохеальної фістули.

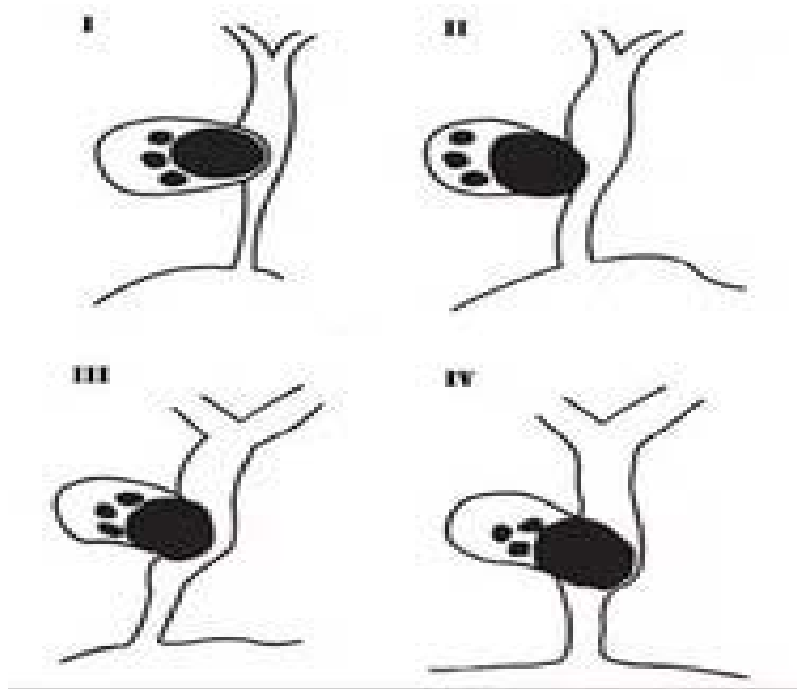
Класичний опис синдрому Міріззі включає чотири компонента:

- 1 - близьке паралельне розташування міхурного і загального печінкового протоків;
- 2 - фіксоване каміння у міхурному протоці або шейці жовчного міхура;
- 3 - обструкція загального печінкового протока, що зумовлена фіксованим конкрементом у міхурному протоці та запаленням навколо нього;
- 4 - жовтуха з холангітом або без нього.

Класифікації синдрому Міріззі за ступенем руйнування стінки загального печінкового протока міхурнохоледохеальною фістулою (А. Csendes та співавт., 1989):

- I тип - компресія загального печінкового протока каменем шийки жовчного міхура або міхурного протоку;
- II тип - міхурнохоледохеальна фістула, яка займає менш ніж 1/3 кола загального печінкового протоку;
- III тип - міхурнохоледохеальна фістула, як займає 2/3 кола загального печінкового протоку;
- IV тип - міхурнохоледохеальна фістула, яка займає все коло загального печінкового протоку (стінка протоку повністю зруйнована).





Патогенез. За даними В.І. Ревякіна (2003), головними етапами патогенезу синдрому Міріззі є: 1. Здавнення отвору загального жовчного протоку ззовні, яке з'являється частіше за все на тлі гострого калькульозного холециститу; → 2. стриктура позапечінкового жовчного протоку; → 3. перфорація гепатікохоледоха при наявності стриктури; → 4. формування міхурнохоледохеальної фістули з одночасною ліквідацією стриктури.

У залежності від особливостей анатомії біліарних протоків, розміру й маси конкрементів, а також тактики лікування, процес може закінчитися на кожній зі згаданих стадій, проте трансформація від незначної компресії загального жовчного протоку до міхурнохоледохеальної фістули може бути тільки при жовчнокам'яній хворобі. Здавнення загального жовчного протока трансформується в стриктуру, якщо хірургічне втручання відкладається, а захворювання має затяжний перебіг, в якому періоди покращення чергуються із загостреннями. Надалі стінки жовчного міхура і гепатікохоледоха зближуються до повного стикання, чому сприяє присутність великого каменя в гартмановському кармані. Під дією його маси посилюється вже наявні порушення трофіки, виникає перфорація (пролежень) стінок жовчного міхура

та жовчного протоку з наступним формуванням міхурнохоледохоєальної фістули. Через це патологічне з'єднання із жовчного міхура в отвір гепатикохоледоха спрямовуються конкременти, діаметр фістули збільшується за рахунок втрати тканини в зоні компресії. У підсумку звуження проксимального відділу гепатикохоледоха ліквідується, жовчний міхур зменшується у розмірах, зникають його шийка, гартмановський карманя та значна частина тіла. У фіналі жовчний міхур нагадує дивертикулоподібне утворення, яке з'єднується з просвітком позапечінкового жовчного протоку через утворення широкої фістули. Міхурний проток у більшості спостережень відсутній.

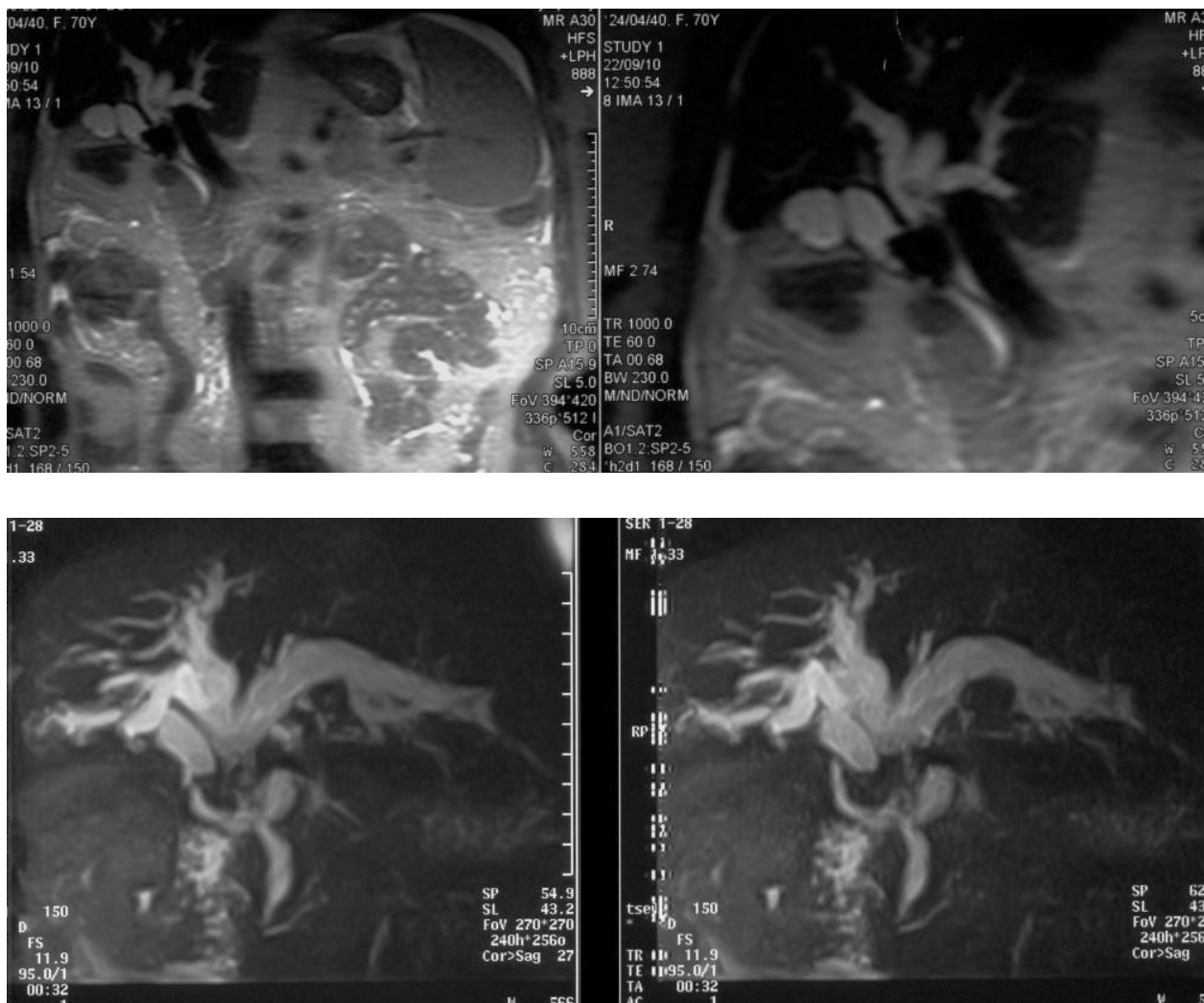
Характерними симптомами *першої форми синдрому Міріззі* при МРТ черевної порожнини МРХПГ є:

1. звуження отвору гепатикохоледоха у будь-якому з його відділів;
2. гладкі внутрішні контури протягом звуження протоку;
3. супрастенотичне розширення жовчних протоків;
4. зміщення протоку в бік від його звичного напрямку.

*Другою формою синдрому Міріззі* можна вважати формування фістули між жовчним міхуром та гепатикохоледохом незалежно від місця розташування фістули. Відзначимо характерні симптоми фістули між жовчним міхуром та загальним печінковим протоком при проведенні МРТ органів черевної порожнини МРХПГ:

1. патологічне сполучення між жовчним міхуром та загальним печінковим протоком в обхід міхурного протока;
2. звуження отвору загального печінкового протоку, обумовлене конкрементом, який не повністю вийшов з жовчного міхура;

### 3. неконтрастування міхурного протоку.



Мал.3.7.1. Синдром Міріззі.

Незважаючи на появу великої кількості публікацій, присвячених МРТ гепатопанкреатобіліарної зони та МРХПГ, сучасні уявлення про її можливості все ще досить суперечливі та до кінця не вивчені. Процес освоєння цієї методики остаточно не завершений і направлений на пошук і розробку оптимальних імпульсних послідовностей і технічних параметрів нових методик проведення, з метою отримання більш достовірної та детальної інформації про протокову систему гепатопанкреатобіліарної зони.

Але вже на сучасному етапі зрозуміло, що МРТ гепатопанкреатобіліарної зони та МРХПГ, це прогресивні та високо інформативні методи дослідження при холецистолітазі та його ускладненнях.

### **Перелік питань для самоконтролю:**

1. Загальні принципи МРТ дослідження печінки, жовчного міхура, жовчовивідних шляхів, підшлункової залози.
2. Методики МРТ дослідження печінки, жовчного міхура, жовчовивідних шляхів, підшлункової залози.
3. МРХПГ, описати методику, види МРХПГ.
4. Як проводиться секретинстимульована МРХПГ, коли вона використовується?
5. Що уявляє з себе метод гідропресивної магнітно-резонансної холангіопанкреатографії (ГПМРХПГ)?
6. Як проводиться функціональна МРХПГ, коли вона використовується?
7. Показання до проведення МРТ гепатобіліарної зони.
8. Протипоказання до проведення МРТ гепатобіліарної зони.
9. Показання до проведення МР-холангіографії.
10. Протипоказання до проведення МР-холангіографії.
11. Розкажіть нормальну МР-анатомію печінки.
12. Розкажіть нормальну МР-анатомію жовчного міхура.
13. Розкажіть нормальну МР-анатомію жовчовивідних шляхів.
14. Які існують варіанти злиття загального жовчного і головного панкреатичного протоків?
15. Розкажіть нормальну МР-анатомію підшлункової залози.
16. МР-ознаки холецистолітазу при проведенні традиційної МРТ гепатобіліарної зони.
17. МР-ознаки холецистолітазу при проведенні МРХПГ.
18. МР-ознаки гострого холециститу при проведенні традиційної МРТ гепатобіліарної зони.
19. МР-ознаки гострого холециститу при проведенні МРХПГ.

- 20.МР-ознаки хронічного холециститу при проведенні традиційної МРТ гепатобіліарної зони та МРХПГ.
- 21.МР-ознаки холедохолітазу при проведенні традиційної МРТ гепатобіліарної зони.
22. МР-ознаки холедохолітазу при проведенні МРХПГ.
- 23.МР-ознаки біліарного панкреатиту при проведенні традиційної МРТ гепатобіліарної зони та МРХПГ.
- 24.МР-ознаки емпієми жовчного міхура при проведенні традиційної МРТ гепатобіліарної зони та МРХПГ.
- 25.МР-ознаки холангіту при проведенні традиційної МРТ гепатобіліарної зони та МРХПГ.
- 26.МР-ознаки абсцесів печінки та абсцесів навколопечінкових просторів при проведенні традиційної МРТ гепатобіліарної зони та МРХПГ.
- 27.МР-ознаки рубцевих стриктур великого сосочка дванадцятипалої кишки і жовчовивідних шляхів при проведенні традиційної МРТ гепатобіліарної зони та МРХПГ.
- 28.МР-ознаки синдрому Міріззі при проведенні традиційної МРТ гепатобіліарної зони та МРХПГ.

## ТЕСТОВІ ЗАВДАННЯ

1. Який метод дослідження дозволяє отримувати зображення жовчовивідних і панкреатичних проток, в різних проекціях без внутрішньовенного або перорального введення контрастних речовин?

А. МРХПГ\*

Б. фістулографія

В. пероральна холецистографія

Г. внутрішньовенна холеграфія

Д. радіонуклідна діагностика

2. Формування каменів жовчного міхура обумовлено процесами:

А. механічними

Б. хімічними

В. фізико-хімічними \*

Г. інфекційними

Д. біологічними

3. До 80% каменів жовчного міхура складається:

А. з холестеролу

Б. з вуглекислого кальцію

В. з білірубінату кальцію

Г. фосфору

Д. змішані \*

4. Яка найчастіша причина виникнення гострого холециститу?

А. травма.

Б. холедохолітіаз

В. вживання спецій

Г. жовчнокам'яна хвороба\*

Д. цироз печінки

5. Частота виявлення жовчних каменів в популяції економічно розвинутих країн складає:

А. 5-10%

Б. 10-15% \*

В. 15-20%

Г. 20-25%

Д. 40-60%

6. До екстрацелюлярних контрастних речовин відносять:

А. Магневіст\*

Б. Мультіханс

В. Прімовіст

Г. Тесласкан

7. До тканинспецифічних контрастних речовин відносять



А. Омніскан

Б. Тесласкан\*

В. Дотар

Г. Гадовіст

8. Абсолютним протипоказанням до проведення МРХПГ є:

А. холецистектомія в анамнезі

Б. знімні зубні протези

В. апендектомія в анамнезі

Г. наявність вбудованного кардіостимулятора\*

9. Абсолютним протипоказанням до проведення МРХПГ є:

А. імплантат середнього вуха\*

Б. некомпенсована серцева недостатність

В. вагітність

Г. татуювання

10. Абсолютним протипоказанням до проведення МРХПГ є:

А. внутрішньочерепні кровоспинні кліпси\*

Б. некомпенсована серцева недостатність

В. вагітність

Г. татуювання

11. Відносним протипоказанням до проведення МРХПГ є:

А. кардіостимулятор

Б. імплантат середнього вуха

В. декомпенсована серцева недостатність\*

Г. внутрішньочерепні кліпси

12. Відносним протипоказанням до проведення МРХПГ є:

А. вагітність\*

Б. кардіостимулятор

В. імплантат середнього вуха

Г. внутрішньочерепні кліпси

13. Відносним протипоказанням до проведення МРХПГ є:

А. клаустрофобія\*

Б. кардіостимулятор

В. імплантат середнього вуха

Г. внутрішньочерепні кліпси

14. Відносним протипоказанням до проведення МРХПГ є:

А. загальний важкий стан пацієнта\*

Б. кардіостимулятор

В. імплантат середнього вуха

Г. внутрішньочерепні кліпси

15. Який метод збору даних застосовують при МРХПГ товстим слемом,

RARE:

А. проєкційна МРХПГ\*

Б. багатошаровий метод

В. секретин-стимульована МРХПГ

Г. функціональна МРХПГ

16. Особливістю якого методу є отримання великої кількості зображень тонких прошарків дослідної зони?

А. багатошаровий метод\*

Б. проєкційна МРХПГ

В. секретин-стимульована МРХПГ

Г. функціональна МРХПГ

17 Який метод застосовують при патологічних змінах протоку підшлункової залози?

А. секретин-стимульована МРХПГ\*

Б. багатошаровий метод

В. проєкційна МРХПГ

Г. функціональна МРХПГ

18. Який метод проводять з використанням МР-ліпофільної парамагнітної контрастної речовини для оцінки гепато-біліарної екскреції?

А. функціональна МРХПГ\*

Б. багатошаровий метод

В. проєкційна МРХПГ

Г. функціональна МРХПГ

19. Виберіть із переліку інвазивну методику дослідження:

А. гідропресивна МРХПГ\*

Б. багат шаровий метод

В. проєкційна МРХПГ

Г. функціональна МРХПГ

20. Скільки сегментів виділяють у печінці?

А. 10

Б. 9

В. 8\*

Г. 7

21. Які протоки при злитті утворюють загальну печінкову протоку?

А. ductus hepaticus dexter et ductus choledochus

Б. ductus hepaticus sinister et ductus choledochus

В. ductus choledochus et ductus pancreaticus

Г. ductus hepaticus dexter et ductus hepaticus sinister\*

22. Які протоки при злитті утворюють загальну жовчну протоку?

А. ductus hepaticus communis et ductus cysticus\*

Б. ductus hepaticus sinister et ductus choledochus

B. ductus choledochus et ductus pancreaticus

Г. ductus hepaticus dexter et ductus hepaticus sinister

23. У якій послідовності знаходяться загальна жовчна протока, печінкова артерія та воротна вена у печінково-дванадцятипалій зв'язці зправа-наліво?

A. ductus choledochus, v. portae, a. hepatica\*

Б. v. portae, ductus choledochus, a. hepatica

В. v. portae, a. hepatica, ductus choledochus,

Г. a. hepatica, ductus choledochus, v. portae

24. Які відділи виділяють у підшлунковій залозі?

A. головка, тіло, хвіст\*

Б. головка, тіло

В. головка, шийка, тіло, хвіст

Г. тіло, шийка, хвіст

25. Які частини має загальна жовчна протока?

A. супрадуоденальна, ретродуоденальна, панкреатична, інтрамуральна\*

Б. супрадуоденальна, антедуоденальна, ретропанкреатична, інтрамуральна

В. супрадуоденальна, ретродуоденальна, панкреатична, інтрамуральна

26. У якій частині дванадцятипалої кишки знаходиться Фатерів сосочок?

A. нисхідна частина\*

Б. горизонтальна частина

В. цибулина

Г. висхідна частина

27. Головний симптом холецистолітіазу при МРХПГ:

А. дефект наповнення жовчного міхура\*

Б. збільшення жовчного міхура

В. деформація жовчного міхура

Г. зменшення жовчного міхура

28. Головний симптом холедохолітіазу при МРХПГ:

А. дефект наповнення загальної жовчної протоки\*

Б. збільшення жовчного міхура

В. деформація жовчного міхура

Г. зменшення жовчного міхура

29. При якій патології підшлункової залози визначаються негомогенність структури залози з вогнищами гіпоінтенсивного МР-сигналу, виражена нечіткість і нерівність контурів:

А. панкреонекроз\*

Б. кальцинати в підшлунковій залозі

В. панкреатит

Г. хронічний панкреатит

30. При цирозі контур печінки на МРТ:

А. чіткий нерівний\*

Б. чіткий рівний

В. не візуалізується

Г. нечіткий нерівний

31. Вогнищеве ураження паренхіми печінки при МРТ характеризується:

А. збільшенням розмірів органу, горбистими контурами, вираженою неоднорідністю паренхіми

Б. наявністю поодинокі або множинних ділянок зміненої щільності та структури, округлої форми, з чіткими контурами\*

В. зменшенням розмірів органу, зміною характеру контурів і щільності паренхіми

Г. всі відповіді є вірними

32. Утворення неоднорідної структури без чітких контурів в паренхімі печінки при МРТ є відображенням:

А. кісти печінки

Б. гепатиту

В. цирозу печінки

Г. пухлини печінки\*

33. При жировому гепатозі контур печінки:

А. чіткий рівний\*

Б. нечіткий рівний

В. чіткий нерівний

Г. всі відповіді є вірними

34 Показником нормального діаметру загальної жовчної протоки є:

А діаметр менше 1 мм

Б. діаметр менше 3 мм

В. діаметр менше 5 мм

Г. діаметр менше 10 мм\*

35. До основних компонентів жовчі не відноситься:

А. вода

Б. солі жовчних кислот

В. холестерин

Г. органічний матрикс \*

36. Холестеринові камені виникають у хворих:

А. з цирозом печінки

Б. з перенасиченою жовчю холестерином\*

В. в похилому віці

Г. з інфекціями жовчних шляхів

37. Чорні пігментні камені виникають у хворих:

А. з гемолітичними захворюваннями\*

Б. з гіпертриглицеридемією

В. після хірургічних маніпуляцій на жовчних шляхах



Г. з накопиченням нерозчинного білірубіну в жовчі

38. Яка найчастіша причина виникнення гострого холециститу?

А. травма.

Б. холедохолітіаз

В. вживання спецій

Г. жовчнокам'яна хвороба\*

39. Перелічите етіологічні фактори виникнення хронічного холециститу.

А. ожиріння

Б. порушення ліпідного обміну

В. дискінезія жовчного міхура

Г. усі приведені\*

40. Зсув кардіального відділу і тіла шлунка назад і вліво, а вихідного відділу - донизу, спостерігається:

А. при портальній гіпертензії

Б. при водянці жовчного міхура

В. при збільшенні лівої частки печінки \*

Г. при збільшенні підшлункової залози

41. Розтягування жовчного міхура водно-слизовим секретом має місце:

А. при панкреонекрозі

Б. при холангіті

В. при перетоніті

Г. при водянці\*

42. Метод вибору в діагностиці холангіту:

А. МРХПГ\*

Б. рентгенографія

В. УЗД

Г. КТ

43. Як буде накопичуватись контрастна речовина при абсцесі печінки?

А. накопичення по периферії (капсулою)\*

Б. не буде накопичення

В. накопичення гомогенне

Г. немає правильної відповіді

44. Яку інтенсивність сигналу має загальна жовчна протока на T1-зваженому зображенні?

А. гіпоінтенсивний\*

Б. гіперінтенсивний

В. гетерогенний

Г. ізоінтенсивний

45. Яку інтенсивність сигналу має загальна жовчна протока на T2-зваженому зображенні?

А. гіпоінтенсивний

Б. гіперінтенсивний\*

В. гетерогенний

Г. ізоінтенсивний

46. Яку інтенсивність сигналу має загальна печінкова протока на T1-зваженому зображенні?

А. гіпоінтенсивний\*

Б. гіперінтенсивний

В. гетерогенний

Г. ізоінтенсивний

47. Яку інтенсивність сигналу має загальна печінкова протока на T2-зваженому зображенні?

А. гіпоінтенсивний

Б. гіперінтенсивний\*

В. гетерогенний

Г. ізоінтенсивний

48. Скільки типів враховує класифікація синдрому Міріззі за ступенем руйнування стінки загальної печінкової протоки фістулою?

А. 3

Б. 4\*

В. 5

49. Виберіть правильну послідовність ланок патогенезу синдрому Міріззі:

А. Здавлення отвору загального жовчного протоку ззовні, яке з'являється частіше за все на фоні гострого калькулезного холециститу; → стриктура позапечінкового жовчного протоку; → перфорація гепатикохоледоха при наявності стриктури; → формування міхурнохоледохеальної фістули з одночасною ліквідацією стриктури.\*

Б. Стриктура позапечінкового жовчного протоку; → перфорація гепатикохоледоха при наявності стриктури; → формування міхурнохоледохеальної фістули з одночасною ліквідацією стриктури. → Здавлення отвору загального жовчного протоку ззовні, яке з'являється частіше за все на фоні гострого калькулезного холециститу.

В. Перфорація гепатикохоледоха при наявності стриктури; → формування міхурнохоледохеальної фістули з одночасною ліквідацією стриктури. → Здавлення отвору загального жовчного протоку ззовні, яке з'являється частіше за все на фоні гострого калькулезного холециститу → Стриктура позапечінкового жовчного протоку;

Г. Формування міхурнохоледохеальної фістули з одночасною ліквідацією стриктури. → Здавлення отвору загального жовчного протоку ззовні, яке з'являється частіше за все на фоні гострого калькулезного холециститу → Стриктура позапечінкового жовчного протоку; → Перфорація гепатикохоледоха при наявності стриктури;

50. Характерним симптомом другої форми синдрому Міріззі при МРХПГ є:

А. звуження отвору гепатикохоледоха у будь-якому з його відділів;

Б. формування міхурнохоледохеальної фістули\*

В. супрастенотичне розширення жовчних протоків;

Г. зміщення протоки вбік від її звичного напрямку.

## **Перелік скорочень**

ВНЗ – вищий навчальний заклад

ХЕ - холецистектомія

ЖКХ - жовчнокам'яна хвороба

МРТ- магнітно-резонансна томографія

МРХПГ - магнітно-резонансна холангіогепатопанкреатографія

ГПМРХПГ - гідропресивна магнітно-резонансна холангіопанкреатографія

БС - біліарний сладж

ЖМ – жовчний міхур

ПЗ - підшлункова залоза

МР-анатомія – магнітно-резонансна анатомія

МР-зображення – магнітно-резонансне зображення

МР-сигнал – магнітно-резонансний сигнал

КР – контрастна речовина

## РЕКОМЕНДОВАНА ЛІТЕРАТУРА

### *Основна:*

1. Ковальський О. В. Радіологія. Променева терапія. Променева діагностика : підруч. для студ. вищ. мед. навч. закл. IV рівня акредитації / О. В. Ковальський, Д. С. Мечев, В. П. Данилевич. - 2-ге вид. - Вінниця : Нова книга, 2017. - 512 с.
2. Радіологія : підруч. для студ. вищ. мед. навч. закл. IV акредитації. Т. 2. Основи променевої терапії / М. С. Каменецький [та ін.] ; за ред. М. С. Каменецького. - Донецьк : Ноулідж. Донецьке відділення, 2013. - 103 с.
3. Вибрані лекції з радіонуклідної діагностики та променевої терапії : навч. посіб. / за ред. А.П. Лазаря. - Вінниця : Нова книга, 2006. - 200 с.

### *Додаткова:*

1. Аляев Ю. Г. Магнитно-резонансная томография в урологии : монография / Ю.Г. Аляев, В.Е. Синицын, Н.А. Григорьев. - М. : Практ. медицина, 2005. - 272 с.
2. Линденбратен Л. Д. Медицинская радиология : (основы лучевой диагностики и лучевой терапии) : учебное пособие / Л.Д. Линденбратен, И.П. Королюк. - 2-е изд., перераб. и доп. - М. : Медицина, 2000. - 672 с.
3. Магнито-резонансная томография : рук. для врачей / под ред. Г.Е. Труфанова, В.А. Фокина. - СПб. : Фолиант, 2007. - 688 с.
4. Рентгенодіагностика : навч. посібник / за ред. В.І. Мілька. - Вінниця : Нова книга, 2005. - 352 с.

## СПИСОК ВИКОРИСТАНИХ ДЖЕРЕЛ

1. Васильев А.Ю., Ратников В. А. Магнитно-резонансная холангиография в диагностике заболеваний желчевыводящих путей. ОАО «Издательство «Медицина», 2006.
2. Линденбратен Л.Д., Королюк И.П. Медицинская радиология (основы лучевой диагностики и лучевой терапии) : учебник. 2-е изд., перераб. и доп. М. : Медицина, 2000. 672 с.
3. Линденбратен Л.Д., Лясс Ф.М. Медицинская радиология. 3-е изд., перераб. и доп. М.: Медицина, 1986. 368 с.
4. Меллер Т., Райв Э. Норма при КТ- и МРТ-исследованиях. М.: изд. МЕДпресс-информ, 2008. 256 с.
5. Шуракова А.Б., Кармазановский Г.Г. Бесконтрастная магнитно-резонансная ангиография. М.: Видар, 2011. 64 с.
6. Kefu Liu, Ping Xie, Weijun Peng, Zhengrng Zhou. Magnetic resonance cholangiopancreatography: Comparison of two- and three-dimensional sequences for the assessment of pancreatic cystic lesions. *Oncology Letters*. 2015. № 4.
7. Nyree Griffin, Geoff Charles-Edwards, Lee Alexander Grant. Nyree Griffin, Geoff Charles-Edwards, Lee Alexander Grant. Magnetic resonance cholangiopancreatography: the ABC of MRCP. *Insights Imaging*. 2012. № 3.
8. Ратников В. А., Черемисин В. М, Шейко С. Б. Современные лучевые методы (ультразвуковое исследование, рентгеновская компьютерная и магнитно- резонансная томография) в диагностике холедохолитиаза. Медицинская визуализация. 2002. № 3.
9. Ратников В. А. Магнитно-резонансная томография при желчнокаменной болезни и её осложнениях: методика проведения и диагностические возможности. Медицинская визуализация. 2002. №2.
10. Румени Эрнст Й., Раймер Петер, Хайндель Вальтер. Магнитно-

- резонансная томография тела. Москва. «МЕДпресс-информ». 2014.
11. Алиев М. А., Сейсембаев М. А., Ахметов Е. А. и др. Использование магнитно-резонансной холангиопанкреатографии при ятрогенных повреждениях желчных протоков. Мед. визуализация. 2003. № 3.
  12. Higgins C.B., Hricak H., Helms C. Magnetic resonance imaging of the body. 2nd ed. New York: Raven Press, 1992.
  13. L.Van Hoe, D.Vanbeckeort, K.Mermuys, W.Van Steenberg. MR Cholangiopancreatography. Springer-Verlag. Berlin. Heidelberg. 2006.
  14. Meena Suthar, Sunita Purohit, Vivek Bhargav, Pradeep Goyal. Role of MRCP in Differentiation of Benign and Malignant Causes of Biliary Obstruction. Journal of Clinical and Diagnostic Reserch. 2015 Nov. Vol. 9. N 11.
  15. Peterson H. The Encyclopedia of Medical Imaging. Nycomed amer Sham, 2002, T. 2. 433 p.
  16. Peyman Borghei, Farnoosh Sokhandon, Ali Shirkhoda, Desiree E. Morgan Anomalies, Anatomic Variants, and Sources of Diagnostic Pitfalls in Pancreatic Imaging. Radiology. 2013. Vol. 266.
  17. Stark D.D., Bradley W.G. Magnetic resonance imaging. 2nd ed. St. Louis: Mosby-Year Book, 1992.
  18. Temel Tirkes, Kumaresan Sandrasegaran, Rupan Sanyal, Stuart Sherman, C. Max Schmidt, Gregory A. Cote, Fatih Akisik. Secretin-enhanced MR Cholangiopancreatography: Spectrum of Findings. RadioGraphics. Nov 2013.
  19. Josй A. Gonzalves Neto; Mohamed Elazzazzi, Ersan Altun, Richard C. Semelka. When should abdominal magnetic resonance imaging be used? Clinical gastroenterology and hepatology. 2008. Vol. 6. N 6. 610-615.
  20. Diego R. Martin, Raman Danrad, Karin Herrmann, Richard C. Semelka, Shahid M. Hussain. Magnetic resonance imaging of the gastrointestinal tract. Topics in magnetic resonance imaging: TMRI. 2005. Vol. 16. N 1. 77-98.



21. Diego R. Martin, Richard C. Semelka. Magnetic resonance imaging of the liver: review of techniques and approach to common diseases. *Seminars in ultrasound, CT, and MR* 2005. Vol. 26. N3. 116-131.
22. Ersan Altun, Richard C. Semelka, Jorge Elias Jr., Larissa Braga, MPH, Vasilis Voultzinos, Jignesh Patel, N. Cem Balci, John T. Woosley. Acute Cholecystitis: MR Findings and Differentiation from Chronic Cholecystitis *Radiology*. 2007;
23. Guarise A., Baltieri S., Mainardi P., Faccioli N. Diagnostic accuracy of MRCP in choledocholithiasis. *Radiol. Med.* 2005. Vol. 109. N 3. 239-251.
24. Norero E., Norero B., Huete A., Pimentel F., Cruz F., Ibáñez L., Martínez J., Jarufe N. Accuracy of magnetic resonance cholangiopancreatography for the diagnosis of common bile duct stones. *Rev. Med. Chil.* 2008. Vol. 136. N 5. 600-605.