

МІНІСТЕРСТВО ОХОРОНИ ЗДОРОВ'Я УКРАЇНИ  
ЗАПОРІЗЬКИЙ ДЕРЖАВНИЙ МЕДИЧНИЙ УНІВЕРСИТЕТ  
Кафедра анатомії людини, оперативної хірургії і топографічної анатомії

## **ОПОРНО-РУХОВИЙ АПАРАТ**

*Практикум для самостійної роботи  
з анатомії людини для студентів 1-го курсу  
I та II медичних факультетів (6 років навчання)*

Запоріжжя

2018

УДК 611 (072)

О-61

*Затверджено на засіданні Центральної методичної Ради ЗДМУ  
та рекомендовано для використання в освітньому процесі.  
(протокол № 5 від «24» травня 2018 р.)*

**Колектив авторів:**

*О. А. Григор'єва, М. Г. Лебединець, І. Ф. Штанько, А. О. Світлицький,  
О. В. Артюх, С. В. Чугін, М. С. Щербаков, Т. А. Тополенко,  
Н. В. Грінівецька, Ю. Ю. Абросімов, А. В. Чернявський, О. С. Таланова,  
О. А. Апт, М. Б. Вовченко, П. В. Богданов, Ю. В. Здовбіцька, В. І. Брик,  
А. О. Партеса, О. Л. Зінич, Т. М. Матвейшина.*

**Рецензенти:**

*В. К. Сирцов* - доктор медичних наук, професор, завідувач кафедри гістології, цитології та ембріології ЗДМУ;

*О. В. Артюх* – канд. мед. наук, доцент кафедри анатомії людини, оперативної хірургії і топографічної анатомії ЗДМУ.

О-61 **Опорно-руховий апарат** : практикум з анатомії людини для студентів 1-го курсу I та II медичних факультетів (6 років навчання) / О. А. Григор'єва, М. Г. Лебединець, І. Ф. Штанько [та ін.]. – Запоріжжя : [ЗДМУ], 2018. - 172 с.

Практикум з анатомії людини «Опорно-руховий апарат» містить навчально-методичний матеріал для самостійної підготовки студентів 1-го курсу I та II медичних факультетів, що навчаються протягом 6 років у вищому медичному навчальному закладі згідно робочої програми з анатомії людини та тематичних планів першого семестру по анатомії кісток, суглобів та м'язів.

**УДК 611 (072)**

©Колектив авторів, 2018.

©Запорізький державний медичний університет, 2018.

## **ВСТУП**

Практикум для самостійної роботи студентів з анатомії опорно-рухового апарату були розроблені кафедрою анатомії людини, оперативної хірургії та топографічної анатомії Запорізького державного медичного університету відповідно до робочої програми з анатомії людини для полегшення підготовки до практичних занять, для уніфікації контролю вхідного рівня знань як складової остаточної оцінки за кожну тему а також для оцінювання самостійної роботи студентів.

Кожна тема містить глосарій, який студент має роздрукувати, заповнити відповідно до Міжнародної анатомічної номенклатури та практичні завдання – схеми та таблиці, які також заповнюються студентом самостійно. При підготовці до кожного практичного заняття **студент має роздрукувати відповідну методичну розробку, заповнити її власноруч та надати викладачеві для перевірки на занятті.**

У разі відсутності виконаних завдань або *при невідповідності почерку*, студент вважається таким, що не виконав самостійної роботи.

## **ТЕМА: АНАТОМІЧНА НОМЕНКЛАТУРА. ПЛОЩИНИ, ВІСІ. ЗАГАЛЬНА ОСТЕОЛОГІЯ**

### **Зміст теми:**

Анатомія людини – це наука про форму і будову, походження і розвиток організму людини, його органів та систем. Анатомія передбачає системний опис форми, будови, стану і топографічних взаємовідносин частин і органів тіла з урахуванням їх вікових, статевих і індивідуальних особливостей та впливу зовнішніх факторів.

Основні сучасні напрями розвитку анатомії – вікова анатомія, порівняльна анатомія, пластична анатомія, антропологія, екологічна анатомія та ін.

Основні методи дослідження в анатомії – візуальне дослідження, антропометричні дослідження, препарування, макро-мікроскопічні дослідження, мікроскопічні дослідження. Сучасні методи дослідження в анатомії: рентгенанатомічні методи, комп'ютерна томографія, магнітно-резонансна томографія (МРТ), ультразвукове дослідження (УЗД), ендоскопія та ін.

Поняття про Міжнародну анатомічну номенклатуру. Її значення для вивчення анатомії і уніфікації вивчення природничих і клінічних дисциплін. Основні анатомічні терміни, які розкривають топографію анатомічних об'єктів, та їх основні характеристики.

Анатомічні площини (сагітальна, фронтальна, горизонтальна) і вісі (фронтальна, вертикальна, сагітальна), їх характеристика, використання для опису кісток та їх частин.

Загальні дані про скелет. Розвиток кісток (у філогенезі і онтогенезі). Первинні і вторинні кістки. Класифікація кісток. Кістка як орган. Компактна і губчаста кісткові речовини, їх будова. Хімічний склад, фізичні і механічні властивості кістки. Будова трубчастої кістки: її частини. Особливості будови кістки в дитячому, юнацькому, зрілому, літньому і старечому віці. Кістки в

рентгенівському зображенні. Вплив спорту і праці на будову кісток. Вплив соціальних факторів і екології на розвиток і будову кісток скелету.

### **Конкретні цілі:**

- Давати поняття про Міжнародну анатомічну номенклатуру. Розуміти її значення для вивчення анатомії і уніфікації вивчення природничих і клінічних дисциплін.
- Знати основні анатомічні терміни, які розкривають топографію анатомічних об'єктів, та їх основні характеристики.
- Вміти показати відносно скелета анатомічні площини (сагітальна, фронтальна, горизонтальна) і вісі (фронтальна, вертикальна, сагітальна), дати їх характеристику, в подальшому вміти використання для опису кісток та їх частин.
- Застосовувати анатомічну термінологію для позначення кісток скелету, пояснення їх топографії;
- Застосовувати анатомічні площини і вісі для пояснення топографії кісток і їх окремих частин;
- Визначати і аналізувати поняття “кістка як орган”;
- Аналізувати механізми розвитку кісток в ембріогенезі.

### **Теоретичні питання до заняття:**

1. Що таке Міжнародна анатомічна номенклатура?
2. Дати визначення, що таке „правильне анатомічне положення”
3. Як проходить сагітальна площина? Чому вона має таку назву? На які частини вона розділяє тіло?
4. Як проходить фронтальна площина? Чому вона має таку назву? На які частини вона розділяє тіло?
5. Як проходить горизонтальна площина? На які частини вона розділяє тіло?
6. Функції скелету
7. Як називається структурно-функціональна одиниця кістки? Її будова. Особливості розташування в залежності від типу кісток.

8. Види кісткової речовини. Класифікація кісток. Приклади.
9. Які стадії проходять кістки в онтогенезі?
- 10 Частини і будова трубчастих кісток: назвати, намалювати схему та продемонструвати на препаратах..
11. Кістковий мозок. Його види.
12. Надкістя. Будова та функції.
13. Загальний план будови хребців: описати і продемонструвати на препаратах..

### **ЗАВДАННЯ ДЛЯ САМОСТІЙНОЇ РОБОТИ:**

#### **НАМАЛЮВАТИ :**

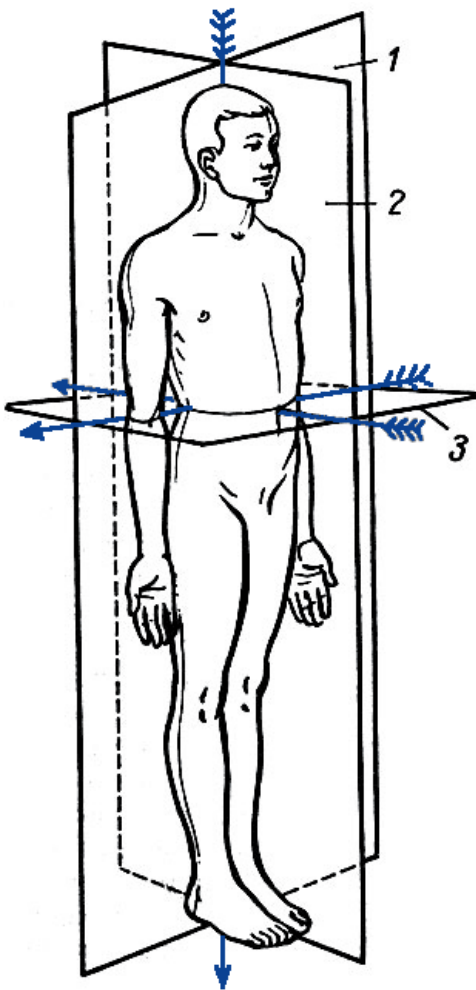
- схему головних вісей та площин;
- схему кістки на поперечному розрізі,
- схему остеону;
- схему будови довгої трубчастої кістки.

#### **НАПИСАТИ ЛАТИНСЬКІ ТЕРМІНИ:**

Латинські терміни (написати самостійно)	Українські терміни
	Вісі (сагітальна, фронтальна, вертикальна) Площини (сагітальна, фронтальна, горизонтальна) Передній Задній Вехній Нижній Поверхневий Глибокий Малий Великий Середній Присередній Бічний Зовнішній

Внутрішній  
 Кістка  
 Надкістя  
 Компактна кісткова речовина  
 Губчаста кісткова речовина  
 Діафіз  
 Епіфіз  
 Метафіз  
 Апофіз  
 Червоний кістковий мозок  
 Жовтий кістковий мозок

**ПОЗНАЧИТИ**



1.	
2.	
3.	

**Матеріали для самоконтролю:** Таблиці, схеми, малюнки, анатомічні препарати: скелет, набір кісток.





## **КІСТКИ ХРЕБТОВОГО СТОВПА. ГРУДИНА ТА РЕБРА**

### **Зміст теми:**

Кістки скелету: хребці. Принцип сегментарності в будові осьового скелету. Стислі дані про філо- і онтогенез хребтового стовпа. Загальна характеристика хребтового стовпа. Загальний план будови хребців. Особливості будови шийних, грудних, поперекових хребців, крижової кістки, куприкової кістки. Вікові і статеві особливості будови хребців. Вплив соціальних і екологічних факторів на будову хребців. Вади розвитку хребців.

### **Конкретні цілі:**

- застосовувати анатомічну термінологію для позначення кісток хребтового стовпа, пояснення їх топографії;
- застосовувати анатомічні площини і вісі для пояснення топографії кісток хребтового стовпа та їх окремих частин;
- аналізувати механізми розвитку кісток хребтового стовпа в ембріогенезі;
- застосовувати класифікацію кісток для аналізу будови кісток хребтового стовпа;
- описати і продемонструвати будову кісток хребтового стовпа .

### **Теоретичні питання до заняття:**

1. Загальний план будови хребців: описати і продемонструвати на препаратах..
2. Особливості будови шийних хребців: назвати і продемонструвати на препаратах.
3. Особливості будови першого та другого шийних хребців.
4. Особливості будови грудних хребців: назвати і продемонструвати на препаратах.
5. Особливості будови поперекових хребців: назвати і продемонструвати на препаратах.

б. Будова крижової кістки і куприка: описати і продемонструвати на препаратах.

### ЗАВДАННЯ ДЛЯ САМОСТІЙНОЇ РОБОТИ:

- навчитися орієнтувати окремі хребці та крижову кістку відповідно їх анатомічному положенню;
- навчитися відрізняти одне від одного шийні, грудні та поперекові хребці;
- знайти на кістках вказані структури (див. перелік термінів)

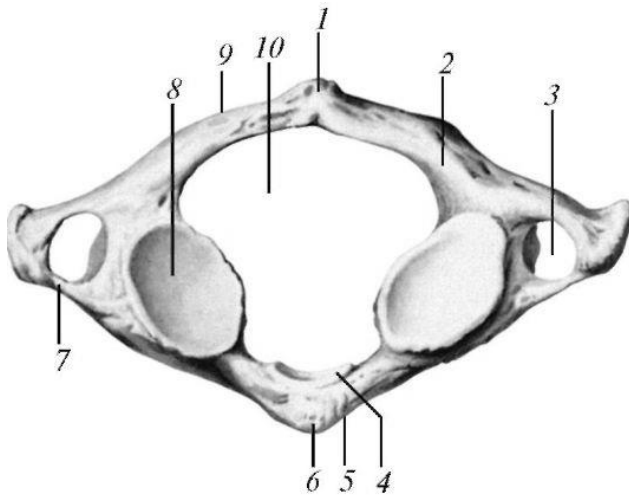
### НАПИСАТИ ЛАТИНСЬКІ ТЕРМІНИ:

Латинські терміни (написати самостійно)	Українські терміни
	Шийні хребці Передня дуга атланта Ямка зуба Борозна хребтової артерії Задня дуга атланта Бічна маса атланта Зуб осьового хребця Сонний горбок (VI шийного хребця) Поперечний отвір Передній горбик Задній горбик Борозна спинномозкового нерва Грудні хребці Верхня реброва ямка Нижня реброва ямка Реброва ямка поперечного відростка Поперекові хребці Додатковий відросток Соскоподібний відросток Крижова кістка Основа крижової кістки Вушкоподібна поверхня крижової кістки Верхівка крижової кістки Гористість крижової кістки Тазова поверхня

	Поперечні лінії Передні крижові отвори Спинна поверхня Задні крижові отвори Серединний крижовий гребень Присередній крижовий гребень Бічний крижовий гребень Крижовий канал Крижовий розтвір
--	--

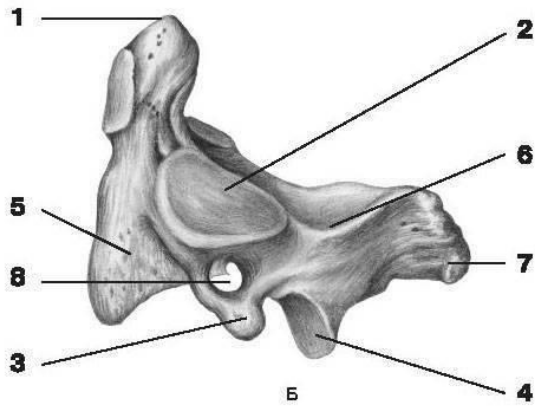
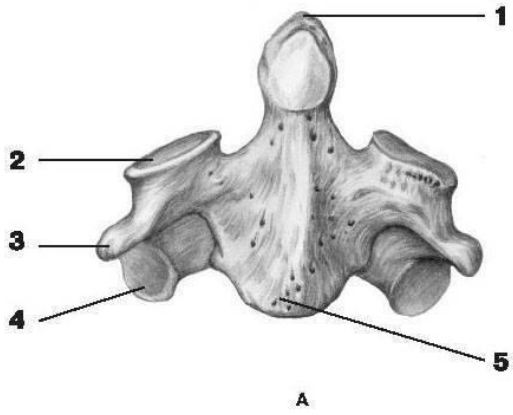
**ПОЗНАЧИТИ:**

Перший шийний хребець, вид зверху

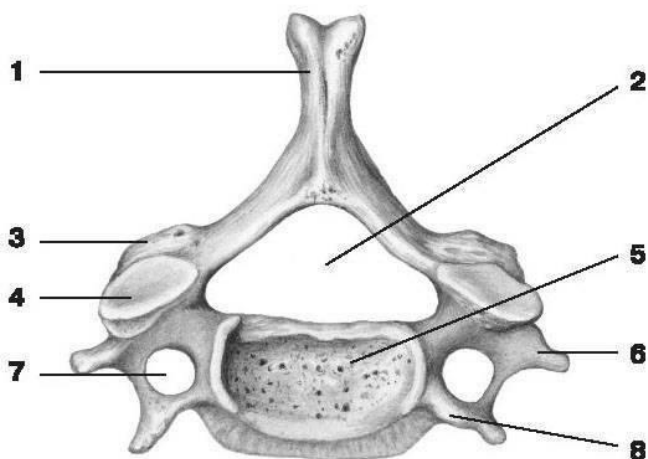


1.	
2.	
3.	
4.	
5.	
6.	
7.	
8.	
9.	
10.	

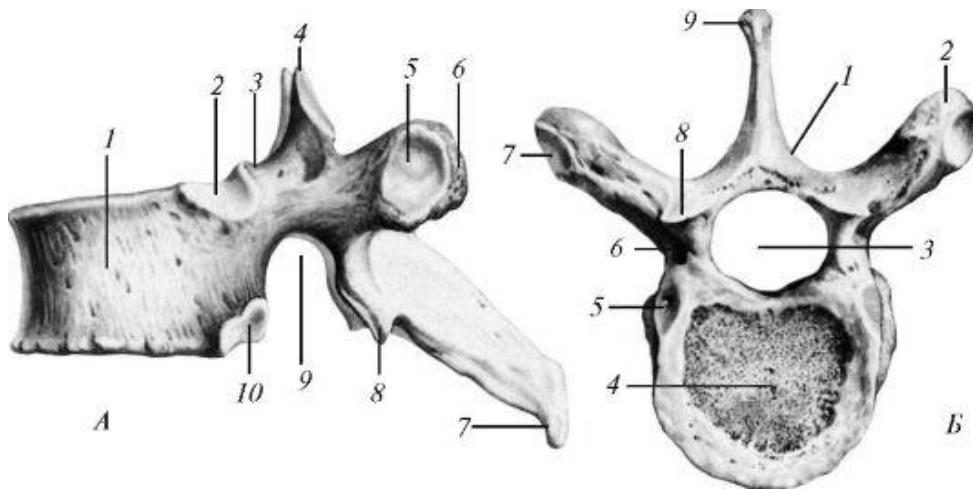
Другий шийний хребець



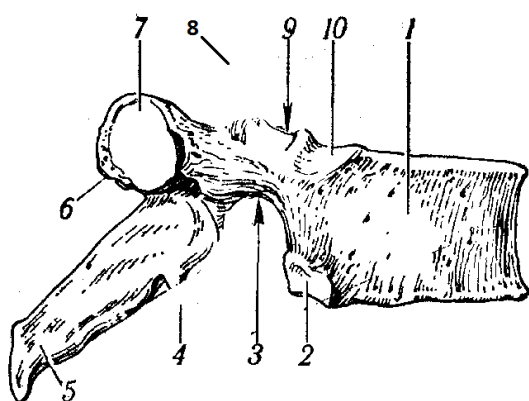
	A	Б
1.		
2.		
3.		
4.		
5.		
6.		
7.		
8.		



1.	
2.	
3.	
4.	
5.	
6.	
7.	
8.	

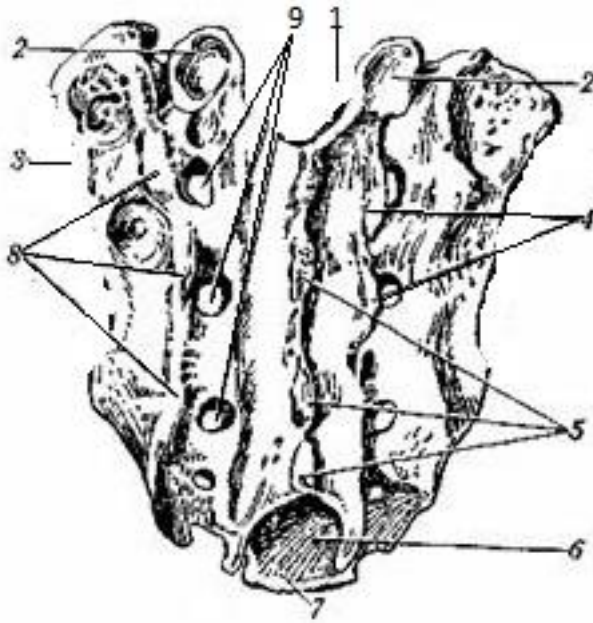


	А	Б
1.		
2.		
3.		
4.		
5.		
6.		
7.		
8.		
9.		
10.		



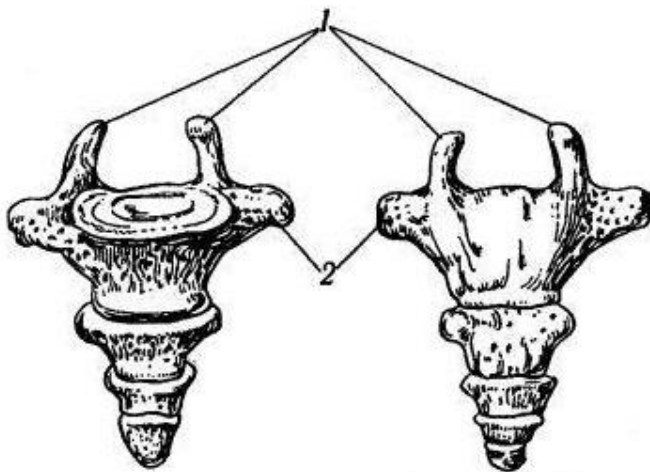
Грудний хребець, вид збоку

1.	
2.	
3.	
4.	
5.	
6.	
7.	
8.	
9.	
10.	



Крижова кістка, вид ззаду

1.	
2.	
3.	
4.	
5.	
6.	
7.	
8.	
9.	



Куприкова кістка, вид спереду і ззаду

1.	
2.	

Вкажіть особливості будови хребців

	Шийні хребці	Грудні хребці	Поперекові хребці
Тіло			
Остистий відросток			

Поперечний відросток			
Суглобові відростки			

**Матеріали для самоконтролю:** Таблиці, схеми, малюнки, анатомічні препарати: скелет, окремі шийні, грудні, поперекові хребці, крижова кістка.

## **ТЕМА: ВЕРХНЯ КІНЦІВКА**

### **КІСТКИ ПОЯСУ ВЕРХНЬОЇ КІНЦІВКИ ТА ПЛЕЧОВА КІСТКА**

**Зміст теми:** Розвиток ребер і груднини в філо- і онтогенезі. Класифікація ребер. Будова ребер і груднини. Форми мінливості ребер і груднини, варіанти та аномалії розвитку. Вікові і статеві особливості будови груднини. Вплив соціальних і екологічних факторів на будову ребер і груднини.

Верхня кінцівка: її відділи. Кістки верхньої кінцівки: відділи. Пояс верхньої кінцівки: ключиця, лопатка; їх будова. Вільна частина верхньої кінцівки: плечова кістка.

#### **Конкретні цілі:**

- застосовувати анатомічну термінологію для позначення кісток грудної клітки, поясу верхньої кінцівки та плеча, пояснення їх топографії;
- застосовувати анатомічні площини і вісі для пояснення топографії кісток грудної клітки, поясу верхньої кінцівки та плеча та їх окремих частин;
- аналізувати механізми розвитку кісток грудної клітки, поясу верхньої кінцівки та плеча в ембріогенезі;
- застосовувати класифікацію кісток для аналізу будови кісток грудної клітки, поясу верхньої кінцівки та плеча;
- описати і продемонструвати будову кісток грудної клітки, поясу верхньої кінцівки та плеча.
- вміти визначати приналежність окремих кісток до правої або лівої сторони.

#### **Теоретичні питання до заняття:**

1. Класифікація ребер. Будова I-XII ребер: описати і продемонструвати на препаратах.
2. Будова груднини: описати і продемонструвати на препараті.
3. Грудна клітка в цілому: описати і продемонструвати на препараті.



4. Верхня кінцівка: її частини і кістки, що їх утворюють. Назвати і продемонструвати на препаратах.
5. Кістки поясу верхньої кінцівки: лопатка. Описати і продемонструвати на препаратах, визначити належність кістки до правої чи лівої сторони.
6. Кістки поясу верхньої кінцівки: ключиця. Описати і продемонструвати на препаратах, визначити належність кісток до правої чи лівої сторони.
7. Плечова кістка: частини: описати і продемонструвати на препараті їх будову, визначити належність кістки до правої чи лівої сторони.

### **ЗАВДАННЯ ДЛЯ САМОСТІЙНОЇ РОБОТИ:**

- навчитися орієнтувати окремі ребра відповідно їх анатомічному положенню;
- навчитися орієнтувати окремі кістки поясу верхньої кінцівки та плеча відповідно їх анатомічному положенню;
- знайти на кістках вказані структури (див. перелік термінів).

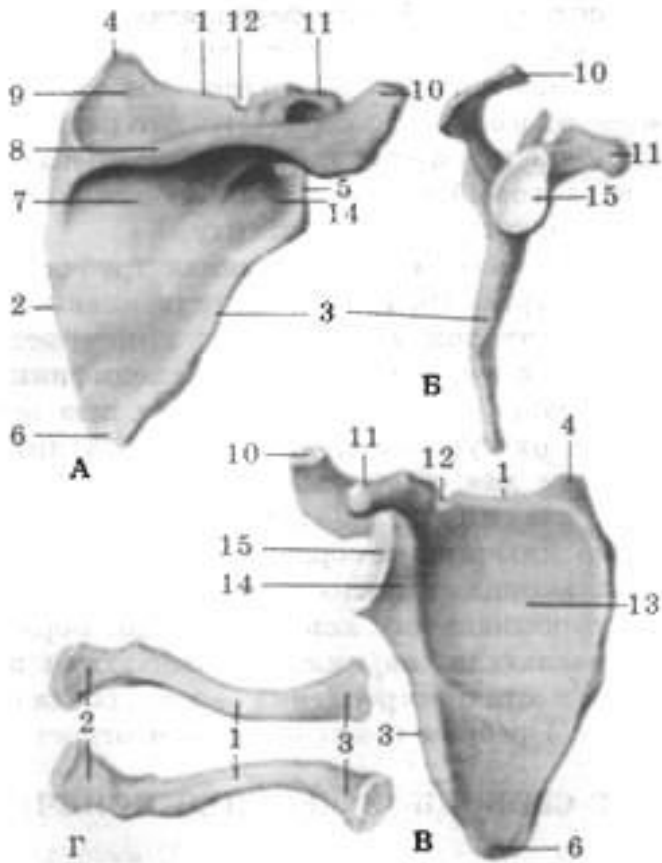
### **НАПИСАТИ ЛАТИНСЬКІ ТЕРМІНИ:**

Латинські терміни (написати самостійно)	Українські терміни
	Ребро Головка ребра Шийка ребра Тіло ребра Горбок ребра Кут ребра Борозна ребра Горбок переднього драбинчастого м'яза (на першому ребрі) Борозна підключичної артерії (на першому ребрі) Борозна підключичної вени (на першому ребрі) Горбистість переднього зубчастого

	<p> м'яза  Груднина  Ручка груднини  Яремна вирізка (груднини)  Ключична вирізка  Тіло груднини  Реброві вирізки  Мечоподібний відросток  Кут груднини  Рєброва поверхня  Підлопаткова ямка  Задня поверхня  Ость лопатки  Надплечовий відросток (акроміон)  Надостьова ямка  Підостьова ямка  Присередній край  Бічний край  Верхній край  Дзьобоподібний відросток  Вирізка лопатки  Верхній кут  Нижній кут  Бічний кут  Суглобова западина  Надсуглобовий горбок  Підсуглобовий горбок  Шийка лопатки  Ключиця  Груднинний кінець  Тіло ключиці  Надплечовий кінець  Плечова кістка  Головка плечової кістки  Анатомічна шийка  Великий горбок  Малий горбок  Гребінь великого горбка  Гребінь малого горбка  Міжгорбкова борозна  Хірургічна шийка  Тіло плечової кістки -  Поверхні тіла  Дельтоподібна горбистість </p>
--	--

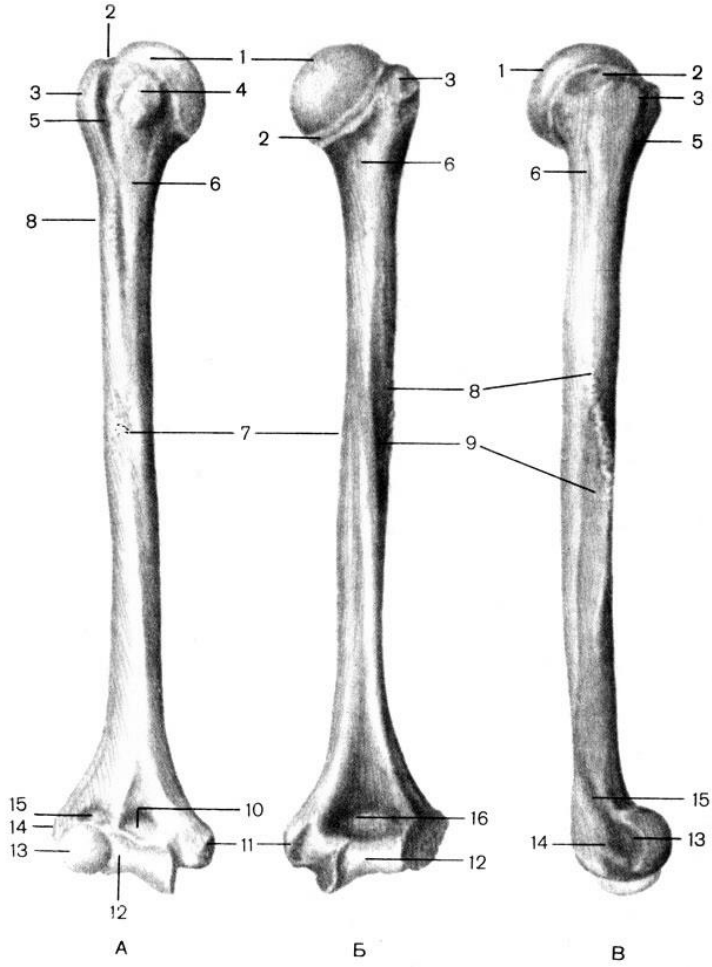
	Борозна променевого нерва Виросток плечової кістки Головочка плечової кістки Блок плечової кістки Ліктюва ямка Вінцева ямка Бічний надвиросток Променева ямка Присередній надвиросток Борозна ліктювого нерва
--	--

**ПОЗНАЧИТИ**



	А	Б	В	Г
1.				
2.				
3.				
4.				
5.				
6.				
7.				

8.			
9.			
10.			
11.			
12.			
13.			
14.			
15.			



	А	Б	В
1)			
2)			
3)			
4)			
5)			
6)			
7)			
8)			
9)			
10)			
11)			
12)			
13)			
14)			
15)			

**Матеріали для самоконтролю:** Таблиці, схеми, малюнки, анатомічні препарати: скелет з верхніми кінцівками, окремі кістки – ребра, груднина, лопатка, ключиця, плечова кістка.

## **КІСТКИ ПЕРЕДПЛІЧЧЯ ТА КИСТІ**

**Зміст теми:** Верхня кінцівка: її відділи. Вільна частина верхньої кінцівки: кістки передпліччя і кисті, сесамоподібні кістки; їх будова. Українські терміни скостеніння кісток верхньої кінцівки. Розвиток кісток верхньої кінцівки в онтогенезі. Варіанти та аномалії розвитку.

Вікові, статеві особливості будови кісток верхньої кінцівки. Специфічні риси будови кісток, обумовлені процесами антропогенезу. Вплив спорту, праці, соціальних факторів і екологічних чинників на будову кісток верхньої кінцівки.

### **Конкретні цілі:**

- застосовувати анатомічну термінологію для позначення кісток передпліччя та кисті, пояснення їх топографії;
- застосовувати анатомічні площини і вісі для пояснення топографії кісток передпліччя та кисті та їх окремих частин;
- аналізувати механізми розвитку кісток передпліччя та кисті в ембріогенезі;
- застосовувати класифікацію кісток для аналізу будови кісток передпліччя та кисті;
- описати і продемонструвати будову кісток передпліччя та кисті.
- вміти визначати приналежність окремих кісток до правої або лівої сторони.

### **Теоретичні питання до заняття:**

1. Верхня кінцівка: її частини і кістки, що їх утворюють. Назвати і продемонструвати на препаратах.
2. Розвиток скелета верхньої кінцівки. Варіанти та аномалії розвитку.
3. Променева кістка: частини, описати і продемонструвати на препараті їх будову, визначити належність кістки до правої чи лівої сторони.
4. Ліктьова кістка: частини, описати і продемонструвати на препараті їх будову, визначити належність кістки до правої чи лівої сторони.
5. Кисть: відділи.

6. Кисть: будова кісток проксимального ряду зап'ястка. Описати і продемонструвати на препаратах.
7. Кисть: будова кісток дистального ряду зап'ястка. Описати і продемонструвати на препаратах.
8. Кисть: будова кісток п'ястка. Описати і продемонструвати на препаратах.
9. Кисть: будова кісток фалангів пальців кисті. Описати і продемонструвати на препаратах.

### ЗАВДАННЯ ДЛЯ САМОСТІЙНОЇ РОБОТИ:

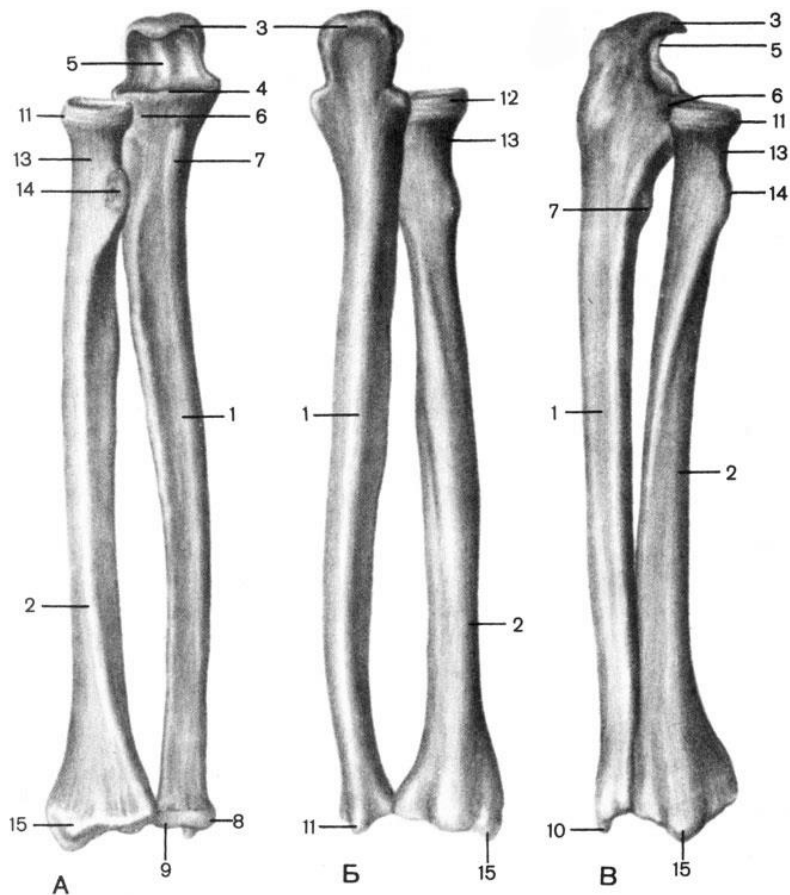
- навчитися орієнтувати окремі кістки тазу та стегна відповідно до їх анатомічного положення;
- знайти на кістках вказані структури (див. перелік термінів)

### НАПИСАТИ ЛАТИНСЬКІ ТЕРМІНИ:

Латинські терміни (написати самостійно)	Українські терміни
	Променева кістка Головка променевої кістки Суглобовий обвід Суглобова ямка Шийка променевої кістки Тіло променевої кістки Горбистість променевої кістки Поверхні тіла променевої кістки Края тіла променевої кістки Шилоподібний відросток променевої кістки Вирізка ліктьової кістки Зап'ясткова суглобова поверхня Ліктьова кістка Ліктьовий відросток Блокова вирізка Вінцевий відросток Горбистість ліктьової кістки Вирізка променевої кістки Тіло ліктьової кістки Поверхні тіла ліктьової кістки

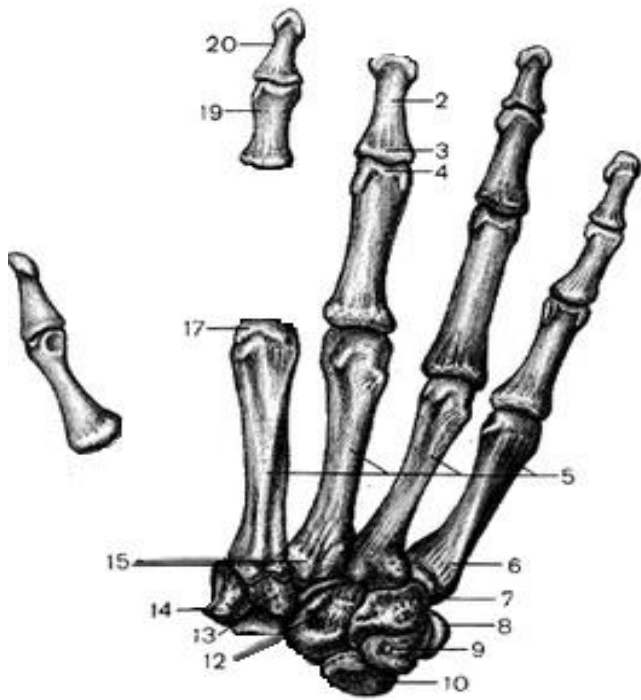	<p>Края тіла ліктьової кістки  Головка ліктьової кістки  Шилоподібний відросток ліктьової кістки  Суглобовий обвід  Кістки кисті  Зап'ясткові кістки  Човноподібна кістка  Півмісяцева кістка  Тригранна кістка  Горохоподібна кістка  Кістка-трапеція  Трапецієподібна кістка  Головчаста кістка  Гачкувата кістка  П'ясткові кістки  Основа п'ясткової кістки  Тіло п'ясткової кістки  Головка п'ясткової кістки  Кістки пальців кисті (фаланги пальців)  Проксимальна фаланга  Середня фаланга  Кінцева фаланга</p>
--	--

**ПОЗНАЧИТИ**

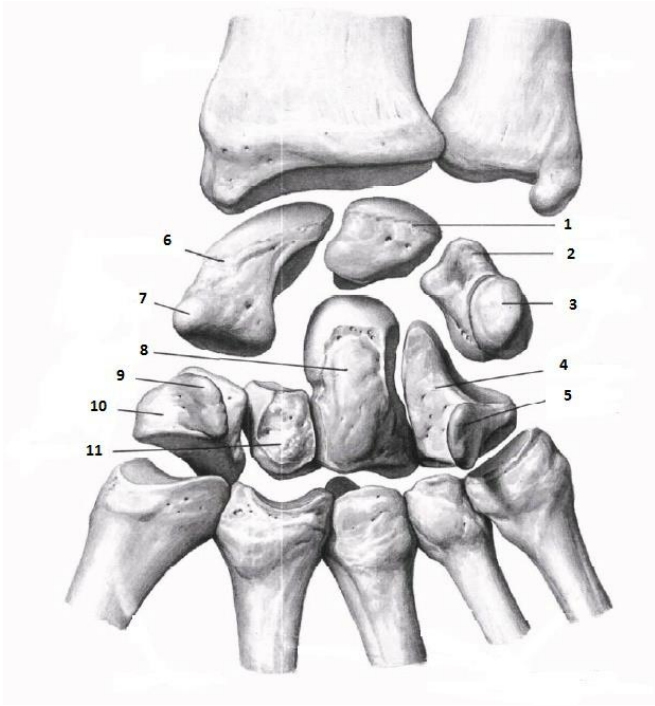




1.	A	Б	В
2.			
3.			
4.			
5.			
6.			
7.			
8.			
9.			
10.			
11.			
12.			
13.			
14.			
15.			



1.	
2.	
3.	
4.	
5.	
6.	
7.	
8.	
9.	
10.	
11.	
12.	
13.	
14.	
15.	
16.	
17.	
18.	
19.	
20.	



1.	
2.	
3.	
4.	
5.	
6.	
7.	
8.	
9.	
10.	
11.	

Кістки зап'ястя

**Матеріали для самоконтролю:** Таблиці, схеми, малюнки, анатомічні препарати: скелет з верхніми кінцівками, окремі кістки –ліктьова, променева, кістки кисті.

## **ТЕМА: НИЖНЯ КІНЦІВКА**

### **ТАЗОВА ТА СТЕГНОВА КІСТКА, НАКОЛІНОК**

**Зміст теми:** Нижня кінцівка: її відділи. Кістки тазу та стегна: відділи. Пояс тазу та стегна: кульшова кістка; її будова. Частини кульшової кістки, їх будова. Вільна частина тазу та стегна: стегнова кістка, її будова. Українські терміни скостеніння кісток тазу та стегна. Розвиток кісток тазу та стегна в онтогенезі. Варіанти та аномалії розвитку кісток тазу та стегна.

Гомологія кісток верхньої та нижньої кінцівок. Вікові, статеві особливості будови кісток кінцівок. Специфічні риси будови кісток тазу та стегна, обумовлені процесами антропогенезу. Вплив спорту, праці, соціальних факторів і екологічних чинників на будову кісток нижньої кінцівки

#### **Конкретні цілі:**

- застосовувати анатомічну термінологію для позначення кісток тазу та стегна, пояснення їх топографії;
- застосовувати анатомічні площини і вісі для пояснення топографії кісток тазу та стегна та їх окремих частин;
- аналізувати механізми розвитку кісток тазу та стегна в ембріогенезі;
- застосовувати класифікацію кісток для аналізу будови кісток тазу та стегна;
- описати і продемонструвати будову кісток тазу та стегна;
- вміти визначати приналежність окремих кісток до правої або лівої сторони.

#### **Теоретичні питання до заняття:**

1. Нижня кінцівка: її частини і кістки, що їх утворюють. Назвати і продемонструвати на препаратах.
2. Розвиток скелета тазу та стегна. Варіанти і аномалії розвитку.
3. Кульшова кістка: описати і продемонструвати на препараті її будову. В наслідок зрощення яких кісток вона утворюється?

4. Клубова кістка: частини, описати і продемонструвати на препараті їх будову.
5. Лобкова кістка: частини, описати і продемонструвати на препараті їх будову.
6. Сіднична кістка: частини, описати і продемонструвати на препараті їх будову.
7. Таз в цілому: його частини: описати і продемонструвати на препараті. Статеві та вікові особливості тазу. Назвати та описати основні розміри тазу.
8. Стегнова кістка: частини, описати і продемонструвати на препараті їх будову, визначити належність кістки до правої чи лівої сторони.
9. Наколінок. Його будова. Описати та продемонструвати на препаратах.

### **ЗАВДАННЯ ДЛЯ САМОСТІЙНОЇ РОБОТИ:**

- навчитися орієнтувати окремі кістки тазу та стегна відповідно до їх анатомічного положення;
- знайти на кістках вказані структури (див. перелік термінів)

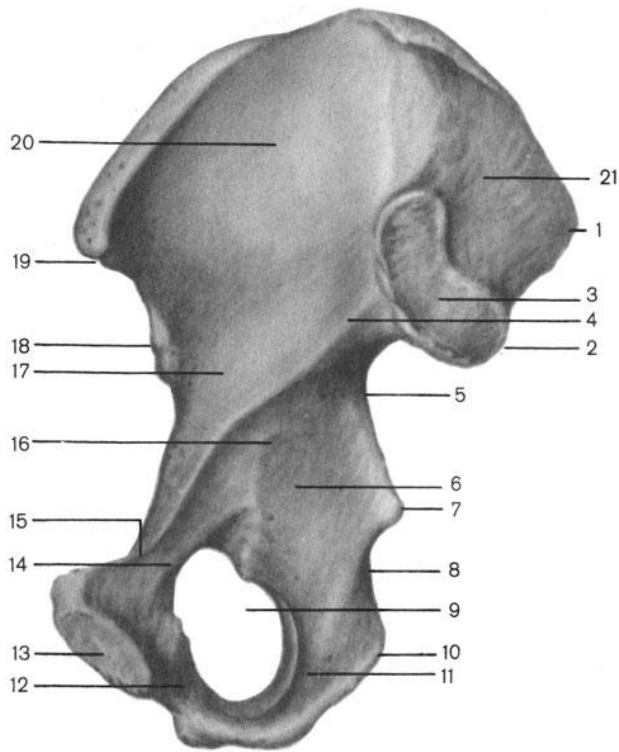
### **НАПИСАТИ ЛАТИНСЬКІ ТЕРМІНИ:**

Латинські терміни (написати самостійно)	Українські терміни
	Тазова, стегнова кістки та наколінок. Кульшова кістка Кульшова западина Ямка кульшової западини Півмісяцева поверхня кульшової западини Вирізка кульшової западини Затульний отвір Велика сіднична вирізка Клубова кістка Тіло клубової кістки

Крило клубової кістки  
Клубовий гребінь  
Верхня передня клубова ость  
Нижня передня клубова ость  
Нижня задня клубова ость  
Верхня задня клубова ость  
Зовнішня губа  
Проміжна лінія  
Внутрішня губа  
Клубова ямка  
Сіднична поверхня  
Вушкоподібна поверхня  
Клубова горбистість  
Сіднична кістка  
Тіло сідничої кістки  
Гілка сідничої кістки  
Сідничний горб  
Сіднична ость  
Мала сіднична вирізка  
Лобкова кістка  
Тіло лобкової кістки  
Верхня гілка лобкової кістки  
Лобковий горбокКлубово-лобкове  
підвищення  
Симфізна поверхня  
Нижня гілка лобкової кістки  
Затульна борозна  
Стегнова кістка  
Головка стегнової кстки  
Шийка стегнової кістки  
Малий вертлюг стегнової кістки  
Великий вертлюг стегнової кістки  
Міжвертлюговий гребінь  
Міжвертлюгова лінія  
Тіло стегнової кістки  
Шорстка лінія стегнової кістки  
Бічна губа  
Присередня губа  
Гребінна лінія  
Сіднична горбистість  
Підколінна поверхня  
Присередній виросток  
Присередній надвиросток стегнової  
кістки

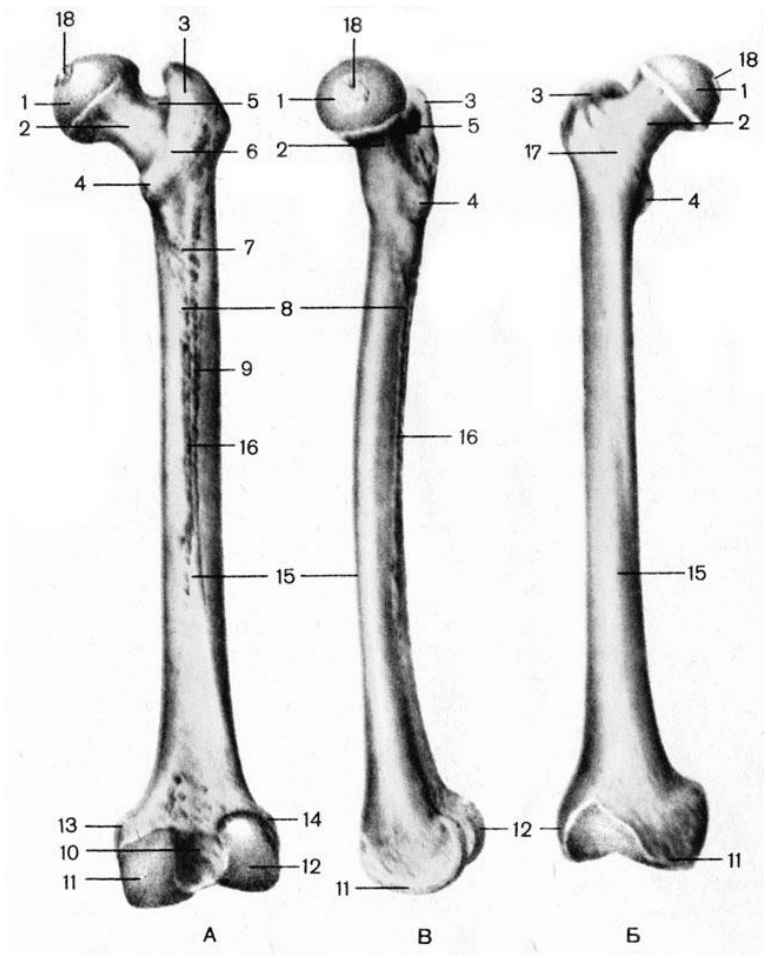
	Бічний виросток Бічний надвиросток стегнової кістки Наколінкова поверхня Міжвиросткова ямка Наколінок
--	---

**ПОЗНАЧИТИ**



1.	
2.	
3.	
4.	
5.	
6.	
7.	
8.	
9.	
10.	
11.	
12.	
13.	
14.	
15.	
16.	
17.	
18.	
19.	
20.	

Тазова кістка



	A	Б	Б
1.			
2.			
3.			
4.			
5.			
6.			
7.			
8.			
9.			
10.			
11.			
12.			
13.			
14.			
15.			
16.			
17.			
18.			

**Матеріали для самоконтролю:** Таблиці, схеми, малюнки, анатомічні препарати: скелет з нижніми кінцівками, окремі кістки – тазова, стегнова, наколінок.



## **КІСТКИ ГОМІЛКИ ТА СТОПИ**

**Зміст теми:** Нижня кінцівка: її відділи. Кістки нижньої кінцівки: відділи.

Вільна частина нижньої кінцівки: кістки гомілки, стопи; їх будова.

Українські терміни скостеніння кісток нижньої кінцівки. Розвиток кісток нижньої кінцівки в онтогенезі. Варіанти та аномалії розвитку кісток нижньої кінцівки.

Гомологія кісток верхньої та нижньої кінцівок. Вікові, статеві особливості будови кісток кінцівок. Специфічні риси будови кісток нижньої кінцівки, обумовлені процесами антропогенезу. Вплив спорту, праці, соціальних факторів і екологічних чинників на будову кісток нижньої кінцівок

### **Конкретні цілі:**

- застосовувати анатомічну термінологію для позначення кісток гомілки та стопи, пояснення їх топографії;
- застосовувати анатомічні площини і вісі для пояснення топографії кісток гомілки та стопи та їх окремих частин;
- аналізувати механізми розвитку кісток гомілки та стопи в ембріогенезі;
- застосовувати класифікацію кісток для аналізу будови кісток гомілки та стопи;
- описати і продемонструвати будову кісток гомілки та стопи.
- вміти визначати приналежність окремих кісток до правої або лівої нижньої кінцівки.

### **Теоретичні питання до заняття:**

1. Нижня кінцівка: її частини і кістки, що їх утворюють. Назвати і продемонструвати на препаратах.
2. Розвиток скелета нижньої кінцівки. Варіанти і аномалії розвитку.
3. Великогомілкова кістка: частини, описати і продемонструвати на препараті їх будову, визначити належність кістки до правої чи лівої сторони.

4. Малогомілкова кістка: частини, описати і продемонструвати на препараті їх будову, визначити належність кістки до правої чи лівої сторони.
5. Стопа: відділи, кістки що їх утворюють.
6. Будова таранної кістки. Описати і продемонструвати на препаратах.
7. Будова п'яточної кістки. Описати і продемонструвати на препаратах.
8. Будова човноподібної, кубоподібної та клиноподібних кісток.  
Описати і продемонструвати на препаратах.
9. Будова плеснових кісток , фалангів пальців стопи. Описати і продемонструвати на препаратах.
10. Гомологія кісток верхньої та нижньої кінцівок.

### **ЗАВДАННЯ ДЛЯ САМОСТІЙНОЇ РОБОТИ:**

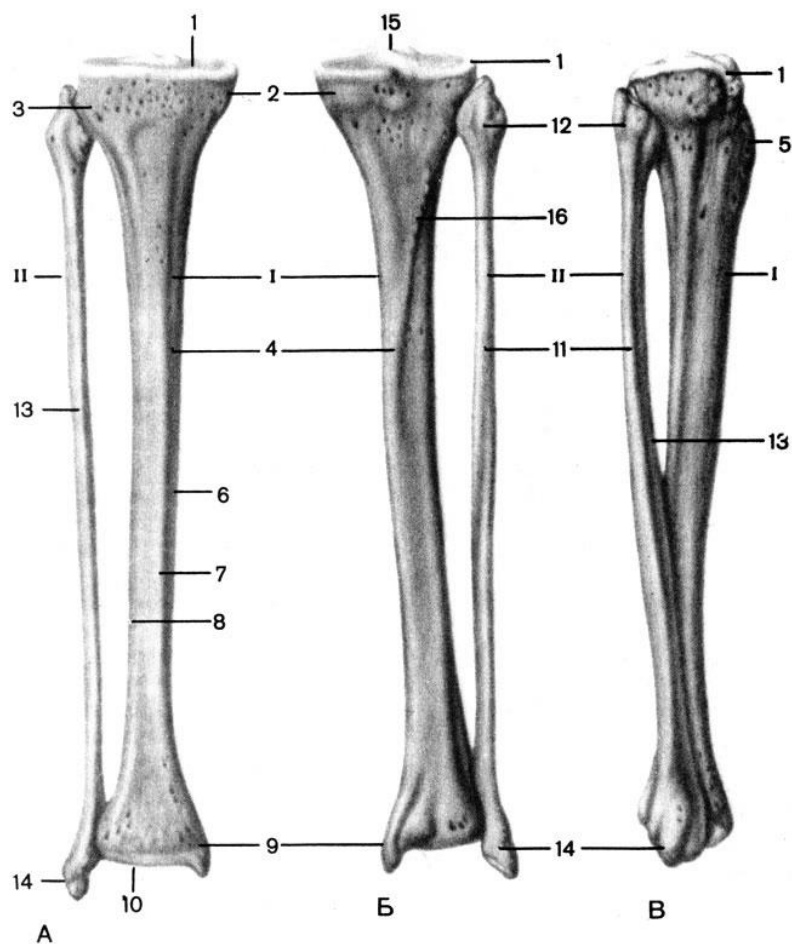
- навчитися орієнтувати окремі кістки гомілки та стопи відповідно їх анатомічного положення;
- знайти на кістках вказані структури (див. перелік термінів)

### **НАПИСАТИ ЛАТИНСЬКІ ТЕРМІНИ:**

Латинські терміни (написати самостійно)	Українські терміни
	Великогомілкова кістка Бічний виросток Малогомілкова суглобова поверхня Присередній виросток Верхня суглобова поверхня Переднє міжвиросткове поле Заднє міжвиросткове поле Міжвиросткове підвищення Тіло великогомілкової кістки Поверхні тіла великогомілкової кістки Горбистість великогомілкової кістки Краї великогомілкової кістки Присередня кісточка

	Малогомілкова вирізка Нижня суглобова поверхня Малогомілкова кістка Головка малогомілкової кістки Тіло малогомілкової кістки Бічна кісточка Кістки стопи Заплеснові кістки Надп'ятова кістка Головка надп'ятової кістки Шийка надп'ятової кістки Тіло надп'ятової кістки П'ятова кістка П'ятковий горб Підпора надп'ятової кістки Човноподібна кістка Присередня клиноподібна кістка Проміжна клиноподібна кістка Бічна клиноподібна кістка Кубоподібна кістка Плеснові кістки
--	--

**ПОЗНАЧИТИ**



	А	Б	В
1.			
2.			
3.			
4.			
5.			
6.			
7.			
8.			
9.			
10.			
11.			
12.			
13.			
14.			
15.			
16.			

**Матеріали для самоконтролю:** Таблиці, схеми, малюнки, анатомічні препарати: скелет з нижніми кінцівками, окремі кістки – тазова, стегнова, велика та мала гомілкові, таранна, п'яткова.



## **ТЕМА: КІСТКИ ЧЕРЕПА.**

### **ЛОБНА, ТІМ'ЯНА І ПОТИЛИЧНА КІСТКИ**

**Зміст теми:** Розвиток черепа в філо- і онтогенезі. Мозковий і лицевий відділи черепа. Будова кісток, що утворюють мозковий череп: лобової, потиличної, тім'яної, клиноподібної, скроневої, решітчастої.

#### **Конкретні цілі:**

- застосовувати анатомічну термінологію для позначення мозкового черепу, пояснення його топографії;
- застосовувати анатомічні площини і вісі для пояснення топографії кісток мозкового черепу та їх окремих частин;
- аналізувати механізми розвитку кісток мозкового черепу в ембріогенезі;
- застосовувати класифікацію кісток для аналізу будови кісток мозкового черепу;
- описати і продемонструвати будову кісток мозкового черепу;
- вміти визначати приналежність тім'яної кістки до правої або лівої половини голови.

#### **Теоретичні питання до заняття:**

1. Відділи черепа: назвати і продемонструвати на препараті.
2. Норми /положення/ черепа, які використовуються при його вивченні в антропології і медицині: назвати і продемонструвати.
3. Мозковий череп: кістки які його утворюють; назвати і продемонструвати на препараті. Особливості розвитку кісток мозкового черепа.
4. Мозковий череп: частини, назвати і продемонструвати на препараті кістки, які утворюють склепіння і основу черепа.
5. Потилична кістка: частини, їх будова, описати і продемонструвати на ізольованому препараті та на черепі.

6. Лобова кістка: частини, їх будова, описати і продемонструвати на ізолюваному препараті та на черепі.

7. Тім'яна кістка: поверхні, края, кути; назвати і продемонструвати на ізолюваному препараті та на черепі. Визначити належність кістки до правої чи лівої сторони

### **ЗАВДАННЯ ДЛЯ САМОСТІЙНОЇ РОБОТИ:**

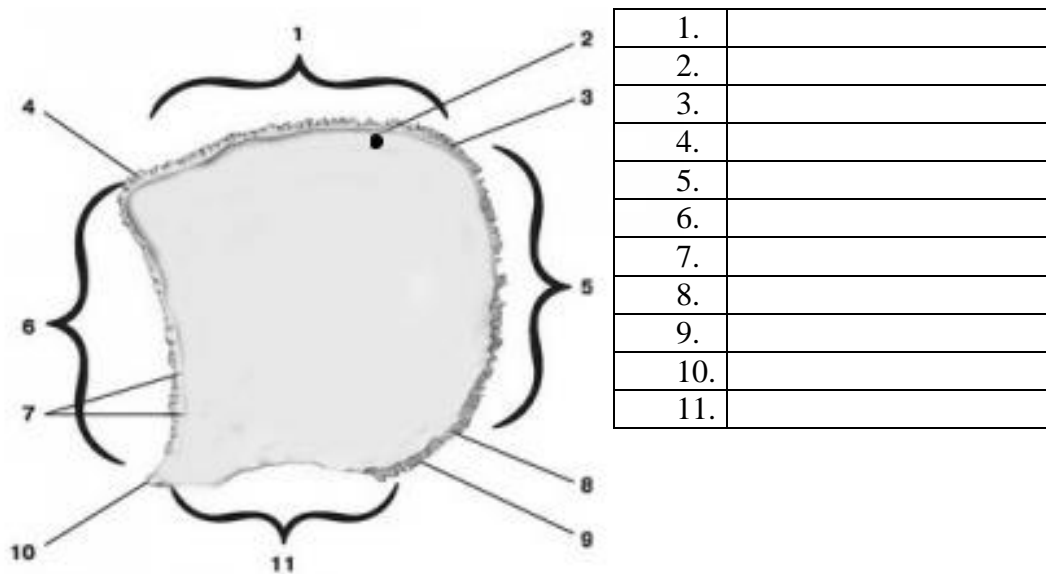
- навчитися орієнтувати окремі кістки черепа відповідно їх анатомічному положенню;
- знайти на кістках вказані структури (див. перелік термінів).

### **НАПИСАТИ ЛАТИНСЬКІ ТЕРМІНИ:**

Латинські терміни (написати самостійно)	Українські терміни
	Лобова кістка Лобова луска Лобовий горб Надбрівна дуга Надперенісся Борозна верхньої стрілової пазухи Лобовий гребень Сліпий отвір Надочномковий край Надочномковий отвір Виличний відросток Очномкова частина Ямка слезової залози Носова частина Носова ость Решітчаста вирізка Лобова пазуха Тім'яна кістка Потиличний край Лусковий край Стріловий край Лобовий край Лобовий кут Потиличний кут Клиноподібний кут Соскоподібний кут

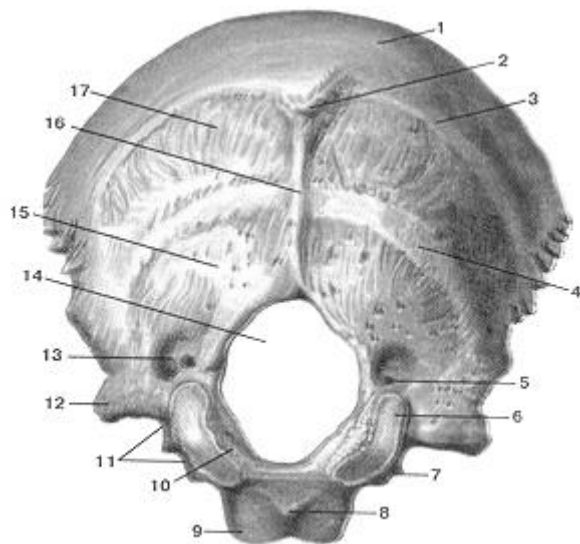
	Тім'яний отвір Тім'яний горб Верхня скронева лінія Потилична кістка Великий отвір Основна частина Глотковий горбок Схил Бічна частина Потиличний виросток Виростковий канал Виросткова ямка Яремна вирізка Яремний відросток Канал під'язикового нерва Потилична луска Зовнішній потиличний виступ Верхня каркова лінія Нижня каркова лінія Внутрішній потиличний виступ Хрестоподібне підвищення Борозна поперечної пазухи Борозна сигмоподібної пазухи Борозна поперечної пазухи
--	---

**ПОЗНАЧИТИ**



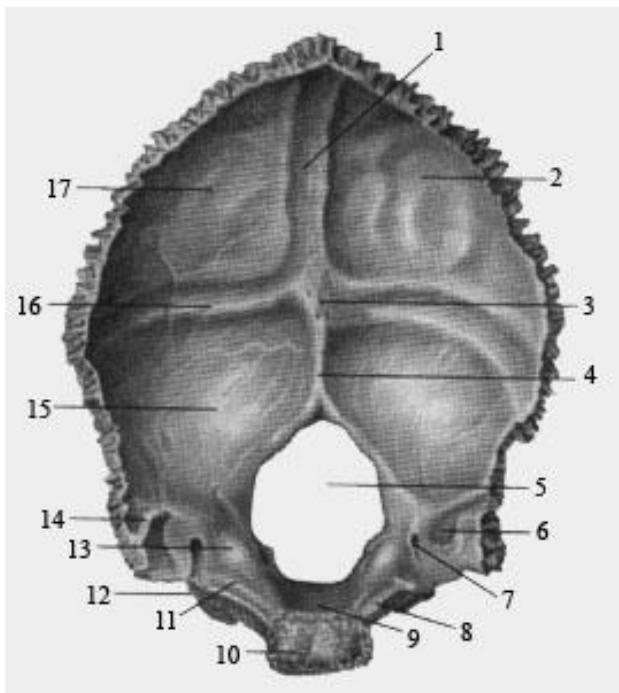
Тім'яна кістка, вид зсередини





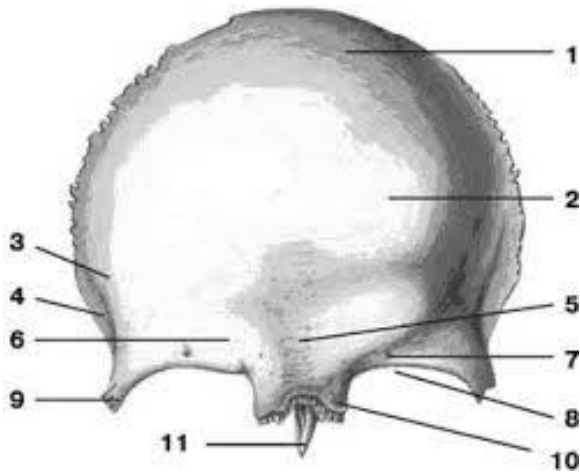
Потилічна кістка

1.	
2.	
3.	
4.	
5.	
6.	
7.	
8.	
9.	
10.	
11.	
12.	
13.	
14.	
15.	
16.	
17.	



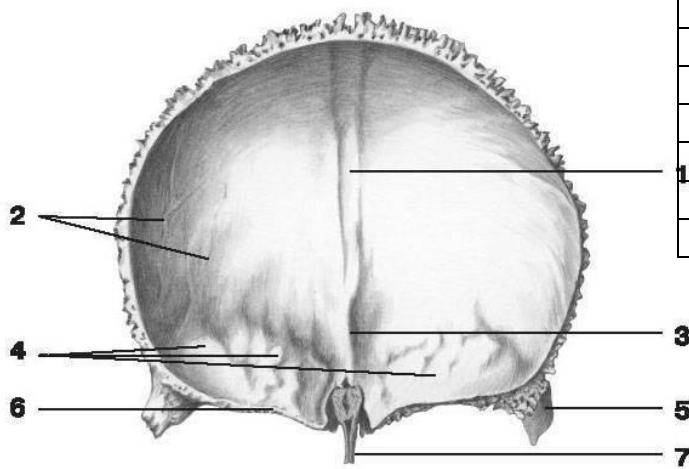
Потилічна кістка

1.	
2.	
3.	
4.	
5.	
6.	
7.	
8.	
9.	
10.	
11.	
12.	
13.	
14.	
15.	
16.	
17.	

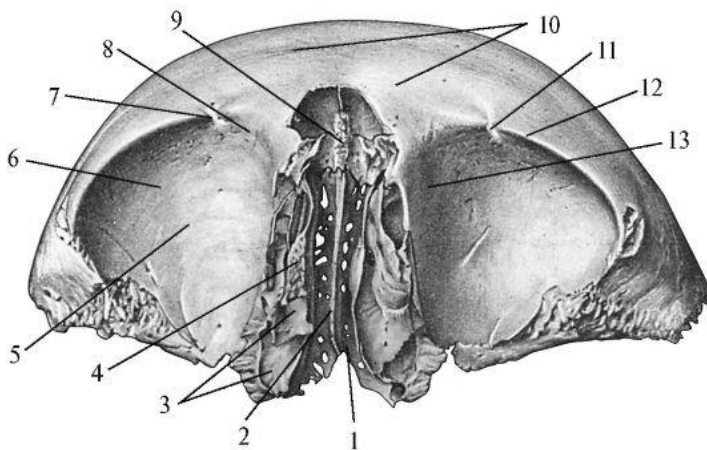


**Лобова кістка**

1.	
2.	
3.	
4.	
5.	
6.	
7.	
8.	
9.	
10.	



1.	
2.	
3.	
4.	
5.	
6.	
7.	



3.	
4.	
5.	
6.	
7.	
8.	
9.	
10.	
11.	
12.	
13.	

1.	
2.	

**Матеріали для самоконтролю:** Череп, окремі кістки: лобна, потилична, тім'яна.

## **РЕШІТЧАСТА ТА КЛИНОПОДІБНА КІСТКИ.**

**Зміст теми:** Будова кісток, що утворюють основу черепа: клиноподібної, решітчастої

### **Конкретні цілі:**

- застосовувати анатомічну термінологію для позначення кісток основи черепа, пояснення їх топографії;
- застосовувати анатомічні площини і вісі для пояснення топографії кісток основи черепа та їх окремих частин;
- аналізувати механізми розвитку кісток основи черепа в ембріогенезі;
- застосовувати класифікацію кісток для аналізу будови кісток основи черепа;
- описати і продемонструвати будову кісток основи черепа;
- вміти визначати приналежність тім'яної кістки до правої або лівої половини голови.

### **Теоретичні питання до заняття:**

1. Відділи черепа: назвати і продемонструвати на препараті.
2. Норми /положення/ черепа, які використовуються при його вивченні в антропології і медицині: назвати і продемонструвати.
3. Решітчаста кістка: частини, їх будова, описати і продемонструвати на ізольованому препараті та на черепі.
4. Клиноподібна кістка: тіло кістки, його будова, описати і продемонструвати на ізольованому препараті та на черепі.
5. Клиноподібна кістка: великі крила, їх будова, описати і продемонструвати на ізольованому препараті та на черепі.
6. Клиноподібна кістка: малі крила, їх будова, описати і продемонструвати на ізольованому препараті та на черепі.
7. Клиноподібна кістка: отвори, їх зміст, описати і продемонструвати на ізольованому препараті та на черепі.
8. Клиноподібна кістка: крилоподібні відростки, їх будова, описати і продемонструвати на ізольованому препараті та на черепі.

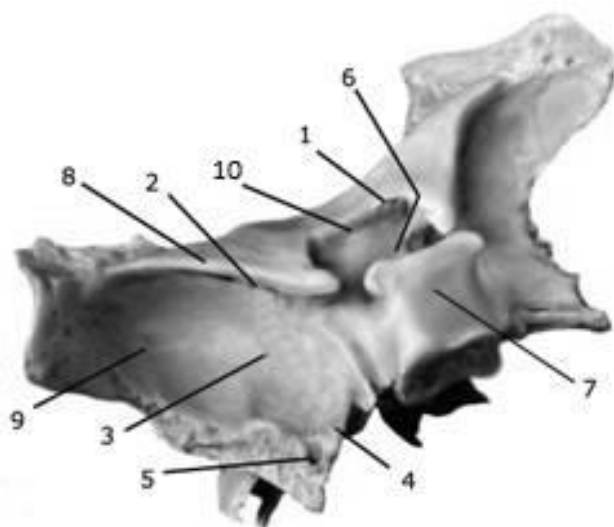
## ЗАВДАННЯ ДЛЯ САМОСТІЙНОЇ РОБОТИ:

- навчитися орієнтувати окремі кістки черепа відповідно їх анатомічному положенню;
- знайти на кістках вказані структури (див. перелік термінів)

## НАПИСАТИ ЛАТИНСЬКІ ТЕРМІНИ:

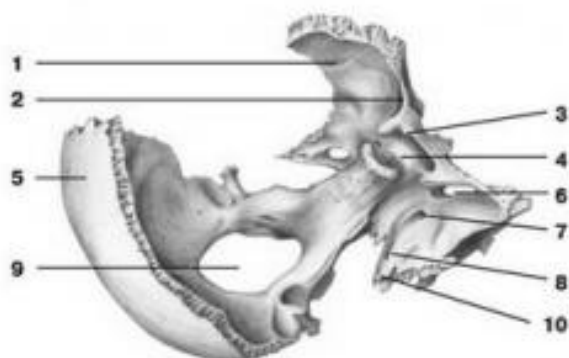
Латинські терміни (написати самостійно)	Українські терміни
	Клиноподібна кістка Тіло клиноподібної кістки Турецьке сідло Гіпофізна ямка Горбок сідла Спинка сідла Сонна борозна Клиноподібна пазуха Мале крило клиноподібної кістки Велике крило клиноподібної кістки Мозкова поверхня великого крила Скронева поверхня великого крила Підскронева поверхня великого крила Верхньощелепна поверхня великого крила Очноямкова поверхня великого крила Верхня очноямкова щілина Зоровий канал Круглий отвір Овальний отвір Остистий отвір Крилоподібний відросток Бічна пластинка Присередня пластинка Крилоподібний канал Крилоподібна ямка Крилоподібна вирізка Решітчаста кістка Дірчаста пластинка Дірчасті отвори Перпендикулярна пластинка Решітчастий лабіринт Очноямкова пластинка Верхня носова раковина

**ПОЗНАЧИТИ**

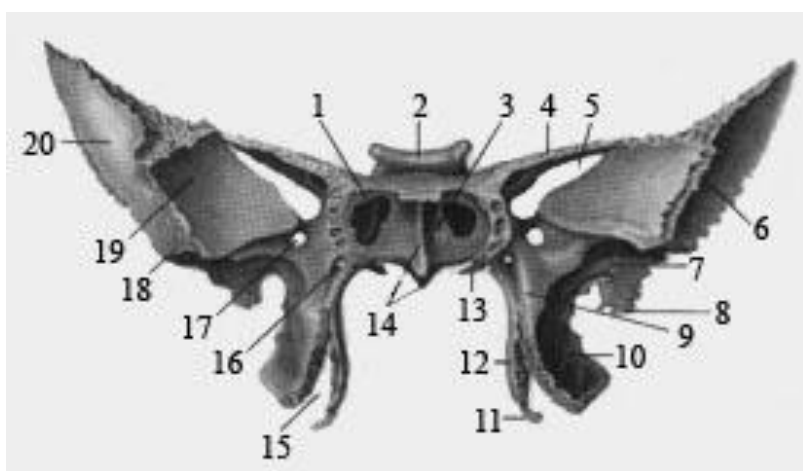


1.	
2.	
3.	
4.	
5.	
6.	
7.	
8.	
9.	
10.	

Клиноподібна кістка, вид збоку



1.	
2.	
3.	
4.	
5.	
6.	
7.	
8.	
9.	
10.	



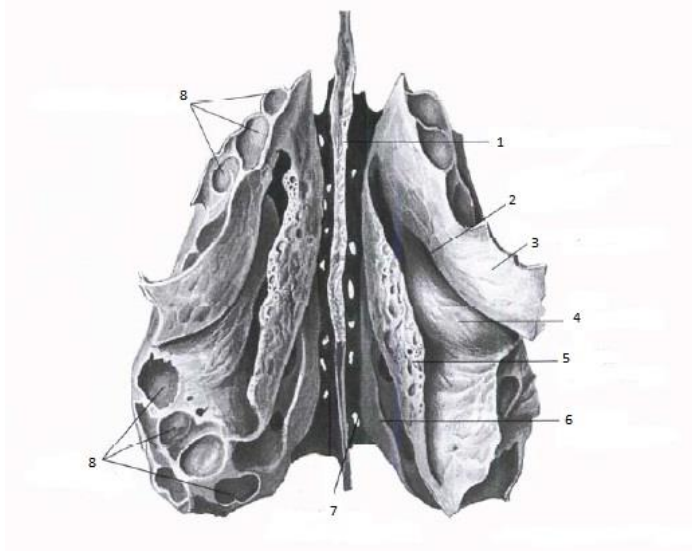
1.	
2.	

3.	
4.	
5.	
6.	
7.	
8.	
9.	
10.	
11.	
12.	
13.	
14.	
15.	
16.	
17.	

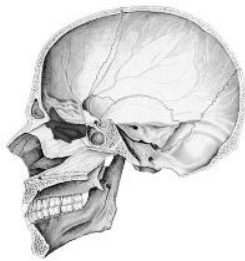
18.	
19.	

20.	
-----	--

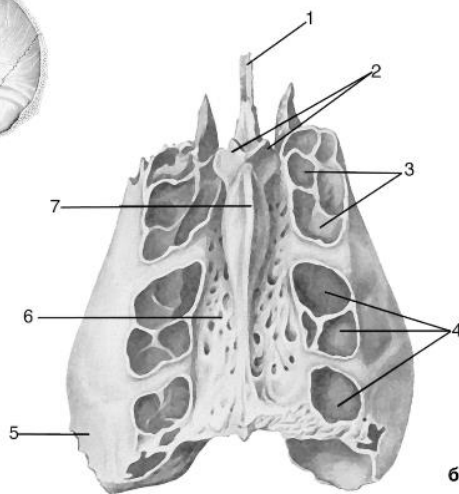
### Решітчаста кістка



1.	
2.	
3.	
4.	
5.	
6.	
7.	
8.	



а



б

1.	
2.	
3.	
4.	
5.	
6.	
7.	

**Матеріали для самоконтролю:** Череп, окремі кістки: клиноподібна, решітчаста.

## **СКРОНЕВА КІСТКА**

**Зміст теми:** Скронева кістка. Канали скроневої кістки.

### **Конкретні цілі:**

- застосовувати анатомічну термінологію для позначення кісток мозкового черепу, пояснення їх топографії;
- застосовувати анатомічні площини і вісі для пояснення топографії скроневої кістки та її окремих частин;
- аналізувати механізми розвитку кісток основи черепу в ембріогенезі;
- застосовувати класифікацію кісток для аналізу будови скроневої кістки;
- описати і продемонструвати будову скроневої кістки;
- вміти визначати приналежність скроневої кістки до правої або лівої половини голови.
- описати та продемонструвати канали скроневої кістки

### **Теоретичні питання до заняття:**

1. Скронева кістка: частини.
2. Барабанна частина: її будова, описати і продемонструвати на ізольованому препараті та на черепі.
3. Лускова частина: її будова, описати і продемонструвати на ізольованому препараті та на черепі.
4. Передня поверхня кам'янистої частини: її будова, описати і продемонструвати на ізольованому препараті та на черепі.
5. Задня поверхня кам'янистої частини: її будова, описати і продемонструвати на ізольованому препараті та на черепі.
6. Нижня поверхня кам'янистої частини: її будова, описати і продемонструвати на ізольованому препараті та на черепі.
7. Соскоподібний відросток: його будова, описати і продемонструвати на ізольованому препараті та на черепі.
8. Канали скроневої кістки.

9. Описати і продемонструвати хід каналу лицевого нерва і його відгалуження.
10. Описати і продемонструвати хід сонного каналу і його відгалуження.
11. Описати і продемонструвати хід м'язово-трубного каналу і його півканалів.
12. Описати і продемонструвати хід барабанного і соскоподібного каналців.

### ЗАВДАННЯ ДЛЯ САМОСТІЙНОЇ РОБОТИ:

- навчитися орієнтувати окремі скроневі кістки черепа відповідно їх анатомічному положенню;
- знайти на кістках та черепі вказані структури (див. перелік термінів);
- знайти на ізольованій скроневій кістці та черепі основні канали та знати їх вміст

### НАПИСАТИ ЛАТИНСЬКІ ТЕРМІНИ:

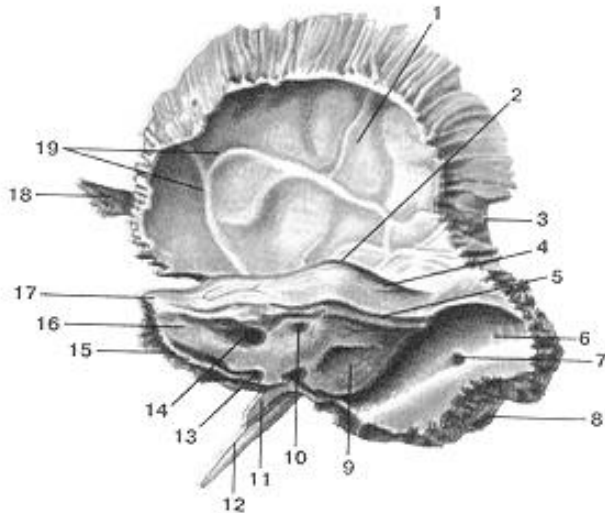
Латинські терміни (написати самостійно)	Українські терміни
	Сконева кістка Кам'яниста частина скроневої кістки Верхній край кам'янистої частини Борозна верхньої кам'янистої пазухи Задній край кам'янистої частини Борозна нижньої кам'янистої пазухи Передній край кам'янистої частини Борозна нижньої кам'янистої пазухи Передня поверхня кам'янистої частини Покрівля барабанної порожнини Трійчасте втиснення Розвір каналу великого кам'янистого нерва Борозна великого кам'янистого нерва Розвір каналу малого кам'янистого нерва Борозна малого кам'янистого нерва



	Задня поверхня кам'янистої частини Внутрішній слуховий отвір Внутрішній слуховий хід Піддугова ямка Нижня поверхня кам'янистої частини Яремна ямка Шилоподібний відросток Шило-соскоподібний отвір Кам'яниста ямочка Зовнішній отвір сонного каналу Внутрішній отвір сонного каналу Соскоподібний відросток (скроневої кістки) Борозна сигмоподібної пазухи Соскоподібна вирізка Соскоподібний отвір Барабанна частина Лускова частина Виличний відросток Суглобовий горбок Нижньощелепна ямка Зовнішній слуховий отвір Зовнішній слуховий хід
--	---

**ПОЗНАЧИТИ**

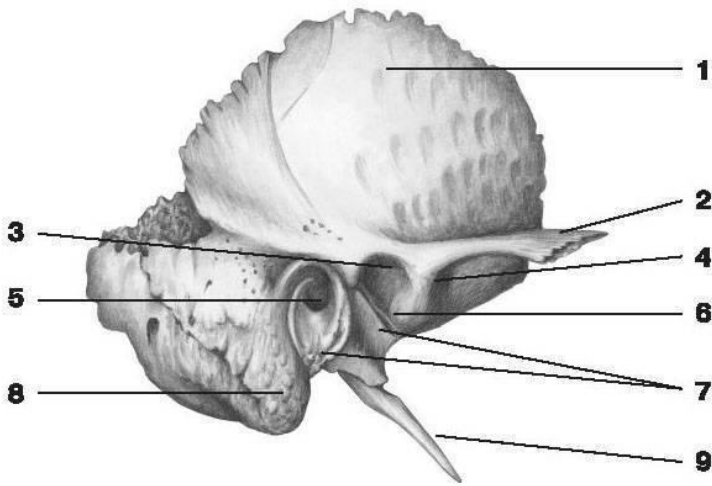
Скронева кістка



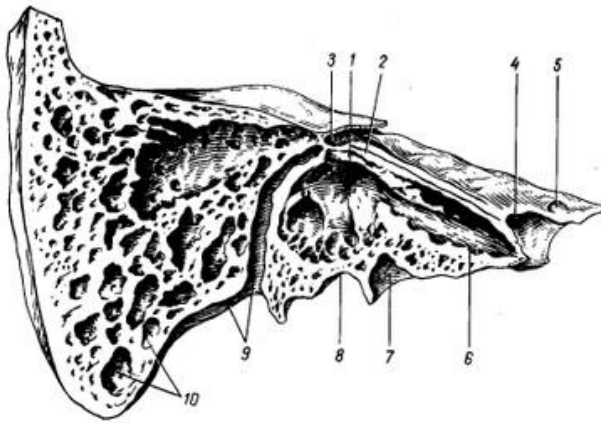
1.	
2.	

3.	
4.	
5.	
6.	
7.	
8.	
9.	
10.	
11.	
12.	
13.	
14.	
15.	
16.	
17.	
18.	
19.	

Скронева кістка

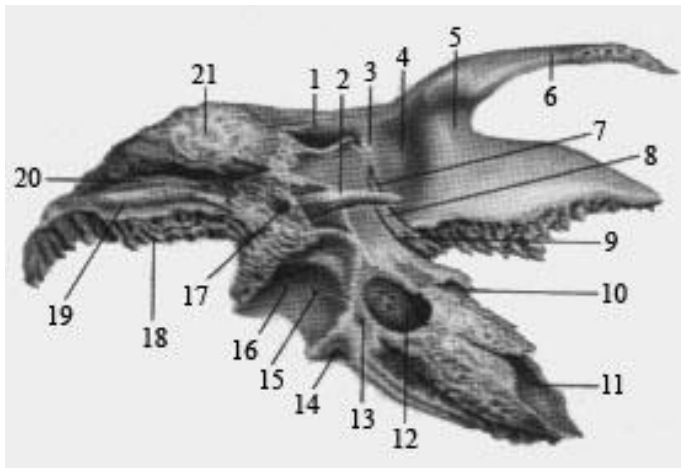


1.	
2.	
3.	
4.	
5.	
6.	
7.	
8.	
9.	



Скронева кістка, вид зсередини

1.	
2.	
3.	
4.	
5.	
6.	
7.	
8.	
9.	
10.	



1.	
2.	
3.	
4.	

5.	
6.	
7.	
8.	
9.	
10.	
11.	
12.	
13.	
14.	
15.	
16.	
17.	
18.	
19.	
20.	
21.	

Матеріали для самоконтролю: Череп, скронева кістка.

## **КІСТКИ ЛИЦЯ**

**Зміст теми:** Будова кісток, що утворюють лицевий череп: нижньої щелепи, верхньої щелепи, виличної, носової, піднебінної, слъзової, під'язикової кісток, лемішу, нижньої носової раковини.

### **Конкретні цілі:**

- застосовувати анатомічну термінологію для позначення кісток лиця, пояснення їх топографії;
- застосовувати анатомічні площини і вісі для пояснення топографії кісток лиця та їх окремих частин;
- аналізувати механізми розвитку кісток лиця в ембріогенезі;
- застосовувати класифікацію кісток для аналізу будови кісток лиця;
- описати і продемонструвати будову кісток лиця;
- вміти визначати приналежність кісток до правої або лівої половини голови.

### **Теоретичні питання до заняття:**

1. Лицевий череп: кістки які його утворюють; назвати і продемонструвати на препараті. Особливості розвитку кісток лицевого черепа.
2. Верхня щелепа: поверхні, їх будова: описати і продемонструвати на ізольованому препараті та на черепі.
3. Верхня щелепа: відростки, їх будова: описати і продемонструвати на ізольованому препараті та на черепі.
4. Контрфорси верхньої щелепи.
5. Вікові особливості верхньої щелепи.
6. Нижня щелепа: частини, їх будова: описати і продемонструвати на ізольованому препараті та на черепі.
7. Вікові особливості нижньої щелепи.
8. Нижня носова раковина, леміш, під'язикова кістка: їх будова: описати і продемонструвати положення в черепі.

9. Сльозова, носова, вилична, піднебінна кістки: їх будова: описати і продемонструвати положення в черепі.

### ЗАВДАННЯ ДЛЯ САМОСТІЙНОЇ РОБОТИ:

- навчитися орієнтувати окремі кістки лиця відповідно їх анатомічному положенню;
- знайти на кістках вказані структури (див. перелік термінів);
- знайти на черепі та ізольованих кістках контрфорси верхньої та нижньої щелепи.

### НАПИСАТИ ЛАТИНСЬКІ ТЕРМІНИ:

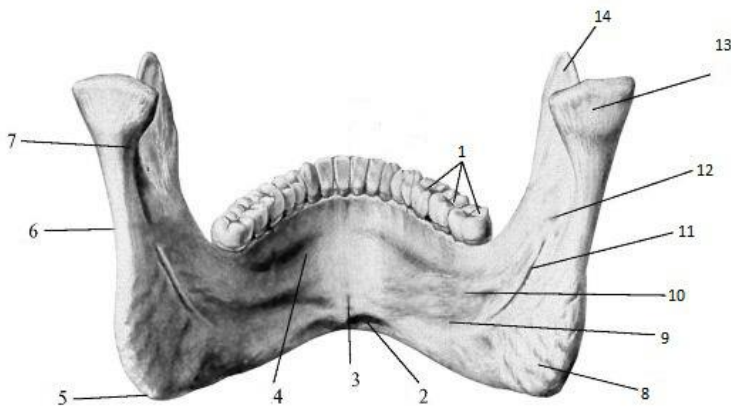
Латинські терміни (написати самостійно)	Українські терміни
	Верхня щелепа Тіло верхньої щелепи Очноямкова поверхня Підочноямкова борозна верхньої щелепи Підочноямковий канал верхньої щелепи Підочноямковий край тіла верхньої щелепи Передня поверхня тіла верхньої щелепи Підочноямковий отвір верхньої щелепи Носова вирізка Підскронева поверхня тіла верхньої щелепи Горб верхньої щелепи Коміркові отвори Носова поверхня тіла верхньої щелепи Сльозова борозна Верхньощелепний роз твір Лобовий відросток верхньої щелепи Виличний відросток верхньої щелепи Піднебінний відросток верхньої щелепи Комірковий відросток

	<p> Зубні комірки  Нижня щелепа  Тіло нижньої щелепи  Коміркова частина  Коміркова дуга нижньої щелепи  Зубні комірки  Основа нижньої щелепи  Підборідний виступ нижньої щелепи  Підборідний горбок  Підборідний отвір  Двочеревцева ямка нижньої щелепи  Щелепно-під'язикова лінія нижньої щелепи  Під'язикова ямка  Піднижньощелепна ямка  Гілка нижньої щелепи  Кут нижньої щелепи  Жувальна горбистість  Крилоподібна горбистість  Вирізка нижньої щелепи  Виростковий відросток нижньої щелепи  Головка нижньої щелепи  Шийка нижньої щелепи  Крилоподібна ямка нижньої щелепи  Вінцевий відросток нижньої щелепи  Отвір нижньої щелепи  Канал нижньої щелепи  Нижня носова раковина  Сльозова кістка  Носова кістка  Леміш  Піднебінна кістка  Перпендикулярна пластинка  Клино-піднебінна вирізка  Пірамідний відросток  Горизонтальна пластинка  Вилична кістка  Бічна поверхня  Скронева поверхня  Очноямкова поверхня  Лобовий відросток  Скроневий відросток  Вилично-очноямковий отвір </p>
--	---

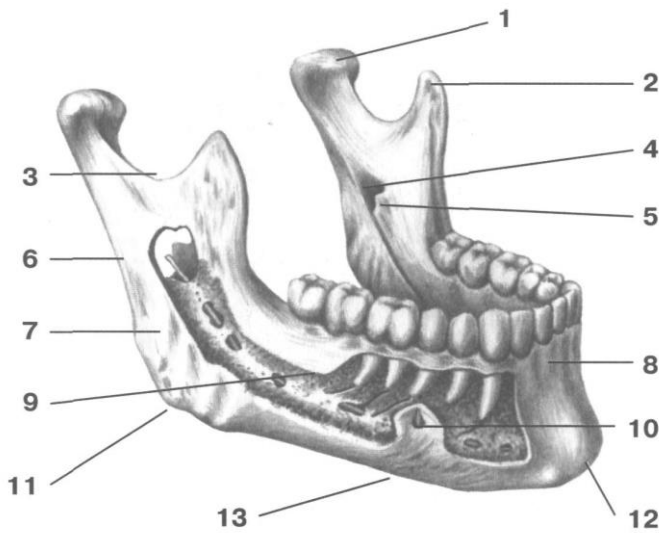
	Вилично-лицевий отвір Вилично-скроневий отвір Під'язикова кістка Тіло під'язикової кістки Малий ріг Великий ріг
--	--

**ПОЗНАЧИТИ**

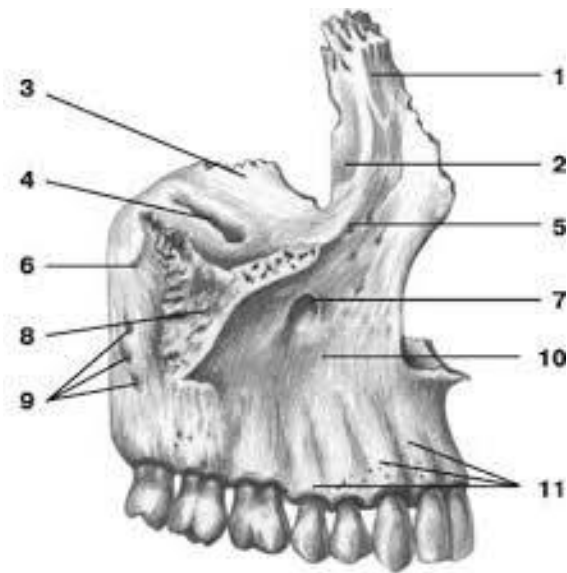
Нижня щелепа, вид зсередини



1.	
2.	
3.	
4.	
5.	
6.	
7.	
8.	
9.	
10.	
11.	
12.	
13.	
14.	

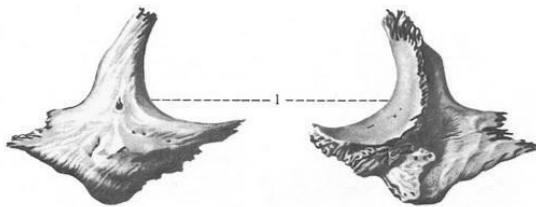


1.	
2.	
3.	
4.	
5.	
6.	
7.	
8.	
9.	
10.	
11.	
12.	
13.	

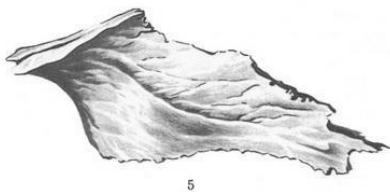
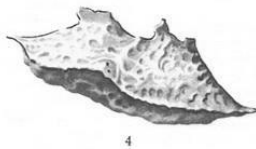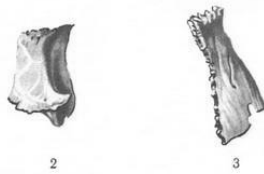


### Верхня щелепа

1.	
2.	
3.	
4.	
5.	
6.	
7.	
8.	
9.	
10.	
11.	



1.	
2.	
3.	
4.	
5.	



**Матеріали для самоконтролю:** Череп, окремі кістки: верхня щелепа, нижня щелепа, носова, піднебілля, вилична, слъозова, під'язикова, леміш, нижня носова раковина.

## **СКЛЕПІННЯ, ЗОВНІШНЯ ТА ВНУТРІШНЯ ОСНОВИ. ОЧНА ЯМКА.**

**Зміст теми:** Склепіння черепа, зовнішня та внутрішня основи черепа.

Передня, середня і задня черепні ямки, очна ямка.

### **Конкретні цілі:**

- застосовувати анатомічну термінологію для позначення утворів склепіння черепа, його зовнішньої та внутрішньої основи, пояснення їх топографії;
- застосовувати анатомічні площини і вісі для пояснення топографії склепіння черепа, його зовнішньої та внутрішньої основи, очної ямки;
- розуміти взаєморозташування окремих кісток черепа, що утворюють його склепіння, зовнішньої та внутрішньої основи, очну ямку;
- вміти описати і продемонструвати будову кісток склепіння черепа, його зовнішньої та внутрішньої основи, очної ямки;
- знати розташування та вміст отворів зовнішньої та в внутрішньої основи черепа;
- знати сполучення очної ямки.

### **Теоретичні питання до заняття:**

1. Очна ямка: межі очноямкового входу: описати і продемонструвати на препараті черепа.
2. Очна ямка: стінки, описати і продемонструвати на препараті черепа.
3. Очна ямка: сполучення: описати і продемонструвати на препараті черепа.
4. Анатомічні утворення внутрішньої і зовнішньої поверхні склепіння черепа: описати і продемонструвати на препараті.
5. Анатомічні утворення зовнішньої основи черепа: описати і продемонструвати на препараті.
6. Внутрішня основа черепа: межі, будова, сполучення передньої черепної ямки: описати і продемонструвати на препараті.



7. Внутрішня основа черепа: межі, будова, сполучення середньої черепної ямки: описати і продемонструвати на препараті.
8. Внутрішня основа черепа: межі, будова, сполучення задньої черепної ямки: описати і продемонструвати на препараті.

### **ЗАВДАННЯ ДЛЯ САМОСТІЙНОЇ РОБОТИ:**

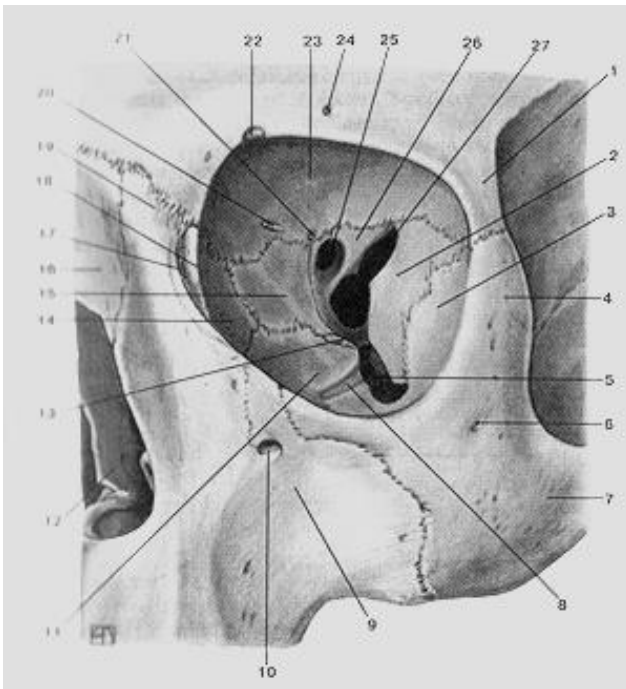
- знайти на черепі борозни основних синусів твердої мозкової оболонки;
- знайти на черепі основні отвори та знати їх вміст;
- встановити, якими кістками утворені стінки очної ямки.

### **НАПИСАТИ ЛАТИНСЬКІ ТЕРМІНИ:**

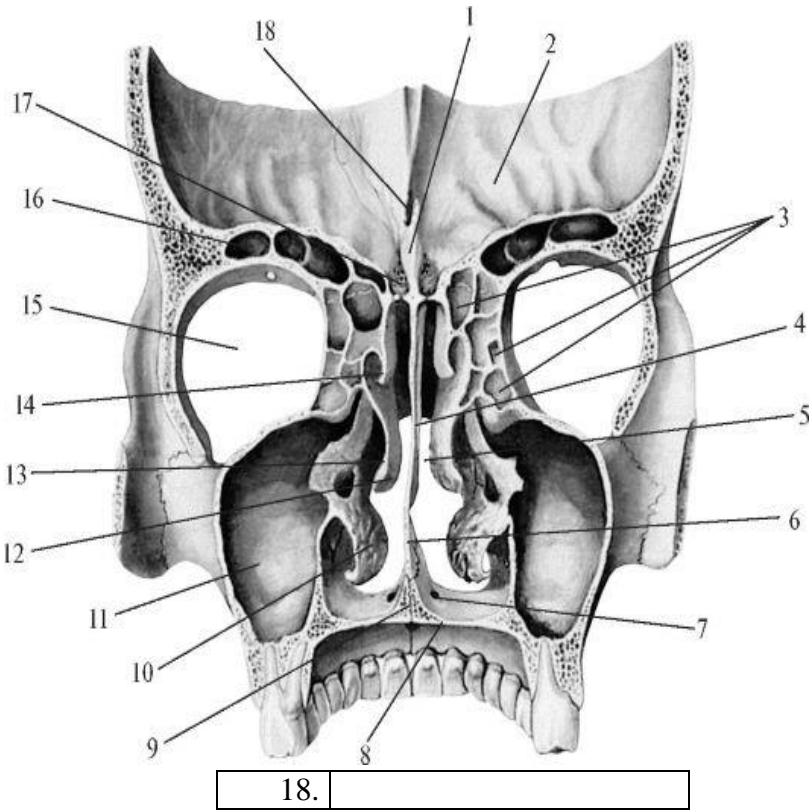
Латинські терміни (написати самостійно)	Українські терміни
	Склепіння черепа Передня черепна ямка Середня черепна ямка Задня черепна ямка Борозна верхньої стрілової пазухи Борозна поперечної пазухи Борозна сигмоподібної пазухи Зовнішня основа черепа Рваний отвір Яремний отвір Сонний канал скроневої кістки М'язово-трубний канал Очна ямка Очноямковий вхід Надочноямковий край Підочноямковий край Стінки очної ямки Передній решітчастий отвір Задній решітчастий отвір Нижня очноямкова щілина

### **ПОЗНАЧИТИ**

**Очна ямка**

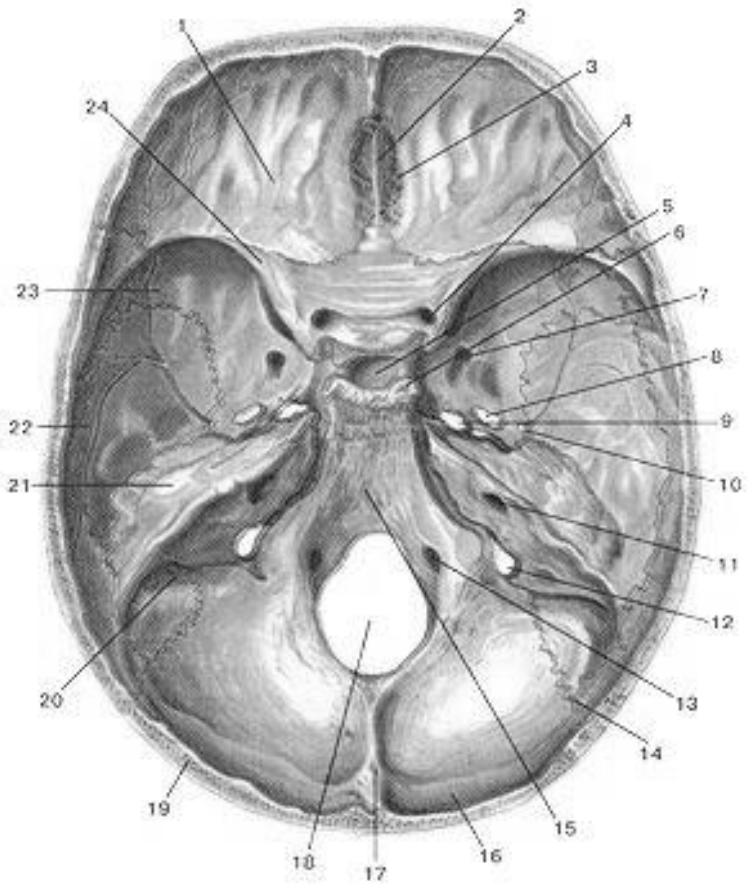


1.		1.	
2.		2.	
3.		3.	
4.		4.	
5.		5.	
6.		6.	
7.		7.	
8.		8.	
9.		9.	
10.		10.	
11.		11.	
12.		12.	
13.		13.	
14.		14.	



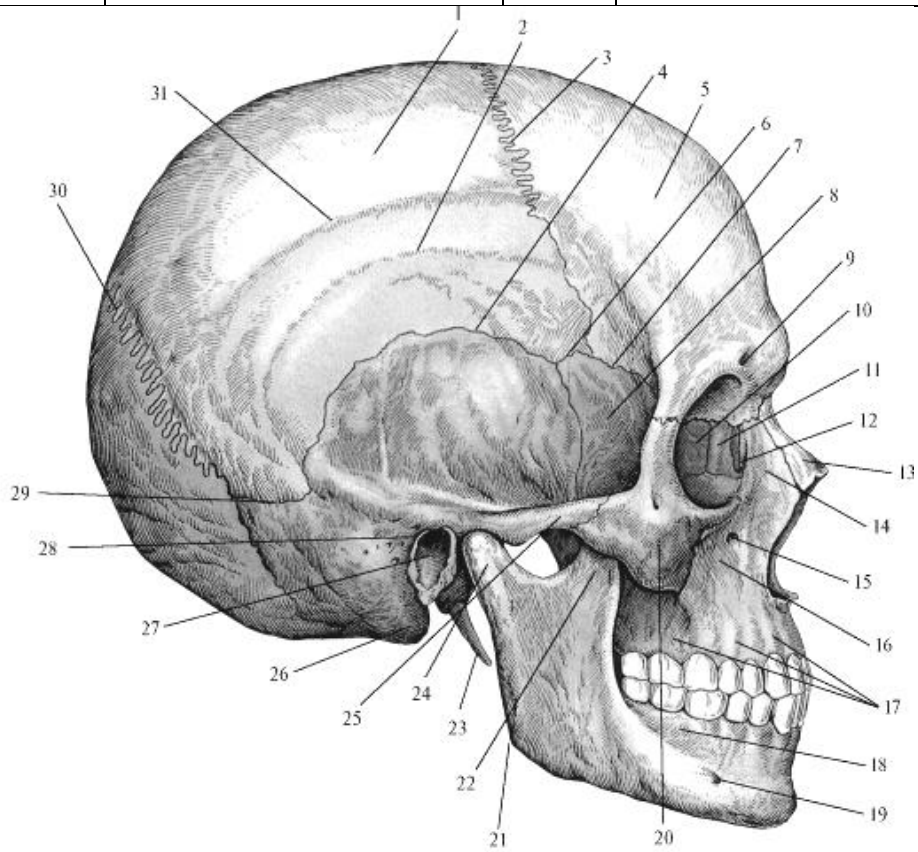
1.	
2.	
3.	
4.	
5.	
6.	
7.	
8.	
9.	
10.	
11.	
12.	
13.	
14.	
15.	
16.	
17.	

**Внутрішня основа черепу**





9.		27	
10.		28	
11.		29	
12.		30	
13.		31	
14.		32	
15.		33	
16.		34	
17.		35	
18.		36	



1.		17	
2.		18	
3.		19	
4.		20	
5.		21	
6.		22	
7.		23	
8.		24	
9.		25	
10.		26	
11.		27	
12.		28	
13.		29	
14.		30	
15.		31	
16.			

**Вкажіть, якими кістками утворені стінки очної ямки:**

Верхня – \_\_\_\_\_

Нижня – \_\_\_\_\_

Латеральна - \_\_\_\_\_

Медіальна – \_\_\_\_\_

**Матеріали для самоконтролю: Череп.**

## **ПОРОЖНИНА НОСА. КІСТКОВЕ ПІДНЕБІННЯ. СКРОНЕВА, ПІДСКРОНЕВА І КРИЛОПІДНЕБІННА ЯМКИ**

**Зміст теми:** Кісткова носова порожнина, скронева, підскронева, крило-піднебінна ямки.

### **Конкретні цілі:**

- розуміти взаєморозташування окремих кісток, що утворюють носову порожнину, скроневу, підскроневу та крилопіднебінну ямки;
- застосовувати анатомічну термінологію для позначення структур носової порожнини, скроневої, підскроневої і крилопіднебінної ямок;
- Застосовувати анатомічні площини і вісі для пояснення топографії структур носової порожнини, скроневої, підскроневої і крилопіднебінної ямок;
- знати стінки та сполучення носової порожнини, скроневої, підскроневої і крилопіднебінної ямок.

### **Теоретичні питання до заняття:**

1. Скронева ямка: межі, стінки: описати і продемонструвати на препараті черепа.
2. Підскронева ямка: межі, стінки, сполучення: описати і продемонструвати на препараті черепа.
3. Крило-піднебінна ямка: межі, стінки, описати і продемонструвати на препараті черепа.
4. Крило-піднебінна ямка: сполучення: описати і продемонструвати на препараті черепа.
5. Очна ямка: межі очноямкового входу, стінки, описати і продемонструвати на препараті черепа.
6. Очна ямка: сполучення: описати і продемонструвати на препараті черепа.
7. Носова порожнина: межі входу і виходу носової порожнини: описати і продемонструвати на препараті черепа.

8. Носова порожнина: її стінки: описати і продемонструвати на препараті черепа.
9. Носові ходи: їх будова, сполучення: описати і продемонструвати на препараті черепа.

### **ЗАВДАННЯ ДЛЯ САМОСТІЙНОЇ РОБОТИ:**

- Встановити, якими кістками утворені стінки носової порожнини, скроневої, підскроневої, крилопіднебінної ямок;
- Знайти на черепі та малюнках параназальні синуси та їх сполучення;
- Намалювати схему сполучень параназальних синусів з носовими ходами;
- Знайти на черепі крилопіднебінну ямку та отвори, через які вона сполучається з основними порожнинами та основою черепа.

### **НАПИСАТИ ЛАТИНСЬКІ ТЕРМІНИ:**

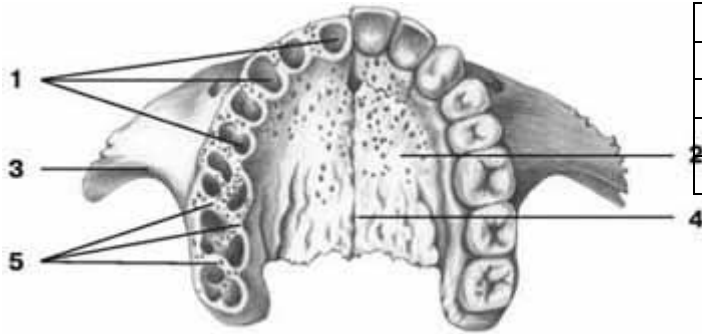
Латинські терміни (написати самостійно)	Українські терміни
	Кісткова носова порожнина Стінки кісткової носової порожнини Хоани Верхній носовий хід Середній носовий хід Нижній носовий хід Спільний носовий хід Кісткове піднебіння Великий піднебінний канал Малі піднебінні отвори Різцевий канал Сконева ямка Стінки скроневої ямки Вилична дуга Підскронева ямка Стінки підскроневої ямки Крило-піднебінна ямка Стінки крило-піднебінної ямки Кісткова носова порожнина Стінки кісткової носової порожнини



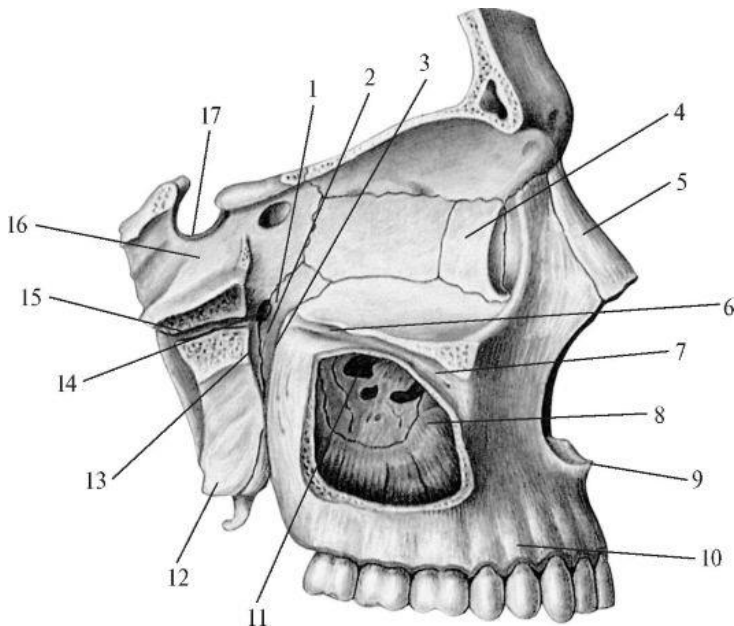
	Хоани Верхній носовий хід Середній носовий хід Нижній носовий хід Спільний носовий хід
--	--

**ПОЗНАЧИТИ**

Кісткове піднебіння

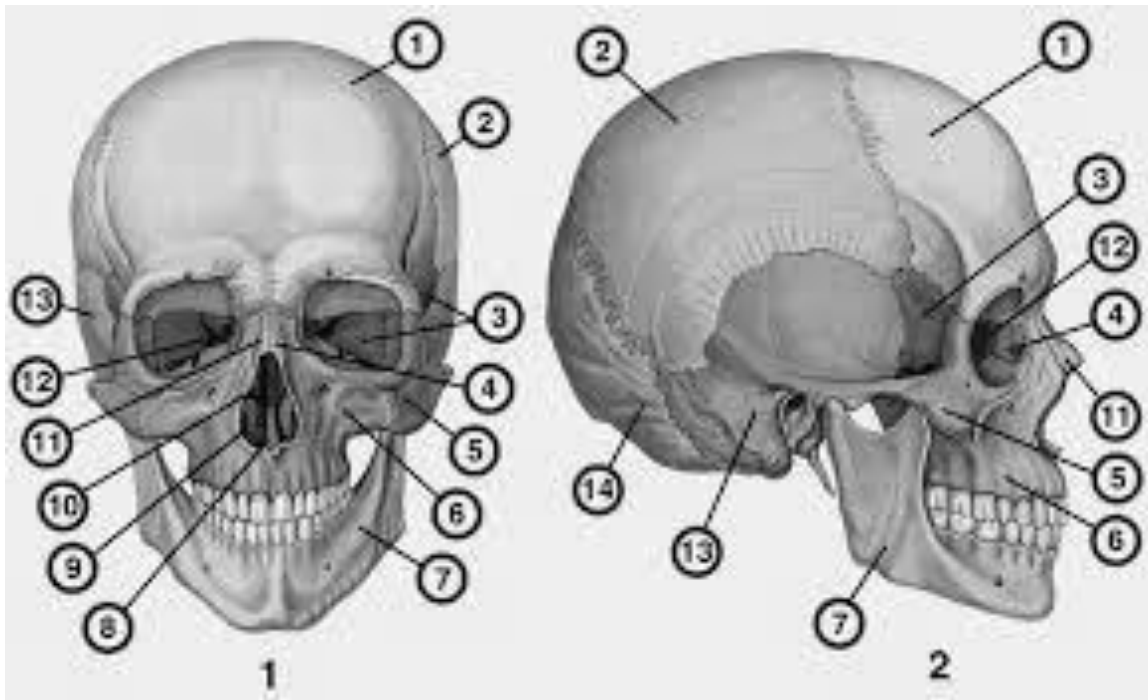


1.	
2.	
3.	
4.	
5.	



3.	
4.	
5.	
6.	
7.	
8.	
9.	
10.	
11.	
12.	
13.	
14.	
15.	
16.	
17.	

1.	
2.	



	1	2
1.		
2.		
3.		
4.		
5.		
6.		
7.		
8.		
9.		
10.		
11.		
12.		
13.		
14.		

**Вкажіть, якими кістками утворені стінки носової порожнини:**

Носова перегородка - \_\_\_\_\_

Верхня – \_\_\_\_\_

Нижня – \_\_\_\_\_

Латеральна - \_\_\_\_\_

\_\_\_\_\_

**Вкажіть, з чим сполучаються носові ходи:**

Найвищий носовий хід (якщо є) - \_\_\_\_\_

Верхній носовий хід - \_\_\_\_\_

Середній носовий хід - \_\_\_\_\_

\_\_\_\_\_

Нижній носовий хід - \_\_\_\_\_

**Крізь які отвори чи канали крило піднебінна ямка сполучається з:**

Порожниною черепа - \_\_\_\_\_

Носовою порожниною - \_\_\_\_\_

Ротовою порожниною - \_\_\_\_\_

Очною ямкою - \_\_\_\_\_

Основою черепа - \_\_\_\_\_

**Матеріали для самоконтролю: Череп.**

## **ТЕМА: ЗАГАЛЬНА АРТРОЛОГІЯ.**

### **З'ЄДНАННЯ ЧЕРЕПА. ЧЕРЕП В ЦІЛОМУ.**

**Зміст теми:** Розвиток з'єднань в філо-і онтогенезі. Класифікація з'єднань. Види синартрозів: волокнисті з'єднання (синдесмози) – мембрани, зв'язки, шви, тім'ячки; хрящові з'єднання (синхондрози) – постійні, тимчасові, гіалінові, волокнисті, симфіз, кісткові з'єднання (синостози). Діартрози (синовіальні з'єднання, суглоби): визначення, основні ознаки суглоба, їх характеристика. Додаткові компоненти суглобів. Класифікація суглобів за будовою, формою суглобових поверхнь, за функцією. Прості, складні, комплексні і комбіновані суглоби: їх характеристика. Види рухів і їх аналіз (осі рухів, площини рухів). Одноосьові, двоосьові і триосьові суглоби, їх види, характеристика рухів в кожному виді суглоба. Класифікація з'єднань черепа. Синдесмози черепа: шви, їх види і характеристика. Синхондрози черепа: їх види, характеристика, вікові особливості. Суглоби черепа: скронево-нижньощелепний суглоб. Вікові особливості з'єднання черепа: тім'ячки, їх види, будова, терміни окостеніння.

#### **Конкретні цілі:**

- знати принципи будови та класифікації з'єднань кісток;
- застосовувати анатомічні вісі для пояснення рухів у суглобах;
- застосовувати анатомічну термінологію для позначення синхондрозів, швів та суглобів черепа, пояснення їх топографії;
- аналізувати механізми розвитку з'єднань кісток в ембріогенезі;
- застосовувати класифікацію з'єднань кісток для аналізу будови скронево-нижньощелепного суглобу, швів та синхондрозів черепа;
- описати і продемонструвати будову скронево-нижньощелепного суглобу, швів та синхондрозів черепа.

#### **Теоретичні питання до заняття:**

1. Класифікація з'єднань кісток: неперервні та перервні з'єднання.
2. Розвиток з'єднань кісток в філо- і онтогенезі.

3. Синдесмози: визначення, види, приклади.
4. Синхондрози: визначення, класифікація, приклади.
5. Синостози: визначення, утворення, приклади.
6. Суглоб: визначення, основні компоненти суглоба: описати і продемонструвати на препаратах.
7. Додаткові компоненти суглобів: назвати, описати і продемонструвати на препаратах.
8. Анатомічна класифікація суглобів: прості та складні суглоби, комплексні, комбіновані, визначення і приклади.
9. Назвати головні осі і рухи, які здійснюються в суглобі навколо цих осей.
10. Класифікація суглобів за кількістю рухів.
11. Одноосьові суглоби: визначення, види одноосьових суглобів за формою суглобових поверхонь, функції, приклади, продемонструвати на препаратах.
12. Двоосьові суглоби: визначення, види двоосьових суглобів за формою суглобових поверхонь, функції, приклади, продемонструвати на препаратах.
13. Багатоосьові суглоби: визначення, види багатоосьових суглобів за формою суглобових поверхонь, функції, приклади, продемонструвати на препаратах.
14. Шви черепа.
15. Синхондрози черепа
16. Висково-нижньощелепний суглоб

### **ЗАВДАННЯ ДЛЯ САМОСТІЙНОЇ РОБОТИ:**

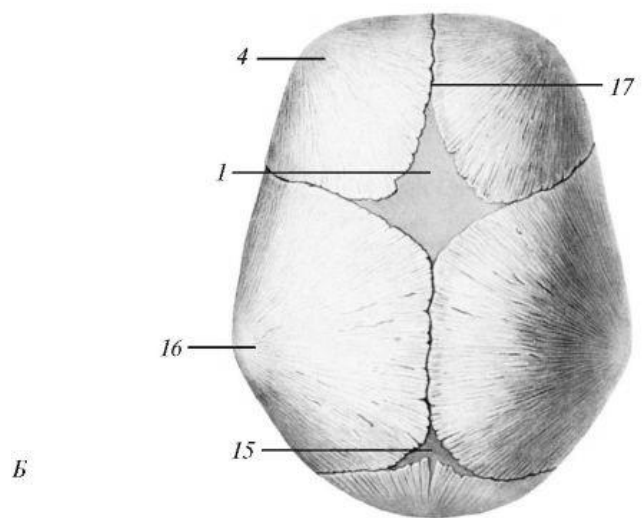
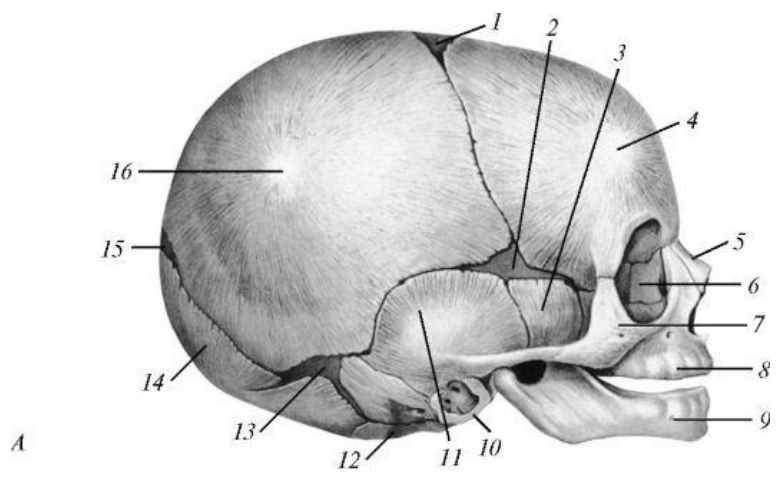
- намалювати схему класифікації безперервних з'єднань;
- намалювати схему простого суглобу;
- на прикладі плечового суглобу знайти основні вісі та навчитися демонструвати рухи навколо них;

- на черепі знайти основні шви та місця розташування синхондрозів;
- навчитися демонструвати на черепі рухи, що можливо виконати у скронево-нижньощелепного суглобу.

**НАПИСАТИ ЛАТИНСЬКІ ТЕРМІНИ:**

Латинські терміни (написати самостійно)	Українські терміни
	Нерепервне з'єднання Фіброзна з'єднання Хрящове з'єднання Кісткове з'єднання Перервне з'єднання (суглоб) Суглобова поверхня Суглобова капсула Суглобова порожнина Суглобова сумка Простий суглоб Складний суглоб Комплексний суглоб Комбінований суглоб Циліндричний суглоб Блокоподібний суглоб Еліпсоїдний суглоб Виростковий суглоб Шароподібний суглоб Симфіз Вінцевий шов черепа Стріловий шов черепа Ламбдоподібне шво черепа Тім'ячка черепа Синхондрози черепа Скронево-нижньощелепний суглоб Атланта-потиличний суглоб

**ПОЗНАЧИТИ**



	A	Б
1.		
2.		
3.		
4.		
5.		
6.		
7.		
8.		
9.		
10.		
11.		
12.		
13.		
14.		
15.		
16.		
17.		

## Скровоносно-щелепний суглоб

Назва суглобу \_\_\_\_\_

Анатомічна класифікація (потрібно підкреслити):

Простий, складний, комплексний, комбінований з

Суглобові поверхні:

Проксимальна

Дистальна

Біомеханічна класифікація (потрібно підкреслити):

Одновісьовий, двовісьовий, трьохвісьовий

Рухи навколо (якщо є):

Axis

frontalis \_\_\_\_\_

Axis

sagittalis \_\_\_\_\_

Axis verticalis

Додаткові

рухи \_\_\_\_\_

Додаткові елементи суглобу:

Внутрішньокапсулярні зв'язки

Капсулярні зв'язки

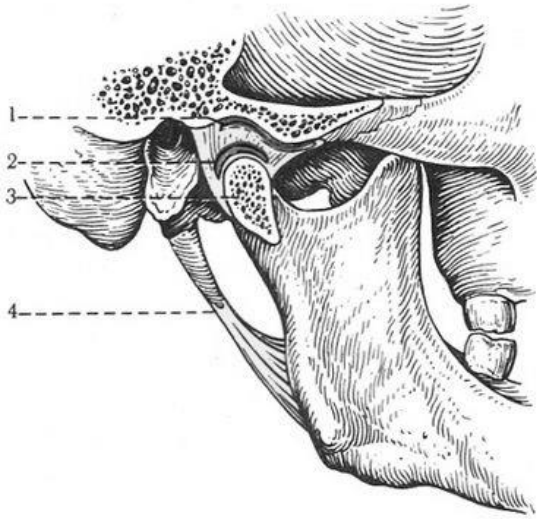
Позакапсулярні зв'язки

Інше

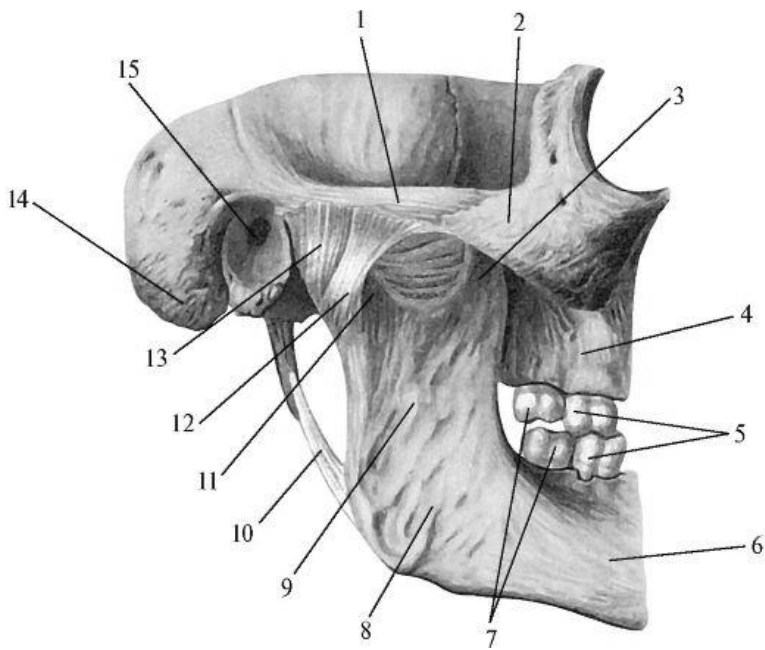
\_\_\_\_\_

\_\_\_\_\_





1.	
2.	
3.	
4.	



1.	
2.	
3.	
4.	
5.	
6.	
7.	
8.	
9.	
10.	
11.	
12.	
13.	
14.	
15.	

**Матеріали для самоконтролю:** Таблиці, схеми, малюнки, анатомічні препарати: скелет, череп, вологі препарати суглобів

## **З'ЄДНАННЯ ХРЕБТОВОГО СТОВПА. ХРЕБТОВИЙ СТОВП ЯК ЦІЛЕ.**

**Зміст теми:** Класифікація з'єднань хребтового стовпа. Синдесмози, синхондрози і синостози хребтового стовпа: їх характеристика і будова. Суглоби хребтового стовпа: серединний атланта-осьовий суглоб, бічний атланта-осьовий суглоб, дуговідросткові суглоби, попереково-крижовий суглоб, крижово-куприковий суглоб: їх будова. Хребтовий стовп в цілому. Вікові, статеві особливості хребта в цілому. Вплив спорту, праці, соціальних факторів і екологічних чинників на хребет в цілому.

### **Конкретні цілі:**

- застосовувати класифікацію з'єднань кісток для пояснення будови з'єднань хребтового стовпа та атланта-потитичного суглобу;
- застосовувати анатомічні вісі для пояснення рухів, які відбуваються у хребті;
- розуміти значення анатомічних та причини появи патологічних згинів хребтового стовпа.
- .

### **Теоретичні питання до заняття:**

1. Назвати види сполучень хребтового стовпа, продемонструвати їх на препаратах.
2. З'єднання між тілами хребців: класифікація, будова міжхребцевого диску, його функціональне значення;
3. Зв'язки, що укріплюють з'єднання між тілами хребців: описати і продемонструвати на препараті.
4. З'єднання між відростками та дугами хребців: класифікація, будова, зв'язки.
5. З'єднання між крижовою кісткою і куприком: класифікація, будова, зв'язки крижово-куприкового з'єднання: описати і продемонструвати

на препараті. Вікові та статеві особливості крижово-куприкового з'єднання.

6. З'єднання між I і II шийними хребцями: будова, класифікація, рухи.

7. З'єднання черепа з хребтом: будова, класифікація, рухи.

### **ЗАВДАННЯ ДЛЯ САМОСТІЙНОЇ РОБОТИ:**

- навчитися знаходити на скелеті та грудній клітині місця прикріплення зв'язок;
- демонструвати на скелеті та окремих кістках суглобові поверхні, що утворюють атланта-потиличний та атланта-вісьові суглоби;
- демонструвати на скелеті та окремих кістках рухи, що можна виконати у атланта-потиличному та атланта-вісьових суглобах;

### **НАПИСАТИ ЛАТИНСЬКІ ТЕРМІНИ:**

Українські терміни	Латинські терміни (написати самостійно)
Міжхребцевий диск Волокнисте кільце міжхребцевого диска Драглисте ядро міжхребцевого диска Передня поздовжня зв'язка (хребта ) Задня поздовжня зв'язка (хребта ) Міжостьова зв'язка(хребта ) Жовта зв'язка (хребта) Надостьова зв'язка (хребта) Поперечна зв'язка (хребта) Дуговідростковий суглоб Серединний атлантаосьовий суглоб Бічний атлантаосьовий суглоб Крижовокуприковий суглоб	

### **Атланта-потиличний суглоб**

Назва суглобу \_\_\_\_\_

Анатомічна класифікація (потрібно підкреслити):

Простий, складний, комплексний, комбінований з \_\_\_\_\_

Суглобові поверхні:

Проксимальна

---

Дистальна

---

Біомеханічна класифікація (потрібне підкреслити):

Одновісьовий, двовісьовий, трьохвісьовий

Рухи навколо (якщо є):

Axis

frontalis \_\_\_\_\_

Axis

sagittalis \_\_\_\_\_

Axis verticalis \_\_\_\_\_

Додатковаі

рухи \_\_\_\_\_

Додаткові елементи суглобу:

Внутрішньокапсулярні зв'язки

---

Капсулярні зв'язки

---

Позакапсулярні зв'язки

---

Інше

---

---

### Атланта-осьовий суглоб

Назва суглобу \_\_\_\_\_

Анатомічна класифікація (потрібне підкреслити):

Простий, складний, комплексний, комбінований з

---

Суглобові поверхні:

Проксимальна

---

Дистальна

---

Біомеханічна класифікація (потрібне підкреслити):

Одновісьовий, двовісьовий, трьохвісьовий

Рухи навколо (якщо є):

Axis

frontalis \_\_\_\_\_

Axis

sagittalis \_\_\_\_\_

Axis verticalis \_\_\_\_\_

Додатковаі

рухи \_\_\_\_\_

Додаткові елементи суглобу:

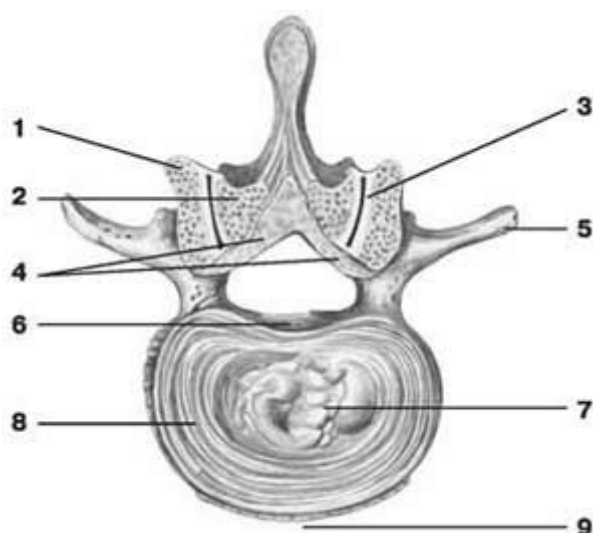
Внутрішньокапсулярні зв'язки

Капсулярні зв'язки

Позакапсулярні зв'язки

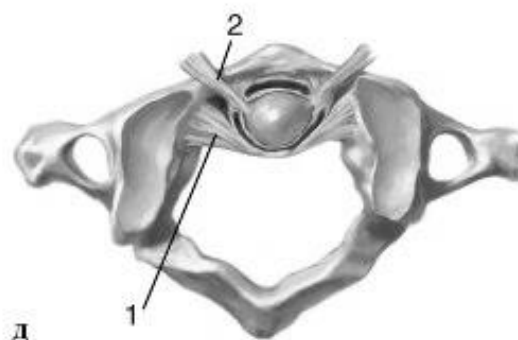
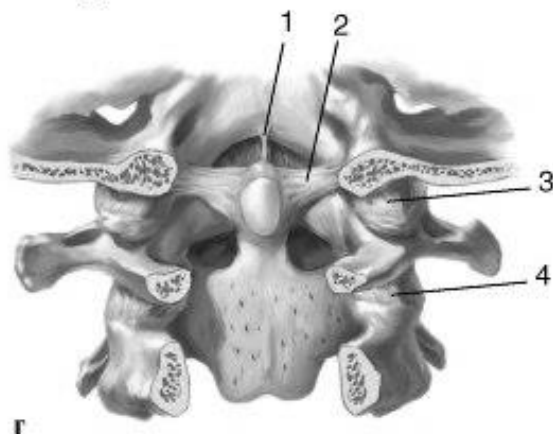
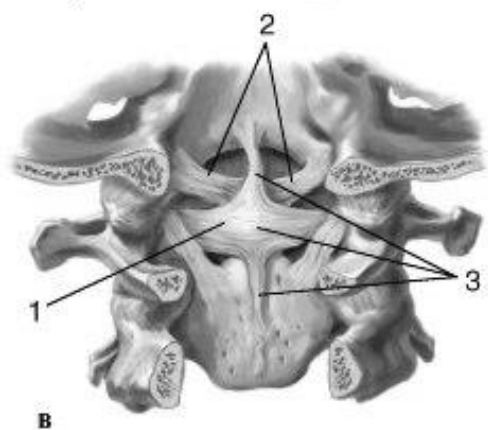
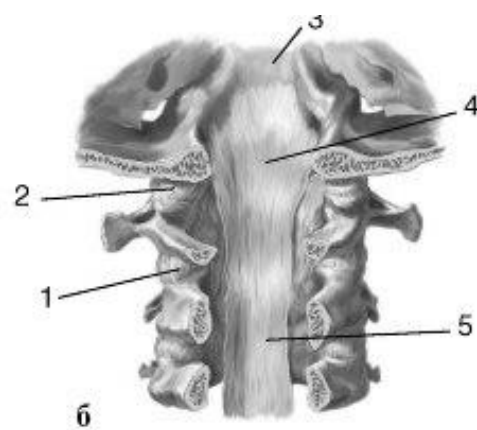
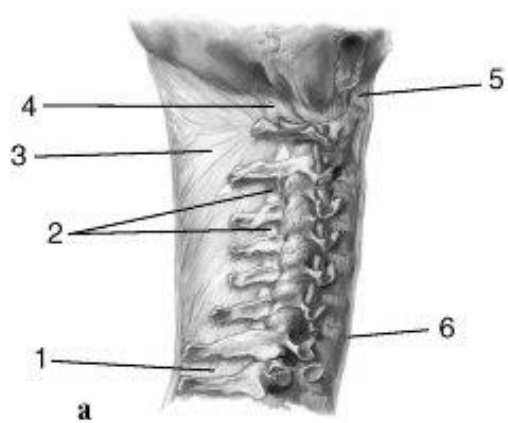
Інше

### ПОЗНАЧИТИ

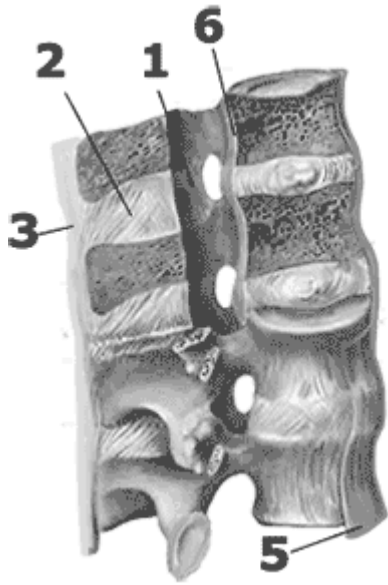


1.	
2.	
3.	
4.	
5.	
6.	
7.	
8.	
9.	

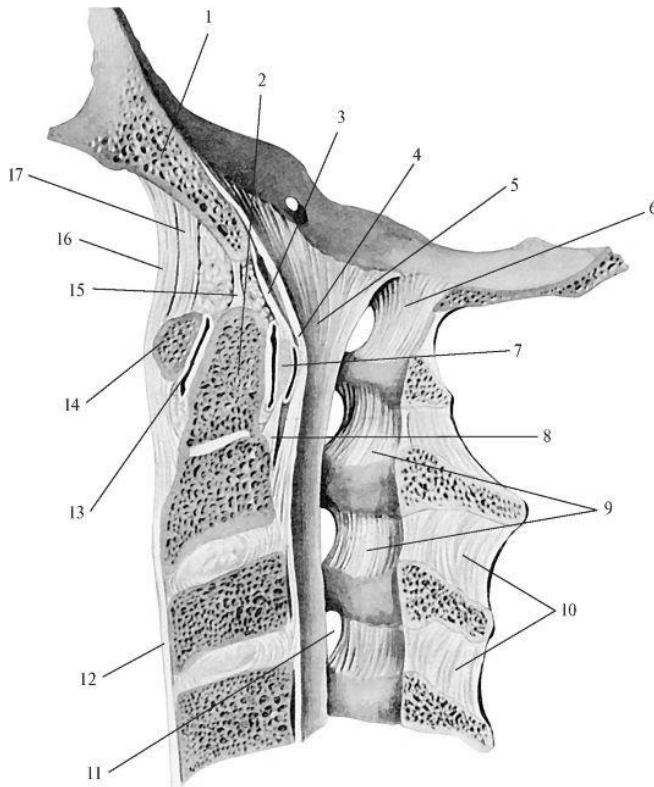




	А	Б	В	Г	Д
1.					
2.					
3.					
4.					
5.					
6.					



1.	
2.	
3.	
4.	
5.	
6.	



1.	
2.	
3.	
4.	
5.	
6.	
7.	
8.	
9.	
10.	
11.	
12.	
13.	
14.	
15.	
16.	
17.	

**Матеріали для самоконтролю:** Таблиці, схеми, малюнки, анатомічні препарати: скелет, перший та другий шийні хребці, череп (потилична кістка)



## **З'ЄДНАННЯ ГРУДНОЇ КЛІТКИ. ГРУДНА КЛІТКА В ЦІЛОМУ.З'ЄДНАННЯ ПОЯСУ ВЕРХНЬОЇ КІНЦІВКИ. ПЛЕЧОВИЙ СУГЛОБ.**

**Зміст теми:** З'єднання грудної клітки: синдесмози, синхондрози і суглоби (реброво-хребцеві суглоби, реброво-поперечні суглоби, груднинно-реброві суглоби): їх характеристика і будова. Грудна клітка в цілому, її будова. Вплив спорту, праці, соціальних факторів і екологічних чинників на будову грудної клітки в ціломуЗ'єднання верхньої кінцівки. З'єднання грудного пояса: синдесмози пояса верхньої кінцівки і суглоби пояса верхньої кінцівки (надплечо-ключичний суглоб і груднинно-ключичний суглоб), їх будова. З'єднання вільної верхньої кінцівки: плечовий суглоб.

Рентгенанатомія з'єднань верхньої кінцівки. Вплив спорту, праці, соціальних факторів і екологічних чинників на будову з'єднань кісток верхньої кінцівки.

### **Конкретні цілі:**

- застосовувати анатомічну термінологію для опису з'єднань грудної клітки та поясу верхньої кінцівки;
- демонструвати на скелеті рухи, що виконуються у суглобах, що утворюють грудну клітку.
- вміти відрізнити форму грудної клітки осіб з різною конституцією вміти демонструвати на скелеті структури кісток, що утворюють суглобові поверхні з'єднань верхньої кінцівки та місця прикріплення зв'язок;
- вміти демонструвати на вологих препаратах зв'язки верхньої кінцівки;
- розуміти бомеханіку суглобів поясу верхньої кінцівки;
- розуміти вплив спорту на розвиток верхньої кінцівки як органу праці.

### **Теоретичні питання до заняття:**

1. З'єднання між ребрами та грудниною: класифікація, їх будова.

2. З'єднання між ребрами і хребцями: види, їх будова, класифікація.
3. Хребет в цілому: будова, згини; вікові особливості.
4. Грудна клітка в цілому: будова, вікові, статеві та індивідуальні особливості.
5. З'єднання кісток плечового пояса: надплечово-ключичний суглоб, його суглобові поверхні;
6. Надплечово-ключичний суглоб, додаткові компоненти, межі прикріплення капсули;
7. Надплечово-ключичний суглоб: зв'язковий апарат, класифікація, рухи: описати і продемонструвати на препаратах;
8. Груднинно-ключичний суглоб, його суглобові поверхні;
9. Груднинно-ключичний суглоб: межі прикріплення капсули;
10. Плечовий суглоб: суглобові поверхні;
11. Плечовий суглоб: додаткові компоненти, межі прикріплення капсули,
12. Плечовий суглоб: зв'язковий апарат, класифікація, рухи: описати і продемонструвати на препаратах.

### **ЗАВДАННЯ ДЛЯ САМОСТІЙНОЇ РОБОТИ:**

- знайти на скелеті структури, що утворюють суглобові поверхні грудино-ключичного, акроміально-ключичного та плечового суглобів;
- знайти на вологих препаратах капсули та зв'язки грудино-ключичного, акроміально-ключичного та плечового суглобів;
- відпрепарувати плечовий суглоб.

### **НАПИСАТИ ЛАТИНСЬКІ ТЕРМІНИ:**

Латинські терміни (написати самостійно)	Українські терміни
	Реброво груднинний синхондроз Грудинно ребровий суглоб Суглоб головки ребра Реброво поперечний суглоб Надплечово-ключичний суглоб

	Груднинно-ключичний суглоб Міжключична зв'язка Реброво-ключична зв'язка Передня груднинно-ключична зв'язка Задня груднинно-ключична зв'язка Плечовий суглоб Губа суглобової западини (плечовий суглоб) Дзьобо-плечова зв'язка
--	--

## Груднинно-ключичний суглоб

Назва суглобу \_\_\_\_\_

Анатомічна класифікація (потрібно підкреслити):

Простий, складний, комплексний, комбінований з  
\_\_\_\_\_

Суглобові поверхні:

Проксимальна  
\_\_\_\_\_

Дистальна  
\_\_\_\_\_

Біомеханічна класифікація (потрібно підкреслити):

Одновісьовий, двовісьовий, трьохвісьовий

Рухи навколо (якщо є):

Axis

frontalis \_\_\_\_\_

Axis

sagittalis \_\_\_\_\_

Axis verticalis \_\_\_\_\_

Додаткові

рухи \_\_\_\_\_

Додаткові елементи суглобу:

Внутрішньокапсулярні зв'язки  
\_\_\_\_\_

Капсулярні зв'язки  
\_\_\_\_\_

Позакапсулярні зв'язки  
\_\_\_\_\_

Інше  
\_\_\_\_\_  
\_\_\_\_\_

## Акроміально-ключичний суглоб

Назва суглобу \_\_\_\_\_

Анатомічна класифікація (потрібно підкреслити):

Простий, складний, комплексний, комбінований з

---

Суглобові поверхні:

Проксимальна

---

Дистальна

---

Біомеханічна класифікація (потрібно підкреслити):

Одновісьовий, двовісьовий, трьохвісьовий

Рухи навколо (якщо є):

Axis

frontalis \_\_\_\_\_

Axis

sagittalis \_\_\_\_\_

Axis verticalis \_\_\_\_\_

Додаткові

рухи \_\_\_\_\_

Додаткові елементи суглобу:

Внутрішньокапсулярні зв'язки

---

Капсулярні зв'язки

---

Позакапсулярні зв'язки

---

Інше

---

---

## Плечовий суглоб

Назва суглобу \_\_\_\_\_

Анатомічна класифікація (потрібно підкреслити):

Простий, складний, комплексний, комбінований з

---

Суглобові поверхні:

Проксимальна

---

Дистальна

---

Біомеханічна класифікація (потрібно підкреслити):

Одновісьовий, двовісьовий, трьохвісьовий

Рухи навколо (якщо є):

Axis

frontalis \_\_\_\_\_

Axis

sagittalis \_\_\_\_\_

Axis verticalis \_\_\_\_\_

Додаткові рухи \_\_\_\_\_

Додаткові елементи суглобу:

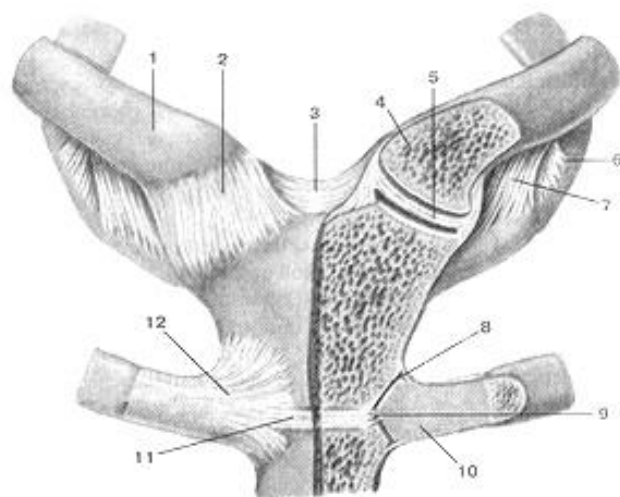
Внутрішньокапсулярні зв'язки \_\_\_\_\_

Капсулярні зв'язки \_\_\_\_\_

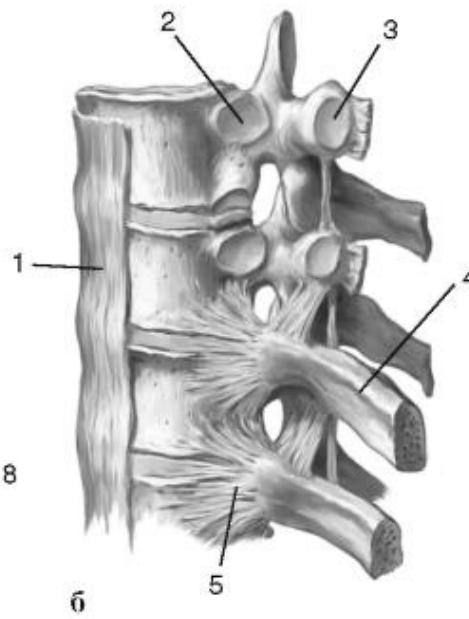
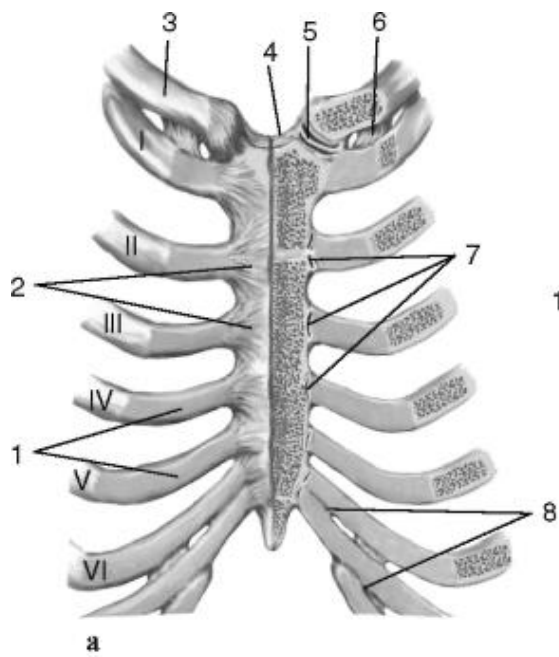
Позакапсулярні зв'язки \_\_\_\_\_

Інше \_\_\_\_\_

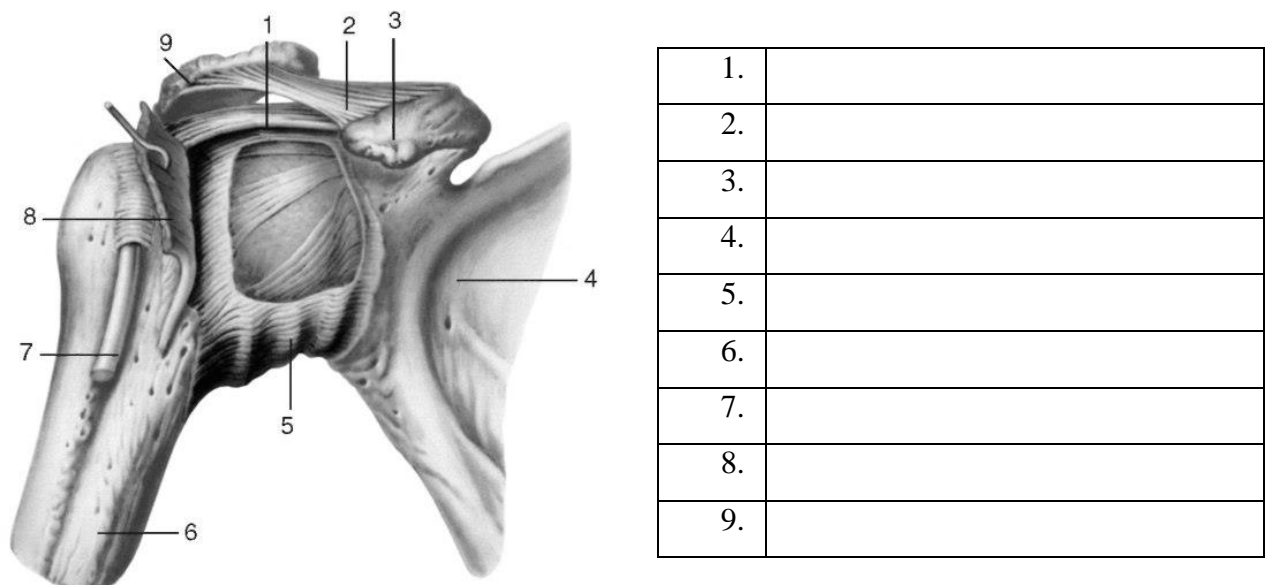
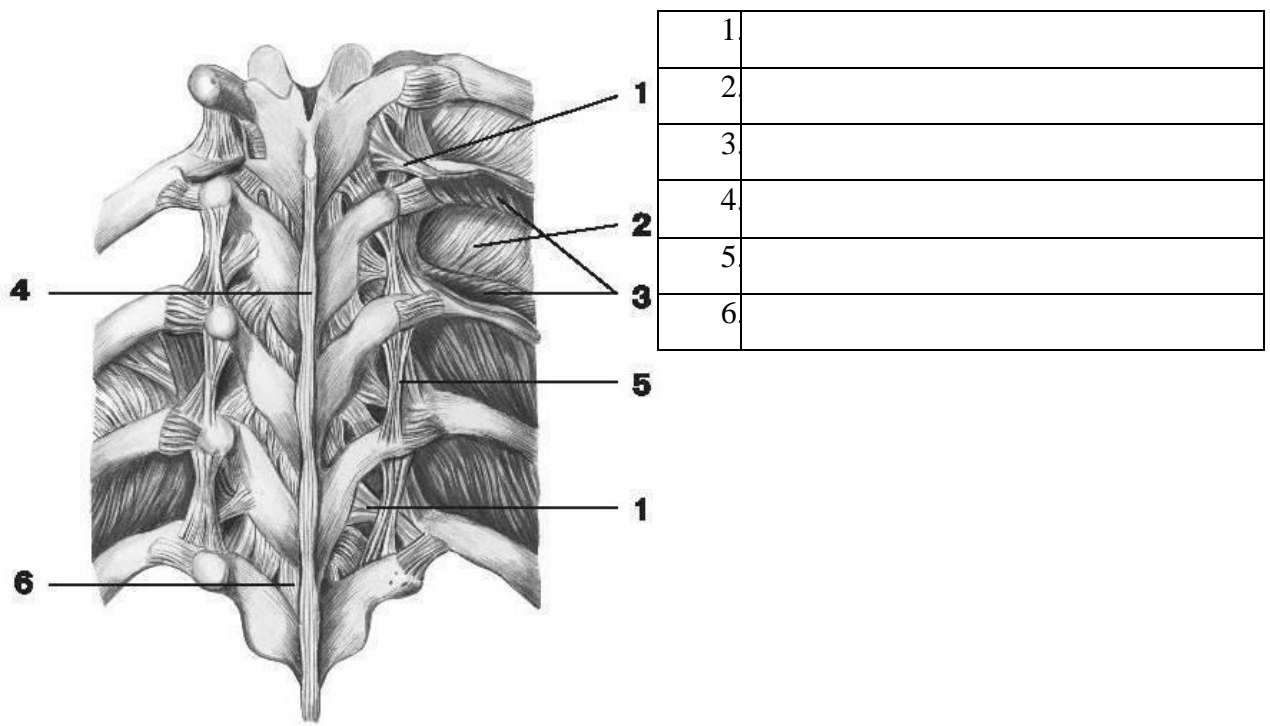
### ПОЗНАЧИТИ



1.	
2.	
3.	
4.	
5.	
6.	
7.	
8.	
9.	
10.	
11.	
12.	



	A	Б
1.		
2.		
3.		
4.		
5.		
6.		
7.		
8.		



**Матеріали для самоконтролю:** Таблиці, схеми, малюнки, анатомічні препарати: скелет з верхньою кінцівкою, вологі препарати грудної клітки та суглобів серхньої кінцівки.

## **ЛІКТЬОВИЙ СУГЛОБ. З'ЄДНАННЯ ПЕРЕДПЛІЧЧЯ ТА КИСТІ.**

**Зміст теми:** З'єднання вільної верхньої кінцівки: ліктювий суглоб, з'єднання кісток передпліччя, променево-зап'ястковий суглоб, суглоби кисті.

Рентгенанатомія з'єднань верхньої кінцівки. Вплив спорту, праці, соціальних факторів і екологічних чинників на будову з'єднань кісток верхньої кінцівки.

### **Конкретні цілі:**

- застосовувати анатомічну термінологію для опису з'єднань верхньої кінцівки;
- вміти демонструвати на скелеті структури кісток, що утворюють суглобові поверхні з'єднань верхньої кінцівки та місця прикріплення зв'язок;
- вміти демонструвати на вологих препаратах зв'язки верхньої кінцівки;
- розуміти бомеханіку суглобів верхньої кінцівки;
- розуміти вплив спорту на розвиток верхньої кінцівки як органу праці.

### **Теоретичні питання до заняття:**

1. Ліктювий суглоб: назвати суглоби, що його утворюють, їх будова: описати і продемонструвати на препаратах.
2. З'єднання кісток передпліччя: проксимальний променево-ліктювий суглоб, міжкісткова перетинка, дистальний променево-ліктювий суглоб; їх будова, класифікація, описати і продемонструвати на препаратах. .
3. Променево-зап'ястковий суглоб: суглобові поверхні кісток, які його утворюють, внутрішньосуглобовий диск, межі прикріплення капсули, зв'язковий апарат, класифікація, рухи: описати і продемонструвати на препаратах.
4. Суглоби кисті: середньозап'ястковий суглоб, його суглобові поверхні, внутрішньо-суглобові зв'язки, описати і продемонструвати на препаратах.



5. Суглоби кисті: міжп'ясткові суглоби , їх суглобові поверхні та зв'язки, що їх укріплюють, описати і продемонструвати на препаратах.
6. Суглоби кисті: зап'ястково-п'ясткові суглоби, їх суглобові поверхні, зв'язковий апарат, Особливості І зап'ястково-п'ясткового суглоба його класифікація, описати і продемонструвати на препаратах.
7. Суглоби кисті: п'ястково-фалангові суглоби, їх суглобові поверхні, зв'язковий апарат, класифікація , рухи, описати і продемонструвати на препаратах.
8. Суглоби кисті: міжфалангові суглоби кисті, їх суглобові поверхні, зв'язковий апарат, класифікація , рухи, описати і продемонструвати на препаратах.

### **ЗАВДАННЯ ДЛЯ САМОСТІЙНОЇ РОБОТИ:**

- знайти на скелеті структури, що утворюють суглобові поверхні, ліктьового, променево-зап'ясткового суглобів;
- знайти на вологих препаратах капсули та зв'язки ліктьового, променево-зап'ясткового суглобів;
- відпрепарувати ліктьовий та променево-зап'ястковий суглоби.

### **НАПИСАТИ ЛАТИНСЬКІ ТЕРМІНИ:**

Латинські терміни (написати самостійно)	Українські терміни
	Ліктьовий суглоб Плечо-ліктьовий суглоб Плечо-променевий суглоб Проксимальний променево-ліктьовий суглоб Обхідна ліктьова зв'язка Обхідна променева зв'язка Міжкісткова перетинка передпліччя Дистальний променево-ліктьовий суглоб Променево-зап'ястковий суглоб Тильна променево-зап'ясткова зв'язка

	Долонна променево-зап'ясткова зв'язка Ліктьова обхідна зв'язка зап'ястка Променева обхідна зв'язка зап'ястка Міжзап'ясткові суглоби Середньозап'ястковий суглоб Суглоб горохоподібної кістки Канал зап'ястка Зап'ястково-п'ясткої суглоби Міжп'ясткові суглоби П'ястково-фалангові суглоби Міжфалангові суглоби кисті
--	---

### Ліктьовий суглоб

Назва суглобу \_\_\_\_\_

Анатомічна класифікація (потрібне підкреслити):

Простий, складний, комплексний, комбінований з

\_\_\_\_\_

### Плечо-променевий суглоб

Суглобові поверхні:

Проксимальна

\_\_\_\_\_

Дистальна

\_\_\_\_\_

Біомеханічна класифікація (потрібне підкреслити):

Одновісьовий, двовісьовий, трьохвісьовий

Рухи навколо (якщо є):

Axis

frontalis \_\_\_\_\_

Axis

sagittalis \_\_\_\_\_

Axis verticalis \_\_\_\_\_

Додаткові

рухи \_\_\_\_\_

### Плечо-ліктьовий суглоб

Суглобові поверхні:

Проксимальна

\_\_\_\_\_

Дистальна

\_\_\_\_\_

Біомеханічна класифікація (потрібне підкреслити):

Одновісьовий, двовісьовий, трьохвісьовий

Рухи навколо (якщо є):

Axis

frontalis \_\_\_\_\_

Axis

sagittalis \_\_\_\_\_

Axis verticalis \_\_\_\_\_

Додатковаі

рухи \_\_\_\_\_

## Променево-ліктъовий суглоб

Суглобові поверхні:

Проксимальна \_\_\_\_\_

Дистальна \_\_\_\_\_

Біомеханічна класифікація (потрібне підкреслити):

Одновісьовий, двовісьовий, трьохвісьовий

Рухи навколо (якщо є):

Axis

frontalis \_\_\_\_\_

Axis

sagittalis \_\_\_\_\_

Axis verticalis \_\_\_\_\_

Додатковаі

рухи \_\_\_\_\_

Додаткові елементи суглобу:

Внутрішньокапсулярні зв'язки \_\_\_\_\_

Капсулярні зв'язки \_\_\_\_\_

Позакапсулярні зв'язки \_\_\_\_\_

Інше \_\_\_\_\_

## Променево-зап'ястковий суглоб

Назва суглобу \_\_\_\_\_

Анатомічна класифікація (потрібне підкреслити):

Простий, складний, комплексний, комбінований з \_\_\_\_\_

Суглобові поверхні:

Проксимальна \_\_\_\_\_

Дистальна \_\_\_\_\_

Біомеханічна класифікація (потрібне підкреслити):

Одновісьовий, двовісьовий, трьохвісьовий

Рухи навколо (якщо є):

Axis

frontalis \_\_\_\_\_

Axis

sagittalis \_\_\_\_\_

Axis verticalis \_\_\_\_\_

Додаткові

рухи \_\_\_\_\_

Додаткові елементи суглобу:

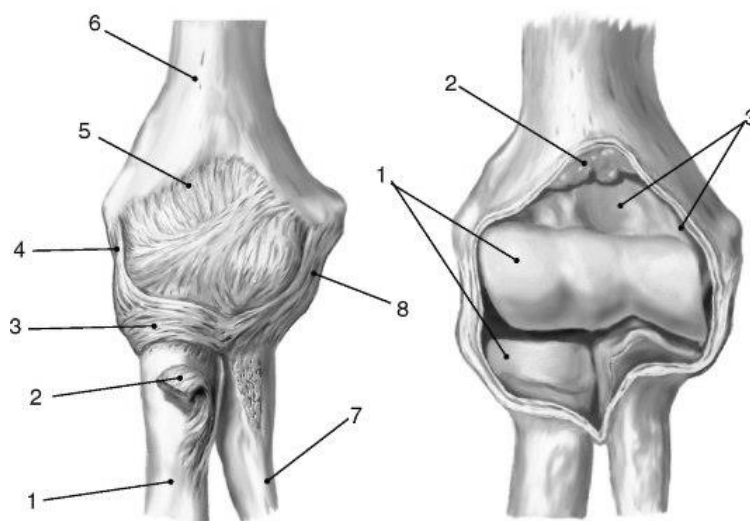
Внутрішньокапсулярні зв'язки \_\_\_\_\_

Капсулярні зв'язки \_\_\_\_\_

Позакапсулярні зв'язки \_\_\_\_\_

Інше \_\_\_\_\_

**ПОЗНАЧИТИ**

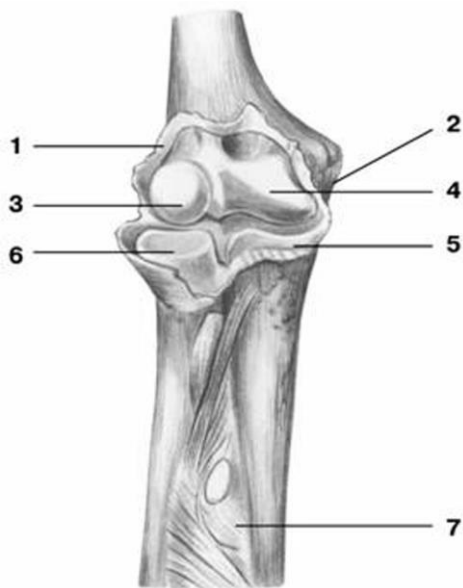


А

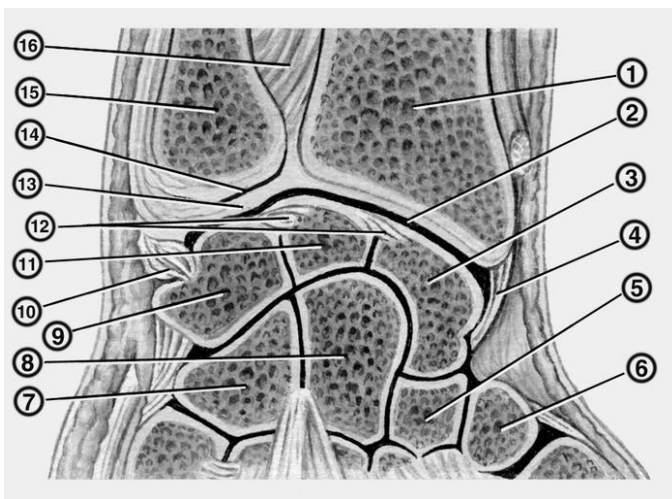
Б

	<b>А</b>	<b>Б</b>
--	----------	----------

1.		
2.		
3.		
4.		
5.		
6.		
7.		
8.		



1.	
2.	
3.	
4.	
5.	
6.	



1.	
2.	
3.	
4.	
5.	
6.	
7.	
8.	
9.	
10.	
11.	
12.	
13.	
14.	
15.	
16.	

**Матеріали для самоконтролю:** Таблиці, схеми, малюнки, анатомічні препарати: скелет з верхньою кінцівкою, воалгі препарати суглобів серхньої кінцівки.

## **З'ЄДНАННЯ ТАЗОВОГО ПОЯСУ. ТАЗ ЯК ЦІЛЕ. КУЛЬШОВИЙ СУГЛОБ.**

**Зміст теми:** З'єднання нижньої кінцівки. З'єднання тазового пояса: синдесмози, лобковий симфіз, крижово-клубовий суглоб. Таз в цілому: його будова, основні розміри. Вікові, статеві, індивідуальні особливості таза. З'єднання вільної нижньої кінцівки: кульшовий суглоб.

Рентгенанатомія з'єднань нижньої кінцівки. Вплив спорту, праці, соціальних факторів і екологічних чинників на будову з'єднань кісток нижньої кінцівки

### **Конкретні цілі:**

- застосовувати анатомічну термінологію для опису з'єднань поясу нижньої кінцівки;
- вміти демонструвати на скелеті структури кісток, що утворюють суглобові поверхні з'єднань поясу нижньої кінцівки та місця прикріплення зв'язок;
- вміти демонструвати на вологих препаратах зв'язки таза;
- розуміти вплив спорту на розвиток нижньої кінцівки як органу локомоції;
- розуміти значення знання будови таза для гінекології.

### **Теоретичні питання до заняття:**

1. З'єднання кісток таза: класифікація. Крижово-клубовий суглоб: суглобові поверхні кісток, що його утворюють, межі прикріплення капсули, зв'язковий апарат, класифікація, рухи, описати і продемонструвати на препаратах.
2. Лобковий симфіз: будова, зв'язковий апарат, класифікація: описати і продемонструвати на препаратах.
3. Зв'язковий апарат таза: описати і продемонструвати на препаратах.. Назвати та продемонструвати отвори, які утворюються зв'язками таза.

4. Кульшовий суглоб: суглобові поверхні кісток, які його утворюють, додаткові компоненти, межі прикріплення капсули, зв'язковий апарат, класифікація, рухи; описати і продемонструвати на препаратах.

### ЗАВДАННЯ ДЛЯ САМОСТІЙНОЇ РОБОТИ:

- знайти на скелеті структури, що утворюють суглобові поверхні кульшового, суглобу;
- знайти на вологих препаратах капсули та зв'язки кульшового суглобу, зв'язки тазу та лобковий симфіз;
- навчитися відрізняти чоловічий таз від жіночого;
- навчитися вимірювати розміри жіночого тазу.

### НАПИСАТИ ЛАТИНСЬКІ ТЕРМІНИ:

Латинські терміни (написати самостійно)	Українські терміни
	Затульна перетинка Затульний канал Великий сідничий отвір Малий сідничий отвір Лобковий симфіз Крижово-клубовий суглоб Кульшовий суглоб Губа кульшової западини Зв'язка головки стегнової кістки Клубово-стегнова зв'язка Сідничо-стегнова зв'язка Лобково-стегнова зв'язка

Кульшовий суглоб

### Плечовий суглоб

Назва суглобу \_\_\_\_\_

Анатомічна класифікація (потрібне підкреслити):



Простий, складний, комплексний, комбінований з

---

Суглобові поверхні:

Проксимальна

---

Дистальна

---

Біомеханічна класифікація (потрібно підкреслити):

Одновісьовий, двовісьовий, трьохвісьовий

Рухи навколо (якщо є):

Axis

frontalis \_\_\_\_\_

Axis

sagittalis \_\_\_\_\_

Axis verticalis \_\_\_\_\_

Додаткові

рухи \_\_\_\_\_

Додаткові елементи суглобу:

Внутрішньокапсулярні зв'язки

---

Капсулярні зв'язки

---

Позакапсулярні зв'язки

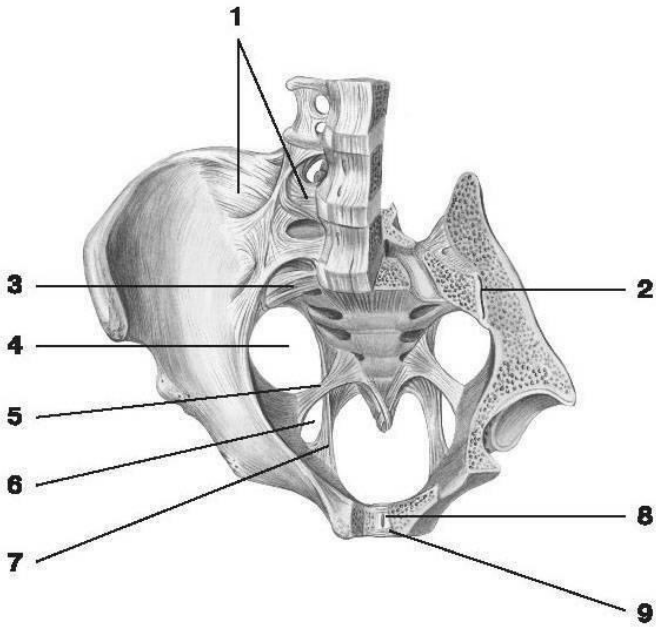
---

Інше

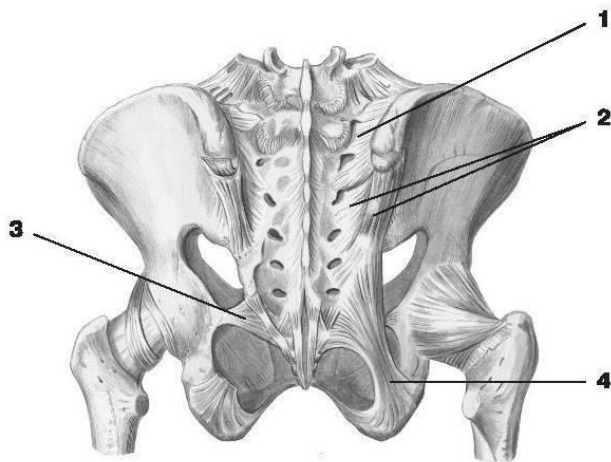
---

---

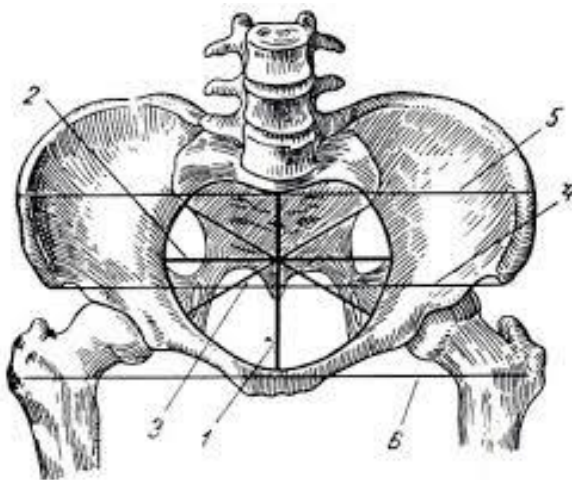
**ПОЗНАЧИТИ**



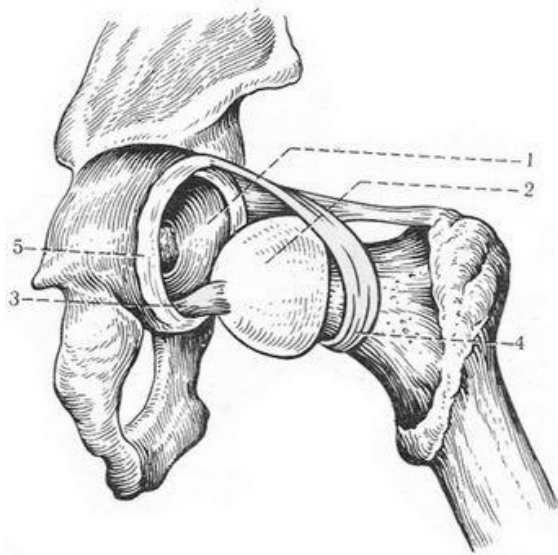
1.	
2.	
3.	
4.	
5.	
6.	
7.	
8.	
9.	



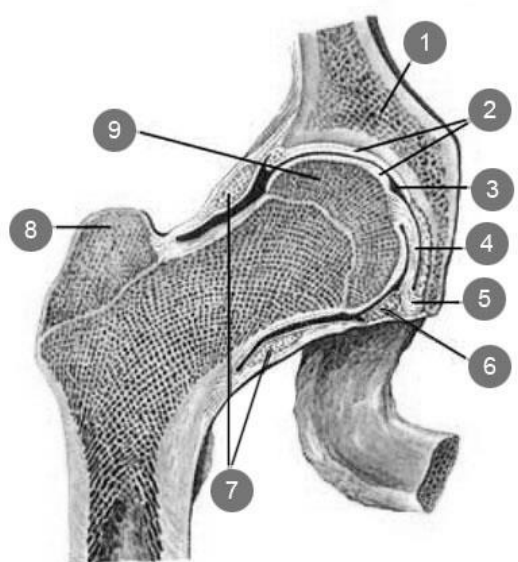
1.	
2.	
3.	
4.	



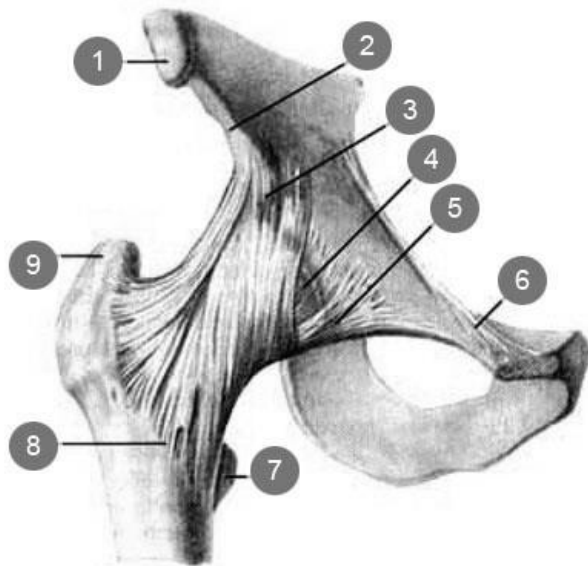
1.	
2.	
3.	
4.	
5.	
6.	
7.	



1.	
2.	
3.	
4.	
5.	



1.	
2.	
3.	
4.	
5.	
6.	
7.	
8.	
9.	



1.	
2.	
3.	
4.	
5.	
6.	
7.	
8.	
9.	

**Матеріали для самоконтролю:** Таблиці, схеми, малюнки, анатомічні препарати: скелет з нижньою кінцівкою, вологі препарати суглобів нижньої кінцівки.

## **КОЛІННИЙ СУГЛОБ. З'ЄДНАННЯ ГОМІЛКИ І СТОПИ. СТОПА ЯК ЦІЛЕ.**

### **Зміст теми:**

З'єднання вільної нижньої кінцівки: колінний суглоб, з'єднання кісток гомілки, надп'яtkово-гомілковий суглоб, суглоби стопи. Склепіння стопи.

Рентгенанатомія з'єднань нижньої кінцівки. Вплив спорту, праці, соціальних факторів і екологічних чинників на будову з'єднань кісток нижньої кінцівки

### **Конкретні цілі:**

- застосовувати анатомічну термінологію для опису з'єднань нижньої кінцівки;
- вміти демонструвати на скелеті структури кісток, що утворюють суглобові поверхні з'єднань нижньої кінцівки та місця прикріплення зв'язок;
- вміти демонструвати на вологих препаратах зв'язки нижньої кінцівки;
- розуміти бомеханіку суглобів нижньої кінцівки;

### **Теоретичні питання до заняття:**

1. Колінний суглоб: суглобові поверхні кісток, що його утворюють, додаткові компоненти /меніски, внутрішньосуглобові зв'язки, складки, синовіальні сумки/, зв'язковий апарат, класифікація, рухи; описати і продемонструвати на препаратах.
2. З'єднання кісток гомілки: види, їх будова, класифікація: описати і продемонструвати на препаратах.
3. Надп'яtkово-гомілковий суглоб: суглобові поверхні кісток, які його утворюють, межі прикріплення капсули, зв'язковий апарат, класифікація, рухи: описати і продемонструвати на препаратах.
4. Суглоби стопи: з'єднання між кістками заплесна, види, їх суглобові поверхні та зв'язки, що їх укріплюють, описати і продемонструвати на препаратах.

5. Поперечний суглоб стопи: суглоби, що його утворюють, зв'язковий апарат: описати і продемонструвати на препаратах.
6. Суглоби стопи: заплесно-плесневі суглоби, їх суглобові поверхні, зв'язковий апарат, класифікація: описати і продемонструвати на препаратах.
7. Суглоби стопи: міжплесневі суглоби, їх суглобові поверхні, зв'язковий апарат. класифікація: описати і продемонструвати на препаратах..
8. Суглоби стопи: плесне-фалангові суглоби, їх суглобові поверхні, зв'язковий апарат, класифікація: описати і продемонструвати на препаратах..
9. Суглоби стопи: міжфалангові суглоби стопи, їх суглобові поверхні, зв'язковий апарат, класифікація, рухи, описати і продемонструвати на препаратах.
10. Склепіння стопи: визначення, утворення, функції. Чим вони укріплені?
11. "Тверда основа стопи": визначення; продемонструвати на препаратах кістки, які складають тверду основу стопи.

### **ЗАВДАННЯ ДЛЯ САМОСТІЙНОЇ РОБОТИ:**

- знайти на скелеті структури, що утворюють суглобові поверхні колінного, надп'яtkово-гомiлкового суглобiв;
- знайти на вологих препаратах капсули та зв'язки колінного, надп'яtkово-гомiлкового суглобiв, зв'язки та стопи;
- вiдпрепарувати, колiнний та надп'яtkово-гомiлковий суглоби;

### **НАПИСАТИ ЛАТИНСЬКІ ТЕРМІНИ:**

Латинські терміни (написати самостійно)	Українські терміни
	Колінний суглоб Поперечна зв'язка коліна

	Бічний меніск Присередній меніск Передня схрещена зв'язка Задня схрещена зв'язка Обхідна великогомілкова зв'язка Обхідна малогомілкова зв'язка Зв'язка наколінка Міжкісткова перетинка гомілки Велико-малогомілковий суглоб Надп'яtkово-гомілковий суглоб Присередня обхідна зв'язка Бічна обхідна зв'язка Піднап'яtkовий суглоб Надп'яtkово-п'яtkово-човноподібний суглоб Поперечний суглоб заплесна Роздвоєна зв'язка П'яtkово-кубоподібний суглоб Клино-човноподібний суглоб Міжклиноподібні суглоби Довга підошвова зв'язка Заплесно-плеснові суглоби Міжплеснові суглоби Міжкісткові плеснові проміжки Плесно-фалангові суглоби Міжфалангові суглоби стопи
--	---

## Колінний суглоб

## Плечовий суглоб

Назва суглобу \_\_\_\_\_

Анатомічна класифікація (потрібне підкреслити):

Простий, складний, комплексний, комбінований з

\_\_\_\_\_

Суглобові поверхні:

Проксимальна

\_\_\_\_\_

Дистальна

\_\_\_\_\_

Біомеханічна класифікація (потрібне підкреслити):

Одновісьовий, двовісьовий, трьохвісьовий

Рухи навколо (якщо є):

Axis  
frontalis \_\_\_\_\_

Axis  
sagittalis \_\_\_\_\_

Axis verticalis \_\_\_\_\_

Додатковаі  
рухи \_\_\_\_\_

Додаткові елементи суглобу:

Внутрішньокапсулярні зв'язки  
\_\_\_\_\_

Капсулярні зв'язки  
\_\_\_\_\_

Позакапсулярні зв'язки  
\_\_\_\_\_

Інше  
\_\_\_\_\_  
\_\_\_\_\_

## Гомілковостопний суглоб

Назва суглобу \_\_\_\_\_

Анатомічна класифікація (потрібне підкреслити):

Простий, складний, комплексний, комбінований з  
\_\_\_\_\_

Суглобові поверхні:

Проксимальна  
\_\_\_\_\_

Дистальна  
\_\_\_\_\_

Біомеханічна класифікація (потрібне підкреслити):

Одновісьовий, двовісьовий, трьохвісьовий

Рухи навколо (якщо є):

Axis  
frontalis \_\_\_\_\_

Axis  
sagittalis \_\_\_\_\_

Axis verticalis \_\_\_\_\_

Додатковаі  
рухи \_\_\_\_\_

Додаткові елементи суглобу:

Внутрішньокапсулярні зв'язки  
\_\_\_\_\_

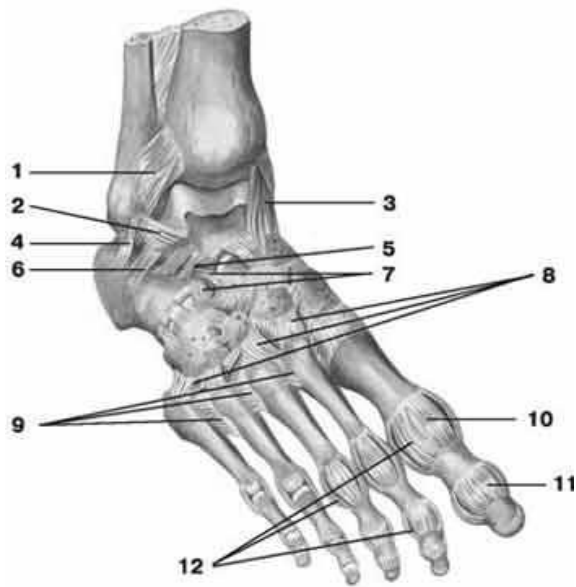
Капсулярні зв'язки  
\_\_\_\_\_

Позакапсулярні зв'язки  
\_\_\_\_\_

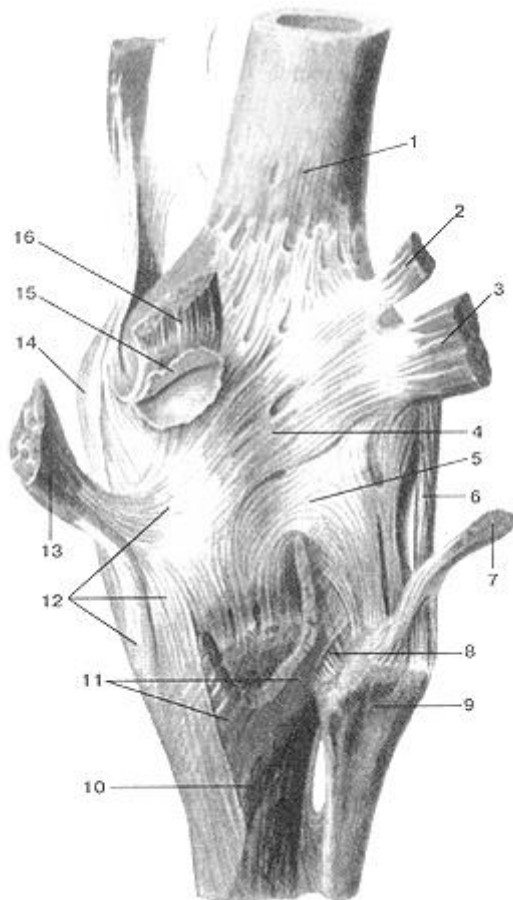
Інше  
\_\_\_\_\_  
\_\_\_\_\_



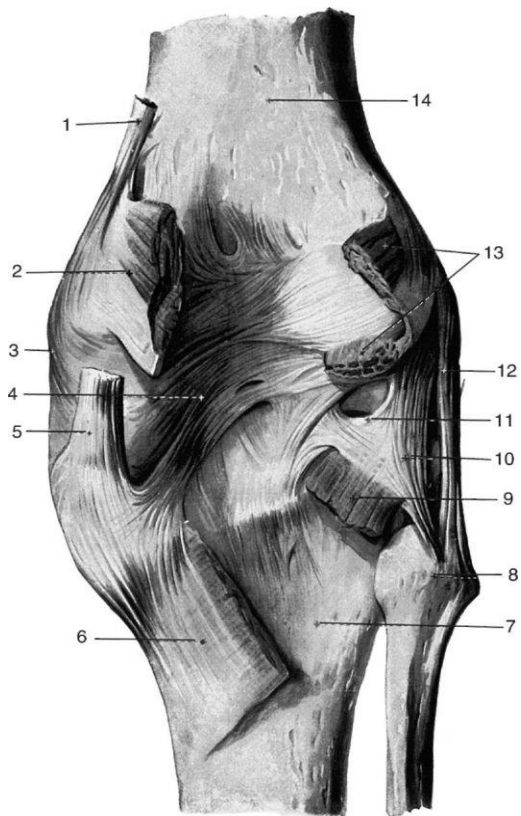
## ПОЗНАЧИТИ



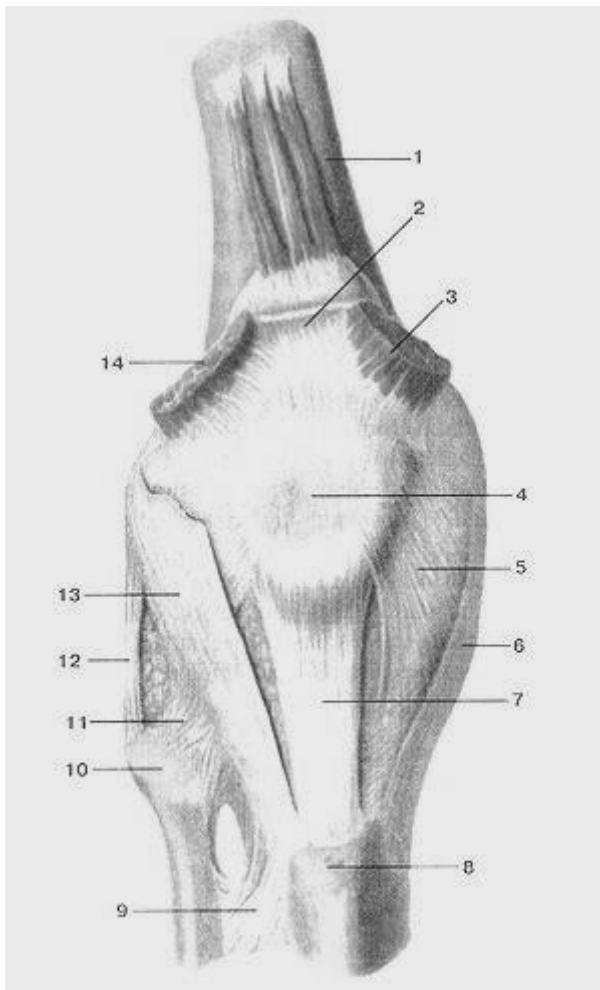
1.	
2.	
3.	
4.	
5.	
6.	
7.	
8.	
9.	
10.	
11.	
12.	



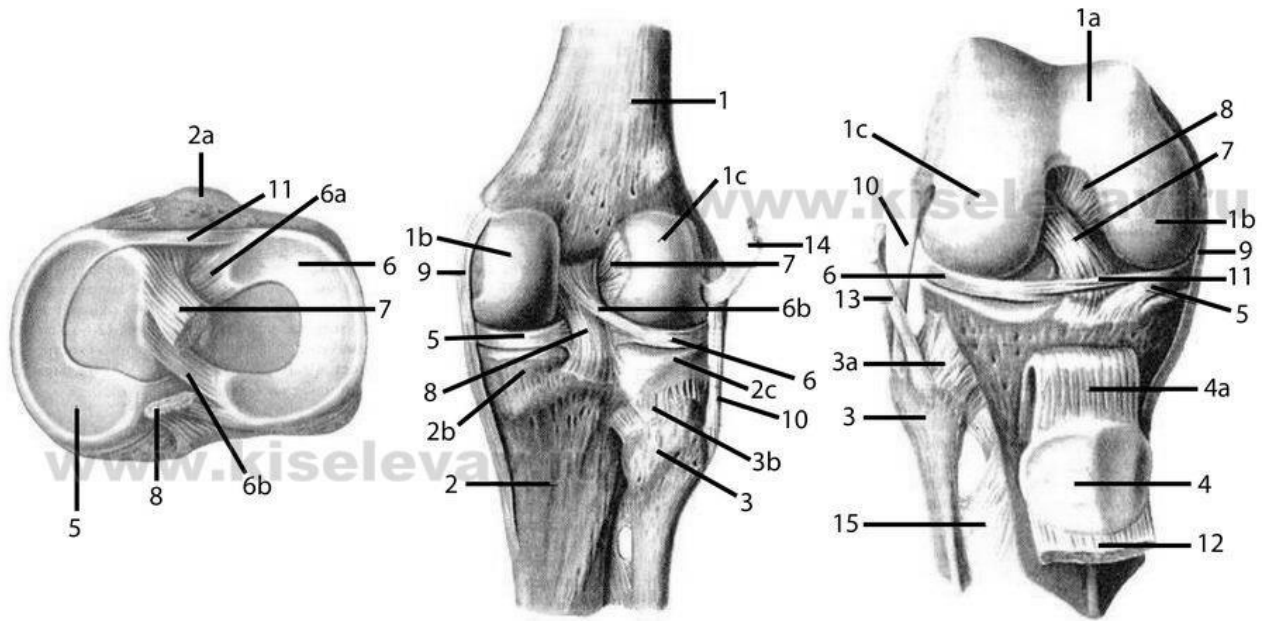
1.	
2.	
3.	
4.	
5.	
6.	
7.	
8.	
9.	
10.	
11.	
12.	
13.	
14.	
15.	
16.	



1.	
2.	
3.	
4.	
5.	
6.	
7.	
8.	
9.	
10.	
11.	
12.	
13.	
14.	



1.	
2.	
3.	
4.	
5.	
6.	
7.	
8.	
9.	
10.	
11.	
12.	
13.	
14.	



Коленный сустав правый  
(вид сверху)

Коленный сустав правый  
(вид сзади)

Коленный сустав правый  
(вид спереди)

1			
1a			
1b			
1c			
2			
2a			
2b			
2c			
3			
3a			
3b			
4			
4a			
5			
6			
6a			
6b			
7			
8			
9			
10			
11			
12			
13			
14			
15			

**Матеріали для самоконтролю:** Таблиці, схеми, малюнки, анатомічні препарати: скелет з нижньою кінцівкою, вологі препарати суглобів нижньої кінцівки.

## **ТЕМА: ЗАГАЛЬНА МІОЛОГІЯ**

### **М'ЯЗИ, ФАСЦІЇ ТА ТОПОГРАФІЯ ГОЛОВИ**

**Зміст теми:** М'яз як орган – визначення. Сухожилки, апоневрози. Допоміжні апарати м'язів: фасції, синовіальні піхви, синовіальні сумки, сесамоподібні кістки, сухожилкова дуга, м'язовий блок. Анатомічний і фізіологічний поперечники м'язів: основні дані про силу і роботу м'язів; поняття про важелі. Початок і прикріплення м'язів: їх функціональна характеристика. Класифікація м'язів: за розвитком, топографією, формою, розмірами, напрямком м'язових волокон, функцією та ін. Розвиток м'язів в філо- і онтогенезі. Джерела розвитку м'язів голови.

Класифікація м'язів голови. Мімічні м'язи, їх характеристика. Жувальні м'язи, їх характеристика. Фасції голови.

#### **Конкретні цілі:**

- Розуміння принципу роботи скелетних м'язів;
- Розуміння функції м'язів у залежності від місця їх прикріплення відносно вісей обертання суглобу;
- Застосовувати анатомічну термінологію для опису м'язів та фасцій голови;
- Знати, яким чином скорочення мімічних м'язів впливає на вираз обличчя людини;
- Розуміти анатомічні передумови виникнення скальпованих ран голови;
- Демонструвати на черепі рухи нижньої щелепи в результаті одностороннього чи двостороннього скорочення жувальних м'язів.

#### **Теоретичні питання до заняття:**

1. Загальна міологія: класифікація м'язів.
2. М'язи лиця (мімічні м'язи): відміни мімічних м'язів від решти скелетних м'язів; будова (початок, прикріплення), функції: описати і продемонструвати на препаратах.

3. Надчерепний м'яз: будова (початок, прикріплення), функції: описати і продемонструвати на препаратах.
4. М'язи, що оточують глазу щилину: топографія, будова (початок, прикріплення), функції: описати і продемонструвати на препаратах.
5. М'язи, що оточують ротовий отвір: топографія, будова (початок, прикріплення), функції: описати і продемонструвати на препаратах.
6. М'язи, що оточують зовнішній ніс: топографія, будова (початок, прикріплення), функції: описати і продемонструвати на препаратах.
7. Жувальний м'яз: будова (початок, прикріплення), функції: описати і продемонструвати на препаратах.
8. Скроневий м'яз: будова (початок, прикріплення), функції: описати і продемонструвати на препаратах.
9. Крилоподібні м'язи: будова (початок, прикріплення), функції: описати і продемонструвати на препаратах.

### **ЗАВДАННЯ ДЛЯ САМОСТІЙНОЇ РОБОТИ:**

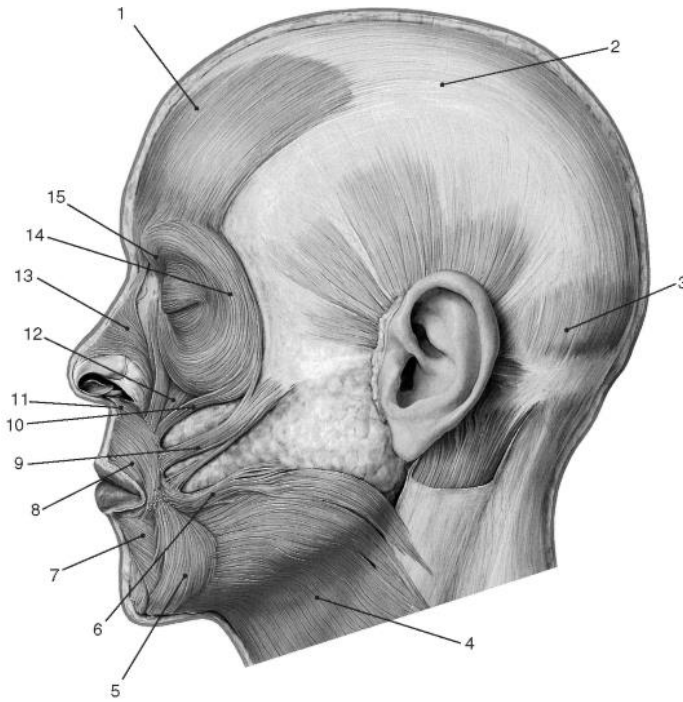
- на черепі продемонструвати місця прикріплення м'язів та жувальних м'язів;
- на черепі продемонструвати рухи, що виконуються при скороченні жувальних м'язів.

### **НАПИСАТИ ЛАТИНСЬКІ ТЕРМІНИ:**

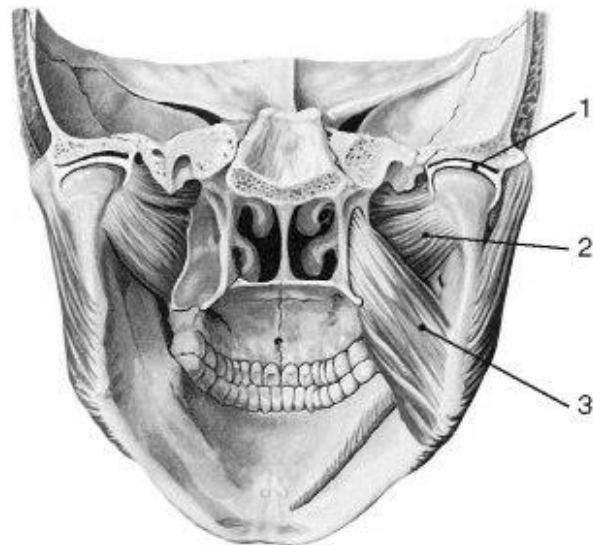
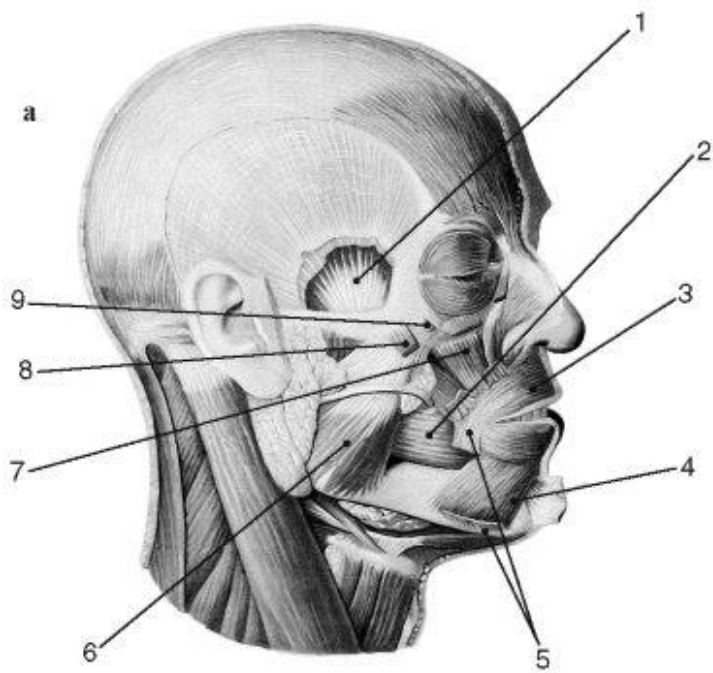
Латинські терміни (написати самостійно)	Українські терміни
	Надчерепний м'яз Лобове черевце Потиличне черевце Апневротичний шолом (надчерепний апневроз) Коловий м'яз ока Великий виличний м'яз М'яз-підіймач верхньої губи М'яз-підіймач кута рота Щічний м'яз М'яз-опускач кута рота

	М'яз-опускач нижньої губи Коловий м'яз рота Жувальні м'язи Скроневий м'яз Жувальний м'яз Бічний крилоподібний м'яз Присередній крилоподібний м'яз
--	---

**ПОЗНАЧИТИ**



1.	
2.	
3.	
4.	
5.	
6.	
7.	
8.	
9.	
10.	
11.	
12.	
13.	
14.	
15.	



	А	Б
1.		
2.		
3.		
4.		
5.		
6.		
7.		
8.		
9.		

**Матеріали для самоконтролю:** Таблиці, схеми, малюнки, анатомічні препарати: навчальний труп з відпрепарованими м'язами голови.





## **М'ЯЗИ, ФАСЦІЇ ТА ТОПОГРАФІЯ ШИЇ**

**Зміст теми:** Класифікація м'язів шиї. Поверхневі, середні і глибокі м'язи шиї, їх характеристика. Фасції та топографія шиї. Клітковинні простори шиї. Їх вміст та сполучення.

### **Конкретні цілі:**

- застосовувати анатомічну термінологію для опису м'язів шиї;
- знати функції м'язів шиї;
- продемонструвати місця прикріплення окремих м'язів шиї на скелеті;
- описати і продемонструвати будову окремих м'язів шиї на вологих препаратах;
- розуміти причини наявності м'язів з двома черевцями;
- застосовувати анатомічну міжнародну номенклатуру для опису фасцій, клітковинних просторів та топографії шиї;
- вміти знаходити на навчальних препаратах трикутники шиї, знати їх вміст;
- розуміти значення трикутника пірогова у стоматологічній практиці;
- знати фасції шиї та розуміти принципи їх розташування;
- знати клітковинні простори шиї та їх клінічне значення.

### **Теоретичні питання до заняття:**

1. М'язи шиї: топографічна та ембріологічна класифікація
2. Підшкірний м'яз шиї: будова (початок, прикріплення), функції: описати і продемонструвати на препаратах.
3. Грудинно-глючично-соскоподібний м'яз: будова (початок, прикріплення), функції: описати і продемонструвати на препаратах.
4. Напід'язикові м'язи: будова (початок, прикріплення), функції: описати і продемонструвати на препаратах.
5. Підпід'язикові м'язи: будова (початок, прикріплення), функції: описати і продемонструвати на препаратах.

6. Драбинчасті м'язи: будова (початок, прикріплення), функції: описати і продемонструвати на препаратах.
7. Довгі м'язи голови та шиї: будова (початок, прикріплення), функції: описати і продемонструвати на препаратах.
8. Підпотиличні м'язи: будова (початок, прикріплення), функції: описати і продемонструвати на препаратах.
9. Ділянки шиї.
10. Піднижньощелепний трикутник: його межі та вміст.
11. Трикутник Пірогова. Його значення в стоматології.
12. Сонний трикутник: його межі та вміст.
13. Лопатковоключичний трикутник: його межі та вміст.
14. Лопатковотрахеальний трикутник: його межі та вміст.
15. Лопатковотрапецієподібний трикутник: його межі та вміст.
16. Фасції шиї: топографічна класифікація за В.М. Шовкуненко, описати хід фасцій та їх походження; відношення до м'язів, внутрішніх органів, судинно-нервових пучків шиї.
17. Міжфасціальні простори, їх вміст та сполучення.
18. Шийна фасція: анатомічна класифікація, описати хід пластинок, їх відношення до м'язів; визначити міжфасціальні простори, їх сполучення та вміст.
19. Провести аналогію між фасціями за анатомічною і топографічною класифікаціями.

### **ЗАВДАННЯ ДЛЯ САМОСТІЙНОЇ РОБОТИ:**

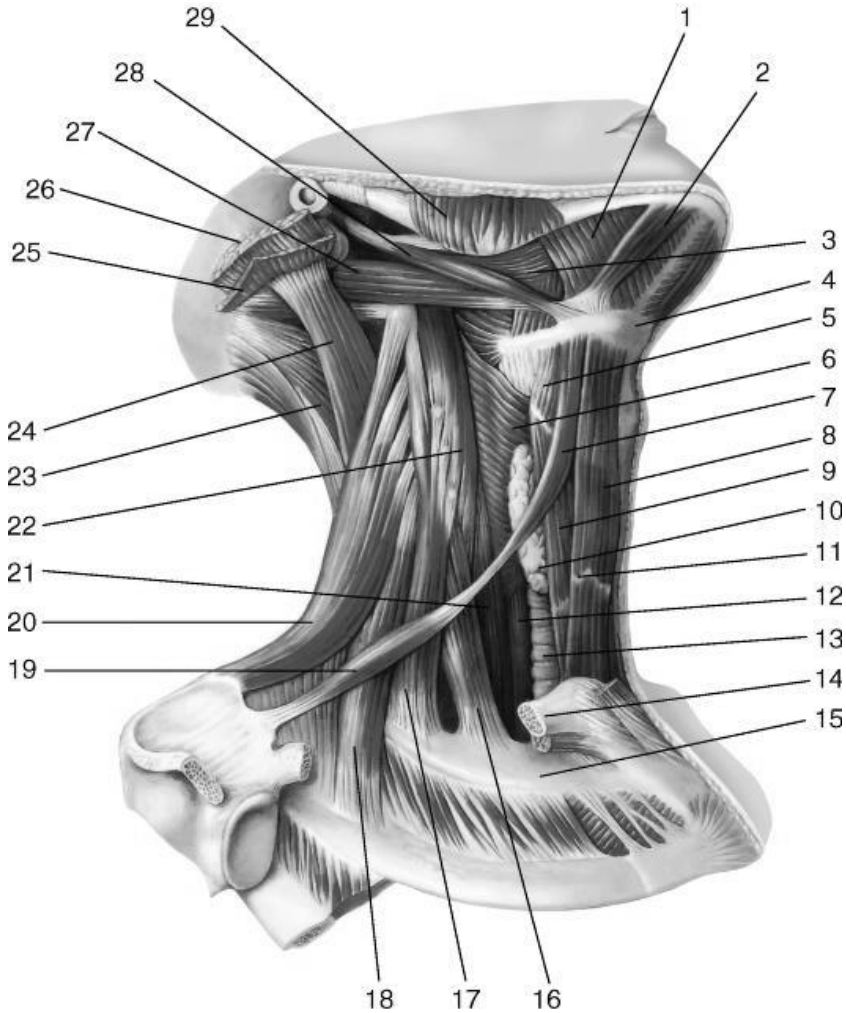
- на скелеті знайти місця прикріплення м'язів шиї;
- продемонструвати на скелеті рухи, що виконуються у суглобах при скороченні окремих м'язів шиї;
- знайти на вологих препаратах вказані м'язи шиї (див. перелік термінів).
- намалювати схему трикутників шиї;
- намалювати схему фасцій шиї та клітковинних просторів;

- визначити межі трикутників шиї на навчальному трупі та навчатися знаходити їх на живій людині;
- відпрепарувати на навчальному трупі над- та підязикові м'язи шиї.

### НАПИСАТИ ЛАТИНСЬКІ ТЕРМІНИ:

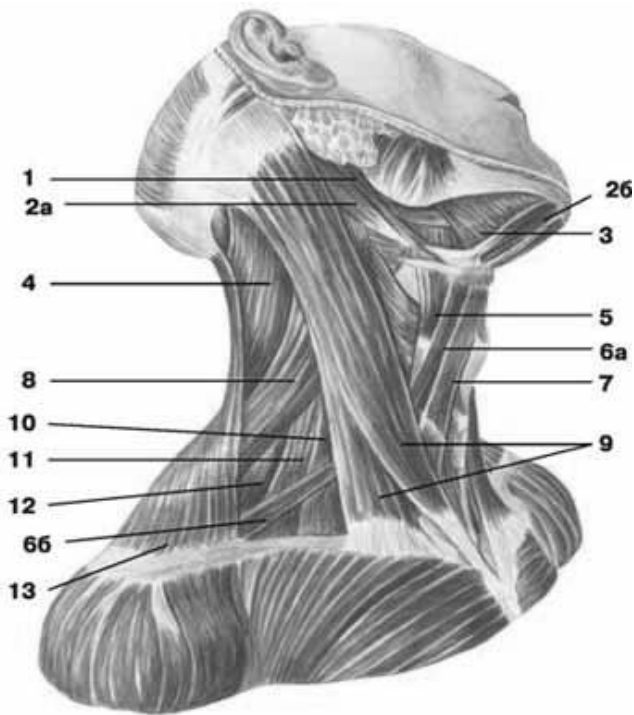
Латинські терміни (написати самостійно)	Українські терміни
	Підшкірний м'яз шиї Груднинно-ключично-соскоподібний м'яз Двочеревцевий м'яз: Переднє черевце Заднє черевце Шило-під'язиковий м'яз Щелепно-під'язиковий м'яз Груднинно- під'язиковий м'яз Лопатково- під'язиковий м'яз Груднинно-щитоподібний м'яз Щито- під'язиковий м'яз Передній драбинчастий м'яз Середній драбинчастий м'яз Задній драбинчастий м'яз Передня шийна ділянка Піднижньощелепний трикутник Трикутник Пірогова Сонний трикутник Лопатковотрахеальний трикутник Груднинноключичнолсоскоподібна ділянка Бічна шийна ділянка Лопатковоключичний трикутник Задня шийна ділянка Власна фасція шиї Поверхневий листок власної фасції шиї Передтрахеальний листок власної фасції шиї Передхребтовий листок власної фасції шиї Надгрудинний міжпонеуротичний простір Передтрахеальний простір

**ПОЗНАЧИТИ**

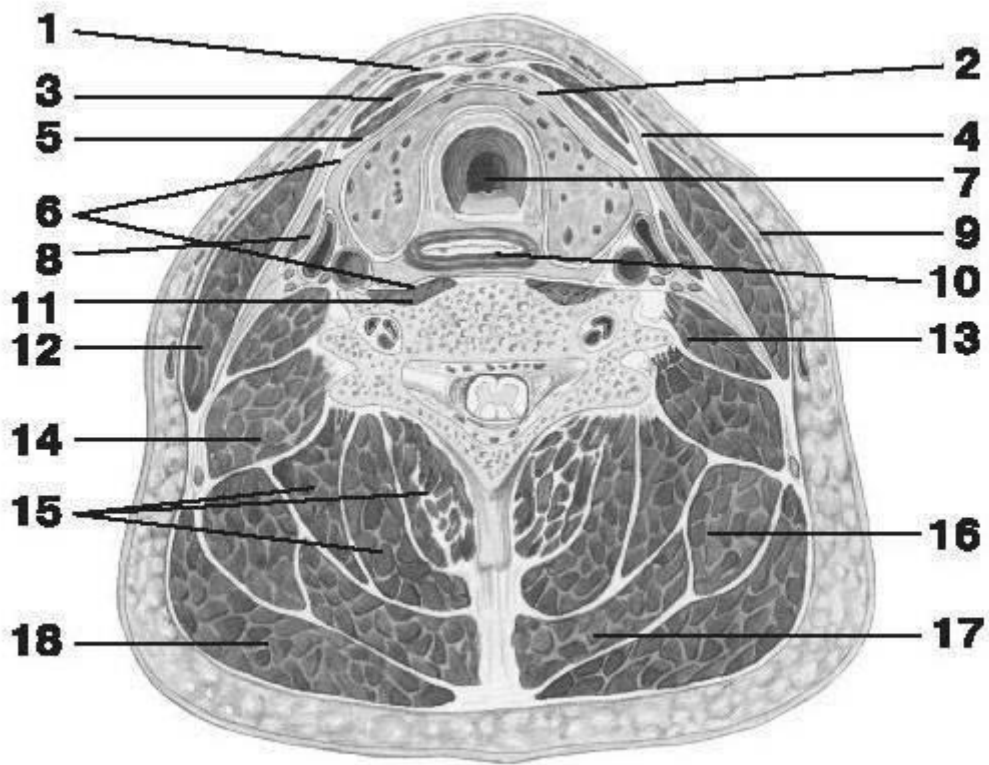


1.	
2.	
3.	
4.	
5.	
6.	
7.	
8.	
9.	
10.	
11.	
12.	
13.	
14.	
15.	

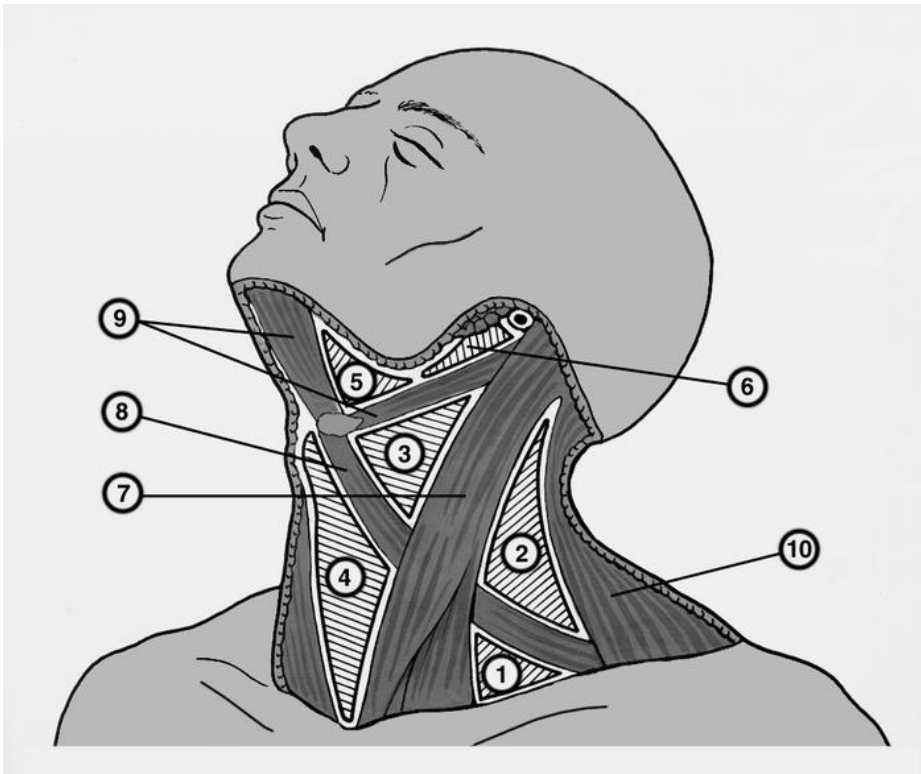
16.	
17.	
18.	
19.	
20.	
21.	
22.	
23.	
24.	
25.	
26.	
27.	
28.	
29.	



1	
2a	
26	
3	
4	
5	
6a	
66	
7	
8	
9	
10	
11	
12	
13	



1.	
2.	
3.	
4.	
5.	
6.	
7.	
8.	
9.	
10.	
11.	
12.	
13.	
14.	
15.	
16.	
17.	
18.	



1.	
2.	
3.	
4.	
5.	
6.	
7.	
8.	
9.	
10.	

**Матеріали для самоконтролю:** Таблиці, схеми, малюнки, анатомічні препарати: навчальний труп з відпрепарованими м'язами шії.



## **М'ЯЗИ, ФАСЦІЇ ТА ТОПОГРАФІЯ СПИНИ**

**Зміст теми:** Класифікація м'язів тулуба за топографією, розвитком і формою.

Сегментарна будова м'язів тулуба. М'язи спини: поверхневі і глибокі, їх характеристика. Грудно-поперекова фасція.

### **Конкретні цілі:**

- застосовувати анатомічну термінологію для опису будови м'язів спини;
- вміти демонструвати на скелеті місця прикріплення м'язів спини та рухи, які вони виконують;
- вміти демонструвати на вологих препаратах окремі м'язи спини ;
- розуміти зміну функцій м'язів у разі зміни *punctum fixum et punctum mobile*

### **Теоретичні питання до заняття:**

1. М'язи спини: топографічна та ембріологічна класифікація
2. Трапецієподібний м'яз: будова (початок, прикріплення), функції: описати і продемонструвати на препаратах.
3. Найширший м'яз спини: будова (початок, прикріплення), функції: описати і продемонструвати на препаратах.
4. Великий та малий ромбоподібні м'язи: будова (початок, прикріплення), функції: описати і продемонструвати на препаратах.
5. М'яз-підіймач лопатки: будова (початок, прикріплення), функції: описати і продемонструвати на препаратах.
6. Нижній та верхній задні зубчасті м'язи: будова (початок, прикріплення), функції: описати і продемонструвати на препаратах.
7. М'яз випрямляч хребта: будова (початок, прикріплення), функції: описати і продемонструвати на препаратах.

### **Завдання для самостійної роботи під час підготовки до заняття:**

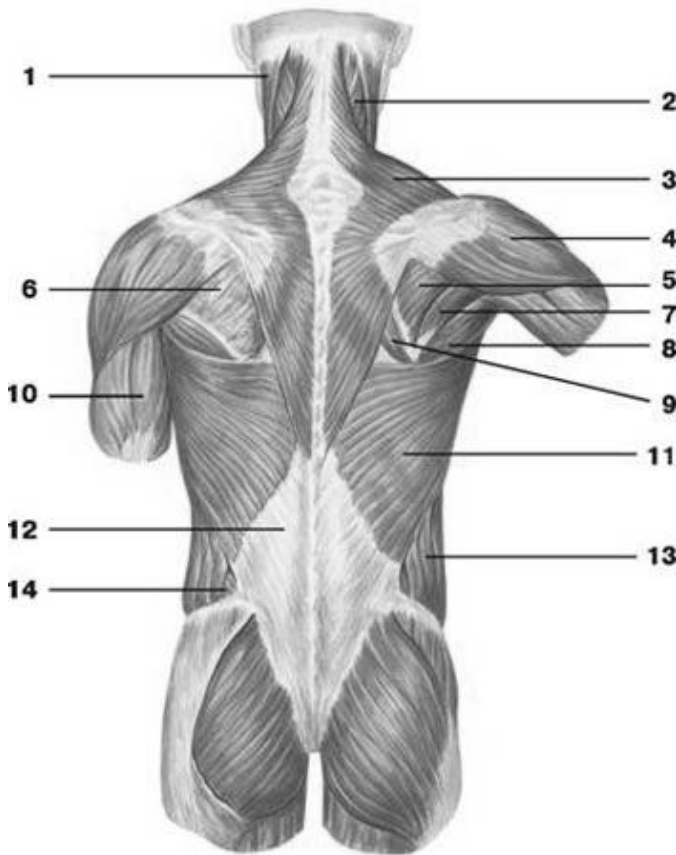
- знайти на скелеті місця прикріплення окремих м'язів спини ;
- знайти на вологих препаратах окремі м'язи спини ;

- відпрепарувати трапецієподібний та найширший м'язи спини.

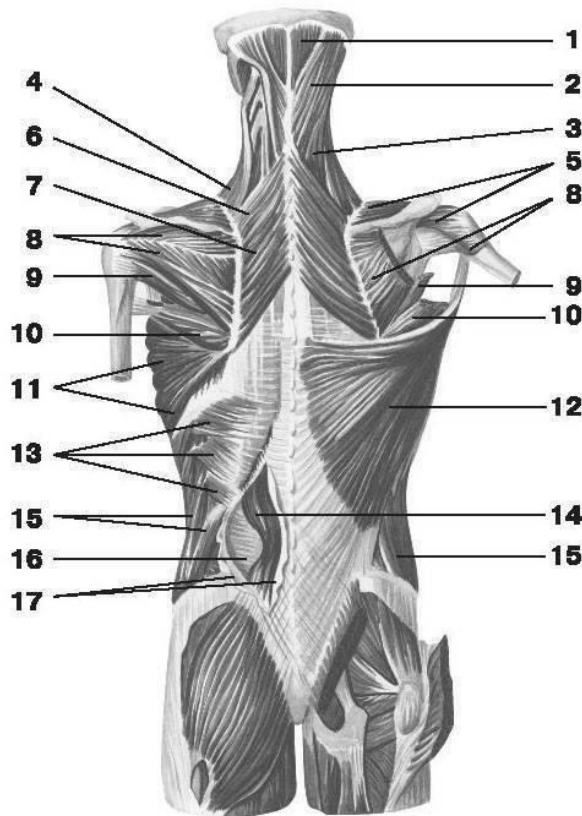
**НАПИСАТИ ЛАТИНСЬКІ ТЕРМІНИ:**

Латинські терміни (написати самостійно)	Українські терміни
	Трапецієподібний м'яз Найширший м'яз спини Великий ромбоподібний м'яз Малий ромбоподібний м'яз М'яз-підіймач лопатки Нижній задній зубчастий м'яз Верхній задній зубчастий м'яз М'яз випрямляч хребта

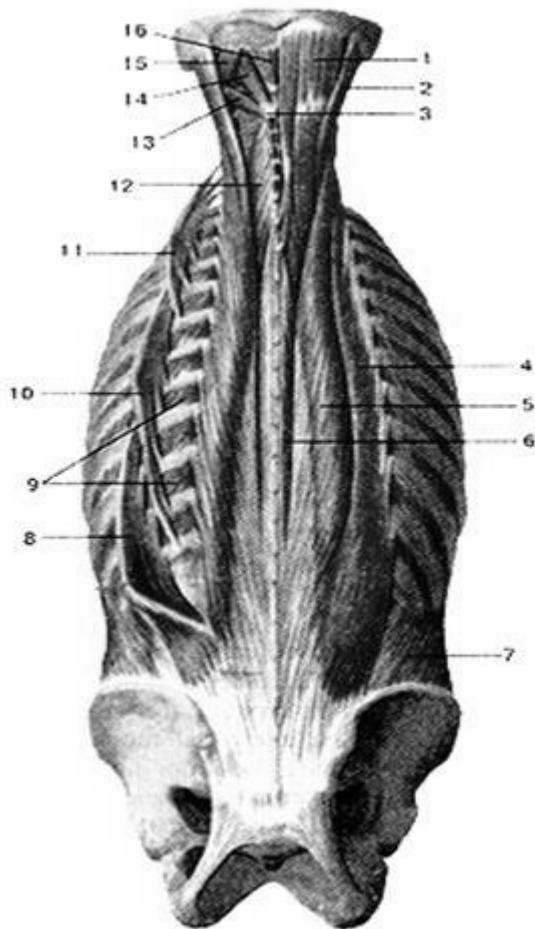
**ПОЗНАЧИТИ**



1.	
2.	
3.	
4.	
5.	
6.	
7.	
8.	
9.	
10.	
11.	
12.	
13.	
14.	



1.	
2.	
3.	
4.	
5.	
6.	
7.	
8.	
9.	
10.	
11.	
12.	
13.	
14.	
15.	
16.	
17.	



1.	
2.	
3.	
4.	
5.	
6.	
7.	
8.	
9.	
10.	
11.	
12.	
13.	
14.	
15.	
16.	

**Матеріали для самоконтролю:** Таблиці, схеми, малюнки, анатомічні препарати: навчальний труп, скелет.

## **М'ЯЗИ, ФАСЦІЇ ТА ТОПОГРАФІЯ ГРУДЕЙ. ПРЕПАРУВАННЯ.**

**Зміст теми:** Класифікація м'язів тулуба за топографією, розвитком і формою.

Сегментарна будова м'язів тулуба. М'язи грудної клітки: поверхневі і глибокі, їх характеристика. Діафрагма – визначення. Частина діафрагми, отвори, їх вміст, трикутники. Грудна фасція, внутрішньогрудна фасція

### **Конкретні цілі:**

- застосовувати анатомічну термінологію для опису будови м'язів грудей;
- вміти демонструвати на скелеті місця прикріплення м'язів грудей та рухи, які вони виконують;
- вміти демонструвати на вологих препаратах окремі м'язи грудей;
- розуміти зміну функцій м'язів у разі зміни *punctum fixum et punctum mobile*

### **Теоретичні питання до заняття:**

1. М'язи грудної клітки: топографічна та ембріологічна класифікація, Великий грудний м'яз: будова (початок, прикріплення), функції: описати і продемонструвати на препаратах.
2. Малий грудний м'яз: будова (початок, прикріплення), функції: описати і продемонструвати на препаратах.
3. Підключичний м'яз, передній зубчастий м'яз: будова (початок, прикріплення), функції: описати і продемонструвати на препаратах.
4. Внутрішні та зовнішні міжреброві м'язи: будова (початок, прикріплення), функції: описати і продемонструвати на препаратах.
5. Діафрагма: визначення діафрагми, як м'язово-фасціальної пластинки; її топографія, частини та їх будова;
6. Отвори діафрагми, їх вміст, трикутники, функції: описати і продемонструвати на препаратах.

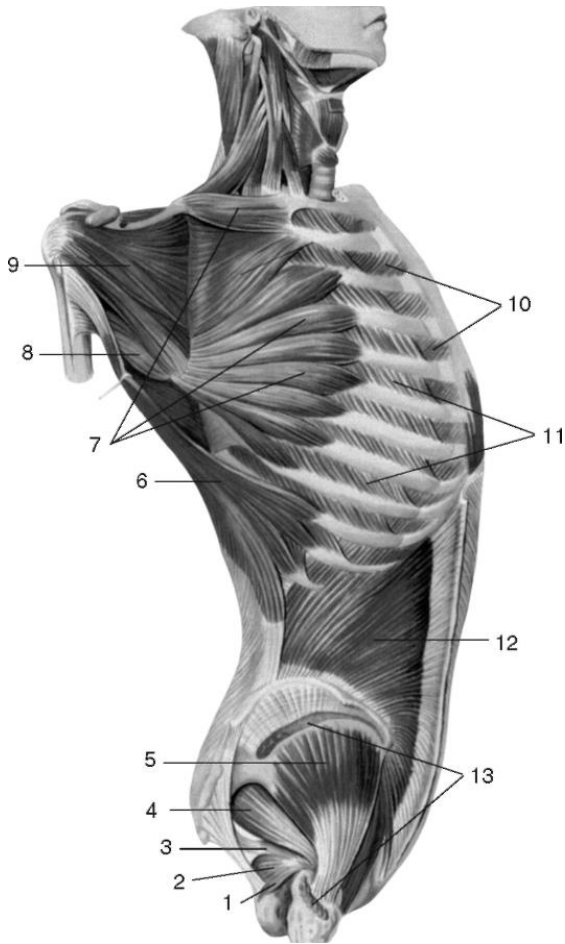
### **ЗАВДАННЯ ДЛЯ САМОСТІЙНОЇ РОБОТИ:**

- знайти на скелеті місця прикріплення окремих м'язів грудей;
- знайти на вологих препаратах окремі м'язи грудей;
- відпрепарувати великий та малий грудні м'язи.

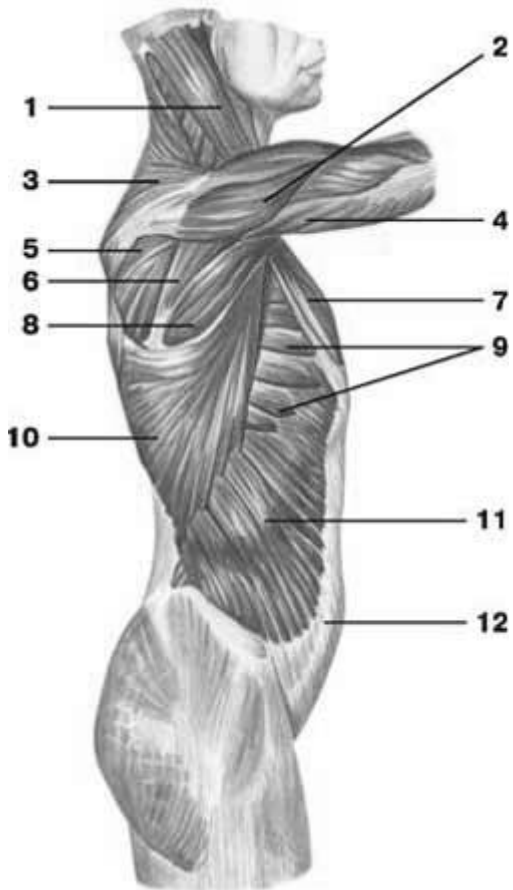
**НАПИСАТИ ЛАТИНСЬКІ ТЕРМІНИ:**

Латинські терміни (написати самостійно)	Українські терміни
	Великий грудний м'яз Малий грудний м'яз Підключичний м'яз Передній зубчастий м'яз Внутрішні міжреброві м'язи Зовнішні міжреброві м'язи Діафрагма Поперекова частина діафрагми Аортальний розтвір Стравохідний розтвір Груднинна частина діафрагми Реброва частина діафрагми Сухожилковий центр Отвір порожнистої вени Груднинно-ребровий трикутник Попереково- ребровий трикутник

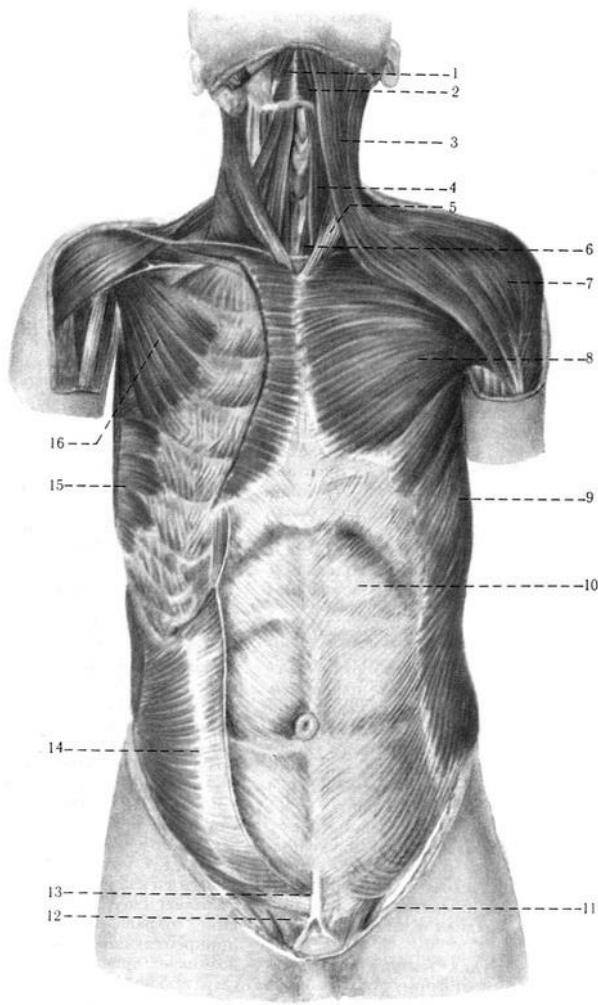
**ПОЗНАЧИТИ**



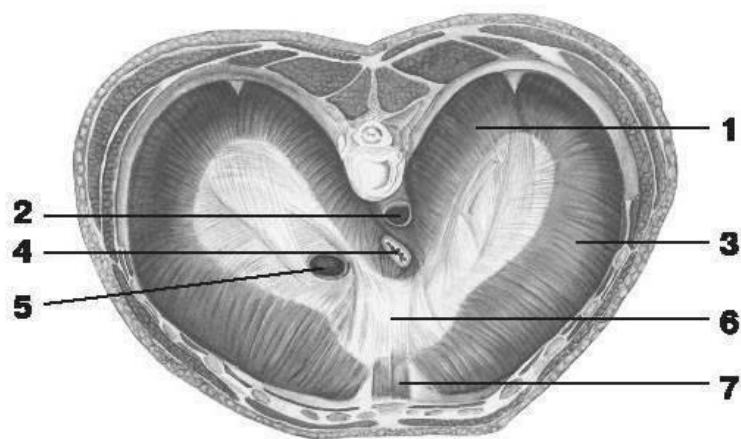
1.	
2.	
3.	
4.	
5.	
6.	
7.	
8.	
9.	
10.	
11.	
12.	
13.	



1.	
2.	
3.	
4.	
5.	
6.	
7.	
8.	
9.	
10.	
11.	
12.	



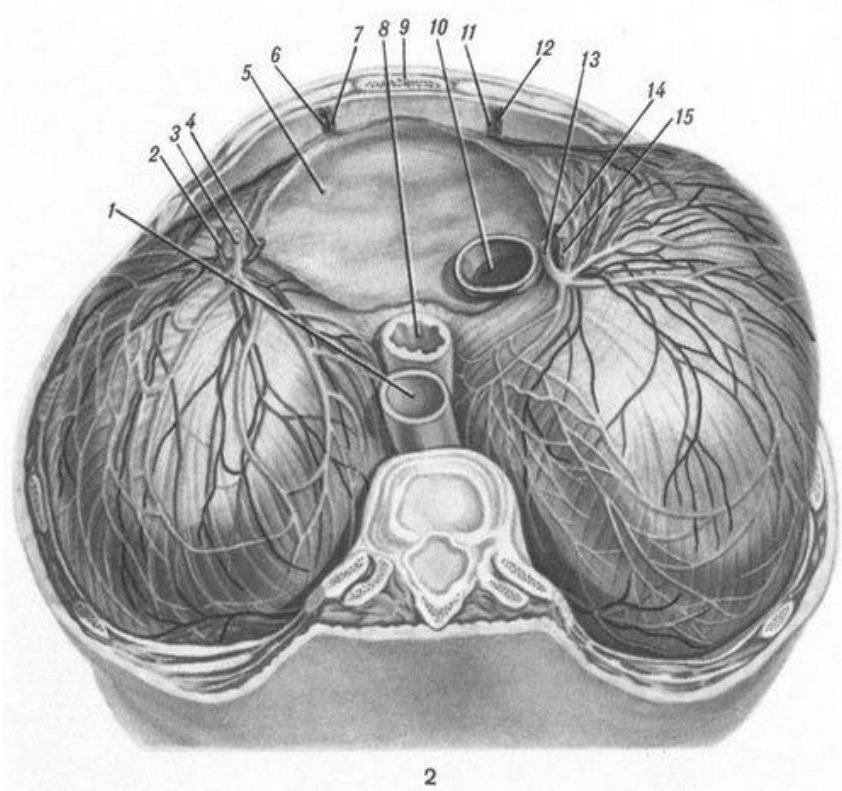
1.	
2.	
3.	
4.	
5.	
6.	
7.	
8.	
9.	
10.	
11.	
12.	
13.	
14.	
15.	
16.	



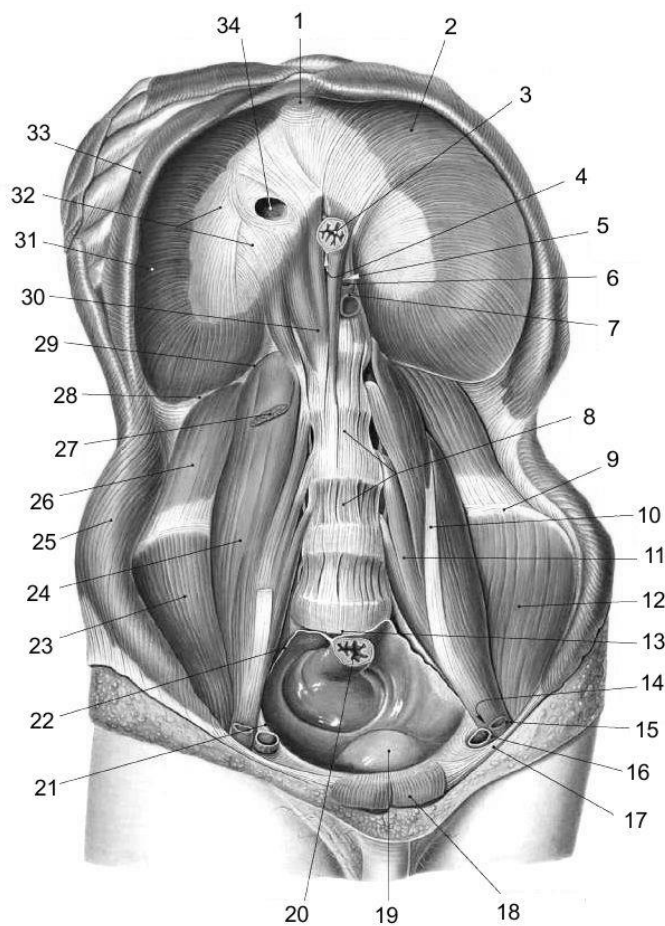
1.	
2.	
3.	
4.	



5.	
6.	
7.	



1.	
2.	
3.	
4.	
5.	
6.	
7.	
8.	
9.	
10.	
11.	
12.	
13.	
14.	
15.	



1.	
2.	
3.	
4.	
5.	
6.	
7.	
8.	
9.	
10.	
11.	
12.	
13.	
14.	
15.	
16.	
17.	
18.	
19.	
20.	

**Матеріали для самоконтролю:** Таблиці, схеми, малюнки, анатомічні препарати: навчальний труп, скелет.

## **М'ЯЗИ, ФАСЦІЇ ТА ТОПОГРАФІЯ ЖИВОТА. БІЛА ЛІНІЯ. ПІХВА ПРЯМОГО ЗВ'ЯЗКУ ЖИВОТА. ПАХОВИЙ КАНАЛ**

**Зміст теми:** М'язи живота: м'язи передньої, бічної і задньої стінок живота, їх характеристика. Фасції живота. Біла лінія. Пупкове кільце. Черевний прес. Топографія ділянок живота. Пахвинний канал. Піхва прямого м'яза живота.

### **Конкретні цілі:**

- застосовувати анатомічну термінологію для опису будови м'язів живота;
- вміти демонструвати на скелеті місця прикріплення м'язів живота та рухи, які вони виконують;
- вміти демонструвати на вологих препаратах окремі м'язи живота;
- розуміти зміну функцій м'язів живота у разі зміни *punctum fixum et punctum mobile*
- знати слабкі місця передньої черевної стінки та їх клінічне значення у ваиникненні кил;
- демонструвати поверхнєве та глибоке кільця пахвинного каналу на препаратах та знати їх вміст у жінок та чоловіків;
- розуміти різницю між прямою та косою паховими килами.

### **Теоретичні питання до заняття:**

1. М'язи живота: топографічна класифікація,
2. Прямий м'яз живота: будова (початок, прикріплення), функції: описати і продемонструвати на препаратах.
3. Зовнішній косий м'яз живота: будова (початок, прикріплення), функції: описати і продемонструвати на препаратах.
4. Внутрішній косий м'яз живота: будова (початок, прикріплення), функції: описати і продемонструвати на препаратах.
5. Поперечний м'яз живота: будова (початок, прикріплення), функції: описати і продемонструвати на препаратах.

6. Фасції тулуба (поверхнева, власна, внутрішньо-грудна, нутрощева): їх топографія і функціональне значення.
7. Піхва прямого м'яза живота: стінки та їх будова: описати і продемонструвати на препаратах.
8. Біла лінія живота: топографія, будова: описати і продемонструвати на препаратах
9. Пахвинний канал: кільця і їх будова, вміст: описати і продемонструвати на препаратах

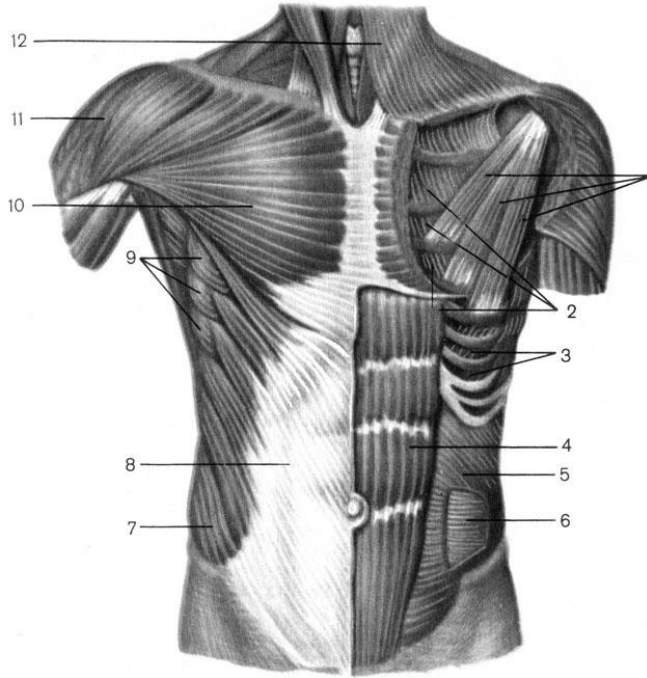
### **ЗАВДАННЯ ДЛЯ САМОСТІЙНОЇ РОБОТИ:**

- знайти на скелеті місця прикріплення окремих м'язів живота;
- знайти на вологих препаратах окремі м'язи живота;
- відпрепарувати прямий, поперечний перехневий та глибокий косі м'язи живота;
- знайти на препараті глибоке та поверхнєве кільця пахвинного каналу;
- намалювати схему пахвинного каналу;
- намалювати схему піхви прямого м'язу живота.

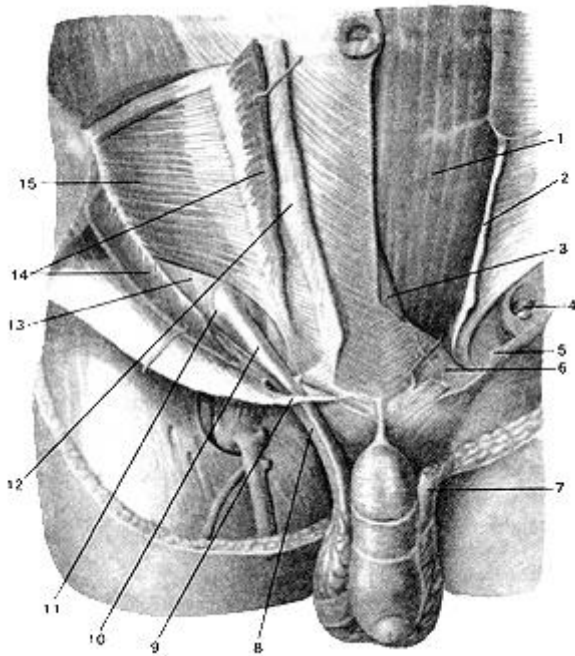
### **НАПИСАТИ ЛАТИНСЬКІ ТЕРМІНИ:**

Латинські терміни (написати самостійно)	Українські терміни
	Прямий м'яз живота Сухожилкові переділки Піхва прямого м'яза живота Зовнішній косий м'яз живота Пахвинна зв'язка Внутрішній косий м'яз живота Поперечний м'яз живота Біла лінія Пупкове кільце Пахвинний канал Стінки пахвинного каналу Поверхнєве пахвинне кільце Присередня ніжка Бічна ніжка

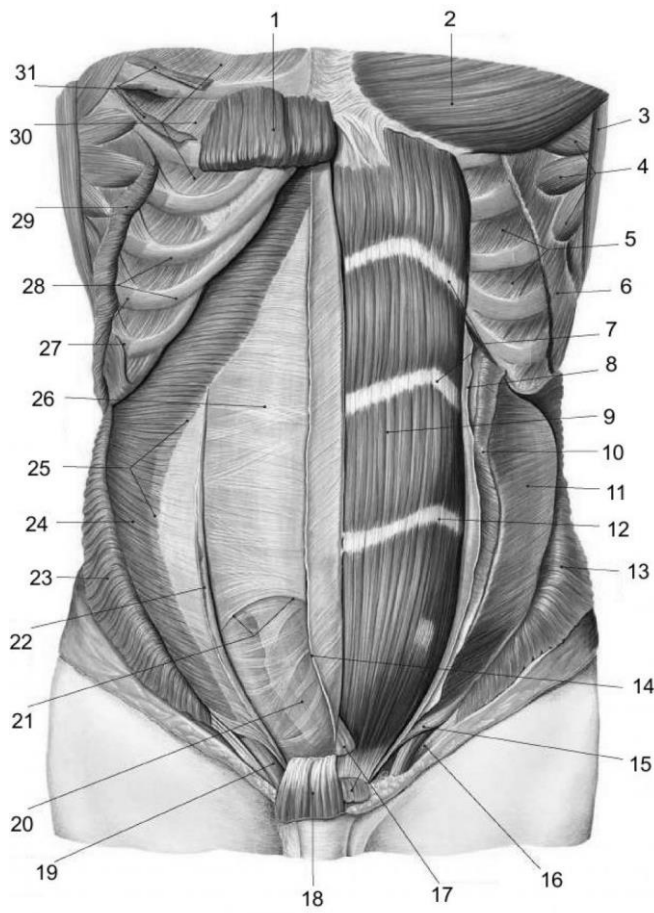
**ПОЗНАЧИТИ**



1.	
2.	
3.	
4.	
5.	
6.	
7.	
8.	
9.	
10.	
11.	
12.	

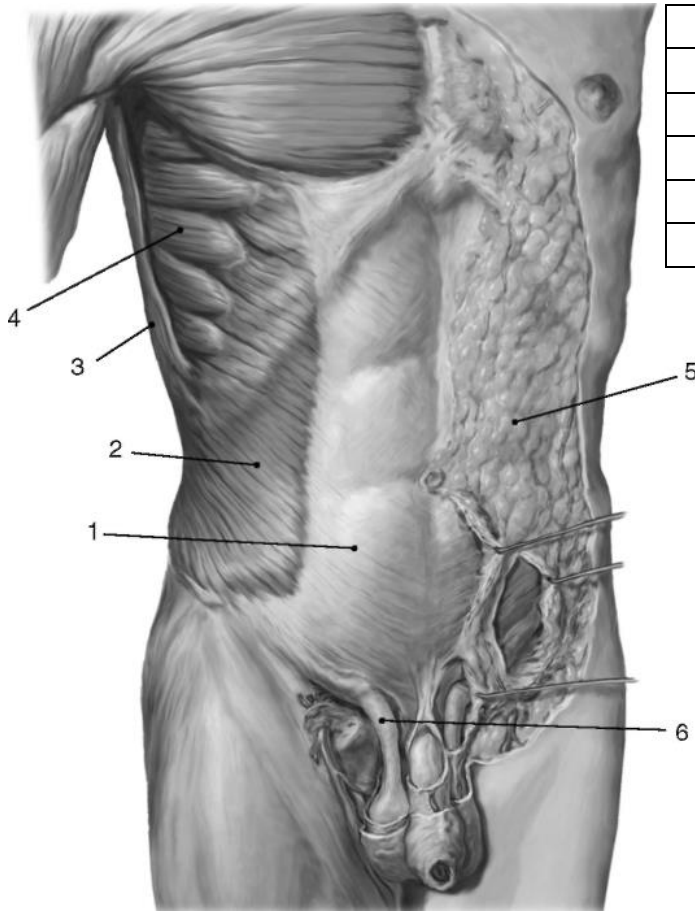


1.	
2.	
3.	
4.	
5.	
6.	
7.	
8.	
9.	
10.	
11.	
12.	
13.	
14.	
15.	

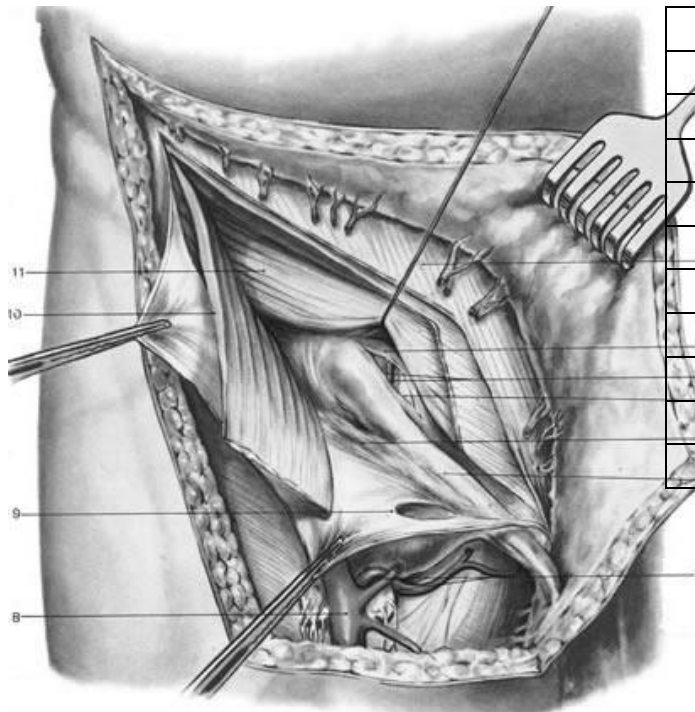


1.	
2.	
3.	
4.	
5.	

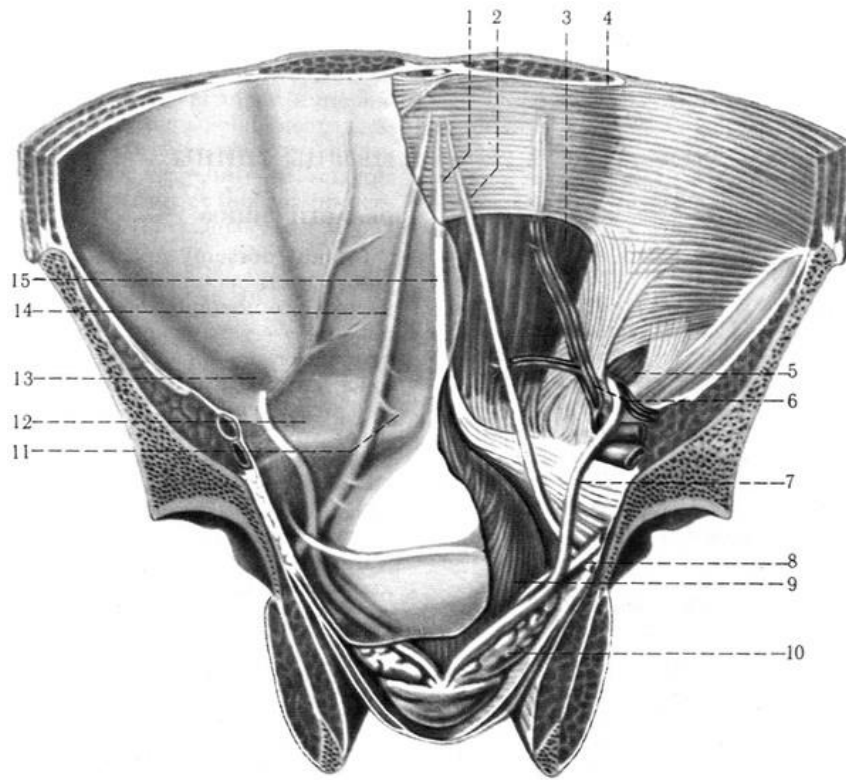
6.	
7.	
8.	
9.	
10.	
11.	
12.	
13.	
14.	
15.	
16.	
17.	
18.	
19.	
20.	
21.	
22.	
23.	
24.	
25.	
26.	
27.	
28.	
29.	
30.	
31.	



1.	
2.	
3.	
4.	
5.	
6.	

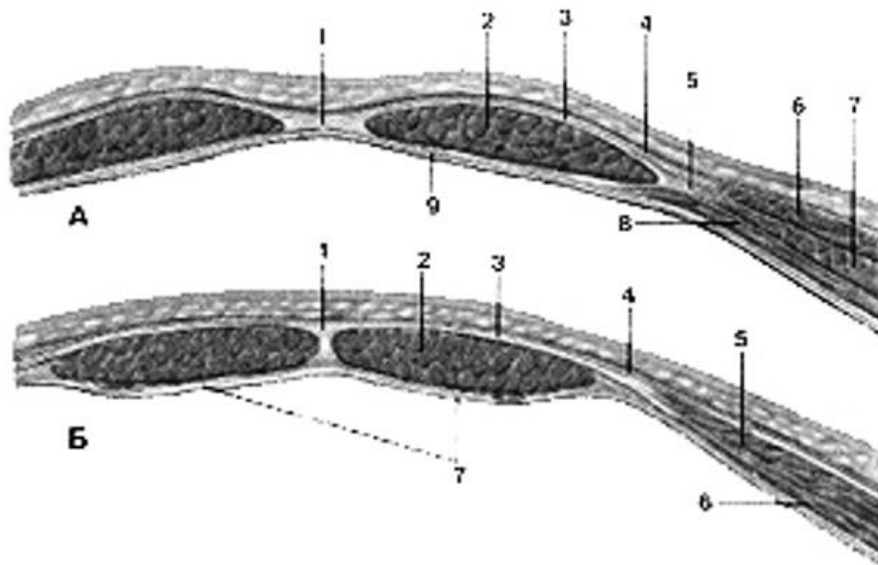


1.	
2.	
3.	
4.	
5.	
6.	
7.	
8.	
9.	
10.	
11.	



1.	
2.	
3.	
4.	
5.	
6.	
7.	
8.	
9.	
10.	
11.	
12.	
13.	
14.	
15.	
16.	





1.	
2.	
3.	
4.	
5.	
6.	
7.	
8.	
9.	
10.	
11.	
12.	
13.	
14.	
15.	
16.	

**Матеріали для самоконтролю:** Таблиці, схеми, малюнки, анатомічні препарати: скелет, навчальний труп

## **ТЕМА: М'ЯЗИ ГРУДНОГО ПОЯСУ І ПЛЕЧА. М'ЯЗИ ПЕРЕДПЛІЧЧЯ: ЗАДНЯ ГРУПА.**

**Зміст теми:** Класифікація м'язів верхньої кінцівки. М'язи пояса верхньої кінцівки, їх характеристика. М'язи плеча: класифікація, їх характеристика. М'язи задньої поверхні передпліччя: класифікація, їх характеристика.

### **Конкретні цілі:**

- застосовувати анатомічну термінологію для опису м'язів поясу верхньої кінцівки та плеча;
- вміти демонструвати на скелеті місця прикріплення м'язів поясу верхньої кінцівки та плеча та розуміти їх функцію в залежності від розташування м'язів відносно вісей сугобів;
- вміти демонструвати м'язи поясу верхньої кінцівки та плеча на вологих препаратах.

### **Теоретичні питання до заняття:**

1. Дельтоподібний м'яз: будова (початок, прикріплення), функції: описати і продемонструвати на препаратах.
2. Надостьовий м'яз та підостьовий м'яз: будова (початок, прикріплення), функції: описати і продемонструвати на препаратах.
3. Малий та великий круглі м'язи, підлопатковий м'яз: будова (початок, прикріплення), функції: описати і продемонструвати на препаратах.
4. Двоголовий м'яз плеча: топографічна класифікація, будова (початок, прикріплення), функції: описати і продемонструвати на препаратах.
5. Триголовий м'яз плеча та ліктювий м'яз: топографічна класифікація, будова (початок, прикріплення), функції: описати і продемонструвати на препаратах
6. Дзобоподібно-плечовий та плечовий м'язи: топографічна класифікація, будова (початок, прикріплення), функції: описати і продемонструвати на препаратах

7. Глибокі м'язи задньої поверхні передпліччя: топографічна класифікація, будова (початок, прикріплення), функції: описати і продемонструвати на препаратах.
8. Поверхневі м'язи задньої поверхні передпліччя: топографічна класифікація, будова (початок, прикріплення), функції: описати і продемонструвати на препаратах.

### ЗАВДАННЯ ДЛЯ САМОСТІЙНОЇ РОБОТИ:

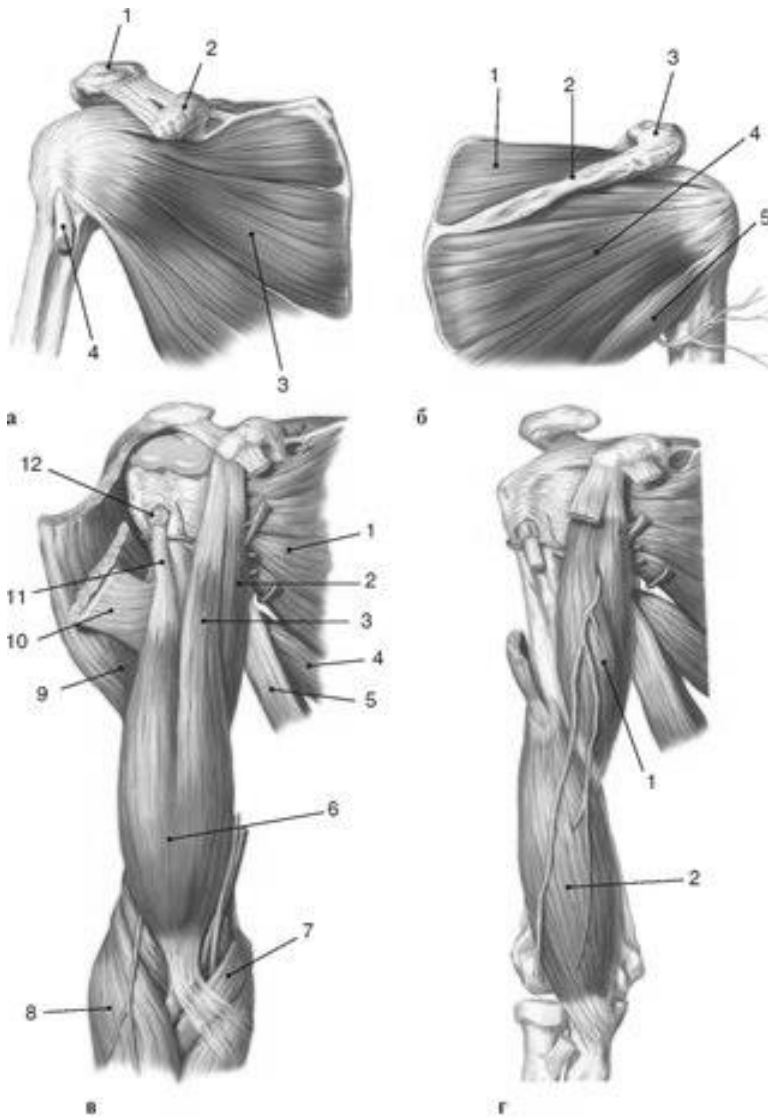
- знайти на скелеті місця прикріплення м'язів поясу верхньої кінцівки та плеча;
- знайти на вологих препаратах м'язи поясу верхньої кінцівки, та плеча;
- відпрепарувати: дзьобо-плечовий м'яз дельтоподібний м'яз, надостьовий м'яз, підостьовий м'яз, малий круглий м'яз, великий круглий м'яз, підлопатковий м'яз, двоголовий м'яз плеча, , плечовий м'яз, триголовий м'яз плеча.

### НАПИСАТИ ЛАТИНСЬКІ ТЕРМІНИ:

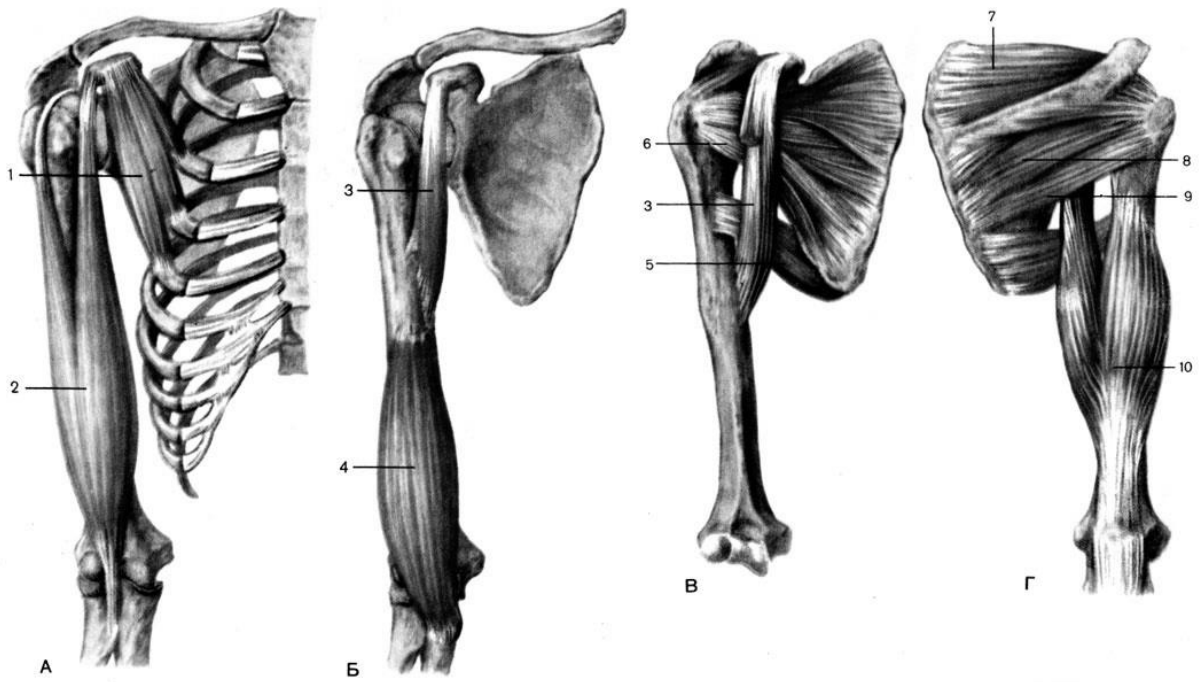
Латинські терміни (написати самостійно)	Українські терміни
	Дельтоподібний м'яз Надостьовий м'яз Підостьовий м'яз Малий круглий м'яз Великий круглий м'яз Підлопатковий м'яз Двоголовий м'яз плеча Довга головка двоголового м'яза плеча Коротка головка двоголового м'яза плеча Дзьобо-плечовий м'яз Плечовий м'яз Триголовий м'яз плеча Довга головка триголового м'яза плеча Присередня головка триголового м'яза плеча

	<p>Бічна головка триголового м'яза плеча Плечо-променевий м'яз Довгий променевий м'яз-розгинач зап'ястка Короткий променевий м'яз-розгинач зап'ястка М'яз-розгинач пальців М'яз-розгинач мізинця Ліктьовий м'яз-розгинач зап'ястка М'яз-відвертач Довгий відвідний м'яз великого пальця Короткий м'яз-розгинач великого пальця Довгий м'яз-розгинач великого пальця</p>
--	---

**ПОЗНАЧИТИ**



	А	Б	В	Г
1.				
2.				
3.				
4.				
5.				
6.				
7.				
8.				
9.				
10.				
11.				
12.				



	А	Б	В	Г
1.				
2.				
3.				
4.				
5.				
6.				
7.				
8.				
9.				
10.				

**Матеріали для самоконтролю:** Таблиці, схеми, малюнки, анатомічні препарати: скелет з верхньою кінцівкою, навчальний труп з відпрепарованими м'язами верхньої кінцівки.

## **М'ЯЗИ ПЕРЕДПЛІЧЧЯ: ПЕРЕДНЯ ГРУПА. М'ЯЗИ КИСТІ. .**

**Зміст теми:** Класифікація м'язів верхньої кінцівки. М'язи передпліччя: класифікація, їх характеристика. М'язи кисті: класифікація, їх характеристика. Кістково-фіброзні канали, тримачі м'язів –згиначів, тримачі м'язів-розганачів. Канали зап'ястка, синовіальні піхви сухожилків м'язів-згиначів. Синовіальні сумки.

### **Конкретні цілі:**

- застосовувати анатомічну термінологію для опису м'язів передпліччя та кисті
- вміти демонструвати на скелеті місця прикріплення м'язів передпліччя та кисті та розуміти їх функцію в залежності від розташування м'язів відносно вісей сугобів;
- вміти демонструвати м'язи передпліччя та кисті на вологих препаратах.

### **Теоретичні питання до заняття:**

1. Поверхневі м'язи передньої поверхні передпліччя: топографічна класифікація, будова (початок, прикріплення), функції: описати і продемонструвати на препаратах
2. Глибокі м'язи передньої поверхні передпліччя: топографічна класифікація, будова (початок, прикріплення), функції: описати і продемонструвати на препаратах.
3. Поверхневі м'язи задньої поверхні передпліччя: топографічна класифікація, будова (початок, прикріплення), функції: описати і продемонструвати на препаратах
4. М'язи кисті: топографічна класифікація, м'язи thenar: будова (початок, прикріплення), функції: описати і продемонструвати на препаратах
5. М'язи hypothenar: будова (початок, прикріплення), функції: описати і продемонструвати на препаратах.
6. Міжкісткові та червоподібні м'язи: будова (початок, прикріплення), функції: описати і продемонструвати на препаратах.

7. Фасції верхньої кінцівки та їх похідні (міжм'язові перетинки, футляри та їх вміст, фіброзні і кістково-фіброзні канали та їх вміст).
8. Тримачі м'язів- згиначів передпліччя: утворення, топографія, канали, їх вміст: описати і продемонструвати на препаратах.
9. Тримачі м'язів-розгиначів передпліччя: утворення, топографія, кістково-фіброзні канали в ділянці зап'ястка, їх вміст: описати і продемонструвати на препаратах.
10. Синовіальні піхви кисті: їх будова, топографія, функціональне і практичне значення.

### **ЗАВДАННЯ ДЛЯ САМОСТІЙНОЇ РОБОТИ:**

- знайти на скелеті місця прикріплення м'язів передпліччя;
- знайти на вологих препаратах м'язи передпліччя;
- відпрепарувати: променевиий м'яз-згинач зап'ястка, круглий м'яз-привертач, ліктьовий м'яз-згинач зап'ястка, поверхневиий м'яз-згинач пальців, довгий долонний м'яз.
- намалювати схеми: фаланги на поперечному зрізі, кістково-фіброзних каналів, що проходять під утримувачами згиначів та розгиначів кисті;
- знайти на скелеті місця прикріплення м'язів кисті;
- відпрепарувати м'язи thenar et hypothenar.

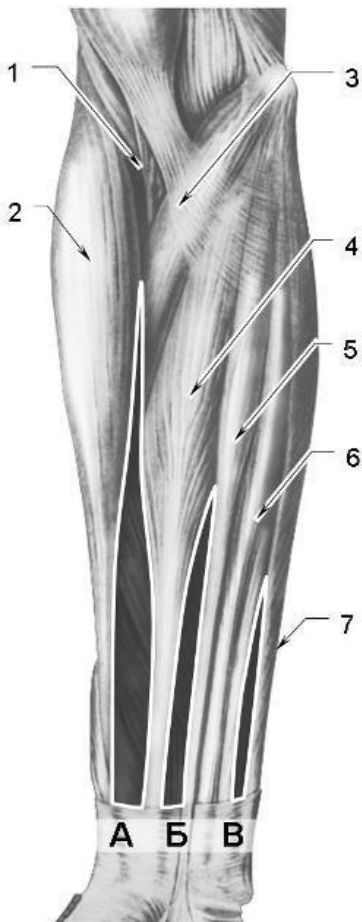
### **НАПИСАТИ ЛАТИНСЬКІ ТЕРМІНИ:**

Латинські терміни (написати самостійно)	Українські терміни
	Променевиий м'яз-згинач зап'ястка Круглий м'яз-привертач Ліктьовий м'яз-згинач зап'ястка Поверхневиий м'яз-згинач пальців Довгий долонний м'яз Довгий м'яз-згинач великого пальця Глибокий м'яз-згинач пальців Квадратний м'яз-привертач Короткий відвідний м'яз великого

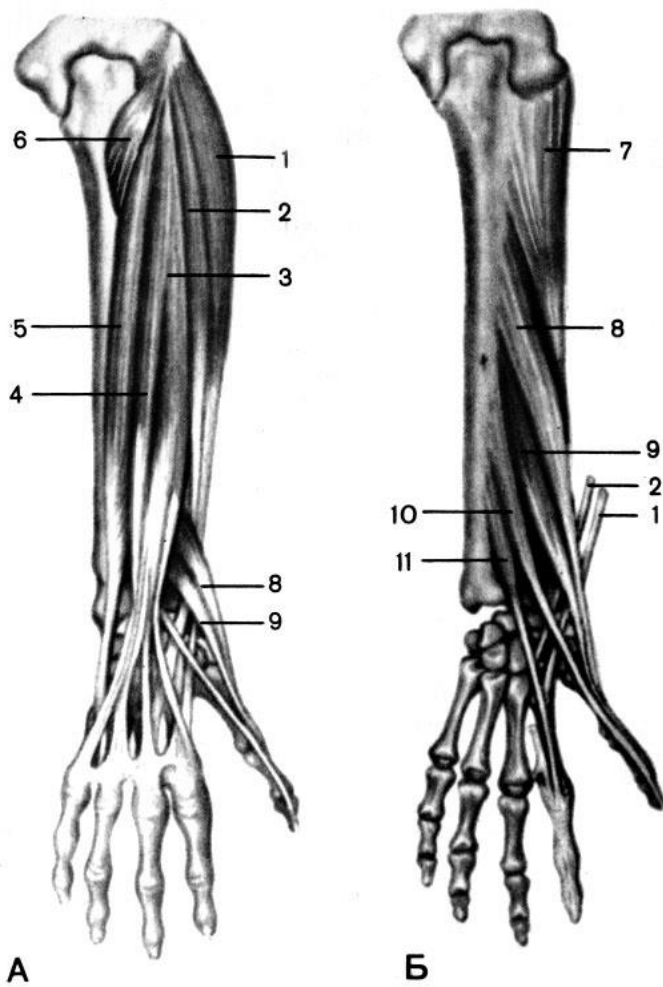


	пальця Короткий м'яз згинач великого пальця Протиставний м'яз великого пальця Привідний м'яз великого пальця Відвідний м'яз мізинця Короткий м'яз згинач мізинця Протиставний м'яз мізинця Червоподібні м'язи
--	---

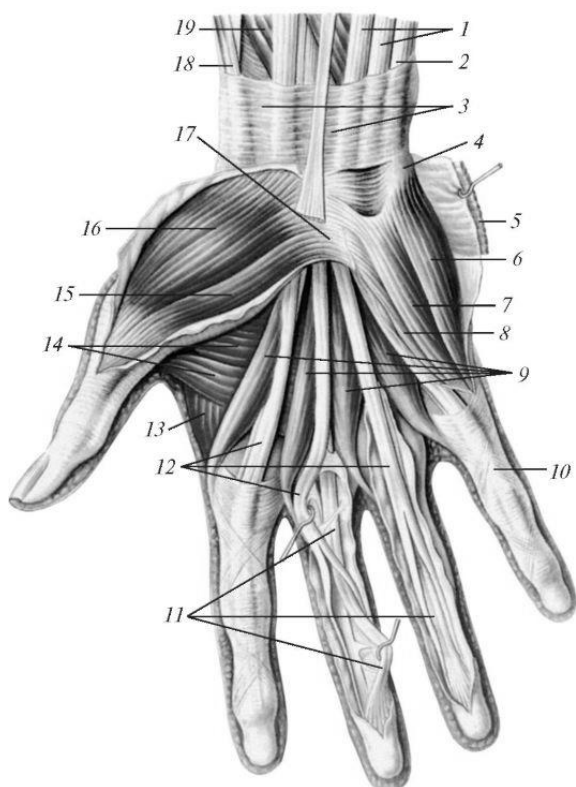
**ПОЗНАЧИТИ**



11.	
12.	
13.	
14.	
15.	
16.	
17.	
А	
Б	
В	



	A	Б
1.		
2.		
3.		
4.		
5.		
6.		
7.		
8.		
9.		
10.		



1.	
2.	
3.	
4.	
5.	
6.	
7.	
8.	
9.	
10.	
11.	
12.	
13.	
14.	
15.	
16.	
17.	
18.	
19.	

**Матеріали для самоконтролю:** Таблиці, схеми, малюнки, анатомічні препарати: скелет з верхньою кінцівкою, навчальний труп з відпрепарованими м'язами верхньої кінцівки.

## **ТЕМА: ФАСЦІЇ, СИНОВІАЛЬНІ СУМКИ І ПІХВИ ТА ТОПОГРАФІЯ ВЕРХНЬОЇ КІНЦІВКИ.**

**Зміст теми:** Фасції верхньої кінцівки. Пахвова ямка, пахвова порожнина, її топографія, трикутники, чотирибічний і трибічний отвори. Плечо-м'язовий канал. Борозни на передній поверхні плеча. Ліктьова ямка. Борозни на передній поверхні передпліччя. Кістково-фіброзні канали, тримачі м'язів – згиначів, тримачі м'язів-розгиначів. Канали зап'ястка, синовіальні піхви сухожилків м'язів-згиначів. Синовіальні сумки.

### **Конкретні цілі:**

- знати основні топографічні утворення верхньої кінцівки та їх вміст;
- застосовувати анатомічну термінологію для опису основних топографічних утворів верхньої кінцівки.

### **Теоретичні питання до заняття:**

1. Фасції верхньої кінцівки.
2. Тримачі м'язів- згиначів передпліччя: утворення, топографія, канали, їх вміст: описати і продемонструвати на препаратах.
3. Тримачі м'язів-розгиначів передпліччя: утворення, топографія, кістково-фіброзні канали в ділянці зап'ястка, їх вміст: описати і продемонструвати на препаратах.
4. Синовіальні піхви кисті: їх будова, топографія, функціональне і практичне значення.
5. Пахвова ямка: межі, стінки: описати і продемонструвати на препаратах..
6. Пахвова порожнина: стінки: описати і продемонструвати на препаратах.
7. Пахвова порожнина: трикутники, їх межі та вміст: описати і продемонструвати на препаратах.
8. Пахвова порожнина: отвори їх межі та вміст: описати і продемонструвати на препаратах.

9. Топографія плеча: борозни, канал променевого нерва: описати і продемонструвати на препаратах
10. Ліктьова ямка, її межі та вміст: описати і продемонструвати на препаратах.
11. Топографія передпліччя: борозни, їх межі та вміст: описати і продемонструвати на препаратах.

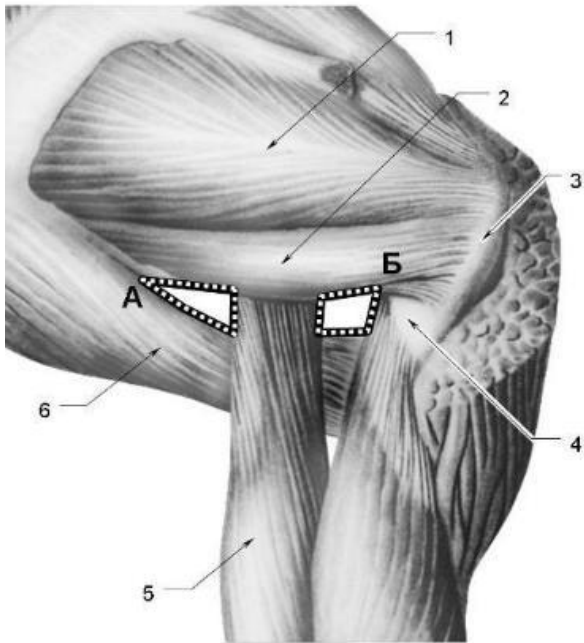
### **ЗАВДАННЯ ДЛЯ САМОСТІЙНОЇ РОБОТИ:**

- намалювати схеми: фаланги на поперечному зрізі, кістково-фіброзних каналів, що проходять під утримувачами згиначів та розгиначів кисті;
- намалювати схему трьох- та чотирьохбічного отворів.

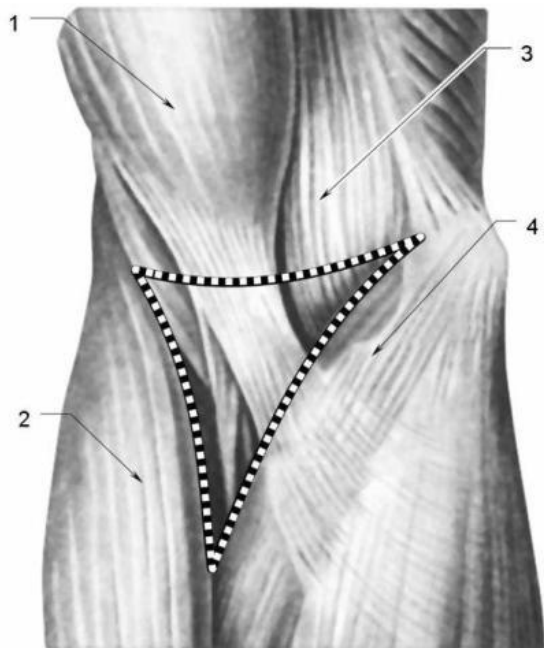
### **НАПИСАТИ ЛАТИНСЬКІ ТЕРМІНИ:**

Латинські терміни (написати самостійно)	Українські терміни
	Пахвова ямка Стінки пахвової ямки Чотирибічний отвір Трьобічний отвір Бічна двоголова борозна Присередня двоголова борозна Ліктьова ямка Тримач м'язіврозгиначів Тримач м'язівзгиначів Долонний апоневроз Канал зап'ястка

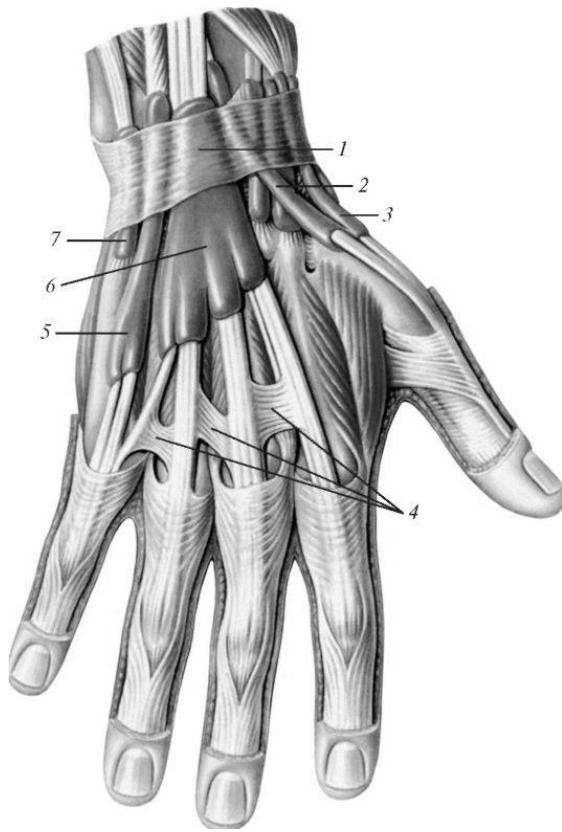
### **ПОЗНАЧИТИ**



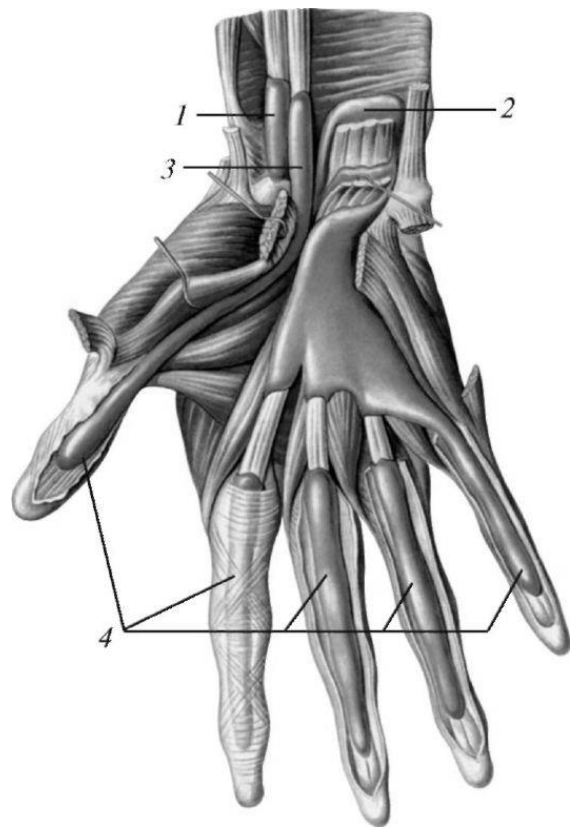
18.	
19.	
20.	
21.	
22.	
23.	
A	
Б	



1.	
2.	
3.	
4.	



**А**



**Б**

	А	Б
1.		
2.		
3.		
4.		
5.		
6.		
7.		

**Матеріали для самоконтролю:** Таблиці, схеми, малюнки, анатомічні препарати: скелет верхньої кінцівки, вологі препарати (навчальний труп з відпрепарованою верхньою кінцівкою).

## **ТЕМА: М'ЯЗИ ТАЗУ ТА СТЕГНА.**

**Зміст теми:** Класифікація м'язів нижньої кінцівки. М'язи пояса нижньої кінцівки: класифікація, їх характеристика. М'язи стегна: класифікація, їх характеристика.

### **Конкретні цілі:**

- застосовувати анатомічну термінологію для опису м'язів тазу та стегна;
- вміти демонструвати на скелеті місця прикріплення та рухи, які виконують м'язи тазу та стегна;
- вміти демонструвати на вологих препаратах м'язи тазу та стегна;
- розуміти значення м'язів тазу та стегна для нижньої кінцівки як для органу локомоції.

### **Теоретичні питання до заняття:**

1. Внутрішні м'язи тазу: топографічна класифікація, будова (початок, прикріплення), функції: описати і продемонструвати на препаратах.
2. Зовнішні м'язи тазу: топографічна класифікація, будова (початок, прикріплення), функції: описати і продемонструвати на препаратах.
3. Передні м'язи стегна: топографічна класифікація, будова (початок, прикріплення), функції: описати і продемонструвати на препаратах.
4. Задні м'язи стегна: топографічна класифікація, будова (початок, прикріплення), функції: описати і продемонструвати на препаратах.
5. Медіальні м'язи стегна: топографічна класифікація, будова (початок, прикріплення), функції: описати і продемонструвати на препаратах.

### **ЗАВДАННЯ ДЛЯ САМОСТІЙНОЇ РОБОТИ:**

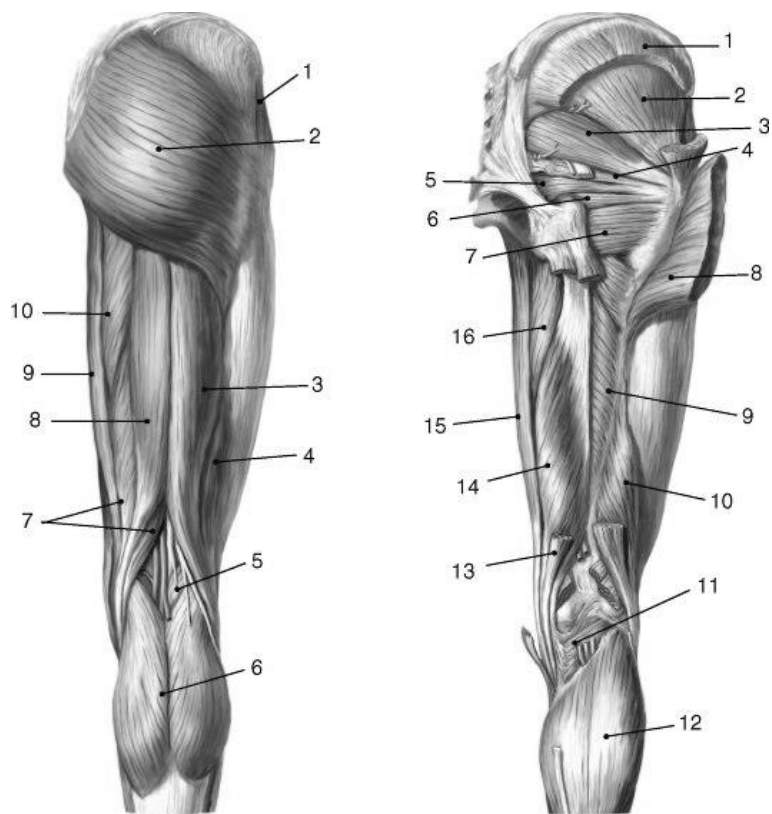
- знайти на скелеті місця прикріплення м'язів (дивись перелік термінів);
- знайти на вологих препаратах вказані м'язи;
- відпрепарувати м'язи передньої та задньої ділянки стегна.

### **НАПИСАТИ ЛАТИНСЬКІ ТЕРМІНИ:**



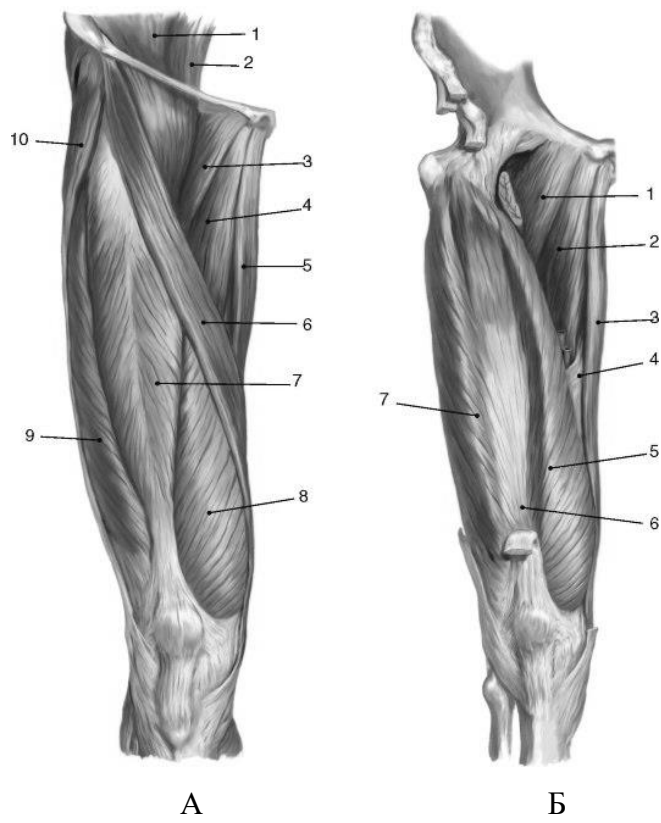
Латинські терміни (написати самостійно)	Українські терміни
	<p>Клубовопоперековий м'яз  Великий поперековий м'яз  Клубовий м'яз  Великий сідничний м'яз  Середній сідничний м'яз  Малий сідничний м'яз  Грушоподібний м'яз  Внутрішній затульний м'яз  Верхній близнюковий м'яз  Нижній близнюковий м'яз  Квадратний м'яз стегна  Зовнішній затульний м'яз  Кравецький м'яз  Чотириголовий м'яз стегна  Прямий м'яз стегна  Бічний широкий м'яз  Присередній широкий м'яз  Проміжний широкий м'яз  Гребінний м'яз  Тонкий м'яз  Довгий привідний м'яз  Короткий привідний м'яз  Великий привідний м'яз  Двоголовий м'яз стегна  Довга головка  Коротка головка  Півперетинчастий м'яз  Півсухожилковий м'яз</p>

**ПОЗНАЧИТИ**

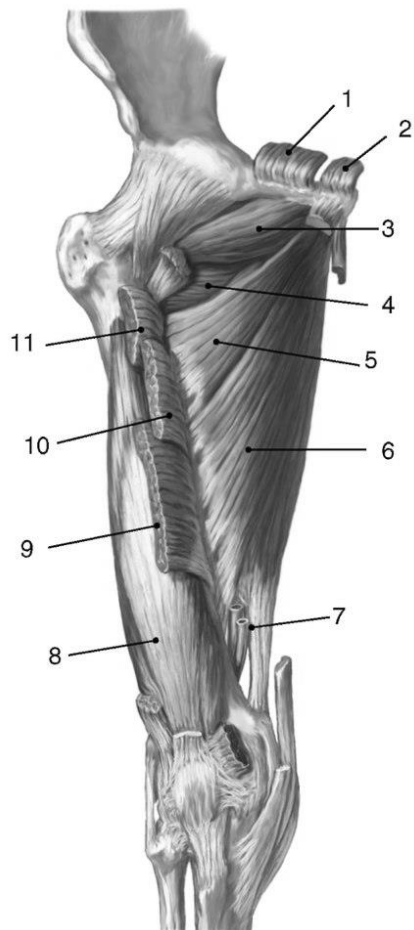


6

	А	Б
1.		
2.		
3.		
4.		
5.		
6.		
7.		
8.		
9.		
10.		
11.		
12.		



	A	Б
1.		
2.		
3.		
4.		
5.		
6.		
7.		
8.		
9.		
10.		
11.		
12.		



1.	
2.	
3.	
4.	
5.	
6.	
7.	
8.	
9.	
10.	
11.	

**Матеріали для самоконтролю:** Таблиці, схеми, малюнки, анатомічні препарати: скелет нижньої кінцівки, вологі препарати (навчальний труп з відпрепарованою нижньою кінцівкою).

## **ТЕМА: М'ЯЗИ ГОМІЛКИ І СТОПИ.**

**Зміст теми:** Класифікація м'язів нижньої кінцівки. М'язи гомілки: класифікація, їх характеристика.

### **Конкретні цілі:**

- застосовувати анатомічну термінологію для опису м'язів гомілки та стопи;
- вміти демонструвати на скелеті місця прикріплення та рухи, які виконують м'язи гомілки та стопи;
- вміти демонструвати на вологих препаратах м'язи гомілки та стопи;
- розуміти значення м'язів гомілки та стопи для нижньої кінцівки як для органу локомоції.
- розуміти значення м'язів стопи в укріпленні зводів стопи.

### **Теоретичні питання до заняття:**

1. Передні м'язи гомілки: топографічна класифікація, будова (початок, прикріплення), функції: описати і продемонструвати на препаратах.
2. Бічні м'язи гомілки: топографічна класифікація, будова (початок, прикріплення), функції: описати і продемонструвати на препаратах.
3. Задні поверхневі м'язи гомілки: топографічна класифікація, будова (початок, прикріплення), функції: описати і продемонструвати на препаратах.
4. Задні глибокі м'язи гомілки: топографічна класифікація, будова (початок, прикріплення), функції: описати і продемонструвати на препаратах.
5. М'язи стопи: топографічна класифікація, будова (початок, прикріплення), функції: описати і продемонструвати на препаратах.

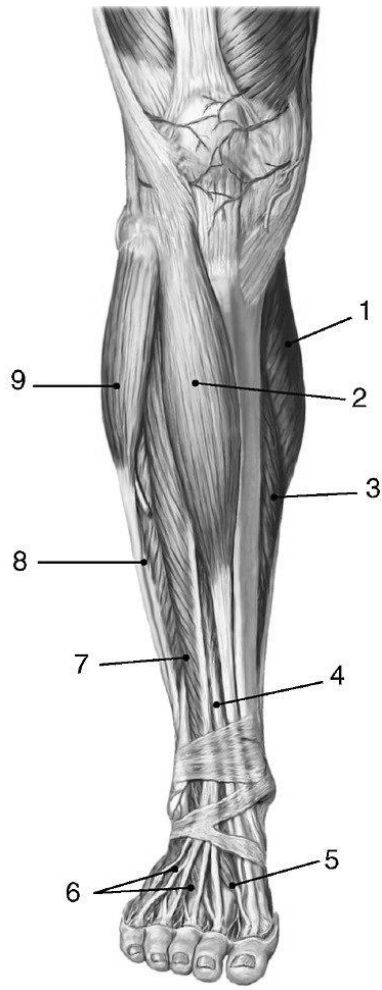
## ЗАВДАННЯ ДЛЯ САМОСТІЙНОЇ РОБОТИ:

- знайти на скелеті місця прикріплення м'язів (див.перелік термінів);
- знайти на вологих препаратах вказані м'язи;
- відпрепарувати передні, задні та бічні м'язи гомілки.

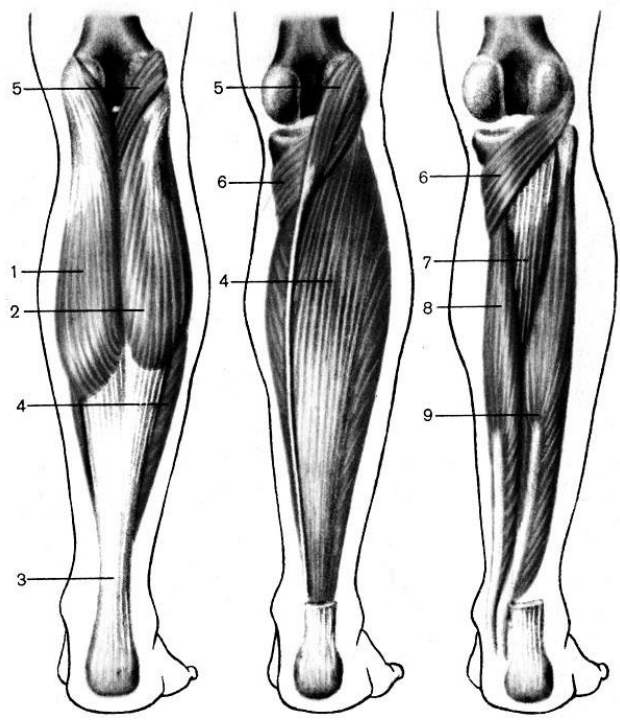
## НАПИСАТИ ЛАТИНСЬКІ ТЕРМІНИ:

Латинські терміни (написати самостійно)	Українські терміни
	Довгий м'яз розгинач пальців стопи Передній великогомілковий м'яз Довгий м'яз розгинач великого пальця (стопи) Довгий малогомілковий м'яз Короткий малогомілковий м'яз Триголовий м'яз литки Литковий м'яз Камбалоподібний м'яз Довгий м'яз згинач пальців (стопи) Задній великогомілковий м'яз Довгий м'яз згинач великого пальця (стопи) Короткий м'яз-розгинач пальців Короткий м'яз-згинач великого пальця Квадратний м'яз підошви Короткий м'яз-згинач пальців Червоподібні м'язи Відвідний м'яз великого пальця Короткий м'яз- згинач великого пальця Привідний м'яз великого пальця Відвідний м'яз мізинця Короткий м'яз-згинач мізинця

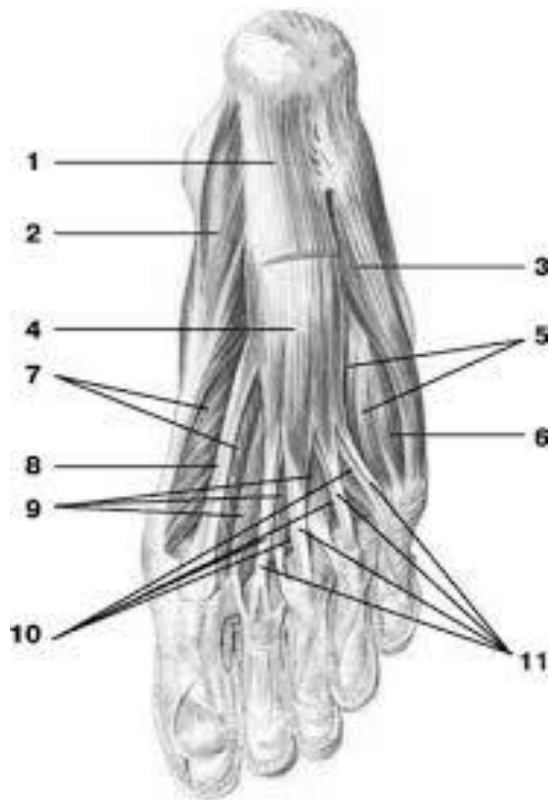
## ПОЗНАЧИТИ



1.	
2.	
3.	
4.	
5.	
6.	
7.	
8.	
9.	



1.	
2.	
3.	
4.	
5.	
6.	
7.	
8.	
9.	



1.	
2.	
3.	
4.	
5.	
6.	
7.	
8.	
9.	
10.	
11.	

**Матеріали для самоконтролю:** Таблиці, схеми, малюнки, анатомічні препарати: скелет нижньої кінцівки, вологі препарати (навчальний труп з відпрепарованою нижньою кінцівкою).



## **ФАСЦІЇ, СИНОВІАЛЬНІ СУМКИ ТА ПІХВИ І ТОПОГРАФІЯ НИЖНЬОЇ КІНЦІВКИ.**

### **Зміст теми:**

Фасції нижньої кінцівки. М'язова і судинна затоки, їх топографія і вміст. Стегновий трикутник. Борозни на передній поверхні стегна. Привідний канал. Підколінна ямка. Канали гомілки: гомілково-підколінний канал, верхній та нижній м'язово-гомілкові канали. Борозни підошви стопи. Підшкірний розтвір. Стегновий канал. Тримачі м'язів-розгиначів, тримачі м'язів-згиначів, тримачі малогомілкових м'язів. Сіновіальні сумки і сіновіальні піхви м'язів нижньої кінцівки. Механізми, що підтримають склепіння стопи: затяжки стопи, пасивні (зв'язки) і активні (м'язи). Аналіз основних положень і рухів тіла людини (стояння, ходіння, біг, стрибки). Відмінні риси будови рухового апарату людини, набуті у зв'язку із прямоходінням.

Вікові, статеві і індивідуальні особливості скелетних м'язів. Вплив спорту, праці, соціальних факторів і екологічних чинників на будову скелетних м'язів, тулуба і кінцівок.

### **Конкретні цілі:**

- застосовувати анатомічну термінологію для опису м'язів стопи та топографічних утворів нижньої кінцівки;
- вміти демонструвати на вологих препаратах привідний канал, підколінну ямку, канали гомілки, борозни стоп;
- розуміти значення м'язів стопи в укріпленні зводів стопи.

### **Теоретичні питання до заняття:**

1. Фасції нижньої кінцівки: клубова фасція та її похідні (клубово-гребінна дуга, судинна затока, м'язова затока, їх утворення та вміст): описати і продемонструвати на препаратах.
2. Фасції нижньої кінцівки: широка фасція та її похідні (підшкірний розтвір, його серпоподібний край, утворення та вміст): описати і продемонструвати на препаратах.

3. Фасції нижньої кінцівки: фасції гомілки та її похідні (тримачі м'язів розгиначів,
4. тримачі м'язів згиначів, тримачі малогомілкових м'язів), топографія і вміст фіброзних і кістково-фіброзних каналів нижньої кінцівки.
5. Топографія тазу: над- і підгрушеподібний отвір, затульний канал, їх межі, утворення і вміст; описати та продемонструвати на препаратах.
6. Топографія стегна: м'язова і судинна затоки, стегнове кільце, їх утворення, межі, вміст: описати та продемонструвати на препаратах.
7. Топографія стегна: клубово-гребінна борозна, передня борозна стегна, стегновий трикутник, їх утворення, межі, вміст: описати та продемонструвати на препаратах.
8. Привідний канал: стінки, отвори, вміст, описати та продемонструвати на препаратах.
9. Підколінна ямка: її межі, дно, зв'язок з каналами стегна і гомілки, описати та продемонструвати на препаратах.
10. Топографія гомілки: гомілково-підколінний канал, верхній та нижній м'язово-гомілкові канали, їх утворення, сполучення, вміст: описати та продемонструвати на препаратах.
11. Стегновий канал: стегнове кільце (вхід), підшкірний розтвір(вихід), їх межі; стінки стегового каналу.
12. Фасції стопи, топографія стопи: борозни підошви стопи, їх межі і вміст: описати і продемонструвати на препаратах.

### **ЗАВДАННЯ ДЛЯ САМОСТІЙНОЇ РОБОТИ:**

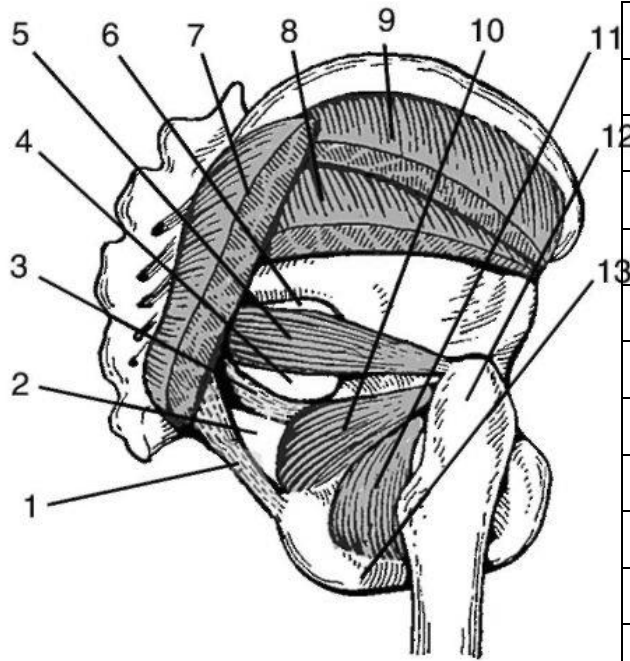
- намалювати схеми:
  - ✓ синовіальних піхв стопи,
  - ✓ м'язової та судинної лакуни,
  - ✓ стегового трикутника,
  - ✓ підколінної ямки;

- знайти на вологих препаратах м'язи стопи, м'язову та судинну лакуни, привідний канал, підколінну ямку, канали гомілки;
- відпрепарувати підколінну ямку.

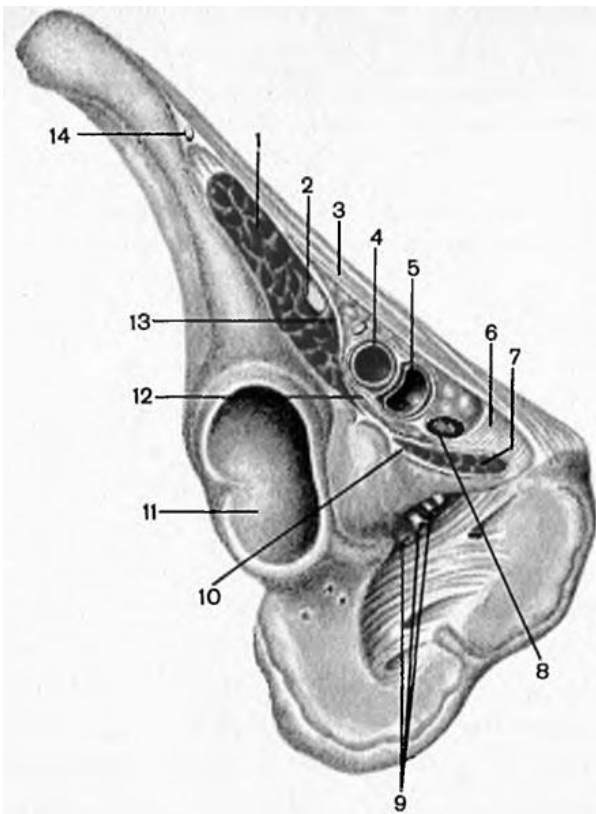
### НАПИСАТИ ЛАТИНСЬКІ ТЕРМІНИ:

Латинські терміни (написати самостійно)	Українські терміни
	<p>Надгрушоподібний отвір  Підгрушоподібний отвір  М'язова затока  Судинна затока  Широка фасція  Клубово-гомілкове пасмо  Підшкірний розтвір  Серпоподібний край  Дирчаста фасція  Стегновий канал  Стегнове кільце  Привідний канал  Стінки привідного каналу  Привідний розтвір  Підколінна ямка  Верхній тримач м'язів-розгиначів  Нижній тримач м'язів-розгиначів -  Тримач м'язів-згиначів  Верхній тримач малогомілкових м'язів  Нижній тримач малогомілкових м'язів  Підошовний апоневроз</p>

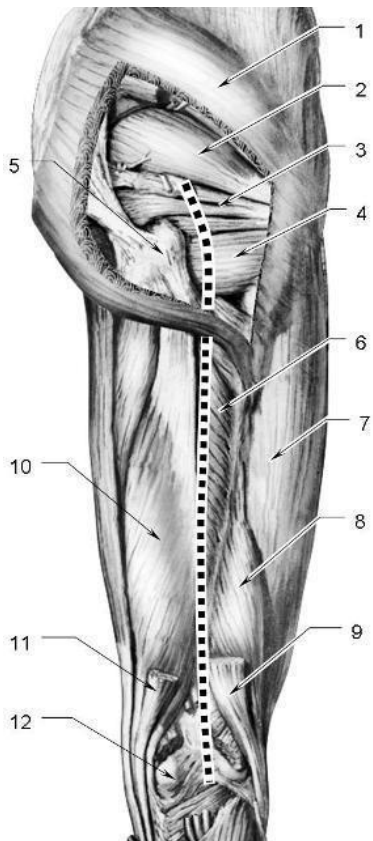
### ПОЗНАЧИТИ



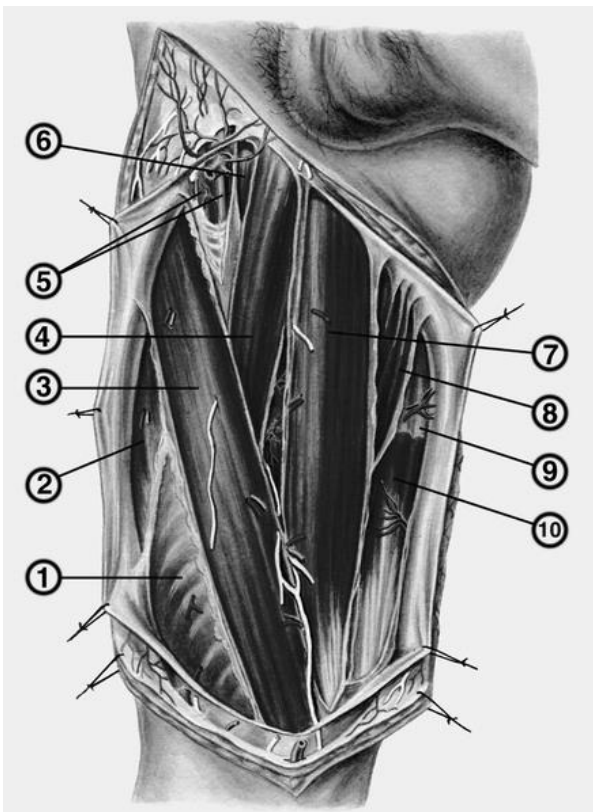
1.	
2.	
3.	
4.	
5.	
6.	
7.	
8.	
9.	
10.	
11.	
12.	



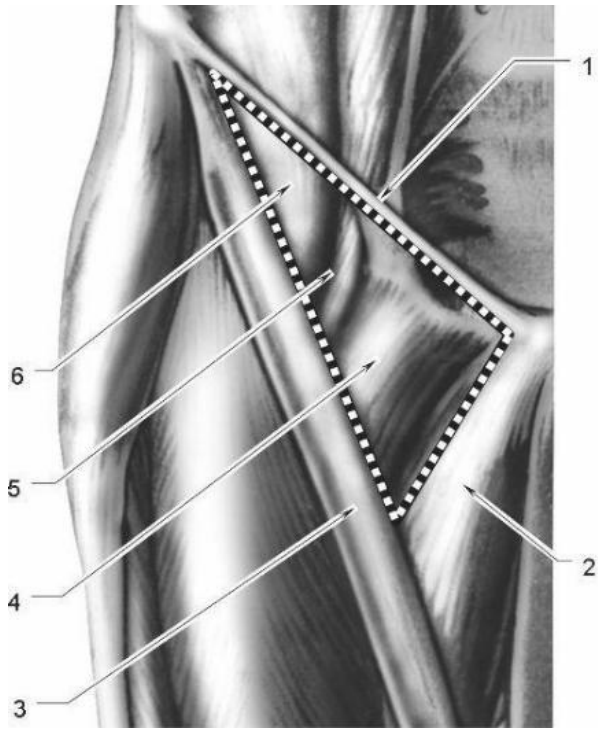
1)	
2)	
3)	
4)	
5)	
6)	
7)	
8)	
9)	
10)	
11)	
12)	
13)	
14)	



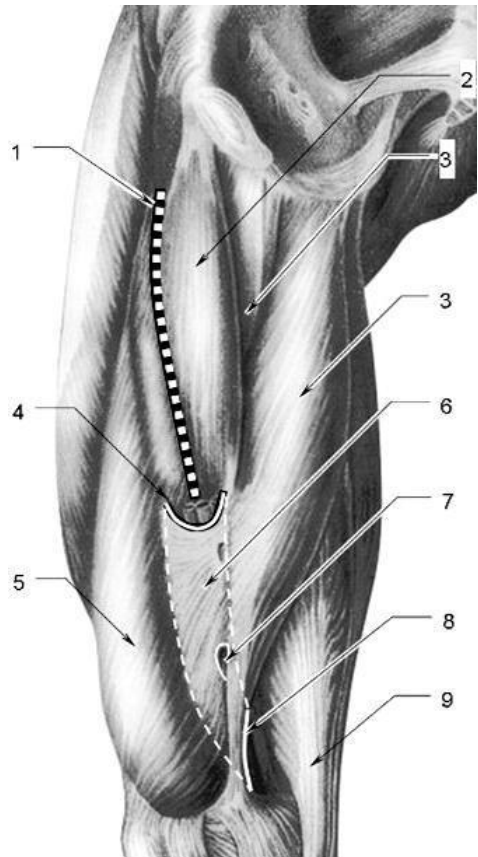
1.	
2.	
3.	
4.	
5.	
6.	
7.	
8.	
9.	
10.	
11.	
12.	



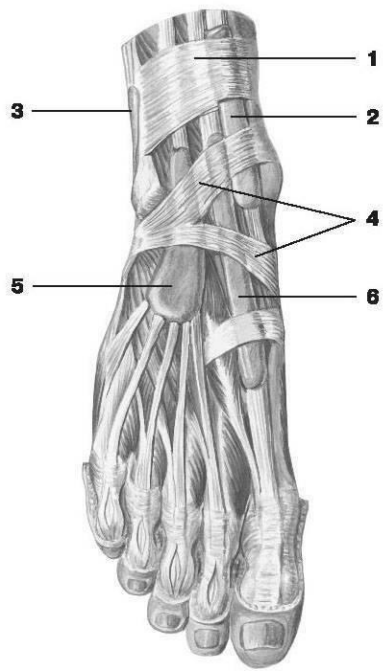
1.	
2.	
3.	
4.	
5.	
6.	
7.	
8.	
9.	
10.	



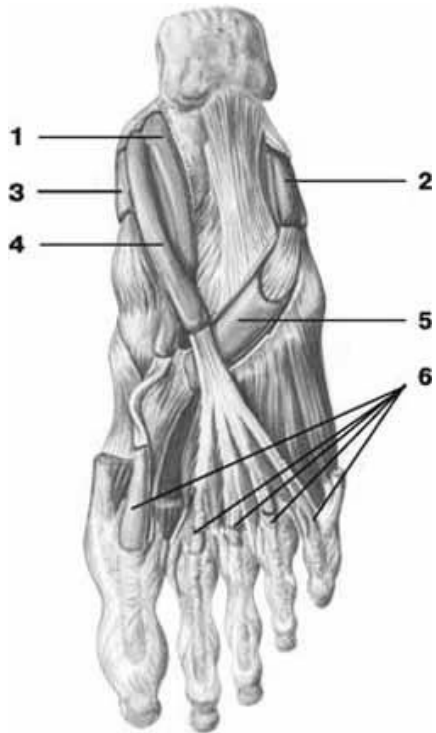
1.	
2.	
3.	
4.	
5.	
6.	



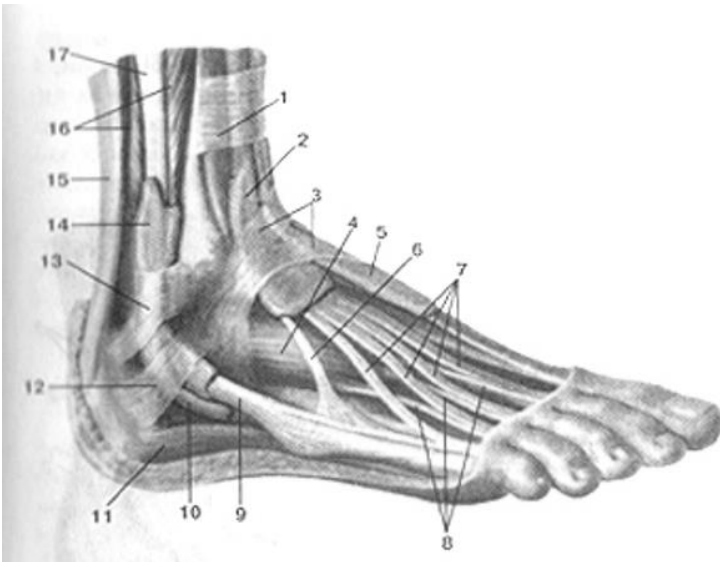
1.	
2.	
3.	
4.	
5.	
6.	
7.	
8.	
9.	



1.	
2.	
3.	
4.	
5.	
6.	



1.	
2.	
3.	
4.	
5.	
6.	



1)	
----	--

2)	
3)	
4)	
5)	
6)	
7)	
8)	
9)	
10)	
11)	
12)	
13)	
14)	
15)	
16)	
17)	

**Матеріали для самоконтролю:** Таблиці, схеми, малюнки, анатомічні препарати: скелет нижньої кінцівки, вологі препарати (навчальний труп з відпрепарованою нижньою кінцівкою).



## ЗМІСТ

<b>Вступ</b>	
<b>Перелік скорочень</b>	
<b>Тема 1: АНАТОМІЧНА НОМЕНКЛАТУРА. ПЛОЩИНИ, ВІСІ. ЗАГАЛЬНА ОСТЕОЛОГІЯ</b>	6
<b>ТЕМА 2: КІСТКИ ХРЕБТОВОГО СТОВПА. ГРУДИНА ТА РЕБРА</b>	10
<b>ТЕМА 3: ВЕРХНЯ КІНЦІВКА. КІСТКИ ПОЯСУ ВЕРХНЬОЇ КІНЦІВКИ ТА ПЛЕЧОВА КІСТКА</b>	16
<b>ТЕМА 4: КІСТКИ ПЕРЕДПЛІЧЧЯ ТА КИСТІ</b>	22
<b>ТЕМА 5: НИЖНЯ КІНЦІВКА ТАЗОВА ТА СТЕГНОВА КІСТКА, НАКОЛІНОК</b>	27
<b>ТЕМА 6: КІСТКИ ГОМІЛКИ ТА СТОПИ</b>	33
<b>ТЕМА 7: КІСТКИ ЧЕРЕПА. ЛОБНА, ТІМ'ЯНА І ПОТИЛИЧНА КІСТКИ</b>	37
<b>ТЕМА 8: РЕШТЧАСТА ТА КЛИНОПОДІБНА КІСТКИ.</b>	42
<b>ТЕМА 9: СКРОНЕВА КІСТКА</b>	46
<b>ТЕМА 10: КІСТКИ ЛИЦЯ</b>	50
<b>ТЕМА 11: СКЛЕПІННЯ, ЗОВНІШНЯ ТА ВНУТРІШНЯ ОСНОВИ. ОЧНА ЯМКА.</b>	55
<b>ТЕМА 12: ПОРОЖНИНА НОСА. КІСТКОВЕ ПІДНЕБІННЯ. СКРОНЕВА, ПІДСКРОНЕВА І КРИЛОПІДНЕБІННА ЯМКИ</b>	62
<b>ТЕМА 13: ЗАГАЛЬНА АРТРОЛОГІЯ. З'ЄДНАННЯ ЧЕРЕПА. ЧЕРЕП В ЦІЛОМУ.</b>	66
<b>ТЕМА 14: З'ЄДНАННЯ ХРЕБТОВОГО СТОВПА. ХРЕБТОВИЙ СТОВП ЯК ЦІЛЕ.</b>	71
<b>ТЕМА 15: З'ЄДНАННЯ ГРУДНОЇ КЛІТКИ. ГРУДНА КЛІТКА В ЦІЛОМУ. З'ЄДНАННЯ ПОЯСУ ВЕРХНЬОЇ КІНЦІВКИ. ПЛЕЧОВИЙ СУГЛОБ.</b>	77
<b>ТЕМА 16: ЛІКТЬОВИЙ СУГЛОБ. З'ЄДНАННЯ ПЕРЕДПЛІЧЧЯ ТА КИСТІ.</b>	82
<b>ТЕМА 17: З'ЄДНАННЯ ТАЗОВОГО ПОЯСУ. ТАЗ ЯК ЦІЛЕ. КУЛЬШОВИЙ СУГЛОБ.</b>	86
<b>ТЕМА 18: КОЛІННИЙ СУГЛОБ. З'ЄДНАННЯ ГОМІЛКИ І СТОПИ. СТОПА ЯК ЦІЛЕ.</b>	91
<b>ТЕМА 19: ТЕМА: ЗАГАЛЬНА МІОЛОГІЯ М'ЯЗИ, ФАСЦІЇ ТА ТОПОГРАФІЯ ГОЛОВИ</b>	97
<b>ТЕМА 20: М'ЯЗИ, ФАСЦІЇ ТА ТОПОГРАФІЯ ШИЇ</b>	102
<b>ТЕМА 21: М'ЯЗИ, ФАСЦІЇ ТА ТОПОГРАФІЯ СПИНИ</b>	109
<b>ТЕМА 22: М'ЯЗИ, ФАСЦІЇ ТА ТОПОГРАФІЯ ГРУДЕЙ. ПРЕПАРУВАННЯ.</b>	113
<b>ТЕМА 23: М'ЯЗИ, ФАСЦІЇ ТА ТОПОГРАФІЯ ЖИВОТА. БІЛА ЛІНІЯ. ПІХВА ПРЯМОГО ЗВ'ЯЗКУ ЖИВОТА. ПАХОВИЙ КАНАЛ</b>	119
<b>ТЕМА 24: М'ЯЗИ ГРУДНОГО ПОЯСУ І ПЛЕЧА. М'ЯЗИ ПЕРЕДПЛІЧЧЯ: ЗАДНЯ ГРУПА.</b>	126
<b>ТЕМА 25: М'ЯЗИ ПЕРЕДПЛІЧЧЯ: ПЕРЕДНЯ ГРУПА. М'ЯЗИ КИСТІ.</b>	131
<b>ТЕМА 26: ФАСЦІЇ, СИНОВІАЛЬНІ СУМКИ І ПІХВИ ТА ТОПОГРАФІЯ ВЕРХНЬОЇ КІНЦІВКИ.</b>	136
<b>ТЕМА 27: М'ЯЗИ ТАЗУ ТА СТЕГНА.</b>	140
<b>ТЕМА 28: М'ЯЗИ ГОМІЛКИ І СТОПИ.</b>	145
<b>ТЕМА 29: ФАСЦІЇ, СИНОВІАЛЬНІ СУМКИ ТА ПІХВИ І ТОПОГРАФІЯ НИЖНЬОЇ КІНЦІВКИ.</b>	149
<b>РЕКОМЕНДОВАНА ЛІТЕРАТУРА</b>	170

## РЕКОМЕНДОВАНА ЛІТЕРАТУРА

### *Основна:*

1. Анатомія людини : підручник : у 3 т. Т. 1 / В. Г. Ковешніков, І. І. Бобрик [та ін.] ; за ред. В. Г. Ковешнікова. - Луганськ : Віртуальна реальність, 2005. - 328 с.
2. Анатомія людини : підручник : у 3 т. Т. 2 / В. Г. Ковешніков, І. І. Бобрик [та ін.] ; за ред. В. Г. Ковешнікова. - Луганськ : Віртуальна реальність, 2007. - 260 с.
3. Анатомія людини : підручник : у 3 т. Т. 3 / В. Г. Ковешніков, І. І. Бобрик [та ін.] ; за ред. В. Г. Ковешнікова. - Луганськ : Віртуальна реальність, 2008. - 400 с.
4. Анатомія людини : нац. підруч. для студ. вищ. мед. навч. закл. IV рівня акредитації : у 3 т. - Вид. 6-те, доопрац. - Вінниця : Нова книга, 2017 -Т. 1 / А. С. Головацький [та ін.]. - Вінниця : Нова книга, 2017. - 368 с.
5. Анатомія людини : нац. підруч. для студ. вищ. мед. навч. закл. IV рівня акредитації : у 3 т. - Вид. 4-е, доопрац. - Вінниця : Нова книга, 2016 - Т. 2 / А. С. Головацький [та ін.]. - Вінниця : Нова книга, 2017. - 456 с.
6. Анатомія людини : нац. підруч. для студ. вищ. мед. навч. закл. IV рівня акредитації : у 3 т. - Вид. 4-е, доопрац. - Вінниця : Нова книга, 2016 -Т. 3 / А. С. Головацький [та ін.]. - Вінниця : Нова книга, 2017. - 376 с.
7. Неттер, Френк. Атлас анатомії людини : пер. з англ. / Ф. Неттер; за ред. Ю. Б. Чайковського. - Львів : Наутілус, 2009. - 616 с.

### *Додаткова*

1. Привес М. Г. Анатомия человека : учебник для студентов медицинских вузов / М. Г. Привес, Н.К. Лысенков, В. И. Бушкович. - 12-е изд., доп. и перераб. – СПб. : Издательский дом СПбМАПО, 2004. – 720 с.
2. Синельников Р.Д. Атлас анатомии человека: учеб. пособие в 4-х т. / Р.Д. Синельников, Я.Р. Синельников.- М. : Медицина, 2004. – ISBN 5-225-01497-6.
3. Анатомия человека : в 2-х т. / под ред. М.Р. Сапина. - 2-е изд., доп. и перераб. – М. : Медицина, 1996. – ISBN 5-225-00878-X.
4. Свиридов О.І. Анатомія людини : підручник / О.І. Свиридов. – К : Вища школа, 2000. – 399с.
5. Міжнародна анатомічна номенклатура / за ред. І.І. Бобрика, В.Г. Ковешнікова. - К.:Здоров'я, 2001.- 328 с.

6. Фениш, Х. Карманный атлас анатомии человека : на основе Международной анатомической номенклатуры / Х. Фениш, В. Даубер. - 4-е изд., исп. и доп. - СПб. : Диля, 2007. - 456 с.
7. Волошин М.А. Основы імунології та імуноморфології / Волошин М.А.В Чайковський Ю.Б., Куш О.Г. Запоріжжя-Київ:ЗДМУ. -2915.- 170с.
8. Вовк Ю.М., Черно В.С. Порівняльна анатомія пазух твердої оболонки головного мозку – Миколаїв.: Шліон, 2014.-389 с.
9. Нариси перинатальної патології / Ахтемійчук Ю.Т., Слободян О.М., Хмара Т.В та ін. – Чернівці: БДМУ, 2011. – 300 с.
10. Волошин М.А. Анатомія ендокринного апарату: навчальний посібник для сам. роботи студентів мед., пед., фарм. ф-тів / Волошин М.А., Вовченко М.Б., Чугін С.Б.. – Запоріжжя, 2015. - 82 с.
11. Руководство по препарированию: руководство / Н. И. Гончаров, Л. С. Сперанский. - 2-е изд. - Волгоград : Б. И., 1994. - 217 с.
12. Атлас "Нервная система человека: Строение и нарушения": учеб. пособие для студентов вузов, обуч. по направлению и специальностям психологии / под ред. В. М. Астапова, Ю. В. Микадзе. - 4-е изд., перераб. и доп. - М. : ПЭР СЭ, 2004. - 80 с.
13. Цветной атлас ультразвуковой анатомии: атлас / Б. Блок. - Stuttgart ; N.Y. : Thieme, 2004. - 291 с.
14. Карманный атлас рентгенологической анатомии: научное издание / Т. Б. Мёллер, Э. Райф ; пер. со 2-го англ. изд. А. А. Митрохина. - 2-е издание. - Электрон. текстовые дан. - Москва : БИНОМ. Лаборатория знаний, 2007. - 193 с.
15. Клиническая анатомия мозгового отдела головы: для студ.-иностран. и врачей-интернов / М. П. Бурых, И. А. Григорова ; МОЗ Украины, Харьк. гос. мед. ун-т. - - Х. : Каравелла, 2002. - 240 с.
16. Аномалии развития органов и частей тела человека: справ. пособие / О. В. Калмин, О. А. Калмина ; М-во образования и науки Рос. Федерации, Пенз. гос. ун-т. - Пенза : Изд-во Пенз. гос. ун-та, 2004. - 402 с.
17. Atlas of Regional Anatomy of the Brain Using MRI: With Functional Correlations / J. C. Tamraz, Y. G. Comair. - [S. l.] : Springer, 2000. - 328 p.
18. Human Anatomy .In three volumes. Volume 1 / [I. I. Bobryk, V. G. Koveshnikov, V. I. Luzin, Y. O. Romensky ] ; edited by V. G. Koveshnikov. – Lugansk:"Шико" ТОВ «Віртуальна реальність», 2011. – 328 p.
19. Human Anatomy. In three volumes. Volume 2 / [М.А.Волошин, V. G. Koveshnikov, Yu.P.Kostylenko]; edited by V. G. Koveshnikov. – Lugansk: LTD «Virtualnayarealnost», 2011. – 248 p.

20. Human Anatomy. In three volumes. Volume 3 [V. G. Kovesnikov, I. I. Bobryk, A. S. Golovatsky]; edited by V. G. Kovesnikov. – Lugansk: LTD «Virtualnaya realnost», 2011. – 384 p.
21. Clinical Anatomy / Ellis Harold. - 11th ed. - [S. l.] : Blackwell Publishing Limited, 2006. - 439 p.
22. The Human Body: An Introduction to Structure and Function / Adolf Faller, Michael Schuenke, Gabriele Schunke. - [S. l.] : Thieme, 2004. - 708 p.
23. Grant's Atlas of Anatomy / ed.: A. M.R. Agur, A. F. Dalley. - 12th ed. - [S. l.] : Lippincott Williams & Wilkins, 2009. - 1627 p.
24. Neuroanatomy (MRI and CT) / D. E. Haines. - 6 ed. - [S. l.] : Lippincott Williams & Wilkins, 2000. - 300 p.
25. Anatomy at a Glance: атлас / O. Faiz, D. Moffat. - Oxford : Blackwell Science, 2002. - 177 p.
26. Gray's Anatomy: The Anatomical Basis of Clinical Practice : учебник / ed. S. Standring. - [S. l.] : Elsevier Inc., 2008. - 2504 p.
27. Human Anatomy: учеб. пособие / K. Saladin. - Boston : McGraw-Hill, 2004. - 802 p.
28. Pocket atlas of human anatomy based on the International nomenclature: атлас / H. Feneis, W. Dauber. - 4th ed. - - Stuttgart ; N.Y. : Thieme, 2000. - 509 p.