NORWEGIAN JOURNAL OF DEVELOPMENT OF THE INTERNATIONAL SCIENCE

№19/2018

Norwegian Journal of development of the International Science

ISSN 3453-9875

VOL.2

It was established in November 2016 with support from the Norwegian Academy of Science.

DESCRIPTION

The Scientific journal "Norwegian Journal of development of the International Science" is issued 12 times a year and is a scientific publication on topical problems of science.

Editor in chief – Karin Kristiansen (University of Oslo, Norway)

The assistant of theeditor in chief – Olof Hansen

- James Smith (University of Birmingham, UK)
- Kristian Nilsen (University Centre in Svalbard, Norway)
- Arne Jensen (Norwegian University of Science and Technology, Norway)
- Sander Svein (University of Tromsø, Norway)
- Lena Meyer (University of Gothenburg, Sweden)
- Hans Rasmussen (University of Southern Denmark, Denmark)
- Chantal Girard (ESC Rennes School of Business, France)
- Ann Claes (University of Groningen, Netherlands)
- Ingrid Karlsen (University of Oslo, Norway)
- Terje Gruterson (Norwegian Institute of Public Health, Norway)
- Sander Langfjord (University Hospital, Norway)
- Fredrik Mardosas (Oslo and Akershus University College, Norway)
- Emil Berger (Ministry of Agriculture and Food, Norway)
- Sofie Olsen (BioFokus, Norway)
- Rolf Ulrich Becker (University of Duisburg-Essen, Germany)
- Lutz Jäncke (University of Zürich, Switzerland)
- Elizabeth Davies (University of Glasgow, UK)
- Chan Jiang(Peking University, China)

and other independent experts

1000 copies

Norwegian Journal of development of the International Science

Iduns gate 4A, 0178, Oslo, Norway

email: publish@njd-iscience.com

site: http://www.njd-iscience.com

CONTENT

MEDICAL SCIENCES

Grachev V., Marinkin I., Sevryukov I.
THE INFLUENCE OF HYPOXIA ON THE CENTRAL NERVOUS SYSTEM, ORGANS AND FABRICS IN ACCORDANCE WITH AGE SPECIALITIES 3

Zavgorodny S., Kubrak M., Danyluk M., Rilov A.
METHOD OF SIMULTANEOUS TRANSABDOMINAL VIDEOLAPAROSCOPIC LEFTSIDE ADRENALECTOMY AND CHOLECYSTECTOMY 20

Frolova N., Reznichenko I.
ASSESSMENT OF EFFECTIVENESS OF USE FUNCTIONAL SUGARISTIC CONFECTIONERY PRODUCTS LABORATORY ANIMALS PHYSICAL AND COLD STRESS.....23

CHEMICAL SCIENCES

Vinogradova M., Bezruk V.
FOR TWO VARIETIES OF CARBON ATOM - TWO VALUES OF IONIZATION POTENTIAL 28

Mazaeva V., Golodnyak V., Demidov I., Kovalenko, Z., Onopriyenko T.
RELATIONSHIP OF THE RESULTS OF DETERMINATION OF THE CONTENT OF SOLID TRIACYLGYCIEROLES IN FATS BY METHODS OF NUCLEAR MAGNETIC RESONANCE AND DIFFERENTIAL SCANNING CALORIMETRY 33

VETERINARY SCIENCES

Mikhailova A.
ADVANTAGES OF USING COMPUTED TOMOGRAPHY IN THE DETECTION OF SPINAL CORD'S COMPRESSION LESIONS IN DOGS 38

BIOLOGICAL SCIENCES

Malinina I., Mustafin A., Komarov O.
CHANGING OF THE MORPHOFUNCTIONAL CHARACTERISTICS OF LOCUS COERULEUS AND SUBSTANTIA NIGRA NEURONS ON THE EARLY AND LATE STAGES OF EXPERIMENT IN THE CONDITION OF TRANSPLANTATION OF EMBRYONIC NERVOUS TISSUE IN MAMMALS..... 40

PEDAGOGICAL SCIENCES

Bokov A., Silaev (Jr.) A., Silaev A.
REMOTE ACCESS MÖSSBAUER SPECTROMETER FOR EDUCATION IN RUSSIA..... 42

Kistanowa L., Tschekulaewa N.
ON THE QUESTION OF THE FORMATION OF THE PROFESSIONAL FOREIGN LANGUAGE COMPETENCE OF FUTURE SPECIALISTS FOR TOURISM IN RUSSIA BY MEANS OF THE STUDY OF DISCIPLINE "FOREIGN LANGUAGE"..... 45

Zakirov A., Klestova O.
ON PROBLEMS OF TRAINING OF SPORTS JUDGES FOR KHL AND MHL.....46

Philipenko I.
INTERACTION OF PEDAGOGICAL CULTURES AS A FACTOR OF DEVELOPMENT OF DOMESTIC EDUCATION IN 2010.....48

Chupakha I., Belotserkovets N.
THE FORMATION OF THE CONCEPT OF PERSONALITY-ORIENTED EDUCATION IN PSYCHO-PEDAGOGICAL STUDIES.....52

PHILOLOGICAL SCIENCES

Burtseva Zh.
NORTHERN TEXT OF THE LITERATURE OF YAKUTIA: THE SPECIFICITY OF THE NORTHERN NARRATIVE..... 55

Matveeva M.
THE METAPHORICAL EXPRESSION OF THE CONCEPT «BAHAVIOUR» BY MEANS OF PHRASAL VERBS 58

PHILOSOPHICAL SCIENCES

Korchagin A.
THE CONTRIBUTION OF N.Ya.DANILEVSKY TO THE COMPREHENSION OF THE RUSSIAN WORLD..... 64

Omarova Z.
FEATURES OF REVIVAL OF RELIGIOUS CONSCIOUSNESS IN MODERN RUSSIA.....67

SOCIAL SCIENCES

Polovynchak Y.
MEANING-CREATING POTENTIAL OF ENTERTAINING FICTIONAL INTERNET-DISCOURSE 70

5. **Зилов Г.Н.** Функциональное состояние высших отделов центральной нервной системы и газообмен при повышенном парциальном давлении кислорода, IX съезд Всес.об-ва физиол.,биох. и фармакол., т. 1, Тезисы докладов, М-Минск, 1959, с. 210-216.

6. **Панин А.Ф.** Экспериментальные данные о значении коры больших полушарий головного мозга в регуляции некоторых сторон обмена веществ у собак при гипоксии, Сб. рефератов научн. Работ за 1953 – 1955 гг., Л., ВМА им. Кирова, 1957, с. 110 – 114.

7. **Петухов М.И.** Изменение состояния углеводного резерва печени и сердца белых крыс при гипоксии, Автореф. дисс., Л., 1 Ленингр. мед. ин-т, 1959.

8. **Примак Ф.Я.** Патогенетическая связь гипертонической болезни и гипоксии, Физиология и патология кровообращения, Тезисы и рефераты докладов, К., 1959, с. 128 – 134.

9. **Сиротин Н.Н.** Старость и гипоксия, Клинич. медицина, т. 38, № 8, 1960, с. 72 – 74.

10. **Крепс Е.М.** О тканевом приспособлении к хронической гипоксии, Доклады на XX Международном конгрессе физиологов в Брюсселе 30 июля – 4 августа 1956 г., М., 1956, с. 292 – 296.

УДК: 616.45-089.87-072.1-028.23+616.366-089.87-072.1]-025.41

METHOD OF SIMULTANEOUS TRANSABDOMINAL VIDEOLAPAROSCOPIC LEFTSIDE ADRENALECTOMY AND CHOLECYSTECTOMY

Zavgorodny S.
MD, PhD, DSc, Head of the Department of surgery and anesthesiology FPE ZSMU, c. Zaporozhye, Ukraine.
Kubrak M.
senior laboratory assistant of Department of surgery and anesthesiology FPE ZSMU, c. Zaporozhye, Ukraine.
Danyluk M.
assistant of Department of surgery and anesthesiology FPE ZSMU, c. Zaporozhye, Ukraine
Rilov A.
MD, PhD, associate Professor of Department of General surgery with the care of patients ZSMU, c. Zaporozhye, Ukraine.

СПОСОБ СИМУЛЬТАННОЙ ТРАНСАБДОМИНАЛЬНОЙ ВИДЕОЛАПАРОСКОПИЧЕСКОЙ ЛЕВОСТОРОННЕЙ АДРЕНАЛЭКТОМИИ И ХОЛЕЦИСТЭКТОМИИ

Завгородний С.Н.
д-р мед. наук, проф., зав. кафедры хирургии и анестезиологии ФПО ЗГМУ, г. Запорожье, Украина.
Кубрак М.А.
старший лаборант кафедры хирургии и анестезиологии ФПО ЗГМУ, г. Запорожье, Украина.
Данилюк М.Б.
ассистент кафедры хирургии и анестезиологии ФПО ЗГМУ, г. Запорожье, Украина.
Рылов А,И.
канд. мед. наук, доцент кафедры общей хирургии с уходом за больными ЗГМУ, г. Запорожье, Украина.

Abstract

Urgency. The existing methods of simultaneous videolaparoscopic treatment of combined pathology of the adrenal glands and cholelithiasis have a number of disadvantages. All this caused the need to develop new ways of simultaneous videolaparoscopic treatment of these pathologies.

Purpose of research. To improve the results of surgical treatment of patients with a combination of left adrenal pathology and gastrointestinal tract.

Materials and methods. During the period from 2014 to 2018, 8 simultaneous videolaparoscopic leftside adrenalectomies and cholecystectomies were performed. Among the operated 7 (87.5 %) women and 1 (12.5 %) man. The mean age of patients was 48.6 ± 13.7 years. The comparison group included 3 (37.5 %) patients who underwent surgery according to conventional methods. The main group included 5 (62.5 %) patients who underwent surgery according to the developed method.

Research result. The average duration of surgery in the main group was 98.4 ± 16.1 minutes, in the comparison group 112.7 ± 21.3 minutes ($p < 0.05$). The increase in blood pressure was observed in the main group to 57.5 ± 15.6 minutes, and in the observation group to 86.1 ± 13.3 minutes of surgery ($p < 0.01$). The average duration of hospitalization of patients of the main group was 9.4 ± 3.1 days. In the comparison group, and 11.2 ± 3.7 days ($p < 0.05$).

Conclusions: Videolaparoscopic adrenalectomy and cholecystectomy is a method of choice of surgical treatment of patients with combined adrenal pathology and cholelithiasis.

Аннотация

Актуальность. Существующие способы симультанного видеолапароскопического лечение сочетанной патологии надпочечников и желчнокаменной болезни (ЖКБ) имеют ряд недостатков. Все это вызвало необходимость в разработке новых способов симультанного видеолапароскопического лечения этих патологий.

Цель исследования. Улучшить результаты хирургического лечения больных с сочетанием патологии левого надпочечника и ЖКБ.

Материалы и методы. За период с 2014 по 2018 год выполнено 8 симультанных видеолапароскопических левосторонних адреналэктомий и холецистэктомий. Среди прооперированных 7 (87,5 %) женщин и 1 (12,5 %) мужчин. Средний возраст пациентов составил 48,6 ± 13,7 лет. В группу сравнения вошло 3 (37,5 %) больных, которым выполнено оперативное вмешательство по общепринятой методике. Основная группа включала 5 (62,5 %) пациентов, которым проведена операция согласно разработанного способа.

Результаты. Средняя продолжительность оперативного вмешательства в основной группе составила 98,4 ± 16,1 минуты, в группе сравнения 112,7 ± 21,3 минуты ($p < 0,05$). Повышение артериального давления (АД) наблюдалось в основной группе до 57,5 ± 15,6 минут, а в группе наблюдения до 86,1 ± 13,3 минуты оперативного вмешательства ($p < 0,01$). Средняя продолжительность госпитализации пациентов основной группы составила 9,4 ± 3,1 дня. В группе сравнения – 11,2 ± 3,7 дня ($p < 0,05$).

Выводы: Видеолапароскопическая адреналэктомия и холецистэктомия является методом выбора оперативного лечения больных с сочетанной патологией надпочечников и желчнокаменной болезнью.

Keywords: cholecystectomy, adrenalectomy, simultaneous operations.

Ключевые слова: холецистэктомия, адреналэктомия, симультанные операции.

Актуальность.

В конце XX века появились первые сообщения о проведении оперативных вмешательств на надпочечниках с помощью эндовидеохирургичнеской техники. Первая успешная видеолапароскопична адреналэктомия в мире была выполнена в 1992 году Garner, а в странах СНГ - в 1995 г. [5].

В последнее десятилетие опубликовано значительное количество работ, свидетельствующих о преимуществах видеолапароскопических операций на надпочечниках перед открытыми оперативными вмешательствами: уменьшение количества осложнений в периоперационном периоде, малая травматичность, уменьшение болевого синдрома и быстрая реабилитация больных, хороший косметический эффект, высокоэффективная медицинская и социальная адаптация пациентов [1,4,7].

Одним из существенных преимуществ видеолапароскопической адреналэктомии является возможность выполнения симультанных операций, особенно при наличии другой абдоминальной патологии. Чаще всего встречаются данные сочетания патологии надпочечников и желчнокаменной болезни (ЖКБ) [3,6,8].

Существующие способы симультанного видеолапароскопического лечения этих сочетанных патологий имеют ряд недостатков: выполняются в несколько этапов, требующих дополнительной изменения положения больного на операционном столе, что приводит к резким колебаниям артериального давления и может стать причиной интенсивных кровотечений, а также изменения места введения троакаров, что увеличивает риск развития послеоперационных осложнений.

Все это вызвало необходимость в разработке новых способов симультанного видеолапароскопического лечение сочетанных образований надпочечников и ЖКБ.

Цель исследования: Улучшить результаты хирургического лечения больных с сочетанием патологии левого надпочечника и ЖКБ.

Материалы и методы.

За период с 2014 по 2018 год на базе КУ «Городская клиническая больница экстренной и скорой медицинской помощи» выполнено 8 симультанных видеолапароскопических адреналэктомий слева и холецистэктомий. Среди прооперированных 7 (87,5 %) женщин и 1 (12,5 %) мужчин. Средний возраст пациентов составил 48,6 ± 13,7 лет.

Диагноз патологии надпочечников и ЖКБ устанавливали на основании изучения анамнеза, результатов физикального исследования, данных биохимических, гормональных методов обследования, ультразвукового исследования, компьютерной или магнитнорезонансной томографии. При наличии показаний выполнялись радиоизотопные исследования. Кроме этого, проводили общий скрининг для выявления заболеваний щитовидной и паращитовидных желез.

Структура патологии левой надпочечной железы представлена на диаграмме, рис 1.

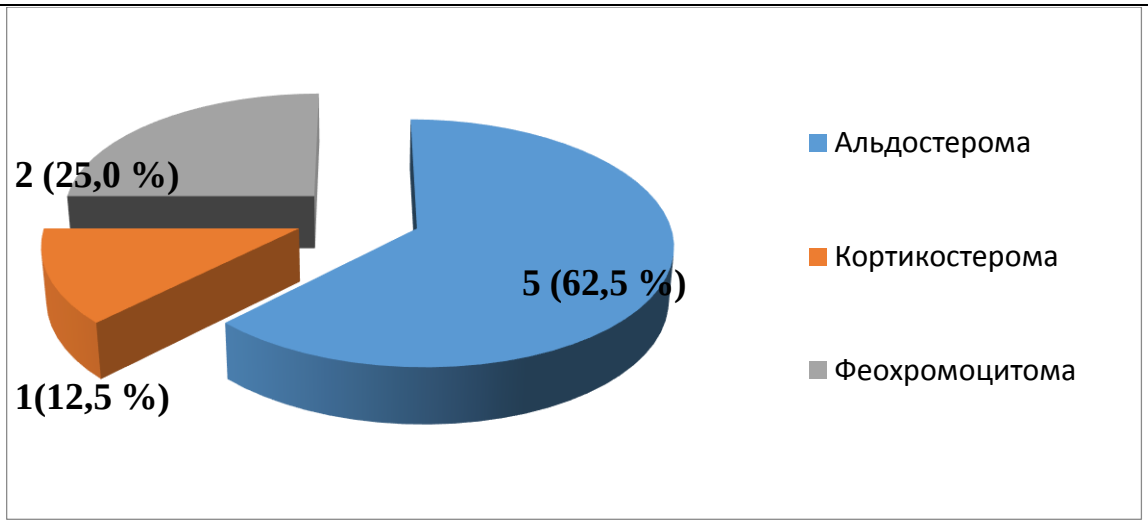

Рис. 1. *Структура опухолей левого надпочечника у пациентов с симультанною видеолапароскопической левосторонней адреналэктомией и холецистэктомией.*

Больные были разделены на 2 группы. В группу сравнения вошло 3 (37,5 %) пациента, которым выполнено оперативное вмешательство по общепринятой методике. Основная группа включала 5 (62,5 %) больных, которым проведена операция согласно разработанного способа симультанной трансабдоминальной видеолапароскопической адреналэктомии слева и холецистэктомии (Патент № 123948 Украина, МПК (2018.01) A61B 17/00. Способ симультанного лечения опухоли левого надпочечника, сочетанной с желчнокаменной болезнью / Авторы: Завгородний С. М., Рылов А. И., Кубрак М. А., Данилюк М. Б. Заявитель и патентообладатель: Запорожский государственный медицинский университет (UA) // Промышленная собственность. - Опубл. 12.03.2018, Бюл. № 5).

Предложенный способ оперативного вмешательства выполняется следующим образом. Больного укладывают на операционный стол на правый бок под углом 30-35 градусов. Для этого под спину подкладывают валики, правую руку укладывают на подставку.

По срединной линии на 2 см выше пупка в брюшную полость вводится видеотроакар 10 мм (точка 1). По срединной линии на 2 см ниже мечевидного отростка в брюшную полость вводится троакар 10 мм (точка 2). Этот троакар используется для введения ретрактора и клипатора во время адреналектомии, а в дальнейшем через этот порт вводится монополярный хук-электрод и клипатор при выполнении холецистэктомии. По срединно-ключичной линии слева на уровне пупка вводится троакар 5 мм (точка 3), который используется для введения в брюшную полость монополярного хук-электрода и биполярного коагулятора для выполнения адреналектомии, а в дальнейшем через этот доступ удерживают желчный пузырь за карман Гартмана при выполнении холецистэктомии.

После выполнения лапароскопической адреналектомии операционный стол поворачивают влево на 30-35 градусов, при этом сохраняя положение больного на столе. Дополнительно по переднеаксилярной линии справа на 4 см ниже реберной дуги (верхняя правая точка Калька) вводится троакар 5 мм (точка 4), который используется для удержания желчного пузыря за его дно.

Лапароскопическая адреналэктомия и холецистэктомия выполняется по общепринятой методике. Экстракция надпочечника и желчного пузыря проходила через точку под мечевидным отростком с помощью пластикового контейнера.

Статистический анализ данных проводился при помощи блока программ Microsoft Excel 2016 и StatSoft Statistica v12 (NAXXR7811D833268FAN3). Для оценки достоверности данных использовался t-критерий Стьюдента. Статистически значимые различия считались при значении $p < 0,05$.

Результаты исследования

Средняя продолжительность оперативного вмешательства в основной группе составила 98,4 ± 16,1 минуты, в группе сравнения 112,7 ± 21,3 минуты ($p < 0,05$).

В основной группе и группе сравнения наблюдалось повышение давления до уровня 160 ± 50 мм рт. ст. и 170 ± 60 мм рт. ст. соответственно, с постепенной нормализацией артериального давления (АД).

Повышение АД наблюдалось в основной группе до 57,5 ± 15,6 минут, а в группе сравнения до 86,1 ± 13,3 минут оперативного вмешательства ($p < 0,01$).

Средняя продолжительность госпитализации пациентов основной группы составила 9,4 ± 3,1 дня. В группе сравнения – 11,2 ± 3,7 дня ($p < 0,05$).

В группе сравнения развилось 1 (33,3 %) осложнение – гематома ложа удаленной левого надпочечника. Больной выполнена релапароскопия с удалением гематомы и дренированием ложа левого надпочечника. Пациентка выписана на 16 сутки с момента госпитализации в удовлетворительном состоянии.

В основной группе 1 (14,3 %) осложнение – серома послеоперационной раны (в месте удаление препарата из брюшной полости). После проведенной консервативной терапии, пациентка выписана из отделения в удовлетворительном состоянии.

Летальных исходов в основной и группе сравнения не наблюдалось.

Обсуждение

В литературных данных отмечается, что большинство осложнений, возникающих в послеоперационном периоде у пациентов, которым выполнено лапароскопическую адреналэктомию по поводу гормонактивних опухолей, возникают вследствие повышения АД за счет выброса в системный кровоток катехоламинов и глюкокортикоидов [2].

Анализируя параметры гемодинамики, которые менялись во время симультанной операции, в основной группе и группе сравнения наблюдалось повышение давления до момента клипации центральной вены надпочечников.

Учитывая то, что в предложенном способе первым этапом выполняется видеолапароскопична адреналэктомия, а в общепринятом способе первым этапом выполнялась холецистэктомия, уменьшается продолжительность артериальной гипертензии в группе пациентов, которых прооперировали согласно запатентованной нами методики. Это позволяет снизить риск послеоперационных осложнений, особенно связанных с кровотечением в месте удаленного желчного пузыря и надпочечника.

Выводы

1. Видеолапароскопическая адреналэктомия и холецистэктомия является методом выбора оперативного лечения больных с сочетанной патологией надпочечников и желчнокаменной болезнью.

2. Предложенный способ симультанной трансабдоминальной видеолапароскопической адреналектомии слева и холецистэктомии уменьшает продолжительность оперативного вмешательства с 112,7 ± 21,3 минуты до 98,4 ± 16,1 минут ($p < 0,05$). Это объясняется тем, что в разработанном способе пациенты не нуждались в перекладывании из одного положения в другое после окончания этапа адреналектомії, а выполнялся только поворот операционного стола на 30 - 35 градусов влево.

3. Во время выполнения симультанной операции, первым этапом необходимо выполнять лапароскопическую адреналэктомию. В результате уменьшается продолжительность интраоперационной артериальной гипертензии с 86,1 ± 13,3 минут оперативного вмешательства до 57,5 ± 15,6 минут ($p < 0,01$).

4. Предложенный метод симультанного оперативного лечения позволяет уменьшить среднюю длительность госпитализации пациентов с 11,2 ± 3,7 дней до 9,4 ± 3,1 дней (p 0,05) и послеоперационных осложнений с 33,3% до 14,3 % ($p < 0,01$).

СПИСОК ЛИТЕРАТУРЫ:

1. Gerbali O. Yu. (2014). Simultannye operatsii u bolnyh s hronicheskim kalkuleznym holetsistitom [Simultaneous operations in patients with chronic calculous cholecystitis]. Endoskopicheskaya hirurgiya, 6, 26-28. [in Russian].
2. Kotelnikova L. P., Fedachuk A. N., Mokina G. Yu. (2016). Endohirurgicheskie vmeshatelstva pri opuholyah nadpochechnikov [Endosurgical intervention in tumors of the adrenal gland]. Permskiy meditsinskiy zhurnal. 33 (4), 12-16. [in Russian].
3. Nichitaylo M. Yu, Litvinenko O. M., Gulko O. M., ZagrIychuk M. S. & Lukecha I. I. (2013). Simultanne laparoskopichne likuvannia khvorykh na zhovchekamianu khvorobu ta zakhvoriuvannia nadnyrnykovykh zaloz [Simultaneous laparoscopic treatment of patients with cholelithiasis and pathology of adrenal glands]. Kharkivska khirurhichna shkola: medychnyi naukovo-praktychnyi zhurnal, 3, 26-30. [in Ukrainian].
4. Beloshitskiy M. E., Kalinin A. P., Bogatyirev O. P., Britvin T. A., Pirogov D. A., Koloskov V. V. & Tishenina R. S. (2013). Simultannye operatsii v hirurgii nadpochechnikov [Simultannyie operatsii v hirurgii nadpochechnikov]. Sovremennyie meditsinskie tehnologii, 3, 26-28. [in Russian].
5. Berkinov U. B., Sakhiboev D. P., Irnazarov A. A. (2016). Results simultaneous operations in patients with adrenal tumors. European science review, 3 – 4, 76 - 78.
6. Maccora D., Walls G. V., Sadler G. P. & Mihai R. (2017). Bilateral adrenalectomy: a review of 10 years' experience. Ann. R. Coll. Surg. Engl., 99 (2), 119-122.
7. Morris R., Yen T. W. F., Doffek K., Carr A. A., Wilson S. D., Evans D. B. & Wang T. S. (2017). Concurrent endocrine and other surgical procedures: an institutional experience. J. Surg. Res., 211 (1), 107 - 113.
8. Hauch A., Al-Qurayshi Z. & Kandi E. (2015). Factors associated with higher risk of complications after adrenal surgery. Ann. Surg. Oncol., 22 (1), 103–110.

ASSESSMENT OF EFFECTIVENESS OF USE FUNCTIONAL SUGARISTIC CONFECTIONERY PRODUCTS LABORATORY ANIMALS PHYSICAL AND COLD STRESS

Frolova N.

Candidate of Technical Sciences, Associate Professor of Life Safety, Amur State University

Reznichenko I.

Doctor of Technical Sciences, Professor, Head of the Department "Quality Management", Kemerovo State University